

11239

2 ej 11



**UNIVERSIDAD NACIONAL AUTONOMA DE MEXICO**

FACULTAD DE MEDICINA  
DIVISION DE ESTUDIOS SUPERIORES  
HOSPITAL DE OFTALMOLOGIA CENTRO MEDICO NACIONAL IMSS

# NEVUS DE LA CONJUNTIVA

T E S I S  
QUE PARA OBTENER EL TITULO DE  
MEDICO CIRUJANO OFTALMOLOGO  
P R E S E N T A  
DR. ERNESTO DIAZ DEL CASTILLO MARTIN



MEXICO, D. F.

1985

**TESIS CON  
FALLA DE ORIGEN**



Universidad Nacional  
Autónoma de México



## **UNAM – Dirección General de Bibliotecas Tesis Digitales Restricciones de uso**

### **DERECHOS RESERVADOS © PROHIBIDA SU REPRODUCCIÓN TOTAL O PARCIAL**

Todo el material contenido en esta tesis está protegido por la Ley Federal del Derecho de Autor (LFDA) de los Estados Unidos Mexicanos (México).

El uso de imágenes, fragmentos de videos, y demás material que sea objeto de protección de los derechos de autor, será exclusivamente para fines educativos e informativos y deberá citar la fuente donde la obtuvo mencionando el autor o autores. Cualquier uso distinto como el lucro, reproducción, edición o modificación, será perseguido y sancionado por el respectivo titular de los Derechos de Autor.

N E V U S

D E

L A

C O N J U N T I V A

DR. ERNESTO DIAZ DEL CASTILLO MARTIN

DR. ALFREDO GOMEZ LEAL

## NEVUS DE LA CONJUNTIVA

Existen diversidad de lesiones cuya situación les ha permitido el ser conocidas desde la evolución del hombre hacia un ser pensante, en el que cobra conciencia de las mismas y las relaciona con el medio ambiente o con sucesos de los cuáles no encuentra explicación convincente.

Dentro de este tipo de lesiones se encuentra la que es motivo de este estudio, denominada NEVUS, y cuya descripción ya encontramos en textos muy antiguos. Durante un período muy largo fueron relacionados con un significado hasta cierto punto religioso como podemos apreciar en las definiciones de algunos diccionarios, dentro de las cuales mencionaremos:

NEVUS: estigma o marca de nacimiento (definición encontrada en diccionarios médicos); mancha coloreada de la piel, usualmente congénita, marca de nacimiento, lunar. (diccionario de la Lengua Americana del Nuevo Mundo); también se pueden encontrar algunas definiciones bajo términos sinónimos como LUNAR: pequeña mancha en el cuerpo. Mancha que resulta a uno de "haber hecho una cosa vituperable (diccionario de la Real Academia de la Lengua Española).

Pero a pesar de ser conocidas desde hace muchos años, estas lesiones no fueron estudiadas en forma satisfactoria hasta épocas recientes en las que se relacionan con lesiones de tipo maligno.

El nevo de la conjuntiva, es la lesión conjuntival tumoral más frecuente. Es una lesión del grupo de los hamartomas (tumores contituidos por tejidos que habitualmente se encuentran en la región). Es una lesión de tipo congénito, que puede ser plana o elevada, de bordes bien definidos, que puede ser pigmentada, no pigmentada (nevus amelanótico), o bien, pigmentarse durante la pubertad o en la edad adulta temprana.

Está constituido por células névicas primordialmente, pero en ocasiones puede presentar elementos epiteliales.

Existen varios tipos de nevos:

- Nevo de unión
- Nevo subepitelial
- Nevo compuesto
- Nevo azul
- Melanocitosis congénita
  - + Melanocitosis ocular congénita  
(melanosis oculi)
  - + Melanocitosis oculodérmica con  
génita (nevus de Ota)

Nevo de unión: Es una lesión prácticamente igual al nevo de u---  
nión de la piel. Histológicamente es idéntico a la melanosis adqui  
rida benigna. La lesión clínicamente tiene como característica el  
desplazarse con la conjuntiva. Su potencial de malignización es -  
muy bajo.

Nevo subepitelial: Es una lesión similar al nevo intradérmico de la piel. Tiene coloración muy variable, dependiendo del grado de pigmentación. Su incidencia es menor que los nevos de unión o compuestos. Histológicamente no hay alteración en la polaridad de las células y se pueden apreciar células en huso en sus capas profundas. No se conoce como potencialmente maligna.

Nevo compuesto: es una lesión equivalente al nevo compuesto de la piel. Es de aspecto café cuando está pigmentado. Esta tumoración se desplaza junto con la conjuntiva. Histológicamente se puede observar que las células superficiales son de menor pigmentación que las de capas más profundas. Frecuentemente contienen restos embrionarios epiteliales y pueden desarrollarse quistes epiteliales. Su potencial de malignización es bajo.

Nevo azul: es equivalente del nevo azul de la piel. Típicamente se encuentra pigmentado desde el nacimiento. Clínicamente podemos apreciar que NO se desplaza con la conjuntiva. Histológicamente encontramos que las células névicas se encuentran localizadas en planos más profundos en relación a las lesiones descritas previamente, son más alargadas y son más ramificadas. NO es potencialmente maligno.

Melanocitosis congénita: el primer tipo, la melanocitosis ocular congénita, está considerada como un nevo azul difuso. se presenta en forma unilateral y es más frecuente en razas oscuras. Se puede encontrar desde el nacimiento y no se desplaza con la conjuntiva. Se asocia frecuentemente con un nevo difuso uveal, lo que

ocasiona heterocromia, y puede asociarse a síndromes genéticos como el de Waardenburg. Esta entidad es potencialmente maligna en la raza blanca.

El segundo grupo de melanocitocis, la oculodérmica congénita, consiste en un nevo azul de la piel, asociado con una melanocitosis ocular ipsilateral. Se presenta en forma unilateral y predomina en razas oscuras. Cuando se presenta en blancos es potencialmente maligna, desarrollando melanomas uveales y dérmicos, siendo muy raro que se presente melanoma conjuntival.

## METABOLISMO DE LA MELANINA

La melanina es un pigmento endógeno, granuloso y de color pardo oscuro, que NO proviene de la hemoglobina. Su producción está en relación con el metabolismo de un aminoácido, la tirosina, en forma directa, y de otro aminoácido, la fenilalanina, en forma indirecta, ya que esta última puede ser transformada en tirosina mediante la acción de una enzima del grupo de las hidroxilasas.

En el organismo, las células encargadas de su producción son las denominadas melanocitos, las cuales tienen su antecesor embrionario, el melanoblasto. Los melanocitos son células derivadas de la cresta neural, las cuales emigran durante la etapa embrionaria para situarse en relación directa con la piel, mucosas, retina y leptomeninges, no encontrándose normalmente en otros órganos, aunque se han descrito en ovarios, médula suprarrenal, aparato gastrointestinal y vejiga.

En la piel, la melanina absorbe la actividad actínica de la luz solar, y por ello brinda protección importante contra la misma. El albinismo consiste en la deficiencia hereditaria para  sintetizar melanina. Es indiscutible que existen variaciones funcionales en la actividad del melanocito en relación con la producción de pigmento, lo cual origina diferencias individuales y raciales en el grado de pigmentación. El número de melanocitos NO varía de una raza a otra.

La melanina proviene de la tirosina por acción de una enzima llamada tirosinasa. Los melanocitos son las células que poseen dicha enzima y por ello son la fuente de la melanina. La tirosinasa transforma la tirosina en 3,4-dihidroxifenilalanina (DOPA), -



que por una serie de etapas mal conocidas hasta el momento, se conjuga con protefina para formar la melanoprotefina llamada melanina. La tirosinasa, al igual que las demás enzimas es sintetizada en los ribosomas y después es transferida por el retículo en doplásmico al aparato de Golgi, donde se incorpora en pequeños cuerrp ligados a la membrana llamados melanosomas.

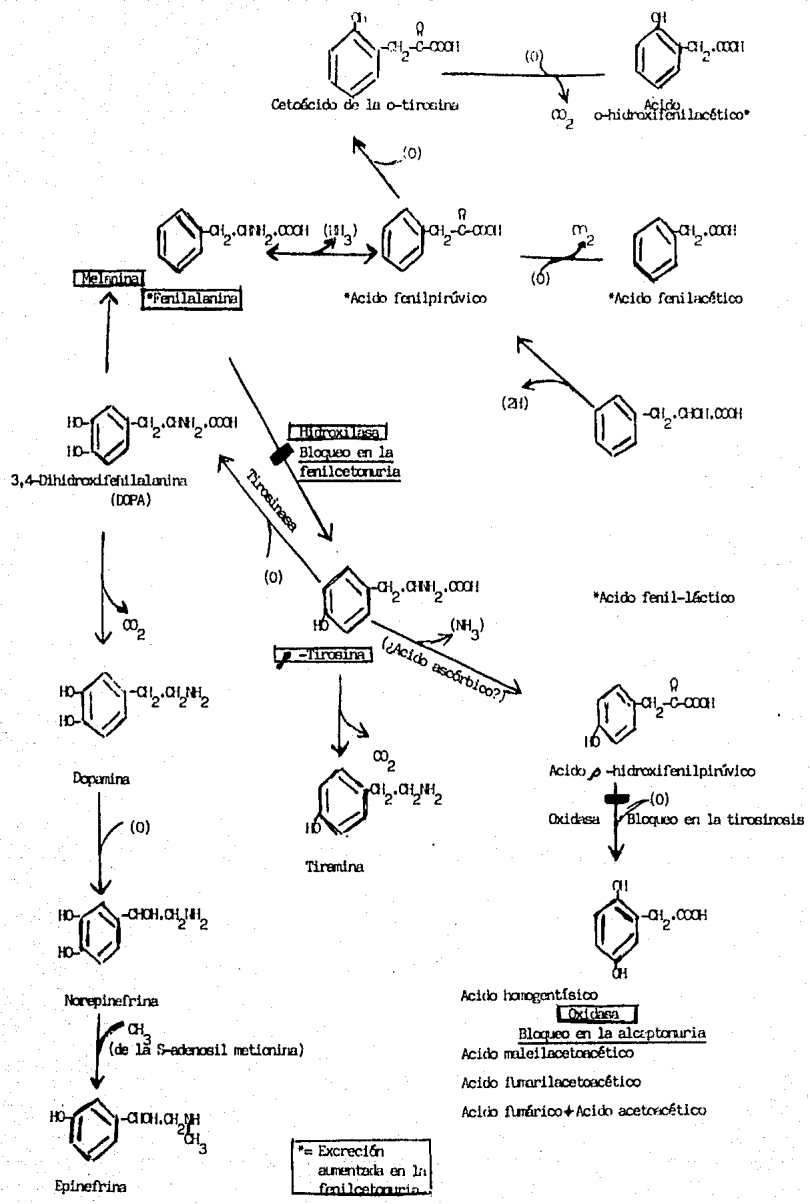
La síntesis de la melanina probablemente sea regulada por la hipófisis y las suprarrenales. Se ha descrito en algunos animales la presencia de una hormona estimulante de los melanocitos, aunque en el hombre está aún en discusión, pero su papel puede ser regulado por ACTH, ya que cuando existe incremento de la misma, hay aumento de la pigmentación.

Cuando la melanina ha sido producida por el melanocito, el pigmento es "cedido" a las células adyacentes por un mecanismo de "inyección" por medio de las prolongaciones dendríticas del melanocito.

En los nevos y en los melanocarcinomas, las células tumorales provienen de los melanocitos, por lo que son capaces de sintetizar pigmento.

La síntesis de M.H.E.M puede ser inhibida por la cortisona, hidrocortisona, epinefrina y norepinefrina.

La melatonina es una hormona que aclara el color de los melanocitos, aunque su presencia en el humano es aún discutida.



REPORTE MUESTRA DE TUMORACION CONJUNTIVAL PIG-  
MENTADA ENVIADA PARA SU ESTUDIO AL DEPARTAMENTO  
DE PATOLOGIA.

Nombre: \_\_\_\_\_ Procedencia: \_\_\_\_\_  
Edad: \_\_\_\_\_ Fecha: \_\_\_\_\_  
Médico: \_\_\_\_\_ Expediente N°: \_\_\_\_\_

Pieaza remitida: Tumor de la conjuntiva  
Resumen clínico: Nevus conjuntival que hace 1 año aumenta de  
volúmen, pigmentación y vascularización.  
Diagnóstico clínico: Nevus conjuntival.  
Descartar melanoma de la conjuntiva  
Exámen macroscópico: Se recibe para su estudio fragmento de teji-  
do mucoso fijado que mide 10 x 7 x 1.5 mm.  
Se incluye totalmente para su estudio.  
Técnica empleada: Parafina H.E.  
Exámen microscópico: Las secciones muestran un fragmento de con-  
juntiva bulbar. En la parte central el epi-  
telio está parcialmente sustituido por un -  
agrupamiento celular que se desarrolla en -  
la sustancia propia. Ahí podemos ver célu--  
las de núcleos pequeños, fusiformes, hiper-  
cromáticos y con citoplasma mal definido.  
Se agrupan irregularmente formando en oca-  
siones pequeños nidos y teniendo en algu--  
nos sitios abundante pigmento intra y extra  
celular. Entre estas células tumorales se -  
encuentran islotes de células epiteliales y

algunos quistes y pseudoquistes a expensas del propio epitelio. La agrupación celular está lejos de los bordes de sección quirúrgica y hay gran extensión de epitelio en una y otra dirección, de caracteres normales. La sustancia propia semeja tejido conjuntivo denso con algunos vasos sanguíneos, abundantes hemorragias y escasas células redondas. Está presente discreta elastosis y moderada reacción inflamatoria crónica.

**Diagnóstico:**

**TUMOR DE LA CONJUNTIVA: NEVUS**

## MATERIAL Y METODO

Para la realización de este estudio, se llevó a cabo una revisión de los reportes del departamento de patología del Hospital de la Asociación Para Evitar la Ceguera en México, que estuvieran relacionados con tumoraciones pigmentadas de la conjuntiva, que ameritaron de tratamiento quirúrgico, sin importar la indicación de la cirugía.

Esta revisión incluye estudios desde el año 1956 hasta 1983.

Se encontraron 248 reportes de lesiones pigmentadas de conjuntiva entre un total de 7,300 estudios histopatológicos.

Los 248 fueron analizados en relación a los siguientes puntos:

- Edad
- Sexo
- Situación de la lesión
- Extensión de la lesión
- Presencia de quistes
- Presencia de nidos celulares
- Pigmentación
- Vascularización
- Reacción inflamatoria
- Patología asociada
- Presencia de signos de malignidad

Es conveniente señalar que NO todos los reportes histopatológicos contaban con un análisis completo en relación a los puntos señalados anteriormente.

Cuando se analice cada uno los puntos se mencionarán las deficiencias encontradas en este sentido.

EDAD:

De los 248 casos analizados, se encontró reporte de la edad en 202 casos (81.45 %), faltando por consiguiente en 46 casos, - (18.55 %).

En total sumaban 4121 años en el momento de su exámen inicial en la consulta externa, dando un promedio de 20.4 años

La frecuencia con respecto a décadas fue la siguiente:

0-10 años	59 casos	29.20%
11-20 años	74 casos	36.63%
21-30 años	31 casos	15.34%
31-40 años	17 casos	8.41%
41-50 años	8 casos	3.96%
51-60 años	3 casos	1.48%
61-70 años	6 casos	2.97%
71-80 años	3 casos	1.48%
81 o mas..	1 caso	0.49%

La edad mínima fue de 3 años y la máxima de 81 años, dando una media de 42 años

SEXO:

De los 248 casos, se encontró reporte del sexo en 245 casos. Los 3 casos restantes: en 2 se reportó sólo edad y en 1 tan poco se reportó edad; es obvio que en ninguno de estos casos se reportó nombre, ya que en ocasiones, por el mismo es posible el determinar el sexo.

MASCULINO	FEMENINO
107 casos	138 casos
(43.67 %)	(56.32 %)

Entre los casos de sexo masculino, faltaba reporte de edad en 14.

Entre los casos de sexo femenino faltaba reporte de edad en 30.

Los casos masculinos sumaban 1872 años dando un promedio de 20.12 años.

Los casos de sexo femenino sumaban 2183 años dando un promedio de 20.21 años.



SITUACION DE LA LESION:

ESTA TESIS NO DEBE  
SALIR DE LA INSTITUCION

<u>SITIO</u>	<u>Nº CASOS</u>	<u>PORCENTAJE</u>
Conjuntiva bulbar	189	76.21 %
Carúncula	6	2.42 %
Pliegue semilunar	4	1.61 %
Limbo	23	9.27 %
NO especificado	26	10.48 %
TOTAL	248	100.00 %

Aunque la posibilidad de que alguna tumoración incluyera más de uno de los sitios mencionados, NO se encontró en ninguno de los reportes.

EXTENSION DE LA LESION:

La extensión de las lesiones analizadas fue considerada en relación a las capas de conjuntiva que estuvieran involucradas - en la tumoración.

Aunque es importante la extensión en cuanto a superficie total de la lesión, indiscutiblemente tiene una mayor significación clínica la profundidad de la misma.

En la clasificación, se interpretaron las lesiones como:

- Epiteliales
- Subepiteliales
- Mixtas

La incidencia fue:

<u>EXTENSION</u>	<u>Nº CASOS</u>	<u>PORCENTAJE</u>
Epitelial	107	43.15%
Subepitelial	54	21.77%
Mixta	67	27.02%
No especificada	20	8.06%
	-----	-----
TOTAL	248	100.00%

NIDOS Y QUISTES:

La presencia de nidos y/o quistes en las laminillas examinadas, fue reportada como positiva o negativa, no haciendose referencia en ningun caso al predominio de alguno de estos tipos de lesión sobre el otro cuando estuvieron presentes en forma simultánea.

<u>LESION</u>	<u>Nº CASOS</u>	<u>PORCENTAJE</u>
Quistes	13	5.24%
Nidos	109	43.95%
Quistes y Nidos	104	41.93%
Sin especificar	22	8.87%
TOTAL	248	100.00%

Es importante el mencionar que en los casos en que no se reportaron nidos o quistes, ignoramos si la causa fue omisión o si en realidad estaban ausentes en las laminillas examinadas, pero dado que el porcentaje de estos casos es pequeño, consideramos -- que lo reportado es significativo.

PIGMENTACION:

En cuanto a la pigmentación, que es uno de los aspectos a los que se les ha dado mayor importancia clínica, se le valoró de acuerdo a la intensidad de la misma, presente en las laminillas -- examinadas.

Ignoramos si la pigmentación en los cortes histopatológicos tuvo relación íntima con el resto de la tumoración, ya que es posible que el cortese realizara en una área de menor pigmentación.

Los valores dados a la intensidad de la pigmentación fueron:

0	ausente
+	escasa
+ +	moderada
+ + +	intensa

<u>PIGMENTO</u>	<u>Nº CASOS</u>	<u>PORCENTAJE</u>
0	30	12.10%
+	28	11.29%
+ +	89	35.89%
+ + +	101	40.73%
	-----	-----
TOTAL	248	100.01%

## VASCULARIZACION:

En relación a la presencia o no de vascularización en la tumoración, vale la pena mencionar que no se hizo referencia a ésta en más de la mitad de los casos, ignoramos si fue por omisión o por ausencia de la misma, ya que no se especifica en el reporte.

	<u>Nº CASOS</u>	<u>PORCENTAJE</u>
presente	105	42.34%
ausente	143	58.64%
	-----	-----
TOTAL	248	100.00%

REACCION INFLAMATORIA:

Cuando estuvo presente en el corte examinado, la reacción inflamatoria se clasificó de acuerdo a la siguiente escala:

- A - ausente
- L - leve
- M - moderada
- S - severa

Se tomó en cuenta para esta clasificación la intensidad de la reacción inflamatoria, así como el tipo de la misma (aguda o crónica), pero se consideró de mayor importancia clínica el primero de los criterios.

<u>INFLAMACION</u>	<u>Nº CASOS</u>	<u>PORCENTAJE</u>
A	59	23.79%
L	63	25.40%
M	91	36.69%
S	35	14.11%
TOTAL	248	100.00%

#### PATOLOGIA ASOCIADA:

Por las características de este tipo de lesiones, es difícil que sean confundidas con otro tipo de procesos, por lo que sólo - fue reportada otra lesión en un número pequeño de casos.

Aunque en algunos reportes se encontró alguna otra lesión, no fueron tomados en cuenta éstos por considerarse francamente sin relación con la patología que nos ocupa además de encontrarse en sitios retirados de la lesión inicial.

#### MALIGNIDAD:

De los 248 casos estudiados histológicamente, NO se encontraron signos de malignidad en ninguno de ellos.

En uno de los casos, aunque el diagnóstico clínico fue de melanoma, no se corroboró en el estudio histopatológico.

Vale la pena mencionar, que en algunos cortes examinados, se encontraron atipias, aunque eran muy escasas y NO sugestivas de malignidad. En estos cortes se incluyó una aclaración al final del reporte en que se especifica la presencia de dichas atipias.

## C O N C L U S I O N E S :

A forma de resumen, y basándonos exclusivamente en los criterios establecidos en la sección de material y método, podemos concluir en lo siguiente:

El nevo de la conjuntiva es una lesión que representa el 3.39 por ciento del material analizado en el Departamento de Patología de la Asociación Para Evitar la Ceguera en México, lo cual lo sitúa dentro de una clase de cierta frecuencia dentro de la patología de tipo quirúrgico. Es obvio el recordar que NO en todos los procedimientos quirúrgicos a nivel oftalmológico se envía el material a estudio.

En cuanto a la edad podemos concluir que los grupos más importantes fueron las dos primeras décadas de la vida, con lo cual se corrobora su carácter congénito.

La división en cuanto a sexo NO es concluyente, encontrándose solamente discreta preponderancia del femenino (10% más aproximadamente). Ignoramos que tan importante sea el factor estético y si se refleja o no en este resultado.

La situación más frecuente de la lesión, fue en conjuntiva bulbar por un amplio margen (75% del total).

En relación a las capas conjuntivales afectadas, hubo predominio de las lesiones circunscritas al epitelio conjuntival, seguidas de las de tipo mixto y en último lugar quedaron las de tipo subepitelial.

La presencia de nidos celulares o de nidos combinados con quistes fue lo más típico, siendo raro el encontrar quistes sin nidos.



La pigmentación es uno de los factores más constantes, y tendiendo a ser importante en la mayoría de las lesiones, claro está que el motivo de la resección fue primordialmente la presencia de lesiones pigmentadas en conjuntiva, eliminándose por lo mismo las lesiones de escasa pigmentación.

La presencia o no de vascularización no fue concluyente, pero si llama la atención que en la mitad de los casos esté presente, - ya que típicamente estas lesiones están consideradas como avasculares.

La reacción inflamatoria presente en casi el 75% de los casos fue en su mayor parte de leve a moderada, de predominio el tipo -- crónico.

No se encontró algún tipo de patología que tendiera a presentarse simultáneamente con el nevo conjuntival.

En ningún caso se demostró malignidad al tiempo de este estudio.

Por consiguiente: el nevo de la conjuntiva es una lesión de tipo congénito, sin predominio en algún sexo, que se presenta en conjuntiva bulbar principalmente, afectando el epitelio, en la que encontramos células pigmentadas en forma moderada, que forman nidos y frecuentemente quistes, en ocasiones vascularizada, que presenta una reacción inflamatoria crónica moderada, sin asociación con otros tipos de patología y que NO tiende a la malignización.

## B I B L I O G R A F I A

- 1.- Yanoff, M. and Fine, B. OCULAR PATHOLOGY a text and atlas.  
2ª edición. Harper & Row, Publishers. 1982.
- 2.- Pavan-Langston, D. MANUAL OF OCULAR DIAGNOSIS AND THERAPY.  
Little, Brown and Co. 1980.
- 3.- Duke-Elder, S. ENFERMEDADES DE LOS OJOS. 15ª edición. J&A  
Churchill. 1971.
- 4.- Vaughan, D. and Asbury, T. GENERAL OPHTHALMOLOGY. 9ª edi-  
ción. Lange. 1980.
- 5.- Langman, J. EMBRIOLOGIA MEDICA. 2ª edición. Interamericana.  
1969.
- 6.- Stewart, W. et al. DERMATOLOGIA. 2ª edición. Interamerica  
na. 1974.
- 7.- Shelley, W. DERMATOLOGIA. Interamericana. 1973.
- 8.- Gómez Leal, A. APUNTES. (inéditos).
- 9.- Harper, H. MANUAL DE QUIMICA FISIOLÓGICA. 3ª edición. El  
Manual Moderno. 1971.