

11234  
1 ej 26

UNIVERSIDAD NACIONAL AUTONOMA DE MEXICO

FACULTAD DE MEDICINA

DIVISION DE ESTUDIOS DE POSTGRADO

"GLAUCOMA CAPSULAR"

T E S I S

QUE PARA OBTENER EL TITULO DE ESPECIALISTA


EN

O F T A L M O L O G I A

PRESENTA EL:

DR. HENRY FEDERICO MULLER GARCIA

1 9 8 7





## **UNAM – Dirección General de Bibliotecas Tesis Digitales Restricciones de uso**

### **DERECHOS RESERVADOS © PROHIBIDA SU REPRODUCCIÓN TOTAL O PARCIAL**

Todo el material contenido en esta tesis está protegido por la Ley Federal del Derecho de Autor (LFDA) de los Estados Unidos Mexicanos (México).

El uso de imágenes, fragmentos de videos, y demás material que sea objeto de protección de los derechos de autor, será exclusivamente para fines educativos e informativos y deberá citar la fuente donde la obtuvo mencionando el autor o autores. Cualquier uso distinto como el lucro, reproducción, edición o modificación, será perseguido y sancionado por el respectivo titular de los Derechos de Autor.

## INTRODUCCION

Si bien el glaucoma primario de angulo abierto es una entidad en la cuál el diagnóstico depende principalmente de las alteraciones características de la papila y los campos visuales, junto con una elevación de la presión intraocular (por arriba de la tolerada por cada ojo en particular), puede encontrarse en su etiología un factor secundario subyacente que pase desapercibido ya que no se hace una evaluación detenida del caso porque el tratamiento es basicamente el mismo que el del glaucoma primario de angulo abierto <sup>4,6</sup>. Es por lo anterior que decidimos revisar una entidad en la cuál sucede esto y es precisamente el GLAUCOMA CAPSULAR o SINDROME DE EXFOLIACION el que se ajusta a nuestros propósitos.

El sindrome de exfoliación se encuentra en la Clasificación Mecánica de Glaucoma Secundario propuesta por Shields <sup>35</sup>, en el apartado de Glaucoma Secundario de angulo abierto (I), por obstrucción trabecular(B) originada por partículas de pigmento (d). Por otro lado, Sugar <sup>51</sup> lo clasifica como Glaucoma Secundario originado por bloqueo mecánico de los espacios trabeculares (A) por material que no sea iris (2) y que generalmente son de angulo abierto.

La "pseudo"exfoliación es bien conocida por el oftalmólogo; fué descrita en 1917 por Lindberg <sup>52</sup> como material escamoso en el borde pupilar, refiriendo que estaba presente en un alto porcentaje de pacientes con glaucoma "primario" de angulo abierto.

Algunos autores como Vogt<sup>53</sup> creyeron que este material como caspa, se originaba por descamación real de la cápsula del cristalino y que ocurría con la edad, de ahí, se acuñó el término de "exfoliación senil de la cápsula del cristalino". Otros como Malling y Busacca<sup>54,55</sup> consideraban que solo era un depósito sobre la cápsula anterior del cristalino -- sin que ella estuviera afectada patológicamente.

Wilson y colaboradores<sup>56</sup> en 1953 sugirieron el término de Glaucoma senilis porque lo asociaban a exfoliación de este material en el tejido uveal de pacientes ancianos, por lo que concluyeron que esto se debía a un proceso de envejecimiento. Ya para 1954 Dvorak Theobald<sup>57</sup> propusieron el término de PSEUDOEXFOLIACION para distinguir este hallazgo de la verdadera EXFOLIACION de la cápsula anterior del cristalino que ocurre en pacientes que trabajan con metal o vidrio fundido (ej. sopladores de vidrio). Mas tarde, en 1956, Sunde<sup>58</sup> propuso otro término: SINDROME DE EXFOLIACION (que incluye: exfoliación real, pseudoexfoliación y -- glaucoma) que según Layden<sup>35</sup> quizá sea el mas adecuado. Esta entidad ha tomado a traves del tiempo múltiples nombres, tales como, Exfoliación de la pseudocápsula por Jones<sup>59</sup> en 1960 y Fibrilloglaucoma capsularis por Bertelson<sup>60</sup> en 1964, este último, estudió con microscopio electrónico los ojos afectados, descubriendo que el epitelio y cápsula de cristalino estaban afectadas junto con el epitelio pigmentado del iris, así entonces, el término de pseudoexfoliación tomó un significado ambiguo. A este estudio le siguieron muchos: Ringvold<sup>61,62,63</sup>, -- Ringvold y Vegge<sup>64</sup>, Dark<sup>65</sup>, Ashton<sup>66</sup>, etc. .

Además no solo encuentran el material escamoso en la cápsula del cristalino sino también en otras partes del segmento anterior del ojo ---- (Cuerpo ciliar, Iris, Angulo, Endotelio corneal y Conjuntiva).

Hasta hace poco se empezó a pensar en que la enfermedad tenía su sitio de origen en las membranas basales como lo reporta Eagle<sup>67</sup> en -- 1979, el cuál revisó las arterias ciliares cortas posteriores encontrándolas afectadas, por lo que clasificó al síndrome de exfoliación -- como una enfermedad de la membrana basal.

Ha existido mucha controversia en relación hacia si existe realmente exfoliación en alguna parte del globo ocular o simplemente es un depósito de material escamoso. Sunde<sup>58</sup> incluyó en su síndrome de exfoliación la posibilidad de que podía existir tanto exfoliación real como depósito de material de exfoliación (referido por él como pseudoexfoliación). Gifford<sup>14</sup> insiste en la presencia de exfoliación y pseudoexfoliación, al encontrar exfoliación real de las zónulas, así como del cuerpo ciliar y superficie posterior del iris cuyo material se desprende y se deposita en varias partes del segmento anterior. Se sabe con seguridad que hay una afección del epitelio anterior del cristalino y su cápsula, pero su papel como sitio único de origen de exfoliación se ha sobreestimado y actualmente se acepta la idea de que hay dos componentes del proceso exfoliativo y el término de pseudoexfoliación no puede sustituir totalmente al de exfoliación<sup>51</sup>. Al respecto, Sugar<sup>51</sup> propone y demuestra con fotografías histopatológicas

---que la capa de zónulas (en el cristalino) frotadas por el iris posterior y bordes pupilares es dañada y frecuentemente desprendida periféricamente para formar una membrana parcialmente libre, y esto último puede considerarse como EXFOLIACION CAPSULAR periférica. El frote continuo puede desprender tanto, parte de la cápsula (material fibrilar), como, pigmento del epitelio pigmentado del iris hacia el humor acuoso y según las corrientes térmicas del humor acuoso se depositan en algún lugar de la cámara anterior o posterior.

El origen del material de depósito es MULTIFOCAL, ya sea en el epitelio anterior del cristalino, epitelio del cuerpo ciliar o epitelio pigmentado del iris y aún en el endotelio trabecular.

La enfermedad, entonces, puede ser causada por una síntesis anormal de membrana basal en múltiples lugares del ojo por células en envejecimiento, lo cuál, lleva a la pérdida de membrana basal normal y atrofia epitelial<sup>67</sup>.

La naturaleza del material de exfoliación es mal conocida y se ha asociado su estructura bioquímica con la del amiloide<sup>68,69</sup>. El material consiste de una red irregular de fibrillas dispuestas al azar, estriadas y de 300 Å de diámetro. La composición de la fibrilla parece ser de proteína fibrilar con periodicidad de 500-550 Å. Se puede observar material algodonoso en la superficie de las fibras. Se han descrito dos tipos de fibrillas<sup>70</sup>, las mas pequeñas (15 nm) cu--

---bren toda la superficie del cristalino, y las mas grandes (25-37 nm) se encuentran generalmente en la periferia media del cristalino. Sugar<sup>51</sup> sugiere que las más pequeñas son elementos de una membrana pericapsular (lamina zonular) y que es la parte capsular que realmente sufre exfoliación, las fibras más grandes son de un material que semeja a la membrana basal y son elaboradas por células enfermas del epitelio pigmentado del iris que han sido estimuladas y se depositan en la superficie zonular.

Davanger<sup>71,72</sup> concluye que las fibras son proteoglicanos (mucopolisacáridos). La composición de aminoácidos del material de exfoliación es diferente de la composición de aminoácidos de la colágena<sup>68</sup>.

El hallazgo de exfoliación-pseudoexfoliación en un paciente no necesariamente es indicativo de glaucoma o hipertensión ocular, de ahí que, es posible pasar desapercibido tal hallazgo, por eso encontramos en la literatura una amplia variación en cuanto a la incidencia de exfoliación sin glaucoma; reportandose una incidencia tan baja como 0.001% y tan alta como 53%<sup>73,74</sup>. Shields refiere que la incidencia de exfoliación en población normal varía ampliamente pero es consistentemente mas baja cuando se comparan grupos de edades similares pero con glaucoma primario de angulo abierto.

La incidencia de pseudoexfoliación en pacientes con glaucoma varía también mucho (de un 0% a un 93%) dependiendo del autor y población es-

--tudiadas<sup>3,5,11,74</sup>. El aumento de la presión intraocular se atribuye a una obstrucción a la salida del humor acuoso en la malla trabecular por pigmento y material de exfoliación. Hay una correlación directa entre la cantidad de pigmento en el ángulo y la severidad del glaucoma<sup>76</sup>. Siendo esta correlación mas notoria en casos unilaterales.

Antes de seguir con el tema de glaucoma capsular es necesario hacer una breve descripción de la patofisiología encontrada en el glaucoma pigmentario, ya que puede en dado momento estar muy relacionada con la patofisiología del glaucoma capsular. Se han sugerido 3 teorías de las cuales se ha descartado la que sugiere que hay una anomalía mesodérmica del ángulo<sup>71,78,79</sup>, y la que presupone que es una variante del glaucoma primario de ángulo abierto<sup>51</sup>. Actualmente se apoya mas la teoría de obstrucción intratrabecular y degeneración endotelial por pigmento; a este respecto se han descrito dos estadios de evolución, ya que tanto en el síndrome de dispersión pigmentaria, como en el de exfoliación, no todos los pacientes desarrollan glaucoma. En el primer estadio (CLINICAMENTE REVERSIBLE) hay una liberación de pigmento del neuroepitelio del iris con acumulación de pigmento en la red trabecular con la subsecuente fagocitosis por parte del endotelio trabecular<sup>80,81</sup> causando un aumento pasajero en la presión intraocular. Si la fagocitosis ha sido excesiva puede suscitarse una migración o autólisis de las células endoteliales trabeculares causando un nuevo aumento pasajero pero de mayor duración de la presión intraocular; las



--- areas donde se perdieron celulas endoteliales son reparadas por replicación o extensión endotelial con la subsecuente normalización de la presión intraocular, pero si la capacidad de replicación o extensión endotelial esta ya muy comprometida se pasa al segundo estadio (CLINICAMENTE IRREVERSIBLE) en el cual, hay una degeneración y denudación de la red trabecular con una elevación prolongada de la presión intraocular - pero controlable con medicamentos antiglaucomatosos, pero, gradualmente hay colapso y esclerosis de la malla trabecular con lo que el glaucoma gradualmente se torna incontrolable medicamente.

Se ha reportado que en el glaucoma pigmentario hay una elevación de la presión intraocular al dilatar la pupila<sup>82</sup> o con ejercicio, debido a la liberación de pigmento iridiano con la subsecuente obstrucción del - trabeculo (estadio irreversible). Al respecto, hay un estudio de Kristensen<sup>83</sup> en donde demuestra el aumento de presión intraocular por midriasis en 2 pacientes con glaucoma capsular y uno con glaucoma pigmentario, lo cuál sugiere una patofisiología parcialmente común.

#### EPIDEMIOLOGIA

Luntz<sup>73</sup> en Africa del Sur encuentra el sindrome de exfoliación con - glaucoma en el 1.4% de la población blanca y en 20% de la población negra con glaucoma de angulo abierto aunque Yanoff<sup>84</sup> refiere que es raro en negros. Se ha reportado que los aborígenes Australianos tienen una incidencia de glaucoma en el 8.1% de pacientes con exfoliación-pseudoxfoliación<sup>85</sup>, y en Islandia Sveinsson<sup>86</sup> encuentra una incidencia del 46 al 57%.

Layden<sup>35</sup> refiere que, en la literatura el encontró que la incidencia de glaucoma y pseudoexfoliación aumenta con la edad, siendo muy alta después de los 60 años. Odland y Aasved<sup>8</sup> han observado pacientes con pseudoexfoliación-exfoliación sin glaucoma por varios años y encuentran que el riesgo mayor para desarrollar glaucoma esta en los primeros años de observación.

Hay reportes de pseudoexfoliación sola o asociada a glaucoma por todas partes del mundo y practicamente no hay area que sea respetada. - Se reporta mas frecuentemente en población escandinava: Noruega 3.3%; - Inglaterra 2.7%; Alemania 7.7%. En Noruega, Aasved<sup>3</sup> encuentra el síndrome en el 1% de personas arriba de 40 años, aumentando al 7-8% en aquellos por arriba de 80 años. Tarkkanen<sup>89</sup> refiere que en los -- Bantu (aborígenes sudafricanos) tienen una prevalencia del 6.4% de pseudoexfoliación en el grupo de edad de 30-39 años mostrando que la pseudoexfoliación no necesariamente se correlaciona con la edad. Aunque la incidencia de glaucoma en el síndrome de exfoliación es diferente dependiendo de la población estudiada, muchos autores coinciden en que la incidencia de glaucoma es igual (8%) independientemente de la población estudiada<sup>26,84,88</sup>.

En Estados Unidos la incidencia de exfoliación varía de un 4% a un 28% y Sugar<sup>29</sup> encuentra que el síndrome es más frecuente en población de origen Griego.

En cuanto a la herencia de este padecimiento, hay pocos reportes, Gi

--fford<sup>14</sup> reporta un padre e hijo afectados; Tarkkanen<sup>74</sup> encuentra 26 pacientes con historia familiar de glaucoma entre 418 pacientes con --sindrome de exfoliación, concluyendo que no hay una tendencia familiar franca. Pohjanpelto y Hurskainen<sup>90</sup> encuentran que el 8% de familiares (con edades por arriba de los 40 años) de personas con glaucoma capsular tienen el sindrome de exfoliación. Aasved<sup>8</sup> reporta dos hermanas con el sindrome. Yanoff<sup>84</sup> cree que probablemente se herede de forma autosómica dominante con penetrancia incompleta y expresividad variable y otros autores creen que el gen portador de la exfoliación es el que también es responsable del glaucoma y de la dispersión de pigmento<sup>74</sup> como anteriormente se mencionó en las teorías de patofisiología. Es importante que Tarkkanen<sup>17</sup>, Pohjola<sup>16</sup> y Gillies<sup>15</sup> no encuentran respuesta significativa (en cuanto a aumento en la presión intraocular) a esteroides en pacientes con pseudoexfoliación pero sin glaucoma. Jerndal y Svedbergh<sup>91</sup> creen que la mayoría de los casos son esporádicos.

**OBJETIVOS:**

• El propósito de la tesis es conocer las características clínicas del glaucoma capsular en el Hospital Asociación para Evitar la Ceguera en México, comparándolas con las reportadas en la literatura, así como también evaluar comparativamente el tratamiento y sus resultados en dicho glaucoma secundario.

## MATERIAL Y METODOS

Se estudiaron 45 pacientes con diagnóstico principal de glaucoma -- capsular en el servicio de glaucoma del Hospital Asociación para Evitar la Ceguera en México, en el periodo comprendido entre Enero de 1982 a -- Noviembre de 1985; lo cuál abarca un espacio de 3 años 11 meses. -- Once de los pacientes ya tenían diagnóstico de glaucoma de otro hospita-- tañ u oftalmólogo particular y por consiguiente ya habían iniciado tra-- tamiento (casos 6,8,12,13,27,29,32,36,39,40,41); Tres pacientes (16,26, 18) tenían pérdida de la agudeza visual (AV) monocular en forma impor-- tante desde su infancia.

Con el Universo anterior se estudió: Incidencia Geográfica; relación con el sexo del paciente; Grupos de edades afectados.

Se sacó el número de casos unilaterales y bilaterales, así como su promedio de edad anotando si había progresión hacia la afección bilate-- ral en los casos unilaterales durante su seguimiento.

La presión intraocular sin tratamiento con la cuál se ingreso al -- servicio de glaucoma fué estudiada (excluyendose obviamente los casos -- ya tratados). Se analizó las capacidades visuales que tenían los pacientes al ingreso, para ver que porcentaje tenía una capacidad vi--- sual legalmente útil relacionándolas con el daño papilar.

Se buscó alguna enfermedad sistémica que estuviera francamente aso-- ciada a esta forma de glaucoma, así como también se trató de encontrar alguna enfermedad ocular concomitante, estudiando una posible relación causa efecto.

Las características clínicas de este tipo de glaucoma fueron analizadas porcentualmente.

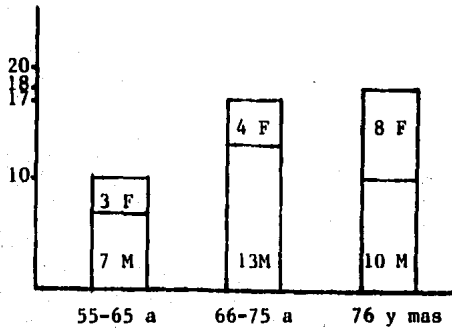
Se trató de ver la eficacia del tratamiento médico así como ver el porcentaje de los cuales requirió tratamiento quirúrgico observando su porcentaje de éxitos y fracasos anotando las complicaciones quirúrgicas. Todo lo anterior se comparó con lo encontrado en la literatura mundial para ver las discrepancias o similitudes con nuestro estudio.

## RESULTADOS

A continuación iremos describiendo por separado cada uno de los puntos tomados en cuenta y cuando sea conveniente se irán correlacionando.

En primer término se trató de encontrar algún lugar de la república donde fuera mas frecuente el padecimiento, observando que practicamente está distribuido en forma uniforme por toda el area central de la república con algun caso aislado de otras zonas mas alejadas del centro.

Con respecto a la relación que hay del glaucoma capsular con el sexo, encontramos una relación total de 2:1 en favor del sexo masculino. La edad promedio de los pacientes a su ingreso al servicio de glaucoma fué de 72.64 años con una mínima de 55 años y una máxima de 86 años.



(Fig. 1)

Observamos que la frecuencia de glaucoma capsular aumenta con la edad. Si se correlaciona edad y sexo observamos que la relación de 2:1 en favor del sexo masculino tiende a disminuir e incluso a igualarse (1:1) con la edad ( observese grupo de edad de 76 años y más en la figura 1.

Todos los pacientes (45) tenían pseudoexfoliación capsular en alguna parte del segmento anterior de ambos ojos (exceptuando un paciente con prótesis ocular unilateral). En la mayoría de expedientes no se hacía hincapié en cuál ojo estaba más afectado por la pseudoexfoliación.

Se detectaron once casos (24.44%) unilaterales de glaucoma capsular (OI:5;OD:6). El promedio de edad en los casos unilaterales fue de 72.18 años y en los casos bilaterales fue de 72.78 años al ingreso. Los criterios para considerar un caso como unilateral fueron: Ausencia de defectos en el campo visual compatibles con glaucoma; papila con excavación considerada como fisiológica y una presión intraocular menor de 22 mmHg, tomándose en cuenta solo la valoración por Becarrio, Adscrito o Jefe de Servicio.

De los once casos unilaterales, 3 (27.2%) evolucionaron a glaucoma bilateral en 2,3 y 8 meses después de su diagnóstico (Considerando que los de rápida evolución pudieran corresponder a una mala evaluación inicial).

El seguimiento promedio de los casos unilaterales fue de 22.1 meses con un mínimo de 2 meses y un máximo de 5 años.



No hubo una franca tendencia familiar del glaucoma, ya que, solo dos pacientes tenían antecedentes familiares de glaucoma y tres pacientes referían familiares ciegos sin especificar causa.

Con respecto a la asociación del glaucoma capsular con alguna enfermedad sistémica, tampoco hubo alguna relación obvia, presentandose discretamente más frecuente en pacientes HIPERTENSOS (9 casos-20%) y DIABÉTICOS (4 casos-8.8%).

En la Tabla I se muestran las enfermedades sistémicas o condiciones asociadas.

T A B L A I

26 casos de 45	ASOCIACION SISTEMICA DEL GLAUCOMA C.
P A C I E N T E	Enfermedad o condición asociada.
3	Fiebre Tifoidea.
4	Artritis Reumatoide.
5	Meningitis 1981; A lergica a penicilina
6	Insuficiencia Venosa Periférica.
7	Sangrado de Tubo digestivo bajo.
9	Carcinoma Basocelular de surco nasogenia no.
11	Diabetes Mellitus tipo II
12	Cardiopatía no especificada.
14	Trauma Craneoencefalico hace 20 años.
15	Tumor Laringeo.
16	Artritis; Hipertensión Arterial Sistemica.

'T A B L A I (cont.)

16a	HAS sin tratamiento; Insuficiencia vascular cerebral.
17a	Hipertensión Arterial Sistémica.
21	Diabetes Mellitus tipo II; HAS.
23	Insuficiencia Cardíaca Congestiva.
24	HAS (Diagnosticada en la APEC.
25	Fiebre Vespertina (no específica).
26	Úlcera Gástrica.
27	Hiponcusia desde infancia; Epiléptico
30	Sífilis a los 19 años; Diabetes Mellitus
31	Tromboflebitis.
33	Hipertensión Arterial Sistémica.
35	Hipertensión Arterial Sistémica.
37	Hipertensión Arterias Sistémica; Artritis
38	Hemorroides.
39	HAS; Diabetes Mellitus tipo II.

---

Aunque el diagnóstico principal al ingreso al servicio de glaucoma -- era el de glaucoma capsular, pudimos notar que la gran mayoría tenía alguna enfermedad o condición ocular concomitante sin que alguna llegara a -- ser predominante. En siete pacientes (15.5%) se asoció con degeneración macular senil, dos de los cuales estaban en etapa muy avanzada de esta enfermedad. Lo anterior pierde significancia si consideramos que ambos padecimientos ocurren en un grupo de edad muy similar. Cuatro pacientes (8.8%) desarrollaron neovascularización asociada a la pseudoex-

--foliación, dos de los cuales sin causa aparente y cuya única posibilidad causal sería la cronicidad del glaucoma capsular; otra se desarrollo por Obstrucción de Vena Central de la Retina (OVCR) a pesar de la panfotocoagulación previa. El cuarto caso de neovascularización\*se desarrolló como complicación tardía de cirugía de catarata con pérdida de vitreo. \* Neovascularización en angulo e iris.

Tres pacientes tenían cirugía ocular previa. El paciente 10 - perdió el OD por complicación transoperatoria de cirugía intracapsular - de catarata; al paciente 18 se le realizó EICC complicandose con pérdida de vitreo que tardíamente descompensó la cornea y desarrolló neovascularización. Al paciente 32 ya se le había intervenido 2 años atrás - de EICC mas Trabeculectomía OI, sin complicaciones transoperatorias. En la Tabla II se enumeran los diagnósticos concomitantes y en la Tabla III su incidencia.

## T A B L A II

### ENFERMEDADES OCULARES ASOCIADAS AL GLAUCOMA CAPSULAR

P A C I E N T E (29 ptes. de 45)	Enfermedad o condición ocular asociada.
1	Pterigiones, Xerontoxon.
2	ET desde infancia, Coroidosis miópica, Cornea Guttata.
5	Degeneración Macular Senil.
8	OVCR OD; Glaucoma Neovascular.
9	Degeneración Macular Senil, Hialosis - asteroldea, Ectropion postradiación.
10	Cirugía ocular previa complicada OD - OD enucleado por cuadro doloroso.
11	Depositos lípidos en cornea.
12	Leucoma Corneal OI.

T A B L A II (cont.)

13	Leucoma corneal OD; Degeneración corioretineana.
14	Degeneración Macular Senil.
15	Anisocoria (sin especificar).
16	OI: Distrofia Corneal, Cono miópico. OD: Cristalino subluxado; Receso angular.
17a	Degeneración Macular Senil incipiente.
18	OI: Complicaciones de EICC: Glaucoma neovascular.
19	Rubeosis iridis OI.
20	Degeneración Macular Senil.
21	Fondo Coroideo.
22	Banda vitrea en mácula.
24	Pterigiones.
26	Cristalino subluxado y receso angular OI - cicatriz en mácula.
29	Arterioloesclerosis marcada en retina.
30	XT pequeña.
31	Degeneración Macular Senil OD.
32	Pterigiones.
34	Pterigiones.
37	Pterigiones; Sinequia ant. OD.
38	Rubeosis Iridis, Glaucoma Neovascular.
40	Pterigiones AO; Deg. Macular Senil.
41	Degeneración Macular Senil húmeda; Pterigiones AO.

---

T A B L A III

INCIDENCIA DE ENFERMEDADES OCULARES ASOCIADAS\*

ESTRABISMO	2
BLEFARITIS	1
MELANOSIS CONJ.	1
RETINOPATIA MIOPIA.	3
DMS	7
OVCR	1
GLAUCOMA NEOVASC.	4
HIALOSIS ASTEROIDEA	1
QUERATOPATIA LIPIDA	1
MACULOPATIA INETER.	3
DISTROFIA CORNEAL	1

\* 25 ptes. de 45

CARACTERISTICAS CLINICAS

Esta sección se divide para fines de descripción en dos partes: La primera parte se dedicará a describir la PSEUDOEXFOLIACION Y PIGMENTO DEPOSITADO en diferentes partes del segmento anterior y la segunda parte se enfocará hacia la abertura del ángulo; el daño papilar y capacidad visual al ingreso, además de otros puntos.

El material de pseudoexfoliación en pupila se encontró en el 100% de los casos ( 45 pacientes- 89 ojos); igualmente el material de pseudoexfoliación se encontró sobre el cristalino en el 100% de los ojos fáquicos - (87 ojos). En ningún expediente se reportó si había material de ---

--pseudoexfoliación sobre la superficie del iris, así como también, no se anotó si había o no pigmento depositado sobre la superficie anterior del iris o áreas de transluminación en alguna parte del iris por despigmentación posterior (perdida de pigmento del epitelio pigmentado del iris). En el ángulo se reportó material de pseudoexfoliación (ya sea en él o en sus cercanías) en 38.2% de 89 ojos (45 ptes).

Solo se reportó depósito de pseudoexfoliación en endotelio corneal en un solo ojo (1.1%).

Se observó en dos ojos, depósito de material de pseudoexfoliación en hialoides anterior postafaquia quirúrgica, aunque en uno de ellos se reporta como hialoides anterior opaca; haciendo un porcentaje del 2.2%.

De los 89 ojos solo se reportó el grado de pigmentación en 64 ojos (71.9%); De estos 64 ojos, 24 ojos (37.5%) tenían pigmentación marcada; 26 ojos (40.6%) con pigmentación discreta y 7 ojos (21.8%) con pigmentación angular moderada.

Se trató de relacionar el grado de pigmentación angular con la severidad del glaucoma, encontrando que, el 39.1% de los ojos (9 de 24) con pigmentación marcada del ángulo tenían un glaucoma severo, 2 de los cuales eran absolutos (8.3%). La severidad del glaucoma se definió como: Papilas con excavación patológica mayor de 7/10 grado III y una presión intraocular mayor de 28 mmHg bajo tratamiento médico máximo.

En el grupo de pigmentación discreta del ángulo se encontró que el 42.4% (11 de 26 ojos) tenían glaucoma severo, teniendo entre ellos 4 casos (15.3%) de glaucoma absoluto. Lo anterior se muestra en la tabla IV y V.

T A B L A IV

9 casos de 24		PIGMENTACION MARCADA DEL ANGULO			+++	++++
P A C I E N T E	PIO 28	PAPILA	C V	CONTROL MEDICO		
1	OD	9/10 III	PPL	MALO		
5	OI	10/10 IV	PL	MALO		
14	OI	10/10 IV	NPL	MALO		
17	OI	10/10 III	CD	BUENO ?		
22	OD	8/10 III	20/60	MALO		
25	OI	10/10 IV	NPL	MALO		
26	OD	8/10 III	20/400	MALO		
30	OI	7/10 III	20/25	MALO		
37	OD	7/10 III	CD	MALO		

T A B L A V

11 casos de 26		PIGMENTACION DISCRETA DEL ANGULO			+
P A C I E N T E	PIO 28	PAPILA	C V	CONTROL MEDICO	
2	OD	9/10 III	20/60	MALO	
2	OI	NV	NPL	MALO	
10	OI	8/10 III	PL	SEGUIMIENTO CORTO.	
12	OI	NV	NPL	SEGUIMIENTO CORTO.	
16a	OI	9/10 IV	20/400	MALO	
19	OI	7/10 III	NPL	MALO	
20	OD	10/10 III	PPL	MALO	
23	OD	NV	PPD	MALO	
27	OD	8/10 III	20/60	MALO	

T A B L A V (cont.)

32a	OD	8/10 III	CD	MALO
42	OD	9/10 III	NPL	MALO.

La línea de Sampaolesi (descrita como tal en el expediente) fué reportada en el 31.4% (28 de 89 ojos), así mismo, se encontró pigmento en endotelio corneal en el 24.7% (22 de 89 ojos), describiéndose como huso de Krukenberg en solo un expediente y en la gran mayoría como depósitos retroqueráticos pigmentados.

Solo en seis ojos (6.8%) de 87 ojos se encontró pigmento depositado sobre la capsula anterior del cristalino.

Se reportó pigmento libre en la cámara anterior (descrito como Tyndall) en el 17.8% (16 de 89 ojos) y solo en dos de ellos se reportó posterior a la dilatación pupilar con midriáticos.

Iniciamos la segunda parte diciendo que con respecto a la incidencia de opacidades de cristalino y su densidad encontramos que el 100% de los 87 ojos fáticos tenían algún grado de opacidad del cristalino incluyendo 13 cataratas totales (14.9%) una de las cuales era intumesciente (19); una hipermadura (20) y tres casos de cristalino subluxado (16,26,34).

Tres ojos de 89 tenían un ángulo clasificado como estrecho (grado II o menor) uno de ellos por catarata intumesciente; en dos ojos se encontró receso angular menor de 180° (16,26).

La presión intraocular promedio al ingreso al servicio de glaucoma - en casos bilaterales fué de 31.19mmHg incluyendo aquí solo 45 ojos (el -



-- resto fué excluído porque ya traía tratamiento y uno se excluyó por --  
protesis). El promedio de presión intraocular de los once casos u-  
nilaterales fué de 33.72 mmHg con una presión intraocular promedio del o  
jo contralateral "no afectado" de 17.27 mmHg.

La mayoría de los pacientes tenían a su ingreso al servicio de glau-  
coma un daño papilar severo. En 61 ojos de 77 (79.22%) tenían una  
excavación mayor de 7/10 II-IV, de estos, 30 ojos (38.96%) tenían excava-  
ción patológica de 9/10 III-IV; 14 ojos (18.18%) con excavación patológi-  
ca de 10/10 III-IV; 11 ojos (14.28%) con excavación de 8/10 II-IV y 6 --  
(7.79%) con excavación de 7/10 II-III.

En 6 ojos se encontró una excavación de 6/10 I-II. Hubo otros -  
once ojos con una excavación papilar catalogada como de 5/10 o menor (in-  
cluyendose en estos últimos los ojos no afectados de los casos unilatera-  
les). En once ojos las papilas nunca fueron evaluadas en forma ade-  
cuada por varios motivos: 1) Seguimiento corto que no permitió la remo--  
sión de catarata total; 2) Un paciente con cono miópico; 3) Un paciente  
con hialoides anterior opaca; 4) Un paciente con cornea muy edematosa.

En cuanto a la capacidad visual al ingreso, encontramos que, (Tabla  
VI) doce ojos (13.4%) No percibían luz (NPL); 5 ojos (5.61%) percibían -  
luz pero no proyectaban ni discriminaban colores; Había percepción de --  
luz y con buena discriminación de colores y proyección luminosa en 7 ojos  
(7.86%); 19 ojos (21.34%) tenían una capacidad visual de Cuenta dedos; -  
8 ojos (8.98%) con una capacidad visual de 20/200 a 20/400; 23 ojos (25.  
84%) entre 20/70 y 20/100; 15 ojos con capacidad visual mejor de 20/50.

T A B L A VI

CAPACIDAD VISUAL AL INGRESO		
CAPACIDAD VISUAL	NUMERO DE OJOS	PORCENTAJE
NPL	12	13.4%
PL	5	5.61%
PPL	7	7.86%
CD	19	21.34%
20/200-20/400	8	8.98%
20/70 -20/100	23	25.84%
20/50 o mejor	15	16.85%
TOTAL	89	100%

Si se analiza la tabla VI vemos que 51 ojos (57.30%) tenían una capacidad visual menor de 20/200 y encontramos que 16 pacientes (35.55%) de los 45 estudiados eran legalmente ciegos (capacidad visual menor de 20/200 en el mejor ojo) al ingresar al servicio de glaucoma. Entre los pacientes legalmente ciegos encontramos que había una relación de 2:1 en favor del sexo masculino.

El síntoma principal a su ingreso era el de visión borrosa o disminución de la agudeza visual en forma lenta y progresiva pero generalmente sin dolor; en 27 pacientes con síntomas de menos de un año de evolución - en 10 pacientes con síntomas entre 2 y 4 años de evolución y en 8 pacientes con 5 o más años de evolución.

TRATAMIENTO

Para la evaluación del tratamiento es necesario conocer si los pacientes fueron seguidos por largo plazo y de no ser así, descartar a los pacientes que no tengan mas de 10 meses de seguimiento como mínimo. Con este criterio se descartaron 18 pacientes, quedando 27 pacientes cuyo seguimiento tuvo una mediana de 19 meses y un promedio de 30.3 meses siendo el menor seguimiento de 16 meses y el mayor fué de 141 meses.

La Tabla VII expone solo los pacientes con un seguimiento mayor de 10 meses y la Tabla VIII analiza la cirugía efectuada en los pacientes de la Tabla VII.

T A B L A VII

PACIENTE	SEGUIMIENTO	CONTROL OD	MEDICO OI	CIRUGIAS	CONTROL	COMPLICACION
1	30/12	MALO	BUENO	OD EICC-TCE	BUENO	DESP. COROI.
2	33/12	MALO	MALO	OD 2 TCP OD TCE	MALO BUENO	
3	53/12	----	BUENO	OI EECC	BUENO	
4	39/12	MALO	MALO	OD TCP OI TCP	BUENO INICIAL BUENO INICIAL	
5	15/12	BUENO	MALO	OI EICC-TCE	BUENO c/tx	
6	25/12	MALO	BUENO	OD TCE OD 2 DC OD EECC-TCE OI TCP	BUENO INICIAL BUENO BUENO c/tx.	DESP. COR.
7	21/12	MALO	MALO	OD GTCP	MALO	
9	34/12	BUENO	MALO	OI TCP OI EICC	BUENO MALO X hemor. expulsiva	
11	15/12	BUENO	MALO	OI EECC-TCE LIO CP	BUENO	
13	11/12	MALO	MALO	OD TCP	BUENO INICIAL	
15	22/12	MALO	BUENO I	OD 2TCP OI TCP	MALO BUENO	

T A B L A VII (cont)

17	16/12	----	BUENO	OI EICC	SIN DESCONTROL	
22	48/12	MALO	-----	OD TCE	BUENO	vitreo.
26	12/12	MALO	-----	OD EICC-TCE	MALO	
27	16/12	MALO	MALO	OI TCE	BUENO	
29	29/12	MALO	MALO	OI TCE	BUENO	
30	141/12	----	MALO	OI TCE OI Lavado CA	BUENO BUENO	HIPEMA
31	18/12	-----	MALO	OI EICC-TCE	BUENO	c/tx.
32	25/12	BUENO	BUENO	OD EICC-TCE OI AFACO INGRESO	BUENO	
32a	11/12	MALO	BUENO	OD TCP	MALO	
33	37/12	BUENO	BUENO I	OD EICC OI GTP OI EECC-TCE	SIN DESCONTROL MALO	Noasistió a POP.

**EICC:** Extracción intracapsular de catarata.

**EECC:** Extracción extracapsular de catarata.

**TCP:** Trabeculoplastia con Laser.

**TCE:** Trabeculectomía quirúrgica.

**GTCP:** Gonioplastia y trabeculoplastia.

**Lavado CA:** Lavado de cámara anterior.

T A B L A VIII

TIPO DE CIRUGIA	TOTAL	BUENO	BUENO c/tx	BUENO INICIAL	MALO
TRABECULECTOMIA	6	5	0	1	0
EE/ICC-TCE	7	3	3	0	1
EECC-LIO-TCE	1	1	0	0	0
TRABECULOPLASTIA	12	2	2	3	5
GTCP	2	0	0	0	2
EICC	3	2	0	0	1
EECC	2	2	0	0	0
EECC/LIO	1	1	0	0	0

Con respecto a la eficacia del tratamiento médico máximo, se catalogó como bueno si la presión intraocular disminuía lo suficiente para que no hubiera deterioro mayor de los campos visuales o sobretodo, sin aumento clínicamente demostrado de la excavación glaucomatosa, encontrando -- que, 16 ojos (29.62%) tuvieron un buen control médico inicialmente; en 27 ojos (50%) no se pudo controlar la presión intraocular en niveles adecuados (la mayor parte debido a tratamiento mal llevado por negligencia del paciente y secundario a efectos colaterales del tratamiento médico) 8 ojos (14.83%) correspondían a ojos no afectados de los casos unilaterales. En 24 pacientes (88.88%) de los 27 pacientes no controlados - medicamente se efectuó cuando menos una intervención quirúrgica en un ojo. Treinta ojos (55.55%) se operaron cuando menos una vez.

En la Tabla VIII están representados los números y tipos de operaciones.

El número total de intervenciones quirúrgicas (incluyendo las rein-  
tervenciones) fué de 35, pero se descartó una operación combinada por-  
que no asistió a su revisión postoperatoria. En dos pacientes se  
realizó una segunda trabeculoplastia con malos resultados. Un pa-  
ciente se reintervino de trabeculectomía (ya que la primera se obstru-  
yó) con buenos resultados.

Analizando cada una de las operaciones vemos que la trabeculecto-  
mía sola se efectuó en 6 ocasiones (17.6%) con buen resultado en 5 (--  
83.3%) y bueno inicialmente en una (16.6%). La cirugía combinada  
doble (EI/EEC-TCE) se efectuó en 7 ocasiones (20.5%) con buenos resul-  
tados en 3 (42.8%); buenos resultados pero con tratamiento médico en -  
el postoperatorio en otros 3 (42.8%) y se obtuvieron malos resultados  
en una cirugía (14.20%) ya que la filtrante se obstruyó. Solo en  
una ocasión se empleó el procedimiento triple (EECC/LIO-TCE) el cuál -  
tuvo buen resultado en cuanto a control de la presión intraocular.

La Trabeculoplastia se empleó en 12 ocasiones en 10 ojos, ya que, -  
hubo 2 reaplicaciones y solo en 2 casos (16.6%) hubo un buen control -  
post laser; en 3 casos (25%) se controló el glaucoma solo inicialmente  
2 casos (16.6%) tenían buen control pero con tratamiento medico en el  
post-laser; 5 casos tuvieron malos resultados (41.6%). A largo -  
plazo (2 años en promedio) 4 casos se controlaron y 8 casos no. -  
Cuando se intentó la gonioplastia mas trabeculoplastia en 2 casos, hu-  
bo fracaso en el 100%.

Hubo 3 pacientes a los que se operó de catarata con técnica intra-  
capsular (EICC) de los cuales 2 no se descontrolaron de su glaucoma pe

--ro en un caso se complicó con hemorragia expulsiva perdiéndose ese ojo. Con respecto a los 2 pacientes a los que se les realizó EECC no hubo descontrol del glaucoma en ellos. Igualmente en el paciente que se le efectuó EECC con implante de LIO no hubo descontrol.

## D I S C U S I O N

La distribución del padecimiento no mostró ningún grupo étnico en especial como lo reportado por Bartholomew<sup>1</sup> entre los aborígenes Podos---Bantú o los estudios de Aasved<sup>2,3,8</sup> en población escandinava, aunque este último concluye que el diagnóstico depende de la búsqueda intencionada de pseudoexfoliación y que en otras poblaciones su incidencia es aparentemente menor aunque no hay estudios suficientes para comprobarlo.

Con respecto a la predilección de la enfermedad por algún sexo en particular, encontramos que, no existe una predilección notoria y que al igual que nosotros hay autores<sup>11</sup> que dan una relación de 2:1 o similar - en favor del sexo masculino (Epstein<sup>4</sup>, Hansen<sup>5</sup>); otros, refieren una distribución igual por sexo (Layden y Shaffer<sup>6</sup>, Aasved<sup>2</sup>) e incluso hay reportes con mayor frecuencia en el sexo femenino (Tarkkanen<sup>7</sup>, Aasved<sup>3,8</sup> Kozart<sup>9</sup>, Miller<sup>10</sup>). Hansen<sup>5</sup> refiere que es mas común en hombres - sobre todo si la pseudoexfoliación se asocia con glaucoma, lo que es comparable con lo observado en nuestro estudio.

La edad promedio del paciente a su ingreso al servicio de glaucoma - fué de 72.64 años. Otros estudios reportan una edad promedio entre 69 y 75 años<sup>11</sup> (69 años<sup>6,12</sup>, 73 años<sup>4</sup>). Aunque Aasved<sup>2</sup> subraya que el sexo no tiene importancia en la frecuencia de pseudoexfoliación y refiere que esta aumenta con la edad lo que también se aplica a la aparición del glaucoma capsular. Nosotros corroboramos lo anterior e incluso observamos que conforme se estudian grupos de edad mayores los sexos tienden a igualarse en frecuencia al aumentar la edad (Fig 1).



Ya que nuestro universo de estudio solo incluye pacientes ingresados a un servicio de glaucoma, esto tiende a encontrar mas casos bilaterales de pseudoexfoliación (100% en nuestro estudio).

La lateralidad mostrada por el glaucoma en este estudio fué: 11 casos (24.44%) eran glaucomas unilaterales con pseudoexfoliación bilateral (tomando como criterios de no afección, una Presión intraocular menor de 22 mmHg; Campo visual sin defectos y papila fisiológica).

Olivus y Thorburn<sup>13</sup> reportan que al diagnóstico inicial encontraron un 32% de casos con glaucoma unilateral en pseudoexfoliación uni o bilateral y en un 38% de glaucoma primario de angulo abierto y Roth<sup>4</sup> encontró glaucoma capsular unilateral en un 23% (8 de 34 casos).

De los 11 casos unilaterales. 3 (27.2%) evolucionaron a la afección bilateral en menos de un año. En la serie de Olivus y Thorburn<sup>13</sup>, 13 de 52 pacientes (25%) con glaucoma capsular unilateral desarrollaron glaucoma bilateral después de 5 años de seguimiento; Otro autor<sup>18</sup> reporta entre un 21 y 26% de casos unilaterales con progresión a bilateralidad.

Como se ve a simple vista, nosotros observamos más tempranamente la progresión bilateral en el mismo porcentaje de casos y es de suponerse una afección mayor a 5 años de seguimiento teniendo en cuenta la posibilidad de un error diagnóstico en casos realmente bilaterales. Aunque nuestro seguimiento promedio fué de 22.1 meses (menos de 2 años) en los casos unilaterales, es posible que, la progresión a la afección bilateral a los 5 años sea mayor del 30% lo que asemeja la cifra reportada por Aasved<sup>2</sup>, Tarkkanen<sup>7</sup>.

Aunque se dice que el grupo unilateral tiene edades menores que el grupo bilateral de glaucoma capsular<sup>7</sup>, nosotros encontramos que la diferencia de edades en estos grupos es mínima, 72.18 años para los casos unilaterales y 72.78 años para los casos bilaterales.

La tendencia familiar hacia el glaucoma fué encontrada solo en 2 casos(4.4%) de los 45 estudiados, correspondiendo a la mitad reportada por Gillies<sup>15</sup>, que reporta un caso en 12 pacientes (8.3%) y él refiere que no hay tendencia familiar como también se ha descrito por otros autores - 16,17 ya que además encuentran que en pacientes con pseudoexfoliación sin glaucoma no hay aumento de presión intraocular posterior a la instilación de gotas con esteroides, lo que sugiere que este tipo de glaucoma es secundario<sup>15</sup>.

La bibliografía no reporta una enfermedad sistémica asociada en forma importante<sup>7</sup>. Encontramos que el 20% (9 pacientes) del total eran hipertensos sistémicos y el 8.8% eran diabéticos y un sin número de enfermedades con una frecuencia menor del 5%. No encontrándose enfermedad con mas frecuencia que la esperada en población general y en el mismo grupo de edad. Tampoco se ha reportado tendencia a coexistir con alguna enfermedad ocular en especial y la coexistencia generalmente es esporádica como lo demuestra la aparición incidental de la degeneración esferoidea de la cornea<sup>19</sup> que parece haber existido en uno de nuestros casos diagnosticado como distrofia corneal. En el presente estudio todos los pacientes tenían alguna enfermedad o condición ocular coexistente pero ninguna con mas del 10% de frecuencia. La Degeneración Macular - Senil se asoció en un 15.5% (7 pacientes) y generalmente la enfermedad se

-- encontraba en etapa tardía. El glaucoma neovascular fué visto en 4 pacientes, 2 de los cuales se imputaban al mismo glaucoma capsular por su cronicidad, otro caso secundario a una OVCR (obstrucción de vena central de retina) y otro complicando a una cirugía de catarata complicada en el transoperatorio (perdida de vitreo).

Las características clínicas de nuestros pacientes no difieren en mucho con las reportadas en la literatura. Nuestra frecuencia de pseudoexfoliación en pupila fué del 100%, comparable con el 94% encontrada por Ohrt<sup>20</sup>. Igualmente la frecuencia de pseudoexfoliación sobre cristalino fué del 100% y solo en 3 casos se reportó como típica con sus 3 zonas (zona central translúcida, una zona periférica granular y una zona clara intermedia). Esto esta de acuerdo con un estudio reciente de Prince y Ritch<sup>21</sup> en donde refieren que es el hallazgo mas comunmente reconocido, aunque enfatizan que es necesario dilatar la pupila.

En ninguno de los pacientes estudiados se anotó la condición del ectropion uvea fisiológico, pero en la literatura se reporta perdido en un 74% de ojos con pseudoexfoliación<sup>2</sup>. Prince y Ritch<sup>21</sup> refieren que aunque el deposito de pigmento sobre el iris es un hallazgo común - esto se anota raramente, como lo vemos en nuestra serie donde en ningún caso se apreció; los autores mencionados refieren que el deposito de pigmento en iris es característicamente en gránulos cerca del esfinter preferentemente inferior y se deposita mas difusamente hacia la periferia.

No se anotó tampoco la presencia o no de transluminación por atro-

--fia del epitelio pigmentario posterior del iris que a diferencia del -  
glaucoma pigmentario, esta tiende a ser en el area del esfinter o colla-  
rete.

El material de pseudoexfoliación puede encontrarse en el ángulo como  
lo observamos en el 38.2% de esta serie aunque Prince y Ritch<sup>21</sup> refieren  
que es un hallazgo poco común y generalmente en el angulo inferior.

Igualmente se puede encontrar este material, depositado sobre endote-  
lio corneal (1.1% en nuestra serie).

Como se ha comprobado el material de pseudoexfoliación puede conti-  
nuar depositandose en ojos afacos<sup>6</sup>. Deduciendose que este material no  
solo se produce por el epitelio anterior del cristalino como lo demuestra  
Radian<sup>23</sup> en 3 casos de afaquia, donde notó depósitos de Bussaca (pseudoex-  
foliación) en el borde pupilar y en hialoides anterior que en el preopera-  
torio no se encontraban. El 2.2% de nuestros pacientes tuvieron tal  
hallazgo.

La pigmentación del angulo tiene características distintivas en este  
tipo de gláucoma<sup>4,6,7,24</sup>: Generalmente se acumula en angulo en a-  
rea trabecular en forma difusa y discontinua a diferencia de la distribu-  
ción mas uniforme vista en el sindrome de dispersión pigmentaria. -  
Igual que lo anterior se observa la línea de Sampaolesi (pigmento ante-  
rior a la línea de Schwalbe) pero es menos frecuente y mas discontinua -  
en el sindrome de exfoliación que en el sindrome de dispersión pigmen-  
taria. Se describió pigmentación angular en 71.9% (64 ojos) en nues-  
tra serie (en el resto de ojos no se reportó); 37.5% de los 64 ojos te-  
nfan pigmentación de mas de 3 cruces; en el 21.8% tenfan 2 cruces y el -

-- resto (40.6%) solo pigmentación angular discreta (una cruz).

La severidad del glaucoma parece estar relacionada con el grado de pigmentación angular<sup>4,7,24,25</sup>, aunque en nuestra serie, el 33.3% (8 de 36 ojos) de los casos con pigmentación moderada a marcada tienen un -- glaucoma severo (severidad definida por presión intraocular mayor de 28 mmHg, mal control médico o quirúrgico y papilas con excavación mayor de 7/10 III patológica); solo 2 (8.3%) tenían glaucoma absoluto y en el -- grupo de pigmentación discreta del ángulo hubo un 42.3% de glaucomas se veros de los cuales, 4 eran absolutos. Con lo anterior se puede dedu cir que la severidad del glaucoma capsular no se correlaciona siempre - con el grado de pigmentación angular como lo reporta Layden y Shaffer<sup>6</sup>.

Encontramos también pigmento depositado en cristalodes anterior en 6.8% (6 ojos). Pigmento descrito como tyndall se reportó en el - 17.8% ( 2 de los cuales posterior a la dilatación pupilar). Krause<sup>26</sup> refiere que la liberación de pigmento es más notoria en pacientes con pseudoexfoliación.

La incidencia de opacidades de cristalino en nuestra serie presentada fué del 100% (de los 87 ojos fáquicos) con 14.9% (13) de cataratas tota les y una intumesciente. Varios autores<sup>4,6,27</sup> reportan que la frecuencia de catarata en esta entidad no sobrepasa la que se encuentra en la población general y en el mismo grupo de edad. Layden y Shaffer<sup>6</sup> reportan 8 de 37 casos (21.6%) con catarata total y pseudoexfoliación.

Tuvimos una incidencia de 3 casos (3.3%) de cristalinos subluxados. Tarkkanen<sup>7</sup> reporta una incidencia del 1.4% (9 de 635 ojos); Irvine<sup>28</sup> re porta 2 casos de 42 (2.3%); Sugar<sup>29</sup> reporta 2 en 154 casos (1.29%).

En nuestra serie solo se reportó facodonesis en un caso e iridodonesis en 2 casos lo que confirma lo explicado por Bartholomew<sup>30,31</sup> en el sentido de que el iris es más rígido en este síndrome por la infiltración de material de pseudoexfoliación en estroma de iris y que la facodonesis es un signo poco común y transitorio; en la evolución a subluxación.

El mismo autor refiere que las zónulas van degenerándose y pierden su unión al cuerpo ciliar retrayéndose hacia el cristalino debido a la acumulación de pseudoexfoliación y que la subluxación generalmente es inferior debido a la gravedad únicamente.

El glaucoma capsular se considera un glaucoma secundario de ángulo abierto como se detalló al inicio de la introducción pero hay un número significativo de casos con ángulo estrecho reportados en la literatura.

De los 45 pacientes (89 ojos) 3 ojos (3.37%) tenían un ángulo estrecho grado II o menor, uno de ellos con catarata intumesciente. Esta incidencia es pequeña si la comparamos con la de Layden y Shaffer<sup>6</sup> quienes reportan una incidencia del 23 % ( con ángulo grado II o menor) lo que es significativo si tomamos en cuenta que se ha reportado solo en 5% de la población general<sup>32</sup>.

Roth<sup>4</sup> reporta 3 casos (2%) de glaucoma agudo de ángulo cerrado en el diagnóstico inicial de 74 pacientes con glaucoma capsular. Ya desde 1947, Sugar<sup>33</sup> había considerado la posibilidad de ángulo estrecho en el glaucoma capsular.

Se reportó receso angular menor de 180 grados en 2 casos uno de ellos asociado a subluxación de cristalino (16) y otro a subluxación de cristalino del ojo contralateral.

La presión intraocular momento del diagnóstico en nuestros casos -

- bilaterales fué en promedio de 31.19 mmHg (contando solo 45 ojos y excluyendo los demas por varias razones: encontrarse ya tratados; edema corneal; un caso con protesis). El promedio de presión intraocular al ingreso de los casos unilaterales (11 casos) fué de 33.72 mmHg; esto esta de acuerdo con lo expuesto por varios autores<sup>13,34,35,36</sup> donde refieren que la presión intraocular al diagnostico es mayor en el glaucoma capsular que en el glaucoma primario de angulo abierto. Comparando los resultados con la literatura encontramos que: la presión intraocular mayor de 35 mmHg estaba presente en el 41.8% de 55 ojos, cifra menor a la reportada por Tarkkanen<sup>37</sup> (60% de 45 pacientes) refiriendo en su artículo que solo el 30% de los pacientes con diagnóstico de glaucoma primario de angulo abierto tienen presión intraocular mayor de 35 mmHg al ingreso.

Si comparamos los casos bilaterales de los unilaterales en nuestra serie, veremos que, una presión intraocular arriba de 35 mmHg esta presente en el 42.22% y 36.36% respectivamente, indicando a simple vista -- que los casos bilaterales representan generalmente casos mas avanzados.

En los casos unilaterales la presión intraocular promedio del ojo contralateral no afectado fué de 17.27 mmHg (11 casos) a pesar de la -- presencia de pseudoexfoliación, ya que la presencia por si sola puede ocasionar hipertensión ocular como, lo demuestra un estudio de Aasved<sup>38</sup> aunque Ponjanpelto<sup>12</sup> reporta hipertensión ocular del ojo contralateral en un poco mas del 50% (16 de 31 casos) de glaucoma capsular unilateral.

Un gran porcentaje de los pacientes tenían un daño papilar severo a su ingreso al servicio de glaucoma.

En 61 de 77 ojos (79.22%) tenían excavación mayor de 7/10 III-IV -- (7.79% con 7/10 III; 14.28% con 8/10 III-IV; 38.46% con 9/10 III-IV y - 18.18% con 10/10 III-IV).

Aasved<sup>39</sup> realizó un estudio extenso con respecto a daño papilar en glaucoma primario de ángulo abierto, comparándolo con glaucoma capsular. Separa su material en 3 grupos, a decir: 1: glaucoma (capsular o primario) detectado en rastreo masivo; 2: glaucoma detectado en consulta oftalmológica y 3: glaucoma en tratamiento en servicio de glaucoma.

Define como daño papilar severo cuando se encontraba una excavación hasta el borde papilar y/o con una alteración típica de glaucoma en los campos visuales. Con lo anterior encontró que el daño papilar esta presente en 25.4% de los glaucomas detectados en rastreo masivo y en un 67.3% de pacientes tratados en el servicio de glaucoma.

En el material total reporta que en un 78.6% de pacientes con glaucoma capsular tienen daño papilar y en un 48.2% de pacientes con glaucoma primario de ángulo abierto tienen daño papilar severo.

La comparación con nuestros casos debe ser con el grupo de pacientes tratados en el servicio de glaucoma (in patients de la serie de Aasved). Reporta Aasved<sup>39</sup> una incidencia de 81.3% de daño papilar en glaucoma capsular y nosotros detectamos un 71.43% (definiendo como daño papilar, excavación mayor de 7/10 III).

La capacidad visual ya fue detallada en los resultados pero cabe señalar que la incidencia de glaucoma absoluto (NPL) en nuestra serie fue de 13.4% o casi absoluto en 26.86% (PPL o menor). Aasved<sup>39</sup> analiza este mismo punto en una Tabla (V) comparando la incidencia de glau



ESTA TESIS NO DEBE  
SALIR DE LA BIBLIOTECA

--coma absoluto en glaucoma capsular por varios autores encontrando que el porcentaje va del 15.9% al 28.6% de glaucoma absoluto o casi absoluto. En el estudio de Olivus y Thorburn<sup>13</sup> vemos que reporta un 15% de glaucomas absolutos al diagnóstico inicial si tomamos solo los grupos VI, VII, VIII de su estudio. En una serie reciente se reporta 11% de ciegos al diagnóstico inicial<sup>40</sup>.

#### TRATAMIENTO

El tratamiento médico no difiere del empleado en el glaucoma primario de ángulo abierto y en general el criterio para su uso es el mismo en ambos padecimientos. La mayoría esta de acuerdo en que el control medicamentoso del glaucoma capsular es más difícil<sup>4,6,12,13,21,36,39,40,42</sup> e incluso con variaciones tensionales grandes sin causa alguna, aun con un supuesto control adecuado por largo plazo.

Se ha reportado que al agregar epinefrina al tratamiento con timolol hay un efecto hipotensor mayor en el glaucoma capsular que en el glaucoma primario de ángulo abierto<sup>41</sup>.

En nuestra serie el tratamiento médico solo pudo controlar la presión intraocular a niveles adecuados en poco menos del 30% de los casos con un promedio de seguimiento de 30/12 y en el 50% el control fué malo a pesar de un tratamiento médico máximo.

La trabeculoplastia se ha utilizado en el tratamiento del glaucoma capsular con buenos resultados a corto y mediano plazo<sup>43,44,46,47,48</sup> pero se ha reportado mal resultado a largo plazo<sup>45</sup>.

Se ha descrito que el tratamiento primario con trabeculoplastia en

--el glaucoma capsular tiene un 94% de éxito comparado con el 60% de --  
éxito obtenido con trabeculoplastia secundaria y se atribuye a que el -  
tratamiento médico, así como la evolución del glaucoma produce daño al  
tejido trabecular con esclerosis y subsecuentemente menos posibilidad -  
de respuesta al tratamiento con Laser<sup>46</sup>. Desgraciadamente en nues-  
tra serie no se utilizó el tratamiento primario para comprobar esto.

El buen resultado de la trabeculoplastia en el glaucoma capsular se  
puede deber en parte a la pigmentación angular característica<sup>48</sup> pero al  
igual que en el glaucoma pigmentario hay mayor posibilidad de daño tra-  
becular accidental<sup>49</sup>.

Pollack y Robin<sup>48</sup> al revisar los resultados de trabeculoplastia en  
glaucomas de tipo secundario con ángulo abierto seguidos por 8 meses -  
refieren que en 56 ojos (34 con pseudoexfoliación) encontraron que la -  
presión intraocular media fué de 34 mmHg en el pretratamiento bajando -  
a una media de 22 mmHg en el postratamiento y que en el 73% de sus ca-  
sos se controló la presión intraocular, pero casi todos los ojos trata-  
dos requirieron algo de tratamiento médico en el post-trabeculoplastia.  
Pohjapelto<sup>47</sup> reporta que de 35 ojos, 31 se controlaron con trabeculo-  
plastia con buena disminución de la presión intraocular en el 40% de la  
serie.

En nuestra serie se aplicó la trabeculoplastia a 10 ojos (12 aplica-  
ciones debido a 2 reaplicaciones) con malos resultados en 41.6% y bue-  
nos resultados en 33.4%, el resto tuvo un control inicialmente bueno --  
con fracaso a mediano plazo (en 6/12 a un año).

Las 2 reaplicaciones de laser tuvieron malos resultados.

-- aunque se espera que la segunda aplicación tenga menos posibilidad de éxito (38% comparando con el 82-87% del tratamiento inicial) y hay la posibilidad de que la presión intraocular suba bruscamente en el postoperatorio inmediato, requiriendo cirugía de urgencia<sup>51</sup>.

Olivus y Thorburn<sup>13</sup> refieren que comparando al glaucoma primario -- con el glaucoma capsular, hay una pequeña diferencia en cuanto a la frecuencia de cirugía y que ella se requiere mas tempranamente en el curso del glaucoma capsular, así como, las reoperaciones son más frecuentes - en este grupo. Concluyen que el glaucoma capsular tiene pronóstico más sombrío que el glaucoma primario de angulo abierto a pesar del tratamiento intensivo temprano así como tratamiento quirúrgico mas temprano. Sin embargo Jerndal<sup>36</sup> reporta un 80.76% de éxito con la trabeculectomía sola (42 de 52 operaciones) lo que se asemeja al éxito que se tuvo en nuestra serie (83.3%), ya sea trabeculectomía sola o combinada con extracción de catarata (mas del 80% de éxito).

Cuando se requirió la remoción de catarata en pacientes con buen control del glaucoma, esta se efectuó sin alterar el control en el postoperatorio como lo demuestra también Layden y Shaffer<sup>6</sup>.

Hubo solo una complicación mayor que llevó a la pérdida ocular en un paciente que tuvo hemorragia expulsiva en el postoperatorio de extracción intracapsular de catarata.

En 3 pacientes de 35 operaciones se observó desprendimiento corioides grande que se resolvió espontáneamente o con tratamiento conservador. Cámara plana en 8 pacientes cedió con tratamiento médico.

## B I B L I O G R A F I A

1. Bartholomew RS: Pseudo-capsular exfoliation in the Bantu of South Africa. Br J Ophthalmol 57:41, 1973.
2. Aasved H: The frequency of fibrilloglione epitheliocapsularis in patients with open angle glaucoma. Acta Ophthalmol 49:194, 1971.
3. Aasved H: Mass screening for fibrilloglione epitheliocapsularis. Acta Ophthalmol 49:334, 1971.
4. Roth M, Epstein DL: Exfoliation syndrome. Am J Ophthalmol 89:477--481, 1980.
5. Hansen E, Sellevold OJ: Pseudoexfoliation of the lens capsule. I Clinical evaluation with special regard to the presence of glaucoma. Acta Ophthalmol 46:1095-1114, 1968.
6. Layden WE, Shaffer RN: Exfoliation Syndrome. Am J. Ophthalmol. 78:-835-41, 1974.
7. Tarkkanen AS: Pseudoexfoliation of the lens capsule; a clinical study of 418 patients with special reference to glaucoma, cataract, and -- changes of the vitreous. Acta Ophthalmol, 1962; Suppl 71.
8. Aasved H: The geographical distribution of fibrilloglione epitheliocapsularis. Acta Ophthalmol 47:792-810, 1969.
9. Kozart DM, Yanoff M: Intraocular pressure status in 100 consecutive patients with exfoliation syndrome. Ophthalmology 89:214-18, 1982.
10. Hiller R, Sperdutu RD, Kruefer DE: Pseudoexfoliation, intraocular - pressure, and senile lens changes in a population based survey. Arch. Ophthalmol 100:1080-2, 1982.
11. Prince AM, Ritch R: Clinical signs of the pseudoexfoliation syndrome

12. Pohjanpelto, PE: The fellow eye in unilateral hypertensive pseudoexfoliation. *Am J Ophthalmol* 75:216-20, 1973.
13. Olivus E, Thorburn W: Prognosis of glaucoma simplex and glaucoma capsulare. *Acta Ophthalmol* 56:921-39, 1978.
14. Gifford H Jr: A clinical and pathologic study of exfoliation of the lens capsule. *Am J Ophthalmol* 46:508,1958.
15. Gillies WE: Corticosteroids-induced ocular hypertension in pseudoexfoliation of the lens capsule. *Am J Ophthalmol* 70:90-95, 1970.
16. Pohjola S, Horsnanheimo A: Topically applied corticosteroids in glaucoma capsulare. *Arch Ophthalmol* 85:150, 1971.
17. Tarkkanen A, Horsnanheimo A: Topical corticosteroid and non-glaucomatous pseudoexfoliation. *Acta Ophthalmol* 74, 1976.
18. Hansen E, Sellevold OJ: Pseudoexfoliation of the lens capsule. II Development of the exfoliation syndrome. *Acta Ophthalmol* 57:161-73, 1969.
19. Bartholomew RS: Spheroidal degeneration of the cornea. *Doc Ophthalmol* 57:41, 1973.
20. Orht V, Nehen JH: The incidence of glaucoma capsulare based on a Danish hospital material. *Acta Ophthalmol* 57:888-93, 1981.
21. Prince AM, Ritch R: Clinical signs of the pseudoexfoliation syndrome. *Ophthalmology* 93:803-07, 1986.
22. Aasved H: Incidence of defects in the pigment pupillary ruff in eyes with and without fibrillopathia epitheliocapsularis. *Acta Ophthalmol* -- 51:710-15, 1973.
23. Radian AB, Radian AL: Senile pseudoexfoliation in aphakic eyes. *Br J Ophthalmol* 59:577-79, 1975.

24. Wishart PK, Spaeth GL, Poryzees EM: Anterior chamber angle in the exfoliation syndrome. Br J Ophthalmol 69:103-7 1985.
25. Sugar HS, Harding C, Barsky O: The exfoliation syndrome. Ann Ophthalmol 8:1165, 1976.
26. Krause U, Helva J, Forsius H: Pseudoexfoliation of the lens capsule and liberation of iris pigment. Acta Ophthalmol 51:39-46, 1973.
27. Hørvén E: Br J Ophthalmol 21:625, 1937.
28. Irvine R: Arch Ophthalmol (Chicago) 23:138, 1940.
29. Sugar HS: "The glaucomas", 2nd ed pp 320-29, Cassell, London 1957.
30. Bartholomew RS: Phakodonesis. Br J Ophthalmol 54:663-666, 1970.
31. Bartholomew RS: Lens displacement associated with pseudocapsular exfoliation. Br J Ophthalmol 54:744-50, 1970.
32. Van Herick W, Shaffer RN, Schwartz A: Estimation of width angle of anterior chamber. Am J Ophthalmol 68:626, 1969.
33. Sugar HS: Acute Glaucoma. A follow study. Am J Ophthalmol 30:451-468, 1947.
34. Motolku MA, Phelps ChD: The secondary glaucomas, in: Clinical Ophthalmology, Duane TD (ed) Harper and Row Vol 3 Cap 54, 1983.
35. Layden WE: Exfoliation Syndrome, in: The secondary glaucomas. Ritch R., Shields B The CV Mosby. Cap 8 pp 99-120, 1982.
36. Jerndal T, Kriisa V: Results of trabeculectomy for pseudoexfoliative glaucoma. Br J Ophthalmol 58:927-30, 1974.
37. Tarkkanen A: Treatment of chronic openangle glaucoma associated with pseudoexfoliation. Acta Ophthalmol (Kbh) 43:514-23, 1965.

38. Aasved H: Intraocular pressure in eyes with and without fibrillopathia epitheliocapsularis. Acta Ophthalmol 49:601-11, 1971.
39. Aasved H: The frequency of optic nerve damage and surgical treatment in chronic simple glaucoma and capsular glaucoma. Acta Ophthalmol 49:589-600, 1971.
40. Pohjanpelto P: Long term prognosis of visual field in glaucoma simplex and glaucoma capsularis. Acta Ophthalmol (Copenh) 63:418-23, 1985.
41. Ohrström A, Kättström O: Interaction of timolol and adrenaline. Br J Ophthalmol 65:53-55 1981.
42. Kolker AE, Hetherington J: Special considerations of open angle --- glaucoma (Exfoliation Syndrome) in: Becker and Shaffer's Diagnosis and therapy of the glaucomas. Cap 15 pp 65-69, The CV Mosby 1983.
43. Pohjanpelto PE: Late results of laser trabeculoplasty for increased intraocular pressure. Acta Ophthalmol 61:998, 1983.
44. Tuulonen A, Airaksinen PJ: Laser Trabeculoplasty I in simple and -- capsular glaucoma. Acta Ophthalmol 62:150, 1984.
45. Ritch R, Podos SM: Laser trabeculoplasty in exfoliation syndrome. - Bull NY Acad Med 59:339, 1983.
46. Tuulonen A, Airaksinen PJ, Kuulasmaa K: Factors influencing the outcome of laser trabeculoplasty. Am J Ophthalmol 99:388-91, 1985.
47. Pohjanpelto PE: Argon laser treatment of the anterior chamber angle for increased intraocular pressure 59:211-20, 1981.
48. Pollack IP, Robin AL: Laser trabeculoplasty in: Laser therapy in -- glaucoma, Wilensky JT (ed) Apple Cent Crofts Cap 2 1985.
49. Lunde MW: Argon laser trabeculoplasty in pigmentary dispersion syndrome with glaucoma. Am J Ophthalmol 96:721-25, 1983.

50. Brown SVL, Thomas JV, Simmons RJ: Laser trabeculoplasty retreatment  
Am J Ophthalmol 99:8-10, 1985.
51. Sugar HS: Secondary glaucomas in : Glaucoma, contemporary International concepts. Belloes JG (ed). Masson Publishing USA Inc. Cap 17, -  
1979.
52. Lindberg JG: Kliniska under sokningar over depigmentering av pupillarranden och genoinlgsbarket av iris vid fall av alderstarr samrt i normalen ogon hos ganla personer MD thesis Diss Helsingfors, 1917.
53. Vogt A: Ein neues spalt lampenbild des pupillargebietes: Hellblauer pupillarsaumfilz mit hautchenbilddunz aus der lisen verder kapsel,  
Klin Monatsbl Augenheilkd 75:1, 1925.
54. Busacca A: Struktur und bedeutung der hautchenneiderschlage in der vorderen und hinteren augenkammer. Graefes Arch Ophthalmol 119:135-75  
1928.
55. Malling B: Untersuchungen uber das verhaltnis zwischen iridocyclitis und glaukom. Acta Ophthalmol 1:97, 1923.
56. Wilson RP: Capsular exfoliation and capsular glaucoma. Trans Oph---  
thalmol Soc NZ 7:8, 1953.
57. Dvorak-Theobald G: Pseudoexfoliation of the lens capsule relation -  
to "true" exfoliation of the lens capsule as reported in the literature  
and role in the production of the glaucoma capsulocuticulare. Trans Am  
Ophthalmol Soc 51:1953.
58. Sunde OA: On the so-called senile exfoliation on the anterior lens  
capsule, a clinical and anatomical study. Acta Ophthalmol (Suppl) (Kbh)  
45:1956.
59. Jones B: Cited in Tarkkanen A: Pseudoexfoliation of the lens capsule.  
Acta Ophthalmol (Suppl) 71:1, 1962.



60. Bertelson RI, Drablos PA, Flood PR: The so-called senile exfoliation (pseudoexfoliation of the anterior lens capsule a product of the lens epithelium) Acta Ophthalmol 42:1096, 1964.
61. Ringvold A: Electron microscopy of the walls of iris vessels in eyes with and without exfoliation syndrome. Virchow Arch (Abt. A Pathol Anat) 348:328, 1969.
62. Ringvold A: Electron microscopy of the limbal conjunctiva in eyes -- with pseudoexfoliation syndrome (pe syndrome), Virchow Arch (Abt A Pa---thol Anat) 355:275,1972.
63. Ringviold A, Davanger M: Notes on the distribution of pseudoexfolia-tion material with particular reference to the uveoscleral route of the aqueous humor. Acta Ophthalmol 55:807, 1977.
64. Ringvold A, Vegge T: Electron microscopy of the trabecular meshwork in eyes with exfoliation syndrome (pseudoexfoliation of the lens capsu--le) Virchow's Arch (Abt A Pathol Anat) 353:110, 1971.
65. Dark AJ, Streeten BW, Conward CO: Pseudoexfoliative diseases of the lens: a study in electron microscopy and histochemistry. Br J Ophthalmol 61:462, 1977.
66. Ashton N, Sharit M, Coelzer R, Black R: Electron microscopic study of pseudoexfoliation of the lens capsule I. Lens capsule and zonular fi-bers. Invest Ophthalmol 4:141, 1965.
67. Eagle RC Jr, Font RL, Fine BS: The basement membrane exfoliation syn-drome. Arch Ophthalmol 97:510, 1971.
68. Ringvold A: A preliminary report on the amino-acid composition of the pseudoexfoliation material. Exp Eye Res 15:37, 1973.

69. Ringvold A, Hosby G: Pseudoexfoliation material an amyloid like substance. *Exp Eye Res* 17:289, 1973.
70. Dickson DH, Ramsey MS: Fibrillopathia epitheliocapsularis (pseudoexfoliation) a clinical and electron microscope study. *Can J Ophthalmol* -- 10:148-61, 1975.
71. Davanger M: A note on the pseudoexfoliation fibrils. *Acta Ophthalmol* 56:114, 1978.
72. Davanger M: A studies on the pseudoexfoliation material. *Albrecht Von Graefes Arch Klin Exp Ophthalmol* 208:65, 1978.
73. Luntz MH: Prevalence of pseudoexfoliation syndrome in an urban South African clinic population. *Am J Ophthalmol* 74:581, 1972.
74. Tarkkanen A: Pseudoexfoliation of the lens capsule. *Acta Ophthalmol - Suppl* 71:1, 1962.
75. Gradle HS, Sugar HS: Concerning the chamber angle II Exfoliation of the zonular lamella and glaucoma capsular. *Am J Ophthalmol* 23:982-97,
76. Sugar HS: Pigmentary Glaucoma: A 25 year review. *Am J Ophthalmol* 62: 499-507, 1966.
77. Calhoun FFJr: Pigmentary glaucoma and its relation to krukenberg --- spindles. *Am J Ophthalmol* 36:1398, 1974.
78. Lichter PR: Pigmentary glaucoma, current concepts. *Trans Am Acad --- Ophthalmol Otolaryngol* 74:984, 1970.
79. Lichter PR, Shaffer RM: Diagnostic and prognostic signs in pigmentary glaucoma. *Trans Am Acad Ophthalmol Otolaryngol* 74:984, 1970.
80. Rohen JW, Van der Zypen E: The phagocytic activity of the trabecular meshwork: an electron microscopic study of the vervet (*cenopithecus ae-- thiops*). *Albrecht Von Graefes Arch Klin Exp Ophthalmol* 175:143, 1968.

81. Sherwood M, Richardson TM: Evidence for in vivo phagocytosis by trabecular meshwork cells. Invest Ophthalmol Vis G (Suppl) 66:1980.
82. Mapstone R: Pigment release. Br J Ophthalmol 65:258, 1981.
83. Kristense P: Mydriasis induced pigment liberation in the anterior chamber associated with acute rise in intraocular pressure in open angle glaucoma. Acta Ophthalmol 43:714, 1965.
84. Yanoff M, Fine BS: Exfoliation Syndrome in: Ocular Pathology a text and atlas 2nd ed. Harper and Row Cap 10 pp441, 1982.
85. Taylor HR, Hollows FL, Mann D: Pseudoexfoliation of the lens in Australian aborigines. Br J Ophthalmol 61:473, 1977.
86. Sveinsson: The frequency of senile exfoliation in Iceland. Acta Ophthalmol 52:596, 1974.
87. Forsius H, Lukka H: Pseudoexfoliation of the lens capsule. Can J Ophthalmol. 8:274-77, 1973.
88. Roche J: Pseudoexfoliation of the lens capsule. Br J Ophthalmol 52:--265-69, 1968.
89. Tarkkanen AH: Trans. Ophthalmol Soc UK 105:233, 1986 (Abstracts Am J Ophthalmol pp681 102:1986).
90. Pohjanpelto P, Hurskainen I: Studies on relative patients with glaucoma simplex and patients with pseudoexfoliation of the lens capsule. Acta Ophthalmol 50:255-81, 1972.
91. Jerndal T, Svædbergh B: Goniodysgenesis in exfoliation glaucoma. Adv Ophthalmol 35:45, 1978.