

11231

2 ej 2

ALTERACIONES ESTRUCTURALES PULMONARES  
EN CASOS DE ARTRITIS REUMATOIDE Y SINDROME DE  
SJÖGREN. Un estudio microscópico, ultraestructural y  
de inmunofluorescencia.

QUE PRESENTA TERESA IMELDA FORTOUL  
VAN DER GOES PARA OBTENER EL TITULO DE LA ESPE-  
CIALIDAD EN NEUMOLOGIA.

MEXICO, D. F.

1980.

*R. Riccio*

**TESIS CON  
FALLA DE ORIGEN**



Universidad Nacional  
Autónoma de México

Dirección General de Bibliotecas de la UNAM

**Biblioteca Central**



**UNAM – Dirección General de Bibliotecas**  
**Tesis Digitales**  
**Restricciones de uso**

**DERECHOS RESERVADOS ©**  
**PROHIBIDA SU REPRODUCCIÓN TOTAL O PARCIAL**

Todo el material contenido en esta tesis esta protegido por la Ley Federal del Derecho de Autor (LFDA) de los Estados Unidos Mexicanos (México).

El uso de imágenes, fragmentos de videos, y demás material que sea objeto de protección de los derechos de autor, será exclusivamente para fines educativos e informativos y deberá citar la fuente donde la obtuvo mencionando el autor o autores. Cualquier uso distinto como el lucro, reproducción, edición o modificación, será perseguido y sancionado por el respectivo titular de los Derechos de Autor.

## **CONTENIDO:**

**Objetivo**

**Introducción y antecedentes**

**Material y método**

**Resultados**

**Discusión**

**Conclusiones**

**Resumen**

**Bibliografía**

## OBJETIVOS

- a) El presente trabajo estudia las alteraciones histopatológicas, ultraestructurales y de inmunofluorescencia en pacientes con artritis reumatoide y síndrome de Sjögren con especial interés en los cambios bronquiales.
  
- b) Destacar la importancia del estudio de las alteraciones pulmonares relacionadas con las enfermedades del tejido conjuntivo.

## INTRODUCCION:

El término "enfermedades de la colágena" fue introducido en la literatura médica por Klemperer y colaboradores en 1942 al reunir un grupo de enfermedades con manifestaciones clínicas diversas y cuyo sustrato anatomopatológico común era la degeneración fibrinoide de las fibras de colágena. Este término se fué modificando hasta llegar al que actualmente conocemos como "enfermedades del tejido conjuntivo" (3).

Este grupo de enfermedades se caracteriza por alteraciones inflamatorias crónicas y otras mediadas por procesos inmunológicos que presentan características clínicas que incluyen: afección de serosas (cápsula sinovial, pleura, peritoneo, pericardio), tejido conjuntivo y vasos sanguíneos de varios órganos. Con frecuencia el pulmón se encuentra afectado ya que tiene abundantes vasos y tejido conjuntivo. La frecuencia de la participación pulmonar en estas enfermedades es variable de acuerdo a los criterios que se elijan: clínico, radiológico, histopatológico o funcional respiratorio (4).

En estas patologías los órganos más afectados son: la pleura, el parénquima pulmonar y los vasos pulmonares.

Aunque desde el punto de vista funcional respiratorio se ha encontrado cierta afección bronquial, ésta se ha supuesto secundaria a hábito tabáquico en los pacientes estudiados (41).

En casos de artritis reumatoide se ha descrito lesión bronquiolar, que se ha relacionado al uso de D-penicilamina en algunos reportes (43, 47).

Las enfermedades del tejido conjuntivo que con mayor frecuencia tienen participación pulmonar son: artritis reumatoide, lupus eritematoso sistémico, esclerosis sistémica progresiva, síndrome de Sjögren, enfermedad mixta del tejido conjuntivo, dermatomiositis y polimiositis (4).

A continuación se describen las lesiones pulmonares observadas en aquellas enfermedades del tejido conjuntivo que con mayor frecuencia afectan al aparato respiratorio.

#### ARTRITIS REUMATOIDE

La participación pulmonar en esta enfermedad es la que más antiguamente se conoce. La podemos dividir de acuerdo al sitio de lesión en la siguiente forma:

- 1.- Lesión pleural con o sin derrame.
- 2.- Nódulo reumatoide no relacionado con neumoconiosis.
- 3.- Síndrome de Caplan.
- 4.- Neumonitis crónica y alveolitis fibrosante.
- 5.- Hipertensión arterial pulmonar por lesión de la íntima de arterias y arteriolas.
- 6.- Lesión bronquial y bronquiolar.
- 7.- Otras alteraciones.

### 1.- LESION PLEURAL:

Como se menciona, la lesión pleural puede ser con o sin derrame pleural. La incidencia de derrame puede ser hasta de un 40% pudiendo ser asintomática. Se encuentra más frecuentemente en sujetos del sexo masculino en la cuarta década de la vida, con enfermedad de largo tiempo de evolución y habitualmente con factor reumatoide sérico elevado (4). En ocasiones, el derrame pleural puede preceder por algunos meses a la aparición de las alteraciones articulares. De las características del líquido pleural una de las primeras descritas en artritis reumatoide fue la presencia de cifras bajas de glucosa (menos de 30 mg.%) (19). Otras son: deshidrogenasa láctica elevada (20), factor reumatoide positivo, células AR (19) pH bajo (6) y presencia de complejos inmunes (2). Clínicamente y radiológicamente el derrame tiende a permanecer sin cambios por largos períodos (17, 45, 46).

### 2.- NODULO REUMATOIDE NO RELACIONADO CON NEUMOCONIOSIS:

Es una manifestación poco frecuente de artritis reumatoide, siendo su presentación pulmonar en sujetos con o sin alteraciones articulares (51). Habitualmente los nódulos pulmonares y subcutáneos coexisten (22). Tienden a ser periféricos, pudiendo infectarse, necrosarse y cavitarse (20). Se ha reportado también que pueden ser el punto de inicio tanto de carcinoma epidermoide (52) como de bronquioloalveolar (21).

### 3.- SINDROME DE CAPLAN:

La descripción original de este autor fue en 1953 en los trabajadores de las minas de carbón de Welsh en los que se encontraba artritis y lesiones pulmonares nodulares (39). Actualmente se ha visto que esta lesión se puede ver asociada a otras neumoconiosis (asbestosis, silicosis) (40). Se sugiere que la estimulación antigénica del tracto respiratorio puede inducir la producción de factor reumatoide, como se ha visto en algunos de los casos de sujetos sensibilizados con esporas de hongos y que desencadenan una alveolitis alérgica, acentuando la reacción inflamatoria ya existente por las partículas inhaladas (58).

### 4.- NEUMONITIS CRONICA Y ALVEOLITIS FIBROSANTE:

La frecuencia con que se encuentra lesión intersticial es muy variada, existiendo reportes que van de un 5% a un 33% (16). La lesión intersticial no tiene características especiales que la definan y es sólo su asociación a la enfermedad la que hace el diagnóstico (29). Al igual que otras lesiones intersticiales, ésta puede evolucionar hacia alveolitis fibrosante con lesiones en panal de abeja (36, 39). La lesión se ha supuesto secundaria al depósito de complejos inmunes circulantes como se ha podido demostrar en algunos casos (15, 44).

### 5.- HIPERTENSION ARTERIAL PULMONAR:

Los cambios histológicos son muy similares a los de la hipertensión arterial pulmonar primaria. Se ve afectada principalmente la íntima de arterias y arteriolas (4).



## 6.- LESION BRONQUIAL Y BRONQUIOLAR:

Su asociación al antecedente de tabaquismo es muy frecuente, lo que ha hecho que la alteración se considere secundaria (39). La lesión bronquiolar descrita es la presencia de fibrosis llegando en ocasiones a presentar bronquiolitis obliterante (37, 41, 43). Se ha supuesto que la lesión bronquiolar pudiera ser en algunos casos secundaria a la administración de D-penicilamina como tratamiento para artritis reumatoide (47).

## 7.- OTRAS ALTERACIONES:

Se ha reportado asociada a artritis la presencia de neumotórax espontáneo que se ha supuesto secundario a la cavitación y ruptura de nódulos periféricos. También podemos incluir la hemosiderosis idiopática como manifestación asociada (12, 18).

## LUPUS ERITEMATOSO SISTEMICO

Las alteraciones en esta enfermedad aun no están bien determinadas (4). La frecuencia con que se asocian lesiones pulmonares va de 0.9% a 19% (28) y la participación pleural de un 30.3% a un 93% en función de la etapa de la enfermedad (28).

Otras alteraciones asociadas a lupus eritematoso son: lesiones cavitadas (24), pseudolinfoma (33), neumonía intersticial linfoide (48), hemosiderosis pulmonar (12, 26). Se reporta también neumotórax espontáneo (49), atelectasia y alteraciones

diafragmáticas cuya etiología, lo mismo que la presencia de hipertensión arterial pulmonar no se ha determinado (23, 27, 25, 38).

### SÍNDROME DE SJÖGREN.

Son pocos los estudios en este síndrome ya que como puede asociarse a otras enfermedades del tejido conjuntivo, las lesiones se han supuesto secundarias (4). No son raras las alteraciones por atrofia de las glándulas mucosectoras dando traqueítis y bronquitis (11). Se le ha asociado con: pseudolinfoma (33), neumonía intersticial linfóide (30), amiloidosis pulmonar, linfoma (34) y con menor frecuencia lesión pleural (4, 32). Hay reportes de lesión bronquiolar en los que la imagen histológica predominante es fibrosis (42).

### ESCLEROSIS SISTEMICA PROGRESIVA.

La alteración más frecuentemente encontrada es la alveolitis fibrosante (4, 14). En algunos casos llama la atención la presencia de lesión vascular sin lesión parenquimata importante. No todas las lesiones pulmonares en esta enfermedad se consideran primarias, ya que por las alteraciones en la mecánica esofágica puede haber lesiones por broncoaspiración (50). Se ha reportado la asociación de esclerosis sistémica con varias neoplasias, una de ellas es el carcinoma bronquiogénico (13).

### POLIMIOSITIS Y DERMATOMIOSITIS.

En estas enfermedades la participación pulmonar se ha supuesto secundaria a las

alteraciones de la mecánica ventilatoria por disminución de la fuerza muscular en la pared torácica y alteración en los músculos de la deglución (4, 7, 8, 10); esto propiciando retención de secreciones y favoreciendo infecciones o alteraciones por broncoaspiración. También, aunque pocos, hay casos de alveolitis fibrosante, pero se ha supuesto que pudiera ser manifestación de hipersensibilidad a alguno de los medicamentos que se administran en estos padecimientos y no secundarios a la enfermedad inicial (9).

Existen otras alteraciones del tejido conjuntivo como lo es la enfermedad mixta del tejido conjuntivo, que conforme se va definiendo, más se reporte una elevada frecuencia de participación pulmonar. Otra enfermedad es la espondilitis anquilosante en la que existen reportes aislados de su asociación con alveolitis fibrosante (4). Las otras enfermedades no se describen dada la poca frecuencia de participación pulmonar reportada (31, 35).

#### MATERIAL Y METODO.

Los pacientes fueron seleccionados de acuerdo al cuadro clínico, imagen radiológica y pruebas funcionales respiratorias que señalaban participación intersticial, siendo éste un estudio prospectivo.

De los trece pacientes estudiados nueve tenían artritis reumatoide y cuatro síndrome de Sjogren primario, diagnosticados de acuerdo a los criterios previamente descritos (3).

El tejido obtenido por biopsia pulmonar a cielo abierto fue procesado para su inclusión en parafina, con objeto de obtener cortes teñidos con: hematoxilina y eosina,

fibras elásticas de van Gieson, tricrómico de Masson y ácido periódico de Schiff. Parte del tejido se destinó al estudio por inmunofluorescencia directa siendo congelados en nitrógeno líquido y obteniéndose cortes seriados para congelación, los cuales fueron incubados con antisueros fluoresceinados contra: IgG, IgA, IgM, IgE, IgD, Clq, C3, C4, fibrina, fibrinógeno y albúmina. Otra parte del tejido se fijó en glutaraldehído al 2.5% en buffer de cacodilato de sodio 0.1M, postfijado en tetraóxido de osmio, deshidratados en concentraciones progresivas de etanol e incluidos en Epon 812. Los cortes semifinos teñidos con azul de toluidina sirvieron para orientación y selección de cortes finos. Los cortes finos fueron contrastados en solución acuosa de acetato de uranilo y citrato de plomo, observándose en un microscopio electrónico de transmisión Zeiss EM9-52.

## RESULTADOS.

La edad de los pacientes osciló entre 31 y 76 años con un promedio de 51 años. El tiempo de evolución promedio de la enfermedad fue de 112 meses, siendo el menor de 12 meses y el mayor de 360 meses. Estos tiempos de evolución no coinciden necesariamente con las manifestaciones respiratorias. En ninguno de los casos existió el antecedente de hábito tabáquico. En ocho pacientes se realizó estudio inmunológico encontrando depresión de la inmunidad celular y en once casos los títulos de factor reumatoide fueron positivos a titulaciones diversas (tablas I y II).

Radiológicamente se encontró un patrón reticular micro y macronodular, con-

fluente de predominio basal (figura 1 a 9). Los casos 1 y 5 difieren radiológicamente del resto de los casos ya que el primero, además de la imagen intersticial presentaba derrame pleural derecho y el caso 5 presentaba imágenes quísticas que se confirmaron en la biopsia pulmonar (fig. 13). En diez casos el gradiente alveoloarterial para oxígeno estaba aumentado. En ocho pacientes la gasometría a aire ambiente demostró hipoxemia en reposo (tabla III).

Las alteraciones histológicas consistieron en infiltrado linfocítico rodeando los bronquiolos terminales o estrechamente relacionado a éstos o a los bronquiolos respiratorios encontrándose ocasionalmente folículos linfoides (fig. 10). La luz estaba ocupada por moco y algunos macrófagos. Por otra parte, debe enfatizarse el hecho de que la obstrucción bronquiolar se debió fundamentalmente a compresión extrínseca del bronquiolo (fig. 11). Los tabiques interalveolares alejados del bronquiolo afectado se encontraron libres en 12 casos (fig. 12). Únicamente la paciente señalada con el número 5 presentaba múltiples quistes tapizados de epitelio alveolar (fig. 13). El caso 1 presentó engrosamiento pleural importante, además de las lesiones bronquiolares. En 12 casos no se demostró la existencia de cuerpos de inclusión, granulomas o vasculitis. En el caso 13 se demostró la presencia de una célula gigante en una de las lesiones bronquiolares (fig. 14). Los cambios a nivel de arterias pulmonares tenían cierta relación con el tiempo de evolución del padecimiento y con la severidad de las lesiones pulmonares. Las lesiones arteriales se detectaron con facilidad a nivel de la capa íntima, media y en algunos sitios de adventicia (fig. 15). Como sucede en diversas neumopatías, las condiciones de las arterias

variaban de campo a campo, pero la evaluación de las lesiones vasculares se realizó en un promedio de vasos observados (tabla IV).

El estudio de inmunofluorescencia fue negativo en todos los casos con la excepción de pequeños depósitos de IgA aislados en vías aéreas conductoras y positividad ocasional en plasmocitos.

A nivel ultraestructural se encontró colágena y elastina intersticial; ésta última en grandes cantidades; ambas alteraciones no detectables por microscopía de luz (fig. 16). Llamó la atención la presencia de células linfoides cercanas al epitelio bronquiolar confirmando lo observado en microscopía de luz (fig. 16).

## DATOS GENERALES

TABLA I

Paciente	sexo	edad	diagnóstico	T. evolucion. (meses)	tratamiento previo	Ocupación	síntomas	exploración
1	fem.	55	A. Reumatoide	36	Ac. AS*	hogar	disnea	est. crepit.
2	fem.	43	A. Reumatoide	228	Ac. AS	hogar	disnea	est. crepit.
3	fem.	30	A. Reumatoide	60	Ac. AS	hogar	disnea	est. crepit.
4	fem.	47	A. Reumatoide	12	Ac. AS	hogar	disnea	est. crepit.
5	fem.	49	A. Reumatoide	192	Ac. AS	hogar	disnea	est. crepit.
6	fem.	45	A. Reumatoide	120	Ac. AS	hogar	disnea	est. crepit.
7	fem.	55	A. Reumatoide	252	A. AS	hogar	disnea	est. crepit.
8	fem.	31	A. Reumatoide	288	A. AS	hogar	disnea	est. crepit.
9	fem.	72	A. Reumatoide	120	A. AS	hogar	disnea	est. crepit.
10	fem.	42	S. Sjögren	36	A. AS	hogar	disnea	est. crepit.
11	fem.	56	S. Sjögren	36	A. AS	hogar	disnea	est. crepit.
12	fem.	55	S. Sjögren	240	A. AS	hogar	disnea	est. crepit.
13	fem.	76	S. Sjögren	288	A. AS	hogar	disnea	est. crepit.

(\*) Acido acetil salicilico.

## EXAMENES DE LABORATORIO (\*)

TABLA II

Paciente	Intradermorreacciones		MIF (**)		IgG	IgA mg.%	IgM	C3	FR	PT	Alb	γG (grs.%)			βG	δG
	PPD	CAND	PPD	CAND								γ1G	γ2G	γ3G		
1	-	-	-	-	-	-	-	-	1:640	-	-	-	-	-	-	-
2	-	-	-	-	-	-	-	-	1:160	-	-	-	-	-	-	-
3	-	-	-	-	-	-	-	-	neg	-	-	-	-	-	-	-
4	neg	++	0%	46%	900	300	125	75	1:640	8.3	3.8	.28	.95	1.05	2.25	
5	neg	neg	0%	0%	1300	375	200	110	1:280	9.8	3.2	.32	.84	.78	4.55	
6	neg	neg	0%	30%	1980	200	305	85	1:280	7.1	1.7	.54	.86	1.06	1.06	
7	neg	neg	-	-	-	-	-	-	1:80	-	-	-	-	-	-	-
8	neg	neg	0%	0%	1700	315	175	165	1:640	7.3	2.9	.38	1.1	1.1	1.82	
9	neg	neg	0%	37%	975	420	119	165	1:640	8.2	4.1	.20	.62	.78	2.43	
10	neg	-	-	-	-	-	-	-	neg	-	-	-	-	-	-	-
11	neg	neg	0%	0%	2300	360	200	110	1:640	7.5	3.3	.30	1.1	1.1	1.66	
12	neg	neg	21%	0%	1800	900	215	85	1:2560	9.4	3.7	.36	1.3	1.6	2.51	
13	neg	neg	30%	70%	1550	560	191	100	1:280	10.6	3.0	.20	1.2	3.9	2.33	

(\*)

Valores normales Bibl. 56

(\*\*)

Factor de inhibición de migración de macrófagos



## PRUEBAS FUNCIONALES RESPIRATORIAS

TABLA III

Paciente	CVF	VEF1'	VME*	VMV	pO2**	pCO2**	pH	DA-aO2**
1	58	94	2.6	81	45	22	7.37	312
2	65	83	2.6	72	61	28	7.50	198
3	86	87	-	85	61	20	7.40	153
4	31	85	-	70	48	20	7.51	234
5	30	90	-	60	45	20	7.43	284
6	51	70	-	100	47	44	7.50	234
7	-	-	-	-	-	-	-	-
8	55	100	2	70	55	32	7.36	165
9	31	83	-	51	45	30	7.38	216
10	102	90	-	82	57	31	7.43	234
11	66	70	-	71	68	30	7.42	193
12	77	80	2	65	56	32	7.36	225
13	30	85	2	50	46	42	7.36	242

(\*) Volumen mescespiratorio lts/seg.

(\*\*) mmHg.

Valores normales ref. bibl. (55)

Todos los valores se expresen en % del valor normal predicho.

LESIONES HISTOLOGICAS EN  
ARTERIAS PULMONARES.

TABLA IV

Paciente	T. evolucion. (meses)	Diagnóstico clínico	Grado de alteración histol. arteria pulmonar (*)	Luz alveolar
1	36	A. reumatoide	I	libre
2	228	A. reumatoide	III	escaso - moco
3	60	A. reumatoide	I	libre
4	12	A. reumatoide	I	macrof.
5	192	A. reumatoide	IV	macrof. - moco
6	120	A. reumatoide	normal	macrof. - moco
7	252	A. reumatoide	II	macrof. - moco
8	24	A. reumatoide	II	moco
9	120	A. reumatoide	II	macrof. - moco
10	36	S. Sjögren	I	libre
11	36	S. Sjögren	normal	macrof.
12	240	S. Sjögren	II	macrof. - moco
13	36	S. Sjögren	III	moco

(\*) Clasificación de Heath y Edwards (54)

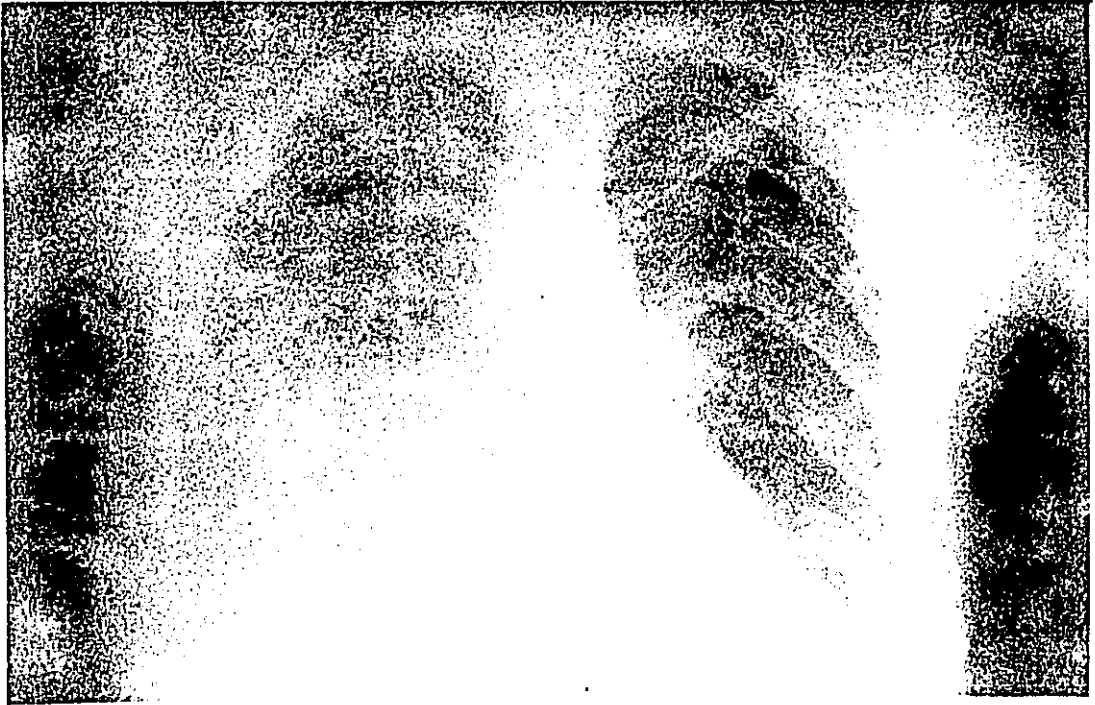

Figura 1.  
(Caso 1) Paciente femenino de 45 años de edad con diagnóstico de A. reumatoide 10 años antes de su ingreso. Es internada por disnea progresiva de lenta evolución. Radiológicamente se apreció además de derrame pleural derecho imagen reticular bilateral.

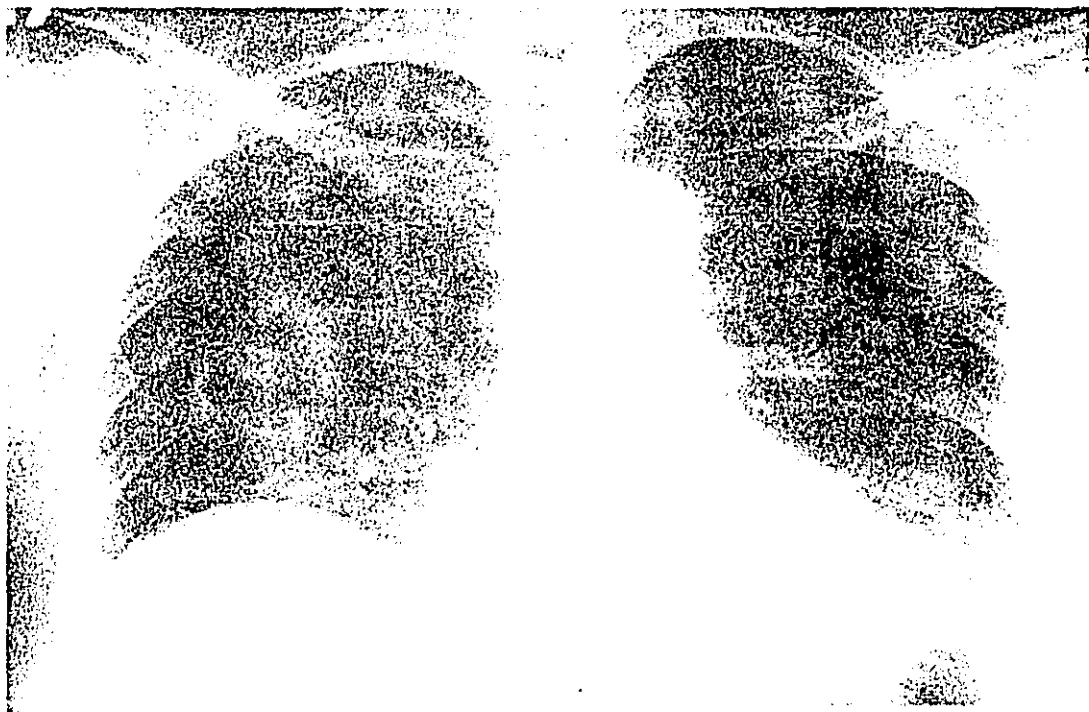


Figura 2.

(Caso 2) Paciente femenino de 47 años de edad con sintomatología articular y respiratoria de un año de evolución. Radiológicamente se aprecia infiltrado nodular fino de predominio basal bilateral.



Figura 3.

(Caso 4) Paciente femenina diagnosticada 3 años antes de su ingreso con síndrome de Sjogren primario. Refería tos seca y disnea desde inicio de su padecimiento. Se aprecian infiltrado reticular basal bilateral.

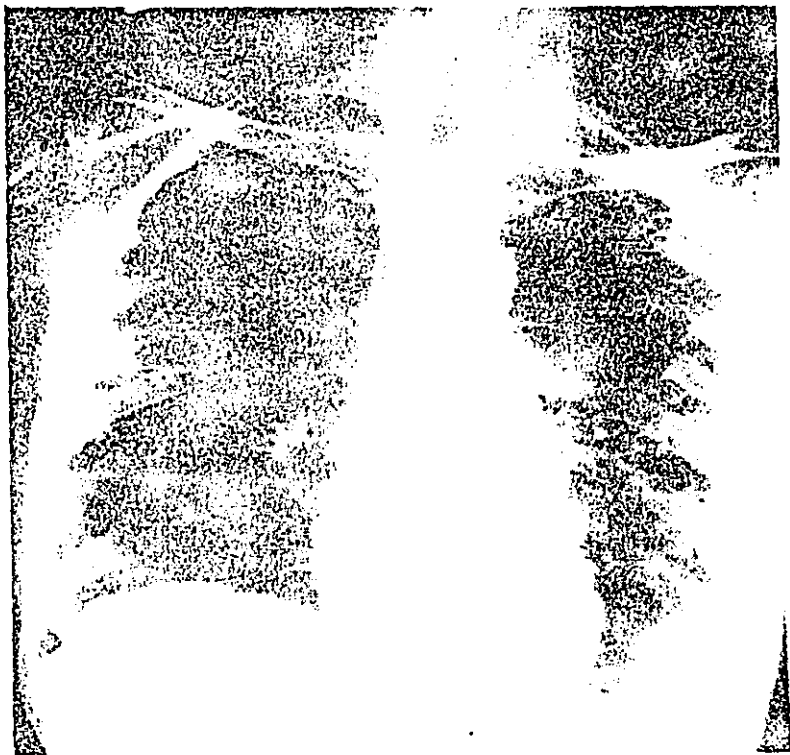


Figura 4.  
(Caso 5) Femenina de 42 años y artritis reumatoide de 16 años de evolución.  
Radiológicamente se aprecian datos de sobre-distensión e imágenes nodulares gruesas sin predominio.

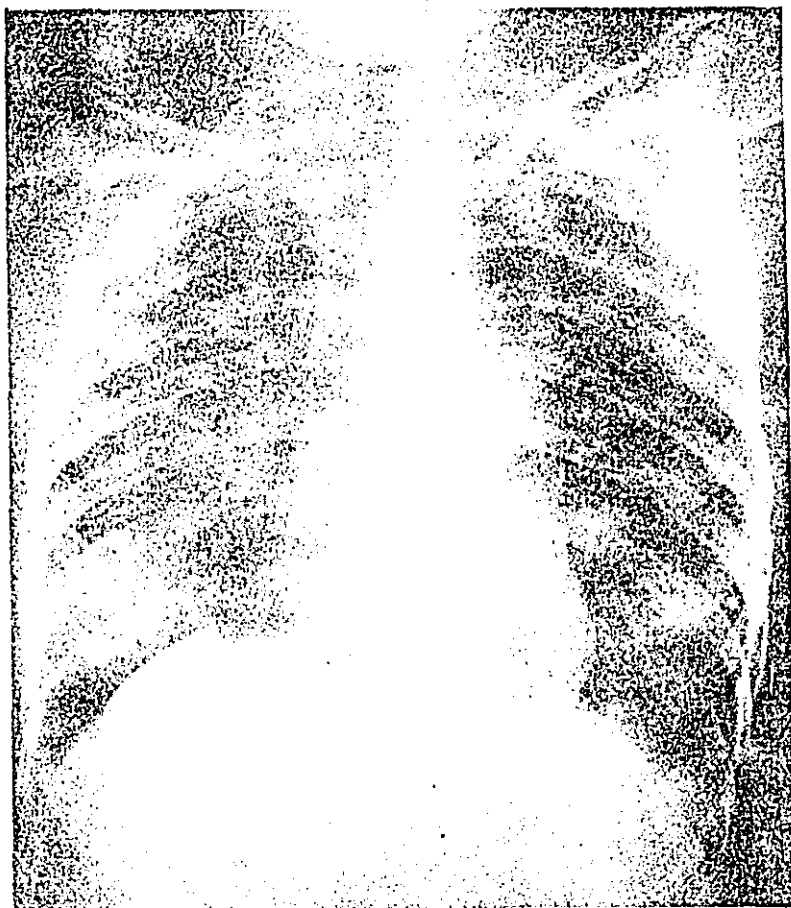


Figura 5.  
(Caso 8) Paciente femenino de 31 años de edad diagnosticada como artritis juvenil desde los 7 años de edad. Madre con artritis reumatoide. Seis meses antes de su ingreso inicia con disnea motivo de su ingreso y estudio. Radiológicamente se aprecian datos de sobredistensión, hipertensión arterial pulmonar e infiltrado micronodular diseminado de predominio derecho.

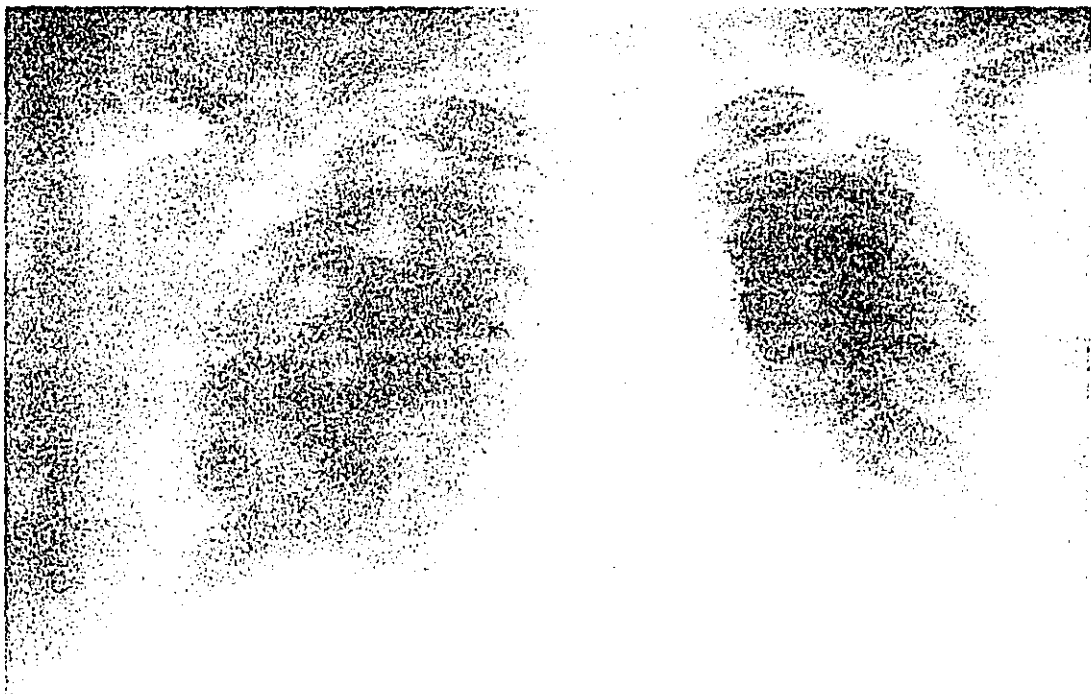


Figura 6.  
(Caso 10) 52 años de edad y 3 años de evolución refiriendo disnea desde el inicio de su padecimiento. Infiltrado micronodular basal bilateral.



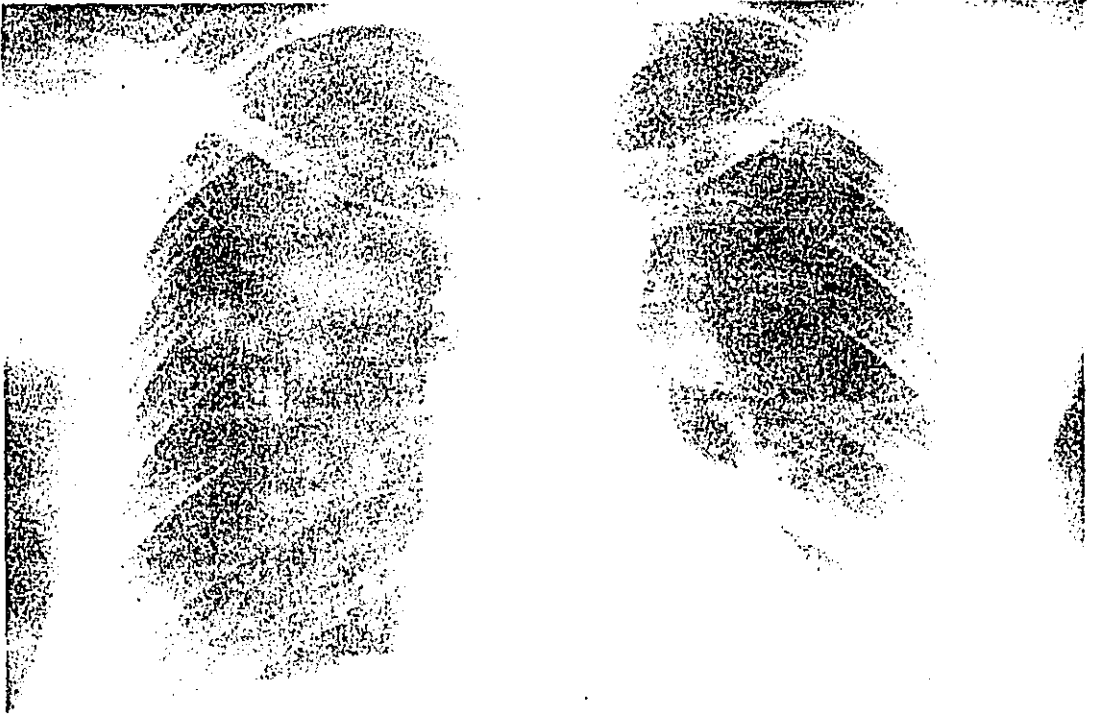


Figura 7.

(Caso 11) 55 años de edad diagnosticada con síndrome de Sjögren primario tres años antes de su estudio refiriendo sintomatología sistémica desde hace 20 años. Es evidente el infiltrado intersticial de predominio basal bilateral.

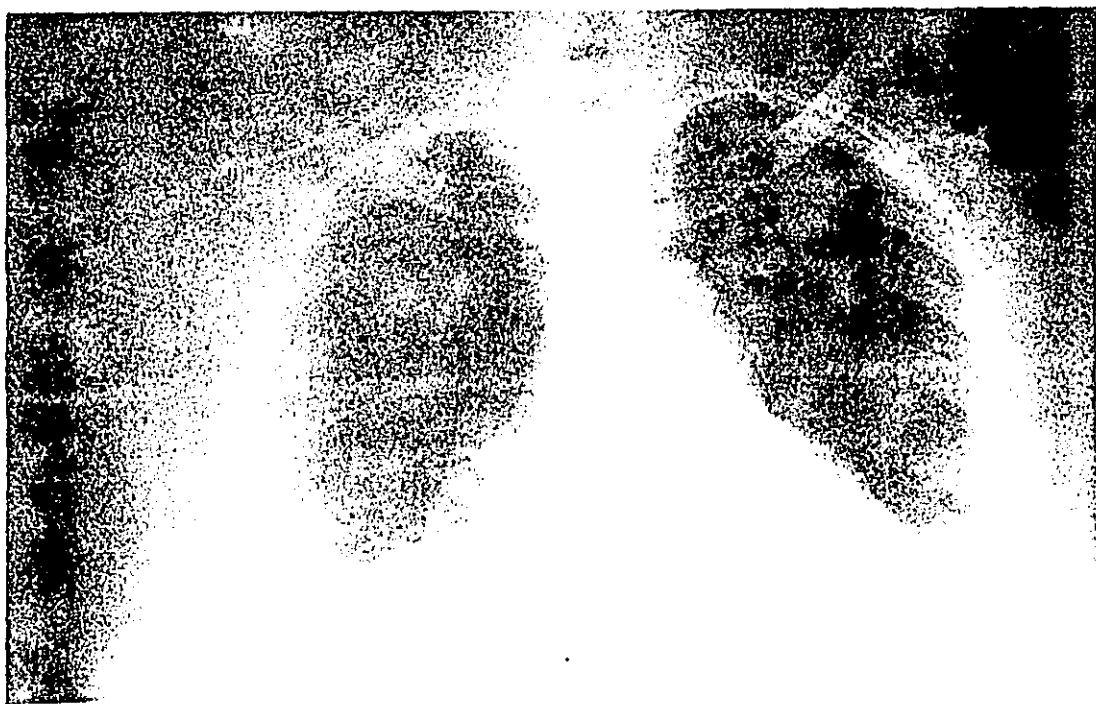

Figura 8.  
(Caso 12) Paciente con artritis reumatoide de 30 años de evolución, que ingresa con disnea de lenta evolución. Radiológicamente se aprecia infiltrado reticular fino y micronodular de predominio basal derecho y datos de hipertensión arterial pulmonar.

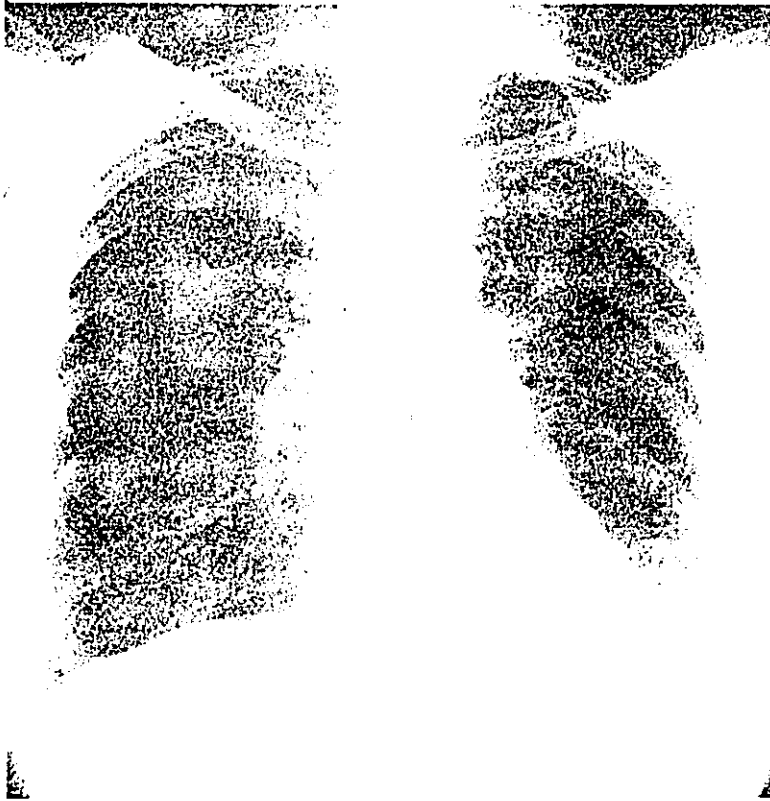


Figura 9.  
(Caso 13) Femenina de 76 años de edad con sintomatología por síndrome de Sjögren primario tres años antes de su estudio. Radiológicamente se aprecian datos de sobredistensión e imagen reticular bilateral de predominio basal y datos de hipertensión arterial pulmonar.



Figura 10.

Biopsia pulmonar que muestra un conglomerado de células linfocíticas asociadas a bronquiolos. Se observa además un bronquiolo cuya luz está ocupada por moco y células macrofágicas (H.E. 150x).



Figura 11.  
Acercamiento de un bronquiolo cuya luz está comprimida por infiltrado linfocítico. El epitelio y su membrana basal están intactos.  
(H.E. 160x).

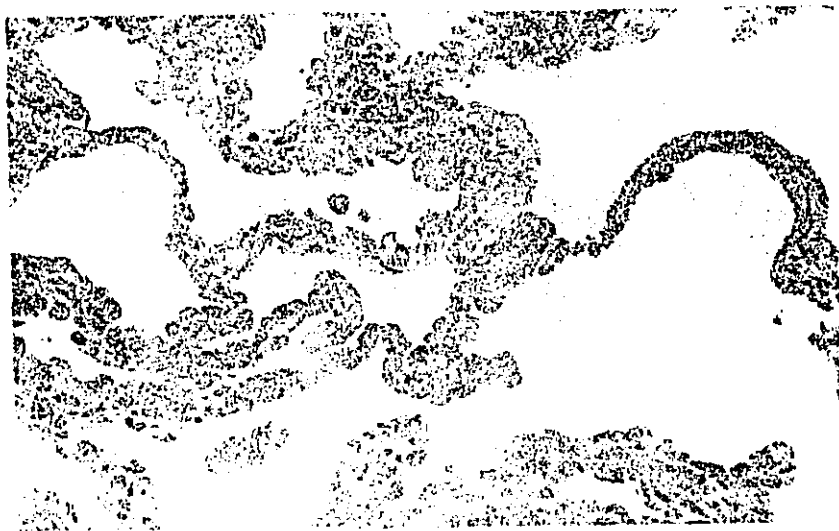

Figura 12.

Se ilustran zonas de parénquima alejadas de bronquiolos observándose que el intersticio pulmonar en su mayor parte es de grosor normal y no hay cambios epiteliales (H.E. 240x).

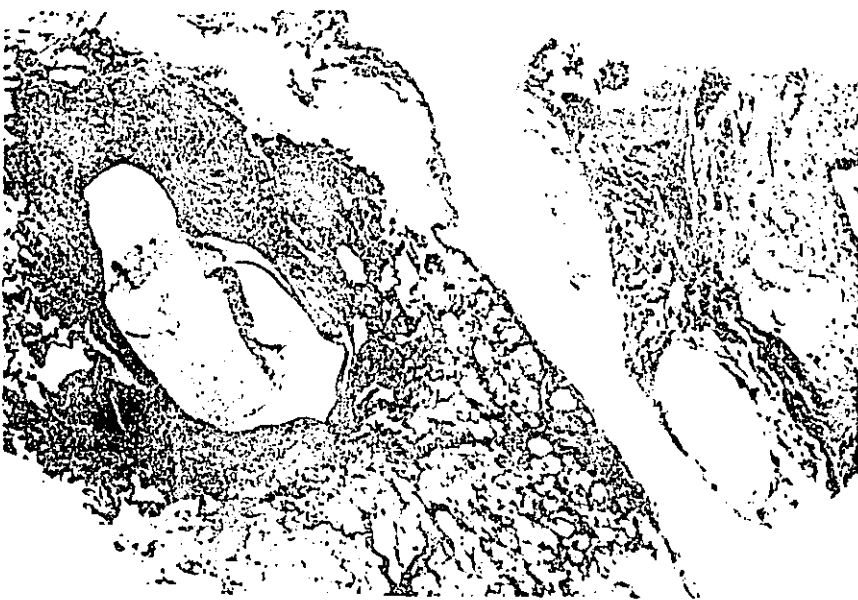

Figura 13.

Biopsia del paciente 5 que muestra una clara diferencia con los otros casos existiendo lesiones quísticas rodeadas por tejido conjuntivo. El quiste ilustrado contiene en su interior material proteináceo. Se aprecian dos bronquiolos con infiltrado linfocítico en la vecindad de la lesión antes descrita (H.E. 18x).

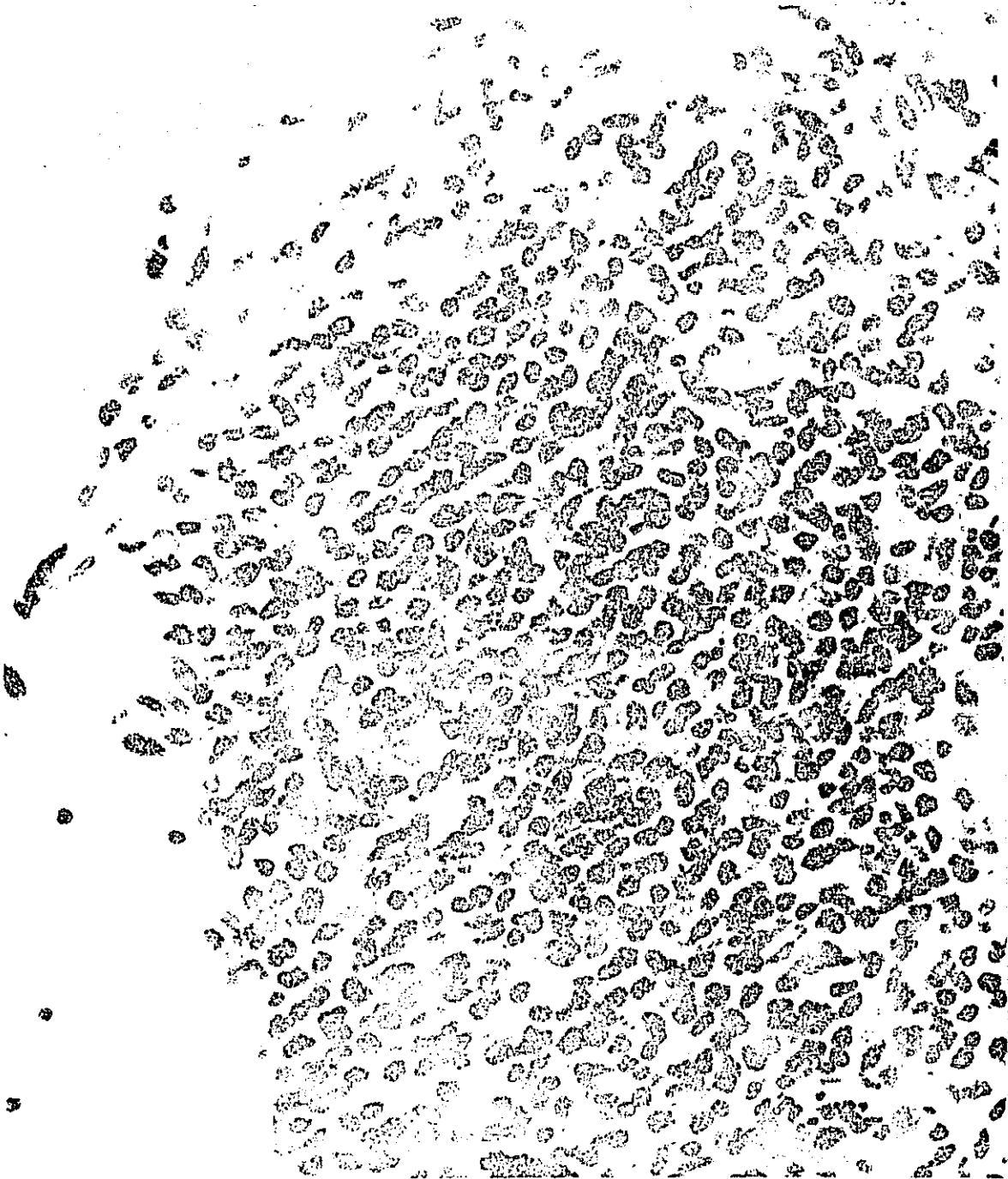


Figura 14.  
Acercamiento del infiltrado bronquiolar del caso 13. Puede observarse que la población celular está constituida por linfocitos y algunos plasmocitos y una célula gigante multinucleada (H.E. 700x).



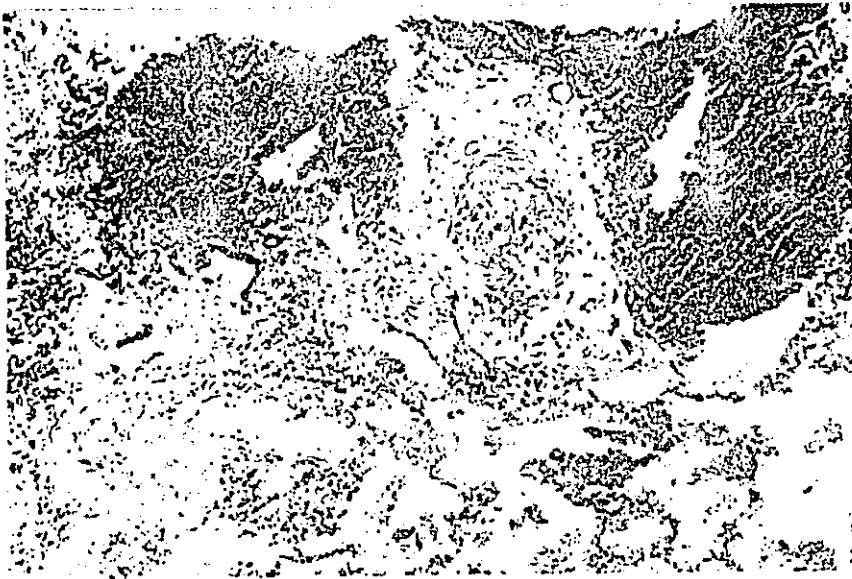


Figura 15.

Corte de arteria de mediano calibre con engrosamiento de la media y adventicia. También se observan dos bronquiolos con infiltrado linfocítico (H.E. 120x).



Figura 16.

Micrografía electrónica de una sección de bronquiolo respiratorio cuyo epitelio se identifica como Ep. Se aprecia una célula linfoide L en la región subepitelial. El acercamiento muestra el paso de esta célula entre el citoplasma de otros elementos y fibras de colágena C. (6360x) inserción (9800x).

## DISCUSION:

La bronquiolitis obliterante y folicular parecen ser dos tipos de respuesta tisular diferente, ya que en los casos presentados en este trabajo, ningún paciente presentó obliteración directa de la luz bronquiolar a pesar del largo tiempo de evolución en algunos casos. Los factores que determinan una u otra lesión podrían ser: ambientales, genéticos o inmunológicos. Estos últimos pueden ser sistémicos o locales, pudiendo ser el sitio de reacción el "tejido linfóide asociado a bronquios y bronquiolos" (BALT). En ninguno de los casos es posible relacionar esta entidad con el uso de D-penicilamina ni a hábito tabáquico, factores que se han postulado como posibles agentes causales (15, 41, 43). Esto nos deja con la estricta asociación de la enfermedad del tejido conjuntivo y las lesiones bronquiolar y vascular. Existe una revisión (36) de ocho casos de autopsia de pacientes con artritis reumatoide en la que tres de ellos presentaban lesiones bronquiolares con infiltrado linfocítico, pero cursaban con infecciones pulmonares agregadas. En series de este tipo, las lesiones encontradas pueden tener varios mecanismos y no es posible decidir cual es el factor inicial, pues se trata de casos muy avanzados. Los pacientes presentados en el presente trabajo tienen tiempos de evolución muy variados.

En lo que se refiere al factor reumatoide, once pacientes lo presentaban positivo, pudiendo existir una correlación entre la elevación de los títulos y la presencia de la lesión bronquiolar. Esta relación se menciona en las otras alteraciones pulmonares que se presentan asociadas a artritis reumatoide (4, 15, 17, 20, 37, 40, 43, 44, 45, 46, 58, 60).

Algunos autores reportan inmunofluorescencia positiva en pacientes con artritis reumatoide (58, 60). Los hallazgos negativos en esta serie no excluyen la posibilidad de lesión inmunológica humoral, ya que los complejos inmunes pudieron haber sido depurados en fases tempranas del padecimiento. Los depósitos de IgA encontrados pueden considerarse normales ya que esta inmunoglobulina se secreta normalmente en epitelios (58).

Existe la posibilidad de que un factor viral, en pacientes previamente inmunodeprimidos, pudiera ser causante de esta alteración. Por ahora esta teoría no puede descartarse.

En los pacientes con síndrome de Sjogren es posible que el infiltrado peribronquiolar sea el punto de partida de migración de los linfocitos para constituir en algún momento una neumonía intersticial linfoide, lesión que se ha descrito frecuentemente asociada a este síndrome (30, 32). También existe la posibilidad de que la lesión evolucione a la fibrosis peribronquiolar (42). El factor que determinará una u otra evolución es aún desconocido.

El mecanismo de lesión vascular puede ser mixto: por una parte un ataque directo a la vasculatura aunque no se demostró inflamación en ninguna de las biopsias pero se ha reportado vasculitis en ciertas etapas de la evolución de las enfermedades del tejido conjuntivo (4, 23, 24). Por otra parte, la lesión obstructiva pulmonar al igual que en otras neumopatías, puede ocasionar lesión vascular pulmonar con la repercusión esperada a ventrículo derecho.

El diagnóstico diferencial clínico y radiológico debe hacerse con las alteraciones intersticiales pulmonares que pueden acompañar a las diversas enfermedades del tejido conjuntivo. Uno de los puntos a enfatizar en el presente trabajo, es que las lesiones bronquiolares descritas sean más frecuentes de lo que se supone hasta el momento. Las observaciones de este trabajo, por haberse realizado en diversas fases del padecimiento, quizá estén reflejando el inicio de una patología que después de varios años y bajo ciertos factores aun no conocidos, evolucione a la lesión intersticial descrita clásicamente.

La respuesta al tratamiento con esteroides en la lesión bronquiolar descrita no se conoce, aunque pudiera ser mejor que en los casos de bronquiolitis obliterante ya que el compromiso de la luz es diferente.

## CONCLUSIONES.

La afección de vías aéreas en las enfermedades del tejido conjuntivo está relacionada directamente con la enfermedad, como se demuestra en el presente trabajo, y no secundario a otros factores como serían medicamentos o hábito tabáquico.

Esta alteración bronquiolar podría ser el inicio de alguna de las otras variantes de participación pulmonar en las enfermedades del tejido conjuntivo.

## RESUMEN

Se presentan los hallazgos histológicos, ultraestructurales y de inmunofluorescencia encontrados en 13 pacientes con enfermedad del tejido conjuntivo (artritis reumatoide y síndrome de Sjogren) a los que previa evaluación clínica, inmunológica, funcional respiratoria y radiológica se les sometió a biopsia pulmonar a cielo abierto.

El hallazgo más importante fue a nivel bronquiolar encontrando la presencia de un infiltrado alrededor del bronquiolo constituido por linfocitos y células plasmáticas con formación de folículos linfoides. Estos conglomerados producen compresión extrínseca del bronquilo respetando el tejido pulmonar circundante.

Esta alteración bronquiolar se considera directamente relacionada con la enfermedad y no secundaria a factores externos como hábito tabáquico y medicamentos.

BIBLIOGRAFIA.

- 1.- Cervantez-Pérez, P.; Toro-Pérez, A. H. and Rodríguez-Jurado, P.: Pulmonary Involvement in Rheumatoid Arthritis. *J.A.M.A.* 243: 1715-1719, 1980.
- 2.- Halla, J.T.; Schrotenloher, R. E., and Valanakis, J. E.: Immune Complexes and Other Laboratory Features of Pleural Effusion. *Ann. Int. Med.* 92:748-752, 1980.
- 3.- Verztman, L. and de Paola, D.: Enfermedades Difusas del Tejido Conjuntivo. Ed. Tradar agencia de traducciones, México, 1973, pp. 16.
- 4.- Humminghake, G.W. and Fauci, A.S.: Pulmonary Involvement in the Collagen Vascular Diseases. *Amer. Rev. Resp. Dis.* 119: 471-503, 1979.
- 5.- Polansky, S. M. and Ravin, C. E.: Nodular Pulmonary Infiltrate in a Patient with Sjögren's Syndrome. *CHEST* 78: 55-59, 1980.
- 6.- Good, J.T. Jr.; Taryle, D. A.; Maulitz, R. M.; Kaplan, R. L. and Sahn, S. A.: The Diagnostic Value of Pleural Fluid pH. *CHEST* 78: 55-59, 1980.
- 7.- Delcambre, B.; Defrance, D.; Duquesnoy, B. and DÜeshougues, Jr.: Dermatomyosite, Fibrose Pulmonaire et Necroses Cutanees. *Revue. Rhumat.* 46: 357-359, 1979.
- 8.- Park, S. and Nyhau, W.: Fatal Pulmonary Involvement in Dermatomyositis. *Am. J. Dis. Child.* 129: 723-726, 1975.
- 9.- Schwartz, M. I.; Matthey, R. A.; Sahn, S. A.; Stanford, R. E.; Marmorstein, H.L. and Scheinhorn, D. J.: Interstitial Lung Disease in Polymiositis and Dermatomyositis: Analysis of Six Cases and Review of the Literature. *Medicine* 55:89-104, 1976.
- 10.- Duncan, P. E.; Griffin, P.; García, G. and Kaplan, J.B.: Fibrosing Alveolitis in Polimiyositis. *A. J. M.* 57: 621-626, 1974.



- 11.- Case Records of Massachusetts General Hospital. New Eng. J. Med. 293: 136-142, 1975.
- 12.- O'Donohue, W. J. Jr.: Idiopathic Pulmonary Hemosiderosis with Manifestations of Multiple Connective Tissue and Immune Disorders. Am. Rev. Resp. Dis. 109: 473-479, 1974.
- 13.- Talbott, J. H.; and Barrocas, M.: Progressive Systemic Sclerosis and Malignancy Pulmonary and Non-Pulmonary. Medicine 58: 182-207, 1978.
- 14.- Kallenbach, J.; Prinsloo, I. and Zwi, S.: Progressive Systemic Sclerosis Complicated by Diffuse Pulmonary Haemorrhage. Thorax 32:767-770, 1977.
- 15.- Walker, W.C. and Wright, V.: Diffuse Interstitial Pulmonary Fibrosis and Rheumatoid Arthritis. Ann. Rheum. 28: 252-259, 1969.
- 16.- Popper, M.S.; Bogdonoff, M. L.; Hughes, R. L.: Interstitial Rheumatoid Lung Disease. CHEST 62:243-250, 1972.
- 17.- Borenhan, S. R. and Daly, J.J.: Large Pleural Effusions in Rheumatoid Arthritis. Br. J. Dis. Chest. 73:133-140, 1979.
- 18.- Sueiro, B. A.; Villamor, L. J.; Ortiz, J.; Serrano, I. J. A.; Rios, M. J. y Larrauri, J.: Neumotorax Espontaneo Complicación Excepcional del Pulmón Reumatoide. Rev. Clin. Esp. 144:301-304, 1977.
- 19.- Faurschou, P.: Rheumatoid Pleuritis and Thoracoscopy. Scand. J. Resp. Dis. 55:277-283, 1974.
- 20.- Spencer, J. J.: An Account of Pleural Effusions Pulmonary Nodules and Cavities Attributable to Rheumatoid Disease. Br. J. Dis. CHEST. 72:39-56, 1978.
- 21.- Blodgett, C. R.; Cera, J. P. Jr. and Jones, L. F.: Alveolar Cell Carcinoma Associated with Rheumatoid Nodule. CHEST 62:625-627, 1972.

- 22.- Auquier, L.; Sland, J.R.; Baviera, E.; Schoen, E.; Toty, L. and Brunel, M.: Poumon Rhumatoïde: Nodules Pulmonaires Précédant et Accompagnant une Polyarthrite Rhumatoïde. *Ann. Med. Interne.* 125:849-853, 1974.
- 23.- Nair, S. S.; Askari, D. A.; Popelko, G.C. and Kleinerman, F. J.: Pulmonary Hypertension and Systemic Lupus Erythematosus. *Arch. Intern. Med.* 140:109-111, 1980.
- 24.- Castañeda, Z.W.R. and Hogan, T.M.: Cavitory Pulmonary Nodules in Systemic Lupus Erythematosus. *Radiology* 118:45-48, 1976.
- 25.- Eisenberg, H.; Dubois, L.E.; Sherwin, P. R. and Balchum, J.O.: Diffuse Interstitial Lung Disease in Systemic Lupus Erythematosus.
- 26.- Eagen, W.J.; Memdi, A.V.; Roberts, L.J.; Matthew, R.G.; Schwartz, M.M. and Lewis, J.E.: Pulmonary Hemorrhage in Systemic Lupus Erythematosus. *Medicine* 57:547-560, 1978.
- 27.- Rodríguez, I.B.; García, R.; Rubio, L. and Serrano, H.: Immunohistologic Findings in the Lung in Systemic Lupus Erythematosus. *Arch. Pathol. Lab. Med.* 101-342-344, 1977.
- 28.- Matthey, A.R.; Schwarz, L.M.; Petty, L.T.; Stanford, E.R.; Gupta, Sahn, A.S. and Steigerwald, C. J.: Pulmonary Manifestations of Systemic Lupus Erythematosus: Review of Twelve Cases of Acute Lupus Erythematosus. *Medicine* 54-397-409, 1974.
- 29.- Hollingworth, W. J.; Saykaly, J.R.: Systemic Complications of Rheumatoid Arthritis. *Med. Clin. North. Amer.* 61:217-228, 1977.
- 30.- Shearn, A.M.: Sjögren's Syndrome: *Med. Clin. North. Amer.* 61:271-282, 1977.
- 31.- Engleman, G. E. and Engleman, P.E.: Ankylosing Spondylitis. *Med. Clin. North. Amer.* 61:347-364, 1977.
- 32.- Strimlan, V.C.; Rosenow, C.E. III; Divertie, B.M. and Harrison, G.E. Jr.: Pulmonary Manifestations of Sjögren's Syndrome. *CHEST* 70:354-361, 1976.

ESTA TESIS NO DEBE  
SALIR DE LA BIBLIOTECA

- 33.- Yum, N.M.; Ziegler, R.J.; Walker, D.P.; Ridolfo, S. A. and Brashea, E.R.: Pseudolymphoma of the Lung in a Patient with Systemic Lupus Erythematosus. *A.J.M.* 66:172-176, 1979.
- 34.- Faguet, B.J.; Webb, H.H.; Agee, F.J.; Ricks, B.W. and Sharbaugh H.A.: Immunologically Diagnosed Malignancy in Sjögren's Pseudolymphoma. *A.J.M.* 65:424-429, 1978.
- 35.- Singsen, H.B.; Swanson, L.V.; Bernstein, H.B.; Heuser, T.E.; Hanson, V. and Lauding, H.B.: A Histologic Evaluation of Mixed Connective Tissue Disease in Childhood. *A.J.M.* 68-710-717, 1980.
- 36.- Cruckshank, B.: Interstitial Pneumonia and its Consequenses in Rheumatoid Disease. *Br. J. Dis. CHEST.* 53:226-236, 1959.
- 37.- Turner-Warwick, M. and Courtenay, E.R.: Pulmonary Manifestations of Rheumatoid Disease. *Clin. Rheum. Dis.* 3:549-564, 1977.
- 38.- Bulgrin, G.J.; Dubois, L.E. and Jacobson, G.: Chest Roentgenographic Changes in Systemic Lupus Erythematosus. *A.J. Roentgenol.* 74:42-49, 1960.
- 39.- Morgan, W.K.C. and Wolfel, A.A.: The Lung and Pleuralin Rheumatoid Arthritis. *A.J. Roentgenol.* 98:334-342, 1966.
- 40.- Rubin, H.E.; Gordon, M. and Thelmo, L.W.: Nodular Pleuropulmonary Rheumatoid Disease. *A.J.M.* 42:567-581, 1967.
- 41.- Collins, L.R.; Turner, A.R.; Hohnson, A.M.; Whitley, O.N. and McLean, L.R. Obstructive Pulmonary Disease in Rheumatoid Arthritis. *Arthritis and Rheum.* 19:623-627, 1976.
- 42.- Newball, H.H. and Brahim, A.S.: Chronic Obstructive Airway Disease in Patients with Sjögren's Syndrome. *Am. Rev. Resp. Dis.* 115:295-303, 1977.

- 43.- Geddes, M.D.; Corrin, B.; Brewerton, D.A.; Davies, R.J. and Turner-Warwick, M.: Progressive Airway Obliteration in Adults and its Association with Rheumatoid Disease. *Q.J. Med.* 184: 427-444, 1977.
- 44.- Doctor, L. and Snider, L.G.: Diffuse Interstitial Pulmonary Fibrosis Associated with Arthritis. *Amer. Rev. Resp. Dis.* 85:413-422, 1962.
- 45.- Brannan, M.H.; Good, A.C.; Divertie, B.M. and Baggenstoss, H.A.: Pulmonary Disease Associated with Rheumatoid Arthritis, *J.A.M.A.* 183:138-142, 1964.
- 46.- Talbott, A.J. and Calkin, S.E.: Pulmonary Involvement in Rheumatoid Arthritis. *J.A.M.A.* 189:135-137, 1964.
- 47.- Epler, G.E.; Snider, G.L.; Gaensler, A.E.; Cathcart, E.S.; Fitzgerald, M. and Carrington, C.B.: Bronchiolitis and Bronchitis in Connective Tissue Disease. A Possible Relationship to the Use of Penicillamine. *J.A.M.A.* 242:528-532, 1979.
- 48.- Benish, B. and Peison, B.: The Association of Lymphocytic Interstitial Pneumonia and Systemic Lupus Erythematosus. *The Mount. Sinai. J.M.* 46:398-401, 1979.
- 49.- Passaro, C.F. and Myers, R.A.: Hemopneumothorax in Systemic Lupus Erythematosus. *J. Rheumatoid* 7:183-186, 1980.
- 50.- Bettmann, A.M. and Kantrowitz, F.: Rapid Onset of Lung Involvement in Progressive Systemic Sclerosis. *CHEST* 75:509-510, 1979.
- 51.- Burke, W.G.; Carrington, C.B. and Grinnan, R.: Pulmonary Nodules and Rheumatoid Factor in Absence of Arthritis. *CHEST* 72: 538-540, 1977.
- 52.- Levin, C.D.; Scoggin, H.C. and Ostroy, P.: Productive Cough and Hemoptysis in Rheumatoid Lung Disease. *CHEST* 69:667-668, 1976.

- 53.- Williams, C.R. Jr.: Rheumatoid Arthritis as a Systemic Disease. Ed. W.B. Saunders Company. 1974, pp 34-55.
- 54.- Heath, D. and Edwards, J.E.: The Pathology of Hypertensive Pulmonary Vascular Disease. A description of Six Grades of Structural Changes in the Pulmonary Arterioles with Special Reference to Congenital Cardiac Septal Defects. *Circulation* 18: 388, 1958.
- 55.- Hidalgo, S.K.; Cano, V.F.; Muñoz, B.B.; González, R.; Carrasco, S. y Yañez, J.L.: El Estudio Funcional Respiratorio de las Enfermedades Intersticiales del Pulmón. *Rev. Med. Hosp. Graf.* 41: 388-398, 1978.
- 56.- Céspedes, M. y Fortoul, T.: Aspectos Inmunológicos en Pacientes con Enfermedades Intersticiales del Pulmón. *Rev. Med. Hosp. Graf.* 41: 409-414, 1978.
- 57.- Fortoul, T.; Cano, V.F. y Barrios, R.: Bronquiolitis Folicular en Enfermedades del Tejido Conjuntivo y su Repercusión Sobre Arterias Pulmonares. *Arch. Inst. Nal. Cardiol.* (en prensa).
- 58.- DeHoratius, J.R. and Williams, C.R. Jr.: Rheumatoid Factor Acentuation of Pulmonary Lesions Associated with Experimental Diffuse Proliferative Lung Disease. *Arthritis and Rheum.* 15: 293-301, 1972.
- 59.- Kaltreider, H.B.: Expression of Immune Mechanisms in the Lung. *Amer. Rev. Resp. Dis.* 113: 347-379, 1976.
- 60.- DeHoratius, R.J.; Abruzzo, J.L. and Williams, R.C. Jr.: Immunofluorescent and Immunologic Studies of Rheumatoid Lung. *Arch. Int. Med.* 129: 441, 1972.