





Universidad Nacional  
Autónoma de México



## **UNAM – Dirección General de Bibliotecas Tesis Digitales Restricciones de uso**

### **DERECHOS RESERVADOS © PROHIBIDA SU REPRODUCCIÓN TOTAL O PARCIAL**

Todo el material contenido en esta tesis está protegido por la Ley Federal del Derecho de Autor (LFDA) de los Estados Unidos Mexicanos (México).

El uso de imágenes, fragmentos de videos, y demás material que sea objeto de protección de los derechos de autor, será exclusivamente para fines educativos e informativos y deberá citar la fuente donde la obtuvo mencionando el autor o autores. Cualquier uso distinto como el lucro, reproducción, edición o modificación, será perseguido y sancionado por el respectivo titular de los Derechos de Autor.

I N D I C E

# I N D I C E

## P A G I N A

I.	INTRODUCCION	1
II.	DEFINICION	2
III.	HISTORIA	3
	A. <u>ENDODONCIA MODERNA</u>	9
IV.	HISTORIA CLINICA	12
	A. <u>ODONTOLOGIA:</u> <u>DIAGNOSTICO, PREVENCION Y</u> <u>TRATAMIENTO</u>	12
V.	ANATOMIA PULPAR Y ACCESO A LAS CAVIDADES	22
	A. <u>NOMENCLATURA</u>	22
	B. <u>CONDUCTOS ACCESORIOS Y</u> <u>LATERALES</u>	27
	C. <u>EL TERCIO APICAL DE LA RAIZ</u>	30
	D. <u>ANATOMIA DE LAS CAVIDADES</u> <u>PULPARES Y ACCESO A LAS MISMAS</u>	32
VI.	ETIOLOGIA DE LESION PULPAR Y SU PREVENCION	58
	A. <u>CARIES DENTAL</u>	60

B.	<u>LESION DURANTE LOS</u>	
	<u>PROCEDIMIENTOS OPERATORIOS</u>	62
C.	<u>TRAUMA NO ASOCIADO CON LOS</u>	
	<u>PROCEDIMIENTOS OPERATORIOS</u>	74
VII.	PATOLOGIA PULPAR	86
	A. <u>FENOMENO HIPERREACTIVO</u>	88
	B. <u>PULPITIS</u>	89
	C. <u>NECROSIS</u>	94
	D. <u>PULPOSIS</u>	95
VIII.	INDICACIONES Y CONTRAINDICACIONES	
	EN EL TRATAMIENTO DE CONDUCTOS	105
IX.	APLICACION DE LA RADIOGRAFIA	
	EN LA ENDODONCIA	112
X.	INSTRUMENTAL PARA ENDODONCIA	122
XI.	ANESTESIA Y AISLAMIENTO DEL	
	CAMPO OPERATORIO	133
XII.	CONSIDERACIONES CLINICAS DEL	
	TRABAJO BIOMECANICO	146
XIII.	MATERIALES Y TECNICAS DE OBTURACION	165
XIV.	CONCLUSIONES	195
XV.	GLOSARIO	197
XVI.	BIBLIOGRAFIA	204

## I. INTRODUCCION

## I. I N T R O D U C C I O N

Por muchos años la Endodoncia ha tenido muy poca práctica en Odontología e innumerables dientes han sido extraídos debido a una exposición pulpar o porque una odontología intensa fué considerada intratable. Las razones por las cuales esta actitud se desarrolló y por las que persiste hasta la actualidad, son complejas, pero la principal causa debe ser una falta de entendimiento de los principios básicos de la terapéutica endodóncica.

La pulpa representa el principal fantasma al que se enfrentan los dentistas y, a menudo, su ordenado día de trabajo es alterado por un paciente que requiere un tratamiento de urgencia debido a una pulpa enferma. Una manera simple y rápida, aunque demasiado cruda, para tratar a tales pacientes, es la de remover la pulpa dentaria junto con el diente que la rodea. Esto es aceptado como el tratamiento correcto por la mayoría de los pacientes y también, lamentablemente, por un amplio número de odontólogos.

La Endodoncia es solamente una extensión de la Odontología conservadora que debe ser practicada por los dentistas de práctica general y no sólo por los especialistas.

## II. DEFINICION



## II. D E F I N I C I O N

La Endodoncia o Endodontología es la parte de la Odontología que se ocupa de la etiología, diagnóstico, prevención y tratamiento de las enfermedades de la pulpa dental y de sus complicaciones.

Etimológicamente, la palabra endodoncia viene del griego éndon-dentro; odóus-odóntos-diente y la terminación ia - que significa acción, cualidad, condición.

La endodoncia reconocida como especialidad de la práctica dental en 1963, en la 104ª Asamblea Anual de la Asociación Dental Americana, nació con la Odontología, de la cual es parte integrante. Su historia por lo tanto, se inicia con las primitivas intervenciones realizadas en la antigüedad para aliviar el dolor de origen dental.

Los primeros tratamientos locales aplicados fueron: la aplicación de paliativos, la trepanación del diente enfermo, la cauterización de la pulpa inflamada o su mortificación por medios químicos y, especialmente, la extracción de la pieza dental afectada como terapéutica drástica.

### III. HISTORIA

El tratamiento endodóncico puede ser definido como el tratamiento o la precaución tomada para mantener en función, dentro del arco dentario, a los dientes vitales, los moribundos y los no vitales.

Este concepto de tratar la pulpa dentaria con el objeto de preservar el diente mismo, es un desarrollo relativamente moderno en la historia de la Odontología y podría ser de utilidad revisar muy brevemente la historia del tratamiento pulpar con el objeto de apreciar mejor el pensamiento moderno sobre el tratamiento pulpar.

Las odontalgias han sido el azote de la humanidad desde los primeros tiempos. Tanto los chinos como los egipcios, dejaron registros en los que describían las caries y abscesos alveolares. Los chinos consideraron que los abscesos -- eran causados por un gusano blanco con cabeza negra que vivía dentro del diente. La "teoría del gusano blanco", fué bastante popular hasta mediados del Siglo XVIII, cuando PIERRE-FAUCHARD, comenzó a tener sus dudas al respecto; pero no pudo expresarlas de manera concluyente, debido a que el decano de la Facultad de Medicina, Antry, creía todavía en la "teo-

### III. H I S T O R I A

ría del gusano".

El tratamiento de los chinos para los dientes con abscesos, estaba destinado a matar al gusano con una preparación que contenía arsénico. Es así que el uso de esta substancia fué enseñado en la mayoría de las escuelas dentales hasta -- los años 1950, a pesar de que ya se habían percatado de que su acción no era limitada y de que había extensa destrucción hística, si la más mínima cantidad de medicamento escurría -- entre los tejidos blandos.

Los tratamientos pulpares, durante las épocas griega y romana, estuvieron encaminados hacia la destrucción de la -- pulpa por cauterización, ya fuera con una aguja caliente, -- con aceite hirviendo o con fomentos de opio y beleño.

El sirio Alquígenes, que vivió en Roma aproximadamente, a fines del Siglo I, se percató de que el dolor podía aliviarse taladrando, dentro de la cámara pulpar, con el objeto de obtener el desagüe, para lo cual diseñó un trépano. En -- la actualidad, a pesar de nuestros maravillosos medicamentos, no hay método mejor para aliviar el dolor de un diente con -- un absceso, que el método propuesto por Alquígenes.

El conocimiento endodóncico, permaneció estático, hasta que en el Siglo XVI, VESALIUS, FALOPIO y EUSTAQUIO, describieron la anatomía pulpar, pero refiriéndose aún a la "teoría del gusano", citada por los chinos.

En 1602, dos dentistas de Leyden, JAN VAN HAURNE (HERNIUS) y PIETER VAN FOREEST, parecieron diferir en sus puntos de vista. El primero, todavía destruía pulpas con ácido sulfúrico, mientras que el segundo, fué el primero en hablar de terapéutica de conductos radiculares y él mismo, sugirió que el diente debería ser trepanado a la cámara pulpar, llenada con triaca.

De esta manera y hasta fines del Siglo XIX, la terapéutica radicular, consistía en el alivio del dolor pulpar y la principal función que se le asignaba al conducto, era la de dar retención para un pivote o para una corona en espiga.

Al mismo tiempo, los trabajos de prótesis, se hicieron populares y en muchas escuelas dentales se enseñó que, ningún diente debería usarse como soporte, a menos que fuera previamente desvitalizado.

Es entonces, que la terapéutica radicular se popularizó,

en parte por las razones mencionadas anteriormente y también, debido al descubrimiento de la cocaína, lo cual condujo a la extirpación de la pulpa dental, de manera indolora.

El método de anestesia, mediante administración de cocaína a presión o por contacto pulpar, parece ser que se originó con E.C. BRIGGS de Boston, pero al mismo tiempo, fué descrita por otros, entre ellos, W.J. MORTON, OTTOLENGUI, WALKHOFF y BUCKLEY.

La inyección de cocaína al 4%, como técnica de bloqueo del nervio mandibular, es atribuida a WILLIAM HALSTEAD, en 1884.

El descubrimiento de los rayos X, por ROENTGEN, en 1895 y la primera radiografía dental por W. KOENIG, de Frankfurt, en 1896, popularizó aún más la terapéutica radicular y dió a este tipo de tratamientos, una respetabilidad seudocientífica.

Aproximadamente, al mismo tiempo, los fabricantes de -- productos dentales, comenzaron a producir instrumentos especiales para la terapéutica radicular, los cuales eran brocas con púas de las más variadas y diversas y eran usadas para -

remover el tejido pulpar o limpiar el conducto de residuos.- En esta época no existía el concepto de llenar el conducto - radicular y, como se mencionó anteriormente, el objeto de la operación consistía en dar retención a una corona poste, de las cuales, los tipos Richmond, Davis y la espiga hendida -- con tubo de Peso, son ejemplos populares.

Para 1910, la terapéutica radicular había alcanzado su cenit y ningún dentista respetable, se atrevía a sacar un -- diente. Por más pequeño que fuera un muñón, este era conservado y, posteriormente, se construía una corona de oro o porcelana, sobre ellos. A menudo aparecían las fistulas y eran tratadas por diferentes métodos, durante años, en caso necesario.

La íntima relación existente entre la fistula y el diente muerto, era conocida, pero no tomaban medidas para ello.

En 1911, WILLIAM HUNTER, atacó a la Odontología americana y culpó a los trabajos protésicos, como causantes de varias enfermedades de origen desconocido. Obtuvo varias recuperaciones de estas condiciones, extrayendo los dientes de - los pacientes. Es interesante hacer notar que no condenó a la terapéutica radicular por sí misma; sino más bien a la ob

turación defectuosa de los conductos y a lo séptico del medio en que se realizaba.

Aproximadamente, para esta época, la bacteriología fué reconocida como ciencia y los hallazgos de los bacteriólogos, añadieron combustible a la hoguera de condenas de HUNTER.

La radiografía, a su vez, que en un principio había ayudado al dentista, ahora le daba irrefutables evidencias de la enfermedad ósea que rodeaba las raíces de los dientes muertos.

A pesar de que la teoría de la infección focal, no había sido enunciada por BILLINGS, sino hasta 1918, las condenas de HUNTER, iniciaron una reacción hacia la terapéutica radical de conductos y comenzó la remoción total de dientes no vitales, así como los perfectamente sanos. La dentición fué así culpada de las más oscuras enfermedades y como los dentistas no contaban con medios para refutar estas teorías, se dedicaron a mutilar incontable número de bocas.

Naturalmente, no todos los dentistas aceptaron esta destrucción al mayoreo de las bocas; algunos, especialmente en el Continente Europeo, continuaron salvando dientes a pesar-



de la teoría de la infección focal. Es difícil saber el por qué los dentistas europeos no aceptaron esta teoría, sino -- que la descartaron y, una explicación puede ser la de que -- sus pacientes relacionaban la pérdida de dientes con la pérdida de virilidad y, por lo tanto, no permitirían la extracción.

Otra posibilidad sería que los dentistas del Continente Europeo, no se dejaban llevar fácilmente por la moda como -- sus colegas anglosajones.

#### A. ENDODONCIA MODERNA

El surgimiento de la endodoncia, como una rama respetable de la ciencia dental, comenzó con el trabajo de OKELL y ELLIOT en 1935 y con el de FISH y MACLEAN en 1936. El primer, mostró que la ocurrencia y grado de bacteremia, dependía de la gravedad de la enfermedad periodontal y la cantidad de tejido dañado durante el acto operatorio. El segundo mostró la incongruencia entre los hallazgos bacteriológicos y el -- tratamiento de infecciones bucales crónicas, así como de su -- imagen histológica. Ellos demostraron que si la fisura periodontal era cauterizada antes de una extracción, no se podía demostrar la presencia de microorganismos en la corrien-

te sanguínea inmediatamente en el período postoperatorio.

Gradualmente, el concepto de que un diente muerto, es - decir, un diente sin pulpa, no estaba necesariamente infectado, comenzó a ser ya aceptado. Además, se percibió que la - función y la utilidad de un diente dependía de la integridad de los tejidos periodontales y no de la vitalidad de la pulpa.

Otro avance importante fué hecho por RICHERT y DIXON, - en sus experimentos clásicos que condujeron a la formulación de la teoría del "tubo hueco". Ellos demostraron que una -- reacción inflamatoria persistía alrededor de la punta hueca de las agujas hipodérmicas de acero y platino implantadas en la piel de los conejos. Materiales sólidos implantados, -- probaron por sí mismos que no eran irritantes ni mecánica -- ni químicamente y no mostraron tampoco cambios inflamatorios en el tejido.

Al observar que el sellado apical era importante, se de - cidió ir a la búsqueda de un material de obturación que fue - ra estable, no irritante y que diera un perfecto sellado en el orificio apical. GROVE, en 1930, diseñó algunos instru - mentos que preparaban al canal de un determinado tamaño y --

forma cónica y usaron puntas de oro de igual forma que el --  
conducto para obturar dicho canal. RICHERT y DIXON (1931), --  
como una extensión a sus investigaciones de la teoría del --  
"tubo hueco", formularon un sellador que contenía plata pre-  
cipitada por electrólisis.

Desde entonces, JASPER (1933), GREEN (1955a y 1955b, --  
1956), GREEN (1957) e INGLE y LE VINE (1958), han intentado-  
construir puntas de obturación que dieran un sellado apical-  
perfecto. Desafortunadamente, este ideal no ha sido logrado  
hasta la fecha.

Otra contribución importante a la racionalización de la  
terapéutica endodóncica, fué un mayor conocimiento de la ana-  
tomía pulpar. El apreciar la importancia de técnicas estéri  
les y la facilidad con lo cual la obturación del conducto --  
puede ser revisada radiográficamente.

#### IV. HISTORIA CLINICA

#### IV. H I S T O R I A C L I N I C A

La historia clínica del enfermo, bien detallada, es la ayuda más importante para el diagnóstico de cualquier dolor. Su propósito deberá ser el de identificar el diente afectado, estimar el grado de daño a su aislamiento coronareo, la vitalidad de la pulpa dental, así como de la presencia o ausencia de inflamación periodontal.

##### A. ODONTOLOGIA: DIAGNOSTICO, PREVENCIÓN Y TRATAMIENTO

Las características principales del dolor, que deberán establecerse, son:

1. LA CALIDAD. Dolores agudos de corta duración, su gieren estimulación de los túbulos dentaraios expuestos. - - Cuando tal dolor recurre en ausencia de cualquier lesión coronaria, fácilmente detectable, se debe sospechar y buscar - una cúspide fracturada y esto, por lo general, ocurre en pre molares superiores y primeros molares inferiores, con obtura ciones sumamente grandes.

Un dolor sordo continuo, ya sea espontáneo o provocado, implica hiperemia de la pulpa y, una vez que este toma una -

característica pulsátil, se puede asumir que la pulpa tiene una inflamación aguda y está dañada irreversiblemente.

La necrosis de los elementos nerviosos o un escape espontáneo de exudado, puede llevar a una cesación paradójica de todo dolor, lo que a menudo va seguido por inflamación facial.

2. SITIO Y RADIACION. Es importante recordar que -- ocasionalmente el dolor referido o asociado a espasmo muscular, puede ser más importante que el dolor en el diente mismo.

3. DURACION. La duración total del dolor, desde su instalación, la frecuencia diaria y nocturna y el tiempo de cada ataque doloroso, ayudan a diferenciar las odontalgias -- de otros tipos de dolor. Por ejemplo, el síndrome de difusión de la articulación temporomandibular, tiende a dar ataques intermitentes de dolor prolongado, mientras que la neuralgia del trigémino, a pesar de ser un dolor exasperante, -- se presenta en serie de dolores paroxísticos muy repentinos. A diferencia de las odontalgias, ambas condiciones, muy raramente, molestan de noche al paciente.

4. FACTORES QUE EXACERBAN Y ALIVIAN. Los alimentos y bebidas dulces, agrias, frías y calientes, son las que clásicamente provocan el dolor pulpar. Dolor al caminar o al acostarse, sugieren inflamación pulpar aguda, en tanto que el dolor al masticar y morder, sugiere problemas periodontales.

5. FACTORES ASOCIADOS. Un seno inflamado o con secreción, puede ayudar a localizar el sitio del problema. La presencia de residuos alimenticios entre los dientes, ayudará a distinguir entre un problema de causa pulpar y otro de etiología periodontal.

Un cuidadoso examen, deberá incluir la exploración de todas las superficies dentarias con una sonda, seguido por percusiones laterales y oclusales; es decir, verticales y horizontales. Las pruebas eléctricas pulpares, así como las radiografías periapicales, son ayudas secundarias valiosas. El uso de técnicas radiográficas, con cono largo en los segmentos de molares y premolares superiores, ayudará a eliminar la distorsión y superposición de imágenes radiculares. Dientes multirradiculares sospechosos, tales como los primeros premolares superiores, deberán ser siempre revisados radiográficamente desde, por lo menos, dos angulaciones dife-

rentes, para visualizar a ambos ápices radiculares. Con --  
cierta frecuencia, se encuentran problemas, tales como la --  
muerte parcial de un diente multirradicular, lo cual origina  
rá dolor difuso o referido, el que es muy difícil de locali-  
zar. Una percusión cuidadosa, seguida por una serie de in--  
yecciones de anestesia para diagnóstico, podrá ayudar a menu-  
do en tales casos.

= CONTROL DEL DOLOR DURANTE LOS PROCEDIMIENTOS OPERA-  
TORIOS:

Individuos muy aprensivos, con tejidos muy inflamados-  
y dolorosos, pueden ser un problema. Cuando la sedación bu-  
cal y la anestesia local, tienen un efecto limitado, el tra-  
tamiento de tales pacientes, se simplifica por el uso de me-  
dicación por vía intravenosa. Analgésicos, tales como 30 mg  
de pentazocina (Fortral) o 50 mg de petidina, pueden ser ad-  
ministrados mediante una inyección intravenosa, muy lentamen-  
te, seguida por 10-20 mg de diacepam (Valimum); este último  
medicamento se gotea muy lentamente hasta que la obvia seda-  
ción esté lograda. Esta sedación analgésica, refuerza la --  
anestesia local, la cual podrá darse entonces, sin hacer su-  
frir al paciente.



= CONTROL DEL DOLOR, DESPUES DE PROCEDIMIENTOS ENDO--  
DONCICOS Y APICECTOMIA:

Los analgésicos más simples, inhiben la liberación de hormonas inflamatorias, tales como las prostaglandinas del tejido dañado, lo cual aumenta tanto el dolor como el edema. Estos analgésicos, en orden decreciente de potencia, para --contrarrestar la liberación de prostaglandinas, son: indometacina, ácido mefenámico, fenilbutazona y aspirina.

El paracetamol, tiene poco efecto antiinflamatorio.

Los analgésicos tienden a trabajar más efectivamente en un papel preventivo y ayudan a mantener la tolerancia al dolor, la cual baja con los dolores constantes. Por lo tanto, cuando sea necesario, se empleará un régimen de control del dolor postoperatorio, como: 500 mg de ácido mefenámico, tres veces al día (Ponstan) o dos tabletas de aspirina con codeína, por dos a cinco días. Cualquier reacción dolorosa, poco usual e importante en el postoperatorio, significa un régimen analgésico inadecuado o muy espaciado y, antes de recurrir a analgésicos narcóticos potentes, el cirujano deberá revisar que el paciente esté tomando su medicación como le --fué prescrita, cada cuatro horas y las dosis suplementarias--

de analgésico simple con sedación leve, tal como 2-5 mg de diazepam (Valium). Una combinación regular de analgésicos simples por vía bucal y sedación, es invariablemente efectiva y bien tolerada. Esto, por supuesto, supone que los factores adicionales, tales como infección de la herida, han sido controlados y el pus fué desaguado.

= EDEMA ANGIONEUROTICO:

La inflamación facial extensa, en pacientes que han sido sometidos a instrumentación bajo un tratamiento de conductos radiculares, no es rara, aún bajo protección de la antibioticoterapia. Esta reacción es altamente sugestiva de un edema angioneurótico y, por lo general, se presenta como un labio o carrillo blando, enrojecido y relativamente sin dolor. El agente sensibilizante es, probablemente, el producto de la pulpa necrótica y el aumento de volumen, responde bien a antihistamínicos, tales como el maleato de clorfeniramina (Piriton) 4 mg tres veces al día y un antibiótico adecuado, en caso de no estar administrándose alguno.

Si hay reacción aguda, deberán prescribirse 10 mg de clorfeniramina por vía intravenosa o intramuscular.

= INFECCION: CONTROL.

Lo mismo que con el dolor, la difusión de una infección, es mejor prevenirla que curarla. La penicilina y la eritromicina, permanecen como los antibióticos más útiles para las infecciones bucodentales.

Aproximadamente, el 1% de la población, es alérgico al núcleo del ácido 6-aminopenicilánico, el cual está presente en todos los análogos de la penicilina. Los medicamentos tomados bucalmente y absorbidos a través del intestino delgado, provocan menos reacciones alérgicas graves que los medicamentos inyectados, debido a que la elevación de las cifras sanguíneas es más lenta y la concentración máxima es inferior. Sin embargo, la anafilaxis es poco común y el índice de mortalidad se ha reportado tan bajo como 1:65,000. Por lo tanto, los antibióticos por vía intramuscular que aseguran altos valores sanguíneos en la primera media hora, deben ser administrados por el dentista, cuando sea necesario.

La selección del antibiótico adecuado, por ejemplo, un millón de unidades de penicilina soluble o una preparación de larga duración como, por ejemplo, Triplopen, 0.5 g de cefaloridina y lincomicina (600 mg), son útiles alternativas -

para pacientes con una historia alérgica a la penicilina.

Las principales indicaciones para el uso de antibióticos son, antes del desagüe de pus de alguna hinchazón o quiste infectados o cuando un paciente, con una lesión cardiaca, requiere ya de un procedimiento quirúrgico o de la preparación de un canal radicular infectado.

El pus en lóculos puede ser aspirado efectivamente con una aguja de grueso calibre para inyección intramuscular y con una jeringa desechable. Evita la compresión de los tejidos que tienen dolor y permite también obtener el pus para que sea enviado para examen bacteriológico. Cuando el pus está siendo aspirado de una cavidad con paredes rígidas, tales como un quiste intraóseo, deberá insertarse una segunda aguja para que funcione como un respirador de aire. Vale la pena recordar que el exudado de un diente inferior es, a menudo, accesible mediante la respiración percutánea.

Se deberá hacer la exploración digital de la zona inflamada, con el objeto de encontrar una zona de "reblandecimiento" o fluctuación, a través de la cual la aguja será insertada. Con este método, el desagüe de pus, no requiere de anestesia general y puede ser hecho con una pequeña cantidad

de anestesia local, inyectada en la submucosa para una aspiración intrabucal o por vía subcutánea, para una aspiración extrabucal; esta aspiración, no sólo es indolora, sino que no deja cicatriz alguna. Los pacientes muy aprensivos pueden requerir sedación con analgesia intravenosa. Es importante recordar que el pus estéril, sin desagüe, pese a estar tomando antibióticos, continuará provocando dolor e inflamación.

Heridas postoperatorias y los aumentos de volumen infectados, necesitan farmacoterapia bucal continua, como 250-mg, cuatro veces al día, de fenoximetilpenicilina o estearato de eritromicina (250 mg, cuatro veces al día) o 500 mg, - dos veces al día, por cinco días. Una celulitis que no responde, es usualmente indicadora de la presencia de pus que - no ha sido aspirado, el cual debe ser evacuado y cultivado - para establecer la necesidad de un cambio de antibiótico.

Para la actividad antibacteriana contra *Staphilococcus aureus*, se podrán requerir dosis tales como 250 mg, cuatro - veces al día, de flucloxacilina, pero si el paciente es alérgico a la penicilina, se podrá usar 250-500 mg, cuatro veces al día, de cefalexina; la alergia a las cefalosporinas, ocurre en 8.2% de pacientes alérgicos a la penicilina, pero es-

to parece ser una reacción de sensibilización independiente y no propiamente una reacción cruzada.

Otro medicamento efectivo, es la clindamicina (150-300 mg, cuatro veces al día), la cual es un derivado de la lincomicina y al igual que ésta, ocasionalmente produce diarrea.- Si esto ocurre, este medicamento debe ser sustituido por un antibiótico por vía intramuscular y si es muy intensa, el paciente deberá ser tratado con 2.5 mg de clorhidrato de difenoxilato, en tabletas con sulfato de atropina (0.025 mg) (Lomotil), tres veces al día y el reemplazo líquido necesario.- El régimen más simple para la deshidratación y la pérdida de electrolitos, debida a la diarrea, es la ingestión abundante de jugo de naranja.

Las reacciones anafilácticas graves, requieren la aplicación intramuscular de adrenalina 0.5 ml - 1 ml a 1:1,000,- seguida por la inyección IM o IV de 100 mg de hemisuccinato de hidrocortisona. Las reacciones leves pueden ser tratadas con antihistamínicos.

V. ANATOMIA PULPAR Y  
ACCESO A LAS CAVIDADES

## V. ANATOMIA PULPAR Y ACCESO A LAS CAVIDADES

Para lograr el éxito al llenar un conducto radicular, es esencial tener un conocimiento adecuado de la anatomía de la cavidad pulpar y de cómo esta cavidad puede ser instrumentada lo mejor posible.

El estudio de la anatomía pulpar, basándose solamente en radiografías, es insuficiente, debido a que las radiografías muestran la forma de la cavidad pulpar solamente en dos planos, mientras que existe un tercer plano en sentido labio lingual o bucolingual. Sin embargo, para apreciar completamente el tamaño, diseño y forma de las cavidades pulpares, es necesario el estudio de los dientes en cortes longitudinales, mesiodistales y labiolinguales o bucolinguales. Los cortes transversales de la raíz a varios niveles, son también esenciales si se quiere conocer la forma del conducto radicular.

### A. NOMENCLATURA:

La disección de un diente muestra una cavidad central, la cavidad pulpar, la cual asemeja el contorno del diente. -



Como el corte transversal del diente es, usualmente, mayor - en la corona y disminuye gradualmente en el ápice, la cavi--dad pulpar sigue las mismas dimensiones generales. La cavi--dad pulpar se describe en dos partes: la cámara pulpar que es la porción dentro de la corona y la pulpa radicular o conducto radicular, que es la porción que yace dentro de los --confines de la raíz.

La cámara pulpar es siempre una cavidad única que va--ría de forma, de acuerdo al contorno de la corona. Por lo - tanto, si la corona tiene cúspides bien desarrolladas, la cá--mara pulpar se proyecta dentro de éstas, mediante los cuer--nos pulpares. En dientes anteriores con surcos de desarro--llos bien marcados, hay tres cuernos pulpares que se dirigen hacia el borde incisal. Estos cuernos pulpares están bien - desarrollados en los dientes jóvenes y desaparecen gradual--mente con la edad.

La pulpa radicular o conductos radiculares, se conti--núan con la cámara pulpar y, normalmente, tienen un diámetro mayor al nivel de la cámara pulpar. Debido a que la raíz --disminuye gradualmente hacia el ápice, los conductos tienen--también una forma que va estrechándose, la cual termina en - una abertura estrecha, al final de la raíz llamada orificio-apical. Algunas veces una raíz tiene más de un orificio, de

bido a que la pulpa se puede ramificar en el tercio apical, atravesando el conducto radicular a través de estos orificios múltiples. El orificio apical rara vez se abre, exactamente en el ápice anatómico del diente, aproximadamente, de  $1/2$  mm a 1 mm de él. Generalmente, cada raíz sólo tiene un conducto radicular. Sin embargo, si la raíz se fusiona durante su desarrollo, es posible tener dos o más conductos dentro de la misma raíz. Por ejemplo, la raíz mesial del primer molar inferior, invariablemente, tiene dos conductos, los cuales pueden terminar en un orificio común.

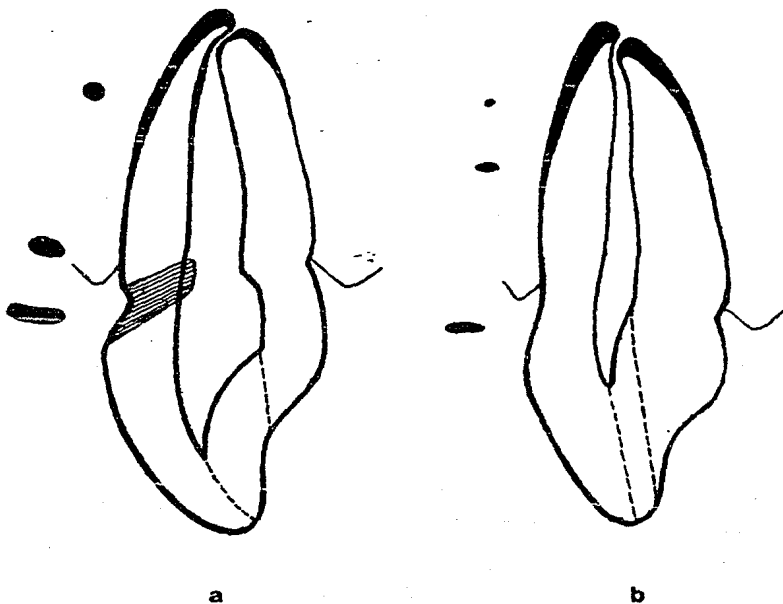
Puesto que las raíces tienden a ser más amplias en las posiciones labiolingual o bucolingual, de lo que son mesiodistalmente las cavidades pulpares, siguen las mismas proporciones y son a menudo ovales en el corte transversal. La raíz tiende a volverse redonda en el tercio apical y, por lo tanto, los conductos radiculares, siguen este contorno y llegan a hacerse circulares en los cortes transversales.

El tamaño de la cavidad pulpar, está determinado por la edad del paciente y la cantidad de trabajo a la que el diente ha sido sometido. La pulpa dentaria tiene la capacidad de reaccionar contra las diferentes lesiones, mediante la aposición de "dentina secundaria", sobre las paredes de -

la cámara pulpar. Este fenómeno ocurre, de manera natural, a medida que el paciente envejece. Por lo tanto, los dientes de los niños, tienen las cavidades pulpares más grandes, con cuernos pulpares bien desarrollados. Durante el período de desarrollo radicular, el diámetro del conducto radicular, es más amplio que el ápice que a otros niveles de la raíz y, algunas veces, ha sido descrito con apariencia de trabuco. Al madurar el diente, el orificio, en forma de embudo, se calcifica y se constriñe hasta una forma radicular normal, con un pequeño orificio apical.

Algunas veces, en los ancianos, por su misma edad, o como resultado de cambios por enfermedad, la cavidad pulpar puede hallarse total o parcialmente obliterada. Algunas autoridades en la materia, consideran que la calcificación comienza en la cámara pulpar y evoluciona apicalmente y, aún en los casos extremos, hay remanentes de conductos radiculares, sumamente finos, en el tercio apical de la raíz. Esto puede explicar el porqué un diente, con conducto aparentemente calcificado, puede desarrollar una zona de radiolucidez.

ALTERACIONES DEL TAMAÑO DE LA  
PULPA CON LA EDAD



a) Diente de un adulto joven

b) Diente de un paciente anciano que muestra la reducción en el tamaño de la pulpa y el depósito en mayor cantidad de cemento, alterando por lo tanto, la posición del orificio apical en relación con el ápice.

## B. CONDUCTOS ACCESORIOS Y LATERALES

Estos se forman durante el desarrollo del diente, debido a la falta de formación de dentina alrededor de los vasos sanguíneos. Los conductos accesorios, generalmente se encuentran en el tercio apical de la raíz y son ramas del conducto radicular principal. Ellos terminan en orificios accesorios y son más comunes en pacientes jóvenes, ya que estos, se obliteran con cemento y dentina, a medida que el sujeto envejece.

A los conductos accesorios que se abren, aproximadamente en ángulos rectos, con respecto a la cavidad pulpar principal, se les denomina canales laterales y generalmente, se encuentran en las zonas de bifurcación de los dientes posteriores. La frecuencia de estos conductos, es relativamente alta.

Hess y Zurcher (1925), establecieron que su frecuencia era de 17% en todos los dientes. Lowman y Col (1973), reportan que había conductos accesorios o laterales permeables en los tercios coronal o medio de 59% de los molares. Kramer - (1960), usando una técnica de inyección vascular, encontró - que los conductos laterales, tienen a menudo un diámetro ma-

yor que el orificio apical y los vasos sanguíneos que pasan a través de los conductos laterales, contribuyen más al sistema vascular del conducto radicular que los vasos que penetran a través del orificio apical.

La presencia de estos conductos tiene conexión con la tasa de éxitos de la terapéutica radicular, debido a que no es posible instrumentar dichos conductos a través del conducto radicular principal y también, porque son difíciles de obturar durante la obturación del conducto radicular.

Además, los únicos dos métodos por los cuales tales -- conductos pueden ser adecuadamente sellados, son: ya sea -- por la técnica de condensación lateral a través del conducto radicular o mediante una vía quirúrgica, cuando el orificio-accesorio está sellado directamente desde el exterior de la raíz.

### C. EL TERCIO APICAL DE LA RAIZ

Puesto que el principal objeto de la terapéutica radicular, es el de sellar el contenido del conducto del tejido-periapical, un conocimiento de la anatomía del tercio apical de la raíz, es sumamente importante.

Constituye un prejuicio popular el pensar que el orificio apical coincide con el ápice anatómico del diente. Esto es, una coincidencia poco frecuente y, por lo general, el orificio apical se abre a una distancia de 0.5 a 1 mm del ápice anatómico (Kuttler, 1955; Meyer, 1957; Chapman, 1969) Esta distancia, no es constante y puede aumentar con la edad del diente, debido al depósito de cemento secundario en la superficie externa de la raíz y dentina secundaria en las paredes del conducto radicular.

El orificio apical no es siempre la porción más estreñida de los conductos radiculares. Frecuentemente, la porción más angosta del conducto radicular, llamada constricción apical, se encuentra alrededor de 0.5 a 1 mm del orificio apical (Chapman, 1969). Una vez más, varía la posición de la constricción apical con la edad, a medida que los depósitos de dentina secundaria, dentro del conducto radicular, mueven el sitio de la constricción, alejándola del ápice. -

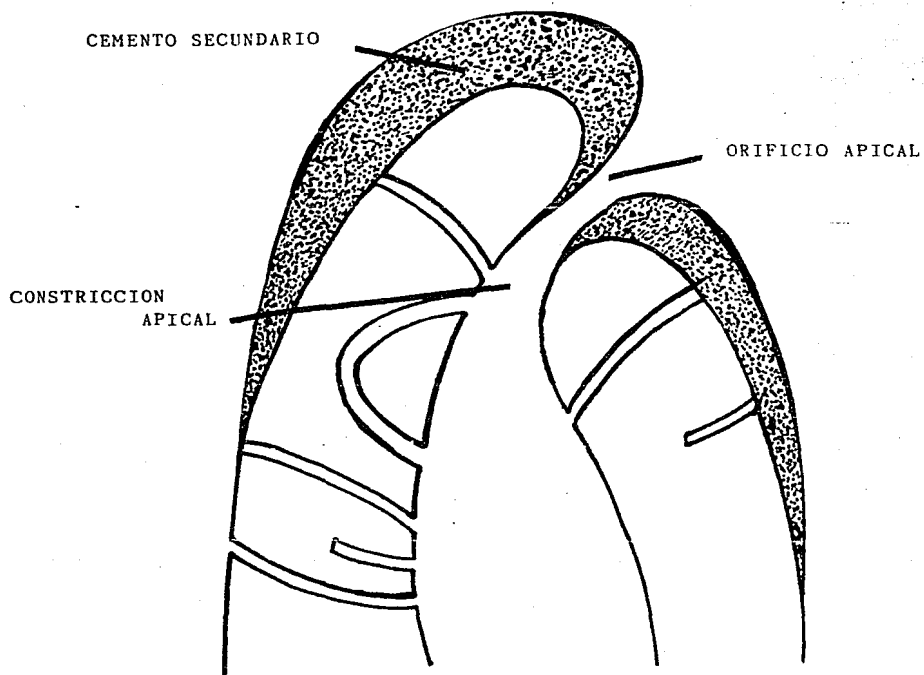
Idealmente, la obturación del conducto radicular, debería de tenerse hasta este nivel y constituye una buena práctica - - odontológica, el no instrumentar nunca, destruyendo este "alto" natural de los materiales de obturación radicular.

Esta alteración de la dimensión y la forma de la porción apical del conducto radicular en la senectud, puede ser un factor en la taza elevada de éxitos de la terapéutica radicular convencional en pacientes adultos (Harty y Col., - - 1970).

Los conductos, en tales pacientes, son más fácilmente de instrumentar en un corte transversal circular y como el conducto y el orificio apical están constreñidos, puede ser más difícil para un instrumento, pasar la constricción apical y, por lo tanto, empujar el material infectado hacia el interior de los tejidos periapicales.



### TERCIO APICAL DE LA RAIZ



Nótese que el orificio apical y el ápice anatómico, no necesariamente coinciden. La posición del orificio apical - varía con la edad y puede ser de 0.5 a 1 mm del ápice anatómico. De manera semejante, la constricción apical puede estar superada de 0.5 a 1 mm del orificio apical.

D. ANATOMIA DE LAS CAVIDADES PULPARES Y ACCESO A LAS  
MISMAS

= INCISIVO CENTRAL Y LATERAL SUPERIOR

Estos se consideran juntos, debido a que los contornos de estos dientes son similares y, consecuentemente, las cavidades pulpares lo son también. Hay por supuesto variaciones de tamaño y los incisivos centrales tienen un promedio de 23 mm de largo, mientras que los incisivos laterales son aproximadamente de 22 mm. Es extremadamente raro, en estos dientes, que tengan más de un conducto radicular.

La cámara pulpar, cuando es vista labiolingualmente, se observa que apunta hacia la posición incisal y la parte más ancha al nivel del cuello. Mesiodistalmente, ambos dientes, siguen el diseño general de su corona y son, por lo tanto, mucho más anchos en sus niveles incisales.

Los incisivos centrales de los pacientes jóvenes, normalmente, muestran tres cuernos pulpares. Los incisivos laterales tienen, por lo general, dos cuernos pulpares y el contorno incisal de la cámara pulpar tiende a ser más redondeado que el contorno del incisivo central.

El conducto radicular difiere mucho en contorno, cuando se hacen cortes mesiodistales y bucolinguales. El primer corte anterior, generalmente, muestra un conducto recto y -- delgado; esta es la vista que observamos en las radiogra--- fías. Bucolingualmente, el conducto es mucho más amplio y a menudo muestra una constricción, justo por debajo del nivel cervical. Esta vista nunca se observa radiográficamente y -- vale la pena recordar que todos los conductos tienen esta -- tercera dimensión, la cual debe ser instrumentada mecánica-- mente, limpiada y preparada para recibir el material de obtu ración final.

El conducto va estrechándose gradualmente hasta llegar a una forma oval y transversal irregular y se sigue reduciendo en el ápice.

Generalmente, hay muy poca curvatura apical en los incisivos centrales y, en caso de haberla, es usualmente distal o labial. Sin embargo, el ápice de los incisivos laterales está a menudo curvado y, por lo general, en dirección -- distal.

A medida que el diente envejece, la anatomía de la cavidad pulpar se altera por el depósito de dentina secundaria.

El techo de la cámara pulpar retrocede y se puede encontrar hasta el nivel del margen cervical. El conducto aparenta -- ser más estrecho mesiodistalmente en una radiografía. Sin -- embargo, si se recuerda que el diámetro labiolingual es mu-- cho más amplio que en el plano mesiodistal, se apreciará que a menudo es posible tratar el conducto que aparece muy fino-- o está aparentemente inexistente en la radiografía preopera-- toria.

= CANINO SUPERIOR

Este es el diente más largo en la boca, posee una longitud promedio de 26.5 mm y, muy rara vez, tiene más de un -- conducto radicular.

La cámara pulpar es bastante angosta y como sólo hay -- un cuerno pulpar, este apunta hacia el plano incisal. La -- forma general de la cavidad pulpar es similar a la de los in cisivos centrales y laterales, pero como la raíz es mucho -- más amplia en el plano labiolingual, la pulpa sigue este con torno y es mucho más amplia en este plano que en el plano me siodistal.

El conducto radicular es oval y no comienza a hacerse--

circular en el corte transversal, sino hasta el tercio apical. La constricción apical no está tan bien definida como en el incisivo central y en el lateral. Esto, junto con el hecho de que a menudo el ápice radicular se estrecha gradualmente y llega a ser muy delgado, hace la medición del conducto muy difícil. El conducto es recto, por lo general, pero puede mostrar apicalmente, una curvatura distal y, mucho menos frecuentemente, una curvatura labial.

#### = CAVIDADES DE ACCESO A LOS INCISIVOS Y CANINOS SUPERIORES

Las cavidades para el acceso de los dientes anteriores, variará en tamaño y forma, de acuerdo a las dimensiones de la pulpa. Deberían estar diseñadas en forma tal, que los instrumentos para la terapéutica radicular alcancen a llegar hasta 1 mm del orificio apical, sin doblarse ni pegarse contra las paredes de la cavidad de acceso o del conducto radicular. La limpieza, a través de una cavidad clase III, muy rara vez tiene éxito, debido a que el instrumento se atasca contra la cavidad de acceso, pudiendo formarse un falso conducto apical, el cual puede conducir a la perforación. Con este tipo de cavidad, por lo general, no es posible incluir a los cuernos pulpares dentro de la preparación, por lo que-

este sitio permanece como una fuente de infección para el --  
resto del conducto radicular.

En igual forma, un acceso o cavidad que está demasiado cerca del cíngulo, conduce a doblamientos afilados en el instrumento con atascamiento contra las paredes de la cavidad -- de acceso y la posible formación de escalones, la perfora- -- ción apical o ambas. La práctica comunmente enseñada, de lo grar el acceso a la cámara pulpar a través del cíngulo, cons- tituye un anacronismo de los días de la máquina de pedal, -- cuando por ser la distancia más corta hacia el interior de -- la cámara pulpar, era también la única zona donde una fresa, rotando muy lentamente, podría cortar el esmalte sin que se- resbalara del diente.

Idealmente, el acceso a cavidad, debe extenderse inci- salmente, lo suficientemente lejos como para permitir el progreso ininterrumpido del instrumento hacia la zona apical. -- Algunas veces, el borde incisal tiene que involucrarse, si -- se desea que el acceso sea adecuado. No hay mayor daño si -- el diente está muy manchado o cariado, requiriendo, por lo -- tanto, la restauración con una corona de poste, al terminar el llenado radicular. Las dificultades surgen cuando la co- rona está sana y tiene buen color; el tratamiento debe lle-

vase a cabo limitando la extensión incisal del acceso a cavidad, justo antes del borde incisal. Hay ocasiones en que el tratamiento no es posible y es mejor reparar el daño a la superficie incisal e inclusive labial, con una obturación -- compuesta (o inclusive con una corona) y no comprometer la obturación radicular, mediante el acceso indebido.

Como la cámara pulpar es más ancha, incisalmente que cervicalmente, el contorno exterior deberá ser triangular y debe extenderse lo suficiente hacia el plano mesial o distal para incluir los cuernos pulpares.

Una vez que se ha hecho un acceso adecuado dentro de la cámara pulpar, la constricción cervical deberá ser retirada mediante el limado, con el objeto de hacer la instrumentación de la zona apical más fácil.

Un diseño correcto del acceso a la cavidad, es particularmente importante en el paciente de edad avanzada, debido a que los conductos radiculares estrechos, requieren del uso de instrumentos muy finos, los cuales pueden romperse si se doblan de manera excesiva. Debido a que el techo de la cámara pulpar es estrecho y a menudo está a nivel cervical, es conveniente iniciar el acceso a cavidad más bien cerca --

del borde incisal que lo normal, de tal manera que la cámara pulpar pueda ser abordada en línea recta. Esta vía tiene la ventaja de la destrucción mínima del diente.

= PRIMER PREMOLAR SUPERIOR

Este diente tiene dos raíces bien desarrolladas y completamente formadas, las cuales normalmente comienzan en el tercio medio de la raíz. Puede ser también unirradicular. - Independientemente de su forma externa, el diente, por lo general, tiene dos conductos y, en caso de ser un ejemplar unirradicular, estos conductos pueden abrirse a través de un orificio apical común. En un pequeño porcentaje de enfermos, el diente puede tener tres raíces, con tres conductos distintos, dos bucales y uno palatino.

La longitud promedio de los primeros premolares, es de 21 mm, es decir, sólo un poco más corto que los segundos premolares.

La cámara pulpar es amplia bucolingualmente, con dos diferentes cuernos pulpares. En el corte mesiodistal, la cámara pulpar es mucho más angosta. El piso está redondeado, con su punto más alto en el centro, generalmente por abajo -



del nivel del margen cervical. Los orificios dentro de los conductos radiculares, tienen forma de embudo y se encuentran bucal y palatinamente.

Los conductos radiculares están normalmente separados y, muy raramente, se unen en el conducto acintado, frecuentemente visto en el segundo premolar. Son usualmente rectos, con un corte transversal circular.

Al envejecer el diente, las dimensiones de la cámara pulpar no se alteran apreciablemente, excepto en dirección cervicooclusal. Se deposita dentina secundaria en el techo de la cámara pulpar y esto tiene el efecto de acercar el techo al piso. El nivel del piso permanece por debajo de la zona cervical de la raíz y el techo engrosado puede estar también por abajo del nivel cervical.

#### = SEGUNDO PREMOLAR SUPERIOR

Este diente normalmente tiene una sola raíz con un conducto radicular único. Muy rara vez puede haber dos raíces, a pesar de que su apariencia externa es similar a la del primer premolar y de que el piso de la cámara pulpar se extiende bien apicalmente del nivel cervical. La longitud prome--

dio del segundo premolar es ligeramente más grande que el primero y promedia 21.5 mm.

La cámara pulpar es ancha bucopalatinamente y tiene -- dos cuernos pulpares bien definidos. A diferencia del primer premolar, el piso de la cámara pulpar se extiende apicalmente muy por abajo del nivel cervical.

El conducto radicular es amplio bucopalatinamente y angosto mesiodistalmente. Se estrecha gradualmente, en sentido apical, pero rara vez desarrolla un conducto circular observable al corte transversal, excepto a dos o tres milímetros del ápice. A menudo, el conducto radicular de este -- diente unirradicular, se ramifica en dos ramas en el tercio medio de la raíz; estas ramas se juntan casi invariablemente para formar un conducto común con un orificio relativamente amplio.

El conducto es usualmente recto, pero el ápice puede -- curvarse distalmente y con menos frecuencia hacia el plano -- bucal.

Al madurar el diente, el techo de la cámara pulpar, retrocede, alejándose de la corona y las indicaciones mencionadas.

das para el primer premolar, se aplican igualmente para este diente.

#### = CAVIDADES DE ACCESO PARA LOS PREMOLARES SUPERIORES

Estas deberán ser siempre a través de la superficie --oclusal. Las cavidades clase II o clase V, ya existentes, -son poco satisfactorias, debido a que el control de la saliva se dificulta y en el caso de la clase V, los instrumentos de endodoncia tienen que doblarse en ángulo agudo para alcanzar el ápice de la raíz del diente.

La forma de la cavidad es ovoide, en dirección bucolingual. En el caso de los primeros premolares, los orificios del conducto radicular, son fácilmente localizables, puesto que yacen exactamente por abajo del margen cervical. El conducto radicular del segundo premolar, tiene forma acintada y, debido a que está abajo del nivel cervical, no puede ser fácilmente visible.

Debido a que los cuernos pulpares, en ambos dientes, -pueden estar bien desarrollados, es fácil, cuando se corta una cavidad oclusal poco profunda, exponer los cuernos pulpares y creer, erróneamente, que estos son los orificios de --

los conductos radiculares.

= PRIMER MOLAR SUPERIOR

El primer molar superior tiene, normalmente, tres conductos radiculares, correspondientes a las tres raíces. De estos, el conducto palatino es el más largo y, en promedio, tiene una longitud de 21 mm.

La cámara pulpar es de una forma cuadrilátera y más amplia, en sentido buccopalatino, que mesiodistalmente. Tiene cuatro cuernos pulpares, de los cuales, el mesiobucal es el más grande y de diseño más agudo. El cuerno pulpar distobucal, es más pequeño que el mesiobucal, pero más grande que los dos cuernos pulpares palatinos.

El piso de la cámara pulpar está, normalmente, por abajo del nivel cervical y es redondeado y convexo hacia el plano oclusal. Los orificios dentro de los conductos pulpares, tienen forma de embudo y se encuentran en la mitad de la respectiva raíz.

Debido a que el ángulo de la corona y la raíz, varía en los diferentes dientes, la posición relativa de los dis--

tintos orificios de los conductos, también variará.

Se debe recordar que el corte transversal, al nivel -- cervical y a la mitad de la corona, son de diferente forma, -- es decir, la forma cervical es romboidal, en vez de cuadrilatera. Por esta razón, la raíz distobucal (y por lo tanto, -- la abertura en el conducto radicular), está más cercana a la -- mitad del diente que a la pared distal.

El orificio del conducto radicular palatino, se encuentra a la mitad de la raíz palatina y, por lo general, es fácil de localizar.

Los cortes transversales de los conductos radiculares, varían considerablemente. El conducto mesiobucal, es usualmente, el más difícil de instrumentar, debido a que sale de la cámara pulpar, en dirección mesial. Es elíptico, en corte transversal y más angosto en el plano mesiodistal. La -- instrumentación es más complicada, debido a que este conducto se abre a menudo en dos ramas irregulares que pueden juntarse otra vez, antes de llegar al orificio apical. Estas -- ramas, se encuentran en un plano bucopalatino, por lo que, -- en la radiografía preoperatoria, están sobrepuestas, lo que dificulta el diagnóstico. Ocurre una complicación ulterior,

debido a que la raíz mesiobucal se curva a menudo distopalatinamente, en el tercio apical de la raíz.

El conducto distobucal es el más corto y delgado de los tres conductos y sale de la cámara pulpar en dirección distal. Es de forma ovoide y también más angosto en el plano mesiodistal. Este disminuye gradualmente hacia el ápice y llega a ser circular en el corte transversal. El conducto, en forma normal, se curva mesialmente en la mitad apical de la raíz.

El conducto palatino es el más largo y ancho de los tres conductos y sale de la cámara pulpar como un conducto redondo que se estrecha gradualmente de tamaño hacia el ápice. En aproximadamente, 50% de las raíces, este no es recto, sino que se curva bucalmente en el tercio apical 4 ó 5 mm. Esta curvatura, es obvio que no es aparente en las radiografías.

Al envejecer el diente, los conductos se adelgazan y los orificios de las entradas de los conductos, son más difíciles de encontrar. Por otro lado, la dentina secundaria, se deposita principalmente sobre el techo de la cámara pulpar y, en menor grado, sobre el piso y las paredes. Por lo

tanto, la cámara pulpar se estrecha entre el piso y el techo. Este hecho puede conducir a problemas durante la preparación del acceso a cavidades, ya que es relativamente fácil (sobre todo con instrumentos de alta velocidad) perforar el techo de la cámara y, debido a que la distancia entre el piso y el techo de la cámara, es muy pequeña, continúa cortando a través del piso y penetra hasta el ligamento periodontal. Para prevenir este accidente, sería aconsejable restringir el uso de la turbina de alta velocidad, sólo para el esmalte y completar el acceso a cavidad con una fresa redonda de un instrumento manual de baja velocidad.

#### = SEGUNDO MOLAR SUPERIOR

El segundo molar superior es, por lo general, una réplica más pequeña del primer molar, a pesar de que las raíces son más esbeltas y proporcionadamente más largas; la raíz palatina tiene un promedio de 20.5 mm de longitud. Como las raíces no se separan de manera tan pronunciada como en el primer molar, los conductos radiculares son, por lo general, menos curvados y el orificio del conducto distobucal, se halla, por lo general, más cercano al centro del diente. Las raíces del diente, pueden estar fusionadas pero, independientemente de esto, el diente casi siempre tiene tres --

conductos radiculares.

= TERCER MOLAR SUPERIOR

La morfología de este diente, difiere considerablemente y puede variar de una réplica del segundo molar, hasta un diente unirradicular con una sóla cúspide. Inclusive, cuando el diente está bien formado, el número de conductos radiculares, varía considerablemente de lo normal de otros dientes superiores. Por esta razón y también debido a que el acceso a las muelas del juicio superiores, es difícil, no es aconsejable la terapéutica de conductos radiculares y sí es imperativo que se conserve el diente, pudiendo ser de utilidad, alguna técnica de momificación.

= CAVIDADES PARA ACCESO A LOS MOLARES SUPERIORES

Al diseñar las cavidades de acceso para los molares, - vale la pena recordar que, el objeto de la terapéutica radicular, es la de mantener al diente en función. Por lo tanto, - la destrucción innecesaria de la porción coronal del diente, inevitablemente, lleva a un debilitamiento del mismo, el - - cual puede fracturarse, aunque esté protegido por una restauración de metal vaciado. Por lo tanto, la regla principal, -



en el diseño del acceso a la cavidad, es la de remover la menor cantidad de tejido dentario, necesario para visualizar e identificar las entradas de los conductos y también permitir la instrumentación libre y sin obstáculos de las zonas apicales de estos conductos.

Los cuernos pulpares, deberán también eliminarse para impedir que se infecte el material, por los remanentes de esta zona.

El contorno de la cavidad de acceso para los dientes - superiores, es triangular con la base del triángulo hacia el plano bucal y el vértice hacia el plano palatino. Debido a que el conducto distobucal, no está tan cercano a la superficie bucal, como lo está el conducto mesiobucal, se necesitará remover menor cantidad de estructura dentaria, de esta -- área.

La mital oclusal del acceso, deberá ser similar en diseño a la de una incrustación clase I.

Las paredes deberán ser rectas y sin debilitamiento o con prismas de esmalte sin soporte dentario, ya que con esto, evitaremos la fractura al momento de llevarse a cabo la com

presión del material de obturación temporal, durante los movimientos masticatorios.

Las entradas de los conductos, generalmente se encuentran dentro de los dos tercios mesiales de la corona y, por lo tanto, el acceso a la cavidad no es necesario extenderlo demasiado lejos, en sentido distal.

= INCISIVOS CENTRAL Y LATERAL INFERIORES

Estos los consideramos juntos, debido a que tanto su diseño exterior como interior, son similares y, por consiguiente, también lo son sus cavidades pulpares.

Ambos dientes tienen un promedio de 21 mm de longitud, a pesar de que el incisivo central es un poco más corto que el lateral. Usualmente, se encuentra solo un conducto único y recto, sin complicaciones.

Sin embargo, el incisivo lateral, en especial, a menudo se divide en el tercio medio de la raíz, para dar una rama labial y una lingual.

Debido a su posición, estas ramas no son visibles en -

las radiografías y este segundo conducto puede ser la causa del fracaso inexplicable de la terapéutica de conductos radiculares, cuando no se instrumenta este conducto.

La cámara pulpar, es una réplica más pequeña de la cámara de los incisivos superiores.

Está puntiaguda hacia el plano incisal, con tres cuernos pulpares que no están bien desarrollados y es oval en el corte transversal y más ancha en sentido labiolingual, que en sentido mesiodistal.

El conducto radicular es normalmente recto, pero puede curvarse hacia el plano distal y, menos frecuentemente, hacia el plano labial.

El conducto no se comienza a constreñir, sino hasta el tercio medio de la raíz, cuando se torna circular en su contorno. El diente envejece de manera similar a los incisivos superiores y la porción incisal de la cámara pulpar, puede retroceder hasta un nivel por abajo del margen cervical.

= CANINO INFERIOR

De nuevo este diente y, como consecuencia, la cavidad pulpar se parece al canino superior, pero en dimensiones menores.

Tiene una longitud promedio de 22.5 mm.

La cámara pulpar y el conducto radicular, son, por lo general, parecidos al canino superior; la única diferencias que el conducto tiende a ser recto, con raras curvaturas apicales hacia el plano distal. Muy poco frecuente, es que este conducto radicular, se divida en dos ramas, de la misma manera que los otros incisivos inferiores.

= CAVIDADES DE ACCESO A LOS INCISIVOS Y CANINOS INFERIORES

Esencialmente, son idénticas a las de los incisivos superiores. No obstante, debido a una curvatura labial más -- pronunciada de la corona del incisivo central y el lateral -- y, también a que los conductos (principalmente en pacientes de edad avanzada) son tan finos, es necesario, a menudo, involucrar el borde incisal del diente, de manera que los instrumentos puedan alcanzar el ápice 2 ó 3 mm, sin doblarse.

= PREMOLARES INFERIORES

Estos dientes se describen juntos, debido a que, a diferencia de los premolares superiores, son similares tanto en su diseño externo como en el contorno de la cavidad pulpar.

Normalmente, existe un conducto radicular único que, en porcentaje muy pequeño de enfermos, se divide temporalmente en el tercio medio, para formar dos ramas que se reúnen cerca del orificio apical.

La cámara pulpar es amplia en el plano bucolingual y, aunque hay dos cuernos pulpares, sólo el cuerno pulpar bucal está bien desarrollado. El cuerno pulpar lingual está muy poco pronunciado en el primer premolar (debido a que la cúspide lingual es rudimentaria), pero en el segundo premolar está mejor desarrollado.

El conducto pulpar. Los conductos pulpares de estos dientes son similares, aunque son más pequeños que los de los caninos y, por lo tanto, son más anchos bucolingualmente hasta alcanzar el tercio medio de la raíz, cuando se constrñen en un corte transversal circular. Como se mencionó ante

riormente, el conducto puede ramificarse temporalmente en el tercio medio y reunirse cerca del orificio apical. El conducto puede estar bastante curvo en el tercio apical de la raíz, usualmente en dirección distal.

= CAVIDADES DE ACCESO A LOS PREMOLARES INFERIORES

Estas son esenciales como en los premolares superiores y también deben llevarse a cabo a través de la superficie oclusal.

= PRIMERO Y SEGUNDO MOLAR INFERIORES

Debido a que estos dientes se parecen más entre sí, que lo que se asemejan a sus correspondientes superiores, se describirán juntos.

Normalmente, ambos dientes tienen dos raíces, una mesial y una distal. Esta última es más pequeña y redondeada, que la mesial. Ambos dientes tienen, por lo general, tres conductos. El primer molar tiene una longitud promedio de 21 mm, mientras que el segundo es usualmente 1 mm más corto.

La cámara pulpar es más amplia en sentido mesial que --

distal y tiene cinco cuernos pulpares en el caso del primer molar y cuatro en el segundo molar; los cuernos pulpares - linguales, son más largos y más puntiagudos.

El pisc es redondo y convexo hacia el plano oclusal y se encuentra, exactamente, por abajo del nivel cervical. -- Los conductos radiculares salen de la cámara pulpar a través de orificios en forma de embudo, de los cuales el mesial es mucho más delgado que el distal.

Los conductos radiculares. La raíz mesial tiene dos - conductos, el mesiolingual y el mesiobucal. Se ha dicho que el conducto mesiobucal es el más difícil de instrumentar y - esto es debido a su tortuoso sendero. Sale de la cámara pulpar en dirección mesial y cambia a una dirección distal en - el tercio medio de la raíz. Frecuentemente, al mismo tiempo que se vuelve hacia el plano distal, se inclina hacia el plano lingual. A menos que estos "giros" del conducto radicular sean apreciados y el ensanchador y la lima doblados, de acuerdo a estos, puede resultar. La formación de escalones - será muy factible volviendo difícil la instrumentación más - allá de los escalones. La instrumentación es aún más difícil, por el corte fino transversal circular del conducto.

El conducto mesiolingual, es ligeramente más largo, en sentido transversal y, generalmente, sigue un curso más recto a pesar de que se curva hacia el mesial en la zona apical. Estos conductos pueden juntarse en el quinto apical de la raíz, terminando en un orificio único.

Para asegurarse de que el conducto mesial se junta o permanece separado, se coloca un instrumento en un conducto, un poco antes del orificio apical y se intenta instrumentar el otro conducto a su nivel correcto. Si el instrumento se dobla un poco antes de este nivel, se podrá asumir, con facilidad y seguridad, que los conductos se unen en este punto y que conducen a un orificio apical común.

El conducto distal es usualmente más largo y oval, en sentido transversal, que los conductos mesiales. Generalmente, es recto y presenta pocos problemas de instrumentación. Un pequeño número de dientes tienen dos conductos distales que se encuentran en posición bucal y lingual. Estos canales gemelos, por lo regular existen en individuos con molares grandes y muy bien formados, los cuales, a menudo, tienen contorno externo cuadrado. Si el primer molar tiene conductos distales gemelos, entonces es probable que el segundo molar los tenga también.



A medida que el diente envejece, los conductos se con-  
triñen más y como sucede en los molares superiores, el techo  
de la cámara pulpar se retira de la superficie oclusal.

= TERCER MOLAR INFERIOR

Este diente está a menudo mal formado, con numerosas -  
cúspides o muy mal desarrolladas. Por lo general, tiene tan  
tos conductos como cúspides. Los conductos radiculares son-  
más largos que en los otros molares, probablemente debido a  
que el diente se desarrolla ya tarde en la vida del indivi-  
duo.

Las raíces y por lo tanto los canales pulpares, son --  
cortas y mal desarrolladas.

A pesar de lo mencionado, es menos difícil instrumen-  
tar y obturar los molares del juicio inferiores, que los su-  
periores, debido a que el acceso es más fácil, porque la in  
clinación mesial de estos dientes lo facilita y también por-  
que es más probable que sigan la anatomía normal del segundo  
molar en lugar de una forma aberrante.

= CAVIDADES PARA ACCESO A LOS MOLARES INFERIORES

El principio básico es otra vez la conservación de la mayor parte del diente, como sea posible. Idealmente, la cavidad debería ser de forma triangular, con la base del triángulo hacia el plano mesial. Se debe tener cuidado de reti--rar todo el techo pulpar de la cámara, para evitar que se --quede material infectado atrapado por abajo de los cuernos -pulpares remanentes. Sin embargo, el vértice situado distalmente, no necesita extenderse más allá de la fosa central, -debido a que la angulación distal del conducto radicular distal, lo hace relativamente fácil de instrumentar.

Algunas veces, se ha sugerido que la cúspide mesiobu--cal sea retirada totalmente, para dar un mejor acceso al conducto mesiobucal. Aunque esto pueda mejorar la identifica--ción visual de la abertura del conducto radicular, muy rara--vez ayuda realmente a la instrumentación actual, si se re--cuerda que la dirección inicial del conducto radicular es mesial. La descuspidez hace el control de la saliva más -difícil, a pesar de que esté colocado el dique de hule u - -otros aditamentos y muy rara vez sirve a algún propósito --útil.

Para otros dientes posteriores, el acceso a cavidad de tipo de "incrustación", impide que las fuerzas masticatorias desalojen las obturaciones temporales hacia la pulpa.

= CALCIFICACION DEL APICE RADICULAR

Mientras que la calcificación y el depósito de cemento en el ápice de la raíz, continúa a todo lo largo de la vida del ápice, se puede decir que los dientes terminan de formarse, a las siguientes edades:

Incisivo central y lateral temporales	2 años
Molares y caninos temporales	3 años
Primer molar permanente	9 años
Incisivo central permanente	10 años
Incisivo lateral permanente	11 años
Premolares permanentes	15 años
Segundo molar permanente	16 - 17 años
Tercer molar permanente	21 años

**VI. ETIOLOGIA DE LESION PULPAR Y  
SU PREVENCION**

## VI. ETIOLOGIA DE LESION PULPAR Y SU PREVENCIÓN

Durante los últimos años, la conservación de los dientes por procedimientos endodóncicos, ha llegado a ser algo común. Sin embargo, la mayoría de los dentistas se ha dado cuenta de que estos procedimientos no siempre tienen éxito y que de la pulpa viviente saludable, la obturación radicular, sea todavía más satisfactoria. Por lo tanto, el operador -- consciente, debe tomar precauciones para impedir cualquier -- forma de lesión pulpar.

Esto no es siempre fácil, debido a que la mayoría de -- los procedimientos operatorios involucran la destrucción de la substancia dentaria y el uso de materiales restauradores -- que pueden ser dañinos para la pulpa. Lo que salva al pa -- ciente y al dentista de un sinfín de problemas, es el maravi -- lloso poder recuperativo de la pulpa dental, la cual por su tamaño, es probablemente uno de los órganos menos delicados -- del cuerpo.

Desafortunadamente, no hay métodos exactos para asegurarse del estado histopatológico de la pulpa, sólo mediante los signos y síntomas clínicos y, a menudo, un diente puede --

desvitalizarse sin causar dolor. Algunas veces, un procedimiento operatorio pequeño, puede causar una reacción violenta y en estos enfermos se puede solamente suponer que la lesión pulpar es acumulativa y que la pulpa ya ha sido dañada por la caries o por otra lesión y ha alcanzado una etapa en donde era incapaz de soportar estímulos futuros sin producir síntomas. Puesto que no es factible conocer el grado de lesión pulpar, el único camino abierto para el dentista consciente, es el hacer caso al trabajo del histopatólogo, manteniendo a los estímulos pulpares al mínimo absoluto, compatible con técnicas operatorias sólidas (Morrant, 1974). Por lo tanto, una revisión de las causas del daño pulpar y los métodos usados para reducir o impedir estas lesiones, pueden ser consideradas como las formas más básicas de terapéutica-endodóncica.

Las tres causas principales de lesiones pulpares, son:

- A. Caries dental
- B. Lesión durante los procedimientos operatorios
- C. Trauma no asociado a los procedimientos operatorios

A. CARIES DENTAL

Esta es todavía la principal causa de lesiones pulpa-- res y la respuesta a las lesiones cariosas está siendo inves-- tigada profundamente.

Mientras que no haya un acuerdo internacional respecto al cuadro histopatológico de la pulpa bajo un ataque carioso, los puntos siguientes están generalmente aceptados.

Como el ataque carioso es, por lo general, un procedi-- miento lento, la pulpa se defiende eficientemente con la for-- mación de una zona esclerótica o translúcida, relativamente-- impermeable, la cual puede ir seguida por la formación de un sistema muerto. La dentina secundaria puede ser depositada, a los lados de la pulpa en los túbulos dentarios. Estas -- reacciones defensivas impiden el paso de sustancias tóxicas de la lesión cariosa a la pulpa.

En las lesiones cariosas iniciales y moderadamente pro-- fundas, la pulpa permanece libre de invasión bacteriana, pe-- ro puede mostrar algunos cambios inflamatorios tempranos -- (Branstrom y Lind, 1965; Langeland, 1968). Estos cambios -- son fácilmente reversibles, una vez que el irritante pulpar--

ha sido retirado y la pulpa ha sido protegida con un recubrimiento sedante que selle los túbulos dentarios del medio bucal.

En las lesiones cariosas profundas, el cuadro comienza a cambiar pero, aún aquí, la pulpa permanece bastante sana, - aunque el espesor de dentina entre la pulpa y el piso de la lesión cariosa sea muy pequeño (Shovelton, 1972). En este - estudio se demostró que donde el espesor de la dentina y la pulpa y el piso de la lesión cariosa, era mayor de 0.8 mm, - no se observan signos de inflamación pulpar. Inflamación -- pulpar considerable fué aparente sólo cuando el espesor de - la dentina remanente era menor de 0.3 mm. No se encontraron bacterias en la pulpa a menos que el piso de la cavidad ca- riosa estuviera a 0.2 mm o menos de la pulpa (Shovelton, -- 1968). Reeves y Stanley (1966), también estudiaron el pro- blema de invasión bacteriana de la pulpa y concluyeron que - no se observaron cambios patológicos a menos que la dentina secundaria estuviera involucrada.

Puesto que la pulpa no está invadida por bacterias, - hasta que el proceso carioso tiene mucho de instalado, ¿cómo es que la pulpa se inflama? Massler, en 1967, sugirió que - las reacciones pulpares en las lesiones cariosas profundas, son resultado de toxinas bacterianas y no el resultado directo



to de la invasión bacteriana. También señala que la pulpa - inflamada, no está necesariamente infectada.

La otra pregunta pertinente es, si la dentina, en la - base de la lesión cariosa, está infectada y si lo está, si - los organismos mueren después de la colocación de una obturación satisfactoria. Algunos investigadores (Besic, 1943; Mc Gregor, 1962 y Fischer, 1966, 1969), han demostrado que los organismos permanecen viables en la dentina, por períodos de tiempo considerable, pero que estos no están activos ni intervienen desarrollando el proceso carioso, con tal de que - la cantidad de caries sea pequeña y de que se coloque, en la cavidad, un recubrimiento o una obturación adecuada.

Por lo general, en la actualidad se está de acuerdo en que ciertos materiales de recubrimiento, como el hidróxido - de calcio, óxido de zinc y eugenol, tienen por lo menos, una acción bacteriostática (King y col, 1965; Fisher, 1969).

#### B. LESIONES DURANTE LOS PROCEDIMIENTOS OPERATORIOS

La lesión pulpar puede ser causada por una o por la -- combinación de las siguientes causas:

1. Lesiones durante la preparación dentaria
2. Lesiones durante la limpieza
3. Lesiones durante y después de la colocación de la restauración

#### 1. LESIONES DURANTE LA PREPARACION

Durante la preparación de cavidades, la pulpa puede -- ser lastimada por el corte físico de la dentina, así como -- por el calor generado por los instrumentos de corte.

Fish (1932), demostró que el corte de los túbulos dentarios, causó una degeneración de la capa odontoblástica en la superficie pulpar, por debajo de la zona del corte. Si la lesión era grave, entonces ocurría una hemorragia espontánea en el cuerpo pulpar. Suponiendo que la lesión no fuese intensa, se formó dentina secundaria por debajo de los túbulos dentinarios.

También sugirió Fish que, a menos que los túbulos dentinarios que habían sido cortados, estuvieran sellados del medio ambiente y de los materiales irritantes, la lesión pulpar era irreversible.

Si la pulpa se recupera del trauma del corte de la den  
tina, depende de la gravedad de la lesión, la cual es, a su  
vez, relacionada a uno o más de los factores físicos siguient  
es:

a) Velocidad del instrumento de corte

Desde un punto de vista de la lesión pulpar, la "velo-  
cidad" comienza aproximadamente a las 300 r.p.m. A esta ve  
locidad, Langeland (1961), encontró que la reacción odonto--  
blástica, era mínima. Marsland y Shovelton (1957), reporta-  
ron resultados similares a velocidades de 500 r.p.m.

La mayor cantidad de daño odontoblástico, ocurre a ve-  
locidades hasta de 50,000 r.p.m., tanto con motores de banda  
o con turbinas de alta velocidad y la menor cantidad de daño  
ocurre a velocidades de 150,000 - 250,000 r.p.m., si se em--  
plea un enfriador (Seltzer y Bender, 1965). Los mismos autor  
es sugirieron que, sin enfriamiento con agua, no hay ninguna  
velocidad segura. Sin embargo, con fresas afiladas a - -  
3,000 r.p.m. y sin enfriamiento, hay menor daño que el que -  
existe a ultra velocidad sin enfriamiento.

b) Calor y Presión

Estos se consideran juntos porque, generalmente, afectan a la pulpa en forma simultánea. Durante la preparación dentaria, los instrumentos de corte generan calor friccional proporcional a la presión con la cual el instrumento es sostenido contra el diente.

Peyton (1955), estudió la relación entre la velocidad de giro, enfriamiento, presión y temperatura que sale de los dientes in vitro. Encontró que, cuando se usa una fresa de carburo sin enfriamiento y a una presión de media libra, la temperatura aumenta; esto fué medido mediante un par de termocoplas colocadas en un diente. Las temperaturas alcanzadas fueron de 49°C. Cuando la presión fué aumentada a 1 libra, la temperatura aumentó a 80°C. También demostró que, a pesar de que el enfriamiento con nebulización de agua y aire, era más efectivo que el enfriamiento con aire; ninguno impidió cierto aumento térmico en el interior de la pulpa.

Resultados similares fueron obtenidos por Schuchard y Watkins (1960) y Zach y Cohen (1962), que repitieron los experimentos en condiciones in vivo. Brännström (1962), consideró que el aumento en la presión puede resultar en el des--

plazamiento de los núcleos de los odontoblastos.

El enfriamiento durante el corte, es de primordial importancia, independientemente de la velocidad del instrumento de corte.

La creencia apoyada por varios clínicos, de que no es necesario el enfriamiento, no está respaldada por numerosos estudios de investigación (Bodecker, 1939; Stanley y Swerdliv, 1969; Marrant, 1969).

Aún más, la calidad del implemento de enfriamiento, debe ser tal, que la dentina que está siendo cortada, sea constantemente bañada por el agua o la nebulización. Esto no es siempre posible, debido a que la mayoría de las piezas de mano, tienen un nebulizador de agua fijo, dirigido a un punto particular y también debido a que los instrumentos de corte pueden diferir en su forma, longitud y diámetro. Por lo tanto, es posible que el irrigador fijo sea desviado por el instrumento o que sea dirigido a un punto bien lejos de la zona que está siendo cortada. Por lo tanto, un nebulizador ajustable, como el que se encuentra en algunas piezas de mano, es aconsejable.

c) Zona de Preparación

La zona de dentina cortada, tiene influencia sobre el problema y, mientras más extensa es la preparación, más factible es que la pulpa sea lesionada. Un  $\text{mm}^2$  de dentina, puede tener de 40,000 a 70,000 túbulos dentarios. Zach y Cohen (1958), demostraron que el daño pulpar era más o menos pro--porcional a la cantidad de tejido dentario removido. El volumen de dentina cortada, es también importante y las prepa-raciones con márgenes en forma de "pluma", son menos dañinas a la pulpa que las preparaciones de hombre, debido a que és-ta última, tiene que ser cortada profundamente dentro de la dentina y está por lo tanto, más cercana a la pulpa.

En opinión de algunos autores, la moda actual hacia -- las restauraciones cementadas con porcelana, ha aumentado con siderablemente la frecuencia de necrosis pulpar. Esto puede ser debido a la extirpación bastante considerable de la su--perficie dentaria labial o bucal, con el objeto de obtener - un espesor adecuado de porcelana, así como de una base de -- oro.

Las preparaciones para lecho de postes, son útiles por que disminuyen la cantidad de destrucción dentinaria. Sin -

embargo, la preparación del hoyo para el poste con instrumentación de alta velocidad, deberá ser evitada, debido a que el enfriador no puede llegar a la profundidad de la preparación.

A pesar de esto, puede medirse la recuperación pulpar mediante la falta de síntomas después de la preparación de un diente para una corona tipo casquillo de porcelana, en donde el diente es desnudado de todo su esmalte y se corta un gran número de túbulos dentinarios, en una consulta. Los pacientes, rara vez, se quejan de dolor postoperatorio y la pulpa, normalmente, se recobra de esta intensa operación. Esto puede ser debido a que la corona temporal es generalmente, cementada en su lugar, con cemento temporal de óxido de zinc y eugenol, el cual efectivamente sella los tubulillos y, por lo tanto, protege a la pulpa.

#### d) Tipo y Eficiencia de los Instrumentos de Corte

La eficiencia de un instrumento depende de su diseño y de su filo. Un instrumento de diámetro muy amplio, tiene una velocidad periférica más amplia, a determinado número de r.p.m., que las que pudiera tener un instrumento con menor diámetro. Debido a la velocidad más alta, se genera mayor

cantidad de calor y la pulpa se puede dañar.

Con un instrumento romo, se requiere de mayor presión y tiempo para cortar determinada superficie y estos dos factores pueden contribuir a daño pulpar ulterior.

Peyton (1958), demostró que una fresa de acero, produce mayor calor que las fresas de carburo o de diamante, independientemente del método de enfriamiento que se emplee. Dependiendo que la fresa de carburo o de diamante sea enfriada eficientemente, el daño a la pulpa es mínimo y fácilmente reversible.

e) Espesor de la Dentina

Obviamente, a mayor delgadez de la capa de dentina, entre la pulpa y el piso o las paredes de la cavidad, mayor es la posibilidad de provocar daño pulpar grave, debido a presión, calor y los efectos subsiguientes de los diferentes medicamentos y materiales dentales.

Preparaciones superficiales que apenas se adentran en la dentina, producen sólo una irritación pulpar media, la cual actúa como un estímulo resultante en la formación de --



dentina secundaria.

## 2. LESIONES DURANTE LA LIMPIEZA

Una pulpa también puede ser dañada al estar alistando a la cavidad para la inserción de la restauración permanente.

En el pasado, se enseñó que la "limpieza de la cavidad", era un paso muy importante en el éxito, a largo plazo, de la restauración. Esto consistía en el secado de la cavidad perfectamente, con una corriente de aire caliente, esterilización de la dentina químicamente y resecado de la dentina "estéril".

Brännström (1960), ha demostrado que el exceso de deshidratación con una corriente de aire, causa el desplazamiento de los núcleos de los odontoblastos. También se ha demostrado que esta deshidratación hace a la dentina más permeable a cualquier agente esterilizante o material de obturación que se coloque por encima.

El uso de potentes agentes esterilizantes, tales como el fenol, alcohol, timol, yodo y nitrato de plata, han demostrado que no son solamente innecesarios, sino además, nocivos a la pulpa. Ninguno de estos materiales son efectivos -

para la eliminación completa de bacterias de los túbulos dentinarios. En cualquier caso, en la actualidad, se enseña -- que la esterilización completa de la dentina no es necesaria, ya que cualquier organismo que se deje, será inactivado o -- bien, muerto debido a la ausencia de nutrientes dentro de la cavidad sellada.

Clínicamente las cavidades deberán secarse antes de la inserción final de la obturación y es aconsejable que se le pase suavemente una torunda de algodón o tejido de celulosa, seguido por una ligera aplicación de aire caliente, lo cual es suficiente para producir un secado superficial aceptable de la capa de dentina (Morrant, 1974).

### 3. LESIONES DURANTE Y DESPUES DE LA COLOCACION DE LA RESTAURACION.

La pulpa puede ser lesionada por la toxicidad de los - materiales restauradores, por los cambios térmicos durante - el endurecimiento de determinados materiales, por cambios ex - tremos de temperatura, ya sea calor o frío, transmitido a la pulpa a través de una obturación inadecuada o una base defec - tuosa y también durante el pulido. Aún cuando el material - esté totalmente seco, la pulpa puede estar afectada por la -

microfiltración a través de los márgenes imperfectos.

La toxicidad del cemento de silicato, es bastante conocida, debido al pH cuando fragua y a la presencia de cantidades mínimas de arsénico. A pesar de las recomendaciones de ciertos fabricantes, las obturaciones compuestas también requieren de un barniz protector de la misma manera que lo necesitan los silicatos y otras obturaciones de metilmetacrilato.

Este último puede ser dañino debido al aumento de temperatura que se lleva a cabo durante la reacción de polimerización.

La pulpa también debe protegerse de los cambios térmicos durante la masticación y por lo tanto, es necesario colocar un barniz aislante entre la pulpa y la obturación, particularmente si ésta es metálica. En los últimos años, se han usado capas de barnices consistentes en dos pastas separadas, las cuales se han vuelto muy populares debido a su fácil aplicación y también porque los barnices de fuerza o resistencia a la comprensión, relativamente pequeña, eran lo suficientemente fuertes para soportar la condensación de la amalgama. Sin embargo, estos materiales no tienen el suficiente

espesor como para proteger la pulpa del choque térmico y, -- por lo tanto, en cavidades profundas deben reforzarse con un barniz capaz de dar un aislamiento térmico adecuado.

El pulido de la amalgama puede también cuasar proble-- mas, debido al aumento de temperatura que se lleva a cabo, -- por lo que deberá realizarse lentamente y, si es posible, -- con lavado constante mediante nebulización.

La microfiltración constituye también un factor de le-- sión pulpar, tanto si ocurre por abajo de la amalgama, como si aparece abajo de materiales restauradores estéticos. - - Phillips (1965) demostró que hay filtrado marginal alrededor de amalgamas recién colocadas, esto lo realizó mediante estu-- dios con radioisótopos. Sugirió que el barniz de copal y é ter, muy popularmente usado sobre las paredes de dentina y - esmalte de la preparación, impediría esta microfiltración. - El problema en lo que se refiere a la amalgama, es probable-- mente, académico, ya que Pickard y Gayford (1965) señalaron que la obturación de amalgama se corroe después de algunas - semanas, proporcionando un eficiente sellado marginal.

La microfiltración es más importante en las restaura-- ciones autopolimerizables, donde el alto coeficiente de ex--

pansión térmica, resulta de un espacio entre la obturación y las paredes de la cavidad. En un grado menor, el problema es similar con las resinas compuestas (resinas "composite"). Hasta el momento no se tiene solución alguna disponible en este aspecto, pero es posible que el desarrollo de las técnicas de grabado ácido puedan sobrepasar esta dificultad.

C. TRAUMA NO ASOCIADO CON LOS PROCEDIMIENTOS OPERATORIOS.

La pulpa puede dañarse de diversas maneras, no asociadas éstas con la caries ni con los procedimientos operatorios.

El trauma puede ser accidental, funcional, yatrógeno o causado por el paciente.

1. TRAUMA ACCIDENTAL

Si el trauma es muy intenso, los vasos sanguíneos apicales, son lesionados o aplastados y la pulpa se necrosa. Esto puede ocurrir sin ningún otro signo visible de lesión y el tratamiento en estos casos es la terapéutica radicular convencional.

Si la lesión es menos intensa, la pulpa reacciona como cualquier otro tejido conjuntivo, con una respuesta inflamatoria.

Después de una fase aguda, la pulpa puede desarrollar una inflamación crónica y cierta cantidad de tejido fibroso de reparación, puede ocurrir. El diente está asintomático, pero la pulpa está incapacitada para soportar futuras lesiones de la misma manera como lo había hecho antes y un estímulo relativamente leve que le suceda después, podrá resultar en una recaída, la cual puede llevar a la muerte pulpar.

Alternativamente, el odontoblasto en la pulpa inflamada, puede reaccionar elaborando gran cantidad de dentina y el conducto radicular se calcifica. Esta obturación en la cámara pulpar comienza en la zona de la corona y evoluciona apicalmente; por esta razón los dientes traumatizados deben ser revisados radiográficamente, con frecuencia, obturando la raíz en forma convencional, a menos que parte del conducto se oblitere. De hecho, el conducto rara vez se calcifica y el tercio apical puede permanecer permeable, aunque la pulpa en esta zona haya degenerado. Esta porción puede infectarse, pero debido a que los dos tercios, cervical y coronal, están bloqueados, la terapéutica radicular convencional se -

dificulta, si no es que se imposibilita y el tratamiento radical, por medios quirúrgicos, es el único modo de salvar el diente.

Las circunstancias anteriores pueden ocurrir, ya sea con o sin la fractura coronaria o radicular. El tratamiento de las fracturas radiculares como la de la corona, dependerá del sitio de la fractura y de la edad del paciente.

Las fracturas del esmalte, cuando ocurren aisladas, -- por lo general, no requieren de tratamiento, exceptuando la suavización de cualquier punta filosa, para impedir la irritación en los tejidos blandos. En pacientes jóvenes, en los que la pulpa es muy grande, ésta tendrá que protegerse de -- los estímulos térmicos. Una corona temporal de celuloide se llena con óxido de zinc de fraguado rápido y se coloca en el diente por un tiempo de dos a tres semanas.

El uso de la técnica de grabado ácido/resina del esmalte, dará una solución más agradable y, estéticamente hablando, satisfactoria a este problema.

En las fracturas de corona con involucramiento de la dentina, la pulpa puede ser protegida, debido a que los túbu

los dentinarios en la dentina, recientemente expuesta, son obvios y el mecanismo de defensa de la pulpa no ha tenido tiempo de entrar en acción como sucede por abajo de ataques cariosos mucho más lentos.

La dentina expuesta puede ser protegida mediante cemento de óxido de zinc y eugenol de fraguado rápido, manteniendo en posición mediante coronas de celuloide o metal. Es posible dar una protección más permanente y estéticamente más agradable, cubriéndola con una obturación de técnica de grabado ácido/resina del esmalte. Tan pronto como sea posible, después de la fractura, la dentina expuesta se seca con una torunda de algodón y sobre la capa de dentina expuesta, se coloca una capa delgada de hidróxido de calcio, dejándola endurecer.

El esmalte que rodea a la fractura, es grabado y la porción faltante de diente es restaurada con una resina amolada con celuloide. Esta técnica mantiene al hidróxido de calcio en su lugar, sella a los túbulos expuestos de la contaminación de los líquidos bucales, se ve mejor que las coronas de óxido de zinc y eugenol y dura considerablemente mayor tiempo.



En las fracturas coronarias con afección de la pulpa, se puede dar tres opciones posibles de tratamiento, por ejemplo: recubrimiento pulpar, pulpotomía o bien, la terapéutica convencional radicular.

El recubrimiento pulpar muy raras veces tiene éxito, a menos que la exposición sea sumamente pequeña.

La pulpotomía tiene más éxito que los recubrimientos pulpares y es particularmente útil en dientes que presenten un desarrollo incompleto de los ápices.

La exirpación pulpar está indicada en dientes en los que la exposición es mayor de 1 mm', en donde ha habido una historia de dolor (opuesto a la sensibilidad a cambios de temperatura) o en los enfermos en los que la exposición ocurrió hace más de 24 horas.

Como se dijo anteriormente, una exposición pulpar visible, es una herida pulpar relativamente intensa y, esto junto con el trauma soportado por el diente, resulta por lo general, en daño pulpar irreversible que requiere la extirpación pulpar.

En las fracturas de cúspide de los dientes posteriores, éstas no son siempre fáciles de descubrir y algunas veces solo dan origen a síntomas clínicos indefinidos. El paciente, por lo general, se queja de un dolor poco frecuente durante la masticación, el cual es más notorio al momento de desocluir el diente. Una ayuda muy útil para el diagnóstico, -- consiste en la colocación de un pedazo de hule (cortado del émbulo de un cartucho de anestesia) entre los dientes antagonistas y pedirle al paciente que cierre. El diente fracturado, por lo general, dará una reacción dolorosa al momento de desocluir el diente. La confirmación de la fractura se puede obtener mediante el aislamiento del diente con dique de hule, secando el diente y pintándolo con un colorante como puede ser el azul de metileno. Después de unos minutos, el diente es secado y lavado con agua y vuelto a secar. El colorante, usualmente penetra en la línea de fractura y la hace visible. El tratamiento dependerá de la extensión de la fractura.

## 2. TRAUMA FUNCIONAL

La pulpa es afectada por la atrición, la cual puede -- ser definida como el desgaste lento y funcional del esmalte y más tarde de la dentina, durante la masticación. La atrición es bastante común en individuos cuya dieta contiene ali

mentos crudos, por ejemplo, los aborígenes australianos. En la sociedad occidental, la causa más común para la atrición, es probablemente el bruxismo, el cual se lleva a cabo durante el sueño o inconscientemente durante el día.

El proceso es lento y la pulpa se protege a sí misma, mediante la formación de dentina secundaria, la cual se deposita en mayor cantidad en el techo y en el piso de la cámara pulpar, por lo tanto la cámara pulpar se "encoge" más en el eje longitudinal del diente que en los planos mesiodistal o bucolingual. Los cuernos pulpares en los molares, no retroceden tan rápidamente como el cuerpo principal de la pulpa y su exposición durante la preparación de las cavidades, deberá evitarse con cuidado.

Los mismos cambios anatómicos ocurren al envejecer el individuo. La pulpa se torna a sí misma, menos vascularizada y por lo tanto, menos capaz de sobrellevar los traumas relativamente pequeños y puede ocurrir la necrosis pulpar. Como se ha mencionado anteriormente, el acceso a conductos radiculares tan constreñidos, puede ser difícil y la cavidad de acceso tiene que diseñarse con mucho mayor cuidado para no destruir el esmalte y la dentina, de manera innecesaria.

Las piedras pulpaes o denticulos, pueden presentarse en pulpas que han sido levemente irritadas por un período -- largo de tiempo. Estos depósitos de material amorfo calcificado, ocurren alrededor de los vasos pulpaes, en lo que podría ser, en otras circunstancias, un diente normal. Si la terapéutica radicular se hace necesaria en tales dientes, la cavidad de acceso deberá ser lo suficientemente grande para permitir la extirpación de la piedra en su totalidad, antes de realizar la limpieza de los remanentes del conducto radicular.

La maloclusión o la oclusión traumática de un diente individual, algunas veces ha sido culpada de la necrosis de la pulpa.

De hecho, no hay estudios concluyentes que demuestren una relación entre la oclusión traumática y los cambios histopatológicos de la pulpa.

El balanceo y la sacudida de un diente, por períodos largos, conduce a un engrosamiento de la membrana y ligamento periodontal, en vez de cambios pulpaes ya que la pulpa puede llegar a afectarse debido a los problemas periodontales que surgen (Ramfjord y Ash, 1966).

La razón del porqué la afección pulpar es poco común, consiste en que el mecanismo de defensa de la dentición, es bueno y el paciente se entrenará para no masticar del lado - del diente afectado o el diente se moverá relativamente rápido fuera de oclusión. Una tercera posibilidad es que la cúspide afectada se fracture.

Un trauma oclusal muy pequeño y que permanece por mucho tiempo, sin embargo, puede concluir a calcificaciones de una gran parte de la pulpa y muy rara vez a necrosis de la misma.

### 3. TRAUMA YATROGENO

El trauma yatrógeno puede ser causado por los procedimientos operatorios, por tratamiento ortodóncico, por tratamiento periodontal y por lesiones a la pulpa durante la cirugía. La terapéutica de radicación para carcinomas de la cavidad bucal o del cuello, puede afectar también a las pulpas de los dientes.

#### a) Tratamiento Ortodóncico

Fuerzas leves, aplicadas a los dientes, causan una hi-

peremia pulpar, la cual es reversible una vez que se retira la fuerza.

También se ha notado que los dientes de los pacientes que están bajo tratamiento ortodóncico, son más sensibles a los cambios térmicos.

Fuerzas muy intensas, para obtener un rápido movimiento del diente, especialmente en dirección apical, resultan de una total o parcial degeneración pulpar de la misma manera que con un golpe al diente.

El movimiento ortodóncico puede causar resorción apical o radicular sin afectar, aparentemente, la vitalidad pulpar.

Vale la pena recordar que las lesiones pulpares son procesos acumulativos y los procedimientos conservadores en los dientes bajo tratamiento ortodóncico, deberán ser llevados a cabo con mucho mayor cuidado, debido a que la pulpa puede no estar capacitada para soportar la irritación extra-causada por el tratamiento conservador.

El examen frecuente de la dentición de los niños bajo-

tratamiento ortodóncico, es imperativo, de tal manera que -- cualquier lesión cariosa que sea detectada, se trate temprano a fin de que se mantengan las preparaciones de cavidades-- tan pequeñas y poco profundas, como sea posible.

b) Enfermedad Periodontal

La pulpa puede lastimarse mediante los procedimientos-- de un tratamiento periodontal por la sección de los vasos -- sanguíneos que entran a la pulpa a través de los conductos -- laterales. Algunas veces estos conductos llevan vasos san-- guíneos de mayor diámetro que los vasos que entran a través-- del crificio apical y su ruptura nos lleva a atrofia y dege-- neración pulpar. La exposición de la dentina fresca, des-- pués del tratamiento, debido a que el diente puede sensibili-- zarse a los cambios térmicos, los cuales son difíciles de -- controlar. Tales zonas sensibles se tratan a menudo con -- agentes desensibilizantes, los cuales deben ser cuidadosamen-- te escogidos para que no actúen como irritantes pulpares. Me-- dicamentos tales como la formalina, cloruro de zinc, nitrato de plata, fenol y floruro de sodio, deberán ser evitados por que pueden entrar a la pulpa a través de los conductos late-- rales y causar una lesión. El uso repetido del barniz de si-- licón como el "Tresiolán", nos brinda mejoría de esta condi--

ción sin daño pulpar aparente.

Los procedimientos quirúrgicos pueden lesionar la pulpa adyacente o a cierta distancia del sitio operatorio, interfiriendo con la circulación. Algunas ocasiones, debido al pobre acceso quirúrgico, alguna raíz equivocada puede ser dañada durante la apicectomía de manera no intencional.

c) Radioterapia

Las pulpas de los dientes de los pacientes que están recibiendo radioterapia, pueden llegar a afectarse si el sitio de malignidad está en el cuello o en la cavidad bucal. Los odontoblastos pueden necrosarse y la pulpa tornarse fibrosa. La dentina y el esmalte se vuelven quebradizos y los dientes están más propensos a la caries debido a que disminuye el flujo salival. Debido al riesgo de necrosis ósea en dientes no vitales, estos deberán ser obturados mediante tratamiento radicular convencional en vez de ser extraídos.



## VII. P A T O L O G I A P U L P A R

## VII. PATOLOGIA PULPAR

Un punto de partida adecuado para el estudio de las enfermedades pulpares, es el estado de normalidad, pero ¿se puede definir la pulpa normal? Hasta cierto grado sí podemos hacerlo. La pulpa vital sin síntomas, no necesariamente es totalmente normal desde el punto de vista de la integridad celular, como tampoco es equivalente desde el punto de vista de la norma microscópica, la pulpa de un joven de 15 años y la de un individuo de 55 años. Es evidente que hay dos definiciones de pulpa normal. Por un lado, está la pulpa clínicamente normal; por el otro, está la pulpa considerada normal después del examen de cortes microscópicos en serie. Dada la ubicación y la naturaleza de la pulpa en el interior del diente, todavía no ha sido posible (salvo por extracción), establecer la normalidad histológica en presencia de normalidad clínica. De ahí los dos puntos de vista y la necesidad de clasificación.

No es mucho lo que se puede decir de esto. La pulpa clínicamente normal, reacciona con vitalidad positiva a las pruebas y responde a una variedad de excitaciones, pero no presenta síntomas espontáneos. La pulpa microscópicamente normal, no presenta síntomas espontáneos. La pulpa microscó-

picamente normal presenta únicamente las características histológicas compatibles con su edad. No presenta alteraciones inflamatorias de ningún tipo.

Tan acosada está la pulpa humana por agresiones que lo sorprendente es su notable capacidad para permanecer sana. - La pulpa reacciona a los incesantes estímulos que soporta y con frecuencia interviene en el fenómeno hiperreactivo. En realidad, como sabemos, la línea de transición entre la salud y la enfermedad en todo tejido, es imprecisa. Muchas -- pulpas coronarias, si no la mayoría, fluctúan constantemente entre la inflamación incipiente y la reparación de alguna zona localizada.

En el pasado, se intentó establecer una división clara entre enfermedad pulpar e inflamación pulpar. En lugar de -- confirmar el concepto de "todo o nada" para la enfermedad -- pulpar, es posible, basándose en los conocimientos actuales, decir que la enfermedad pulpar es, ya sea reversible o pro-- gresiva. Cuando la pulpa no presenta alteraciones graves de generativas o de edad y cuando la estimulación que se ejerce sobre ella es leve, entonces reacciona con hiperhemia transitoria o inflamación reversible. Cuando las condiciones son otras, sin embargo, la reacción inflamatoria está condenada-

a pasar progresivamente de una pulpitis incipiente (aguda o crónica) a la necrosis terminal.

A. FENOMENO HIPERREACTIVO

Los trastornos pulpares que acompañan el fenómeno hiperreactivo (hipersensibilidad e hiperemia), pueden ser descritos actualmente con bastante exactitud. Investigaciones recientes demuestran que existe una verdadera hiperemia o aumento de flujo sanguíneo hacia la pulpa dentaria en algunas condiciones específicas. Los estímulos que originan este fenómeno, son sumamente diversos (cambios térmicos de calor o frío, estimulación de la dentina expuesta por ácidos o por contacto con objetos). Todos los estímulos son de naturaleza leve y de corta duración; el fenómeno vascular también es breve y vuelve a la normalidad en cuestión de minutos.

Esta verdadera hiperemia representa la menor de todas las desviaciones de lo que es la pulpa microscópicamente normal y es la primera de la que se hace una descripción histopatológica. En una pulpa así afectada, gran parte o la totalidad del lecho capilar de la capa "sin células" y de otras partes, entra en función activa. Muchos capilares presentan dilatación apreciable con toda claridad; los núcleos de las

células" y de otras partes, entra en función activa. Muchos capilares presentan dilatación apreciable con toda claridad; los núcleos de las células endoteliales se separan más y se observan grupos compactos de eritrocitos a medida que transitan por los capilares hiperémicos. Sin embargo, la extravasación real de células más allá de las paredes capilares, no es una característica de la hiperemia transitoria.

#### B. PULPITIS

Una vez que estos fenómenos asociados con la pulpa hiperreactiva hayan quedado atrás, los aspectos microscópicos de la lesión pulpar, adoptan la naturaleza de un espectro. - Muy pronto el observador se da cuenta que la enfermedad de - la pulpa implica un mayor o menor grado de inflamación. Resulta difícil y con frecuencia imposible, establecer con el microscopio, que la reacción inflamatoria en una pulpa, difiere cualitativamente de otra. Tratar de diferenciar las - pulpalgias clínicas (dolores pulpares) desde el punto de vista microscópico, no conduce a nada.

Así pues, por ejemplo, cuando un diente presenta manifestaciones clínicas indudables de pulpalgia aguda, el cuadro microscópico suele ser el de inflamación pulpar crónica-

y para mayor confusión aún, la pulpa puede estar casi totalmente necrótica.

La pulpa manifiesta una reacción celular a casi todos los estímulos, la magnitud de la reacción celular depende, - en parte, de la intensidad de la agresión al diente, el dolor pulpar no es provocado por todos los estímulos, aunque - la posibilidad de que haya dolor crece con la intensidad del estímulo.

Las características de la inflamación de la pulpa, son las de la inflamación de cualquier tejido conectivo. Hay un aumento de la permeabilidad de los vasos más cercanos al sitio de la lesión y extravasación de líquido, desde estos vasos hacia los espacios de tejido conectivo (edema). La presión intrapulpar se eleva. En este momento, se produce un "efecto colateral" de la inflamación atribuible directamente al medio tan particular de la pulpa y que se supone es resultado del aumento de la presión pulpar. El fenómeno consiste en el desplazamiento o la migración de los núcleos odontoblasticos hacia los túbulos dentinales "aspiración de odontoblastos"; los núcleos de los odontoblastos no vuelven a su lugar original. En cambio, la totalidad de las células odontoblasticas, degeneran y los productos de su descomposición,

contribuyen como irritantes adicionales del proceso inflamatorio.

La lesión pulpar deberá ser localizada, la lesión pulpar debería nacer en la unión dentinopulpar o estar cerca de la dentina, aunque separada de ella por una zona de tejido pulpar normal; los túbulos dentinales que hay entre esta zona y la periferia, deberían terminar en la caries o continuarse con los prismas adamantinos destruidos.

El establecimiento de dicha zona inflamatoria, cuando la hay, es posterior a las reacciones iniciales del desplazamiento de los núcleos odontoblásticos y la formación de nuevos odontoblastos derivados de las células mesenquimatosas. Así, la inflamación central localizada, es de naturaleza crónica, como respuesta a un irritante leve.

Cuando un irritante único que actúa sobre una pulpa, - fué demasiado intenso o las pequeñas agresiones acumulativas, resultaron excesivas, entonces lo que comenzó como un proceso localizado de inflamación, se extiende para abarcar cada vez, más volumen de pulpa coronaria. Generalmente, la extensión es un proceso lento, aunque a veces es sumamente veloz. El resultado final, una vez inflamada gran parte de la pul-

pa coronaria, es la necrosis total. La única excepción es - la pulpitis hiperplásica.

La entrada real de bacterias en el tejido pulpar, suele originar la formación de microabscesos. Por supuesto, un absceso de la pulpa, puede ser estéril. Sin embargo, la evolución del proceso inflamatorio hacia la etapa de absceso, - es muy importante y la infección es, con frecuencia, su precursora.

El microabsceso pulpar comienza en una zona minúscula de necrosis en el seno de un infiltrado denso de células redondas. Cuando esta lesión existe y esto sucede a menudo, - en la pared dentinal suele tener conexión con una exposición por caries. En otros casos, cuando el absceso se desarrolla lejos de la pared dentinal, se ve la estructura clásica del absceso; esto es, un núcleo supurativo central, una zona de infiltrado celular y fibroblastos en vías de destrucción y - una cápsula periférica fibrosa. La cápsula fibrosa del - - absceso pulpar, suele carecer de continuidad y claridad. Si el tejido huésped, fuera más denso y fibroso, esto difícilmente sería así.

Una pulpa puede presentar exposición por caries y con-



tener un absceso único. Otra, con aproximadamente la misma caries, puede contener no sólo uno, sino muchos abscesos muy pequeños. Una tercera pulpa puede presentar signos de haber experimentado una rápida transición de absceso localizado a necrosis generalizada. Esta última reacción puede ir acompañada por proliferación bacteriana en la cámara pulpar. Si los microorganismos son saprófitos, habrá lo que clínicamente se conoce como "gangrena pulpar".

Por otra parte, muchas pulpas reaccionan a la exposición por caries mediante la ulceración superficial. De este modo, son capaces de ofrecer resistencia prolongada y retrasar la destrucción generalizada de la masa de tejido blando. Aunque la totalidad de la superficie oclusal de la pulpa coronaria, esté ulcerada, el tejido conectivo más profundo puede ser normal.

Debajo de la superficie necrosada de la úlcera, hay una zona de infiltrado leucocitario denso. Más allá, una zona de células fibroblásticas proliferantes y fibras colágenas, sirven para limitar el proceso. Es en el seno de esta zona colágena, que encontramos las masas calcificadas irregulares y consideradas como parte del proceso de defensa. Las células necróticas pueden servir de núcleos para el depósito de

sales inorgánicas. Muchos de estos núcleos se adhieren y coalescen. Se considera que los centros de estas masas no es tán calcificados o están incompletamente calcificados. En una etapa u otra, tales barreras levantadas por la úlcera,--dejan de ser eficaces. La zona fibrosa es franqueada y los cambios inflamatorios se propagan a toda la pulpa.

### C. NECROSIS

La necrosis constantemente sigue a la inflamación en el seno de la pulpa; precede a la regeneración de los odontoblastos en la reparación pulpar y existe, por lo menos localmente, en la mayoría de las zonas que tienen infiltrado de células redondas. La hemos observado como rasgo constante del absceso pulpar y de la pulpa ulcerada. Forma parte del trombo que se produce en muchos vasos pulpares. La necrosis, dentro de una arteriola pulpar, es de importancia única. Como la pulpa carece de circulación colateral importante, la destrucción tisular no se localiza, como sucedería en la mayoría de los tejidos conectivos, sino que puede dar lugar a una necrosis extravascular de tamaño descomunal.

Hemos visto que la inflamación puede afectar la pulpa lentamente o con rapidez. La conversión de una pulpa infla-

mada en una necrótica, puede ocurrir en cuestión de horas, - como puede llevar años. Ciertos elementos de la pulpa original, como las fibrillas nerviosas, pueden subsistir más que el resto, pero finalmente, la destrucción es completa.

#### d) Pulposis

Pulposis es un término usado para designar una distrofia pulpar, un trastorno degenerativo de causa desconocida. - Implica un tipo de alteración diferente del estado hiperreactivo, pulpitis y necrosis. Dentro de la designación de pulposis están incluidas, por lo menos, tres alteraciones: pulposis atrófica (atrofia pulpar), pulposis cálcica (degeneración cálcica de la pulpa), pulposis hiperplásica (hiperplasia pulpar) y resorciones idiopáticas (interna y externa).

#### 1. PULPOSIS ATROFICA

Los trastornos atróficos de la pulpa están cada vez -- más en discusión.

Las alteraciones atróficas son una consideración válida, cuando se trata de un diente adulto; en todas las pulpas se producen numerosas alteraciones como rasgo caracterís

tico del avance de la edad, la caries dental y los procedimientos operatorios aceleran estos cambios. Se cree, por -- ejemplo, que la fibrosis pulpar es más frecuente en dientes-- que tienen una restauración o más. La observación frecuente de una reducción del tamaño celular y del número total de cé lulas en la pulpa que envejece, es innegable. Estos trastor nos son parte de la atrofia fisiológica por envejecimiento.

## 2. PULPOSIS CALCICA

Las calcificaciones pulpares y los trastornos atrófi-- cos de la pulpa, guardan estrecha relación; ambos son de lo más común.

Se considera que ciertas formas de los dos, son parte-- del proceso de envejecimeinto.

En la pulposis, por supuesto, nos encontramos con tras-- tornos cálcicos diferentes de los que producen dentina repa-- rativa y nódulos pulpares. Por lo tanto, la pulposis cálcica abarca las calcificaciones de las paredes vasculares, vis-- tas en la aterosclerosis y las denominadas calcificaciones-- lineales.

Las zonas de calcificación (siempre que tengan el suficiente volumen y densidad), se ven en la radiografía y se tocan con instrumentos para conductos.

La pulposis cálcica es un fenómeno común que puede verse hasta en edad temprana. Schroff señaló la mayor frecuencia y la distribución más difundida en los conductos radiculares. Seltzer, Bender y Ziontz, hallaron calcificación distrófica de grado diverso en la mayoría de las pulpas.

La calcificación tiende a localizarse en zonas de necrosis dentro de la pulpa. Como los pequeños focos de necrosis suelen estar diseminados, los depósitos calcificados pueden ser extensos. La pulposis cálcica que se desarrolla sobre esta base, es llamada a menudo "degeneración cálcica difusa" o "calcificación difusa".

Los cuerpos calcificados pueden formarse hasta alrededor del núcleo de células necróticas individuales en la pulpa inflamada. Así mismo, una zona amplia de tejido, originalmente celular, puede presentar depósitos amorfos.

### 3. PULPOSIS HIPERPLASICA

La pulposis hiperplásica, que comienza como pulpitis, es la más visible de todas las reacciones pulpares. Cuando existe en la boca, nos llama la atención de inmediato. La superficie oclusal del diente afectado ha desaparecido por haber sido destruída hace mucho por la caries. Elevándose de la corona hueca, puede verse un hongo de tejido pulpar con vitalidad firme e insensible al tacto.

La pulpa joven con inflamación crónica, ampliamente expuesta por la caries en su parte oclusal, es la precursora de esta proliferación única en su género.

Entonces se moviliza todo lo que puede retrazar la aparición de la necrosis total inevitable; la proliferación -- del tejido conectivo inflamatorio es el arma empleada. Esta contra ofensiva vigorosa, sería imposible para la mayoría de las pulpas adultas. Pero la capacidad de la pulpa joven para resistir la necrosis, suele ser grande, entre otras cosas, porque el aporte sanguíneo es abundante, debido al foramen apical amplio. Es como si la destrucción de la pulpa -- fuera detenida por la creación de una zona amortiguadora de tejido nuevo, donde se concentraría el grueso de la batalla-

inflamatoria.

Desde el punto de vista microscópico, la pulposis hiperplásica, es un complejo de capilares nuevos, fibroblastos proliferantes y células inflamatorias que lo penetran todo. Como regla, la parte de la pulpa en la cual se origina, suele estar compuesta por los mismos elementos. Las zonas más distantes de la pulpa tienden a transformarse finalmente en el mismo tipo de tejido inflamatorio. El sostén para la masa saliente, es brindado por fibras colágenas ancladas en el tejido pulpar más profundo de la cámara. Los elementos nerviosos sensitivos están casi totalmente ausentes, a diferencia de la rica inervación y sensibilidad exquisita de una pulpa expuesta que no es hiperplásica.

Antes de que la lesión proliferé, su capa superficial se compone de células necróticas y leucocitos.

Debajo se encuentra una zona amplia de tejido inflamatorio de ancho variable. A medida que la masa se extiende, conserva la capa superficial de tejido conectivo necrótico o adquiere un "casquete" epitelial. El epitelio de la superficie se convierte sin tardar en epitelio escamoso estratificado y crestas lineales de epitelio se interdigitan con el te

jido conectivo subyacente. Pese a todo esto, la capa epitelial con pólipo, raras veces proporciona una protección comparable, por ejemplo, a la que vemos en la encía adherida. - El epitelio contiene invariablemente numerosas células redondas que provienen del proceso inflamatorio del tejido conectivo. La ulceración es común y, por lo tanto, no debe sorprender que haya hemorragia fácil, aún en el pólipo epitelizado.

El hallazgo de una pulpa hiperplásica aislada dentro de la estructura dentaria y, sin embargo, epitelizada, nos lleva a preguntar, ¿Dónde se origina el epitelio superficial? Lo más probable es que se origina un verdadero injerto epitelial. Las células de la mucosa bucal que flotan libremente en la saliva "prenden" en el tejido conectivo joven, sumamente vascularizado, de la pulpa expuesta. Una vez hecho esto, crecen libremente en todas las direcciones para cubrir la superficie.

Otras veces, el pólipo pulpar hace contacto con la encía y ya no es entonces una isla. La expansión continúa de lo que alguna vez fué una masa aislada o la destrucción de las paredes cariadas de la cámara pulpar establece este contacto y la fusión entre pulpa y encía. Conociendo la natura



leza del epitelio, podemos estar seguros que en estas circunstancias es frecuente que ocurra una migración directa de las células epiteliales, desde la encía a través de la superficie del tejido conectivo pulpar.

#### 4. RESORCIONES IDIOPATICAS

##### = RESORCION INTERNA

Resorción interna es el término aplicado a una distrofia peculiar de la pulpa que acaba en la destrucción de los tejidos duros del diente. El proceso comienza en la pulpa y se extiende lateralmente a través de la dentina. Hasta ahora, solo muy raras veces se podía identificar un ejemplo definido del proceso. Frecuentemente, cuando la resorción era descubierta, ya había perforado la superficie externa del diente. Una vez establecida esta situación, era imposible afirmar con precisión que no se trataba de una resorción externa.

En años recientes, hubo un creciente interés por el estudio de la patología pulpar y de cortes en serie, de muchos dientes, durante las etapas tempranas de la enfermedad pulpar. Como resultado, la resorción interna ha sido detectada

con mayor frecuencia. Ahora se piensa que la resorción de dentina sobre la pared pulpar suele estar relacionada con la pulpitis existente, aunque no se sabe si toda la resorción interna comienza como un acompañamiento impredecible de la inflamación pulpar. En algunos casos hay antecedentes de traumatismos en el diente afectado, pero nunca ha quedado en claro cuál es la causa precisa del trastorno pulpar que lleva a la resorción interna. La resorción suele avanzar con rapidez, a veces, al grado de destruir la utilidad del diente. Pero también puede disminuir luego de un tiempo y empezar la reparación.

Es muy probable que la resorción interna, al igual que otras resorciones de tejidos duros, sea obra de los macrófagos y células gigantes multinucleadas. Estas últimas se encuentran en estrecha aposición sobre la superficie de la dentina, frecuentemente, dentro de "bahías" elaboradas por ellas mismas. Son indistinguibles de otras células osteoclasticas que resorben hueso. La dentina que se pierde es reemplazada por tejido inflamatorio crónico.

Como el proceso de resorción interna es intermitente, en un determinado sitio puede haber reparación después de la resorción. Durante la etapa de quietamiento de la resor---

ción, las células afines a los odontoblastos o los osteoblastos, se diferencian de las células mesenquimatosas de pulpa. Se deposita tejido que se asemeja a la dentina y al hueso. - Cuando el proceso de resorción conduce a la destrucción generalizada de la dentina, la reparación incompleta de los tejidos duros está formada por tejido óseo o tejido parecido a hueso, dispuesto en trabéculas irregulares. Por otro lado, - si la resorción interna se detiene una vez que ha eliminado una cantidad relativamente pequeña de dentina, la reparación suele llevarse a cabo con dentina, que al comienzo es atípica e irregular. Al poco tiempo, este primer depósito es cubierto por dentina, característicamente tubular. En la reparación de la resorción del cemento y en el restablecimiento de dentina reparativa, luego de la muerte localizada de odontoblastos, se suele observar un depósito similar de tejidos duros en dos etapas. La primera capa es amorfa. El cemento y la dentina típicos, vienen después, una vez que el medio - se ha tornado más "estable".

#### = RESORCION EXTERNA

Hay una forma de resorción radicular que comienza en el tejido conectivo periodontal y no en la pulpa. Las innumerables resorciones encontradas en el cemento radicular, --

atestiguan la frecuencia del proceso en su forma limitada ha  
bitual. Dicho de otro modo, las resorciones externas mínus-  
culas del cemento son sumamente comunes. A veces la lesión-  
prograsa a tal punto, que hay destrucción generalizada de --  
dentina con perforación que llega hasta la pulpa. Cuando la  
perforación llega a la pulpa, se establece patología pulpar-  
que, generalmente, es indistinguible de la originada por la  
resorción interna. La metamorfosis de la pulpa y la consi--  
guiente destrucción de la dentina original, se produce como  
ya hemos señalado.

**VIII. INDICACIONES Y CONTRAINDICACIONES EN EL  
TRATAMIENTO DE CONDUCTOS**

## VIII. INDICACIONES Y CONTRAINDICACIONES EN EL TRATAMIENTO DE CONDUCTOS

Al hablar de tratamiendo endodóntico, se puede pensar que todo diente del arco puede ser tratado, aunque ya hemos dicho que la endodoncia es tan importante en la práctica diaria del dentista. Hay casos en los que no es posible conservar el diente, debido a esto surgen generalidades llamadas - indicaciones y contraindicaciones.

### = INDICACIONES

Las indicaciones se darán, tomando en cuenta la situación de cada individuo y de cada diente en particular; esto es, la salud, la edad, la anatomía de los conductos y otros factores que iremos describiendo.

Saber si el diente es importante, si tiene antagonista o si algún día servirá como pilar de un poste.

Valorar el diente para ver si es posible salvarlo o es tá tan destruido que no se le puede restaurar o si la totalidad de la dentición está tan deteriorada que sería virtualmente imposible restaurar los dientes.

¿Sirve el diente desde el punto de vista estético o sería mejor para el paciente que se le extrajera y se hiciera un reemplazo más estético?

Quando no existe alguna infección o enfermedad parodontal.

Tener la certeza de que el paciente aprecia realmente el trabajo odontológico y desea salvar sus dientes y no está interesado únicamente en la extracción.

En dientes con raíces anatómicamente normales, sin curvaturas excesivas.

La actitud del odontólogo hacia el tratamiento de conductos, guarda relación directa con su capacidad para realizarlo y, aunque esta capacidad del odontólogo para realizar el tratamiento de conductos, es la menos importante, puede mandar a su paciente a un especialista.

#### = CONTRAINDICACIONES

Las contraindicaciones quedan sujetas al estado del paciente por razones dentales y locales. Muchas de ellas, al

gunas veces, serán rebatidas pero no por ello se deben ignorar. Tal es el caso de los pacientes gravemente enfermos -- que al ser tratados, si no se toman las medidas pertinentes, podríamos desencadenar un desenlace fatal, aunque es menos traumático el tratamiento de conductos que la extracción.

El tratamiento endodóntico está contraindicado por:

LA EDAD DEL PACIENTE:

El paciente de edad avanzada, aunque suele ser el paciente más fácil de atender, presenta conductos radiculares muy delgados, ya que han sido rellenos por dentina secundaria reparativa. Lo más difícil es hallar la entrada de los conductos, pero una vez conseguido esto, el ensanchamiento y la obturación, son mucho más fáciles que en los jóvenes. El paciente de edad, tendrá una reparación mucho más lenta, pero es de reconocer que el tratamiento de conductos radiculares es menos traumático que la extirpación.

SALUD DEL PACIENTE:

Existen contraindicaciones debido al estado de salud del paciente.



Ante la presencia de Infección Aguda o Enfermedad Parodontal. En pacientes con Reumatismo Poliarticular Agudo y Cardiopatía Reumática, debido a la intensa bacteremia; tanto para la extracción como para la endodoncia se recomienda la protección profiláctica con antibióticos.

Otras Cardiopatías. En un cardiaco sería indoloro y sin anestesia, lo cual es imposible en la endodoncia.

En pacientes con enfermedades debilitantes, tales como Diabetes no controlada o con Nefritis, lo cual puede retardar la reparación, pudiendo aumentar el riesgo a una infección secundaria.

Leucemia Crónica y otras enfermedades sanguíneas, como la enfermedad de Christmas, enfermedad de Hodgkin, Púrpura, enfermedad de Willebrand y en la Difusión Hepática Grave, -- que puede, a menudo, provocar hemorragias.

Los pacientes con estas enfermedades sanguíneas, así como el Cáncer Terminal, deben ser tratados con alto cuidado, preferentemente mandarlos con un especialista en endodoncia, ya que pueden desencadenar problemas secundarios.

Necrosis por Radiación. Estos pacientes se sitúan en el mismo caso anterior y es preferible canalizarlos a un especialista.

Tuberculosis y Sífilis, el tratamiento de conductos está indicado en estos pacientes durante un período controlado de su enfermedad, aunque desafortunadamente, el odontólogo, - generalmente, no sabe que se trata de un paciente con estas enfermedades.

Pacientes que están bajo el uso de Esteroides Adrenocorticales, ya que el mecanismo de stress, está incapacitado para funcionar correctamente, lo cual lo deja susceptible para desmayos, náuseas, vómitos, así como para fenómenos de hipotensión, lo que podría resultar mortal.

Pacientes con Isquemia del Miocardio, pueden tener un ataque de angina de pecho, si la anestesia local contiene un poco de adrenalina.

Pacientes extremadamente nerviosos o emotivos y pacientes con Hipertiroidismo, debido a la falta de cooperación, - estos pacientes pueden necesitar anestesia general.

Mujeres embarazadas, en tando sea posible, deberán ser tratadas durante el segundo trimestre del embarazo.

En caso de anormalidades vasculares, tales como hemangiomas, etcétera.

En caso de raíces excesivamente curvas, dilaceración o cuando hay una barrera de calcificación en la cavidad pulpar.

En dientes con conductos laterales o perforaciones.

Cuando se sospecha la degeneración quística de un granuloma, este es un hecho sorprendentemente raro y las radiografías pueden ser muy engañosas.

Otras contraindicaciones son cuando se presenta un orificio apical abierto o hay más de un orificio apical en el conducto radicular, impidiendo un sellado periapical adecuado.

#### POSICION ECONOMICA DEL PACIENTE

Son muchos los pacientes que no pueden afrontar el gasto de un tratamiento de conductos, aunque a la larga, es más

económico este tratamiento y la restauración de la pieza, - que una extracción y una prótesis fija. El odontólogo está obligado a buscar otras soluciones para su paciente.

Cuando el paciente no tiene tiempo para el curso de un tratamiento conservador o realmente no está convencido de -- que el tratamiento sea el adecuado y prefiera la extracción.

**IX. APLICACION DE LA  
RADIOGRAFIA EN LA ENDODONCIA**

## IX. APLICACION DE LA RADIOGRAFIA EN LA ENDODONCIA

La radiografía constituye, en endodoncia, un elemento de extraordinario valor, una ayuda de fundamental importancia para el desarrollo de la técnica operatoria y un medio irremplazable para controlar en la práctica la evaluación histopatológica de los tratamientos endodónticos.

Los rayos X se usan en el tratamiento endodóntico, para:

- Un mejor diagnóstico de las alteraciones de los tejidos duros de los dientes y estructuras periradiculares.
- Establecer el número, localización, forma, tamaño y dirección de las raíces y conductos radiculares.
- Estimar y confiar la longitud de los conductos radiculares, antes de la instrumentación.
- Localizar conductos difíciles de encontrar o descubrir conductos pulpares insospechados, mediante el examen de la posición de un instrumento en el interior de la raíz.

- Ayudar a localizar una pulpa muy calcificada o muy retraída o ambas cosas.
  
- Establecer la posición relativa de las estructuras en la dimensión vestibulolingual.
  
- Confirmar la posición y adaptación del cono principal de obturación.
  
- Ayudar a evaluar la obturación definitiva del conducto.
  
- Complementar el examen de labios, carrillos y lengua, para localizar fragmentos dentarios fracturados u otros extraños, después de lesiones traumáticas.
  
- Localizar un ápice difícil de encontrar durante la cirugía periapical, usando como referencia un objeto opaco, colocado al lado del ápice.
  
- Confirmar antes de suturar, que se han quitado todos los fragmentos dentarios y todo exceso de material de obturación de la zona periapical y del colgajo, al concluir la intervención quirúrgica periradicular.

- Evaluar en radiografías de control a distancia, el éxito o fracaso del tratamiento endodóncico.

#### = LIMITACIONES DE LAS RADIOGRAFIAS

Las radiografías tienen algunas limitaciones en el tratamiento de conductos, ya que simplemente sugieren y no han de ser consideradas como la prueba final definitiva, al jugar un problema clínico. Debe haber correlación con otros - hallazgos subjetivos y objetivos. El mayor defecto de las - radiografías se relaciona con sus características físicas; - es el registro de imágenes proyectadas y como tales, sólo -- aparecen en dos dimensiones en la placa. Como sucede con todas las imágenes proyectadas, éstas dimensiones se deforman- fácilmente, en razón del uso de técnicas incorrectas y de -- las limitaciones anatómicas. Además, en la película no apa- rece la dimensión vestibulolingual y si bien hay técnicas para definir la tercera dimensión, se les olvida con frecuen-- cia.

Las radiografías no son infalibles. Varios estados de la patología pulpar, son indistinguibles en la imagen radio- gráfica.



Tampoco dan una imagen las pulpas sanas o necróticas. Del mismo modo, la infección o la esterilidad de los tejidos blandos o duros, no se detectan más que por inferencia; esto se establece únicamente por pruebas bacteriológicas. Más aún, las lesiones periradiculares de los tejidos blandos, no pueden diagnosticarse con precisión, por medio de radiografías, sino que requieren la verificación histológica. Es imposible, por ejemplo, diferenciar el tejido inflamatorio crónico, del tejido "cicatrizal" fibroso, como tampoco se puede hacer un diagnóstico diferencial de las imágenes radiolucidas periapicales, en base al tamaño, forma y densidad del hueso adyacente.

Una creencia equivocada es que existe lesión inflamatoria únicamente cuando hay, por lo menos, un "ensanchamiento" perceptible del espacio periodontal. En realidad, los investigadores han demostrado que las lesiones del hueso medular, no suelen ser detectadas sino hasta que la resorción se haya extendido y erosionado una parte de la tabla cortical.

Las radiografías son auxiliares esenciales del diagnóstico, pero se les ha de emplear con discreción. Sin embargo, es el único medio que permite al endodoncista "ver" lo que se ve o percibe durante el diagnóstico y el tratamiento. El

odontólogo descubrirá que al mejorar sus técnicas radiográficas y su interpretación, también los tratamientos endodóncicos, serán más fáciles y exitosos. Las técnicas radiográficas bien desarrolladas, disminuirán notablemente las dificultades que ofrece el tratamiento de conductos.

#### = EXAMEN RADIOGRAFICO

Las lesiones periodontales con afección endodóncica y lesiones endodóncicas con padecimiento periodontal y lesiones combinadas, pueden ser imposibles de diferenciar en las radiografías, pero algunas veces ocurren diferencias.

Una pulpa necrótica puede causar una fístula que se extienda del ápice hacia la corona, a través del ligamento periodontal a lo largo de las superficies dentarias mesial o distal. Estas lesiones aparecen como radiolucideces grisáceas, extendiéndose a lo largo de toda la longitud radicular. Si el nivel de la cresta ósea, mesial o distal, parece estar normal y solo la zona de la bifurcación está radiolúcida, entonces se sospechará de afección pulpar. De manera similar, una zona de radiolucidez en relación a una bifurcación aislada, con las otras zonas normales, llevará o señalará hacia la exploración endodóncica que se lleva a cabo primero. Las

lesiones endodóncicas, en relación a un diente saludable o dientes con restauraciones muy profundas, indicará la presencia de la enfermedad periodontal o de trauma oclusal. El -- bruxismo compulsivo puede resultar en necrosis de la pulpa, -- especialmente en relación a los incisivos inferiores.

#### = RADIOGRAFIA

Para lograr una buena radiografía y poder interpretarla fielmente, es necesario cumplir con todos los requisitos-técnicos.

La posición correcta de la placa radiográfica y del paciente, la distancia adecuada del tubo de rayos X y el tiempo de exposición, así como el revelado y fijación minuciosos, son los factores responsables del éxito de una radiografía.

Para interpretar claramente las zonas patológicas, en endodóncia, es necesario conocer como se presentan en la imagen radiográfica los dientes normales y sus tejidos de sostén y aprender a distinguir con precisión los límites anatómicos, que pueden aparecer al ojo del inexperto como supuestos trastornos. La observación de una película radiográfica intraeral, debe ser metódica para no pasar por alto algún de

talle que pueda resultar de gran importancia en el diagnóstico.

Si bien el aporte de la radiografía para el diagnóstico de las enfermedades de la pulpa dental, es muy limitado, se tratará de describir los detalles radiográficos que puedan resultar de utilidad para conocer la evolución del proceso de calcificación de la cámara pulpar, ante el avance de la caries o de cualquier otro agente que provoque irritación.

La interpretación radiográfica de las zonas anatómicas vecinas a los ápices radiculares y la de la patología periapical, serán consideradas al referirnos a estos últimos trastornos, que son complicaciones de las caries penetrantes.

Al analizar radiográficamente la corona del diente como complemento de diagnóstico, debemos tener en cuenta que el esmalte se presenta radiopaco, debido a su gran concentración en sales cálcicas, que lo hace resistente al paso de los rayos X.

Cuando la caries ha destruido parte del esmalte, aparecen zonas radiolúcidas que penetran en la dentina. Al estudiar el esmalte que limita la corona del diente, es posible -

observar el desgaste que, generalmente, produce por planos y el límite de las obturaciones. Estas últimas pueden ser netamente radiopacas, como las metálicas, cementos de fosfato de zinc y gutapercha; tener radiopacidad semejante a la de la dentina, como los cementos de silicofosfato (cementos piedra) o ser apreciablemente radiolúcidas, como los cementos de silicato y acrílicos de autopolimerización.

En la dentina correspondiente a la corona del diente, - podemos apreciar la continuación de las manchas radiolúcidas que corresponden al progreso de la caries. El borde interno de la dentina en contacto directo con la pulpa, puede estar afectado radiográficamente en su continuidad por presencia de masas cálcicas (nódulos pulpares adherentes), dentina adventicia y dentina secundaria.

Dado que la radiolúcides de la cámara delimita el contorno de la misma en relación con la dentina, tomaremos expecialmente en cuenta, como factor diagnóstico, la disminución de su volumen.

Resulta también importante conocer la amplitud normal de la cámara pulpar en dientes jóvenes, así como la posibilidad de que se trate de geminación o de una cámara pulpar gi-

gante (taurodontismo). Recordemos, además, que una cámara - pulpar excesivamente amplia, puede ser consecuencia de una - reabsorción interna.

Las radiografías preoperatorias para diagnóstico, de-- ben ser las mejores radiografías posibles. Para lograrlas, - es necesario recurrir a la ventaja del paralelismo, que per-- mite la visualización más exacta de las estructuras así como la reproductibilidad. Esta última facilita la comparación - con las radiografías de control a distancia. Hay dos tipos- de dispositivos que simplifican la obtención del paralelismo. El Rinn X-C-P, garantiza películas sin deformación y asegura la alineación correcta del cono, en relación con la película. Está diseñado para ser usado en cualquier zona. El Snap-A-- Ray es un portapelícula más simple y sirve para todas las re-- giones; sin embargo, no asegura la correcta colocación del cono como sucede con el X-C-P.

Otro elemento sumamente útil para examinar radiogra-- fías es el visor de aumento de Brynolf. Este aparato facili-- ta la observación de películas individuales de dos maneras: - aumenta la imagen en varias veces e impide eficazmente la en-- trada de luz periférica. La obstrucción de la entrada de -- luz alrededor de una radiografía, acrecienta notablemente la

capacidad del visor para distinguir los grados de densidad.

Una película ligeramente sobre expuesta, observada con lupa y sobre luz intensa, arroja una cantidad apreciable de información insospechada. El uso de una lupa ha revelado, - una raíz o un conducto invisible a simple vista, así como un ápice difícil de encontrar.

**X. INSTRUMENTAL PARA  
ENDODONCIA**



## X. INSTRUMENTAL PARA ENDODONCIA

El instrumental ocupa un lugar preponderante en la técnica minuciosa del tratamiento endodóncico. Aunque en algunos casos la pericia del operador reemplaza con éxito la falta de algún instrumento, en general, la técnica operatoria se desarrolla con mayor rapidez y precisión cuando se tienen al alcance todos los elementos necesarios.

Cada paso de la intervención endodóncica requiere un instrumental determinado, esterilizado y distribuido especialmente para su mejor uso y conservación.

### = INSTRUMENTAL PARA DIAGNOSTICO

Un espejo, una pinza para algodón y un explorador, --- constituyen el instrumental esencial para el diagnóstico. Durante la exploración de la cavidad de una caries, pueden necesitarse cinceles con el objeto de eliminar los bordes de esmalte y cucharillas afiladas para remover la dentina desorganizada.

Para el diagnóstico del estado pulpar y periapical, - utilizamos la lámpara de transiluminación, el pulpómetro y -

elementos apropiados para la aplicación de frío y calor con la intensidad deseada.

La radiografía intraoral, complemento esencial para -- el diagnóstico, requiere para su obtención, además del apa-- rato de rayos X, una adecuada cámara oscura que permita el revelado inmediato.

#### = INSTRUMENTAL PARA ANESTESIA

Para anestesiar la pulpa, se utilizan, casi exclusiva-- mente, jeringas enteramente metálicas, con cartuchos apropia-- dos que contienen soluciones anestésicas diversas. De acuer-- do con la necesidad de cada caso, se emplean agujas de dis-- tinto largo y espesor con portaagujas rectos o acobados. Ac-- tualmente, se está generalizando el uso de las agujas dese-- chables, por sus múltiples ventajas. Se utilizan también -- pulverizadores, pomadas y apósitos para la anestesia de su-- perficie, antisépticos para el campo operatorio, bolitas de algodón y pequeños trozos de gasa.

Es indispensable disponer, en todo momento, de una je-- ringa de vidrio esterilizada, con agujas cortas y largas, pa-- ra la administración, por vía parenteral, de los fármacos in

dicados en casos de accidentes por la anestesia.

## = INSTRUMENTAL PARA AISLAR EL CAMPO OPERATORIO

El aislamiento del campo operatorio, constituye una maniobra quirúrgica ineludible en todo tratamiento endodóntico y requiere de un instrumental adecuado.

Aunque en casi la totalidad de los casos, es indispensable el aislamiento absoluto del campo operatorio con dique de goma, conviene tener siempre dispuestos elementos accesorios de emergencia. Los rollos de algodón deben conservarse esterilizados en cajas adecuadas.

El aspirador para saliva viene, normalmente, instalado en la unidad dental. Las boquillas que se colocan en su extremo, son de metal o material plástico y se desarman con facilidad para su limpieza antes de esterilizarlas. Las placas tienen la ventaja de ser más livianas y de no dañar ni hacer succión en la mucosa sublingual.

La goma para dique se adquiere en rollos de distinto largo y grosor; los de 12 a 15 cm de ancho y de espesor mediano, son los más utilizados. Se presenta también en tro--

zos de aproximadamente 14 por 12 cm. Puede utilizarse indistintamente la goma de color claro (marfil) u oscuro (gris o negro).

El perforador es el instrumento que se utiliza para -- efectuar agujeros circulares en la goma para dique. Se asemeja a un alicate, uno de cuyos brazos termina en un punzón y el otro en un disco con perforaciones de distinto tamaño que pueden enfrentarse al punzón, según las necesidades del caso. Al juntar los brazos del instrumento, el punzón comprime la goma contra el agujero elegido, perforándola. Los ángulos formados entre la superficie del disco y las perforaciones deben mantenerse afilados para obtener un corte neto y circular. Si a ello se agrega la buena calidad y elasticidad de la goma, disminuye notablemente el riesgo de que ésta última se rasgue durante su colocación.

Las grapas (clamps) son pequeños instrumentos, de distintas formas y tamaños, destinados a ajustar la goma para dique en el cuello de los dientes y mantenerla en posición. Constan de un arco metálico, con dos pequeñas ramas horizontales de formas semejantes a los bocados de las pinzas para exodoncia. Estas ramas que pueden prolongarse lateralmente con aletas, pasan por las coronas de los dientes y se adap--

tan al cuello de los mismos, gracias a la acción del arco elástico que los une. Las aletas se apoyan sobre la goma para lograr un campo operatorio más cómodo. La mayoría de las grapas presentan una perforación en cada una de sus ramas, donde se introducen los extremos del portagrapas.

El portagrapas (portaclamps), es un instrumento en forma de pinza, que se utiliza para aprehender las grapas y ajustarlas a los cuellos de los dientes. Los brazos de este instrumento, presentan en cada uno de sus extremos, una pequeña prolongación perpendicular a su eje mayor, con una leve depresión donde alcanza la rama horizontal de la grapa.

El portadique es un instrumento sencillo que se utiliza para mantener tensa la goma en la posición deseada.

Durante mucho tiempo se utilizó un portadique con elástico; este último rodea la cabeza del paciente ajustando la goma, pero también ejerce presión sobre sus mejillas, incomodándolo. Además, necesita el agregado de pequeñas pesas para mantener la goma en tensión longitudinal. En la actualidad, el más utilizado, es el arco de Young, basado en el mismo principio que los arcos de Jiffi y Nygaard Ostby.

El portadique de Young está constituido por un arco metálico en forma de U, abierto en su parte superior y con pequeñas espigas soldadas a su alrededor para ajustar la goma en tensión. Dos pequeños botones metálicos a los costados del arco, permiten mantener el hilo de las ligaduras.

El hilo de seda encerado, se utiliza para efectuar la ligadura de los dientes aislados por la goma, impidiendo que ésta se desplace sobre la corona del diente.

Una tijera de ramas largas, permite cortar la goma en trozos del tamaño adecuado.

#### = INSTRUMENTAL PARA LA PREPARACION QUIRURGICA

El instrumental empleado para la preparación de la cavidad de la caries y para la apertura de la cámara pulpar y rectificación de sus paredes, comprende los instrumentos de mano, cuya serie más conocida es la de Black (1936) y los accionados por el torno común de velocidad convencional (500 a 5,000 r.p.m.) o por la turbina neumática de supervelocidad (aproximadamente 200.000 r.p.m.). Estos instrumentos accionados mecánicamente, incluyen las piedras de diamante y las fresas de acero o carburotungsteno. También son utilizadas-

las fresas para ángulo extralargas y de tallo fino y fresas troncocónicas de extremo liso.

Durante la intervención endodóntica se utiliza repetidamente la jeringa de aire comprimido de la unidad dental.

Para el lavado de la cavidad y la irrigación de la cámara y de los conductos, se utiliza una jeringa de vidrio -- con aguja acodada de extremo romo.

Para localizar y ensanchar la entrada de los conductos radiculares, se utilizan exploradores, sondas, fresas e instrumentos fabricados especialmente para tal efecto.

Si la entrada del conducto es muy estrecha o está calcificada, pueden utilizarse pequeños instrumentos de mano -- que ensanchan la entrada del conducto en forma de embudo, a fin de permitir el paso de sondas o tiranervios.

Los tiranervios o extirpadores de pulpa, son pequeños instrumentos con barbas o lengüetas retentivas donde queda aprisionado el filete radicular. Se obtienen en distintos calibres para ser utilizados de acuerdo con la amplitud del conducto.

Existen en el comercio, extirpadores con aletas cortantes sólo en el extremo del instrumento (curetas apicales). - Se utilizan para eliminar restos pulpares de la parte apical del conducto.

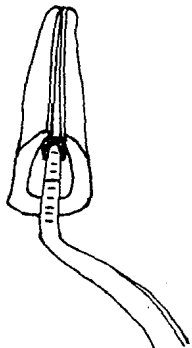
Los instrumentos clásicos empleados para la preparación quirúrgica de los conductos radiculares, son los escariadores y las limas.

Estos instrumentos, destinados esencialmente a ensanchar los conductos radiculares de manera uniforme y progresiva, son fabricados en espesores convencionales, progresivamente mayores, numerados del 00, 0 ó 1 al 12. Los de mano - posibilitan un mejor control y vienen provistos de un mango. Se obtienen en distintos largos que varían generalmente entre los 20 y 30 mm, de acuerdo con las necesidades de cada caso.


Las limas para conductos son instrumentos destinados, especialmente al alisado de sus paredes, aunque contribuyen también a su ensanchamiento.



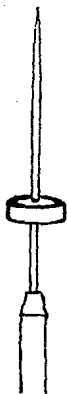INSTRUMENTOS EMPLEADOS PARA LA PREPARACION QUIRURGICA DE  
LOS CONDUCTOS RADICULARES



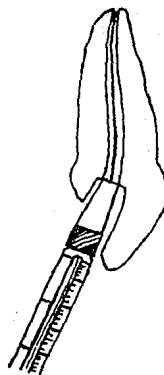
a



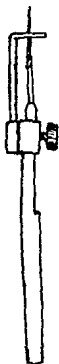
b



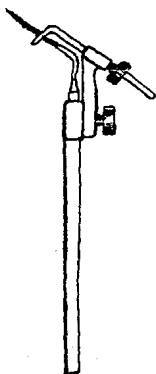
c



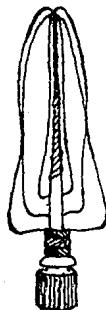
d



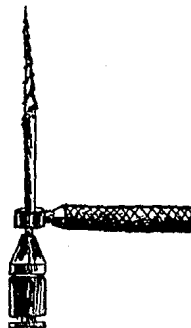
e



f



g



h

= INSTRUMENTAL PARA LA OBTURACION

El instrumental que se utiliza para la obturación de conductos radiculares, varía de acuerdo con el material y técnica operatoria que se apliquen.

Cuando se deshidratan las paredes del conducto antes de su obturación, se utiliza la jeringa de aire comprimido de la unidad o el secador de conductos.

Las pinzas portaconos son similares a las utilizadas para algodón, con la diferencia de que en sus bocados tienen una canaleta interna para alojar la parte más gruesa del cono de gutapercha, con lo cual se facilita su transporte hasta la entrada del conducto. Existen también, alicates o pinzas especiales para conos de plata que toleran mayor presión y ajuste y también son utilizados para retirar estos mismos conos del conducto o instrumentos fracturados.

Para obturar los conductos radiculares, se utilizan obturadores ideados por Lentulo (1928), atacadores rectos y acodados, espaciador para conos y atacador doble para cemento, espátula flexible de acero inoxidable, portaamalgamas, conos de gutapercha y de plata en diferentes medidas.

= ESTERILIZACION DEL INSTRUMENTAL

El instrumental anteriormente descrito debe ser esterilizado antes de su utilización.

Si bien el instrumental común se cepilla con agua y jabón o detergente, los pequeños instrumentos requieren un cuidado especial para no dañar su filo y flexibilidad.

Después de la limpieza de los instrumentos, podemos -- elegir el método de esterilización, dependiendo de cada instrumento.

Estos métodos pueden ser:

- Ebullición
- Calor seco
- Calor húmedo a presión
- Agentes químicos
- Esterilización rápida
- Esterilización por sal, cuentas o metal fundido
- Esterilización por gas

= MESA OPERATORIA

La preparación de la mesa operatoria, está en parte, - supeditada a las comodidades de que dispone cada profesional en su consultorio.

El instrumental esterilizado, distribuido en cajas o - compresas, debe disponerse de tal manera que esté al alcance del operador o de su asistente, según las necesidades de cada caso.

Los equipos accesorios pueden ubicarse en muebles o mesas rodantes fáciles de trasladar.

El aparato de rayos X debe estar, en lo posible, cerca del paciente, para permitir tomar las radiografías con comodidad.

**XI. ANESTESIA Y AISLAMIENTO DEL  
CAMPO OPERATORIO**

## XI. ANESTESIA Y AISLAMIENTO DEL CAMPO OPERATORIO

La anestesia suprime el dolor y constituye una ayuda - esencial en los tratamientos de endodoncia. El operador de be afrontar, generalmente, dos situaciones distintas: el pa ciente concurre con dolor y debe ser anestesiado previamente para prevenir una intervención penosa; o bien, el dolor se- producirá durante las distintas maniobras operatorias y debe ser evitado para mantener la tranquilidad y colaboración del paciente.

La anestesia local se aplica al paciente sentado, es - controlada por el mismo operador y si se toman las precauciones debidas, no presenta inconvenientes.

Para obtener la insensibilización de la pulpa y del pe riodonto, recurrimos corrientemente, en la práctica del con- sultorio, a las anestесias infiltrativas, regionales y diplo icas.

Es conveniente conseguir que la punción resulte lo me nos molesta posible, que siempre teme "el primer pinchazo".- La insensibilización de la mucosa se obtiene por medio de la

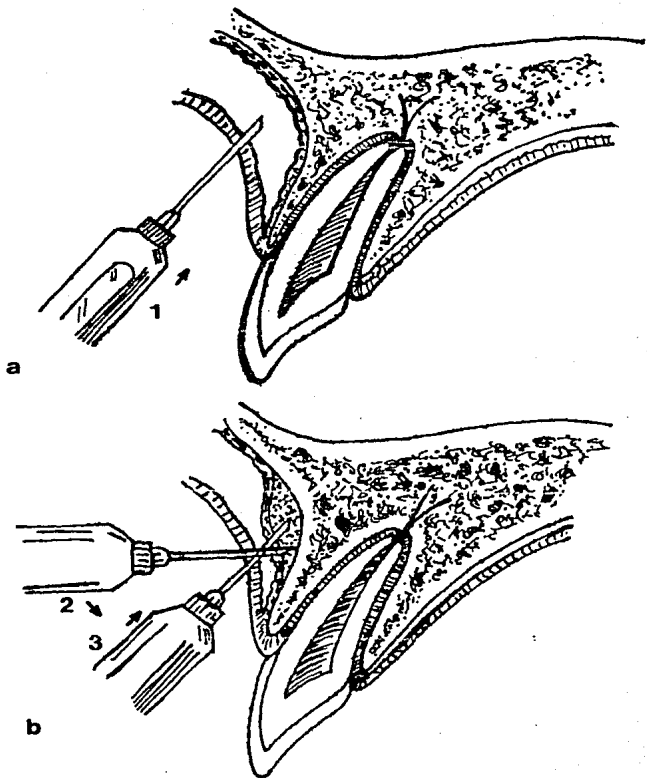
anestesia tópica en sus distintas aplicaciones ("Cetacaine - Spray", "Xilocaina Spray", Anaestho-Tabs, etc.) o bien, -- luego de comprimir fuertemente la región de la punción y -- aprovechar la isquemia producida para introducir rápidamente la punta de la aguja. Ferguson (1948) aconseja espetar siempre la mucosa sobre la aguja, en lo que se atenúa o evita el dolor del pinchazo.

El empleo de las agujas descartables o individuales -- ofrece ventajas incuestionables que compensan olgadamente su costo algo más elevado. Son muy finas, flexibles y de excelente bisel, por lo que la punción resulta prácticamente indolora, su esterilización es segura y no se obstruye debido a que se utilizan una sola vez.

En las anestésias por infiltración, resulta conveniente depositar dos o tres gotas de solución anestésica en la -- región submucosa y esperar aproximadamente dos minutos antes de volver a inyectar. De esta manera, observaremos la tolerancia del paciente al anestésico y la segunda inyección más profunda, resultará indolora.

En los incisivos superiores, la anestesia de la pulpa, no ofrece dificultades. La técnica operatoria consiste en --

## INFILTRACION SUBPERIOSTICA



a) La aguja corta penetra en los tejidos blandos perpendicular a la superficie del hueso (1).

b) Se lleva la aguja, inmediatamente debajo del periostio y contra el hueso (2). Luego se profundiza debajo del periostio (3) y se deposita 0.5 ml de anestesia debajo del periostio.

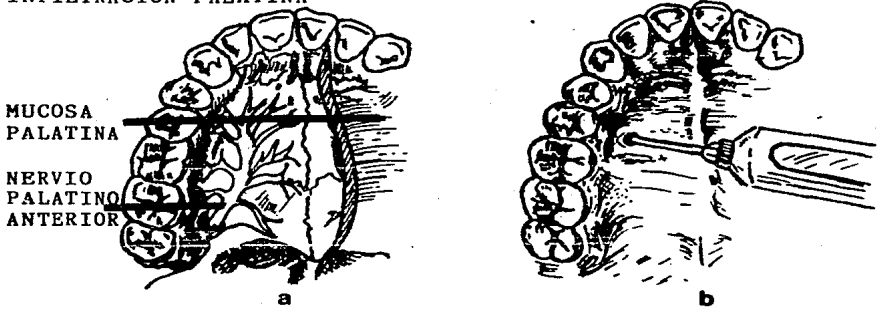


anestesiarse directamente el nervio dentario anterior a nivel de ápice radicular del diente que se intervendrá. Se introduce la aguja oblicuamente por su bisel hasta el periostio y se desliza hacia arriba por encima del ápice radicular, donde se inyecta lentamente la solución anestésica. La porosidad de la tabla externa permite la penetración de dicha solución, de modo que al cabo de algunos minutos la pulpa estará insensible. Esta anestesia puede fracasar en caso de que -- los incisivos superiores estén inervados por alguna rama del nervio nasopalatino, que sale a nivel del agujero palatino anterior (Cook, 1949).

Inyectando profundamente por palatino 1/2 cm<sup>3</sup> de solución anestésica, en el espacio comprendido entre las raíces de los incisivos centrales o en la zona correspondiente al -- ápice del diente por intervenir, se logra, a veces, completar la anestesia pulpar. Si no se consiguiera de esta manera insensibilizar completamente la pulpa, puede aún recurrirse a la anestesia distal o a la diploica.

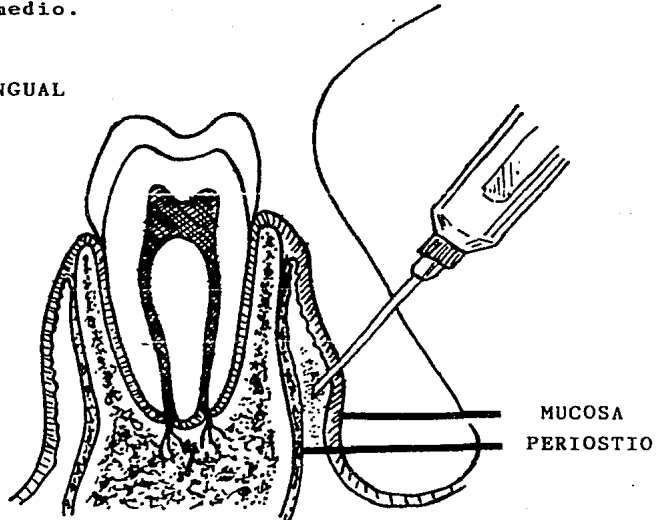
La anestesia distal exige una discreta presión del émbolo de la jeringa, para vencer la resistencia que el tejido esponjoso ofrece al paso del líquido, por lo cual, debe utilizarse una jeringa metálica del tipo "Carpule" con aguja --

### INFILTRACION PALATINA



La infiltración del nervio palatino anterior, refuerza la anestesia obtenida con inyecciones en los nervios dentarios superiores anterior y medio.

### INFILTRACION LINGUAL



La infiltración por lingual de los premolares y molares inferiores, refuerza la anestesia dada en el nervio dentario inferior y en el buccinador (bucal largo). La punta de la aguja debe penetrar apenas en el delgado tejido de la zona lingual; solo se depositará 0.25 ml de anestésico.

corta y rígida. La aguja se introduce en el tabique óseo interalveolar por distal del diente que será intervenido, procurando penetrar en el diploe donde se inyecta lentamente --  $1/2$  cm<sup>3</sup> de solución anestésica, previamente entibiada. Si -- el líquido llega al hueso que rodea al ápice radicular, la -- anestesia de la pulpa y del periodonto es instantánea y completa, debiéndose trabajar con rapidez y extirpar la pulpa -- antes de que aparezca nuevamente la sensibilidad.

Si la anestesia distal fracasa, por la imposibilidad-- de llegar hasta el diploe con la aguja, queda el recurso de perforar previamente la tabla externa del hueso con un taladro o una fresa e introducir luego la aguja por la perforación para inyectar el líquido en pleno tejido esponjoso. La anestesia diploica exige observar detenidamente la radiografía, para poder apreciar la separación existente entre la -- raíz del diente por intervenir y el vecino. En cada caso, -- debe buscarse en el lugar más apropiado para la perforación, para no correr el riesgo de lesionar la pared radicular.

En el canino superior, a veces, es difícil obtener la anestesia de la pulpa por inyección directa a nivel del ápice radicular, pues a esa altura la tabla externa es menos porosa y las ramificaciones del nervio dentario anterior, pen

tran profundamente en el diploe. En caso de fracaso, conviene anestesiarse el nervio infraorbitario a su salida del cráneo. Se utiliza una aguja de 4 cm de largo, que se introduce verticalmente y un poco hacia atrás por el surco vestibular, a la altura del primer premolar. Al llegar cerca del reborde orbitario, se deposita la solución. La anestesia del dentario anterior, se obtiene a los pocos minutos. Igual que en los incisivos superiores, puede recurrirse a la anestesia del nervio nasopalatino y a la distal o diploica.

En los premolares superiores, la anestesia pulpar se obtiene generalmente con facilidad por la inyección directa a la altura del ápice. La porocidad del hueso a este nivel, permite insensibilizar rápidamente el nervio dentario medio que suele inervar los premolares y, frecuentemente, la raíz mesial del primer molar. Si esta anestesia fracasa, se puede recurrir a la distal y aún, inyectar por palatino una pequeña cantidad de líquido anestésico en la región correspondiente al ápice radicular.

El dentario posterior, que inerva los molares superiores, se anestesia por vestibular, a nivel de los ápices del molar por intervenir o bien inyectando la solución anestésica cerca de la tuberosidad, con la que se consigue la insen-

sibilización simultánea de los tres molares. Tratándose del primero, debe recordarse que la raíz mesiovestibular, puede estar inervada por el dentario medio.

La inyección vestibular en los molares superiores, puede complementarse con la palatina en la región de los ápices o en el agujero palatino posterior para anestesiar el nervio palatino anterior en su salida del maxilar.

En los incisivos inferiores, la anestesia pulpar se consigue fácilmente por la inyección apical del diente que se tratará. La porosidad del hueso facilita la penetración de la anestesia regional del nervio dentario inferior a nivel de la espina de Spix, practicada con cualquiera de las técnicas conocidas y aplicadas corrientemente en cirugía dental.

En los caninos y en los premolares inferiores, se aplica, como en los incisivos, la anestesia apical, pero la menor porosidad de la tabla externa obliga a utilizar con mayor frecuencia la inyección regional y la distal.

En los molares inferiores es donde el intento de anular la sensibilidad pulpar fracasa con mayor frecuencia.

La anestesia del nervio dentario inferior, es el primer recurso que se utiliza y, aproximadamente, sólo la mitad de los casos, se logra insensibilizar la pulpa para permitir su extirpación indolora.

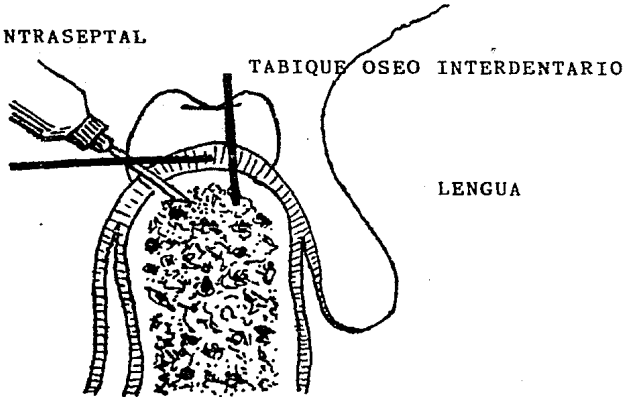
La anestesia distal y la diploica, difícilmente se utilizarán con éxito, debido al gran espesor y densidad de la tabla externa, que impide al líquido penetrar en el diploe.

Se aconseja inyectar anestésico en el surco mandibular para lograr el bloqueo de la inervación complementaria que llega a través de orificios accesorios. Así se lograría -- anestesiar ramas del milohioideo, del auriculotemporal y del bucal largo. Además, una inyección por lingual entre los -- premolares, permitiría insensibilizar alguna rama del cutáneo del cuello, si penetrara por un orificio accesorio a ese nivel.

La falta de anestesia completa también podría deberse, en algunos casos, al hecho de que la solución inyectada no llegue a los filetes más centrales del tronco del nervio dentario inferior, que son precisamente los que inervan la pulpa. Ante esta posibilidad, conviene repetir la inyección en procura de una mayor penetración.

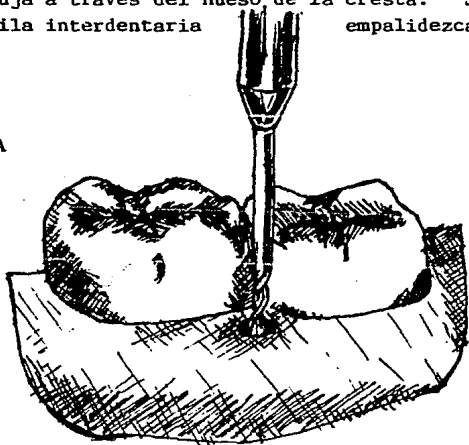
INFILTRACION INTRASEPTAL

PAPILA  
GINGIVAL



La inyección intraseptal se hace en el hueso esponjoso del tabique (septum) interdentario, por vestibular y lingual. La penetración en el hueso esponjoso es más fácil si se gira la aguja a través del hueso de la cresta. Se inyecta anestesia hasta que la papila interdientaria empalidezca.

TECNICA DE INYECCION PARA  
CASOS REBELDES A LA ANESTESIA



Se perfora la corical ósea con ensanchador accionado por motor y se deposita anestesia bajo presión en el hueso esponjoso.

Cuando el operador fracase en el intento de insensibilizar la pulpa con las técnicas anteriormente descritas o -- con otras aplicadas con la misma finalidad, puede recurrir a la anestesia intrapulpar, que es la que se aplica directamente en la pulpa, coronaria o radicular.

Esta, especialmente indica, después de obtener la anestesia relativa de la pulpa, por las técnicas corrientes. Requiere para su empleo una exposición pulpar que permita la entrada de la aguja y que puede lograrse perforando la cámara con una fresa esférica pequeña accionada por la turbina neumática.

Conviene advertir al paciente que la punción es dolorosa, pero que las primeras dos o tres gotas, son suficientes para insensibilizar, en forma total e inmediata, la pulpa. - La solución anestésica entibiada, debe inyectarse muy lentamente; si la infección pulpar no es muy profunda, puede - - avanzarse con la aguja hasta la entrada de cada conducto con el objeto de introducir una gota de anestesia en cada filete radicular e insensibilizar lo mejor posible las vecindades de los apices radiculares. Si la apertura de la cámara pulpar es muy amplia, la solución anestésica refluirá sin penetrar en la pulpa. Un porta agujas acodado, permite introdu



cir la aguja perpendicularmente al techo de la cámara pulpar.

En casos de gangrenas parciales, no se aconseja la inyección intrapulpar, por el peligro de vehiculizar gérmenes hacia la zona periapical.

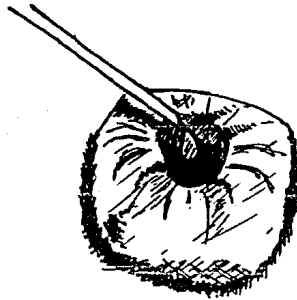
En última instancia, el fracaso de la anestesia para lograr la insesibilización de la pulpa, se puede neutralizar aplicando un agente químico desvitalizante que permita la extirpación pulpar en forma mediata.

El paciente se encuentra debidamente preparado, con anestesia de la región por intervenir. Corresponde ahora aislar el campo operatorio.

El dique de goma correctamente aplicado, proporciona un aislamiento adecuado y permite realizar una intervención aséptica en un campo seco, amplio, limpio y fácil de desinfectar. Además, protege los tejidos gingivales contra la acción cáustica de los antisépticos y evita el peligro, siempre posible, del paso de algún instrumento a las vías respiratoria y digestiva.

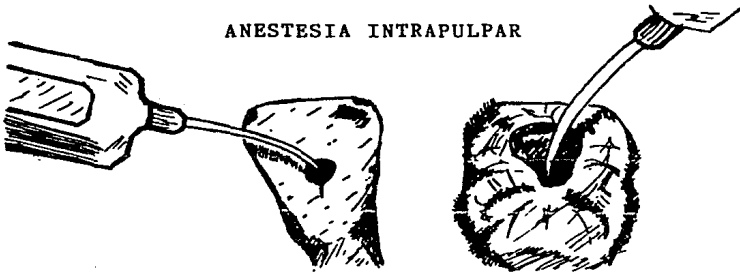Se preconizan varios procedimientos para obtener una

### ANESTESIA POR PRESION DIRECTA



Se vierte solución de clorhidrato de lidocaína o de cocaína sobre un algodón puesto en la cavidad que se abre hacia la pulpa par- - cialmente anestesiada. Con esta técnica, únicamente los anestésicos tópicos producirán una anestesia pulpar de profundidad adecuada.

### ANESTESIA INTRAPULPAR



- a) La anestesia intrapulpar se logra al inyectar la pulpa a través de un pequeño orificio y presionando para forzar la solución en el tejido. La solución anestésica se deposita en el mismo instante - que la aguja toca la pulpa expuesta.
- b) La aguja debe adaptarse completamente al conducto, para que el líquido no refluya. Se deposita la solución en el momento que la aguja se traba en el conducto.

correcta adaptación y ajuste de la goma para dique en el mínimo de tiempo y sin causar molestias al paciente.

La colocación simultánea de la goma con la grapa o la colocación previa de cada uno de estos elementos, dependerá de la destreza de cada dentista y de las condiciones anatómicas y operatorias del diente por tratar.

Antes de ubicar el dique, es necesario examinar y preparar los dientes que van a ser aislados. Se elimina el tártaro que impida una buena adaptación de la grapa, se pasa hilo encerado por los espacios interdentarios y se pulen los bordes cortantes de las coronas que podrían desgarrar la goma. En los casos de caries proximales, situadas por debajo del borde libre de la encia, es indispensable eliminar tanto el tejido cariado como los posibles pólipos gingivales -- que se invaginen en la cavidad.

Antes de colocar la grapa, se reconstruye la corona -- con cemento o se adapta y cementa una banda de cobre. En caso de comunicación de la cavidad con la cámara pulpar, debe colocarse en esta última, una bolita de algodón que se retira después de endurecido el cemento.

Las caries cervicales no son, generalmente, vías de acceso a la cámara pulpar y deben ser obturadas antes de colocar el dique.

Los cuellos dentarios hiperestésicos y las encías inflamadas o muy sensibles, requieren frecuentemente anestesia, pues el paciente no tolera la compresión de las ramas de la grapa cuando provoca dolor.

El aislamiento de un diente anterior, tanto superior como inferior, se logra fácilmente colocando una sola grapa cervical, de la cual existen varios modelos en el comercio.

Para islar premolares y molares, existen grapas especialmente fabricadas para adaptarse al cuello de cada diente. En molares se utilizan grapas cuyas ramas tienen forma semejante a los bocados de las pinzas para extracciones, pero actualmente se emplean en la mayoría de los casos, las universales que sirven indistintamente para el lado derecho o el izquierdo de los arcos dentales.

Para los casos en que falta la corona natural del diente, existen grapas especiales que ajustan en el borde de la raíz o aún en la encía. La anestesia previa es indispensable

ble.

Las perforaciones de la goma para dique, deben quedar ubicadas de manera que, colocada la goma en posición, el borde superior de la misma llegue hasta la base de la nariz, -- sin cubrir los orificios nasales; El borde inferior apoyará -- sobre el mentón y los bordes laterales quedarán aproximadamente a igual distancia de la línea media.

Cuando es necesario aislar varios dientes, puede hacerse morder suavemente al paciente en oclusión central, una lámina de cera, ligeramente ablandada a la llama. Las impresiones en la cera, de las superficies triturantes, se transportan a la goma, perforando ambas simultáneamente.

Doblando hacia arriba la parte inferior de la goma y -- ajustándola en tensión sobre las espigas del arco de Young, -- se forma una pequeña bolsa que permite la colocación del aspirador para eliminar el agua de refrigeración de la turbina durante su utilización con el campo operatorio aislado.

La apertura bucal debe ser amplia, mientras el operador trabaja. El paciente puede mover la mandíbula y descansar la articulación en las pausas del tratamiento. Conviene

proporcionarle un espejo para que aprecie el aislamiento adecuado del campo operatorio, indicándole que puede seguir respirando normalmente por la nariz o por la boca en caso de -- obstrucción nasal.

La desinfección del campo operatorio se realiza, pulverizando sobre el mismo, solución alcohólica de un antiséptico de acción rápida. Al cabo de 1 a 2 minutos, se volatiliza con aire caliente el antiséptico remanente en la goma del dique o se le retira con una gasa esterilizada. Puede colocarse, además, clorofenol alcanforado con una bolita de algodón sobre la superficie del diente para tratar.

**XII. CONSIDERACIONES CLINICAS DEL  
TRABAJO BIOMECANICO**

XII. CONSIDERACIONES CLINICAS DEL  
TRABAJO BIOMECANICO

= MEDIDA DE LA LONGITUD DEL CONDUCTO

Es necesario conocer con exactitud la longitud del conducto radicular.

Un ensanchador o lima con el tallo ligeramente de mayor tamaño que el diente y el cual, su punta es del diámetro aproximado que la porción apical del conducto radicular, se pasa suavemente a lo largo del conducto radicular hasta que el instrumento sea detenido por la construcción apical. Esto sucede normalmente a los 0.5 - 1 mm del orificio apical.- El instrumento se marca a este nivel con una señal al borde incisal y se toma una radiografía.

El instrumento se retira y la longitud de su punta a la marca, es medida y registrada.

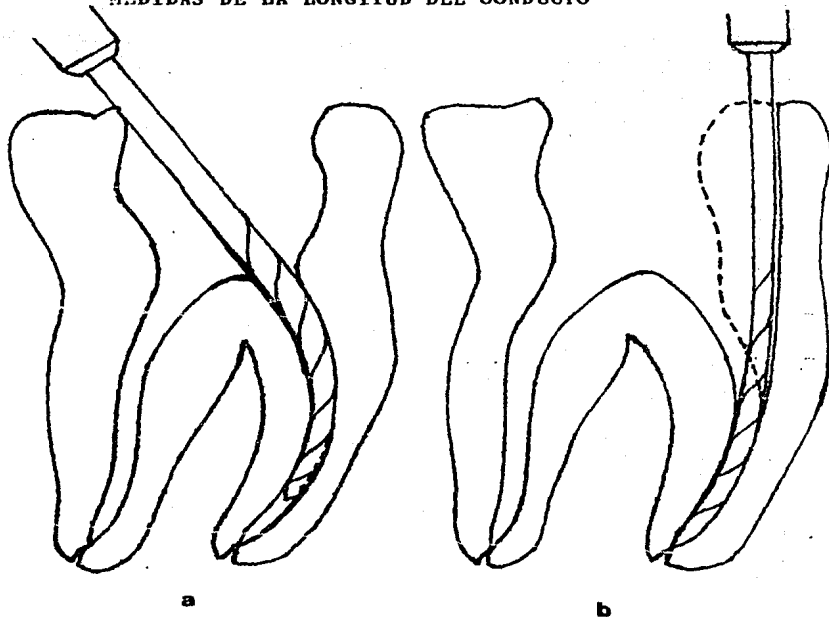
Cuando se revela la radiografía, se repite el procedimiento y si es necesario, se repite hasta que el instrumento se encuentre a un milímetro del ápice radiográfico.



La longitud del diente se conoce ahora con exactitud.- Toda la instrumentación subsiguiente se ejecuta a una distancia menor de 0.5 - 1 mm del ápice y dentro de estas medidas, el error milimétrico, debido al doblamiento de la película y la angulación del haz de rayos X, es probable que sea muy leve.

Vale la pena recordar que el conducto no necesariamente termina en el ápice anatómico o radiográfico de la raíz, - de hecho, más frecuentemente se abre hacia un lado y el orificio apical se encuentra de 0.5 a 1 mm antes del ápice anatómico. Esta es probablemente la longitud ideal a la que se debe llegar y la mayoría de las encuestas han demostrado que los dientes obturados exactamente por arriba del ápice radiográfico, tienen éxito más a menudo, que aquellos obturados - en exceso.

MEDIDAS DE LA LONGITUD DEL CONDUCTO



a) Acceso incorrecto al conducto radicular, nos impide obtener una longitud exacta del mismo y podemos ocasionar el atascamiento de la lima o la fractura de ésta o la perforación de la raíz.

b) Este diseño nos permite el acceso correcto del ensanchador o lima en el conducto, para obtener la longitud exacta.

= LIMPIEZA DEL CONDUCTO

La importancia de retirar todos los residuos y la dentina infectada, tan pronto como sea posible, nunca será exagerada.

La correcta instrumentación, limpieza y obturación del conducto radicular, sin el uso de cualquier agente esterilizante, puede a menudo llegar al éxito. Lo opuesto no es -- cierto. Ninguna cantidad de quimioterapéuticos, a menos que sea precedida por una instrumentación correcta y adecuada, -- llevará a resultados satisfactorios.

Por lo tanto, este hecho, coloca en un lugar sospechoso a cualquier técnica endodóncica que sugiera el uso de medicamentos sin la limpieza mecánica del conducto radicular.- La dentina reblandecida, la cual en cualquier caso está intensamente contaminada, debe ser retirada de las paredes del -- conducto, de tal manera que un sellado se establezca entre -- el material de obturación y la dentina firme.

Los ensanchadores y las limas se usan para esta parte del tratamiento.

Los ensanchadores abren al conducto y le dan forma a la porción apical, en tanto que las mismas llegan hasta las zonas elípticas no accesibles a los ensanchadores. Estos instrumentos deberían ser usados manualmente y, aún así, es bastante fácil perforar la raíz o romper un instrumento.

Existe controversia respecto a los méritos relativos del uso de ensanchadores y limas. Algunos operadores sienten que los ensanchadores deben usarse exclusivamente, en tanto que otros aconsejan lo contrario. De hecho, lo que es importante, es el método de uso. Tanto los ensanchadores como las limas usados con acción ensanchadora en un conducto recto, en el cual el instrumento no se dobla, producen preparaciones redondas clínicamente aceptadas.

Por otro lado, las limas, cuando se usan con una acción de limado, producen desviaciones importantes de las preparaciones que son uniformemente circulares en el corte transversal.

Aparte de la remoción de la dentina afectada, el objeto de la instrumentación, de los conductos radiculares, es preparar a los 4 o 5 mm apicales a un tamaño tal, conicidad y corte transversal, que la punta obturadora ajuste a la ca-

vidad preparada. Esto implica que el corte transversal debe ser circular, por lo tanto, esta zona deberá ser preparada con limas o ensanchadores usados con una acción ensanchadora solamente. Los conductos acintados o ensanchados, deberán prepararse con limas, usadas éstas con una acción de limado.

En caso de conductos curvos, independientemente del método e instrumento usados, los cuatro o cinco milímetros apicales del conducto preparado, serán ovales en el corte transversal. Esto es debido a que las limas y ensanchadores no son lo suficientemente flexibles y tienden a cortar una cavidad excéntrica al ser manipulados.

Con estas limitaciones en mente, el conducto es ampliado hasta que toda la dentina infectada sea retirada y las irregularidades en las paredes del conducto sean suavizadas.

#### = LAVADO DEL CONDUCTO

Se usan soluciones para facilitar la acción de corte de los ensanchadores y limas y también para "lavar" los residuos de dentina y el material infectado. Algunas se usan porque tienen la capacidad de disolver y "esterilizar" el tejido pulpar inflamado o necrótico, así como la dentina. De-

safortunadamente, la acción de estas soluciones no es selectiva y si una solución puede disolver el tejido necrótico, - ésta también puede afectar el ligamento periodontal e incluso el tejido periapical si inadvertidamente, es empujado a través del orificio apical. Esto resulta en una reacción periapical inflamatoria futura, la cual tendrá que ser resuelta por los tejidos. El uso de tales soluciones sería aceptable si se pudiera estar seguro de que estarían confinados al conducto radicular. Desgraciadamente, esto no es posible, - ya que hasta la instrumentación más suave y delicada, dentro del conducto, resulta en una acción de bombeo, la cual fuerza algo (aunque sea una pequeñísima porción) de la solución, dentro del tejido periapical, con el inevitable dolor postoperatorio o exacerbación dolorosa.

Además, algunas de las soluciones recomendadas, son incompatibles con las pastas antibióticas y éstas deben ser cuidadosamente retiradas antes de insertar cualquier recubrimiento.

Por estas razones, se sugiere que la solución usada sea inocua para los tejidos periapicales y los materiales de elección son la solución salina estéril, el agua o la solución anestésica.

Es conveniente irrigar los conductos mediante una jeringa hipodérmica y una aguja. Sin embargo, a menos que se tome mucho cuidado, es posible atascar la punta de la aguja contra las paredes del conducto, evitando el reflujo a los lados de la aguja y forzando la solución a través del orificio apical.

Una jeringa y agujas endodóncicas especiales, se encuentran a la disposición, que minimiza el riesgo debido al diseño escalonado de la punta de la aguja.

Desafortunadamente, esta aguja es muy gruesa (calibre-23) y solamente puede ser usada en conductos con un corte transversal grande.

El peróxido de hidrógeno y el hipoclorito de sodio, son dos soluciones que se usan por muchos operadores como lavatorios. Y son usados alternativamente, su interacción produce una efervescencia de oxígeno naciente y cloro que fuerza a los residuos hacia afuera del conducto radicular. Se dice que también reblandecen y esterilizan la dentina.

Su uso como irrigante es dudoso, ya que el peróxido de hidrógeno es un veneno protoplasmático y puede ser perjudi-

cial para los tejidos periapicales. También se advierte que el peróxido debe ser eliminado definitivamente de la cavidad pulpar antes de sellarla, puesto que la evolución del oxígeno, después del sellado, puede forzar a los residuos y a los microorganismos, dentro del tejido periapical.

#### = MEDICACION DEL CONDUCTO

Se debe recordar que el éxito de la terapéutica radicular no requiere del uso de medicamento y que ninguna cantidad de quimioterapéutica, a menos que ésta sea acompañada -- por la limpieza mecánica adecuada, conducirá a un resultado exitoso.

Varias investigaciones han demostrado un desenlace con éxito en la terapéutica radicular, cuando no se sellaron medicamentos en el conducto radicular durante el tratamiento.

Medicamentos suficientemente potentes, como para destruir las bacterias, también pueden destruir el tejido periapical vital y saludable y, en muchas ocasiones, el medicamento hace más daño que los microorganismos.

Por lo tanto, el medicamento ideal usado durante la te



rapéutica radicular, debe tener las siguientes propiedades:

- No ser irritante a los tejidos periapicales y periodontales
- Ser capaz de eliminar, o por lo menos, reducir la flora bacteriana del conducto
- Prevenir o disminuir el dolor
- Reducir la inflamación periapical
- Estimular la reparación periapical
- Que surta efecto rápidamente y que esté activo por un largo período
- Ser capaz de penetrar y difundir en la dentina
- Ser efectivo en la presencia de pus y residuos orgánicos
- No ser costoso y que se pueda almacenar por un tiempo largo
- Que no pigmente los tejidos blandos ni el diente

Un medicamento que llene todos los criterios anteriores, no se encuentra disponible en la actualidad.

Dos grupos de medicamentos están en uso común:

1. Los antisépticos químicos

## 2. Los antibióticos

1. Antisépticos químicos: Este grupo incluye el nitrato de plata, yodo, fenol, formalina y diversos colorantes y el acetato de metacresilo (cresatín); pero estos no serán descritos porque se usan en muy raras ocasiones. Paramonoclorofenol alcanforado (MCFA); ha sido usado como medicación de los conductos radiculares desde el Siglo XIX y, aún en la actualidad, goza de bastante popularidad, a pesar de que sus propiedades tóxicas son conocidas. Se hace, mezclando cristales de paramonoclorofenol con alcanfor.

En investigaciones realizadas con paramonoclorofenol alcanforado al 35% (la preparación normalmente disponible) y el paraclorofenol al 1 y 2%, encontraron que el MCFA, era muy tóxico y coagulaba las proteínas; la solución acuosa de MCFA al 1%, sólo producía una reacción inflamatoria muy leve y no había evidencia de necrosis de los tejidos.

Se encontró que el paraclorofenol acuoso, penetraba dentro de la dentina de la cámara pulpar y conductos radiculares y viajaba hasta la unión cemento-dentinaria, en tanto que el paraclorofenol alcanforado, no lo hacía.

Aplicación del paramonoclorofenol alcanforado:

Este debe ser llevado a la cámara pulpar, en pequeñas torundas de algodón, las cuales han sido exprimidas, casi -- hasta secarse. La práctica, ya sea de empapar una punta de papel en el medicamento y colocarla en el conducto o de colocar una punta de papel seca en el conducto o una torunda -- igualmente seca en la cavidad y después empaparla de medicamento, el cual se lleva a la cavidad con unas pincitas, es -- peligroso, debido a que tanto la punta de papel como el medicamento pueden pasar a través del orificio apical y causar -- dolor o una exaservación del mismo.

2. Los Antibióticos: A pesar de ciertas desventajas, las combinaciones de antibióticos, están muy cerca del medicamento ideal para los conductos radiculares, por lo menos, -- más cerca del ideal que los antisépticos químicos. Esto es debido a que son virtualmente no irritantes a los tejidos periapicales, usualmente activos en la presencia de líquidos -- de tejidos y pueden ser colocados en el conducto radicular, -- en un vehículo que se difunde rápidamente. Clínicamente los síntomas agudos se resuelven más rápido siguiendo su uso.

La medicación con estos medicamentos, está criticada --

por algunos autores, debido a que se dice, pueden ocurrir - reacciones alérgicas graves durante el tratamiento y también debido a que el paciente puede crear una sensibilidad al medicamento, la cual puede causar problemas cuando se use en ocasiones posteriores. A pesar de estas críticas, las ventajas de estos medicamentos superan sus desventajas y, suponiendo que el medicamento esté confinado al conducto radicular, las reacciones alérgicas y de sensibilidad, son secuelas extraordinariamente raras.

Preparación de antibióticos disponibles:

Básicamente, encontramos tres tipos de preparaciones y éstas son de Boots y Crema P.D., para conductos radiculares Poliantibiótica y Pasta Endodoncica Fokalmin.

Las pastas de "Boots" y "P.D.", son idénticas, se presentan en cartuchos y tienen la siguiente fórmula:

Penicilina G. cristalina	150,000 unidades
Estreptomycin (con sulfato)	0.15 g
Cloranfenicol	0.15 g
Caprilato de sodio	0.15 g

en una base de silicón que contiene sulfato de bario. Desafortunadamente, la base no es soluble en agua y, por lo tanto, es difícil retirarla de los conductos radiculares antes de la obturación de los conductos.

"Focalmin", se encuentra disponible en jeringas, con agujas desechables. Su fórmula es más compleja y sus constituyentes esenciales son sulfato de neomicina, cloranfenicol y prefnisolona, en una base hidrosoluble.

Otras dos pastas han sido usadas con éxito considerable. La primera fué vendida como Compuesto Endodónico de Parke Davis, con la siguiente fórmula:

Cloranfenicol		25 g
Nistatina		5 g
Polietilenglicol	4,000	6 g
Polietilenglicol	1,500	40 g
Propilenglicol		140 g

La segunda fórmula, no contiene penicilina ni cloranfenicol y consiste de:

Sulfato de Neomicina	10.0 g
----------------------	--------

Sulfato de Polimixina B	3.0 unidades Mega
Bacitracina	2.11 g
Nistatina	2.5 unidades Mega
Polietylenglicol 1,300	25.6 g
Polietylenglicol 1,500	11.0 g

Estas dos pastas pueden ser preparadas por el farmacéutico.

Aplicación:

Las pastas se depositan mecánicamente dentro del conducto mediante espirales y obturadores radiculares (obturadores léntulo) o con mayor seguridad, mediante ensanchadores o limas manuales. Es también posible inyectar el material dentro del conducto radicular mediante agujas y jeringas especialmente diseñadas. Se debe tener mucho cuidado al usar los léntulos en espiral, debido a que estos instrumentos son muy frágiles y se atascan muy fácilmente. El espiral correcto, en frecuencia al ancho, debe ser verificado y marcado sobre el espiral, de manera que el instrumento pueda ser colocado en el conducto aproximadamente 1 mm más corto que la longitud ensanchada.

La máquina dental es puesta a trabajar al mismo tiempo que se empieza a retirar el instrumento.

El uso de las jeringas de presión y agujas, es también potencialmente peligroso, debido a que la aguja se puede - - atascar contra las paredes radiculares y la pasta, inadvertidamente, puede ser forzada dentro de los tejidos periapicales.

Un método más seguro puede ser el utilizar los ensanchadores o limas manuales de un tamaño más pequeño que el último instrumento usado para preparar el conducto. La pasta puede ser introducida dentro del conducto y las paredes, por lo tanto, cubiertas con la pasta antibiótica.

#### = EL SELLADO DE LA MEDICACION

Independientemente del medicamento usado, se necesita cuidar de que se logre el sellado en la cavidad de acceso e idealmente se debe usar un doble sellado. El medicamento, - primeramente es cubierto con una capa de algodón seco, seguido por una pequeña pieza de gutapercha caliente, la cual se adapta lo más posible a las paredes de la cavidad de acceso, al enfriarse ésta, forma el piso de una cavidad clase I de -

Black, la cual se llena con una obturación temporal de fraguado rápido. Si es posible, las paredes de la cavidad de acceso, deben ser retocadas a una forma de embudo, de tal manera que las fuerzas masticatorias en la obturación temporal no disloquen la obturación apicalmente, lo cual puede empujar al medicamento dentro del conducto radicular hacia los tejidos periapicales.

Por lo tanto, las ventajas de un sellado doble y que sea eficiente, son dobles. Primero, asegura que no habrá filtrado marginal con recontaminación de la cavidad pulpar. Además, algunos investigadores, correctamente, consideran este aspecto del tratamiento tan importante, que ellos, sistemáticamente, usan amalgama como material de obturación temporal, debido a que les da el sellado más duro y efectivo. Esto también impide o evita la pérdida del sellado temporal por un accidente, el cual es penoso para el dentista e incómodo para el paciente. Si se pierde el sellado, el conducto radicular preparado, debe ser remedicado y sellado, con lo que, consecuentemente, se dilata el tratamiento.

Segundo, el uso de doble sellado, asegura que a la siguiente visita, si es posible, se retire el sellado temporal de la cavidad de acceso, sin el riesgo de dejar caer o for--



zar pequeños fragmentos del material dentro de la cavidad -- pulpar. El bloqueo accidental de un conducto radicular, complica el tratamiento, debido a que el bloqueo debe ser retirado y esto consume mucho tiempo y, algunas veces, constituye una operación imposible.

El óxido de zinc, de fraguado rápido o la capa de amalgama, es primero eliminada, de tal manera que la gutapercha quede expuesta. La cavidad de acceso es limpiada exhaustivamente hasta que se tenga la certeza de que no hay fragmentos sueltos dentro de la cavidad. La cavidad pulpar es entonces expuesta, enganchando la gutapercha y el algodón con un explorador Briault No. 11 y retirando este sellado secundario como una unidad.

Otra futura ventaja del sellado doble, es que ciertos medicamentos son incompatibles con el eugenol y que si se usa el óxido de zinc de fraguado rápido, este es separado del medicamento por la gutapercha.

No hay reglas en lo que respecta a qué tanto tiempo un medicamento deba permanecer sellado antes de ser reemplazado. La efectividad del medicamento dependerá de la rapidez de su dilución por el exudado periapical, inactivado por su inter

XIII. MATERIALES Y  
TECNICAS DE OBTURACION

= MATERIALES USADOS EN LA OBTURACION DE CONDUCTOS RADICULARES.

Idealmente los materiales para la obturación radicular, deben ser:

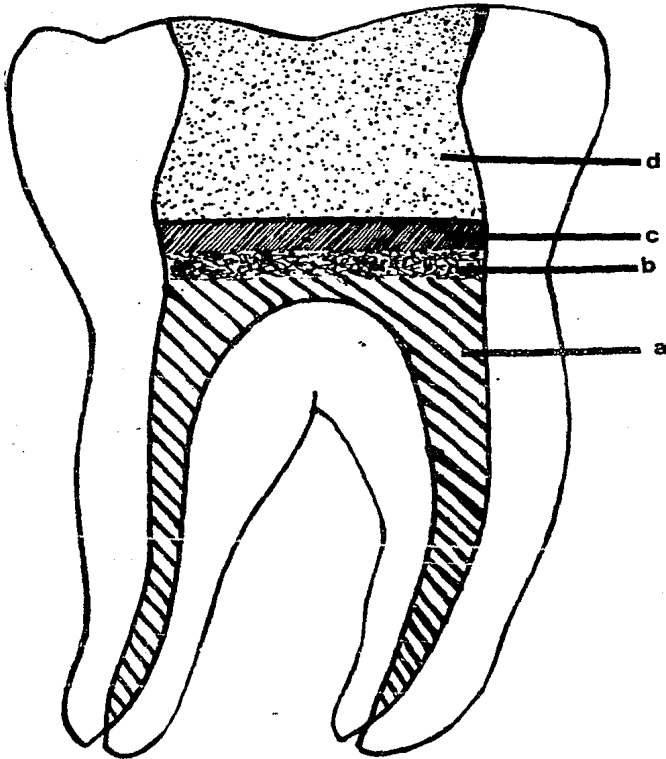
- Fácilmente introducibles en el conducto radicular
- No ser dañinos al tejido periapical ni al diente
- Ser plásticos a la inserción, pero capaces de fraguar al estado sólido poco tiempo después, preferentemente con cierto grado de expansión.
- Deben ser estables; por ejemplo, no deben reabsorberse, encojerse o ser afectados por la humedad.
- Ser adherentes a las paredes del conducto radicular
- Ser autoesterilizantes y bacterioestáticos.
- Ser opacos a los rayos X.
- Deben ser baratos y con una larga vida de almacenamiento.
- Ser fácilmente removibles si es necesario.

El material ideal no ha sido descubierto todavía y, --

acción con las bacterias dentro del conducto o ambos mecanismos. Por lo tanto, un diente que puede producir un exudado considerable, debe ser remedicado dentro de los tres días -- subsiguientes.

Es necesario no sólo reemplazar el medicamento inactivo, sino además, lo más importante, retirar el exudado, el - cual ahora llega al conducto. Si no se hace esto, la pre- sión dentro del conducto radicular aumentará y los síntomas inflamatorios y el dolor retornarán. Si la zona de infec- ción periapical está inactiva, el medicamento deberá ser de jado un tiempo más largo. Generalmente, los medicamentos se inactivan después de dos o tres semanas, que es probablemen te, el tiempo más largo que está indicado dejar un medicamen to sellado.

### EL SELLADO DE LA MEDICACION TEMPORAL



- a) Medicación de los conductos radiculares
- b) Algodón seco con una ligera capa de gutapercha, que forma el piso de la cavidad
- c) Oxido de zinc de fraguado rápido
- d) Amalgama

**XIII. MATERIALES Y  
TECNICAS DE OBTURACION**

por lo general, es necesario usar una combinación de materiales, siendo estos:

1. Cementos
2. Plásticos
3. Pastas reabsorbibles

Estos tres solos o con puntas para obturación

- a) Plata
  - b) Gutapercha
  - c) Plástico
4. Gutapercha con solventes
  5. Amalgama

#### 1. CEMENTOS

Los cementos incluyen el de fosfato de zinc, yeso de París, cemento de ácido etoxibenzoico (EBA) y más comúnmente las modificaciones del cemento de óxido de zinc y eugenol, - cuya fórmula es:

Polvo:	Oxido de zinc	41.2 g
	Plata precipitada	30.0 g
	Resina blanca	16.0 g
	Yoduro de timol	12.8 g

Líquido:	Aceite de clavo	78.0 ml
	Bálsamo de Canadá	22.0 ml

Este cemento ha sido utilizado satisfactoriamente por muchos años, no obstante que la plata precipitada añadida -- por sus propiedades bacteriostáticas, mancha los túbulos dentinarios.

Para superar este problema se modificó la fórmula de -- la siguiente manera:

Polvo:	Oxido de zinc	42 partes
	Resina de staybelite	27 partes
	Subcarbonato de bismuto	15 partes
	Sulfato de bario	15 partes
	Anhídrido de borato sódico	1 parte

Líquido: Eugenol

Un cemento preferible puede ser el "Tubli-Seal" que se compra en una presentación de dos pastas y, por lo tanto, es fácil de mezclar en una pasta tersa y suave libre de arenillas.

Otros dos cementos deben ser mencionados debido a que son de uso común: "Normal N2" y "Endometasona". Ambos contienen una porción de paraformaldehído, el cual si es accidentalmente depositado en el tejido periapical puede dar origen a una intensa reacción inflamatoria.

La Endometosona tiene la siguiente fórmula:

Dexametasona	0.01 g
Acetato de hidrocortisona	1.0 g
Diyodotimol	25.0 g
Trioximetileno	
(por ejemplo paraformaldehído)	2.20 g
Excipiente c.b.p.	100.0 g

## 2. PLASTICOS

Estos materiales utilizados como obturación, son:

AH26, introducido por Shroeder (1957), consistente en una resina apóxica como base con un éter líquido de bisfenol diglicidilo.

Diaket está marcado como Normal o Diaket-A. Ambos son



escencialmente una resina de polibinilo en un vehiculo de policetona y el segundo tiene una porción de hexaclorfenol para aumentar sus propiedades desinfectantes. Se dice que -- estos dos materiales endurecen con muy poca contracción y -- que tienen cierto grado de adherencia hacia la dentina.

Los estudios de las reacciones histicas experimentales son confusos, pero se está de acuerdo, por lo general, en -- que hay una reacción inflamatoria inicial grave, pero que de saparece después de algunas semanas. Los estudios controlados en humanos, son pocos pero, la opinión general es de que estos materiales son razonablemente bien tolerados por los -- tejidos periapicales. Clínicamente, el tiempo de fraguado -- de los materiales que se usan como obturación radicular, pue den necesitar ajustes después de la verificación radiográfica. AH26 fragua extremadamente lento, en aproximadamente 48 horas. Diaket, por otro lado, fragua en aproximadamente 5 -- minutos en la placa de vidrio y aún más rápidamente en la bo ca.

### 3. PASTAS REABSORBIBLES

Virtualmente todos los materiales de obturación radicu lar, incluyendo los metales, son en mayor o menor grado, re-

absorbibles, si se implantan en el tejido periapical. Por uso común, el término de "pastas reabsorbibles", se refiere a aquellas pastas que nunca endurecen al ser introducidas dentro del conducto radicular y son rápidamente removidas del tejido periapical por los fagocitos.

El yodoformo fué usado en cirugía general, como un antiséptico que promovía el tejido de granulación, mucho antes de que fuera introducido como un material de obturación, por Walkhoff en 1882.

El medicamento todavía goza de considerable popularidad y se encuentra comercialmente, bajo el nombre de pasta "Kri-I", la cual consiste en:

Paraclorofenol	45 partes
Alcanfor	49 partes
Mentol	6 partes

Esto está mezclado con polvo de yodoformo en una preparación de 40:60, para dar una pasta amarilla y espesa y un olor característico.

La pasta Kri-I es usada tanto como revestimiento anti-

séptico como obturación radicular final. En los dientes con pulpa necrótica, se sugiere que el material sea forzado dentro de los tejidos periapicales con el objeto de "esterilizarlos". Si hay alguna fístula, la pasta se inyecta dentro del conducto y pasa el orificio apical hasta que resuma fuera del conducto fistuloso. La pasta es rápidamente removida de los tejidos por los macrófagos, ocurriendo una intensa -- reacción inflamatoria inicial, la cual persiste después de -- aproximadamente tres meses.

Radiográficamente la pasta desaparece en un período -- mucho más corto, no sólo del tejido periapical, sino también de la porción apical del conducto radicular. Se dice que la pasta es reemplazada por tejido de granulación y que hay in vaginación de tejido periodontal dentro del conducto radicular.

Bell (1969) ha resumido la posición de la pasta, estableciendo que "no existe ninguna duda en que cuando se usa -- la pasta Kri-I para obturaciones radiculares, ésta produce -- resultados aceptables en un porcentaje de enfermos (68.2%).-- Sin embargo, del resultado de los experimentos, parecería -- probable que el éxito clínico ocurra a pesar del uso de la -- pasta Kri-I".

#### 4. PUNTAS PARA OBTURACION

Está generalmente reconocido que los cementos y pastas no pueden ser usados por sí solos, debido a que forman un sellado inadecuado contra las paredes irregulares. Para obtener un sellado adecuado, es necesario forzar el cemento contra las paredes del conducto radicular y esto usualmente, se lleva a cabo usando puntas de gutapercha o de plata.

Las puntas de plástico también están disponibles, pero éstas no son tan populares, debido a que son quebradizas y no presentan ventaja alguna sobre las puntas convencionales.

También se han llevado a cabo estudios para verificar las propiedades de sellado de la gutapercha o de las puntas de plata usadas sin sellador. Diversos autores están de - - acuerdo en que el uso de un sellador es esencial para una obturación efectiva de los conductos radiculares. Las puntas de gutapercha y las puntas de plata, tienen diferentes propiedades, las cuales hacen a cada una de ellas, eminentemente aconsejables en situaciones diferentes.

= PUNTAS DE PLATA

Estas son rígidas y de diámetros pequeños y pueden fácilmente curvarse en los conductos muy delgado. Debido a su rigidez y radioopacidad, pueden ser colocadas con exactitud en el conducto radicular. Dependiendo de que se recubran -- con sellador, son estables. Luke (1965) y Harris (1971), -- han reportado enfermos con corrosión de las puntas de plata, dentro de los conductos radiculares, pero esto sólo sucederá si la punta está suelta dentro del conducto e inadecuadamente cubierta por el sellador y no fijada a las paredes del -- conducto con cemento. Si la punta hace contacto con el tejido periapical, cualquier sellador que esté cubriendo la pulpa, se resorberá rápidamente y la punta se corroerá.

#### = PUNTAS DE GUTAPERCHA

Estas son difíciles de usar, especialmente las de diámetros más pequeños, debido a que no son rígidas y se tuer-- cen fácilmente. La gutapercha, por lo general, es considerada como inerte, pero Feldman y Nyborg (1962) y Seltzer y col. (1969), dudan de esto.

La ventaja principalmente mencionada respecto a las -- puntas de gutapercha, estriba en su compresibilidad, la cual las capacita para adaptarse más cercanamente a la pared irre

gular del conducto radicular. Otra ventaja mencionada es que el material es soluble en cloroformo, éter, xilol y un poco menos en eugenol y, por lo tanto, puede ser retirada -- del conducto si esto se hace necesario.

#### = GUTAPERCHA CON SOLVENTES

Se ha sugerido que en una mejor condensación y adhesión a las paredes del conducto radicular, se puede obtener, si se usa la gutapercha en unión con alguno de los solventes mencionados anteriormente.

Esta técnica de excelentes resultados en manos expertas, ha sido criticada debido a que los solventes usados, -- son volátiles y la obturación radicular se encoge al evaporarse los solventes.

Existe el peligro de que si el conducto se sobrellena con cloroformo en la mezcla, esto puede causar daño al tejido periapical, debido a que es un irritante bastante peligroso y también citotóxico.

## 5. AMALGAMA

Este material ha sido usado muy ampliamente como el material de elección en las obturaciones radiculares previas a la apicectomía y también como sellante en las técnicas de obturación retrógrada.

El uso de la amalgama como obturación convencional de los conductos radiculares, no ha sido reportada todavía y esto es algo extraño, debido a que todos los materiales disponibles para el cirujano dentista, este es el que más se emplea.

Si se consideran las propiedades ideales de los materiales de obturación de los conductos radiculares, este llena la mayoría de los requisitos mencionados anteriormente.

El fraguado del material es estable y, probablemente, el único material de obturación disponible para conductos radiculares, que es en realidad reabsorbible. Es opaco a los rayos X, barato y tiene una larga vida de almacenamiento. Es plástico a la inserción y fragua en un tiempo razonablemente rápido. La plasticidad del material permite que este sea condensado dentro de zonas irregulares del conducto radicu-

lar y también dentro de conductos accesorios y laterales de diámetro moderado. Debido a la presencia de humedad dentro del conducto radicular, la amalgama se expande ligeramente al fraguar y esto debe aumentar la eficacia del sellado apical.

En la actualidad es posible usar el material en conductos que pueden ensancharse hasta el escariador número 40.

La única desventaja es que no puede ser retirada fácilmente del conducto, en caso de que esto sea necesario. Sin embargo, la falta del sellado apical, es sin lugar a dudas, la principal causa del fracaso de la terapéutica de conductos radiculares.

Si el conducto obturado con amalgama fracasa, es posible salvar el diente mediante apicectomía, donde sea la obturación radicular de elección, debido a que no puede ser molestada durante la resección.

Se ha demostrado que el material es bien tolerado por los tejidos periapicales, cuando ya ha endurecido totalmente y esto es confirmado por un gran número de pacientes vistos, en los cuales la amalgama ha sido dejada en forma inadverti-



da en los tejidos después de la apicectomía. En estos enfermos la reparación se lleva a cabo alrededor de las partículas de amalgama, sin ningún síntoma postoperatorio, excepto el tatuaje ocasional de la mucosa.

Cuando la amalgama se usa para terapéutica convencional de los conductos radiculares, no ocurre ninguna irritación periapical, debido a que la amalgama está confinada dentro de los límites del conducto radicular y no entra en contacto con los tejidos periapicales.

#### = TECNICAS DE OBTURACION RADICULAR

En la terapéutica convencional de los conductos radiculares, se verá que ninguna técnica es aplicable a todos los dientes.

La elección de la técnica dependerá de la anatomía de los conductos radiculares, la cual, a su vez, estará influenciada por la edad del paciente, historia dental previa y por factores de desarrollo.

El decir que cualquier técnica es superior a todas las otras, es erróneo y el operador consciente, debe estar capa-

citado en todas las técnicas, evaluar la condición del diente que requiere tratamiento y usar una técnica que logre mejor los principios de una terapéutica radicular con éxito, - es decir, la desinfección del sistema total del conducto radicular y el sellado hermético del conducto de los tejidos periodontales.

Hay dos técnicas comúnmente usadas:

1. Técnica de obturación seccional o del cono hendido
2. La obturación completa del conducto

1. LA TECNICA SECCIONAL DEL QUINTO APICAL O DEL "CONO HENDIDO".

En esta técnica sólo los 3 o 4 milímetros apicales, es tán obturados y es particularmente útil en los dientes con conductos radiculares rectos, los cuales podrían usarse para restauraciones retenidas con postes. La práctica de obturar completamente los conductos y posteriormente retirar parte de la obturación radicular para acomodar un poste, está totalmente cubierta por el peligro de la posibilidad de una perforación radicular y el riesgo de alterar todo el importante sellado apical.

Neagley (1969) demostró que si los conductos eran instrumentados después de la obturación radicular, el sellado era alterado en un alto porcentaje de enfermos. En sus experimentos, la obturación radicular total con puntas de plata, se encontró que era la más vulnerable con 88% de demolición del sellado. Sin embargo, cuando se usó una técnica seccional y la técnica de obturación no fué alterada por los instrumentos de corte, el conducto fué sellado también como en las muestras de control. Las técnicas de condensación lateral y de la gutapercha caliente, dieron mejores resultados con sólo 21% de alteraciones en el sellado apical. Se supone que si estos materiales han sido usados como obturaciones radiculares seccionales y no han sido alteradas por los instrumentos de corte, el sellado no habría sido afectado.

Los materiales más comunmente usados en esta técnica, son las puntas de plata o de gutapercha, en combinación con el sellador. Recientemente la amalgama por sí sola ha sido sugerida como material de obturación.

Las técnicas que corresponden a este grupo, son:

- Técnica seccional de la punta de plata
- Técnica Messing de la obturación apical precisa con

puntas de plata

- Técnica seccional de las puntas de gutapercha
- Técnica seccional de obturación radicular mediante amalgama

## 2. OBTURACION COMPLETA DEL CONDUCTO RADICULAR

Idealmente toda la cavidad pulpar debe limpiarse mecánicamente, ser esterilizada y obliterada, de tal manera que no exista espacio alguno para la acumulación de líquidos de los tejidos, bacterias o sus productos de degradación.

Si se tuviera la seguridad de que la cavidad pulpar -- fuera siempre un tubo con una abertura en cualquiera de sus extremos, entonces la técnica seccional podría ser empleada en todos los enfermos.

Sin embargo, los estudios anatómicos han demostrado -- que, aunque los conductos accesorios son relativamente raros en los conductos unirradiculares, los conductos laterales -- ocurren con frecuencia en los dientes multirradiculares.

Por esta razón y también debido a que las coronas conpostes no constituyen usualmente, en los dientes posteriores,

las cavidades pulpares de los dientes multirradiculares, deben ser llenadas por completo.

Las técnicas usadas en tales casos, son:

- Punta de plata y sellador
- Técnicas con gutapercha
  - a) Cono único de gutapercha
  - b) Gutapercha condensada lateralmente
  - c) Gutapercha caliente condensada verticalmente
  - d) Gutapercha con solventes
- Pastas selladoras usadas solas

Describir todas las técnicas anteriormente citadas, -- nos ocuparía hacer un gran tratado de este tema. Por lo que me concretaré a realizar la técnica de la gutapercha, ya que considero que es la que más se adapta tanto a los dientes -- unirradiculares, como a los dientes multirradiculares.

#### = TECNICAS CON GUTAPERCHA

##### a) Técnica del Cono Unico de Gutapercha

El principio de esta técnica sugiere que con la intro-

ducción de instrumentos para conductos radiculares estandarizados y sus correspondientes puntas de gutapercha, es posible preparar el conducto radicular a un tamaño estandarizado obturándolo con un cono estandar.

Esta técnica es simple y consiste en igualar una punta estandarizada con el conducto preparado y con el último ensanchador usado en preparar el conducto radicular. El cono se marca con un punto igual a la longitud instrumentada conocida del conducto radicular. Se prueba en el conducto y si la marca corresponde al punto de referencia incisal u oclusal, se supone que la punta se encuentra en el nivel correcto, lo cual se verifica radiográficamente. Si la punta no alcanza el ápice, el conducto se ensancha un poco más o se selecciona una nueva punta más delgada. En caso de que sobrepase el orificio apical, se corta una pequeña porción que corresponda más o menos a la porción que sobresale del orificio apical.

Cuando se está seguro de que la punta ajustada en forma hermética al nivel correcto, las paredes del conducto radicular se recubren ligeramente con cemento, la punta misma se embarra de cemento y se coloca en el conducto radicular, hasta que la marca sobre la punta coincida con el punto fijo

de referencia incisal u oclusal.

Esta técnica tiene varias desventajas y no se puede -- considerar como una que obture completamente la cavidad pulpar. Los conductos radiculares, muy raramente son redondos-- en toda su longitud, con excepción de los 2 o 3 mm apicales. Por lo tanto, es casi siempre imposible preparar un conducto al corte transversal redondo en toda su longitud.

Además, se ha demostrado que instrumentos endodóncicos, puntas de plata y más específicamente, puntas de gutapercha-- comparables, no han sido todavía fabricadas dentro de lími-- tes aceptables.

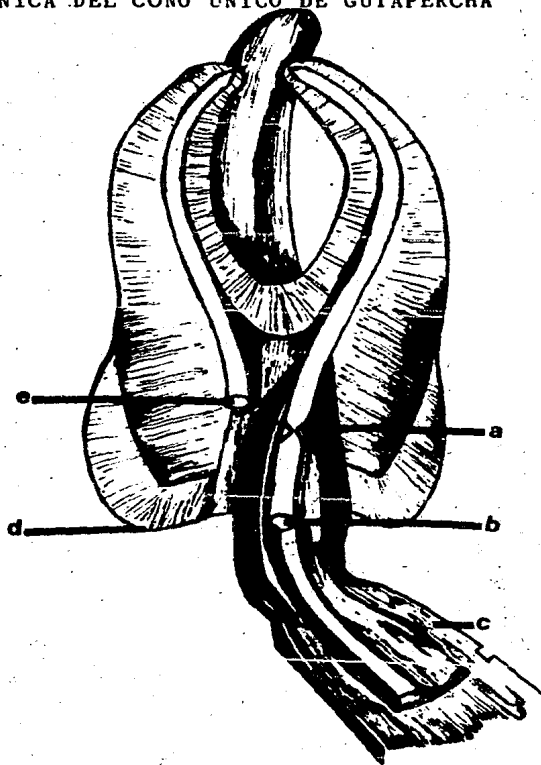
Por estas razones, la técnica de la punta única de gutapercha, en el mejor de los casos, sólo sella al conducto -- radicular en los 2 o 3 mm apicales; no puede ser considera-- da mejor que la técnica seccional. Además, si una restaura-- ción retenida con postes, tiene que ser construída, es casi-- cierto que la preparación del poste trastornará no sólo el -- tercio coronal y el tercio medio de la punta de gutapercha,-- sino también el tercio apical.

Este desalojamiento accidental de la sección apical, -

ocurre debido a que la mayor parte de la punta se encuentra suelta dentro del conducto y el instrumento para preparar -- los nichos para los postes (ya sean de operación manual o me cánica), se enreda a sí mismo alrededor de la punta suelta y usualmente la retira totalmente al ser sacado.



## TECNICA DEL CONO UNICO DE GUTAPERCHA



Pinzas especiales para conos de gutapercha usadas para dar rigidez a la introducción de los mismos.

- a) Cono de gutapercha ranurado para poder seccionarlo
- b) Extremo grueso del cono de gutapercha
- c) Pinzas
- d) Punto de referencia: punta de la cúspide
- e) Conocementado y seccionado con una espátula caliente

b) Técnica de la Condensación Lateral de Gutapercha

Esta técnica es una extensión de la técnica de gutapercha del cono único y acepta el hecho de que un cono único, - solo ajusta con precisión en los 2 o 3 mm apicales. Se hará entonces un intento para obturar los espacios vacíos alrededor de la punta primaria principal de gutapercha, mediante - puntas secundarias adicionales. Estas se condensan sin calor, contra la punta principal.

Los protagonistas de esta técnica asumen que es posible comprimir la gutapercha mediante presión solamente, de - tal manera que los espacios entre las puntas individuales - se obliteren.

Esta técnica es útil en conductos ovals muy grandes y particularmente, cuando se sospecha que existen conductos accesorios o laterales.

Las etapas iniciales de esta técnica, son las mismas - que para la técnica del cono único.

Quando la punta maestra está asentada en posición, los instrumentos "espaciadores", especialmente diseñados como --

los "separadores" Kerr, "Starlite" o "Luke", se colocan en el conducto tan lejos en sentido apical de la punta, como sea posible y la punta principal se condensa lateralmente contra las paredes del conducto radicular. La presión se aplica varias veces y la gutapercha se mantiene bajo presión aproximadamente 15 segundos.

El espaciador es retirado rápidamente y reemplazado por una punta de gutapercha, ligeramente cubierta con sellador de la misma forma y dimensiones generales que el espaciador. El procedimiento se repite hasta que no se puedan acumular más puntas dentro del conducto. El exceso de la porción coronal se retira con un instrumento caliente y la cavidad de acceso se llena con una obturación temporal o permanente.

La ventaja de esta técnica es que el conducto se obtura en un llenado radicular denso, al parecer de estabilidad dimensional, el cual es menos probable que sea alterado en comparación con la obturación de la técnica del cono único, en caso de que se requiera posteriormente una restauración sostenida con postes.

Sin embargo, la obturación del conducto radicular no consiste en una masa homogénea de material, sino más bien en

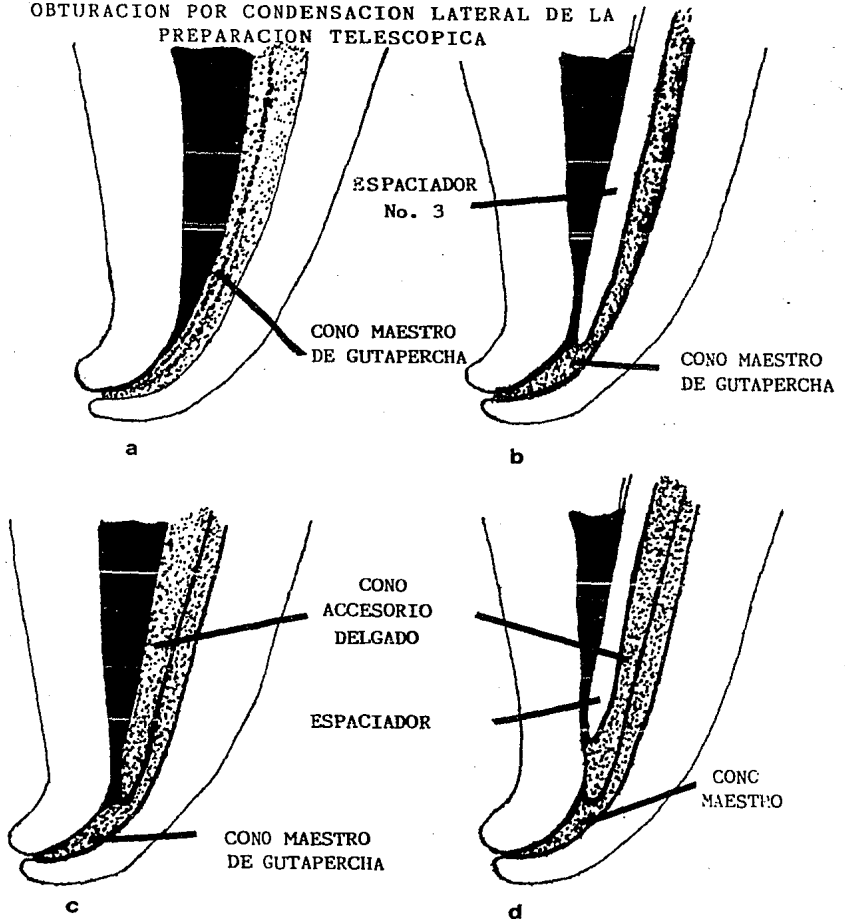
un gran número de puntas de gutapercha individuales comprimidas apretadamente juntas y unidas mediante una presión friccional y substancia cementante. La única zona en donde verdaderamente existe homogeneidad, es la sección coronaria en donde el exceso de corona ha sido fusionado junto con el instrumento caliente.

Por la naturaleza misma de la técnica, la mayor densidad de la gutapercha existe en la porción coronal del conducto y la obturación es progresivamente densa apicalmente. De hecho, los tan importantes 2 o 3 mm apicales, se obturan con un cono único, como se hace en las técnicas seccional y en la de cono único.

Es cierto que la radiografía postoperatoria inicial, a menudo muestra conductos laterales, aparentemente bien obturados con material, pero este puede ser únicamente sellador ya que no es posible el condensar gutaperchâ dentro de conductos tan delgados. A menudo el sellador se resorbe rápidamente como lo demuestran las radiografías postoperatorias y subsiguientes.

A pesar de todas las críticas antes mencionadas, esta técnica ha sido usada por muchos años con éxito considerable.

OBTURACION POR CONDENSACION LATERAL DE LA PREPARACION TELESCOPICA



a) El cono maestro de gutapercha (con sellador), se adapta al conducto en la porción apical de la preparación con forma de resistencia. b) Se introduce un espaciador No. 3, medido y con tope, casi hasta el ápice para condensar la gutapercha en sentido lateral, así como vertical. c) Cada vez que se retira el espaciador, se coloca un cono "fino" complementario. d) La obturación -- bien condensada, comienza en el ápice. La compactación final se hace por ata cado vertical.

c) Técnica de la Condensación Vertical de la Gutapercha Caliente

Esta técnica ha sido desarrollada por Schilder (1967)- en un intento para superar todas las deficiencias de la técnica lateral.

Busca que el uso del calor reblandezca la gutapercha, la cual se condensa entonces verticalmente formando una obturación radicular homogénea de mayor densidad a través de todo el conducto, pero particularmente en la zona apical.

La instrumentación requerida difiere de la técnica anterior y consiste de un espaciador de punta muy delgada, el cual Schilder lo ha "rebautizado" con el nombre de "conductor de calor". Este instrumento es el único que realmente es calentado.

La condensación se lleva a cabo con una serie graduada de empujadores, los cuales son cónicos, pero difieren de los espaciadores convencionales porque tienen punta chata.

Los empujadores han sido refinados posteriormente, adquiriendo líneas de "incisión" a intervalos de 5 mm. Se en-

cuentran disponibles en ocho tamaños.

Un cono principal se ajusta y verifica de igual manera como se hizo en las técnicas anteriores, prestándole particular atención a la selección del cono que es más amplia apicalmente que el conducto radicular. Se introduce una pequeña formación de sellador en la porción apical del conducto con un rellenedor en espiral para conductos radiculares de manejo manual y el cono principal se coloca en posición. El final coronal del cono se corta con un instrumento caliente y la parte caliente que queda dentro del conducto, se pliega y se empaqueta dentro de la cámara pulpar con un empujador grande. El portador de calor se calienta hasta el rojo cerezo y se empuja dentro de la gutapercha hasta una profundidad de 3 - 4 mm. Tan pronto como la gutapercha está reblandecida, el portador de calor se retira y el material reblandecido se condensa en dirección apical, con un empujador adecuado.

Los procedimientos de calentamiento y condensación, se repiten hasta que el tercio coronal del conducto radicular ha sido llenado lateral y verticalmente. En esta etapa no han sido afectados los tercios apical y medio y con el fin de alcanzar estas zonas, la gutapercha tiene que ser retirada.

da del centro de la obturación. Esto se lleva a cabo con el espaciador calentado, el cual es forzado a mayor profundidad dentro del conducto. La gutapercha se retira del conducto - al adherirse ésta al instrumento.

La gutapercha residual se condensa gradualmente, tanto vertical como lateralmente hasta que las paredes del conducto están recubiertas con una delgada capa del material.

De esta manera, la región apical se alcanza en donde - la gutapercha es calentada y condensada en la misma manera.- Las líneas de incisión sobre los empujadores proporcionan -- una indicación útil de la profundidad de la condensación.

En esta etapa el conducto radicular está esencialmente vacío, excepto por los 2 o 3 mm apicales y el recubrimiento- delgado de gutapercha sobre las paredes.

La porción remanente del conducto se llena con peque-- ños incrementos de gutapercha (aproxiamadamente 2 o 3 mm<sup>2</sup>), - los cuales son calentados y condensados verticalmente, como se hizo anteriormente. En este paso no se usa cemento y el conducto se llena por completo en las tres dimensiones, sola mente con gutapercha.




Schilder acepta que, aún con la técnica más refinada - para obturación radicular es poco probable que los conductos laterales se llenen con gutapercha, sino más bien sólo con cemento, el cual es expulsado dentro de los conductos radicales muy delgados por la presión de la gutapercha condensada.

Esta técnica tiene mucho de recomendable y no hay duda de que la obturación radicular existente es homogénea, densa y llena una amplia proporción del espacio del conducto radicular. Sin embargo, consume gran cantidad de tiempo y en manos inexpertas, es peligrosa, debido a que se usan instrumentos calientes al rojo vivo. Las presiones considerables para condensar la gutapercha no son aceptables para algunos pacientes, porque se piensa en el instrumento al rojo vivo que se unde en el interior del diente. La cavidad de acceso debe ser más amplia de lo normal y esto puede debilitar la corona.

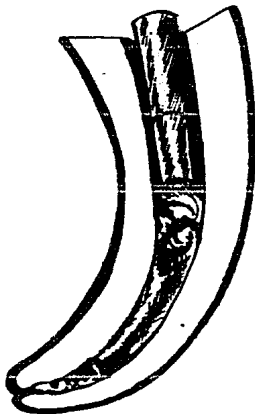
#### d) Técnica de Gutapercha con Solventes

Varios solventes han sido empleados, con el objeto de hacer a la gutapercha más maleable, de tal manera que pueda conformarse mejor a las irregularidades superficiales del --

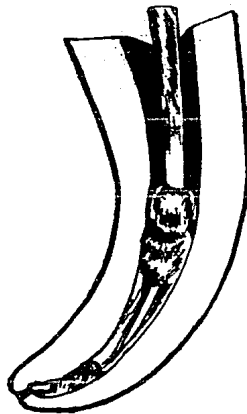
### TECNICA DE CONDENSACION VERTICAL DE GUTAPERCHA CALIENTE



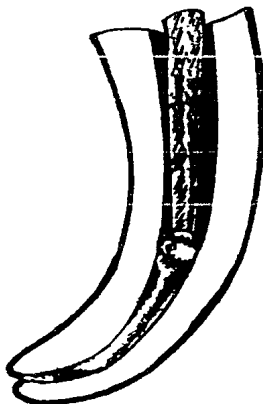
a




b



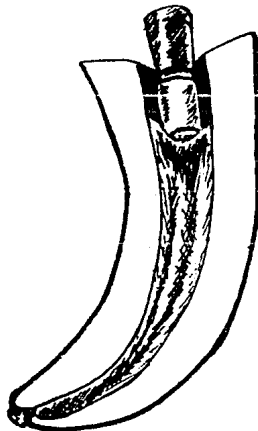
c



d



e



f

a) El cono romo, no estandarizado de gutapercha, con sellador, se adapta ajustadamente en el conducto a 2 o 3 mm del foramen apical. b) El atacador paraconductos frío, aplasta el cono en el conducto bien divergente. c) Se introduce el espaciador número 3, caliente en la masa y se retira rápidamente. d) De inmediato, se condensa la gutapercha con un atacador frío. e) El uso alternado del espaciador caliente y atacador frío, desplaza la gutapercha en dirección apical. f) Pequeños trozos de gutapercha reblandecida por calor, componen la masa que obtura la totalidad del cono radicular.

conducto radicular.

Los dos solventes más comunmente usados son el cloro--  
formo y el eucalipto. Algunas veces, en vez de usar cemen--  
tos, se han hecho intentos para diluir las puntas de gutapercha  
contra las paredes del conducto radicular, con una pasta  
hecha, disolviendo gutapercha en cloroformo, hasta que se obti  
ene una pasta cremosa (pasta de cloropercha).

La técnica de la gutapercha con solventes, fué primera  
mente propuesta por Callaghan (1914) y modificada por Johns-  
ton (1927). Nygaard - Ostby (1971), sugiere el uso de Kloro  
perka N-0, el cual está hecho por la mezcla de polvo de guta  
percha blanca, bálsamo de Canadá, colofonio y óxido de zinc-  
con cloroformo.

Hay muchas sugerencias para estos métodos y en manos -  
expertas éstas parecen tener éxito como lo tienen otras téc-  
nicas. Sin embargo, por principio, éstas no pueden ser reco-  
mendadas debido a que los solventes son volátiles y resultan  
en el enjutamiento considerable de la obturación radicular -  
completa. Además, los solventes son irritantes de los teji-  
dos y, en caso de ser accidentalmente empujados dentro de --  
los tejidos periapicales, pueden causar irritación y dolor -  
considerables.

#### XIV. CONCLUSIONES

#### XIV. CONCLUSIONES

La falta de conocimientos del cirujano dentista, ha -- ocasionado que el paciente ignore el tratamiento endodóncico tanto de pulpas enfermas, como la desinfección y obturación de conductos radiculares, realizando extracciones indiscrimi nadamente.

Es obligación del odontólogo moderno, actualizarse y -- prepararse adecuadamente, para afrontar cualquier emergencia en la práctica diaria del consultorio. Cuando el dentista -- tenga confianza de que sus conocimientos servirán para sal-- var los dientes con pulpas enfermas o necróticas, este esta-- rá en posibilidades de convencer al paciente de que un trata<sup>u</sup> miento de conductos, es la decisión más aceptada, ya que la conservación de uno o más dientes en el arco dentario, es -- muy importante, viéndolo por todos los puntos de vista.

Una prótesis jamás funcionará igual que sus propios -- dientes. A la largo es más barato el tratamiento de conduc-- tos radiculares y una obturación, que la extracción y una -- prótesis.

Considerando a los pacientes con trastornos de salud, -

recordamos que un tratamiento de conductos, es menos traumático que la extirpación.

Por otro lado, la mayoría de los servicios públicos no cuentan con recursos para tratamientos radiculares, siendo - así, que los dientes con problemas pulpares, son sumariamente extraídos. A este problema, si por el momento no hay solución, el dentista puede contribuir conscientizando al paciente, orientándolo acerca de la magnitud del problema. No desmerece al profesionista seguir aplicando la Odontología - Preventiva, considerando que la mayoría de la población, es gente de escasos recursos y muchas de las veces, no puede fi nanciar estos tratamientos.

La realización de este tema se ha debido a la inquietud de saber que una pulpa enferma puede provocar uno de los dolores más intensos que el ser humano pueda soportar.

## XV. G L O S A R I O

## XV. G L O S A R I O

ALERGIA.- Hipersensibilidad congénita o adquirida -- frente a determinadas y muy distintas sustancias inocuas pa ra el organismo normal.

ANAFILAXIS.- Hipersensibilidad provocada artificial-- mente. Existen sustancias que sensibilizan al hombre y al ser nuevamente administradas en su organismo, este reacciona con manifestaciones que ponen en peligro su vida, provocando un shock anafiláctico.

ANALGESIA.- Supresión de la sensibilidad al dolor. -- Puede lograrse actuando sobre los centros cerebrales.

ANESTESIA.- Pérdida de la sensibilidad. Hay dos formas de conseguir la insensibilidad; por procedimientos físicos y químicos. Se puede distinguir dos tipos de anestesia: Anestesia Local, en la cual la piel y las regiones subyacentes se hacen insensibles y la Anestesia de Conducción, en la que las fibras de los nervios sensitivos son interceptados a distancia del lugar de la operación.



Los dos tipos de anestesia utilizados más comunmente - en Odontología, son:

A. Anestesia por Refrigeración. Consigue la insensibilidad de las terminaciones nerviosas de la piel, mediante su congelación por líquidos rápidamente volátiles, que quitan color a la superficie cutánea. Esta técnica, actualmente empleada, sólo permite realizar pequeñas intervenciones, no siempre totalmente indoloras y no hace posible practicar operaciones sobre estructuras profundas. Por otra parte, la congelación cutánea no deja de ser molesta para el paciente.

B. Anestesia Local. Se utiliza cocaína o sus derivados, especialmente novocaína y sus variantes.

1. Anestesia tópica o de superficie: Se consigue por instilación del producto anestésico o por pincelamiento de las mucosas. La anestesia tópica permite no sólo realizar pequeñas intervenciones, sino también exploraciones endoscópicas.

2. Anestesia local por infiltración: Consiste en inyectar en los tejidos la substancia anestésica mediante jeringa y aguja. La inyección puede realizarse por planos, --

iniciada por vía intradérmica para anestesiar el plano cutáneo más sensible, prosiguiendo la infiltración de zonas más profundas a medida que sea preciso. Otras veces se practican inyecciones múltiples que bloquean toda la zona a operar. Esta modalidad anestésica no es aplicable a procesos inflamatorios que cursan con vasodilatación y circulación sanguínea local acelerada que elimina rápidamente el fármaco a la vez - que extraña el peligro de que las punciones repetidas puedan facilitar la difusión del proceso inflamatorio. Otro inconveniente de la anestesia por infiltración, radica en la distorsión de los tejidos infiltrados que dificulta la identificación de las lesiones patológicas.

C. Anestesia Regional o de Conducción: Consiste en - infiltrar con el producto anestésico las ramas nerviosas a - distancia del territorio a operar. Según la altura de la interrupción funcional nerviosa, se pueden distinguir diferentes modalidades de anestesia, como: anestesia troncular, de plexo, epidural, intrarraquídea o intradural, vascular. De estas modalidades, la que más nos llama la atención por su - práctica en Odontología, es la anestesia troncular.

1. Anestesia Troncular: En la cual el agente anestésico se inyecta en las ramas nerviosas o en su vecindad. Por

ejemplo, la infiltración del nervio dentario inferior, que permite actuar sobre cualquier pieza dentaria en la zona - - inervada por dicho nervio (mitad correspondiente del maxilar inferior).

ANESTESICOS.- Substancias químicas que producen anestesia. Hay dos grandes grupos: el de los anestésicos generales, como el éter, cloroformo, etileno, ciclopropano, éter vinílico, óxido nitroso, tribromoetanol (Avertina), etc. y, - el de los anestésicos locales como la cocaína, la procaína, - la butacaína, la nupercaína, meticaína, fenacaína, alipina, - xilocaina, etc. Pueden ser administrados por inhalación, -- vía endovenosa y localmente. Los anestésicos locales preparados por el comercio, suelen llevar una cantidad pequeña de suprarrenina (Adrenalina), cuya acción disminuye algo, por - la ebullición (esterilización).

ANTISEPCIA.- Empleo de substancias químicas bactericidas para la desinfección en el acto operatorio.

ASEPCIA.- Ausencia de infección. Los procedimientos de asepsia son auxiliares indispensables del cirujano, pues protegen las heridas, sobre todo las operatorias, de la contaminación por gérmenes patógenos, evitando con ello la in--

fección y las supuraciones.

BACTERICIDA.- Destructor de bacterias. Obran de modo bactericida: Los elementos de la sangre normal, los anti -- cuerpos específicos del suero sanguíneo y ciertas substan- - cias químicas (agente bactericia).

BACTERIOSTATICO.- Se dice de ciertas sustancias que se oponen al desarrollo y a la reproducción de los microbios, sin matarlos. Es el caso de ciertas sustancias como las -- sulfamidas y antibióticos, como la tetraciclina y algunos me- - dicamentos odontológicos.

CELULITIS.- Inflamación del tejido conjuntivo, producida casi siempre por estreptococos y estafilococos que, penetrando por pequeñas heridas o grietas de la piel, alcanzan el tejido celular subcutáneo; los gérmenes pueden proceder también de una inflamación del folículo pilocebáceo. El pro- - ceso se desarrolla, ya desde el comienzo, en el tejido con- - junctivo o bien participa este en seguida. Los síntomas de - la celulitis son: enrojecimiento, hinchazón con aumento del calor local y dolor intenso. Según la gravedad de la afec- - ción, hay sensación de enfermedad grave, fiebre y cefalea.

ESTERIL.- Exento de todo germen microbiano. Inepto para la reproducción, a pesar de una pubertad normal.

GANGRENA.- Muerte de los tejidos de una zona del cuerpo, que se produce cuando se altera o se interrumpe el aporte de sustancias nutritivas a su nivel, o lo que es lo mismo, cuando falla la arteria más importante para el suministro de sangre. La gangrena se ha de diferenciar de la gangrena gaseosa, producida por un bacilo y que encierra siempre peligro de muerte.

HIPEREMIA.- Repleción de sangre. Se divide en hiperemia activa (congestión) e hiperemia pasiva (estasis venosa). Se emplea la repleción de sangre para fines terapéuticos.

HIPERESTESIA.- Aumento patológico de la sensibilidad táctil. Es una manifestación de muy diversas enfermedades del sistema nervioso.

HIPERSENSIBILIDAD.- Particularidad, adquirida o congénita, que consiste en reaccionar con trastornos patológicos ante las proteínas extrañas al cuerpo. Depende de una debilidad del metabolismo.

INFLAMACION.- Reacción local del tejido vivo ante lesiones de diversa naturaleza: bacteriana, mecánica, química o térmica.

## XVI. BIBLIOGRAFIA

XVI. B I B L I O G R A F I A

= ENDODONCIA

Oscar A. Maisto; Editorial Mundi; Segunda Edición;  
Impreso en Argentina.

= ENDODONCIA

Ingle Beveridge; Editorial Interamericana; Segunda  
Edición; Impreso en México.

= ANATOMIA DENTAL

Rafael Esponda Vila; Universidad Autónoma de México;  
Sexta Edición; Impreso y hecho en México.

= MATERIALES DENTALES

William J. O'Brien y Gunnar Ryge; Editorial Panamericana;  
Edición Septiembre de 1980; Impreso en Argentina.

= ENDODONCIA EN LA PRACTICA CLINICA

F. J. Harty; Editorial El Manual Moderno, S.A.;  
Edición 1979; Impreso en México.