

126  
2ej



UNIVERSIDAD NACIONAL AUTONOMA DE MEXICO  
FACULTAD DE ODONTOLOGIA

Vo Bo

A handwritten signature in black ink, appearing to be 'R. J.', written over a horizontal line.

# ORTODONCIA PREVENTIVA

**T E S I S**

QUE PARA OBTENER EL TITULO DE  
CIRUJANO DENTISTA  
P R E S E N T A N :  
AMALIA GOMEZ VAZQUEZ  
SANTOS GONZALEZ REYES

DIRECTOR DE TESIS:

C. D. DR. EMILIO BELTRAN LARA



Universidad Nacional  
Autónoma de México



## **UNAM – Dirección General de Bibliotecas Tesis Digitales Restricciones de uso**

### **DERECHOS RESERVADOS © PROHIBIDA SU REPRODUCCIÓN TOTAL O PARCIAL**

Todo el material contenido en esta tesis está protegido por la Ley Federal del Derecho de Autor (LFDA) de los Estados Unidos Mexicanos (México).

El uso de imágenes, fragmentos de videos, y demás material que sea objeto de protección de los derechos de autor, será exclusivamente para fines educativos e informativos y deberá citar la fuente donde la obtuvo mencionando el autor o autores. Cualquier uso distinto como el lucro, reproducción, edición o modificación, será perseguido y sancionado por el respectivo titular de los Derechos de Autor.

## INDICE

	Pág.
INTRODUCCION.....	1
<b>CAPITULO I. GENERALIDADES.....</b>	<b>3</b>
a) Mantenimiento de la oclusión normal.....	3
b) Necesidad de comunicación entre el paciente y el dentista.....	3
c) Necesidad de registros para el diagnóstico.....	4
d) Significado de los modelos de estudio.....	5
e) Alternativas ortodónticas para el mantenimiento de la oclusión.....	5
f) Resorción anormal.....	7
g) Patrones de resorción anormales.....	8
h) Contingencia de la extracción.....	9
i) Papel de la región del segundo molar deciduo.....	10
j) Período crítico del cambio de los dientes.....	11
k) Control del espacio en la dentición decidua.....	11
<b>CAPITULO II. DIAGNOSTICO.....</b>	<b>13</b>
a) Historia clínica.....	13
b) Modelos de estudio.....	36
c) Radiografías.....	43
d) Análisis de la dentición.....	47
<b>CAPITULO III.</b>	
a) Cronología de la erupción dental.....	51
b) Características de la dentición temporal y permanente.....	52
c) Etapa del patito feo.....	54
d) Espacios de recuperación.....	56
e) Diastemas de desarrollo.....	62
f) Diastemas anteriores.....	64

	Pág.
CAPITULO IV. CLASIFICACION DE LOS MANTENEDORES DE ESPACIO.....	66
CAPITULO V. INDICACIONES Y CONTRAINDICACIONES DE LOS MANTENEDORES DE ESPACIO.....	68
CAPITULO VI. MANTENEDORES DE ESPACIO FIJOS.....	73
a) Tipos.....	
b) Construcción.....	
c) Confección (aparatos de banda y ansa, arco lin- gual y aparato de Nance).....	75
d) Contera distal.....	87
CAPITULO VII. MANTENEDORES DE ESPACIO REMOVIBLES.....	90
a) Ventajas y desventajas.....	92
b) Construcción de mantenedores de espacio sin bandas.....	
CAPITULO VIII. ANALISIS DE LA DENTICION MIXTA.....	100
a) Análisis de Moyers.....	
b) Análisis de Nance.....	110
CAPITULO IX. DESGASTE SELECTIVO.....	112
CAPITULO X. EXTRACCION SERIADA.....	114
CAPITULO XI. PLACA HAWLEY.....	120

	Pág.
CAPITULO XII. PLANOS INCLINADOS.....	127
CONCLUSIONES.....	136
BIBLIOGRAFIA.....	138

## INTRODUCCION

### ORTODONCIA PREVENTIVA:

Se define como la acción ejercida para conservar la integridad de la oclusión. Es una serie de procedimientos que intentan evitar los ataques indeseables del medio ambiente o cualquier cosa que pudiera cambiar el curso normal de los acontecimientos.

La corrección oportuna de lesiones cariosas (principalmente en áreas proximales), que pudieran cambiar la longitud de la arcada; la restauración correcta de la dimensión mesiodistal de los dientes, el reconocimiento oportuno y la eliminación de hábitos bucales que pudieran interferir el desarrollo normal de los dientes y de los maxilares; la colocación de un mantenedor de espacio para conservar las posiciones correctas de los dientes contiguos, son ejemplos de Ortodoncia Preventiva.

### LA ORTODONCIA PREVENTIVA REQUIERE:

- 1.- La facultad de apreciar la normalidad dentofacial y hasta cierto punto la general.
- 2.- La diferenciación y el crecimiento y el diagnóstico de las desviaciones con respecto a la normalidad.
- 3.- Emplea todas las normas terapéuticas de la Odontología Clínica, la Biometría y la Biomecánica a modo de Terapéutica Miofisiológica y Aparatos Mecánicos.

- 4.- Supone la eliminación de hábitos locales que influyen en los órganos dentofaciales.
- 5.- La corrección de las causas generales pertinentes, tales como la postura incorrecta y los trastornos nutritivos.
- 6.- La conservación de la forma dentaria por medio de la debida restauración de los dientes defectuosos.
- 7.- La extracción oportuna de dientes caducos morosos.
- 8.- El empleo de mantenedores de espacio consecutivamente a la pérdida prematura de ciertos dientes temporales y la recomendación del paciente a otros profesionales para el tratamiento de las afecciones relacionadas con las anomalías en cuestión. Si no se procede a este tratamiento -- consultivo y correlativo en cuestión de las enfermedades y anomalías locales y generales, puede darse el caso de que las intervenciones odontológicas no resulten correctas.

La profilaxis de las deformidades dentofaciales depende del diagnóstico precoz de las mismas por parte del odontólogo, requiere la intervención de que él sea capaz y en casos indicados, la consulta del médico general, del pediatra, del ortodoncista y demás especialistas.

## CAPITULO I

### GENERALIDADES

#### A) MANTENIMIENTO DE LA OCLUSION NORMAL

Es un tributo a la maravilla de la ingeniería humana que tantos niños logren alcanzar la oclusión normal. Pero muchos también no lo logran debido al ataque de la caries y la falta de reconocimiento de cualquiera de un gran número de fenómenos que impiden esto. Ortodoncia preventiva significa una vigilancia dinámica y constante, un sistema y una disciplina -- tanto para el dentista como para el paciente.

#### B) NECESIDAD DE COMUNICACION ENTRE EL PACIENTE Y EL DENTISTA

Es indispensable que se establezca una relación adecuada entre el dentista, el niño y los padres durante la primera visita. Mediante ilustraciones y modelos, debemos hacer ver a los padres que una oclusión normal no "sucede" simplemente. - Deberán comprender que muchas cosas pueden trastornarse y deberán apreciar la complejidad del desarrollo dental. Mucho - más fácil resulta prevenir o interceptar los problemas incipientes que tener que corregirlos posteriormente.



### C) NECESIDAD DE REGISTROS PARA EL DIAGNOSTICO

El niño deberá ser examinado por su dentista desde la -- edad de dos y medio años. Esto no significa que deberá suministrársele servicios. Puede ser suficiente un examen clínico, haciendo énfasis en la imagen cambiante, pero el registro para el diagnóstico (especialmente radiografías periapicales o examen radiográfico panorámico) deberán ser obtenidos cuando sea posible, aun a esta tierna edad. Cuando el niño haya alcanzado los cinco años de edad, el dentista deberá establecer un programa definido para obtener registros longitudinales en el diagnóstico. Debemos tomar radiografías de aleta - mordible dos veces al año. Los exámenes radiográficos periapicales deberán tomarse una vez al año si existe tan sólo una huella de una maloclusión. Basta hacer un examen radiográfico completo cada dos años. Si es posible, deberá hacerse un examen radiográfico panorámico, ya que esté registrado, más - que cualquier otro medio de diagnóstico, nos permite apreciar el desarrollo total de la dentición bajo la superficie. Con frecuencia, las radiografías periapicales muestran sólo una - parte de esta imagen y una imagen deformada. Una ayuda para la interpretación de radiografías son los modelos de estudio - siendo por esto indispensable. Además de contribuir un registro ligado al tiempo de una relación morfológica particular, - ayudan al dentista a interpretar sus radiografías.

## D) SIGNIFICADO DE LOS MODELOS DE ESTUDIO

Durante los años críticos de los 6 a los 12 es conveniente hacer un juego de modelos de estudio cada año. Estos no tienen que ser trabajos de arte hermosos en el sentido de que las bases estén pulidas y recortadas en forma geométrica. En realidad, sólo es necesario vaciar las porciones oclusales y dentarias con yeso. Estos contribuyen un registro de gran valor para cada paciente. Los modelos de estudio muestran de forma general, la relación entre las diversas partes de la cara, asimismo, ayudan al paciente a comprender que estos registros son en realidad una parte de él. Las fotografías también ayudan a personalizar las radiografías. Si existe retrusión de la mandíbula, será visible en la fotografía. El papel dominante de la herencia y la genética es resultado de esta forma. La actividad muscular de compensación y adaptación resultante que pudiera servir para atenuar la maloclusión en desarrollo, deberá ser también motivo de registro. Esto se hace aun más importante cuando no es posible tomar radiografías panorámicas o laterales y frontales orientales (radiografías cefalométricas).

## E) ALTERNATIVAS ORTODONTICAS PARA EL MANTENIMIENTO DE LA OCLUSION

La primera obligación del dentista que desea ortodoncia preventiva es tratar de mantener una oclusión normal para esa

edad particular. Esto significa que actúa como el despachador en un aeropuerto concurrido que trata de lograr que cada avión despegue y aterrice a tiempo. Como el despachador, el dentista deberá evitar cualquier accidente al paciente. -- Los dientes deberán despegar a tiempo y no deberán existir -- obstáculos en su camino, de la misma forma que cada avión deberá seguir su ruta. El mantenimiento de la mejor salud para cada diente exige revisiones periódicas, como el mantenimiento de un avión. Al igual que la torre de control del aeropuerto sabe que deberá haber un horario en todas las pistas de aterrizaje -coordinando las señales de la pantalla de radar para ajustarse constantemente al tráfico cambiante-, igualmente el dentista deberá comprender que es importante coordinar todos los segmentos de arcada con el patrón general de desarrollo. Podrá escoger una de tres alternativas: evitar alguna anomalía, interceptar una situación anormal en desarrollo o corregir una anomalía que ya se haya presentado. Es obvio que la primera alternativa es preferible. Es aquí donde el dentista que carece de conocimientos ortodónticos especializados puede prestar su mayor servicio.

El grupo preventivo incluye a todos los pacientes dentro de un programa de educación. Cosas tales como el control de espacio, mantenimiento de espacio y recuperación de espacio, mantenimiento de un programa para la exfoliación por cuadrante, análisis funcional y revisión de los hábitos bucales, ejercicios musculares, control de caries, etc., constituyen tam-

bién parte del grupo preventivo. Los procedimientos intercep-  
tivos son necesarios para corregir displasias basales del de-  
sarrollo (guía ortopédica), problemas de paladar hendido, ---  
diastemas anteriores, problemas de hábitos, así como deficien-  
cias en la longitud de la arcada, etc. Aquí cosas como el --  
control de los hábitos mediante el uso de aparatos, recupera-  
dores de espacio, equilibrio oclusal, desgaste y recorte de -  
los dientes y problemas de extracciones en serie son importan-  
tes. El grupo de mecanoterapia parcial incluye problemas de-  
clase II de dos etapas, clase III, problemas de mordida abier-  
ta, problemas de dimensión vertical (placa oclusal), interven-  
ción ortopédica para corregir maloclusiones basales, control-  
de espacio, corrección de mordida cruzada, trastornos de la ar-  
ticulación temporomandibular, manipulaciones de retención y -  
posoperatorias, enderezamiento previo a la restauración de --  
los dientes, etc. Las giroversiones graves pueden ser corre-  
gidas dentro del grupo de dos etapas.

La mecanoterapia total (45% de su práctica) se dedica al  
tratamiento de maloclusiones de clases I, II y III -extracción  
y no extracción. Los casos para el tratamiento de segunda fa-  
se también están incluidos, así como los casos de extraccio--  
nes guiadas, ahora listas para terminar el ajuste autónomo.

#### F) RESORCION ANORMAL

¿Por qué la raíz mesial de un molar deciduo puede resor-

berse y la raíz distal permanece inafectada? ¿Por qué un diente permanente toma una vía de erupción anormal y no llega a entrar en contacto con ningún otro diente? ¿Por qué algunos dientes deciduos cesan de hacer erupción y caen bajo el nivel de los dientes contiguos (anquilosis)? ¿Por qué un diente permanente en erupción puede al parecer estimular la resorción y exfoliación del diente deciduo, pero ser frenado por una delgada barrera ósea o mucosa? No sabemos la contestación a éstas y muchas otras preguntas, pero estos problemas surgen y deberán ser resueltos una y otra vez para infinidad de pacientes durante la etapa de dentición mixta, si es que al dentista le interesa hacer algo más que hacer obturaciones de cavidades, realizar procesos reparativos o tratar al paciente como el que "tapa un pozo después de que el niño se ahogó". Esta es la esencia de la odontología preventiva.

#### G) PATRONES DE RESORCION ANORMALES

Las anomalías de la resorción están asociadas frecuentemente con problemas de falta de espacio, pero pueden presentarse también en pacientes en los que existe suficiente espacio y en los que prevalecen los factores necesarios para la exfoliación normal de los dientes deciduos. Los caninos deciduos y los segundos molares deciduos son muy susceptibles a la resorción anormal. Si el dentista observa tal resorción en las radiografías, y si observa que un segmento que se encuentra cambiando dientes deciduos por sucesores permanentes-

mientras los dientes se encuentran muy próximos, deberá preguntarse por qué es esto. En una situación ideal, los incisivos centrales deciduos izquierdo y derecho deberán ser exfoliados aproximadamente al mismo tiempo, los incisivos deciduos deberán estar flojos y deberán perderse aproximadamente al mismo tiempo. Todos los caninos deciduos deberán encontrarse flojos y ser exfoliados en poco tiempo. Si un canino es exfoliado espontáneamente en forma prematura, el dentista deberá tomar radiografías e investigar inmediatamente si esto no es una manifestación anormal o un intento de la naturaleza para obtener espacio debido a algún problema de longitud en el futuro.

#### H) CONTINGENCIA DE LA EXTRACCION.

Como norma, la exfoliación de la dentición decidua deberá controlarse mediante la extracción del diente o dientes de un lado del maxilar superior o inferior cuando éstos hayan sido exfoliados por procesos naturales en el lado opuesto. Esperar más de tres meses para que la naturaleza haga esto, especialmente cuando existan pruebas radiográficas de resorción anormal, es invitar a la maloclusión en el futuro. Esto no significa que el dentista deba clasificar a cada paciente en alguna categoría o grupo normal -basado en tablas que han sido derivadas de estudios hechos sobre miles de niños, en que se han establecido niveles de edad para la pérdida de los dientes deciduos y la erupción de los dientes permanentes.

Cada paciente tiene su propia "norma" y corresponde al dentista, mediante un estudio cuidadoso, determinar si se ha cumplido esto en los cuatro segmentos posteriores y en los segmentos anteriores.

#### I) PAPEL DE LA REGION DEL SEGUNDO MOLAR DECIDUO

La región del segundo molar deciduo es una zona muy crítica. Debido a que el segundo molar deciduo es generalmente más grande que su sucesor, la resorción anormal y la retención prolongada pueden ejercer un efecto a largo plazo. Los caninos en erupción pueden ser desplazados en sentido vestibular o lingual y su erupción puede ser impedida debida al espacio ocupado por el segundo molar deciduo retenido. La retención prolongada de los segundos molares inferiores deciduos puede agravar el sistema de espacio lo suficiente para provocar una interrupción en la continuidad de la arcada inferior que conduzca a la irregularidad de los incisivos inferiores en condiciones normales cuando éstos hacen erupción. El ajuste autónomo reduce este apiñamiento según han demostrado los estudios longitudinales. La resorción anormal de cualquier diente deciduo puede ser un factor en la desviación del sucesor permanente hacia una vía de erupción anormal. El examen radiográfico frecuente permite al dentista verificar el progreso e interceder si fuera necesario.

## J) PERIODO CRITICO DEL CAMBIO DE LOS DIENTES

Leighton realizó un excelente estudio incluyendo datos-- sobre el nacimiento de un gran grupo de niños, descubrió que hay una serie de observaciones, que pueden hacerse a temprana edad, respecto a la posición dentaria y la alineación, que -- nos permiten hacer ciertas predicciones. Estimulando este tipo de estudios, podrá lograrse realmente hacer odontología -- preventiva, eliminando los tratamientos innecesarios e inadecuados. Aun cuando esté indicado el tratamiento, el tiempo -- en que se realiza puede ser óptimo. Los dentistas deberán estar al acecho de cualquier cosa que pudiera interferir con el desarrollo de la oclusión normal. Patrones de resorción anormales, fragmentos radiculares deciduos retenidos, dientes supernumerarios, anquilosis del diente deciduo, una cripta ósea no resorbible, una barrera de tejido blando y posiblemente -- una restauración desajustada pueden afectar el desarrollo de la oclusión en un momento u otro.

## K) CONTROL DEL ESPACIO EN LA DENTICION DECIDUA

Una parte importante de la ortodoncia preventiva es el-- manejo adecuado de los espacios creados por la pérdida inoportuna de los dientes deciduos. Mientras más y más personas se hacen conscientes de la importancia de la reparación de los -- dientes deciduos, este problema deberá surgir cada vez menos, aunque actualmente es un problema principal. Desgraciadamen-



te, algunos dentistas son culpables de recomendar a los pa---dres que no procedan a la reparación de los dientes deciduos--porque serán exfoliados. Quizá es debido a que los niños son a veces más difíciles de manejar, o quizá se deba a qué, ba--sándose en el tiempo empleado y los honorarios devengados, --los resultados son menos productivos para el dentista, quizá--sea porque el dentista no sepa que la pérdida prematura de es--tos dientes puede con frecuencia destruir la integridad de la oclusión normal.

Esto no significa que tan pronto como el dentista obser--ve una interrupción en la continuidad de las arcadas superior e inferior deberá proceder a colocar un mantenedor de espa--cio inmediatamente. De ninguna manera. Algunos dientes se--pierden prematuramente por naturaleza. Este es el caso fre--cuentemente con los caninos deciduos. En la mayor parte de -estas pérdidas prematuras espontáneas la razón es la falta de espacio para acomodar todos los dientes en las arcadas denta--rias. Esta es la forma que emplea la naturaleza para aliviar el problema crítico de espacio, al menos temporalmente.

## CAPITULO II

### DIAGNOSTICO

#### A) HISTORIA CLINICA

Quando se lleva al niño al dentista para que sea examinado, éste debe hacer a los padres ciertas preguntas indispensables. Durante este período introductorio, el dentista hace también observaciones mentales y visuales.

La primera visita es fundamental. Una historia clínica completa, un examen minucioso, un diagnóstico correcto y un plan de tratamiento adecuado exigen lo mejor de nuestras capacidades.

Sería ideal que la primera visita o la primera parte de la entrevista no se efectuara en el consultorio: tener una sala o escritorio aparte para ese fin. En ocasiones esto no es posible. En todo consultorio hay un rincón donde el profesional y el acompañante del niño pueden sentarse a conversar un momento. Mientras tanto el niño observará el ambiente, podrá o no circular, tomará o no contacto activo con algunas cosas, la madre lo dejará o no moverse, quedará "pegado" a ella, o escondido detrás de ella o la señora no lo soltará. Todo lo cual nos permitirá observarles para una primera impresión de sus actitudes, que registraremos también en nuestra ficha.

Pretendemos al analizar nuestra historia clínica, conocer al niño en cada uno de los campos en que la dividimos. - Saber quién es, qué tiene. Y mientras la vamos realizando, - demostrarle a él y a sus padres quiénes somos.

La historia clínica debe ser una cosa viva, integrada, -- no un interrogatorio tipo burocrático, bombardeando preguntas pertinentes o no. Hay que escuchar mucho y observar más, vale no sólo lo que se dice sino cómo se dice. Por cierto que esto lleva tiempo, pero todo aquello que constituye a un diagnóstico más exacto y a formular un plan de tratamiento adecuado, sin duda no es "pérdida de tiempo", sino todo lo contrario.

El diseño siguiente es un ejemplo de la conciencia con - que debería hacerse un examen completo.

1. Historia del caso.

- a) Queja principal del paciente.
- b) Historia prenatal, natal, posnatal y de infancia.

2. Examen clínico.

- a) Apreciación general del paciente.
- b) Examen bucal detallado.
- c) Exámenes suplementarios y pruebas especiales.

3. Diagnóstico.

- a) Resumen de todas las anormalidades, su naturaleza, etiología e importancia.

## HISTORIA DEL PACIENTE

La historia de un paciente de odontopediatría puede dividirse en: estadísticas vitales, historia de los padres, historia prenatal y natal, e historia posnatal y de lactancia.

Las estadísticas vitales son esenciales para el registro del consultorio. De esta información el odontólogo obtiene una visión del nivel social de la familia. El médico del niño debe ser anotado, para poder consultársele en algún caso de urgencia futura, o para obtener información médica adicional cuando se necesite. Se registra la queja principal con las palabras de la madre o del niño. Esto puede ser un problema agudo o sólo un deseo de atención rutinaria.

La historia de los padres proporciona alguna indicación del desarrollo hereditario del paciente. Está diseñada también para informar al dentista sobre el valor que los padres conceden a sus propios dientes, puesto que la actitud de los padres hacia la odontología puede reflejarse en el miedo del niño y en los deseos de los padres, con relación a los servicios dentales.

Las historias prenatal y natal a menudo proporcionan indicaciones sobre el origen del color, forma y estructura anormal de piezas caducas y permanentes. El odontopediatra observa los efectos de las drogas y trastornos metabólicos que ocurrieron durante las etapas formativas de las piezas.

El historial posnatal y de lactancia revisa los sistemas vitales del paciente. También registra información, tal como tratamientos preventivos previos de caries dentales, trastornos del desarrollo con importancia dental, alergias, costumbres nerviosas y el comportamiento del niño y su actitud en relación con el medio.

### EXAMEN CLINICO

El examen completo deberá ser una evaluación a conciencia; el diseño siguiente demuestra el alcance de este examen:

#### Diseño de un examen clínico odontopediátrico

1. Perspectiva general del paciente, (incluyendo estatura, porte, lenguaje, manos, temperatura).
2. Examen de la cabeza y del cuello: Tamaño y forma de la cabeza. Piel y pelo. Inflamación facial y asimetría. Articulación temporomandibular. Oídos. Ojos. Nariz. Cuello.
3. Examen de cavidad bucal: Aliento. Labios, mucosa labial y bucal. Saliva. Tejido gingival y espacio sublingual. Paladar. Faringe y amígdalas. Dientes.
4. Fonación, deglución y musculatura peribucal: Posición de la lengua durante la fonación. Balbuceos y ceceos anteriores o laterales. Forma de la lengua en posición de descanso. Acción mentalis en el momento de tragar. Posición de los labios en descanso.

## PERSPECTIVA GENERAL

### Estatura

Probablemente se observará primero si el paciente es muy alto o muy bajo para su edad. La estatura de un niño puede compararse a la de otro consultando cuadros o esquemas de crecimiento por centímetros. Para propósitos prácticos, se puede clasificar al niño en una de tres categorías: estatura normal para su edad, demasiado bajo o demasiado alto.

### Andar

Cuando el niño entra al consultorio dental, el odontólogo o la persona que lo examine puede apreciar rápidamente su andar, y ver si éste es normal o afectado. Probablemente, el andar anormal más común es el de un niño enfermo que camina con inseguridad debido a su debilidad. Otros tipos de andar son los de tipo inseguro hemipléjico, tambaleante, de balanceo y atáxico. Cuando se observa este tipo de andar en el niño, habrá que hacer una valoración cuidadosa. Puede interrogarse a la madre sobre cualquier cambio reciente que haya observado en el andar del niño.

### Lenguaje

El desarrollo del lenguaje depende de la capacidad que tiene uno de reproducir sonidos que ha escuchado; por ejemplo, los niños muy pequeños con problemas de audición graves pueden tener desarrollo del lenguaje anormalmente lento. Entre las edades de 21 y 24 meses, los niños empiezan a usar frases.

Entre los dos años y tres años generalmente empiezan a hablar con oraciones completas.

Hay que considerar cuatro tipos de trastornos del lenguaje: 1) afasia, 2) lenguaje retardado, 3) tartamudeo y 4) trastornos articulatorios del lenguaje.

La afasia motriz es rara y generalmente denota pérdida de lenguaje como resultado de algún daño al sistema nervioso central. Retrasos en el lenguaje pueden tomarse en consideración si el niño no habla cuando llega a los tres años. Algunas causas del retraso del lenguaje son las siguientes; pérdida de la audición, retraso intelectual, retraso de desarrollo general, enfermedades graves prolongadas, defectos sensoriales, falta de motivación y estimulación inadecuada del medio. Los niños demasiado dependientes de sus padres y los que padecen una lesión neurológica también pueden ser muy lentos en el lenguaje.

El tartamudeo, o lenguaje repetitivo, ocurre en casi todos los niños en algún período, antes de ir al colegio. El tartamudeo es más común en los niños que en las niñas. La tensión psicológica juega un papel importante en el desarrollo y la persistencia de este problema.

Los trastornos articulatorios del lenguaje que pueden considerarse importantes son: omisión, inserción y distorción.

Substituir el sonido c, por el sonido s, produce ceseo. Algunos defectos de articulación ocurren dentro de los límites de desarrollo normal; sin embargo, los niños con parálisis cerebral, lesión neurológica central, paladar hendido o maloclusión a menudo tienen dificultades articulatorias. La parálisis de los músculos laríngeos y faríngeos, por ejemplo parálisis cerebral, pueden alterar la calidad del lenguaje, y producir voz de sonido nasal. Una voz ronca puede deberse a haber cantado o grado en exceso, a sinusitis aguda o crónica, a cuerpos extraños en la laringe, parálisis, sarampión, o en los niños, desarrollo sexual precoz.

#### Manos

Aquí pueden observarse todas las lesiones primarias y secundarias de piel, tales como máculas, pápulas, vesículas, úlceras, costras y escamas. Muchos factores causales pueden producir estos trastornos, tales como enfermedades exantemáticas, deficiencias vitamínicas, hormonales y del desarrollo.

Deberán tomarse en consideración el número, la forma y el tamaño de los dedos de los niños. Las uñas pueden estar mordidas, cortas, como resultado de su ansiedad y tensión, pueden tener forma de espátula, puntiaguda, quebradizas, escamosas, espesadas, cubiertas de piel, de color diferente, o incluso pueden estar ausentes, como se ve a veces en casos de displasia ectodérmica.



Cuando el dentista examina a un niño, y sospecha es demasiado grande o demasiado pequeño para su edad, puede tomar -- una radiografía de 5 x 7 pulgadas de la mano izquierda con la ayuda del aparato de radiografías normales. Puede compararse entonces la radiografía con los índices carpales medios para determinar la edad ósea del paciente. Puesto que el dentista puede ser su único miembro del equipo sanitario que vea el niño en un periodo de varios años, su apreciación del crecimiento y desarrollo del niño puede indicar la necesidad de valoraciones médicas posteriores.

#### Temperatura

No se puede dignosticar enfermedades específicas tan sólo por la presencia de fiebre. Sin embargo, el grado de fiebre, su patrón, y la reacción del niño, son a menudo factores que indican cierta patología.

#### EXAMEN DE LA CABEZA Y CUELLO

##### Tamaño y forma de la cabeza

El tamaño de la cabeza de los niños puede ser normal, demasiado grande o demasiado pequeño. La macrocefalia, o cabeza demasiado grande, se debe frecuentemente a trastornos del desarrollo o traumatizantes. La microcefalia, o cabeza pequeña, puede deberse a trastornos del crecimiento, enfermedad, o trauma que afectan al sistema nervioso. Las formas anormales de la cabeza pueden ser causadas por un cierre prematuro de las suturas, interferencia del crecimiento de los huesos cra-

neales o presiones anormales dentro del cráneo. Debe tenerse gran cuidado de evitar un juicio apresurado sobre el tamaño de la cabeza. Deberán considerarse antes de pronunciarse la cabeza de sus padres y de sus hermanos. Esto puede evitar situaciones engorrosas al odontólogo.

#### Pelo y piel

La alopecia, o pérdida del cabello puede observarse en pacientes de muy corta edad. Una de las calvicies más comunes es un área pequeño, discreta y redondeada, rodeada de una línea endurecida e inflamada, y que generalmente lleva a diagnosticar empeine.

Esto se ve más a menudo en niños que en niñas. Hay otros desequilibrios hormonales que pueden causar pérdida del cabello, mientras que la adición de medicamentos o medicación hormonal puede causar hirsutismo o crecimiento excesivo del cabello.

En la piel de la cara pueden encontrarse cierta cantidad de lesiones primarias y secundarias. Mientras que la cara del niño tiende a reflejar su salud general, los cambios observados no tienen necesariamente que estar directamente relacionados con el problema dental.

#### Inflamación facial y asimetría

La asimetría de la cara puede ser fisiológica o patológica

ca. Los dos lados de una cara normal nunca son exactamente iguales. Se ha demostrado que los hábitos del lactante en el momento de dormir, especialmente los niños que nacieron antes de su término normal, afectan a la cara de manera permanente. Se puede producir asimetría facial por presiones intrauterinas anormales, parálisis de nervios craneales, displasia fibrosa y trastornos del desarrollo familiares. Las infecciones, ya sea de origen bacteriano o viral, y el traumatismo, son en general las causas principales de inflamación facial en los niños. El historial y el examen bucal son de gran importancia en el momento de hacer el diagnóstico de la etiología de cualquier inflamación de la cara. Todo agrandamiento unilateral de la cara que no produce dolor y que crece lentamente sin ningún agente evidente que lo cauce merece especial atención por parte del dentista, y se deberá enviar al paciente a un pediatra, puesto que la neoplasia presenta un patrón como éste.

#### Articulación temporomandibular

Los siguientes son dos métodos de diagnóstico para discernir limitaciones de movimiento, subluxación, dislocación o desviaciones mandibulares: 1) Mientras se permanece de pie frente al niño, en la mejor posición que permita la silla dental, el odontólogo puede colocar sus manos ligeramente sobre las mejillas del niño o en el área de la ATM. Hará que el niño abra y cierre la boca lentamente y muestre los dientes al realizar este movimiento.

Estas dos ayudas tan sencillas mostrarán las discrepancias de la unión temporomandibular y también los desequilibrios musculares y desviaciones anatómicas desde la línea media. Debe palpase suavemente inflamación o enrojecimiento sobre la región de la articulación para determinar el grado de firmeza y extensión.

Puede observarse trismus, o espasmo de los músculos masticatorios, cuando hay infección que sigue a una extracción de molar mandibular permanentes. Se ve menos comúnmente durante la erupción de un molar inferior permanente, pero puede desarrollarse después de pericoronitis. El tétanos, una enfermedad poco común en la vida actual, puede producir trismus, al igual que los neoplasmas y otros trastornos más raros.

#### Oídos

El odontólogo deberá estar consciente de cualquier deficiencia de audición en el paciente infantil. La observación del meato auditivo externo, puede revelar cierta secreción.

Generalmente la queja principal será de un dolor en la cavidad bucal que se irradia al oído; esto necesita un examen de conciencia de las piezas. El odontólogo debe ser capaz de determinar si el dolor referido originado en la dentadura es la posible causa del dolor de oídos. Si al hacer un examen radiográfico clínico no se encuentra problema dental alguno, deberá enviarse al niño a un médico para que lo examine. La-

palpación del oído externo y de la apófisis mastoides puede--  
revelar algo de sensibilidad que indicaría al dentista que la  
inflamación existe dentro del oído mismo.

#### Ojos

Se deberá observar al niño si tiene o no dificultad para  
ver y si usa lentes o no. La observación de los ojos del ni-  
ño deberá incluir la acción de los párpados, presencia o au-  
sencia de inflamación, hinchazón o irritación alrededor del--  
ojo, costras o lesiones de párpados, presencia o ausencia de--  
conjuntivitis, defectos del iris y lagrimeo anormal. La in-  
flamación que está asociada con las piezas maxilares pueden--  
extenderse a la región orbital, causando inflamación de los--  
párpados y conjuntivitis. Algunas enfermedades pueden produ-  
cir cambios en los tejidos oculares y bucales. Frecuentemen-  
te, los niños con infección respiratoria alta, sinusitis cró-  
nica y alergia tienen cierta hinchazón en los párpados y en--  
los tejidos periorbitales.

#### Nariz

En los niños a menudo se encuentran con drenaje nasal --  
que indica infección respiratoria superior. Algunas enferme-  
dades infecciosas pueden dejar su huella en la nariz, como --  
por ejemplo la nariz en silla de montar característica de sí-  
filis congénita. A causa de la gran proximidad de la nariz a  
la cavidad bucal, la extensión de inflamación, a través del -  
maxilar superior puede alterar la forma, el tamaño y el color

de la nariz. La extensión de quistes o tumores desde dentro de la cavidad bucal y particularmente el maxilar superior, -- pueden hacer intrusión en los conductos nasales.

### Cuello

El examen del cuello se hace por observación y por palpación. Se observa cualquier configuración anormal del cuello. En el curso del examen se deberá mantener de pie detrás del niño y pasar de manera natural la parte plana de sus dedos sobre la región parótida, bajo el cuerpo de la mandíbula, hacia las regiones submaxilares y sublinguales, y desde ahí palpar los triángulos del cuello. Frecuentemente, es evidente en el paciente infantil agrandamiento de ganglios linfáticos submaxilares, y esto puede asociarse con amígdalas inflamadas infectadas, y con infección respiratoria crónica. Los ganglios palpables también pueden deberse a drenaje de infección bucal o neoplasmas. Puesto que las enfermedades exantematosas existen en los niños, y es muy probable que las glándulas salivales se vean afectadas.

### Examen de cavidad bucal

El odontólogo deberá evitar cualquier tendencia a enfocarla su atención directamente en las piezas dentales, descuidando así otras áreas.

### Aliento

El aliento de un niño sano es generalmente agradable e--

incluso dulce. "Mal aliento", o halitosis, puede ser atribuido a causas locales o generales. Los factores locales incluyen: higiene bucal inadecuada, presencia de sangre en la boca o alimentos volátiles de fuerte olor. Los factores generales pueden incluir deshidratación, sinusitis, hipertrofia e infección del tejido adenoideo, crecimientos malignos, tracto digestivo superior, fiebre tifoidea, y otras infecciones entéricas y trastornos gastrointestinales. La acidosis generalmente produce olor de acetona en el aliento. Frecuentemente los niños que sufren elevaciones de temperatura tienen un aliento fétido característico.

#### Labios, mucosa labial y bucal

Frecuentemente se ven en los labios úlceras, vesículas, fisuras y costras. Cualquier inflamación o masa en los labios deberá ser palpada entre el pulgar y el índice para observar el tamaño y la consistencia. Enseguida se observará la mucosa labial. Cualquier color o cambio de consistencia de la membrana mucosa deberá ser evaluado cuidadosamente. Al proseguir dentro de la boca, puede observarse la mucosa bucal, teniendo en cuenta los puntos de referencia anatómicos normales que están en el área. El más visible de éstos es la papila en el orificio del conducto de Stensen, desde la glándula parótida. Esta papila puede estar inflamada o agrandada, y al comienzo del sarampión puede verse rodeada de pequeños puntos azulados y blanquecinos rodeados de rojo. También pueden palparse con pulgar e índice las inflamaciones en la mejilla.

Las lesiones más comunes que se observan en la mucosa labial o bucal de los niños son las que se asocian con virus de herpes simple. Estas pueden ser relativamente benignas con pequeñas úlceras dolorosas o pueden ser más generalizadas, extendiéndose al tejido gingival y al paladar y produciendo tejido gingival demasiado sensitivo doloroso y múltiples úlceras poco profundas.

Normalmente la mucosa labial y bucal son de color rosado. Sin embargo, la melanina puede causar una pigmentación fisiológica normal de color pardo, frecuentemente observado en la raza negra. La enfermedad de Addison y la poliposis intestinal puede causar una pigmentación patológica pardusca o negro azulada en este tejido.

#### Saliva

La calidad de la saliva puede ser muy delgada, normal, o extremadamente viscosa. Parotiditis epidémica, o paperas, se caracteriza por una inflamación muy sensible y algo dolorosa, unilateral o bilateral, de las glándulas salivales. Una secreción excesiva o purulenta del conducto de Stensen puede indicar otros trastornos de la glándula parótida. Las glándulas salivales sublinguales y submaxilares también pueden volverse hipersensibles, hinchadas, y pueden tener secreciones alteradas cuando existen infecciones generales.

#### Tejido gingival

El frenillo labial situado en la línea media de la mandí



bula superior e inferior pueden ser responsables de un esparcimiento anormal entre los incisivos centrales. El color, el tamaño, la forma, la consistencia y la fragilidad capilar de la encía deberán tomarse en consideración. Color rojo e hinchazón pueden deberse a inflamación producida por higiene bucal inadecuada. Cuando hace erupción la pieza, el tejido gingival que lo rodea puede inflamarse y volverse doloroso e hinchado. Estas áreas frecuentemente se ven traumatizadas por las piezas opuestas. Fístulas de drenaje en tejido gingival-unido, acompañadas de sensibilidad, dolor y movilidad del diente, son generalmente diagnóstico de piezas en absceso. Aunque en los niños generalmente no se observan estomatitis auténticas de Vincent, con papilas gingivales erosionadas, puede existir una afección similar, pero más benigna.

#### Lengua y espacio sublingual

Debe pedirse al niño que extienda la lengua de manera que el examinador observe su forma, tamaño, color y movimiento. El agrandamiento patológico de la lengua puede deberse a cretinismo o mongolismo, o puede asociarse con un quiste o neoplasma. Una descamación de las papilas superficiales asociada, con cambio de color y sensibilidad, puede deberse a ciertas avitaminosis, anemia o trastornos por tensión. Si el frenillo lingual es anormalmente corto, puede evitar que la punta de la lengua se incline hacia adelante. Este frenillo puede ser la causa de ciertos defectos de fonación. Para poder examinar el dorso de la lengua en detalle, se deberá to--

mar la punta con una gasa de algodón colocada entre el pulgar y el índice, y deberá extraerse delicadamente la lengua atrapada de esta manera. Se puede observar en ese momento cualquier tipo de masas o úlceras con ambos dedos para saber su tamaño, forma y consistencia en los niños pequeños. La superficie de la lengua es relativamente suave y deslizante. Aunque las papilas filiformes están presentes desde el nacimiento son relativamente cortas y no se vuelven alargadas hasta el período de edad preescolar.

Sequedad de la lengua puede deberse a deshidratación o puede ocurrir en los niños que respiran por la boca. La lengua puede tener un color blanco, grisáceo o pardusco en estado febril, o etapas tempranas de enfermedades exantematosas. La capa consta de células escamadas, desechos de comida y bacterias.

Esta área protegida deberá ser examinada para buscar cualquier tipo de inflamaciones que podrían ser quistes o ulceración. La hinchazón en el suelo de la boca puede hacer que la lengua se eleve y afecte a la fonación y el movimiento lingual del niño, las aberturas de las glándulas salivales sublingual y submaxilar y las glándulas salivales menores se pueden obturar, causando un quiste de retención de mucosa o ranula.

#### Paladar

La cabeza del niño deberá ser inclinada ligeramente hacia

atrás para poder observar directamente la forma, el color y la presencia de cualquier tipo de lesión en el paladar blando y en el duro. La consistencia de las deformidades o inflamaciones deberá ser investigada con cuidado por medio de palpación. Las cicatrices en el paladar pueden ser evidencia de traumas pasados o de intervenciones quirúrgicas que se hicieron para reparar anomalías del desarrollo. Cambios de color pueden ser causados por neoplasmas, enfermedades infecciosas y sistemáticas, traumas o agentes químicos.

#### Faringe y amígdalas

Para examinar el área de la faringe y de las amígdalas, el examinador deberá deprimir la lengua con un espejo de mano o con una espátula, para observar cualquier cambio de color, úlceras o inflamación. La proliferación del tejido de la amígdala laríngea puede ser tan extensa que exista muy poco espacio en la garganta para que pasen el aire y los alimentos. Muy a menudo, es aconsejable que el odontopediatra sugiera que el niño sea examinado por su médico, si considera que sus amígdalas están gravemente infectadas y pueden ser causa contribuyente de mala salud.

HISTORIA DEL NIÑO

Estadísticas vitales

Fecha \_\_\_\_\_

Nombre del niño \_\_\_\_\_

Fecha de nacimiento del niño \_\_\_\_\_

Raza \_\_\_\_\_ Sexo \_\_\_\_\_

Nombre de la persona que proporciona la información de este -  
historial \_\_\_\_\_

Relación: Madre \_\_\_\_\_ Padre \_\_\_\_\_ Otra \_\_\_\_\_

Ocupación del padre \_\_\_\_\_

Ocupación de la madre \_\_\_\_\_

Dirección del niño \_\_\_\_\_

¿Con quién vive el niño? \_\_\_\_\_

Médico actual del niño \_\_\_\_\_

¿Quién recomendó al niño? \_\_\_\_\_

Queja principal \_\_\_\_\_

¿Qué le hizo traer a su hijo al dentista? \_\_\_\_\_

Historia de los padres

Sí No

¿Lleva usted dentaduras postizas? \_\_\_\_\_

¿Lleva su cónyuge dentaduras postizas? \_\_\_\_\_

Si contestó afirmativamente a las anteriores,

\_\_\_\_\_ ¿a qué edad le extrajeron sus dientes? \_\_\_\_\_

¿Y los de su cónyuge? \_\_\_\_\_

¿Por qué le extrajeron los dientes? \_\_\_\_\_

¿Por qué le extranjerón los dientes a su cónyuge? \_\_\_\_\_

¿Tiene usted lo que se llama dientes blandos? \_\_\_\_\_

¿Los tiene su cónyuge? \_\_\_\_\_

¿Son o han sido sus dientes o los de su cónyuge grisáceos, --  
amarillos o parduscos? \_\_\_\_\_

En caso afirmativo explique \_\_\_\_\_

¿Se desgastaron sus dientes excesivamente? \_\_\_\_\_

¿Se desgastaron los de su cónyuge? \_\_\_\_\_

¿Tiene usted o su cónyuge miedo a una visita  
al dentista? \_\_\_\_\_

Historia prenatal

¿Ha tenido alguna enfermedad durante este  
embarazo? \_\_\_\_\_

En caso afirmativo, de qué tipo y cuando? \_\_\_\_\_

¿Estuvo bajo terapéutica medicamentosa durante  
el embarazo? \_\_\_\_\_

¿Tomó antibióticos durante el embarazo? \_\_\_\_\_

En caso afirmativo, enumere qué medicamentos \_\_\_\_\_

¿Cuánto tiempo y con qué frecuencia tomó esto? \_\_\_\_\_

¿Tuvo alguna dieta de alto valor vitamínico o calcio durante-

el embarazo? \_\_\_\_\_

¿Existe incompatibilidad sanguínea entre usted  
y su cónyuge? \_\_\_\_\_

¿Le ha dicho su médico que es usted Rh negativo? \_\_\_\_\_

¿Tomó usted tabletas de fluoruro o existía fluoruro en el ---  
agua que bebía durante su embarazo? \_\_\_\_\_

#### Historia natal

¿Fue prematuro su hijo? \_\_\_\_\_

¿Tenía escorbuto al nacer? \_\_\_\_\_

¿Le hicieron transfusiones de sangre? \_\_\_\_\_

¿Fue un bebé "azul"? \_\_\_\_\_

#### Historia posnatal y de lactancia

¿Tuvo convulsiones durante la lactancia? \_\_\_\_\_

¿Fue amamantado? \_\_\_\_\_

¿Durante cuánto tiempo? \_\_\_\_\_

¿Se le alimentó con biberón? \_\_\_\_\_

¿Durante cuánto tiempo? \_\_\_\_\_

¿Le administraron suplementos de fluoruro, fluoruro en el ---  
agua de beber, vitaminas, calcio, hierro u otros  
minerales? \_\_\_\_\_

En casos afirmativos, explique \_\_\_\_\_

¿Se le administraron vitaminas en forma de jarabe  
o gotas? \_\_\_\_\_

¿Durante cuánto tiempo se le administraron? \_\_\_\_\_

\_\_\_\_\_ ¿Con qué frecuencia? \_\_\_\_\_

¿Chupó chupetes de azúcar? \_\_\_\_\_

¿Tuvo su hijo enfermedades infantiles durante  
la lactancia? \_\_\_\_\_

En caso afirmativo, enumérelas \_\_\_\_\_

¿Sufrió fiebres reumáticas su hijo(a)? \_\_\_\_\_

¿Sufrió dolores en las articulaciones? \_\_\_\_\_

(Dolores de crecimiento) \_\_\_\_\_

¿Ha tenido diabetes? \_\_\_\_\_

¿Ha tenido afecciones renales? \_\_\_\_\_

¿Ha tenido afecciones del corazón? \_\_\_\_\_

¿Le dijo su médico que su hijo estaba anémico? \_\_\_\_\_

¿Recibió su hijo antibióticos? \_\_\_\_\_

En caso afirmativo, ¿a qué edad? \_\_\_\_\_

En caso afirmativo, ¿durante cuánto tiempo? \_\_\_\_\_

¿Qué antibiótico se le administró? \_\_\_\_\_

¿Tuvo su hijo dificultades para aprender a  
caminar? \_\_\_\_\_

¿Sufrió alguna operación en la lactancia? \_\_\_\_\_

En caso afirmativo, ¿Por qué razón? \_\_\_\_\_

¿Se ha roto su hijo algún hueso? \_\_\_\_\_

En caso afirmativo, ¿con qué frecuencia? \_\_\_\_\_

¿Sufre frecuentemente accidentes menores y  
heridas? \_\_\_\_\_

¿Existe en su hijo algo que se salga de lo  
corriente? \_\_\_\_\_

En caso afirmativo, explique \_\_\_\_\_

---

¿Consideraría usted a su hijo enfermizo? \_\_\_\_\_

¿Por qué? \_\_\_\_\_

¿No suda su hijo cuando hace calor? \_\_\_\_\_

¿Tiene alguna incapacidad o enfermedad física  
o mental? \_\_\_\_\_

En caso afirmativo, explique \_\_\_\_\_

¿Toma su hijo golosinas entre las comidas? \_\_\_\_\_

En caso afirmativo, ¿qué tipo de golosinas? \_\_\_\_\_

---

¿Sufre con frecuencia dolores de dientes? \_\_\_\_\_

¿Sangran sus encías con facilidad? \_\_\_\_\_

¿Ha dañado alguna vez sus dientes delanteros? \_\_\_\_\_

¿Le salen erupciones fácilmente? \_\_\_\_\_

¿Es alérgico a algún tipo de comida, anestésicos  
locales, penicilina u otras drogas? \_\_\_\_\_

¿Sufre asma? \_\_\_\_\_

¿Tiene dificultad para detener el sangrado cuando  
se corta? \_\_\_\_\_

¿Le salen fácilmente moretones? \_\_\_\_\_

¿Le ha dicho algún medico que su hijo es  
hemofílico? \_\_\_\_\_



¿Se ha chupado constantemente el pulgar o el  
dedo del pie? \_\_\_\_\_

En caso afirmativo, ¿cuándo hace esto? \_\_\_\_\_

¿Tiene problemas para hacer amigos? \_\_\_\_\_

¿No se lleva bien con otros niños? \_\_\_\_\_

¿Prefiere jugar dentro de casa que al aire  
libre? \_\_\_\_\_

¿Tiene hermanos o hermanas? \_\_\_\_\_

En caso afirmativo, ¿cuáles son sus edades? \_\_\_\_\_

¿Tiene problemas para estar a la par de su  
clase? \_\_\_\_\_

¿Teme al dentista? \_\_\_\_\_

En caso afirmativo, ¿sabe usted por qué? \_\_\_\_\_

¿Ha ido anteriormente al dentista? \_\_\_\_\_

Fig. Cuestionario para los padres

#### b) MODELOS DE ESTUDIO

Los modelos de estudio exactos deben prepararse antes de  
hacer un diagnóstico porque:

- 1) Permiten ver la oclusión en todos los aspectos.
- 2) Permiten realizar las distintas mediciones de los ar-

cos dentarios.

3) Más tarde, al avanzar el tratamiento, permiten demostrar el progreso obtenido al operador, al paciente y a sus padres.

4) Si el paciente se mudara a otra parte, los modelos -- ayudarán al otro ortodoncista a comprender el estado primitivo de la boca del paciente.

Los modelos de estudio se toman por las siguientes razones:

- 1) Para un fichado ordenado del caso.
- 2) Como ayuda para el diagnóstico y para seguir el movimiento dentario durante el tratamiento.
- 3) Para explicar a los padres el tratamiento y el pronóstico.
- 4) Para la investigación.

Los modelos de estudio para el diagnóstico ortodóntico, -- deben presentar no solamente los dientes, sino también los -- procesos alveolares, el paladar, los pliegues bucales, los -- frenillos y las inserciones musculares. Las cubetas deben -- ser bastante profundas para este propósito o que se les pueda añadir stens a sus bordes con dicho propósito. La cubeta debe dejar un espacio de 3 mm alrededor de los arcos dentales y no debe tocar los tejidos blandos especialmente en su base.

Los alginatos dan excelentes detalles en los moldes y --

son muy bien tolerados por los niños. Una impresión de modelar resiliente es el mejor material para usar en los niños -- muy pequeños y que no cooperarán del todo. Se usa también ca sos de paladar fisurado y si fuera necesario se confecciona-- rán cubetas especiales para estos casos a partir de una impre sión preliminar tosca. Mientras se toma la impresión al niño, éste debe estar en la falda de su madre, la que le sostiene-- la cabeza con su brazo y es ayudada por la asistente. Una ca pa de pastas con gusto agradable, como jugo de frutas concen-- trado, puede ser colocada sobre el material de impresión en-- el momento de ser insertada en la boca del niño.

#### Toma de la impresión

Este puede ser un momento oportuno para ganar por comple to el interés del niño. Con los más pequeños, se puede compa rar la cubeta a una cuchara y se demuestra esto en un modelo de yeso. La medición y la mezcla del alginato es un proceso-- que a todos los niños les gusta observar y les ayuda a perder sus temores por la futura impresión, especialmente si la im-- presión es como un helado color rosado. Es importante tener un alginato con un tiempo de fraguado razonablemente corto y usar una cubeta perforada. La impresión interior es más con-- fortable para el niño y es mejor tomarla primero. El borde . posterior de la cubeta superior debe cerrarse con stens y --- adaptarlo al paladar mientras está blando. Si el borde de la cubeta es bajo, puede extenderse con el stens hasta que alcan-- ce la altura requerida y llegue profundamente al surco bucal,

para que el modelo resultante refleje lo más posible el proceso alveolar. Debe colocarse en el centro del paladar del niño una pequeña cantidad de alginato a fin de prevenir la formación de burbujas y si el labio superior es llevado hacia adelante, el material correrá más fácilmente hacia el surc labial. Cualquier tendencia hacia la náusea se sobrepone sosteniendo la cabeza del niño hacia arriba y adelante, con la mano libre bajo el occipucio y diciéndole que respire profundamente a través de la nariz. A través de todo el proceso de la toma de impresión, el operador debe inspirar confianza al niño, por su control sobre la situación. Debe tomarse también una mordida en oclusión céntrica, por medio de un rodete de cera blanda en forma de U a fin de que los modelos puedan ser colocados en oclusión correcta.

#### Acondicionamiento de los modelos

Los modelos de estudio son vaciados preferiblemente en yeso, piedra, ya que este material permite que las cúspides y los bordes incisales sean más resistentes al desgaste y a las fracturas. Para los procedimientos diarios los formadores de bases de goma, dan buenos resultados, pero si se requieren las bases especialmente acondicionadas, después de llenar las impresiones, se apila el resto del yeso sobre la superficie de la mesa y se coloca la cubeta invertida presionándola sobre el yeso, mientras está todavía blando. La porción del modelo que está en contacto con el material de impresión se denomina "porción anatómica", por ejemplo: las encías y los ---

dientes. El resto se conoce con el nombre de porción basal. Después de quitar la cubeta y el material del modelo, la base se corta con una sierra o una rueda de carborundum, empezando con el modelo inferior de modo que el plano oclusal de los dientes inferiores se incline ligeramente hacia abajo y adelante. Si el plano oclusal del modelo inferior se inclinara hacia arriba, el modelo superior estaría en declive hacia atrás y los incisivos superiores tendrían una apariencia más protrusiva que lo que realmente ocurre en la boca.

#### Acondicionamiento del modelo inferior

1) A fin de trazar una línea de guía alrededor de la base del modelo inferior, éste se coloca con los dientes hacia abajo sobre una superficie plana, por ejemplo de vidrio, con un bloque de goma en forma de "T" para levantar los dientes sobre el "talón" del modelo. Es una ventaja reforzar la porción del bloque de goma que contactará con los incisivos inferiores, de modo que el plano oclusal se incline ligeramente hacia abajo y adelante. La línea de guía se inscribe a un nivel tal que la altura de la base en su parte más delgada, por ejemplo, la opuesta a los incisivos laterales sean un cuarto de la distancia total desde la punta del incisivo lateral inferior a la base del modelo.

2) Habiendo desbastado la superficie inferior del modelo, se corta la parte posterior exactamente por detrás de la porción anatómica en ángulo recto con la verdadera línea media del arco, sin prestar atención a la posición de los incisivos

centrales, ni al nivel de los molares, y en ángulo recto con la base.

3) Los lados AB y DC se cortan paralelos y alrededor de 6 mm de las superficies bucales de los dientes posteriores, de modo que el surco bucal sea preservado. Si un lado del arco dental estuviera aplanado o en posición anormal, el ángulo del lado bueno, puede transferirse al del lado anormal con la ayuda de una escuadra.

4) Los puntos A y D están localizados en el borde de la base del modelo sobre los puntos medios de la posición normal del canino inferior y usando un compás, con AD como radios, encontraremos el punto F. Con el centro F se describe un arco AED a cuyo nivel cortaremos el modelo, después de asegurarnos que el surco labial está preservado.

5) Las esquinas en B y C se cortan en ángulo recto a las líneas BD y AC de modo que el B1 B2 o C1 C2 sean igual a un tercio de la distancia AE o ED.

#### Acondicionamiento del modelo superior

El modelo superior se prepara de la misma manera que el inferior, solamente que la base debe ser paralela a la superficie inferior de la base del modelo inferior cuando los modelos están en oclusión. Los costados de los modelos deben coincidir de modo que puedan colocarse sobre sus superficies posteriores o sus costados y mantener la oclusión. La única diferencia entre las dos bases reside en que el frente de la base del modelo superior es ligeramente puntiagudo, de modo--

que AE es igual a Ed, y el punto E está a nivel de la línea--  
media verdadera sin tener en cuenta la posición del séptum en  
tre los incisivos centrales.

Finalmente se hacen desaparecer todas las marcas que hu-  
biese con papel de lija y los lados y superficies basales se-  
alisan del mismo modo. Después se entalcan y se marcan con--  
el nombre del paciente, el número y la fecha cuando la impre-  
sión se tomó.

Se usan cajas de cartón para guardar los modelos y los--  
aparatos de cada paciente. Puede ser una ventaja dar a estas  
cajas un número distinto a la del caso del paciente, de modo-  
que puedan ser usadas repetidamente cuando el tratamiento de-  
los pacientes ha terminado.

#### Uso de formadores de bases

Para facilitar la formación de modelos con bases de for-  
ma correcta, se encuentran en el comercio formadores de bases  
de goma. Las impresiones con esta técnica, son vaciadas con-  
yeso piedra solamente hasta su periferia y después se colocan  
en posición en los formadores de modelos con una nueva mezcla  
de yeso.

#### Modelos de estudio gnatostáticos.

Si se desea, se hacen asimismo modelos de estudio gnatos-  
táticos. La base del modelo superior se hace coincidir de --

tal forma que sea paralela al plano de Frankfort. Ello se logra mediante una mordida de cera con el arco facial y el recorte de los modelos en un gnatostato. La única ventaja de este método consiste en que el plano oclusal se halla relacionado con el plano de Frankfort.

#### Equilibrio oclusal

Cuando el caso lo requiere, los modelos se colocan en un articulador anatómico, pues así se descubren las interferencias cuspídeas. Ello es un procedimiento importante después de algunos tratamientos ortodónticos, y facilita el desgaste selectivo.

#### c) RADIOGRAFIAS

Las radiografías son una ayuda muy valiosa en el diagnóstico, ya que nos permiten observar la presencia, posición y grado de formación de los dientes no erupcionados y supernumerarios, como asimismo confirman la ausencia de dientes. Las radiografías extraorales laterales y anteroposteriores de cráneo, permiten hacer la valuación del desarrollo dentofacial y craneal, son útiles para la observación y medición de las maloclusiones. Sin embargo, debe destacarse el hecho de que las radiografías deben usarse para confirmar los hallazgos clínicos y bajo ninguna circunstancia deben reemplazar ninguna parte del examen clínico completo.



La radiografía deberá emplearse para proporcionar las siguientes ocho categorías de información:

- 1) Lesiones cariadas incipientes;
- 2) Anomalias;
- 3) Alteraciones en la calcificación de las piezas;
- 4) Alteraciones en crecimiento y desarrollo;
- 5) Alteraciones en la integridad de la membrana periodontal;
- 6) Alteraciones en el hueso de soporte;
- 7) Cambios en la integridad de las piezas, y
- 8) Evaluación pulpar.

#### TIPOS DE EXAMEN

La radiología para niños puede dividirse arbitrariamente en tres categorías generales:

- 1) Examen general de la boca,
- 2) Examen de áreas específicas y
- 3) Exámenes especiales.

#### EXAMEN GENERAL

Como suplemento del examen general, deberán hacerse radiografías de mordida con aleta cada seis meses, y posiblemente cada tres meses, a un niño muy susceptible a las caries. En estas visitas, si el niño tiene cavidades grandes y profundas, o restauraciones donde existe la posibilidad de afección peri

apical, el examen deberá consistir en películas periapicales y películas de mordida con aleta.

Los niños lactantes o muy pequeños son a veces muy poco cooperativos; en estos casos, se puede obtener generalmente películas laterales de mandíbula con la ayuda de uno de los padres o de la ayudante. Aunque las películas extrabucales son menos útiles para localizar lesiones interproximales incipientes, son de gran ayuda para localizar cavidades más grandes y de gran efectividad, entre otras cosas, para encontrar patosis periapical, anomalías dentales, patrones de crecimiento deformados, cambios debidos a enfermedades generales y lesiones.

#### EXAMEN DE AREAS ESPECIFICAS

Patosis locales o lesiones pueden examinarse con películas intrabucales y también extrabucales. El examen puede consistir en una película periapical única, tal como se usa para confirmar la existencia de patosis periapical, o un grupo de películas, como se usan en el examen de senos. En general, -- los exámenes específicos de un área consisten en exámenes para localizar lesiones óseas y objetos dentro de los tejidos blandos, evaluación de raíces múltiples y canales pulpares, y exámenes de senos y uniones temporomandibulares.

#### EXAMENES ESPECIALES

Los exámenes especiales se hacen por una de dos razones:

proporcionar un área de información específica, o 2) mostrar estructuras que no se ven en las radiografías dentales normales.

En odontopediatría se hacen dos radiografías para obtener información específica, que son de especial importancia: la radiografía cefalométrica, que se usa para comprobar el crecimiento y desarrollo del cráneo del niño, y la radiografía de mano y muñeca, que se usa para determinar la edad ósea del paciente. Las radiografías cefalométricas son generalmente proyecciones laterales del cráneo. Se hacen con la cabeza del niño colocada sobre algún instrumento estabilizador o cefalostat, de manera que se puedan hacer radiografías futuras en las mismas condiciones. Los trazos que se hacen de esta radiografía describen matemáticamente el desarrollo del cráneo del niño. La radiografía de mano y muñeca o de índice carpal se hace con una película con pantalla o sin ella, suficientemente ancha para mostrar el área completa que se está estudiando. La palma de la mano se coloca en posición aplanada sobre la película y apartada del cuerpo del niño, el haz de rayos X se dirige perpendicular a la película. Con un tubo de 30 pulgadas (75 cm) a distancia de la película 10 MA y 65 KVP, la exposición normal para una película sin pantalla es de 1 segundo, y para películas con pantalla es de cassettes de velocidad, de un quinto de segundo. El número de huesos carpales presentes y su tamaño correspondiente indican la etapa de desarrollo del niño. Las radiografías pueden compararse con un

atlas normal de desarrollo óseo como el de Greulich y Pyle. - Si existe variación definida entre el índice carpal de un niño y el de un atlas óseo común, se notificará al pediatra del niño y deberá preverse un examen físico completo.

Se hacen radiografías para mostrar estructuras que no se ven en las proyecciones dentales normales. Estas radiografías comprenden las que se hacen de lesiones de tejidos blandos y las que se hacen de áreas no faciales. Las radiografías de tejidos blandos se hacen con menos tiempo de exposición de kilovoltaje, o de ambos, para mostrar cosas como sialolitos o ganglios linfáticos calcificados. Se pueden usar medios radiopacos para mostrar cavidades de tejido blando tales como, los conductos de glándulas salivales en sialografía, quistes, orofaringe y senos. En la mayoría de los casos, este examen consiste en radiografías del cráneo, y como ejemplo de afecciones en las que estas radiografías son de gran ayuda podemos citar: granuloma eosinófilo, hiperpituitarismo, anemia drepanocítica, talasemia y fracturas.

#### d) ANALISIS DE DENTICION

##### Número de dientes

A menudo se olvida este simple procedimiento. Puesto -- que la mayoría de los pacientes ortodónticos son niños pequeños, el médico no piensa encontrar veinte dientes o treinta y dos. Más aún: debe estimar que son cuarenta y ocho, porque -

los veinte de leche se suman a los veintiocho permanentes que se están desarrollando en ese momento. Para efectuar esto se necesita contar con buenas radiografías, las cuales se consideran esenciales. Los dientes congénitamente ausentes o los supernumerarios son siempre un problema ortodóncico. Ambas alteraciones son de tratamiento más fácil, si se diagnostican en edad temprana.

#### Tamaño de los dientes

Como otras formas biológicas, los dientes tienen tamaños distintos. Desde el punto de vista ortodóncico, la medida -- más importante es su anchura mesiodistal. Un calibrador para medir dientes constituye un método simple y preciso para obtener estos datos.

Es raro encontrar macrodoncia (dientes demasiado grandes) o microdoncia (dientes demasiado pequeños) auténtica. Sin embargo pueden encontrarse piezas separadas o muy pequeñas, por ejemplo, laterales en forma de clavos. Asimismo los dientes separados tienden a parecer grandes, como ocurre en la geminación y la fusión. La herencia desempeña generalmente el papel principal en la predeterminación del tamaño de las piezas. Anomalías hormonales y el desarrollo serán otros factores que habrá que tomar en consideración.

#### Color de las piezas

La tinción anormal de las piezas de los niños puede divi

dirse en dos tipos: extrínseca e intrínseca. La tinción extrínseca puede causarse por bacterias cromogénicas, que pueden invadir depósitos de materia alba y cálculos, causando una gama de colores en las piezas de los niños. El cambio de color generalizado del esmalte y la dentina se debe probablemente a factores intrínsecos tales como discrasia sanguínea, amelogénesis imperfecta, dentinogénesis imperfecta, resorción interna y drogas tales como la serie de tetraciclina.

#### Oclusión de las piezas

En esta etapa del examen, puede comprobarse la oclusión del niño preguntándole: "¿Quieres por favor, sobre tus dientes posteriores?. Cuando el niño cierra, el dentista guía la mandíbula suave, pero firmemente, a la posición más retraída, pero cómoda, de los cóndilos. La interdigitación de molar y canino deberá de ser comprobada cuidadosamente de manera bilateral. Al detectar maloclusión en su etapa muy temprana se puede informar a los padres de que más adelante será necesario consultar a un ortodontista. El odontólogo deberá familiarizarse con las clasificaciones de maloclusión.

#### Malformaciones de los dientes

Lesiones físicas e hipoplasia del esmalte son las causas más comunes de dientes malformados. Adicionalmente las piezas pueden estar dilaceradas, empequeñecidas, germinadas, fusionadas, con entalladuras y en forma de clavo, causa de trastornos hereditarios, sistemáticos o del desarrollo. Se

han dado términos especiales a muchas de estas anomalías, tales como dens in dente, incisivo de Hutchinson, coronaria bífida, hipoplasia de Turner y molar en forma de frambuesa.

Las caries son causa de más destrucción de tejidos dentales que cualquier otro tipo de afección. Es deber del odontopediatra detectar este proceso patógeno en sus etapas más tempranas por medios clínicos y radiográficos.

CAPITULO III

a) CRONOLOGIA DE LA ERUPCION DENTAL

C.D. VICTOR M. DIAZ MICHEL  
 C.D. EMILIO C. BELTRAN LARA  
 C.D. RIGOBERTO RUBALCAVA LERMA

CLINICA PERIFERICA ARAGON

DENTICION PRIMARIA:

MAXILAR SUPERIOR

	ERUPCION
A	7.5 meses
B	9 meses
C	18 meses
D	14 meses
E	24 meses

ORDEN DE ERUPCION

A B D C E

MAXILAR INFERIOR

	ERUPCION
A	6 meses
B	7 meses
C	16 meses
D	12 meses
E	20 meses

A B D C E

DENTICION PERMANENTE

1	7-8 años
2	8-9 años
3	11-12 años
4	10-11 años
5	10-12 años
6	6-7 años
7	12-13 años

ORDEN DE ERUPCION

6 1 2 4 3 5 7

1	6-7 años
2	7-8 años
3	9-10 años
4	10-12 años
5	11-12 años
6	6-7 años
7	11-13 años

ORDEN DE ERUPCION

6 1 2 3 4 5 7



b) CARACTERISTICAS DE LA DENTICION TEMPORAL Y PERMANENTE

TEMPORAL

Compuesta por 20 dientes

Presenta acentuada constricción en el -  
cuello terminando abruptamente en filo-  
de cuchillo.

El esmalte y la dentina son aproximada-  
mente del mismo espesor alrededor de 1-  
mm.

Las crestas cervicales son más promin~~e~~n  
tes.

Las crestas en vestibular y lingual de-  
D y E son más planas.

Los prismas del esmalte en el tercio --  
gingival se inclinan hacia oclusal o in-  
cisal.

Las raíces son más delicadas y divergent  
es.

La proporción entre tejido pulpar y te-  
jido coronario duro es mayor.

Mayor contenido de agua en los dientes.  
Esto causa diferencias de color: son más  
laros (blanco azulados).

Función:

Se utilizan para la preparación mecáni-  
ca del alimento digerir y asimilar, man-  
tienen el espacio en los arcos dentales,  
estimulan el crecimiento de la mandíbu-

PERMANENTE

32 dientes

Se adelgaza paulatin  
amente.

Se inclinan hacia--  
gingival.

Amarillos y grises.

Masticación, fona-  
ción, estética.

la, fonética y estética.

En todas dimensiones son más pequeños.

Las coronas son más anchas Mesiodistal en relación con su diámetro mesiodistal en relación de su altura cervice-oclusal dando a las piezas anteriores aspecto de copa y a los molares aspecto más aplastado.

Surcos cervicales son más pronunciados especialmente en el aspecto bucal de los D.

Las superficies bucales y linguales de los D y E principalmente los D convergen hacia la superficie oclusal.

El cuello es mucho más estrecho.

Existe menos estructura dental para proteger la pulpa.

Los cuernos pulpares están más altos en los D principalmente los mesiales y las cámaras pulpares son proporcionalmente mayores.

Las raíces de las piezas primarias son más largas y más delgadas, en relación con el tamaño de la corona.

Las raíces de los molares primarios se expanden hacia afuera más cerca del cervice. Las raíces de D y E, se expanden más a medida que se acercan a los ápices.

Existe más estructura dental para proteger a la pulpa.

La pulpa cameral y radicular más estrecha.

c) ETAPA DEL PATITO FEO

Boadbent denomina así al periodo que va desde la erupción de los incisivos laterales hasta la erupción del canino, este término implica una metamorfosis inestética conducente a resultados estéticos.

Puede desarrollarse un diastema entre los centrales superiores. Las coronas de los laterales pueden separarse.

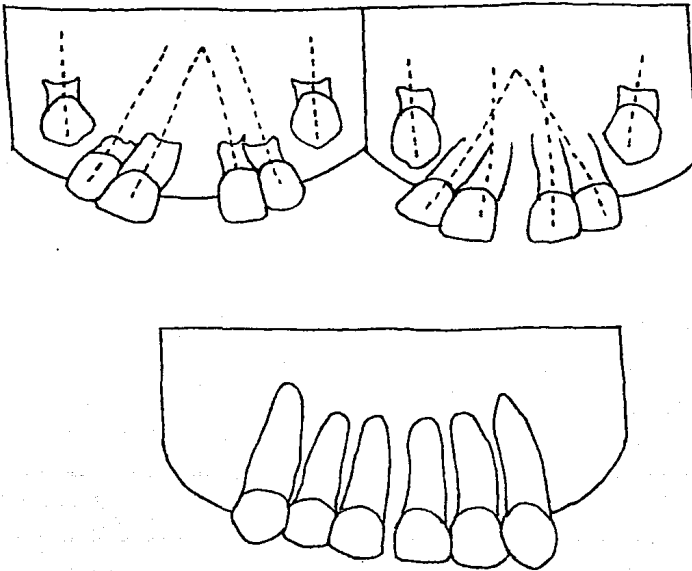
Las coronas de los caninos golpean las raíces en desarrollo de los incisivos laterales, dirigiendo las raíces medialmente y haciendo que las coronas se abran lateralmente; las raíces de los centrales también se ven forzadas en dirección convergente.

Cuando los laterales siguen erupcionando, porciones más estrechas de sus raíces están en proximidad a los caninos en desarrollo.

En esta etapa, el maxilar está abultándose en la región de los caninos, a medida que el proceso alveolar se desarrolla alrededor del canino en formación. Con la emigración oclusal del canino, con la ayuda del proceso alveolar, el punto de influencia del canino sobre los laterales se desvía incisalmente, de manera que las coronas laterales serán llevadas medialmente, lo que también influirá en el cierre del es-

pacio entre los centrales. Con la erupción de las coronas de los caninos queda mayor espacio en el hueso para permitir el movimiento lateral de las raíces de los laterales.

El problema es determinar si la situación inicial está dentro de los límites normales, o si el crecimiento y desarrollo defectuosos evitarán la resolución del problema. Mantener al paciente bajo observación periódica será preferible a realizar una frenectomía inmediata, para corregir una circunstancia que tal vez puede corregirse por sí sola.



#### d) ESPACIOS DE RECUPERACION

Significa que se tienen todas las condiciones siguientes:

- 1) Se han perdido uno o más dientes primarios.
- 2) También se ha perdido algún espacio en el arco para el corrimiento mesial del primer molar permanente.
- 3) El análisis de la dentición mixta muestra que si se pudiera recuperar lo que había, todos los dientes tendrían lugar adecuado y se podrían hacer los ajustes normales de la dentición mixta.

La pérdida del perímetro del arco se debe a caries o pérdida prematura de dientes primarios.

Cuando existe una pérdida indeseada en la longitud de la arcada se puede atribuir a la migración mesial de los molares permanentes superiores e inferiores, o al movimiento lingual de los incisivos permanentes. Esta última situación se da habitualmente tras la pérdida prematura de ambos caninos primarios, hecho que implica una insuficiencia previa en la longitud de la arcada. En tales casos, la reubicación labial de los incisivos no rectifica la maloclusión; el apifonamiento anterior persistente es generalmente de una magnitud mayor que la resulta por la preservación del espacio libre marginal.

El tratamiento activo, por tanto, suele ser pospuesto hasta que se puede brindar un servicio ortodóntico integral.

En el ínterin, se ubica un arco de soporte lingual para evitar un colapso incisivo adicional.

En contraste, la distalación de los primeros molares permanentes superior e inferior, con propósito de recuperar la dimensión perdida de la arcada, representa un procedimiento de tratamiento definitivo.

La ausencia de contacto proximal, por caries o pérdida prematura de dientes primarios, es el factor ambiental más significativo asociado a la migración mesial del molar permanente. Si no se mantiene el espacio, el molar permanente se desplaza hacia mesial en un intento por restablecer el contacto.

El potencial de distalación de los molares superiores es de 5.7 mm por lado, mientras que el movimiento distal de los molares inferiores está limitado a 1 ó 2 mm por lado. La migración mesial está representada por el vuelco y/o movimiento global relacionados directamente con la cantidad de erupción del primer molar permanente en el momento en que fue creado el espacio. Por ejem: se podría preveer un mayor movimiento global si la pérdida del segundo molar primario precediera a la erupción del primer molar permanente. Además, se espera que cierto grado de inclinación mesial coincida con los molares permanentes ubicado hacia adelante, con su grado asociado de modo similar al programa de erupción y oportunidad de la -

pérdida.

El enderezamiento del molar afectado constituye un movimiento de inclinación relativamente simple en el cual se distala la corona con respecto de su posición original. La distalación del molar inferior puede, en tales casos, exceder el promedio de 1 ó 2 mm por lado como límite; es decir, la ganancia en la longitud de la arcada puede estar proporcionadamente asociada al grado de inclinación molar. Los procedimientos de recuperación del espacio deben ser iniciados tan pronto como se determine su necesidad. El espacio entre el primer molar volcado y el segundo molar no erupcionado sirve para facilitar la distalación.

Para la recuperación del espacio se emplean tanto fuerzas constantes como intermitentes como indeterminadas. La distalación molar se produce en general más rápidamente y a mayores distancias con la aplicación de un sistema de fuerzas de aplicación constante. Se usa una fuerza de acción a los dientes anteriores que sirven como unidad de "anclaje".

#### Recuperadores de espacio

Son aparatos para volver a ganar espacio, perdido en la línea del arco dentario, se usan para enderezar aquellos dientes que se han corrido después que otros se han perdido.

Los recuperadores de espacio encuentran su mayor uso en

la dentición mixta después de la pérdida prematura de molares primarios y para ubicar dientes permanentes que se van a usar como pilares de puente. Los recuperadores de espacio no se deben usar para crear espacios que nunca existieron en el arco. Su único propósito es inclinar dientes y así reganar espacio que se había perdido.

Los aparatos extrabucales de distalación molar de tracción craneana o cervical transfieren la fuerza de reacción a la cabeza y al cuello, con lo cual se eliminan los movimientos dentarios imprevistos. Estos aparatos, sin embargo, suelen ser usados intermitentemente y generan un movimiento menor a la velocidad más reducida. No se recomienda la aplicación de esta aparatología para el tratamiento de problemas unilaterales pues el sistema de fuerza establecido es más frecuentemente bilateral.

La mayoría de los aparatos fijos y removibles bucales para la recuperación de espacio administran sistemas de fuerza aplicados constantemente dentro de una misma arcada. Si la distalación molar es el único objetivo, la fuerza de reacción debe ser controlada. Se establece un requisito de anclaje máximo para mantener la posición fija de los dientes anteriores y un mecanismo atinado para inhibir el desplazamiento perjudicial para el segmento anterior. Existen dos opciones: 1) Por desplazamiento de la fuerza de reacción sobre una gran superficie, los dientes contenidos dentro de la unidad de anclaje se mantienen estables.



Los aparatos removibles para la recuperación del espacio, estrechamente adaptados en torno de los dientes y tejido de soporte, reducen la fuerza por unidad de superficie y en último término detienen el movimiento como alternativa, se puede utilizar un casquete craneado sobre el segmento incisivo para introducir una segunda fuerza opuesta, igual a la fuerza de reacción, actuando en sentido contrario. Nuevamente los aparatos fijos dentosoportados con frecuencia necesitan la estabilización del segmento anterior a menos que la fuerza de reacción se reduzca a través de una arcada entera.

Los procedimientos de recuperación del espacio tienden a "abrir la mordida" al resumir la postura erguida y distal. Por esta razón, ese tratamiento es útil para corregir una mordida profunda y está contraindicado en presencia de una mordida abierta.

Otros autores utilizarán con éxito aparatos de Hawley -- con resortes helicoidales o en forma de pesas, otros autores prefieren un aparato bucal fijo con acción de resorte en espiral. Se adaptan bandas con tubos (0.5 x 0.7 mm) y se las cementa a los primeros molares permanentes, con brackets de arco de canto (0.5 x 0.7 mm) unido a los dientes seleccionados, incluido el diente pilar adyacente al espacio. Se adapta un alambre (0.45 ó 0.5 mm) a la arcada dentaria y se lo hará extender 0.3 mm más allá del extremo distal del tubo en el molar que ha de ser distalado. En torno de éste se coloca un--

trozo de resorte de espiral (0.25 x 0.9 mm), 3 mm m s largo-- que el espacio entre el brakets y el tubo.

Se utiliza entonces ligadura de acero inoxidable para -- unir el conjunto en su posición. Se utilizará casquete cra-- neocervical, con brazos de alambre insertados en las ansas,-- contenidas dentro del segmento incisivo del arco de alambre,-- para contrarrestar la posible fuerza de reacción no controla-- da. Se utiliza este dispositivo entre 12-14 horas por día--- se cita al paciente con intervalos de 3 semanas. Durante el-- tratamiento, para mantener una activación de 1 o menos 3 mm-- puede requerirse un cambio en el resorte de espiral. Se sue-- le lograr el movimiento deseado en 2-3 meses; se inserta en-- tonces un arco lingual de soporte para asegurar la posición - molar.

Los aparatos removibles de recuperación de espacio se -- utilizan con mayor frecuencia en la arcada superior. Una mo-- dificación del aparato ACCOC (anclaje acrílico cérvico Occipi-- tal), proporciona una distalación molar labial reforzado con-- plástico, ganchos de alambre y resorte recto van incorporados a una placa de acrílico de Hawley, el resorte toma la superfi-- cie mesial del molar por distalar; el gancho abraza el molar-- contra lateral la eliminación de la interferencia oclusal per-- mite un movimiento dentario más eficiente. Hay que estable-- cer 1 ó 2 mm de apertura de la mordida posterior mediante el-- establecimiento de un plano de mordida adecuado en la porción

anterior de la placa palatina.

El aparato debe ser usado permanentemente al resorte recto se lo activa aproximadamente la mitad del ancho del molar. Se ejerce una fuerza ininterrumpida contra el molar superior, mientras se distribuyen fuerzas contrarecipientes por toda la arcada. El control de la influencia adversa sobre los dientes anteriores se logra con extracción extrabucal se insertan los brazos del dispositivo craneano: se insertan un brazo en el ansa; el brazo gancho en el extremo del brazo en el lado opuesto, yace pasivamente por delante del tragus auricular el dispositivo craneano se utiliza entre 12 y 14 horas por día. Durante el tratamiento activo se cita al paciente con intervalos de 3 semanas para el ajuste del aparato. Inmediatamente después de terminada la distalación se puede confiar en un aparato de Nance para conservar la posición molar.

#### e) DIASTEMAS DE DESARROLLO

En 1950 el Dr. Louis J. Baume realizó estudios sobre la erupción dental y desarrolló el arco dando uno de los conceptos más audaces.

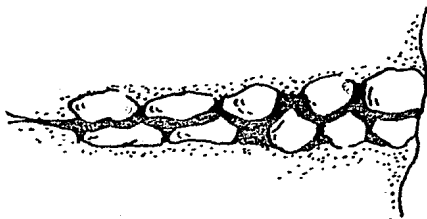
Observó que en los arcos dentales primarios se presentaban dos tipos: los que mostraban espacios intersticiales entre las piezas y los que no los mostraban. Frecuentemente, se producían dos diastemas en la dentición primaria espaciada,

uno entre el canino primario mandibular y el primer molar pri mario y el otro entre el incisivo primario lateral y el canino primario maxilar. (Estos diastemas están presentes en la boca de todos los demás primates. Por esto, cuando ocurren en seres humanos, se les describe como espacios primates).

Los espacios no se desarrollan en arcos anteriormente ce rrados durante la dentadura primaria. Un arco puede presentar espacios y el otro no.

Los diastemas de desarrollo son normales y nos sirven pa ra compensar el espacio cuando erupcionan los dientes permanentes ya que éstos son más grandes en todas dimensiones.

Al hacer erupción el primer molar permanente causará que el segundo molar y el primer molar primario se muevan ante-- riormente, eliminando el diastema entre el canino y el primer molar primario, y permitirán que el molar maxilar haga erup-- ción directamente a oclusión normal.



## f) DIASTEMAS ANTERIORES

Al hacer erupción los incisivos laterales, con frecuencia se deslizan por las superficies radiculares distales de los incisivos centrales hasta alcanzar su posición. En las etapas iniciales esta acción bilateral tiende a forzar los ápices de los incisivos centrales hacia la línea media. Las coronas se desplazan distalmente, creando un DIASTEMA DEL DESARROLLO. Este desplazamiento puede persistir después de que los incisivos laterales hacen erupción, pero generalmente cierran cuando los caninos repiten el efecto de desplazamiento sobre los incisivos laterales, cuando éstos hacen erupción, hasta ocupar su posición clínica los espacios se cierran por sí solos sin ayuda mecánica.

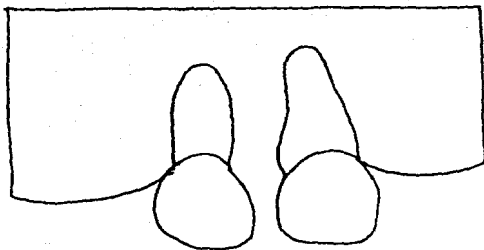
El enderezamiento de los incisivos puede causar resorción radicular y desplazamiento de los caninos hasta posiciones de maloclusión.

El frenillo labial también puede crear estos espacios cuando hay una inserción fibrosa que no cede. Esta situación se presenta en una minoría de los casos.

Muchos diastemas no son fenómenos transitorios del desarrollo. Con frecuencia, los incisivos centrales superiores hacen erupción con 2 ó 3 mm de separación invadiendo el espacio necesario para los incisivos laterales superiores. De

persistir se presenta maloclusión, debida a la falta de espacio, los incisivos laterales superiores erupcionan hacia lingual, con frecuencia con mordida cruzada, los caninos en erupción tienden a desplazarse mesialmente y adoptan posiciones--labiales a los ápices de los incisivos laterales siendo ya de masiado tarde para cerrar el diastema y mover los incisivos--laterales a su posición normal, ya que podemos dañar sus raíces.

Lo ideal es desplazar los incisivos centrales superiores hasta hacer contacto, dejando espacio suficiente para que los laterales tomen posición normal, esto será aplicando fuerzas--parecidas a las fisiológicas ya que las presiones ortodónticas normales provocan acortamiento de los centrales debido a que los agujeros apicales en erupción de estos dientes son --amplios.



## CAPITULO IV

### CLASIFICACION DE LOS MANTENEDORES DE ESPACIO

#### INTRODUCCION

Son aparatos de Ortodoncia que van a tener la función de preservar el espacio donde existió un diente de la primera -- dentición, el cual se perdió prematuramente por diversas causas (caries profunda, fractura, accidentes, etc.).

El mantenedor permitirá la erupción adecuada de los dientes de la segunda dentición.

La selección del tipo de mantenedor dependerá de las condiciones en que se encuentre el problema del paciente, éstos se han clasificado de la manera siguiente:

- |                                 |                                  |
|---------------------------------|----------------------------------|
| a) De acuerdo a su función:     | Funcionales<br>No funcionales    |
| b) De acuerdo a su colocación   | Fijos<br>Removibles<br>Semifijos |
| c) De acuerdo a su elaboración: | Metálicos<br>Metal-acrílicos     |

- |  |  |
|--|--|
| d) De acuerdo a su soporte:              | Mucodentosoportados<br>Dentosoportados |
| e) De acuerdo a su acción:               | Activos<br>Pasivos                     |
| f) Con bandas o sin ellas.               |  |
| g) De acuerdo a la estética:             | Estéticos<br>No estéticos              |
| h) De acuerdo a la arcada<br>que ocupan: | Unilaterlaes<br>Bilaterales            |

Por lo tanto podemos decir que la clasificación más adecuada e idónea es:

Unilaterales: cuando se emplean en una sola hemiarcada.

Bilateral: cuando se van a emplear en dos hemiarcadas.

Se subdividen en:

Fijos.- Cuando el paciente no los puede retirar por estar cementados.

Removibles.- Cuando el paciente puede retirarlos.

Semifijos.- Es una combinación de los dos anteriores.

También pueden ser: Activos o pasivos. Estéticos o no es téticos.



## CAPITULO V

### INDICACIONES Y CONTRAINDICACIONES PARA MANTENEDORES DE ESPACIO

Los mantenedores de espacio se utilizan en los siguientes casos:

1. Cuando se pierde un segundo molar primario antes de que el segundo premolar esté preparado para ocupar su lugar, se aconseja el uso de un mantenedor de espacio.

No hará falta usar este instrumento si el segundo premolar está ya haciendo erupción, o se tiene evidencia radiográfica de que pronto lo va a hacer.

La cantidad de espacio entre el primer molar y el primer premolar puede ser mayor que la dimensión radiográfica del segundo premolar. Esto permitiría una desviación mesial mayor de lo normal del primer molar permanente y aún quedaría lugar para la erupción del segundo premolar. En este caso, deberá medirse el espacio por medio de divisiones. Luego preferentemente cada mes, deberá medirse el espacio y compararse con la medida original. Si el espacio se cierra a un ritmo mayor -- que el de erupción del segundo premolar, es muy aconsejable la inserción de un mantenedor de espacio.

2. El método precedente, de medición y espera, puede ser suficiente para atender pérdidas tempranas de primeros mola--

res primarios. Las estadísticas indican que se producen cierres de espacio después de pérdidas prematuras de primeros molares primarios, en menor grado y frecuencia que la pérdida siguiente prematura del segundo molar primario. Sin embargo, las estadísticas aplicadas al total de la población, por muy tranquilizantes que sean, no deberán inducir a desatender situaciones que pueden crear problemas en casos individuales.

3. En casos de ausencias congénitas de segundos premolares, es mejor probablemente dejar emigrar el molar permanente hacia adelante por sí solo, y ocupar el espacio. Es mejor tomar esta decisión tardíamente que temprano, puesto que a veces los segundos premolares no son bilateralmente simétricos al desarrollarse. Algunos no aparecen en las radiografías -- hasta los seis o los siete años de edad.

4. Los incisivos laterales superiores muy a menudo faltan por causas congénitas. Los caminos desviados mesialmente, casi siempre pueden tratarse para resultar en substituciones laterales de mejor aspecto estético que los puentes fijos en espacios mantenidos abiertos. Lo mejor es dejar que el espacio se cierre.

5. La pérdida temprana de piezas primarias deberá remediarse con el emplazamiento de un mantenedor de espacio. Muchas fuentes indican que la localización de las piezas permanentes en desarrollo evita el cierre en la parte anterior del

arco. Esto no se verifica en todos los casos. No sólo se pueden cerrar los espacios, con la consiguiente pérdida de continuidad del arco, sino que otros factores entran en juego. La lengua empezará a buscar espacios, y con esto se pueden favorecer los hábitos. Pueden acentuarse y prolongarse los defectos del lenguaje. La ausencia de piezas en la sección anterior de la boca, antes de que esto ocurra en otros niños de su edad, hace que el niño que es vulnerable emocionalmente se sienta diferentes y mutilado psicológicamente.

6. Muchos individuos están aún en la niñez cuando pierden uno o más de sus molares permanentes. Esta situación es muy deplorable, pero en muchas secciones del país es una realidad. Si la pérdida ocurre varios años antes del momento en que hace erupción el segundo molar permanente, este último puede emigrar hacia adelante y brotar en oclusión normal, tomando el lugar del primer molar permanente. Si el segundo molar permanente ya ha hecho erupción, o está en erupción parcial, se presentan dos caminos a elegir. Mover ortodónticamente el segundo molar hacia adelante, o mantener el espacio abierto para emplazar un puente permanente en etapas posteriores.

7. Si el segundo molar primario se pierde poco antes de la erupción del primer molar permanente, una protuberancia en la cresta del borde alveolar indicará el lugar de erupción del primer molar permanente.

Las radiografías ayudarán a determinar la distancia de-- la superficie distal del primer molar primario a la superfi-- cie mesial del primer molar permanente no brotado. En un ca-- so bilateral de este tipo, es de gran ayuda un mantenedor de-- espacio funcional, inactivo y removible, construido para inci-- dir en el tejido gingival inmediatamente anterior a la super-- ficie mesial del primer molar permanente no brotado, o inclu-- so cuando el primer molar primario se pierde en el otro lado.

Reforzar el anclaje del arco labial con resina de cura-- ción propia ayuda a mantener la extremidad distal de la silla libre en contacto con el borde alveolar.

8. En la mayoría de las situaciones que acabamos de men-- cionar, en las cuales se aconseja mantenimiento de espacio,-- se usarían mantenedores de espacio pasivos. Existen situacio-- nes en las que odontólogos generales pueden usar mantenedores de espacio activos con grandes beneficios. Cuando un pacien-- te visita al odontólogo por primera vez, y por examen manual-- y radiografía se encuentra que no existe lugar suficiente pa-- ra el segundo premolar inferior, pero si existe espacio entre el primer premolar y el canino, y el primer premolar está in-- clinándose distalmente, y está en relación de extremidad a ex-- tremidad con el primer molar superior -en este caso será de -- gran utilidad un mantenedor de espacio. Abrirá un espacio pa-- ra el segundo premolar, y restaurará el primer premolar a -- oclusión normal.

Puede usarse un mantenedor de espacio activo para presio  
nar distalmente o hacia arriba un primer molar permanente que  
haya emigrado o se haya inclinado mesialmente, evitando la --  
erupción del segundo premolar.

#### CONTRAINDICACIONES PARA MANTENEDORES DE ESPACIO

1. Cuando ya está próximo a erupcionar un diente o se --  
tiene evidencia radiográfica de que pronto va a hacer erup--  
ción.

2. Estados patológicos como ulceraciones, quistes, enfer  
medad parodontal.

3. Patologías de índole general por ejemplo: pacientes--  
cardiópatas, con fiebre reumática. Si el paciente no tiene -  
una buena higiene, se le está potencializando su enfermedad;-  
pacientes hemofílicos en donde los pacientes pueden morderse--  
y producir un sangrado excesivo que no se pueda controlar.

4.- Pacientes que son inconstantes.

## CAPITULO VI

### MANTENEDORES DE ESPACIO FIJOS

Los mantenedores de espacio fijos tienen la manifiesta--  
ventaja de ser relativamente independientes del paciente. ---  
Salvo que se vea afectado por chicles o caramelos pegajosos,-  
un mantenedor de espacio bien construido y cementado presta--  
servicios útiles durante un largo período de tiempo. Son ra--  
ras las reacciones gingivales adversas, y si se recementa con  
procedimientos de rutina, el mantenedor de espacio cada seis--  
meses, la caries dentaria es una complicación relativamente--  
rara. El aparato bien concebido no solamente mantendrá el es  
pacio necesario, sino que además proporcionará contacto fun--  
cional con los dientes opuestos y evitará su extrusión.

Un mantenedor de espacio anterior consta a menudo de ban  
das ortodónticas colocadas sobre los dientes vecinos al espa--  
cio, unidas por medio de un p<sup>ó</sup>ntico de acrílico. El uso del--  
metal en la porción anterior de la boca puede constituir una--  
desventaja. Sin embargo, ello es menos importante que las ob  
jeciones de otro tipo de aparato más estético. Este último--  
causa a veces inconvenientes si se afloja, y puede ser causa--  
de fijaciones bucales. Además, el niño que lleva un aparato--  
fijo evita, por la semejanza de éste con un dispositivo orto--  
dóntico, la curiosidad y las burlas de sus compañeros respec--  
to de los dientes que le faltan y su reposición.

A veces es difícil la construcción de un mantenedor de espacio fijo en un paciente muy pequeño y poco cooperador. -- Los procedimientos al lado del sillón, sin ser complejos ni suponer remoción de tejido dentario, requieren cierta dosis de cooperación. Sin embargo, es un hecho que el niño que no se deja persuadir por una manera paciente y gentil de encarar las cosas para que acepte el procedimiento necesario, difícilmente usará un aparato removible. Por lo tanto, la selección del tipo de mantenedor de espacio debe depender más bien de las necesidades del caso que de las dificultades que pueda su poner la atención del paciente, aunque se trate de un niño difícil. En casos extremos, se puede recurrir a la anestesia general y construir el aparato en una sola sesión.

#### Principios que rigen la concepción de mantenedores de espacio fijos.

Es casi infinita la variedad de situaciones que requieren un mantenedor de espacio. No obstante, hay determinados principios generales que deben cumplirse cuando se planea el aparato para un caso determinado:

1. Los dientes de anclaje deben ser estructuralmente sanos, con todas las caries reparadas, y en caso de dientes temporales con escasa reabsorción radicular, visible en las radiografías.

2. Deben estar bien adaptadas en los bordes las coronas-

de oro u acero inoxidable utilizadas para anclaje, o las bandas ortodónticas. Si los bordes gingivales no tienen adaptación exacta, se producirán caries recurrentes, inflamación gingival y hasta formación de abscesos. En casos extremos, el exceso de material puede impedir la erupción de un diente permanente vecino.

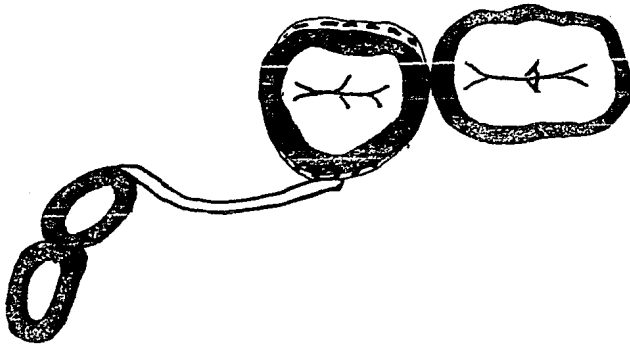
3. Las bandas ortodónticas o coronas deben ocluir normalmente en sus dientes antagonistas. El trauma oclusal producirá la descementación de la banda y es probable que ocurra una reabsorción prematura de las raíces de dientes temporarios. Ocurre la intrusión de un molar permanente portador de una corona de acero en oclusión traumática, o la de su antagonista. En algunos casos el paciente adopta un cierre de conveniencia que afectará de manera adversa su dentición en desarrollo. Por lo común, son muy útiles las coronas en casos de destrucción coronaria extensa. De no ser así, el anclaje de elección será una banda ortodóntica o una corona de oro colada con superficie oclusal descubierta.

4. La barra de reemplazo deberá tener algún contacto funcional con los dientes antagonistas. Asimismo, la barra tendrá suficiente rigidez para evitar su deformación bajo la carga funcional. Por esta razón es frecuente el uso de una barra doble.

5. Cuando se anticipa una carga funcional considerable,



es mejor evitar los mantenedores de espacio de extremo libre. El masticar alimentos duros puede bajar la barra sin soporte, y causar la inclinación mesial del diente pilar y la consi--- guiente pérdida de espacio. Por el contrario, cuando no se-- observar carga oclusal y la presión durante la masticación es mínima, se puede considerar la colocación de un mantenedor de extremo libre, pero esto es la excepción. La barra debe pa-- sar sobre el espacio desdentado por lingual o vestibular para evitar su deformación accidental durante la masticación. Es-- to es útil en especial si se perdió prematuramente un canino-- temporario y se desea evitar la migración hacia el espacio -- del incisivo lateral permanente y del molar temporario. Se - muestra en la siguiente figura.



6. Es preciso evitar la colocación de un mantenedor de-- espacio muy extenso (más de dos dientes), ya que causa un --- trauma excesivo a los dientes de anclaje. En estos casos se-- logra un soporte bilateral con un arco lingual fijo. Los ali

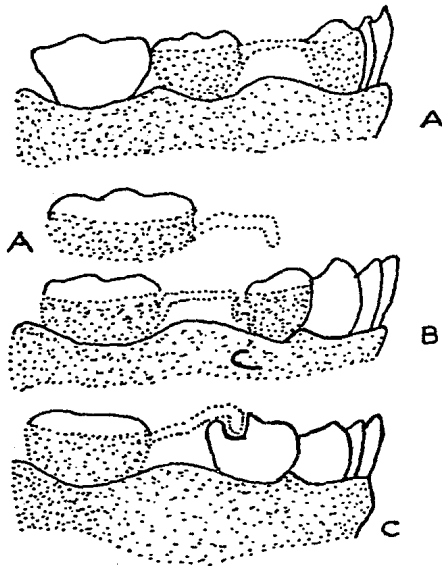
mentos duros pueden deformar el arco lingual, causando malposiciones dentarias, por lo que éste debe ser vigilado cada -- tanto.

7. Si faltan los dientes posteriores en los dos lados del arco, es preferible la colocación de un arco lingual fijo con topes adecuados contra los dientes terminales anteriores, en lugar de un mantenedor de espacio fijo de cada lado.

8. El agregar dientes de acrílico a un arco lingual constituye un mantenedor de espacio estético para reemplazar dientes anteriores. El tipo de arco lingual removible es preferible al arco soldado fijo, ya que se puede practicar una limpieza fundamental cada dos o tres meses, del arco y de los -- dientes.

#### a) TIPOS DE MANTENEDORES DE ESPACIO FIJOS

Existen tres tipos fundamentales de mantenedores de espacio unilaterales: los que tienen los dos extremos soldados, - los que poseen un extremo que se apoya en un extremo vertical unido a una banda, y los de extremo que encaja en un apoyo -- oclusal profundo. No obstante, como se dijo antes, hay variaciones de acuerdo con circunstancias especiales. Véase la siguiente figura:



## b) CONSTRUCCION DE MANTENEDORES DE ESPACIO FIJOS

Es imposible construir un buen mantenedor de espacio a partir de una simple impresión de alginato. Se hacen bandas ortodónticas o coronas de acero directamente sobre los dientes, o por método indirecto sobre troqueles obtenidos de impresiones de compuestos de modelar de los dientes pilares. Con las bandas en posición, una vez corregidas las interferencias oclusales, se toma una impresión con yeso. Es aconseja-

ble tomar una mordida de cera para la articulación adecuada del modelo. Se construye una barra de conexión adecuada a la fosa central del diente antagonista y se suelda en posición. Se pule el aparato.

Todos estos pasos son necesarios para lograr un ajuste exacto de las bandas y evitar el balanceo y desadaptación del aparato acabado. La inestabilidad es causa frecuente del aflojamiento repetido y recementado de los mantenedores de espacio fijos.

#### c) CONFECCION DE APARATOS

Mantenedores de espacio fijos.

APARATOS DE BANDA Y ANSA, ARCO LINGUAL Y APARATO DE NANCE

Adaptación de banda e impresiones. Se usará una banda de acero inoxidable preformada. Con la presión de los dedos, se empuja la banda sobre el diente. Se recordará que hay que hamacar la banda superior sobre vestibular hacia lingual y la banda inferior desde lingual hacia la superficie vestibular. Si la banda queda totalmente asentada con la presión digital, es demasiado grande y debe elegir otra. Se mantiene un empujador de bandas contra el borde oclusal y se asienta la banda interproximalmente. La ubicación final es alcanzable por medio de un asentador de bandas sobre el cual muerde el pacien-

te intermitentemente mientras se lo va deslizando por todo el borde oclusal de la banda, hasta completar el procedimiento-- en lingual de un diente superior o vestibular de uno inferior. Los márgenes oclusales de una banda totalmente asentada deben quedar ligeramente por debajo de las crestas proximales. Los bordes gingivales se extenderán 0.5-1 mm dentro de la hendidura gingival. Se usará el asentador de banda o un condensador o bruñidor de amalgama para bruñir la banda en los surcos vestibulares y linguales y en las vías de escape proximales. Hay que asegurarse que el contorno oclusal de la banda esté bien adaptado al diente. Si fuera necesario, se retirará la banda y se ajustará el borde gingival con pinzas de contornear. Una banda bien ajustada deberá ser autorretentiva y no deberá desalojarla al ejercer una presión ligera. En ciertas instancias, pudiera ser necesario remover la banda y con soldadura de punto incorporar un trozo de material para matriz de acero inoxidable por su superficie interna. Entonces se repone la banda y se vuelven a bruñir los márgenes. Se debiera observar un mejoramiento de la retención.

Después se toma una impresión con compuesto de modelar-- de los dientes con bandas y de los pilares apropiados. Para la confección del arco lingual o del aparato de Nance se toman impresiones de la arcada entera con compuestos de modelar. Para el mantenedor de espacio de banda y ansa es adecuada una impresión seccional, con una cubeta unilateral.

Una taza de goma es recubierta con toalla de papel y llenada hasta la mitad con agua a una temperatura de 57-60°C. Se añade una porción apropiada de pastilla Kerr de compuesto de modelar blanco. Este material alcanza una condición de tra--bajo hacia los 56°C. Se amasará el material con los dedos --para asegurar una consistencia uniforme. Cuando se alcanza--la consistencia deseada, se transfiere el compuesto de la cu--beta y, ya cargada ésta, se la inserta en la boca sobre los--dientes. Se deja endurecer el compuesto antes de retirar. --Se utiliza un removedor de bandas posteriores para retirar---las bandas. Se coloca un rollo de algodón sobre la superfi--cie oclusal del diente a menos que la punta del removedor de--bandas tenga una cubierta de goma o de plástico blando. El--recubrimiento blando (o rollo de algodón) evita la fractura--de las cúspides.

Se ubica la banda dentro de la impresión en la posición--que ocupa sobre el diente. Se usa una espátula de cera ca---liente para extraer una pequeña cantidad de material de impre--sión de la periferia del margen gingival de la banda. A lo--largo de las porciones vestibulares o linguales de las bandas se pueden ubicar pequeñas inserciones de amianto húmedo que--correspondan a la posición de la unión soldada prevista. Es--to mantiene el yeso fuera de la zona y permite una disipación más rápida y pareja de calor durante la soldadura. A la im--presión así preparada se le vacía el yeso piedra para obtener el modelo de trabajo.

Adaptación del alambre. Banda y ansa. Con un trozo de alambre de acero inoxidable de 0.9 mm, se establece la longitud inicial para el primer dobléz; se aplica al extremo del alambre a nivel del borde distal de la banda en el molar. Se marca el alambre con un lápiz blando donde corresponde a la superficie distal del pilar anterior. Para el primer dobléz se aplica el pico cuadrado de las pinzas en pico de pájaro sobre la marca con lápiz. Se sostiene firmemente el alambre y se lo dobla contra el borde redondeado con la presión del pulgar. A las pinzas sólo se las usa para sostener; el pulgar y los índices hacen los dobleces. Se vuelve el alambre doblado al lado bucal del modelo. Se aplica el alambre doblado contra la cara distal del diente pilar anterior. Se hace una marca con lápiz sobre el alambre, aproximadamente 2 mm hacia vestibular de la cara lingual. Para el segundo dobléz, se coloca el pico cuadrado de las pinzas en pico de pájaro sobre la marca con lápiz y nuevamente se dobla el alambre sobre el borde redondeado. Si el alambre se extiende más allá de la cara distal del molar, se puede eliminar el excedente con alijates para alambre.

Con las pinzas para doblar alambre de tres picos, se modela la parte anterior de la porción del ansa del alambre según la superficie distal del pilar anterior y hasta el reborde alveolar en sentido vestibulolingual. Se usan las mismas pinzas para lograr la adaptación a los tejidos a lo largo de los aspectos laterales de la cresta. El alambre debe contac-

tar con la banda 3-4 mm en la superficie vestibular y lingual y terminará en el centro de la banda.

Arco lingual. Con los dedos se da forma de U a un trazo de alambre de 0.9 mm, Elgiloy blando. Se usan las pinzas en pico de pájaro para formar el alambre como para que toque el cingulo de los incisivos inferiores ligeramente por encima de las papilas gingivales. El alambre debe tomar contacto con el tercio gingival de los molares primarios, en tanto se extiende hacia atrás sobre el tercio medio de las bandas molares pasivamente y paralelo a éste. Cuando encuentra un espacio edéntulo, habitualmente se surva el alambre hacia abajo, hacia lingual del reborde alveolar, separado aproximadamente 1 mm del tejido blando. El alambre debe mantener un contacto de 3-4 mm con la superficie lingual de la banda para proporcionar una unión larga de soldadura.

Aparato de Nance. Específicamente para el aparato de Nance, se dobla el alambre en U, extendido de lingual de las bandas molares a una posición coincidente con el punto más profundo y más anterior en medio del paladar duro. Se utilizan las pinzas en pico de pájaro para adaptar un trozo de alambre de 0.9 mm desde la cara lingual de uno de los molares con bandas hasta adelante a lo largo del tejido palatino. En la zona de las rugas se incorpora un pequeño doblez en U separado 1-2 mm aproximadamente del tejido blando. Este doblez reforzará la retención del acrílico en el alambre para adecuarlo a



la bóveda palatina; se lo extiende posteriormente para que pa  
sivamente contacte la cara lingual del molar con banda en cua  
drante opuesto. Se debe mantener un contacto de 3-4 mm entre  
el alambre y la cara lingual de la banda para asegurarse una-  
buena unión soldada.

Soldadura. Se utiliza masilla de amianto o yeso de fra--  
guado rápido para ubicar el alambre adaptado en el modelo de-  
trabajo. Se ubica el modelo en el bloque de soldadura. Se--  
emplea una llama de soplete de aproximadamente 4 cm, fina co-  
mo una aguja, para evitar el recalentamiento del metal que ro-  
dea la soldadura. Toda la soldadura ha de efectuarse a 3 mm--  
de la punta del cono azul, en la zona reductora de la llama.-  
El procedimiento de soldadura debe ser seguido contra un fon-  
do oscuro con luz suave. La unión de alambre y la banda nun-  
ca debe exceder un color rojo opaco durante el proceso de sol-  
dadura. Sobre la unión por soldar se aplica una cantidad ge-  
nerosa de fundante del tipo del bórax. Se lo aplicará por en  
cima y por debajo del punto con el que el alambre contacta --  
con la banda. Se corta un trazo de soldadura de 3-4 mm de --  
largo y se dirige la llama hacia la unión por soldar. Al fun  
dirse el fundente, se acerca un trozo de soldadura al área --  
con pinzas para soldar. Se reorienta la llama contra la sol-  
dadura y se mantiene esta posición hasta que la soldadura ha-  
ya fluido. A esta altura, se interrumpe la llama, la soldadu-  
ra debe fluir fácilmente sobre el alambre para formar una ---  
unión sólida entre la banda y el alambre; se repite este pro-

---

cedimiento para el lado opuesto.

El alambre Elgiloy requiere un tratamiento térmico para obtener su rigidez. Tras el procedimiento de soldadura, se calienta el alambre por calor mediante aplicación de las dos puntas soldadoras de un aparato eléctrico a tral fin, sobre el alambre, con una separación de 1.25 cm. Se calentará el alambre hasta que adquiera un color pardo pajizo. Se repite el procedimiento con intervalos de media pulgada hasta haber tratado todo el alambre.

La dureza del yeso piedra habrá desaparecido con el proceso de calentamiento y será fácil retirar todo el aparato -- del modelo de trabajo. Se usa un cuchillo filoso para retirar la banda, que debe saltar fácilmente del modelo. Se elimina el yeso adherido a la banda y se lava el aparato con --- agua.

Si se confecciona un aparato de Nance, se debe pintar un medio separador sobre la zona de las rugas; se lo deja secar. Mediante la técnica de curado en frío con gota y polvo se forma un botón de acrílico (unos 2 cm de diámetro) sobre el do-- blez retentivo del alambre.

Pulido. Se usa un procedimiento en cuatro pasos para pulir el aparato de acero inoxidable. La unión soldada termina da debe ser lisa y estar libre de porosidades. Se usa una --

piedra verde para modelar la unión soldada como para que haya una transición suave con la banda. Ruedas de goma pueden servir para reducir la aspereza de la superficie. Con trípoli-- en un pincel de Robinson se puede alisar aún más la superficie hasta darle una terminación más brillante. Se logra un pulido final con rojo para oro en la rueda de paño.

Al botón de acrílico del aparato de Nance se lo recorta y alisa con fresa para acrílico. Para completar el pulido se pueden usar las ruedas de paño con pómez más Fabulustre.

Prueba y cementado. Pudiera ser necesario separar los -- dientes 2-3 días antes de la inserción del aparato. Si los-- contactos dentrios no plantean un problema, sin embargo se -- puede asentar el aparato y verificar el ajuste de las bandas. El aparato debe ser pasivo; no debe presionar el tejido blando ni interferir en la oclusión. Los dientes que llevarán -- bandas deben ser limpiados con taza de goma para profilaxis y pasta fluorada; después de los aísla con rollos de algodón y se los seca con aire.

De acuerdo con las instrucciones del fabricante, se mezcla el cemento apropiado y se lo aplica a la superficie interna de la banda. Se ubica entonces el aparato en la boca y se asienta la banda con la presión de los dedos. Se logra la -- ubicación final de la banda con la ayuda de un asentador de -- bandas. Los dientes con bandas deben permanecer aislados ---

mientras fragua el cemento. En este momento, cualquier excedente será retirado de los instrumentos apropiados.

#### d) CONTERA DISTAL

Cuando se pierde prematuramente un segundo molar primario se recomienda la técnica en dos visitas para el aparato de contera distal (por su forma de contera de bastón).

Primera sesión. Después de la preparación dentaria convencional, se adapta una corona de acero inoxidable al primer molar primario. Después se determina su ancho mesiodistal y se extrae el segundo molar primario. Se toma una impresión seccional de alginato del diente pilar y del lugar de la extracción. Los alvéolos deben quedar registrados en la impresión para que el modelo los reproduzca exactamente. Se retira la corona y se la transfiere a la posición apropiada en la impresión. Se restaura temporalmente el primer molar primario con una segunda corona de acero inoxidable.

Procedimiento de laboratorio.- Se estabiliza la corona dentro del material de impresión en el cual se vacía yeso piedra para obtener un modelo de trabajo. La contera distal puede ser diseñada como aparato funcional o no. La clara ventaja del tipo funcional es que mantiene la oclusión y evita la extrusión del antagonista. Por lo tanto, se prefiere un aparato para el arco inferior, en tanto que para el superior es-

adecuado el no funcional.

Diseño funcional. Se utiliza una barra oclusal de acero-inoxidable. El largo de la extensión de distal habrá de coincidir con el ancho mesiodistal predeterminado del segundo molar primario. Si fuera necesario, se reducirá la extensión--distal a la dimensión correcta. Se construirá la extensión--gingival como para que se extienda 1-2 mm más allá de la cresta marginal mesial del primer molar permanente no erupcionado. Para esta determinación es útil una radiografía preoperatoria. La zona de contacto de la extensión gingival debe ser bastante amplia como para tomar contacto mesial del primer molar -- permanente en tanto éste continúa su movimiento eruptivo mesio lingual. Se ajusta la extensión gingival como para que contacte la pared distal del alvéolo radicular distal.

Diseño no funcional. Se construye el aparato con alambre de acero inoxidable de 0.9 mm adaptado al contorno del tejido blando por un lado de la cresta del reborde alveolar. Se --- adapta una extensión distal en ansa en el alambre en un nivel 1-2 mm más allá de la cresta marginal mesial del primer molar permanente no erupcionado y se le ajusta para que contacte--- la pared distal del alvéolo radicular distovestibular. El ansa distal puede ser llenada con soldadura para proveer una superficie sólida.

Se ubica la barra o alambre y se estabiliza con yeso de-

fraguado rápido. Se suelda la extensión a la corona de acero inoxidable. Se retira el aparato del modelo de trabajo y se lo pule como ya se describió.

Segunda sesión (con una semana de intervalo). Se retira la restauración temporal del primer molar primario, se inserta el aparato y se toma una radiografía para determinar la -- ubicación de la extensión intraalveolar y su relación con la superficie mesial del primer molar permanente no erupcionado. Se determina si el aparato funcional está en oclusión correcta, se cementa el mantenedor de espacio en la posición del -- primer molar primario.

Instrucciones posoperatorias. Hay que avisar a los pa---dres que el aparato de contera distal es un mantenedor de espacio intermedio. Tras la erupción del primer molar permanente con frecuencia es necesario confeccionar otro tipo de aparato que preserve el espacio requerido para la erupción nor--mal del segundo premolar.

## CAPITULO VII

### MANTENEDORES DE ESPACIO REMOVIBLES

Un mantenedor de espacio removible es aquel que por definición, puede ser retirado fácilmente de la boca. Esto no quiere decir, que el aparato está destinado para ser utilizado sólo durante una parte del día. El aparato removible llevará a cabo su función satisfactoriamente si es empleado en forma constante, excepto ciertos aparatos funcionales y retenedores. Esto significa que no sólo el paciente debe ser entusiasta y cooperativo, sino que el odontólogo debe diseñar y construir un aparato que pueda ser tolerado por el paciente.

Por esta razón, es importante que el aparato se pueda retirar e insertar fácilmente, que se mantenga en posición correcta dentro de la boca y que sea cómodo. Debe ser ideado para que no cause dolor ni molestias innecesarias y no deber ser demasiado voluminoso o complejo, para que no impida el lenguaje o la alimentación. Sólo en estas circunstancias podremos insistir, de manera razonable, que se use todo el tiempo.

La mayor parte de los aparatos removibles son empleados en el arco superior, pero se puede llevar a cabo un pequeño número de movimientos útiles en el arco inferior. Un paciente perspicaz puede estar preparado para utilizar un aparato-

superior y uno inferior al mismo tiempo, pero esto implica -- que tendrá un gran bulto en la boca, lo cual no es muy recomendable. La principal indicación para el empleo de un aparato removible es proporcionar tratamiento al arco superior si el inferior:

- 1.- No va a ser tratado.
- 2.- Sólo va a ser tratado por medio de extracciones.
- 3.- Va a ser tratado con aparato fijo.

A pesar de esto, se puede recalcar que los aparatos removibles no constituyen un "tratamiento completo". Algunos movimientos dentales se pueden realizar con gran facilidad, --- otros con dificultad y algunos no se pueden llevar a cabo. -- Obviamente, el ortodoncista podrá esperar el éxito sólo si se lecciona adecuadamente los casos para tratamiento con aparatos removibles, por ejemplo, aquellos que requieran el tipo-- de movimiento dental que estos aparatos pueden efectuar.

Desde otro punto de vista, si se puede considerar la utilización de aparatos removibles en ambas arcadas en los siguientes casos:

- 1.- Cuando se hacen tratamientos de ortopedia de los maxilares.
- 2.- Después de un tratamiento a base de ortodoncia fija-- como retenedores.



Básicamente la elaboración de esta tesis no está hecha-- con la finalidad de aportar algún conocimiento ortodóntico, - pero sí el de orientar al estudiante de odontología y al odon- tólogo genral en la realización de tratamientos de ortodoncia preventiva u ortodoncia interceptiva, en la cual, estos apara tos removibles van a ser imprescindibles porque ya hemos esta- blecido un conocimiento de su utilización. Podemos mencionar que a éstos se les puede sumar tornillos de expansión, recupe- radores de espacio, resortes, algunos aditamentos para elimi- nar hábitos, y porqué no, un sinnúmero más de aditamentos se- gún se requiera el caso.

#### a) VENTAJAS Y DESVENTAJAS

Las ventajas de un mantenedor de espacio de tipo removi- ble son las siguientes:

1. Es fácil de limpiar.
2. Permite la limpieza de las piezas.
3. Mantiene o restaura la dimensión vertical.
4. Puede usarse en combinación con otros procedimientos- preventivos.
5. Puede ser llevado parte del tiempo, permitiendo la -- circulación de la sangre a los tejidos blandos.
6. Puede construirse en forma estética.
7. Facilita la masticación y el hablar.
8. Ayuda a mantener la lengua en sus límites.

9. Estimula la erupción de las piezas permanentes.
10. No es necesaria la construcción de bandas.
11. Se efectúan fácilmente las revisiones dentales en busca de caries.
12. Puede hacerse lugar para la erupción de piezas sin necesidad de construir un aparato nuevo.

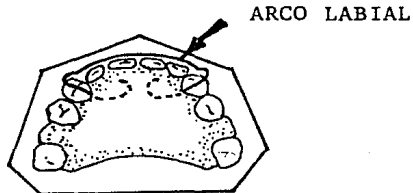
Las desventajas de un mantenedor de espacio removible --  
son:

1. Puede perderse.
2. El paciente puede decidir no llevarlo puesto.
3. Puede romperse.
4. Puede restringir el crecimiento lateral de la mandíbula, si se incorporan grapas.
5. Puede irritar los tejidos blandos.

#### b) CONSTRUCCION DE MANTENEDORES DE ESPACIO SIN BANDAS

##### El arco labial

A menudo, el único hilo metálico incluido en el instrumento es un simple arco labial.



Esto ayuda a mantener el instrumento en la boca, y en el maxilar superior evita que las piezas anteriores emigren hacia adelante.

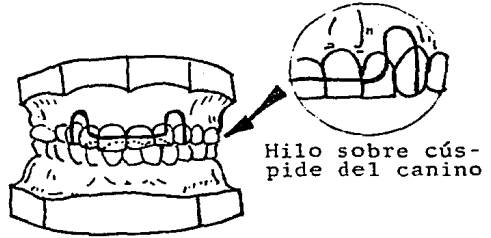
Si todo lo demás permanece igual, en un caso con relación normal de mandíbula y maxilar superior, y sobremordida profunda o mediana, no es necesario incluir un arco labial en un mantenedor de espacio inferior. La emigración anterior de las piezas inferiores anteriores se verá inhibida por las superficies linguales de los maxilares anteriores.

Como se usa el arco labial para lograr retención, deberá estar suficientemente avanzado en la encía para lograr esto, pero no deberá tocar las papilas interdentes. El paso del hilo metálico de labial a lingual puede plantear algún problema. Generalmente, puede ir en el intersticio oclusal entre el incisivo lateral y el canino, o distal al canino. Generalmente, si el arco labial incluye los incisivos, se puede lograr suficiente retención. Sin embargo, pueden presentarse casos en los que existan interferencias oclusales causadas por el hilo metálico. El examen de modelos o de piezas naturales en oclusión, puede indicar que sería mejor doblar el hilo directamente sobre la cúspide del canino, y seguir de cerca el borde lingual sobre el modelo superior, o el borde labial en el inferior. Esto es posible cuando el borde labial en el canino superior se encuentra opuesto al intersticio labial en el arco inferior o el borde labial del canino infe---

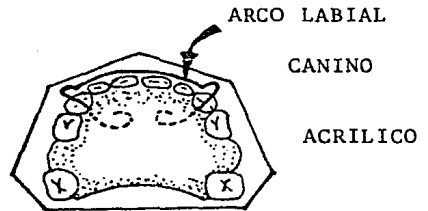
rior está opuesto al intersticio lingual en el arco superior, cuando las piezas entran en oclusión.

El problema de ajustar el hilo también depende del tamaño del hilo usado.

Generalmente se usará hilo de níquel-cromo de 0.032 ó -- 0.028 pulgadas. Si se presenta el problema de interferencias oclusales, se puede usar hilo de 0.026 pulgadas de acero inoxidable. Es más difícil de doblar que el Nichrome (hilo de níquel y cromo) por lo que no se deformará tan fácilmente y-- podrá usarse en tamaños menores.

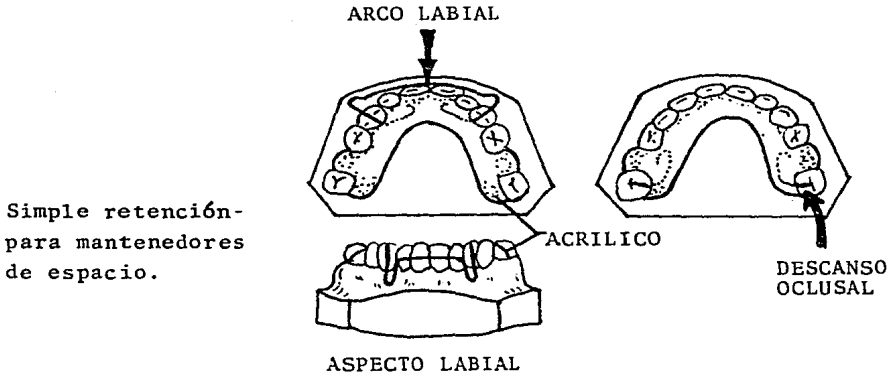


Arco labial doblado para evitar interferencia oclusal en el arco opuesto.



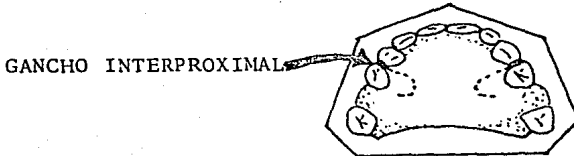
### Descansos oclusales

El siguiente elemento sería la adición de descansos oclusales en los molares. Estos pueden ser aconsejables en la -- mandíbula, incluso cuando no se usan arcos labiales.



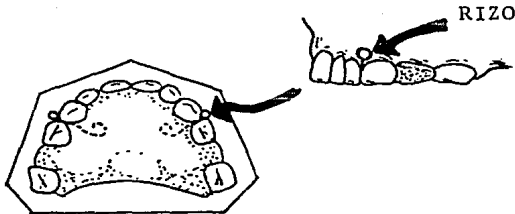
### Ganchos de Bola o Ganchos Interproximales

Después de los descansos oclusales, para lograr mayor re tención se aplicarían los ganchos interproximales. En la man díbula, la retención generalmente no es un problema, pero de- bido al juego constante de los niños con la lengua, o su inca- pacidad para retener en su lugar el mantenedor al comer, pue- den ser necesarios un arco labial y ganchos interproximales, - así como descansos oclusales.

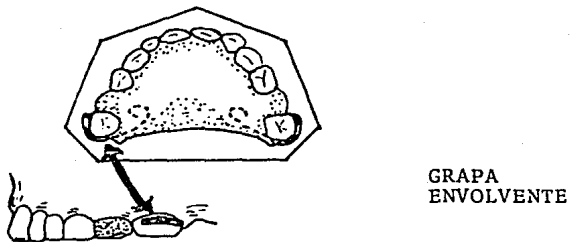


### Ganchos

Estos pueden ser simples o de tipo de Crozat modificados. Los ganchos sencillos pueden ser interproximales o envolventes. Los ganchos interproximales se cruzan sobre el intersticio lingual, y terminan en un rizo en el intersticio bucal.



A causa del contorno de la pieza, la grapa envolvente generalmente deberá terminar con su extremidad libre en la su-  
perficie mesial.

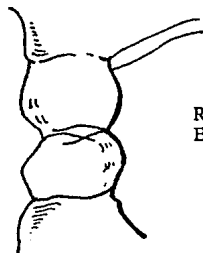


La inclinación axial y otros posibles factores pueden influir para dejar que la extremidad libre sea la distal.

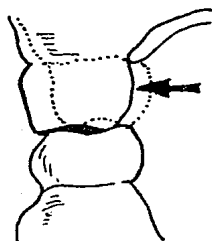
Además de retención, existe otra razón para decidir si usar grapas o no usarlas. Esto afecta a la relación bucolingual de las piezas opuestas. La presencia de acrílico en sólo el aspecto lingual de la pieza a menudo hará que esta pieza se desvíe bucalmente.

Por ejemplo la siguiente figura ilustra un caso en que se presenta un problema de mantenimiento de espacio en el maxilar superior con una relación de cúspides de extremidad a extremidad, bucolingualmente, de los molares opuestos. Sería ventajoso, si es posible no usar grapas en el maxilar superior, para permitir al molar superior moverse bucalmente, ya sea como fenómeno natural o de crecimiento o a causa de la influencia del acrílico lingual.

Sin embargo, si el problema de espacio se limita a la mandíbula, pero existe la misma relación molar que citábamos anteriormente, una grapa sobre el molar inferior inhibiría los movimientos laterales de éste. Esto evitaría mordidas cruzadas, e incluso permitiría al molar superior lograr una relación bucolingual molar normal, por expansión fisiológica natural, si estuviera potencialmente presente.

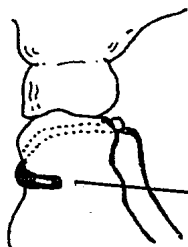


RELACION CUSPIDEA DE  
EXTREMIDAD A EXTREMIDAD

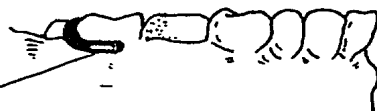

A

RELACION MOLAR  
NORMAL



B



GRAPA ENVOLVENTE

Razón para engrapar o no engrapar cuando existe bucolin-  
gualmente una relación molar de cúspide a cúspide.

Ocasionalmente, los molares superiores están en versión-  
bucal casi completa en relación con los molares mandibulares.  
Esta afección está en la línea fronteriza de lo que llamaría-  
mos "mordida cruzada retrógrada". En este caso, si el mante-  
nimiento de espacio es un problema en el arco superior, las-  
grapas en los molares pueden inhibir aun los movimien-  
tos late-  
rales. Esto, en combinación con la expansión fisiológica na-  
tural de la mandíbula, puede lograr una relación molar buco-  
lingual normal.



## CAPITULO VIII

### ANALISIS DE LA DENTICION MIXTA

Este análisis se hace con las radiografías, fotografías y modelos de estudio.

- Primer paso: Contar los dientes.
- Segundo paso: Medir los dientes.
- Tercer paso: Medir el espacio disponible para el canino y premolares, con esto sabremos si existirá espacio suficiente para acomodar a los caninos-- aún incluidos y a los premolares.
- Cuarto paso: Calcular la anchura total que se espera del-- canino y los premolares.
- Quinto paso: Comparar el espacio con que se cuenta con la anchura total esperada del canino y de los -- premolares.
- Sexto paso: Anotar el orden y la posición de erupción.
- Séptimo paso: Observar la relación anteroposterior de la -- dentadura.
- Octavo paso: Observar el patrón de oclusión de la mandíbula.
- Noveno paso: Anotar toda malposición de algún diente.
- Décimo paso: Terminar la anotación definitiva del examen.

**OBJETIVO:**

Predecir la medida de los dientes por erupcionar, saber si es suficiente la longitud del arco para un alineamiento -- adecuado de estos dientes, ya que en esta etapa es donde más se presentan problemas de espacio.

**VENTAJA:**

Cuando se usa correctamente, es el que nos va a indicar cuál será la discrepancia entre el tamaño de la arcada y el tamaño de los dientes, si hay apiñonamiento o espacio excesivo que nos oriente a tomar medidas terapéuticas cuando sea ne cesario.

CUADRO # 1

DIAMETROS MEDIODISTALES DE LAS CORONAS DE  
LOS DIENTES DECIDUOS EXPRESADOS COMO  
PORCENTAJE DE SUS SUCESORES PERMANENTES

	Sexo	Media (porcentaje)	S.E. (porcen- taje)	D.S. (porcen- taje)	C.V. (porcen- taje)	Variación (porcentaje)	Número
Incisivos y caninos							
Maxilar superior	♂	79.51	0.60	4.56	5.74	72.65-86.32	57
	♀	80.98	0.43	3.41	4.21	73.20-88.79	63
Maxilar inferior	♂	80.06	0.53	4.09	5.11	70.77-91.89	60
	♀	81.74	0.73	5.82	7.12	69.23-95.76	64
Molares deciduos (premolares)							
Maxilar superior	♂	116.03	0.73	5.67	4.98	101.35-133.20	61
	♀	117.32	0.88	6.72	5.73	100.68-138.36	59
Maxilar inferior	♂	122.13	0.81	6.08	4.98	106.29-135.13	56
	♀	124.03	0.74	5.94	4.79	114.56-143.57	64

CUADRO # 2

DIAMETROS MESIODISTALES DE LAS CORONAS  
DE GRUPOS DE DIENTES

	Sexo	Media (mm)	S.E. (mm)	D.S. (mm)	C.V. (porcentaje)	Variación (mm)	Número
Maxilar superior							
Incisivos y caninos deciduos	♂	37.31	0.24	1.79	4.80	33.2-44.0	57
	♀	36.44	0.22	1.78	4.88	33.4-41.1	53
Incisivos y caninos permanentes	♂	47.00	0.33	2.53	5.38	41.0-55.3	57
	♀	45.07	0.29	2.31	5.13	40.3-50.5	63
Molares deciduos	♂	32.29	0.19	1.51	4.68	28.8-35.8	61
	♀	31.60	0.24	1.85	5.85	28.6-35.1	59
Premolares	♂	27.86	0.16	1.24	4.45	22.6-30.5	61
	♀	26.85	0.20	1.51	5.62	21.9-30.0	59
Maxilar inferior							
Incisivos y caninos deciduos	♂	29.35	0.19	1.49	5.08	25.9-32.3	60
	♀	28.68	0.22	1.75	6.10	25.8-33.1	64
Incisivos y caninos permanentes	♂	36.70	0.22	1.69	4.60	33.0-40.3	60
	♀	35.12	0.24	1.93	5.50	29.9-39.0	64
Molares deciduos	♂	35.09	0.22	1.63	4.65	32.1-38.9	56
	♀	34.53	0.19	1.52	4.40	32.4-38.0	64
Premolares	♂	28.77	0.20	1.46	5.07	25.6-32.4	56
	♀	27.89	0.20	1.58	5.67	24.6-31.4	64

## ANALISIS DE ESPACIO

### a) ANALISIS DE MOYERS

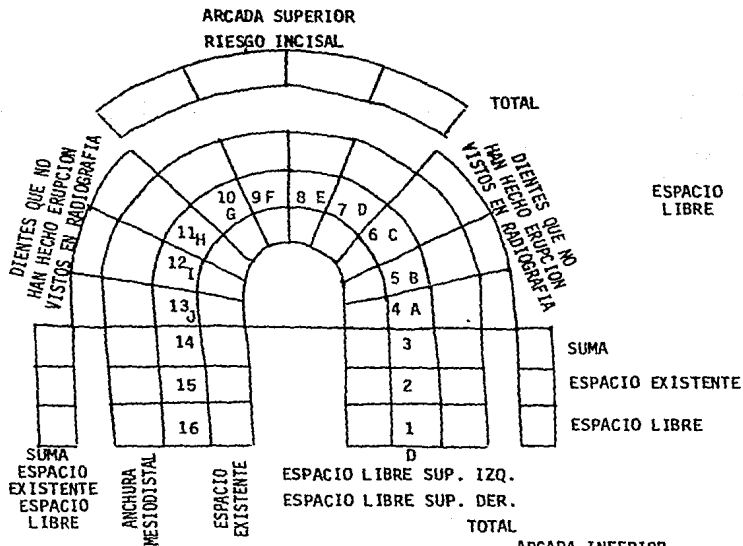
Con el uso de este sistema vamos a predecir la probabilidad de alineamiento de los dientes permanentes en el espacio existente en la arcada y la cantidad de espacio en milímetros necesaria para este alineamiento.

Las tablas de probabilidad, creadas por Moyers permiten que este procedimiento sea realizado con facilidad, empleando solamente:

Modelos de estudio o diagnóstico en yeso.

Un calibrador de Boley con puntas finas o con un compás. Únicamente se miden los diámetros M-D de los cuatro incisivos inferiores, por ser el primer grupo de dientes que erupcionan y que presentan la menor cantidad de variación, para usar las tablas y predecir.

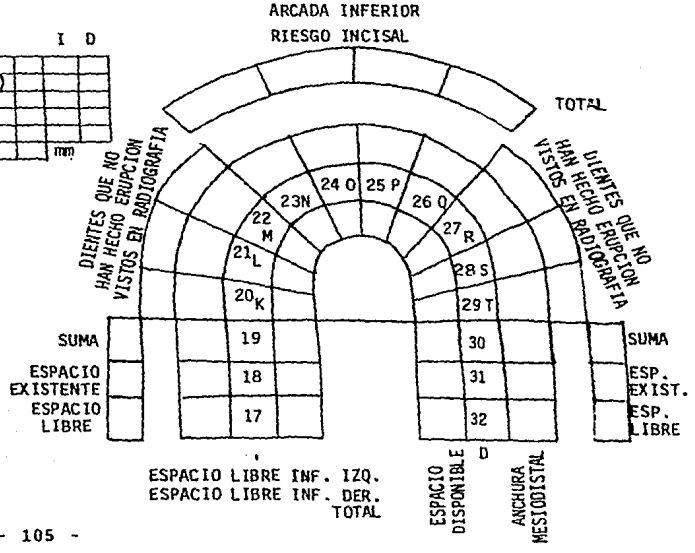
El espacio necesario para el canino, primero y segundo premolar, tanto superiores como inferiores.



I D

RELACION MOLAR (ANGLE)			
RELACION CUSPIDEA (ANGLE)			
LINEA MEDIA SUP-NORMAL			
LINEA MEDIA INF-NORMAL			
SOBREMORDIDA HORIZONTAL			
SOBREMORDIDA VERTICAL			mm

ESPACIO LIBRE



PROCEDIMIENTO:

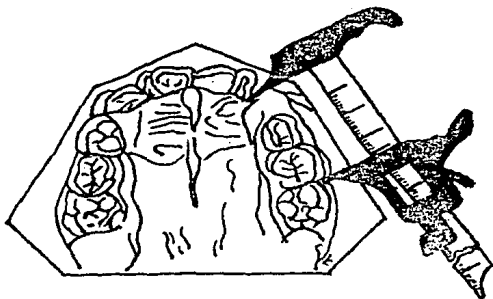
1.- Se mide con el calibrador el diámetro mayor M-D de cada uno de los incisivos permanentes inferiores y se suma.

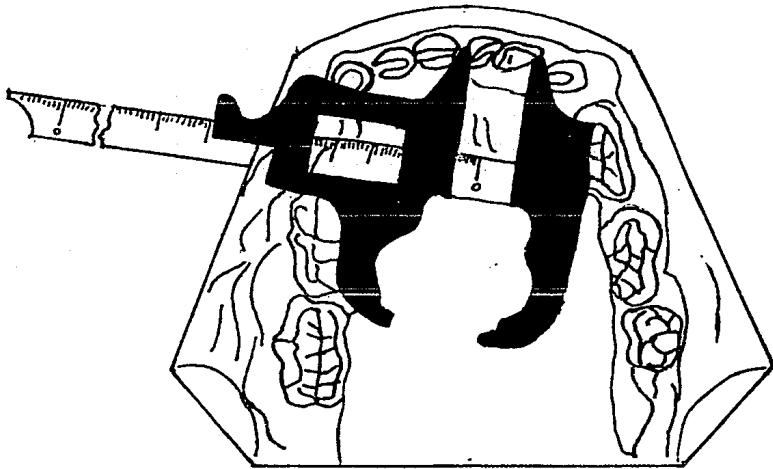
2.- Se determina el espacio necesario para el alineamiento adecuado de los incisivos inferiores, cuando exista apiñamiento.

Se abre el calibrador o compás a la medida de la suma de los diámetros del incisivo central y lateral inferiores izquierdos. Se coloca una punta del compás, se hace una marca sobre el modelo, casi siempre en el canino temporal, y en esta marca es donde debe quedar la superficie distal del lateral inferior cuando se encuentre alineado.

3.- Se mide el espacio existente para canino y premolares, colocando la punta del compás desde la marca que tenemos en el modelo hasta M del primer molar permanente, y se anota esta cantidad como espacio existente.

4.- La cifra que anotamos como la suma de los anchos MOD, de los incisivos inferiores la buscamos en la tabla de predicción. Se busca el número que tenemos o el más aproximado a él.





Se busca el porcentaje elegido para encontrar cuánto espacio se necesita para el canino y premolares; este porcentaje será 75% por ser la proporción más práctica desde el punto de vista clínico significa que el 75% de personas que tengan esta suma van a necesitar "equis" espacio. De este valor o resultado se resta la cantidad que se desplaza mesialmente al molar (1.7 en inferior y 0.9 en superior). Se mide el modelo la distancia entre distal del lateral a mesial de primer molar permanente y se resta del resultado obtenido por la tabla siguiente:

La diferencia con el resultado + 6 -, nos dirá o no el -



acomodo para estos dientes. El procedimiento para la arcada superior es el mismo, sólo que se usa la tabla de probabilidades superior, para estimar el espacio necesario para la erupción del canino y premolares.

CUADRO # 3. Diámetros mesiodistales de las coronas de los dientes permanentes

Diente	Sexo	Media (mm)	S.E.u (mm)	D.S. (mm)	C.V. (porcentaje)	Variación (mm)	Número
Maxilar superior							
I.	♂	8.78	0.05	0.46	5.29	7.9-10.0	87
	♀	8.40	0.06	0.53	5.30	7.1-9.8	87
I.	♂	6.64	0.07	0.63	9.42	4.5-8.2	84
	♀	6.47	0.07	0.62	9.60	4.5-8.5	86
C	♂	7.95	0.05	0.42	5.24	6.6-9.0	87
	♀	7.53	0.04	0.37	4.94	6.9-8.5	85
Pm <sub>1</sub>	♂	7.01	0.04	0.38	5.24	6.1-8.2	87
	♀	6.85	0.05	0.42	5.12	5.8-7.8	84
Pm <sub>2</sub>	♂	6.82	0.04	0.37	5.43	5.9-7.6	86
	♀	6.62	0.05	0.43	6.49	5.2-7.8	81
M <sub>1</sub>	♂	10.81	0.06	0.56	5.18	9.9-12.4	83
	♀	10.52	0.06	0.51	4.86	9.4-11.9	83
M <sub>2</sub>	♂	10.35	0.08	0.63	6.11	8.5-11.7	63
	♀	9.81	0.07	0.48	4.96	8.3-11.8	50
Maxilar inferior							
I <sub>1</sub>	♂	5.42	0.33	0.31	5.75	4.5-6.1	85
	♀	5.25	0.04	0.36	6.86	4.3-6.1	87
I <sub>2</sub>	♂	5.95	0.04	0.38	6.32	5.2-6.9	89
	♀	5.78	0.04	0.38	6.00	4.7-6.8	87
C	♂	6.96	0.04	0.36	5.22	6.4-8.1	84
	♀	6.47	0.04	0.32	5.00	3.8-7.4	87
Pm <sub>1</sub>	♂	7.07	0.04	0.35	4.94	6.4-8.1	85
	♀	6.87	0.04	0.38	5.39	5.9-7.9	87
Pm <sub>2</sub>	♂	7.29	0.06	0.52	7.11	6.3-9.6	82
	♀	7.02	0.04	0.40	5.67	6.2-7.9	83
M <sub>1</sub>	♂	11.8	0.05	0.47	4.22	10.0-12.7	70
	♀	10.74	0.06	0.56	5.24	9.4-12.2	84
M <sub>2</sub>	♂	10.76	0.10	0.71	6.62	0.3-12.3	53
	♀	10.34	0.06	0.62	5.96	9.2-11.7	53

CUADRO # 4. Análisis de modelos de estudio y modelos de yeso del caso S. C.

1. Clasificación de maloclusión -clase II, división I.
2. Sobremordida horizontal (overjet) - excesiva.
3. Sobremordida vertical (overjet) -profunda.
4. Arriba de la línea media de la arcada inferior -línea media inferior desviada medio diente hacia la derecha.
5. Contorno palatino.
  - a) Sagital -normal.
  - b) Transversal -normal.

6. Dientes clínicamente presentes	R	6	V	4	III	2	1	1	2	III	IV	V	6	f.
		6	V	4	3	2	1	1	2	3		5	6	
7. Medidas de los dientes	R	12	10	9	8	7.5	10	10	7.5	8	8	10	12	I.
		12	11	8.5	8.5	6.0	5.3	5.3	6	8.5		8	12.5	

	Maxilar superior					Maxilar inferior				
8. Forma y simetría de la arcada										
a) Desplazamiento mesial de los dientes bucales	il 616					sí ambos segmentos vestibulares				
9. Línea media del incisivo a línea media del maxilar	a la derecha 2mm					a la derecha 3 mm				
10. Malposición vertical de los dientes	Curva de Spee Inv.					Grapción excesiva 2 1 1 2				
11. Malposición horizontal de los dientes (incluyendo rotaciones).	----					Principalmente 3 3				
12. Morfología dental anormal.	----					----				
13. Determinación de la longitud de la arcada:										
a) Distancia de canino a canino	35 mm					26 mm				
b) Distancia de primer molar permanente a primer molar permanente	91 mm					71 mm				
c) Análisis de la dentición mixta de Bolson, Ress, Howers o Moyers	Ninguno					Ninguno				
d) Riesgo (incisivos)	2.5 mm					3 mm (espacio libre)				
e) Espacio libre.										
14. Inclinación de los dientes.										
a) Incisivos	Normal					Normal				
b) Caninos	Normal					Normal				
c) Segmentos vestibulares (bucoligual y mesiodistal).	Normal					Leve retracción lingual				
15. Facetas de desgrane.	III III									
16. Inserciones musculares (frenillos, etc.)	Normal					Normal				
17. ¿Se requiere equipo para diagnóstico?										
a) Si es así, ¿cuál es la conclusión?	No					No				
18. ¿Es necesaria la extracción?										
a) ¿Qué diente?	Quizá no					Quizá no				

## b) ANALISIS DE NANCE

Nance en diversos estudios realizados ha comprobado que la longitud del arco dental, de la cara M del 6 a la cara M del 6 del lado opuesto, siempre se acorta a la permanente debido al "espacio libre".

Para realizar este análisis de la longitud de la arcada se necesita: compás de puntas agudas; rayos X periapicales, -- tomados cuidadosamente; regla milimétrica; alambre de bronce o latón de 0.25 mm y modelos de estudio

### PROCEDIMIENTO:

1.- Se mide el diámetro M-D real de los cuatro incisivos inferiores y se anota.

2.- Se mide el diámetro M-D de los caninos y premolares sin erupcionar sobre la radiografía y se anota. Si un diente estuviera rotado o girado, podrá utilizarse la medida correspondiente del lado opuesto.

Se debe medir el ancho de los incisivos a cada lado de la línea media y se hace una marca sobre el modelo para determinar el borde distal del lateral en alineamiento.

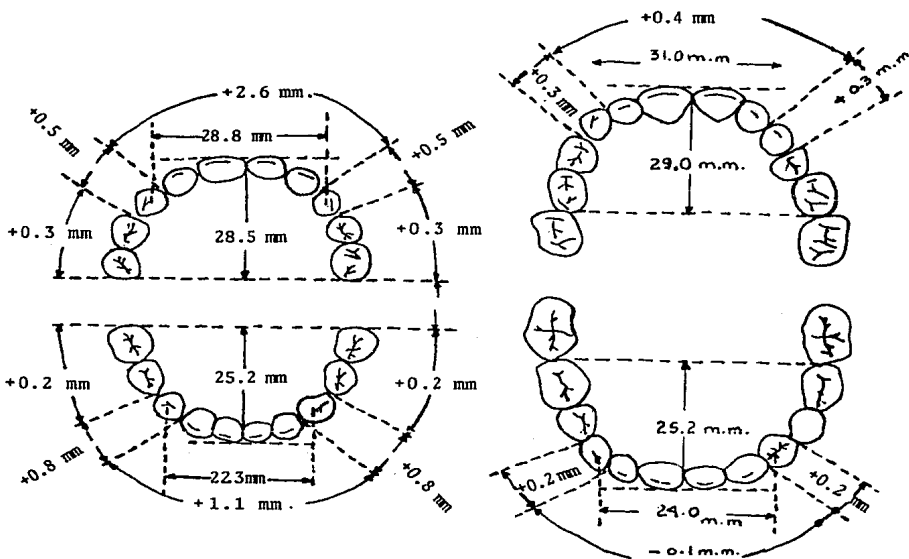
3.- Determinar el espacio disponible para los dientes -- permanentes de la siguiente manera:

Se adapta el alambre de latón al arco dental desde M del 6 al M del 6 del lado opuesto. El alambre pasará sobre las cúspides vestibulares de los dientes posteriores y los bordes

incisales de los anteriores.

A esta medida se le resta 3.4 (1.7x2), que es la distancia que se acortarán los arcos por el desplazamiento M de los 6.

Por comparación de estas dos medidas se puede predecir-- la suficiencia o insuficiencia del arco dental.



## CAPITULO IX

### DESGASTE SELECTIVO

#### INTRODUCCION

La regla más importante del ajuste oclusal es comprender las metas de la buena oclusión. Las técnicas, los aparatos y los materiales marcadores y demás elementos no hacen más que indicar las vertientes que interfieren. La inclinación de -- las interferencias generadoras de fuerzas excesivas depende -- de la marcación exacta de las interferencias mediante la técnica que se prefiera y luego, del remodelado selectivo de las vertientes en interferencia de modo tal que armonicen con todas las trayectorias funcionales que dicta el movimiento mandibular.

#### DEFINICION

Es la eliminación de las interferencias mediante la corrección de contactos oclusales excesivos para producir la relación más estable con la mejor función posible.

Antes de realizar este desgaste deberemos realizar un análisis de la dentición.

#### INDICACIONES

Quando hay apiñonamiento de los dientes anteriores superiores o inferiores.

Antes de la erupción de los caninos permanentes, o sea -- que sólo están presentes los incisivos y el primer molar per-

manente.

#### TECNICA

Desgastar 1 mm a cada lado del canino temporal como máxi-  
mo, algunos autores recomiendan realizar estos desgastes en-  
los molares temporales no siendo muy recomendable ya que se--  
pierde el espacio de recuperación entendiéndose como tal la -  
distancia que existe M-D del primer molar y segundo temporal-  
siendo mayor al espacio M-D que ocupan los premolares.

Este desgaste lo podemos realizar también en los incisi-  
vos dependiendo del apiñonamiento que exista.

## CAPITULO X

### EXTRACCION SERIADA

#### INTRODUCCION

Uno de los tratamientos que en Ortodoncia es muy controvertido es la Extracción Seriada, ya que son pocos los Ortodoncistas que la realizan, por considerar que el paciente se tendrá que estar viendo por mucho tiempo y quizá pierda interés en la última fase, la cual es determinante en el tratamiento.

Por otro lado, el Dentista piensa que es un tratamiento muy complicado y que no le corresponde realizarlo a él, sino al especialista. Esto deja un vacío en el tratamiento ortodóntico durante la dentición mixta, es por ello importante -- que al ser tratado el niño en edades tempranas por el Odontólogo, el Ortodoncista tendrá menos complicaciones posteriormente al tratar estos pacientes, necesitamos hacer hincapié-- en la necesidad de desarrollar el trabajo conjunto entre Odontólogo y Ortodoncista, con la finalidad de beneficiar al paciente.

Otro aspecto importante es que la mayoría de los pacientes en dentición mixta, están primero en contacto con el dentista general, es por ello que deberá tener el conocimiento-- necesario para realizar dicho tratamiento o remitirlo en caso

necesario al especialista.

Un problema que se presenta a la realización de la extracción seriada como enseñanza práctica, es el tiempo, ya que en este tratamiento dependemos de la erupción dental, lo que nos llevará varios años.

#### DEFINICION

Es un procedimiento en la dentición mixta ideado para prevenir el progreso desagradable de una maloclusión y facilitar el alineamiento de los dientes con un mínimo de terapia y mecánica ortodóncica. Consiste en la temprana extracción de determinados dientes temporales y permanentes a intervalos estratégicos para eliminar el apiñonamiento en aquellas denticiones que presentan una severa desarmonía entre el tamaño diente-hueso basal.

El remover periódicamente algunos dientes en este tipo de denticiones en desarrollo u oclusiones permite a los dientes en erupción y por erupcionar, guiarse por sí mismos a mejores posiciones durante su desarrollo.

El razonamiento de este método asume:

a) Es posible predecir a una edad temprana si habrá falta de espacio en la futura dentición permanente.

b) Es posible predecir cuántos milímetros de espacio harán falta o sea predecir la severidad del apiñonamiento en la



dentición permanente común a un previo examen por medio de -- análisis de dentición mixta.

#### INDICACIONES

a) El caso ideal es una relación Clase I de Angel. El -- análisis de dentición mixta muestra una severa desarmonía de -- 10 a 12 mm., de exceso de tejido dental para que sea un caso -- ideal.

b) El paciente debe tener inclinaciones axiales de los -- incisivos superiores e inferiores adecuadas, debe tener co -- rrecta sobremordida en sentido vertical y horizontal y debe -- de poseer un buen perfil.

c) El paciente debe estar entre 7 y 10 años de edad den -- tal.

#### DEBE EXISTIR POR LO MENOS UNA DE LAS SIGUIENTES POSIBILIDADES:

1.- En la corrección de los dientes debe la erupción de -- los incisivos laterales causar la exfoliación de uno o ambos -- caninos temporales para diagnosticarlo como una desarmonía en -- desarrollo. Los incisivos permanentes por lo general logran -- un correcto alineamiento usurpando el espacio correspondiente -- a los caninos y ocupando el suyo propio.

2.- Pueden erupcionar los incisivos laterales mandibula -- res permanentes linguales en la mayoría de los casos, o en -- forma poco frecuente labialmente. Estos incisivos tratarán -- de acomodarse en el arco, haciendo movimientos de giroversión.

En cualquiera de los dos casos hay pérdida ósea en la cara labial de los mismos.

3.- En el arco maxilar los laterales superiores son frecuentemente encontrados en sentido palatino a los ya erupcionados centrales. Si los caninos temporales permanecen su sitio, los laterales se encontrarán atrapados por detrás de los incisivos mandibulares. Ocasionalmente los laterales se encontrarán labialmente y al igual que los mandibulares, tratarán de acomodarse en el espacio por medio de una giroversión.

4.- Cualquiera de las disposiciones antes mencionadas -- pueden ser encontradas en combinación o por sí solas pudiendo ser uni o bilaterales.

#### Métodos:

En primer lugar se extraen los cuatro caninos temporales (finalmente los cuatro primeros premolares van a ser extraídos).

#### PERIODO DE AJUSTE INCISAL

1.- Se extraen los caninos temporales inferiores después de la erupción de los laterales inferiores permanentes.

2.- Extracción de caninos temporales superiores, antes de la erupción de los laterales superiores permanentes.

3.- No se usan aditamentos finos mecánicos como arcos linguales, mantenedores de espacio unilaterales, botones palatinos o arcos extraorales, tampoco se usan aparatos removibles.

#### PERIODO DE AJUSTE DE CANINOS:

1.- La ayuda básica consiste en la extracción de los cuatro primeros premolares antes de la erupción de los cuatro caninos permanentes; esto se realiza con el fin de favorecer la alineación para que permita a los caninos erupcionar dentro del espacio creado y no moverse hacia él.

2.- El tiempo más favorable para la extracción de los premolares depende de la secuencia de erupción que se observe radiográficamente, de los caninos y primeros premolares.

#### EXISTEN TRES POSIBILIDADES:

a) En el arco maxilar lo más frecuente es que radiográficamente se observe la erupción de los primeros premolares superiores antes de los caninos superiores permanentes.

La extracción del premolar es detenida hasta que la primera molar temporal sea exfoliada naturalmente y el premolar haga su erupción.

b) Otra posibilidad es que observemos radiográficamente que el canino y premolar están erupcionando al mismo nivel. Se extrae el primer molar temporal permanente para permitir la erupción del primer premolar antes que el canino.

A su erupción los primeros premolares son extraídos.

c) Cuando observamos que los caninos van a hacer erupción antes que los premolares, aún sin erupcionar se realiza la extracción quirúrgica del primer molar temporal y del primer premolar.

CONTRAINDICACIONES:

- 1) Maloclusiones Clase I, donde el apiñamiento es muy ligero o moderado.
- 2) Maloclusiones Clase II, principalmente la división 2.
- 3) Maloclusiones Clase III.
- 4) Cuando los primeros molares permanentes se encuentran en malas condiciones y con posibilidades de perderse-tempranamente.
- 5) Ausencia congénita de segundos premolares.
- 6) En maloclusiones Clase I con pérdida de espacio en el arco mandibular y con espacio adecuado en el arco maxilar.
- 7) En sobremordidas verticales profundas, donde los incisivos mandibulares ocluyan en el paladar.
- 8) Cuando exista un diastema entre los incisivos centrales superiores demasiado grande, es aconsejable cerrarlo o prevenir que éste aumente, antes de extraer los caninos temporales superiores.

## CAPITULO XI

### PLACA DE HAWLEY

La placa Hawley fue utilizada en un principio como aparato de retención después de terminado un tratamiento de ortodoncia con aparatología fija, posteriormente se le agregaron aditamentos con la intención de convertirla en un aparato de ortodoncia activo, con la finalidad de propiciar pequeños movimientos sobre todo durante la etapa de dentición mixta.

Versatilidad es lo que mejor describe la placa de Hawley. Diseñada para una diversidad de requisitos individuales en ambas arcadas, superior e inferior, la placa Hawley puede funcionar como mantenedor de espacio removible o como retenedor pasivo después de la terapéutica ortodóncica. Se emplea el Hawley con frecuencia para la reubicación activa de los dientes anteriores o posteriores en mala posición. En casos seleccionados de sobremordida excesiva, se recomienda una placa palatina de acrílico con plano de mordida llano para lograr la erupción completa de los molares superiores.

El aparato de Hawley está confeccionado con acrílico en el cual se incluyen varios aditamentos de alambre. En la placa superior, el acrílico cubre toda la superficie palatina, mientras la inferior tiene forma en herradura y se adapta contra la superficie lingual del alvéolo. En las zonas edéntu--

las, cuando se desea un mantenimiento de espacio, el acrílico se puede extender sobre la cresta hasta la superficie alveolar vestibular.

Los aditamentos comunes de alambre incluyen:

1. Arco labial, 0.8 mm, alambre retenedor especial.
2. Gancho Adam, 0.7 mm, acero inoxidable.
3. Gancho con bolita, a) 0.7 mm, acero inoxidable, molares y premolares primarios; b) 0.8 mm, acero inoxidable, molares permanentes.
4. Circunferencial (C), a) 0.7 mm, acero inoxidable, gancho para caninos primarios; b) 0.8 ó 0.9, acero inoxidable, -ganchos para molares.
5. Apoyos oclusales, 0.8 mm, acero inoxidable.
6. Resortes helicoidales o en S anteriores. 0.45 o 0.45-x 0.5 mm, acero inoxidable.
7. Resortes helicoidales posteriores o en S, 0.45 x 0.5-mm, acero inoxidable.

Esta sección describirá una técnica para la confección de una placa de Hawley superior. Se podrá utilizar una modificación del procedimiento cuando esté indicado otro tipo de diseño para el aparato.

#### PROCEDIMIENTO

Se toma una impresión exacta con alginato del maxilar superior. Se hace el vaciado en yeso piedra; se pondrá cuidado

en eliminar todas las pequeños imperfecciones (tales como burujas de aire) con un cuchillo para yeso u otro instrumento--adecuado.

Como guía, se marcará sobre el modelo la posición del arco anterior del aparato. Con un lápiz blando, se traza una--línea sobre las caras labiales de los cuatro incisivos, aproximadamente por la mitad de la altura de la corona. A la misma altura de la línea trazada sobre los incisivos, se marcan puntos en los tercios mesiales y distales de las coronas de los caninos. Estos puntos indicarán las posiciones mesial y distal de las ansas en los caninos. Se dibujan las ansas caninas y se conecta la porción mesial con la línea horizontal antes dibujada. Se observará que las ansas caninas se extienden apenas un poco más allá del margen gingival. La exten---sión distal del arco se continúa perpendicular al brazo dis---tal del ansa canina hacia el punto de contacto interproximal entre el canino y el premolar.

El borde posterior de la porción acrílica del aparato corresponderá preferentemente al recubrimiento palatino total, no al de forma de herradura, y así se lo marcará en el modelo. Con un cuchillo de yeso, se socavan las zonas proximales por mesial y distal del primer molar para buscarles un buen asen---tamiento a los ganchos retentivos. Estos pueden ser del tipo Adam o de bolita.

El arco anterior del aparato se hace con alambre redondo de 0.8 mm. Bastará un largo de alambre de aproximadamente 12 cm. La porción central del alambre va suavemente curvada como para seguir el contorno de la porción anterior de la arca-da. Se puede hacer esto sólo con los dedos. Los demás ajustes será mejor realizarlos con pinzas No. 139. Se curvará el alambre siempre contra el pico curvo de las pinzas. Se ejercerá una presión gradual y las pinzas avanzarán a lo largo de todo el segmento, para no dejar marcado el alambre. Si se -- adapta correctamente el arco anterior, su porción anterior de be contactar la cara labial de los cuatro incisivos; ha de -- ser una curva suave sin marcas o escotaduras discernibles.

El paso siguiente es doblar las ansas caninas verticales.. Con la línea ya trazada como guía, se inicia el primer dobléz en ángulo recto con el plano horizontal establecido. Se pondrá cuidado en dejar para el ancho de los picos de las pinzas al comenzar los dobleces; si no, el ansa quedará demasiado ha cia distal. Antes de completar el dobléz en ángulo de 90°, -- hay que asegurarse la posición correcta. Una vez completada la curva de 90°, se usará la porción ancha de las pinzas para formar el fondo del ansa a la altura indicada. Se pondrá cui dado para mantener el brazo distal del ansa en el mismo plano del brazo mesial. Terminados ambos lados del ansa, paralelos entre sí, con lugar nuevamente para el ancho de las pinzas, -- se dobla la extensión distal del arco en ángulo recto con el ansa. Con la zona interproximal como guía, se dobla la exten



sión distal del ansa para adecuarla a las crestas marginales del canino y el premolar y lo más cerca posible al paladar. - Se repite todo el procedimiento con el ansa del otro canino.

El paso final en la confección del arco es la incorporación de curvaturas de retención en la porción palatina. Pueden ser varios dobleces en 45° o simplemente ansas en el extremo del alambre.

Después de adaptan los ganchos retentivos de bolita o de Adam y en sus extremos no libres se practican los dobleces o ansas que servirán para su retención en el acrílico. Hay que empapar el modelo en agua durante 15 minutos para reducir al mínimo las burbujas de aire en el acrílico y ayudar en la separación del aparato del molde. Retirado del agua, se le --- aplica una fina película de medio separador. Después de colocan los alambres en el modelo y se los mantiene en posición con cera.

Se aplica el acrílico por la técnica de la gota y el polvo. Se aplican pequeñas cantidades y se lo humedece con monómero. Este proceso se repite hasta haber depositado la cantidad deseada de acrílico. Para comenzar, se mantiene el modelo sobre un lado para que la mitad del paladar quede aproximadamente paralelo a la superficie de trabajo. Se humedece esta mitad del paladar con unas pocas gotas de monómero aplicado con un gotero. Con el espolvoreador plástico, se aplica--

una película fina de polvo a la superficie. Se añaden varias gotas más de monómero, lo suficiente como para mojar bien el polvo, pero no tanto como para que la superficie aparezca demasiado húmeda. Se repite este procedimiento hasta lograr -- una superficie uniforme de acrílico de unos 2 mm de espesor. Se pondrá cuidado en asegurarse que la porción retentiva de los alambres quede debidamente incorporada. Además, se cuidará de mantener en el mínimo grosor en el centro de la bóveda palatina. Una vez aplicado el acrílico, se añade una película final de monómero a la superficie. Se repite este procedimiento para la otra mitad del paladar. Se humedece un dedo con el monómero y se pincela con él la superficie para alisar y distribuir el acrílico parejamente sobre la superficie palatina del modelo.

Se coloca el modelo en agua en una unidad de presión --- "acridense" y se le pone la tapa; se lleva la presión a 14 -- kg. El modelo deberá permanecer en la unidad durante 15 minutos hasta que esté completamente polimerizado. Esto asegurará el mínimo de burbujas de aire en el acrílico.

Retirado el aparato de la unidad de presión, se la separa cuidadosamente del modelo con el cuchillo de yeso. Con -- fresa grande para acrílico se recorta el excedente de acrílico del borde posterior del aparato. También se elimina el -- excedente sobre las caras oclusales y linguales de los dientes. Si el aparato estuviera demasiado grueso en la bóveda--

palatina, será necesario reducirlo con la fresa de acrílico.- Después de haber recortado y alisado adecuadamente el aparato, se inicia el pulido.

Primero, se humedecen en agua la rueda de paño. Se coloca un puño o dos de pómez en la cubeta del torno y se le añade agua hasta que forme una pasta húmeda. Se coloca la rueda en el mandril y se la escuda con la mano para reducir al mínimo el salpicado. Se inicia el torno con máxima velocidad.--- Se coloca una cantidad generosa de pasta de pómez en el aparato que, sostenido firmemente, se aplica contra la rueda. Hay que tener cuidado de que no se enganchen el arco o los gan---chos en la rueda. Se continúa con esta fase hasta que la superficie íntegra quede lisa y libre de arañazos o bultos. En tonces se enjuaga y se seca el aparato. Se retira la rueda--con pómez y se la reemplaza con otra seca. Se aplica Fabulus tre a la rueda con el torno a baja velocidad. Se aplica el--aparato delicadamente a la rueda. No es necesaria una pre---sión excesiva. Este es el pago final del pulido y tomará sólo unos cuantos segundos. No eliminará ni arañazos o defec--tos que hayan quedado después de la pómez. Por fin, se reubica el aparato terminado en el modelo para esperar su coloca--ción.

## CAPITULO XII

### PLANOS INCLINADOS

#### INTRODUCCION

Es un aparato removible elaborado de acrílico, sobre los dientes inferiores, el cual tendrá una inclinación de  $45^{\circ}$  --- aproximadamente sobre el borde incisal, es una superficie lisa en donde hacen contacto los dientes superiores que están en mordida oclusal que por efecto de cierre de los maxilares, estos dientes se proyectarán hacia vestibular al contactar -- con el acrílico por la inclinación que se le ha dado.

Se debe establecer su uso sólo en mordidas cruzadas de -- origen dental (por ejemplo: extracciones prematuras de dientes anteriores de la primera dentición) ya que existen mordidas cruzadas anteriores de origen óseo.

#### PLANO INCLINADO

Es una extensión en plástico de los dientes inferiores, para inducir y dirigir la erupción de uno o más dientes superiores, o inclinarlos a posiciones mejores.

#### USOS

Principalmente para inclinar labialmente incisivos superiores que están interceptados en mordida cruzada simple.

Debe usarse solamente cuando hay espacio suficiente en la línea del arco para el diente en mal posición. El plano inclinado inferior puede usarse en la parte posterior para desviar dientes en erupción, fuera de posiciones de mordida cruzada. Se contraindica cuando se quiera utilizar para corregir más de 4 dientes.

### CONSTRUCCION

Existen varias formas de construir un plano inclinado; el mejor método es encerar un molde sobre un modelo de trabajo y hacer el aparato con acrílico. También se pueden adaptar un poco de resina autopolimerizable, directamente, en los incisivos inferiores. Después de cierto tiempo se retira, se dejapolimerizar y por último lo pulimos. El plano inclinado debe ser de  $45^\circ$  en relación al eje longitudinal del diente y estar hecho de tal forma que todos los dientes entren al mismo tiempo en contacto con él y así la carga está bien distribuida y no se produce traumatismo; debe conservarse pulido durante su uso en la boca. No debe extenderse ningún exceso de plástico sobre la mucosa gingival.

El plano inclinado anterior debe ser cementado en su lugar con cemento temporal o de preferencia con una mezcla espesa de óxido de zinc y eugenol. No debe dejarse cementado por más de cuatro semanas. Durante el periodo de tratamiento que es aproximadamente de dos a tres semanas, se debe aconsejar una dieta semi-sólida. Si en este tiempo no se corrige la --

mordida cruzada el diagnóstico original fue probablemente --- erróneo y debe comprobarse. A veces, la linguoclusión de los incisivos superiores no es debida a una simple anomalía de posición, o de dirección de estos dientes, sino que es la conseuencia de un prognatismo que, aunque no sea muy notorio, --- obliga a los incisivos inferiores a ocluir vestibularmente en relación con los superiores. En estos casos es obvio que un tratamiento encaminado a dirigir los incisivos superiores estará completamente contraindicado; la anomalía que habrá que corregir es el prognatismo inferior, y hacia este objetivo se encaminará el plan de tratamiento y por tanto, la aparatología empleada será también distinta.

El plano inclinado se quita solamente después de cortar el acrílico, con un disco de seguridad (carborundo), en el -- borde incisal. Entonces puede insertarse un instrumento en el interior del corte y fracturar el acrílico haciendo tor--- sión con dicho instrumento. No hay que alarmarse por la gran mordida abierta posterior que se observa al colocar el aparato, pues se cierra pronto.

El plano inclinado posterior no se cementa y suele construirse y utilizarse como un mantenedor de espacio múltiple - en acrílico.

En la primera dentición el plano inclinado de acrílico-- sobre los incisivos inferiores actúa como una extensión de --

los bordes incisales para que entren en contacto con las superficies linguales de los dientes anteriores superiores. Al cerrar, la mandíbula se ve forzada a retruirse a su lugar.

Dentición mixta. El empuje continuo de la mandíbula hacia adelante y la fijación de los dientes en pseudomesioclusión sólo puede ocasionar alteraciones en el patrón de crecimiento del esqueleto facial. Por lo que a mayor edad habrá mayor dificultad y más tardará el final del tratamiento. Antes del tratamiento hay que cerciorarnos doblemente del diagnóstico.

Pasos para el tratamiento:

Equilibrio oclusal por medio del desgaste de dientes cáducos o por la colocación de un arco lingual o labial. Enseñar un nuevo patrón de oclusión ya sea con un plano inclinado mandibular o con elásticos fuertes para clase III.

El tratamiento es más difícil en la dentición mixta que en la primera; el pronóstico es menos favorable y los resultados no son tan notables.

Dentición permanente. La pseudomesioclusión se observa menos frecuente, es decir, que lo que inicialmente fue más que nada un problema de contracción muscular, se ha complicado además con un crecimiento óseo. El tratamiento es más difícil, se necesita más tiempo y los resultados no son tan notables ni satisfactorios. Debe seguirse el mismo orden de

tratamiento que para la dentición mixta, pero los alineamientos de dientes tardan más y se necesita una técnica de arco labial con colocación de banda a todos los dientes.

MODO DE ACCION DEL PLANO INCLINADO: colocado en los dientes inferiores. La fuerza que se desarrolla cuando el diente superior ocluye con su antagonista se descompone en dos direcciones: una, hacia vestibular, que es la que se busca con la acción del plano inclinado, y otra, paralela al eje del diente, que tiende a producir su ingresión. Cuanto mayor sea la inclinación del plano, menor será la fuerza de ingresión y mayor la fuerza en sentido vestibular, por tanto, hay que procurar que el plano tenga la mayor inclinación posible para aprovechar mejor la fuerza y acortar el tiempo de reducción.

Es necesario hacer un diagnóstico diferencial, aun en los casos aparentemente sencillos, como las linguoclusiones de incisivos superiores. Cuando sea la única anomalía, estará perfectamente indicado y, además de restituir la función oclusal normal, eliminará otras condiciones derivadas de la alteración de la fuerza de masticación como consecuencia de la posición lingual del incisivo superior, tales como movilidad del diente inferior antagonista y reabsorción de la tabla vestibular con retracción gingival.

#### Planos inclinados

Pueden usarse solos, o en unión con el arco lingual de--



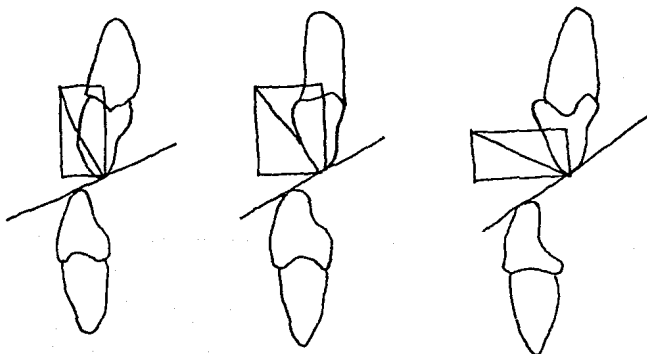
Mershon, o en las placas superiores. Cuando se emplean al arco lingual superior, o en las placas acrílicas, se busca una modificación en la posición de los incisivos inferiores en casos de retrognatismo inferior, inclinándolos hacia vestibular, de modo que se aproximen a los superiores y lleguen a ocluir con ellos. Otra indicación de los planos inclinados es la corrección de linguoclusiones de incisivos superiores; en estos casos, se construyen en acrílico, y se colocan en el arco incisivo inferior o con material de bandas que puedan cementarse individualmente a los incisivos que estén en linguoclusión.

A. Arco lingual con plano inclinado. Es una modifica---ción en la acción, del arco lingual. Su indicación principal es en los casos de retorgnatismo inferior, cuando se quiere hacer avanzar la mandíbula hacia adelante. En la actualidad se sabe que no es posible obtener una posición estable del maxilar inferior ni un crecimiento condilar; por tanto, se emplea como auxiliar en el tratamiento para lograr modificaciones alveolares que permitan una mejor relación entre los incisivos superiores e inferiores.

B. Placas con plano inclinado. Las indicaciones son las mismas que las del plano inclinado en el arco lingual. Pueden utilizarse como aparatos de corrección y de contención. Lo mismo que los planos inclinados fijos, los removibles pueden ayudar en la corrección de las relaciones de los incisivos superiores e inferiores en sentido vestibulolingual, en--

conjunto con otros aparatos. En cuanto al tratamiento del retrognatismo inferior, su acción es sólo temporal cuando el -- aparato está en la boca el paciente se ve obligado a ocluir-- con la mandíbula en una posición avanzada por la interferen-- cia del plano inclinado, y cuando el aparato se retira, la-- mandíbula vuelve a su posición original retrognática.

C. Planos inclinados simples. Se emplean para la corrección de linguoclusiones de incisivos superiores. Obteniéndose resultados favorables con el solo uso de este dispositivivo, sin ayuda de otra aparatología.



Modo de acción del plano inclinado inferior.

Cuando mayor sea la inclinación del plano, menor será la fuerza de ingresión, y mayor la fuerza en sentido vestibular.

#### PLANO DE MORDIDA INCLINADO SUPERIOR

El propósito del plano inclinado es el empujar hacia adelante la mandíbula en busca de una relación molar más favorable. Las razones en las que se basa esta terapéutica nos parecen erróneas, porque se pone demasiada fuerza contra los incisivos inferiores y la articulación temporomandibular, y evitan los movimientos distales de los dientes superiores.

#### CONTRAINDICACIONES

No es el aparato ideal para el tratamiento de la clase II. Si es de tipo dental, los dientes superiores deben moverse distalmente, procedimiento que puede hacerse con cualquiera de los varios aparatos mejor que con el plano inclinado -- por ejemplo con el anclaje occipital o el aparato de Andersen. Si se trata de un caso clase II tipo esquelético, se necesita una terapéutica mucho más intensa que la que proporciona un simple plano inclinado.

#### APARATO DE ANDRESEN

Es un aparato removible funcional. Se basa, esencialmente, en un bloque de resina acrílica, construido tomando como fin una relación ósea de los maxilares, y mientras esto se consigue, los movimientos dentarios también se harán con implementos.

Función.- Es estimular la actividad muscular que a su vez, modificará la erupción y el crecimiento de los dientes y

de la cara ya que se tiene la idea que la actividad muscular puede utilizarse para corregir las maloclusiones.

Con este aparato los músculos proporcionan la fuerza que se aplica sobre los dientes a través del aparato y la aplicación de dicha fuerza está bajo control reflejo del sistema neuromuscular del paciente, este aparato prepara y dirige la musculatura para formar la oclusión; se usa solamente en las noches, los otros aparatos mueven los dientes por sí mismos.

## CONCLUSIONES

Las conclusiones importantes que podemos considerar al llevar a cabo este trabajo son:

Brindar una condensación de datos acerca de las características de la dentición decidua y las etapas por las que atraviesa; fenómenos que pueden presentarse que modifiquen el mantenimiento de una oclusión normal en la dentición definitiva; en una manera sencilla que permitirá un conocimiento más amplio acerca de este tema tan importante para el estudiante y del que no se tiene mucho conocimiento, por la falta de libros y artículos actualizados.

Es indispensable el conocimiento de los componentes de los diferentes aparatos utilizados en odontopediatría como son mantenedores de espacio, planos inclinados y placa Hawley, así como las ventajas, desventajas, indicaciones, contraindicaciones y detalles estructurales de cada uno, para poder tener un criterio bien fundado y de esta manera visualizar inmediatamente el tipo de aparato básico que deberá emplearse, dependiendo del caso del paciente, ya que difícilmente encontramos dos pacientes con los mismos requerimientos.

Es importante para el Cirujano Dentista el conocimiento de estos principios para no permitir una mala elaboración del aparato requerido en caso de que sea elaborado por el técnico

del laboratorio o cualquier otra persona que no tenga el conocimiento teórico y clínico del paciente. Sin embargo, la relación del Cirujano Dentista con el técnico de laboratorio debe ser muy estrecha, con el fin de obtener un trabajo de equipo eficaz que será en beneficio del paciente.

## BIBLIOGRAFIA

- 1.- AGUILAR, A.J. y etal. (1982). ORTODONCIA. Facultad de Odontología. Ed. S.V.A., México.
- 2.- BARBER. (1985). ODONTOLOGIA PEDIATRICA. Ed. Manual Moderno México.
- 3.- BRAHAM, L.R. y MORRIS, E. M. (1984). ODONTOLOGIA PEDIATRICA. Ed. Médica panamericana, Buenos Aires-Argentina.
- 4.- GRABER, M.T. (1983). ORTODONCIA, TEORIA Y PRACTICA. 3a. -- Edición. Ed. Interamericana, Buenos Aires-Argentina.
- 5.- HOTZ, P.R. ODONTOPEDIATRIA. Odontología para niños y adolescentes. Ed. Médica Panamericana.
- 6.- JARABAK y FIZZEL (1975). APARATOLOGIA DEL ARCO DE CANTO -- CON ALAMBRES DELGADOS. Ed. Mundi. Buenos Aires-Argentina.
- 7.- LEYT, S. ODONTOLOGIA PEDIATRICA. Ed. Mundi, Buenos Aires Argentina.
- 8.- MAGNUSSON, O.B. ODONTOPEDIATRIA. ENFOQUE SISTEMATICO. - Ed. Salvat. México.
- 9.- MAYORAL (1983). ORTODONCIA. PRINCIPIOS FUNDAMENTALES. Ed.- Labor, S.A. Barcelona-España.
- 10.- MC DONALD. (1971). ODONTOLOGIA PARA EL NIÑO Y EL ADOLESCENTE. Ed. Mundi. Buenos Aires, Argentina.
- 11.- MOYERS, E.R. y etal. (1980). MANUAL DE ORTODONCIA PARA EL ESTUDIANTE Y EL ODONTOLOGO GENERAL. Ed. Mundi, Buenos Aires, Argentina.

- 12.- MUIR, D.J. y REED, R.T. (1981). MOVIMIENTO DENTAL CON APARATOS REMOVIBLES. Ed. Manual Moderno, México.
- 13.- SIDNEY y FINN, B. (1976). ODONTOLOGIA PEDIATRICA. 4a. Edición. Ed. Interamericana. México.
- 14.- WALTHER. ORTODONCIA ACTUALIZADA. Ed. Mundi, Buenos Aires-Argentina.