

11211
ces
x

UNIVERSIDAD NACIONAL AUTONOMA
DE MEXICO

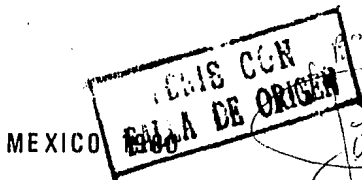FACULTAD DE MEDICINA



" PLASTIA QUEILONASAL SIMULTANEA
MEDIANTE LA TECNICA DE
TENNISON-RANDALL E INCISIONES
NASALES EXTERNAS "

TESIS DE POSTGRADO

DR. RAMIRO ALBERTO ALONSO PANDO



Alonso Pando



Universidad Nacional
Autónoma de México



UNAM – Dirección General de Bibliotecas Tesis Digitales Restricciones de uso

DERECHOS RESERVADOS © PROHIBIDA SU REPRODUCCIÓN TOTAL O PARCIAL

Todo el material contenido en esta tesis está protegido por la Ley Federal del Derecho de Autor (LFDA) de los Estados Unidos Mexicanos (México).

El uso de imágenes, fragmentos de videos, y demás material que sea objeto de protección de los derechos de autor, será exclusivamente para fines educativos e informativos y deberá citar la fuente donde la obtuvo mencionando el autor o autores. Cualquier uso distinto como el lucro, reproducción, edición o modificación, será perseguido y sancionado por el respectivo titular de los Derechos de Autor.

Dentro del vasto mundo de las deformidades congénitas de alto grado de frecuencia que afectan a nuestra población, ocupan el primer lugar las fisuras del labio y paladar, ya sea en forma independiente o bajo multiplicidad de combinaciones, las cuales, invariablemente, ocasionan un amplio rango de problemas colaterales de suma importancia.

Dichos problemas pueden hacer necesario el concurso de varias áreas de la Medicina y la Cirugía, así como otras especialidades, dentro del contexto multidisciplinario que se impone para el estudio adecuado de ésta clase de pacientes.

A lo largo de mi especialidad, y bajo la experta mano de varios especialistas en la materia, aprendí que pocos son los esfuerzos que se dediquen a ofrecer una expresión normal a éstos pacientes y, más importante aun, proporcionarles un lenguaje inteligible que les permita comunicarse normalmente con sus semejantes, sin perder años de estudio.

Las fisuras del labio y paladar han sido denominadas, en nuestro pueblo, con nombres pseudocientíficos como "labio leporino" y expresiones vernáculas (no por ello menos ciertas), como "rajadas", "maldiciones", "castigos de Dios", "mordida de

la luna", "mal de ojo", etc., los cuales demuestran el carácter mágico-religioso del pensamiento indígena, hecho demostrado por Ortiz-Monasterio y Serrano⁽¹⁾.

Como es bien sabido, la investigación clínica y quirúrgica, en el campo de las fisuras queilopalatinas, constituye un tema de tal amplitud y actualidad que ha llegado a justificar libros y revistas especializadas en la materia, y hasta congresos mundiales dedicados, exclusivamente, al mejor tratamiento de estas deformidades y de sus secuelas.

Las teorías embriopatológicas que se desprenden de los estudios de Kernahan⁽²⁾ y de Stark^(3,4), así como de los fascinantes conceptos de Patten^(5,6) respecto a la evolución embriológica de las fisuras, nos llevan de la mano a entender y reconsiderar, integralmente, la fisiopatología de las deformidades que derivan de tales trastornos.

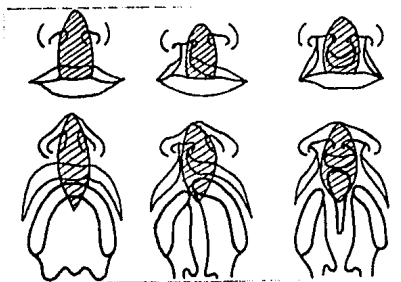
Así tenemos que podemos considerar como paladar primario a toda estructura que resulte de la unión en línea media de los procesos nasomediales y nasolaterales del embrión, entre la cuarta y séptima semanas del desarrollo intrauterino. De igual forma, se considera paladar secundario a aquellas estructuras que, quedando por detrás del foramen incisivo, se unen

en la línea media entre la séptima y duodécima semanas del desarrollo fetal normal.

Aclarando anatómicamente el concepto panorámico de paladar primario, podemos incluir, dentro del mismo, estructuras tales como el septum membranoso nasal y su columela, los cartílagos alares y las cúpulas nasales, así como las alas y piso anterior de la nariz, el prolabio y las porciones laterales del labio con sus masas musculares y, por último no menos importante, la premaxila con sus cuatro incisivos centrales superiores, junto con la porción palatina que queda por delante del foramen incisivo.

Estas estructuras forman la parte medular y el objetivo, inmediato y mediato, de este trabajo. Cuando en ellas se da una gran fuerza de disyunción, como puede serlo una fisura unilateral o bilateral, se destruye la armonía del centro facial de expresividad, lenguaje y alimentación, acarreado para los que la sufren los problemas que pueden preverse.

Aunque no constituye parte de mi trabajo, señalaré aquellas regiones que forman parte del paladar secundario: alveolos dentarios superiores, huesos palatinos y vómer, pisos posteriores nasales, masas musculares palatofaríngeas y úvula.



NOTA: aquí se demuestran las variantes de figuras del paladar primario, de acuerdo, en forma integral, con lo expuesto por Kernahan y Stark. Asimismo, pueden apreciarse las regiones anatómicas que forman las estructuras que derivan del mismo sitio embriogénico.-

Las fisuras unilaterales pueden clasificarse, a grandes rasgos, en completas e incompletas, y, según la línea media, en derechas o izquierdas. También pudiera añadirse la presencia o no de fisura alveolar (que puede presentar elementos -- dentariños dentro de la misma) en el lado afectado, (fig.1).

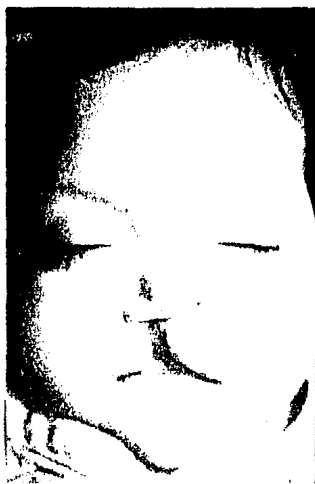Las fisuras incompletas se consideran como tales cuando presentan una pequeña remanente embrionaria ectodérmica, llamada banda de Simonart. Estas fisuras raramente presentan patología alveolar concomitante, (fig.2).

Para la reparación quirúrgica de las deformidades que derivan de las fisuras del paladar primario, debe tenerse en mente que la cirugía debe ser integral y no localizada al labio, pues el hacerlo así significaría abordar parcialmente el problema, debido principalmente a que la deformidad nasal es tan importante y vital que, de no resolverse, permanecerá como un estigma del padecimiento, como señalaron Parkas y Lindsay⁽⁷⁾.

En la actualidad, el enfoque terapéutico debe dirigirse, en todos los casos, a tratar todas las estructuras del paladar primario que se encuentran afectadas. Esto significa, en el primer tiempo quirúrgico, cerrar el piso nasal anterior mediante un colgajo vomeriano ambicioso, efectuar una queiloplastia



FIG. 1



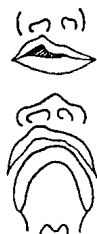

FIG. 2



tia tipo Millard o Tennison-Randall y, por último, abordar la plastia nasal de la punta, (fig.3).

Esta intervención debe hacerse, en general, cuando el niño pasa de 10 semanas de nacido, pesa 4.500 kgs. y tiene 10 ó más gramos de hemoglobina. Pero estos factores sufren modificaciones importantes en nuestro medio, donde los pacientes sufren aun de estados proteicos deficientes, lo cual obliga, en no pocas ocasiones, a operar más allá de 3 meses de edad, con pesos menores a lo establecido y con menos de 10 gms. % de hemoglobina.

De cualquier manera, debe de proponerse, a nivel nacional inclusive, la conveniencia enorme de tomar estas deformidades en el periodo de lactancia para manejarlas integralmente, de forma que no se lleguen a ver pacientes fisurados hasta en la etapa de senectud, lo cual ha sido presenciado en algunas de las campañas rurales diseñadas para el efecto por el grupo que dirige el Dr. Ortiz-Monasterio.

Dentro del contexto de esta tesis, he querido subrayar el tratamiento de la deformidad nasal que estos pacientes ofrecen al cirujano que los estudia, pues en la revisión bibliográfica efectuada he apreciado que, si bien el problema no ha

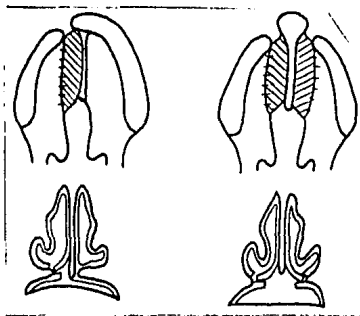
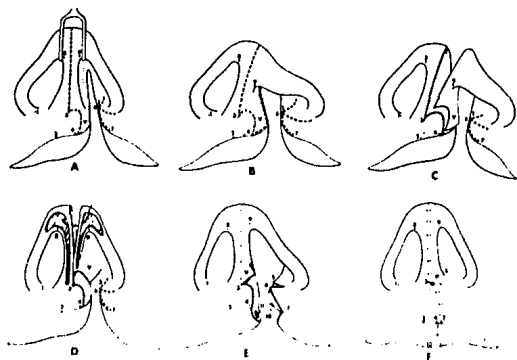


FIG. 3



pasado desapercibido, tampoco ha recibido la dedicación intensa que la armonía del tercio medio facial merece.

La anatomía de la deformidad nasal, en fisuras unilaterales del paladar primario, fue descrita, magistralmente, en el año de 1949, por Huffman y Lierle⁽⁹⁾, quienes señalaron entonces que las alteraciones más importantes son:

- 1) Luxación del cartílago alar afectado,
- 2) Angulo obtuso entre sus dos ramas,
- 3) Rama medial más baja,
- 4) Desviación septal hacia el lado sano,
- (fig.4) 5) Desarrollo óseo deficiente,
- 6) Dorso nasal ancho,
- 7) Punta nasal descendida,
- 8) Ala nasal colapsada del lado fisurado,
- 9) Hemicolumela afectada más corta, y...
- 10) Ausencia de un surco nasogeniano normal.

Unos años después, Millard⁽¹⁰⁾ añadió que la deformidad podría producir dos perfiles distintos en un mismo individuo, y Berkeley⁽¹¹⁾ señaló que la "cuerda de arco" que se forma en el interior de la narina, por la impresión del alar sobre la mucosa de la bóveda, se extiende desde la punta nasal hasta -

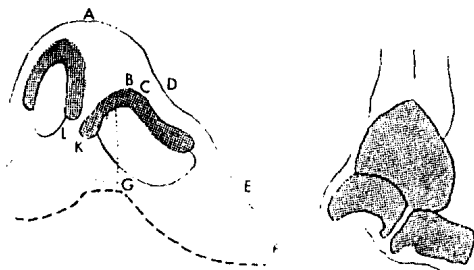


FIG. 4

la base del ala nasal, llegando a veces hasta el seno piriforme, y que es sumamente difícil de corregir en forma satisfactoria, inclusive después de segundas intervenciones.

Ericksen hacía correcciones nasales externas en 1869⁽¹²⁾ para mejorar el aspecto del ala colapsada. Pero los primeros en reparar simultáneamente labio y nariz en un paciente con fisura unilateral del paladar primario fueron Blair y Brown⁽¹³⁾ por medio de la rotación y elongación del eje de la narina en el lado afectado.

Ivy⁽¹⁴⁾ logró adaptar la rotación de la narina a una queioplastia tipo Veau-Mirault-Brown, mediante el uso de incisiones nasales externas. Ese año, el genial Sir Harold Gillies propuso una plastia nasal simultánea al cierre labial, pero ésta incurvando la incisión externa nasal hacia el lado sano.

Hubieron varios autores, entre los años de 1935 y 1969, que intentaron técnicas similares para corregir secuelas del padecimiento. Wilkie⁽¹⁵⁾ se dedicó un tiempo a revisar todas las técnicas para recolocar los cartílagos alares, diseñando un cierre labial tipo Millard-I, adaptado a una plastia nasal externa para elevar el ala caída, como corrección primaria, e hizo notar que la mejoría obtenida compensaba justificadamente

la presencia de cicatrices sobre el dorso nasal.

Velázquez y Ortiz-Monasterio⁽¹⁶⁾ diseñaron una queilonasoplastia primaria simultánea, en la cual cerraban el labio a la manera descrita por Millard, corrigiendo el colapso del ala nasal mediante incisiones nasales externas.

Por otra parte, la idea original de Tennison⁽¹⁷⁾ fue modificada matemáticamente por Randall⁽¹⁸⁾, y a partir de entonces ha tenido defensores y detractores. Se considera como una técnica geométrica, preferentemente diseñada para el cirujano en formación, o para aquellos experimentados que gusten de la precisión algebraica. Modificaciones similares han venido de parte de Skoog⁽¹⁹⁾ y Hagerty⁽²⁰⁾.

El objetivo primordial de este trabajo es presentar unas modificaciones importantes a la técnica del colgajo triangular (fig.5), que permiten modelar, en un primer tiempo y en forma simultánea, todas las estructuras del paladar primario afectadas en una fisura unilateral completa de proporciones considerables. Diseñada como fruto de la imaginación y estudio de Trigos y el que esto escribe⁽⁸⁾, la técnica aborda labio, piso nasal anterior, columela y punta nasal, elevando y recolocando a la vez el ala nasal deprimida o colapsada.

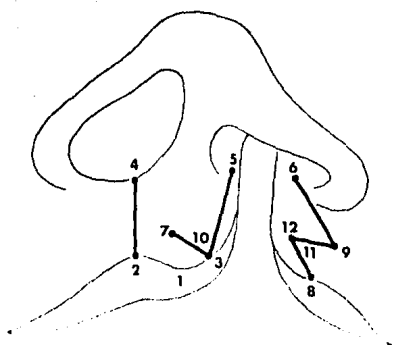


FIG. 5

MATERIAL Y METODOS UTILIZADOS

Se decidió comenzar el estudio de investigación quirúrgica tomando un lote de 176 pacientes de nuestra clínica (Clínica de Labio y Paladar Hendidos, Hospital General "Dr. Manuel Gea González, Tlalpan, México, D.F.).

Dichos pacientes fueron asignados a diferentes grupos de trabajo quirúrgico, para la aplicación de la técnica que se describe en el texto: queiloplastia tipo Tennison-Randall con plastia de punta nasal simultánea mediante incisiones externas.

Se analizan los resultados obtenidos después de 4 años de seguimiento al 85% del total, pues el 15% restante (26 pacientes) no regresaron a control por diversos problemas, entre los que cuentan: economía, geografía, etc. Por lo tanto, se operaron sólo 149 pacientes, que forman el estudio.

La incidencia por sexos fue de 80 masculinos y 69 femeninos, lo que concuerda con el porcentaje mundial de frecuencia.

TABLA GENERAL

TOTAL DE PACIENTES OPERADOS	MASCULINOS	FEMENINOS
149	80	69

EIDADES	PACIENTES	PORCENTAJES
de 3 a 12 meses	68	(45.63%)
de 1 a 2 años	35	(23.48%)
de 2 a 3 años	23	(15.43%)
de 3 a 4 años	20	(13.42%)
de 4 a 5 años	03	(02.01%)

TECNICA

Las modificaciones consisten en:

a) Desplazar lateralmente la incisión 6-9 en la porción fisurada del labio (fig.6). En ese mismo lado, se traza una línea de corte desde el punto 12 hacia arriba, a todo lo largo del borde mucocutáneo del labio, hasta llegar al piso nasal y pasar ligeramente la altura del punto 6, constituyendo allí el punto 14.

Esta maniobra ofrece un colgajo rectangular, de pedículo superior intranasal, que posteriormente se rotará 90 grados hacia la línea media, para formar el piso anterior de la narina. Dicho colgajo lleva consigo piel, tejido celular, tejido muscular y vasculatura arterial directa, dejando mucosa tras de sí, la cual se utiliza para profundizar saco labial.

b) En la porción prolabial (medial), se parte del punto 5 original con una incisión horizontal que llega a la base de la columela (fig.7), sin pasar de la línea media de la migra, formando allí el punto 15. De éste último, se incide hasta la punta nasal (punto 16), y de allí se traza una media luna por encima de la proyección del cartílago alar en el dorso de la nariz, donde forma el punto 17 (fig.8).

Por vía intranasal, partiendo de nueva cuenta del punto 5, se extiende la incisión hacia atrás, en línea recta, una -

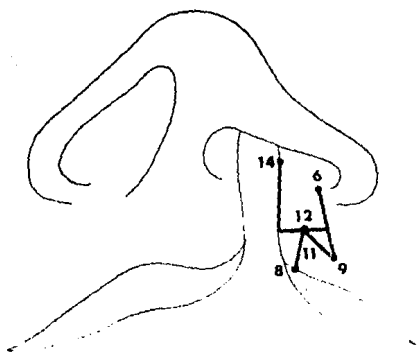


FIG. 6

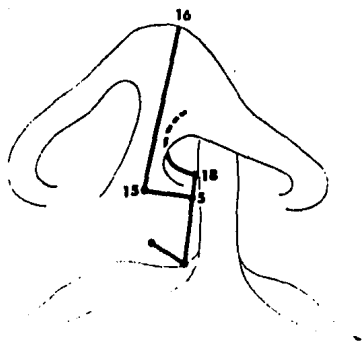


FIG. 7

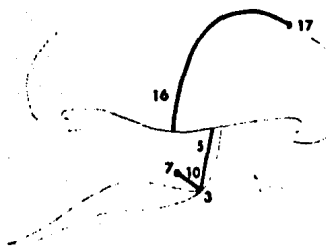


FIG. 8

distancia equivalente al ancho del colgajo rectangular ya formado en el lado fisurado; en éste sitio se desvía nuevamente hacia línea media, en este caso el septum, para subir la incisión hasta la cúpula nasal, siguiendo el borde mucoepidérmico de la columela.

Se obtiene así un colgajo en forma de "L" (fig.9), que permite añadir tejidos a una hemicolumela corta. El resto de las incisiones se respetan como en la técnica original, descrita por Tennison y Randall.

INTERVENCION

Bajo anestesia general endotraqueal se marcan y tatúan los puntos e incisiones a seguir, infiltrando posteriormente, con solución de xylocaina-epinefrina al 1:200,000 todas las áreas mencionadas, teniendo cuidado de no deformarlas con las localizaciones del anestésico, usando agujas finas #28 ó 30.

Se toma primero la porción lateral del labio, para formar el colgajo rectangular que, como recordamos, no se incide en su espesor total, preservando su mucosa labial (fig.10). A continuación se puede entonces tallar el colgajo triangular a la manera usual de la técnica, teniendo precaución de cortarlos perpendicularmente al plano que ofrece la piel.

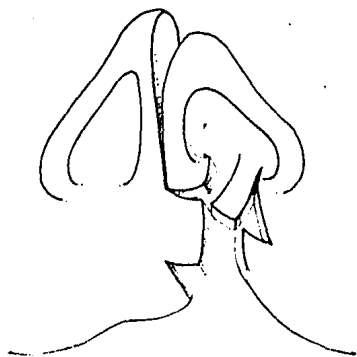


FIG. 9


FIG.10



FIG.11

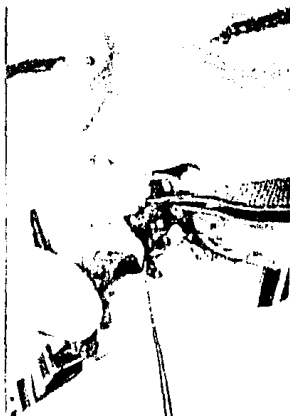

FIG.12



En la porción medial, se inicia con el corte de los trazos originales de la técnica, liberando después la hemicolumela afectada (fig.11) y extendiendo la incisión hasta la punta y al domo del dorso, como ya se indicó.


Acto seguido se liberan los cartílagos alares, mediante disección con tijera roma, para exponer sólo el borde medial de los mismos, lo cual permite tomar el del lado fisurado, elevarlo hasta que iguale en altura al sano, y suturarlo allí, con dos suturas de nylon 5-0, dándole simetría a la punta nasal, (fig.12) y en caso de no satisfacer la recolocación del ala, ésta se libera un poco más hacia seno piriforme mediante legrado con legra de Joseph a partes blandas. Y, como paso final, se reseca el excedente cutáneo del dorso nasal.

La sutura final se inicia por el dorso de la nariz, descendiendo hasta la columela. Se rota entonces el colgajo rectangular para dar un excelente piso nasal anterior (fig.13), y se cierra el labio por capas para darle continuidad mucosa, muscular y cutánea (fig.14).

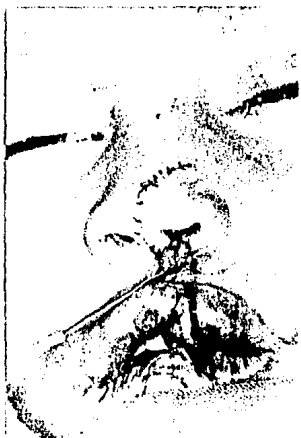

FIG.13

FIG.14



RESULTADOS TOTALES

La oportunidad de efectuar ésta técnica y las variantes ya mencionadas en un grupo tan heterogéneo de pacientes, en lo que a su localización geográfica corresponde, tiene que pagar, tarde o temprano, un tributo inesperado, y que, en ocasiones, es muy costoso y duro de aceptar.

Un porcentaje de los pacientes estudiados e intervenidos (afortunadamente sólo un 15%) desertaron del tratamiento y seguimiento postoperatorios, debido más que nada a su condición socioeconómica y geográfica.

De todas formas, del 85% restante se pudieron sacar conclusiones válidas a lo largo de 3 años de seguimiento, en los que se valoraron: igualdad en longitud labial a cada lado, la alineación del borde mucocutáneo, simetría de las narinas, simetría de ambas columelas, altura de la punta nasal, mejoría del ángulo nasolabial, elevación del ala colapsada, evolución de cicatrices en labio y nariz, y aceptación del paciente al tratamiento efectuado, así como su integración social y familiar.

Esta serie de datos antropométricos y objetivos, permitieron elaborar 4 grandes clasificaciones:

- a) **Excelentes:** se dió este calificativo cuando se juzgó, mediante valoración de una clínica multidisciplinaria, que todos los criterios mencionados habían sido satisfechos, y en este grupo se contaron 37 pacientes, que conforman el 25% del grupo.

- b) **Buenos:** formaron el 53% del total, o sea, 79 pacientes. En este grupo, se lograron buenas alineaciones mucocutáneas, y buenas longitudes labiales y moderadas elevaciones de las alas nasales, aunque buenas y agradables puntas de la nariz en cuanto a simetrías concierne.

- c) **Regulares:** comprendieron el 16% del total, 24 pacientes que juzgamos de buena apariencia en general, a pesar de contar con ligeras deficiencias de alineación mucocutánea o de longitud entre las dos mitades operadas, y con buena plastia nasal en su forma, pero con cicatrices notables en dorso nasal.

d) Malos: estos constituyeron los casos que tuvieron algún problema postoperatorio inmediato, como dehiscencia de suturas, mal cuidado, o mala técnica quirúrgica aplicada. Aquí colocamos al 6% del total, o sea, un número tan bajo como 9 pacientes, a los que, posteriormente, se les ofreció una segunda intervención, para corregir secuelas y deformidades remanentes.

ESTA TERCERA
SALA DE LA
BIBLIOTECA

TABLA DE RESULTADOS

CLASIFICACION	No. DE PACIENTES	PORCENTAJE
a) Excelentes	37	25%
b) Buenos	79	53%
c) Regulares	24	16%
d) Malos	09	06%

DISCUSION

Desde los tiempos de las enseñanzas de Joseph y teorías primarias de Aufricht, hemos sido influenciados por los temores no bien fundados que de ellas emanaron en las mentes del inmenso mundo de los cirujanos contemporáneos, al respecto de que el crecimiento nasal pudiera verse afectado al futuro, en el caso de una cirugía nasal temprana (o sea, según teorías y temores, antes de los 15 años).

Afortunadamente, el pensamiento científico está guiado y concebido dentro de un marco absolutamente ecléctico, por lo cual era deber de los que en esto trabajamos obrar en base al criterio ecléctico puramente científico, y no "comulgar con -ruedas de molino" tales como las mencionadas en esas teorías, que, si bien son ciertas sólo parcialmente, tienen aspectos y afirmaciones completamente dudosas y poco firmes en cuanto al crecimiento nasal.

El crecimiento de la nariz se hace a expensas de dos centros vitales, pilares que no deben tocarse (éstos sí) sino habiendo pasado los 15 años: el septum cartilaginoso en su unión con vómer y lámina perpendicular del etmoides, y en los cartílagos que forman la punta nasal, (21).

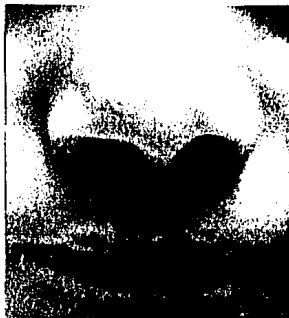
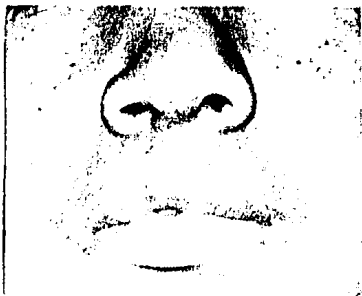
FIG. 15



Ninguno de éstos centros de desarrollo se han tocado en alguno de el cúmulo de pacientes intervenidos. La localización del cartílago alar del lado afectado exige solamente exponer un mínimo reborde del mismo, sin disecar más allá de ese límite, con lo cual, entonces, afectaríamos su nutrición y desarrollo ulterior al elemento condral, (22) .

Otra crítica que, sobre todo en países como E.E.U.U. y algunos del bloque escandinavo se formulan, es la de contar a nivel de la punta nasal con cicatrices externas visibles. Al respecto podemos decir que, si bien es cierto que la punta nasal no es un buen lugar para enseñar cicatriz alguna, el seguimiento cicatricial en cuanto a su maduración, durante 3 años con ésta técnica y 9 años con las experiencias de Velázquez y Ortiz-Monasterio, nos enseñaron que las cicatrices nasales son, con mucho, mejores que las encontradas en ocasiones en los labios, y que, prácticamente, desaparecen con el paso del tiempo, (fig.15), con lo cual podemos concluir que, tanto en lo que respecta al crecimiento como en lo referente al aspecto cicatricial, el resultado, a final de cuentas, tiene que ser considerado estético, y con evidencias firmes de que el patrón de crecimiento facial no se altera.

Los beneficios de una plastia queilonasal simultánea son indiscutibles, pudiéndoseles considerar permanentes, con acep

tación inmediata tanto por el mismo paciente como por su medio familiar y social.

Estas son las razones por las cuales un paciente, anteriormente cohibido e inseguro y avergonzado de sí mismo, se torna en una persona nueva, sin limitaciones de complejos estéticos, con mejor enfoque de la vida, mejor actitud hacia el estudio, aprendizaje y, posteriormente, hacia una carrera o trabajo del cual pueda estar orgulloso.

Sobra decir que, en éstos pacientes, mejora inclusive su relación interpersonal y su fonación, antes dañadas tanto por la falta de tejidos labiales como por el estigma que significa, aun en nuestro medio, portar una fisura facial, que provoca una desagradable disyunción de la armonía del tercio medio facial.

Por todo ello, quiero señalar la necesidad de abocarse a ofrecer lo mejor de nuestras manos y de nuestro conocimiento al paciente fisurado, tan frecuente en México y, en general, en Latinoamérica.

Por esto doy gracias a las personas que intervinieron en mi formación en manera por demás intensiva, y a las que me regalaron, con especial cariño, en el inicio de este tesis.

BIBLIOGRAFIA

- 1) Ortiz-Monasterio, F., and Serrano, A.: Aspectos mágico-religiosos en fisuras del labio y paladar.
En Grabb, W.C., Rosenstein, S.W. and Bzoch, K.R. (Eds.): Cleft Lip and Palate, Boston; Little, -- Brown and Company, 1971.
- 2) Kernahan, D.A., and Stark, R.B.: A new classification for cleft lip and cleft palate.
Plast. Reconstr. Surg., 22:435, 1958.
- 3) Stark, R.B.: The pathogenesis of harelip and cleft palate.
Plast. Reconstr. Surg., 13:20, 1954.
- 4) Stark, R.B.: Embryology, pathogenesis and classification of cleft lip and cleft palate.
En Pruzansky, S. (Ed.): Congenital Anomalies of the Face and Associated Structures. Springfield, Ill. Charles C. Thomas, Publisher, 1961.
- 5) Patten, B.M.: Human Embryology. Philadelphia, Blakiston, - 1946, p.437.
- 6) Patten, B.M.: The normal development of the facial region.
En Pruzansky, S. (Ed.): Congenital Anomalies of the Face and Associated Structures. Springfield, Ill. Charles C. Thomas, Publisher, 1961.

- 7) Farkas, L., and Lindsay, W.K.: Morphology of the adult face following repair of bilateral cleft lip and palate in childhood.
Plast. Reconstr. Surg., 47:25, 1971.
- 8) Trigos, I. y Alonso, R.: Queillonasoplastia simultánea mediante la técnica de Tension-Randall modificada e - incisiones nasales externas.
Rev. Cir. Plást. Ibero-latinoamer., (en prensa), 1979.
- 9) Huffman, W.C., and Lierle, D.M.: Studies on the pathologic anatomy of the unilateral hare-lip nose.
Plast. Reconstr. Surg., 4:225, 1949.
- 10) Millard, D.R.: The unilateral cleft lip nose.
Plast. Reconstr. Surg., 34:169, 1964.
- 11) Berkeley, W.T.: Correction of secondary cleft-lip nasal de
Plast. Reconstr. Surg., 44:234, 1969.
- 12) Ericksen, J.E.: Operation for harelip on an infant aged 10 days.
Lancet, 1:318, 1869.
- 13) Blair, V.P. and Brown, J.: Mirault operation for single ha
relip.
Surg. Gynecol. Obstet., 51:81, 1930.
- 14) Ivy, R. and Curtis, L.: Procedures in cleft palate surgery; experiences with the Veau and Dorrance technic.
Ann. Surg., 100:502, 1934.

- 16) Velázquez, M.; Ortiz-Monasterio, F.: Primary simultaneous correction of the lip and nose in the unilateral cleft lip.
Plast. Reconstr. Surg., 54:558, 1974.
- 17) Tennison, C.: The repair of the unilateral cleft lip by the stencil method.
Plast. Reconstr. Surg., 9:115, 1952.
- 18) Randall, P.: A triangular flap operation for the primary repair of the unilateral clefts of the lip.
Plast. Reconstr. Surg., 23:331, 1959.
- 19) Skoog, T.: Repair of the unilateral cleft lip deformity: maxilla, nose and lip.
Scand. J. Plast. Surg., 3:109, 1969.
- 20) Hagerty, R.: Unilateral cleft lip repair.
Surg. Gynecol. Obstet., 106:119, 1958.
- 21) Skoog, T.: The cleft lip; Plastic Surgery.
W.B. Saunders, pp.80, 1974.
- 22) Millard, R.: en Cleft Craft, vol. 1: The unilateral deformity; The history of its evolution.
Little, Brown and Co., 1976.
-
-
-