

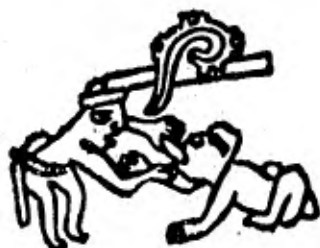UNIVERSIDAD NACIONAL AUTONOMA DE MEXICO

---

ESCUELA NACIONAL DE ESTUDIOS PROFESIONALES "ZARAGOZA"

CARRERA ODONTOLOGIA

189 No 149



ETIOLOGIA, DIAGNOSTICO Y TRATAMIENTO DE LOS  
QUISTES MAXILARES DEL DESARROLLO  
(QUISTES OSEO - FISURALES)

T E S I S

QUE PARA OBTENER EL TITULO DE:

CIRUJANO DENTISTA

P R E S E N T A N:

ELIZABETH YAÑEZ BARROSO

LORENZO GOMEZ ESCALERA

JOSE LUIS JIMENEZ GUIZADO



Universidad Nacional  
Autónoma de México



**UNAM – Dirección General de Bibliotecas**  
**Tesis Digitales**  
**Restricciones de uso**

**DERECHOS RESERVADOS ©**  
**PROHIBIDA SU REPRODUCCIÓN TOTAL O PARCIAL**

Todo el material contenido en esta tesis esta protegido por la Ley Federal del Derecho de Autor (LFDA) de los Estados Unidos Mexicanos (México).

El uso de imágenes, fragmentos de videos, y demás material que sea objeto de protección de los derechos de autor, será exclusivamente para fines educativos e informativos y deberá citar la fuente donde la obtuvo mencionando el autor o autores. Cualquier uso distinto como el lucro, reproducción, edición o modificación, será perseguido y sancionado por el respectivo titular de los Derechos de Autor.

I N D I C E

	Pág.
Prólogo - - - - -	1
Título de la Tesis - - - - -	4
Antecedentes del tema - - - - -	5
- Fundamentación - - - - -	6
- Planteamiento del problema - - - - -	9
- Objetivos - - - - -	10
- Hipótesis - - - - -	11
- Material y métodos - - - - -	12
 CAPITULO I.	
- Introducción - - - - -	13
- Características generales de las entidades quísticas	13
- Clasificaciones de diversos autores - - - - -	17
- Clasificación particular - - - - -	25
- Bibliografía - - - - -	29
 CAPITULO II.	
- Orígenes de los quistes óseo-fisurales-no odontogéni- cos. - - - - -	31
- Fundamentación del término quistes "fisurales" - - - -	31
- Embriología de la cara en relación de los quistes fi- surales. - - - - -	32
- Orígenes posibles de los quistes fisurales - - - - -	47
- Quiste Nasopalatino - - - - -	48
- Quiste Globulomaxilar - - - - -	50
- Quiste Nasoalveolar - - - - -	55
- Quiste Palatino Medio - - - - -	59
- Quiste Mandibular Medio - - - - -	61
- Bibliografía. - - - - -	65
 CAPITULO III.	
- Etiología, características clínicas, radiográficas e histopatológicas de los quistes fisurales. - - - - -	68
- Quiste Nasopalatino - - - - -	68
- Quiste Globulomaxilar - - - - -	74
- Quiste Nasoalveolar - - - - -	76
- Quiste Palatino Medio - - - - -	80
- Quiste Mandibular Medio - - - - -	83
- Bibliografía. - - - - -	85

CAPITULO IV.

- Diagnóstico diferencial de los quistes fisurales- -	89
- Generalidades de las entidades quísticas con respec <u>to</u> to a su diagnóstico diferencial.	89
- Quiste Nasopalatino - - - - -	95
- Quiste Globulomaxilar - - - - -	97
- Quiste Nasoalveolar - - - - -	100
- Quiste Palatino Medio - - - - -	102
- Quiste Mandibular Medio - - - - -	104
- Bibliografía - - - - -	108

CAPITULO V.

- Procedimientos clínico, radiográfico y de laborato <u>rio</u> necesarios para establecer un diagnóstico de -- quistes fisurales. - - - - -	112
- Importancia de la Historia Clínica en el diagnósti <u>co</u> de quistes fisurales - - - - -	112
- Importancia de los exámenes de laboratorio en el -- tratamiento de los quistes fisurales - - - - -	119
- Tipos de radiografías como auxiliares en el diagnós <u>ti</u> co de los quistes fisurales - - - - -	125
- Quiste Nasopalatino - - - - -	130
- Quiste Globulomaxilar - - - - -	130
- Quiste Nasoalveolar - - - - -	131
- Quiste Palatino Medio - - - - -	131
- Quiste Mandibular Medio - - - - -	132
- La biopsia como auxiliar en el diagnóstico de los quistes fisurales. - - - - -	135
- Bibliografía - - - - -	138

CAPITULO VI.

- Tratamiento de los quistes fisurales - - - - -	144
- Factores que intervienen en la elección de la ope <u>ra</u> ción. - - - - -	145
- Clasificación de técnicas operatorias para el tra <u>ta</u> miento de los quistes fisurales - - - - -	147
- Indicaciones de la marsupialización - - - - -	148
- I.- Técnica de descompresión o marsupializa <u>ci</u> ón mediante la abertura dentro de la ca- vidad oral. - - - - -	150
A) Con eliminación incompleta de la cápsu <u>la</u> quística. - - - - -	150
- Enucleación secundaria con cierre de- la herida, - - - - -	156
B) Con eliminación completa de la cápsula quística, - - - - -	157

- II.- Técnica de enucleación con cierre primario de la herida. - - - - -	160
A) Con empaquetamiento del defecto óseo -	160
B) Con injerto óseo - - - - -	160
- Contraindicaciones. - - - - -	160
- Técnicas de tratamiento que con mayor frecuencia se realizan en la terapia de los quistes fisurales y su pronóstico. - - - - -	168
- Quiste Nasopalatino - - - - -	168
- Quiste Globulomaxilar - - - - -	168
- Quiste Nasoalveolar - - - - -	169
- Quiste Palatino Medio - - - - -	169
- Quiste Mandibular Medio - - - - -	169
- Cuidados Postoperatorios - - - - -	170
- Complicaciones Postoperatorias - - - - -	170
- Bibliografía - - - - -	175
Apéndice - - - - -	178
Resultados - - - - -	181
Propuestas y Alternativas - - - - -	185
Bibliografía - - - - -	187

## P R O L O G O

El avance continuo de las ciencias, comprendiendo éstas - la odontología, en todos sus aspectos, son característica del tiempo en que vivimos, que se distingue por los logros científicos alcanzados, sorprende por sus progresos y origina cambios de técnicas y conceptos, incluso de algunos que por tradición son aceptados universalmente.

Sin embargo, existen una gran variedad de conocimientos y conceptos que presentan una controversia en el campo científico y que plantean una problemática, tal es el caso de los QUISTES OSEO-FISURALES-NO ODONTOGENICOS en lo referente a su posible origen y aceptación como un grupo de entidades patológicas con características similares, así como su diagnóstico diferencial.

En el desarrollo de este trabajo, ha sido nuestra intención mostrar y resaltar los conocimientos más actualizados sobre el tema de los quistes fisurales desde su origen, etiología, características clínicas, radiográficas e histopatológicas, así como su diagnóstico diferencial, hasta sus técnicas terapéuticas.

El capítulo I hace mención de las características generales de las alteraciones denominadas quistes orales, su relación, similitudes, individualidades, etc. Del mismo modo se incluyen las clasificaciones que se han dado al través del tiempo y se proporciona una propia donde se manejan los quistes fisurales.

Sin duda alguna, el aspecto de más controversia con respecto a los quistes óseo-fisurales, es su origen, esto se plantea en el capítulo II, en el cual se exponen todas las posibles alternativas. Asimismo, se hace una revisión de la em-

biología de la cara y cavidad oral en relación a su origen fi  
sural.

El capítulo III resalta las características clínicas, radiográficas e histopatológicas de los quistes fisurales, además de mencionar su posible etiología.

En el capítulo IV se dirige a la importancia de su diagnóstico diferencial con otras patologías, de tal manera que un diagnóstico correcto puede eliminar tratamientos erróneos y -- complicaciones posteriores, también se hace referencia de las alteraciones que presentan mayor similitud con los quistes fisurales.

Ya en el capítulo V se fundamenta la importancia de los elementos indispensables y necesarios para llegar a un diagnóstico, desde la elaboración de una historia clínica completa -- hasta los tipos de biopsia necesarios para un diagnóstico de los quistes mencionados.

En el último capítulo el VI se trata las posibles técnicas de tratamiento para estas alteraciones, proporcionando sus indicaciones, contraindicaciones, ventajas y desventajas, así como sus cuidados postoperatorios.

En el apéndice se anexan las tablas donde se encuentran registrados en la literatura dental, hasta la actualidad, todos los casos clínicos de los quistes fisurales: Palatino medio y Mandibular medio.

Las referencias bibliográficas utilizadas para la elaboración de este trabajo se indican al final del mismo, siguiendo un orden alfabético.

La realidad es que al ilustrar el campo odontológico con los conceptos más actuales sobre el mencionado tema, no se pretende brindar nuevas aportaciones, sin embargo, si el mostrar reunidos todos los conocimientos actualizados sobre los quis--

tes óseo-fisurales. Asimismo hacer presente nuestra inclinación hacia el área de la cirugía bucal y el propósito para que esta ciencia y sus procedimientos y técnicas lleguen cada vez más y con mayor efectividad a quienes más lo necesiten.

Por otro lado, se pretende con el contenido de este estudio, más que aspirar a dar soluciones, despertar la inquietud de aquellos que estando mejor dotados puedan avocarse decididamente al estudio y esclarecimiento de las alteraciones antes indicadas, y proporcionar nuevas técnicas que hagan posible el que la cirugía bucal pueda llenar la importante función social a que está comprometida.

Esperamos que el empeño realizado sea recibido con comprensión, al mencionar que las fallas cometidas son el resultado de la inexperiencia en el arduo y amplio campo de la investigación.

Al H. Jurado que habrá de revisar y calificar la sencillez de este trabajo, expresamos nuestro agradecimiento anticipado.

Y.B.E.

G.E.L.

J.G.J.L.

NOTA: Se hace la indicación de que el título de esta tesis, presenta la posibilidad doble de interpretación, ya que por un lado se puede referir en general a todos los procesos quísticos orales, pero la realidad es que la intención del trabajo está encaminado al estudio del grupo incluido dentro del paréntesis, es decir, los quistes fisurales.



TITULO DE LA TESIS

ETIOLOGIA, DIAGNOSTICO Y TRATAMIENTO DE

LOS QUISTES MAXILARES DEL DESARROLLO

(QUISTES OSEO-FISURALES)

ANTECEDENTES DEL TEMA

FUNDAMENTACION:

Los quistes son cavidades patológicas que contienen material líquido o semisólido y están tapizados por epitelio. Por su derivación epitelial se pueden clasificar en: A) Odontogénicos; que se originan de la degeneración quística de ciertos componentes ectodérmicos dentarios como: órgano del esmalte, restos de Malassez, vaina de Hertwig, restos de la lámina dental, y son: Quiste Radicular, Dentígero, Queratoquistes (primordial o folicular y múltiple de los maxilares), de Erupción, del Recién Nacido, Odontogénico y Calcificante, Periodontal y Gingival laterales y Residual. B) Quistes del cuello, suelo de la boca y glándulas salivales como: Quiste del conducto tirogloso, Linfoepitelial, Bucales con epitelio gástrico o intestinal, de Glándula salival, Mucocele y Ranula. C) Pseudoquistes de los Maxilares; que no presentan epitelio y se clasifican principalmente en: "Quiste" Oseo Aneurismático, Oseo Estático y Oseo Solitario. D) Quistes del desarrollo de los maxilares (Oseo-Fisurales); que se derivan de los restos epiteliales del tejido que cubre los procesos primitivos que participan en la formación embrionaria de la cara y maxilares, siendo estos: Quiste Nasopalatino, Globulomaxilar, Nasoalveolar, Palatino Medio y Mandibular Medio.

Los quistes del desarrollo de los maxilares o fisurales se cree que se forman en la unión de los procesos Mesonasal, Lateronasal y Maxilar, así como otros procesos que toman parte en la formación de los maxilares. Por regla general, se encuentran en depresiones de la superficie ósea, en lugar de incluidos en la substancia ósea propiamente dicha, y pueden llegar a originar asimetría de la nariz y la cara al aumentar de

tamaño. Se presentan desde el nacimiento hasta cualquier - - edad, incluso fetal, formándose de los restos de células epiteliales enclavadas en el lugar de fusión de los diferentes mamelones embrionarios que forman la cara. Su localización es preferentemente en el maxilar superior, con la excepción del quiste mandibular medio que se presenta con muy poca frecuencia. - Generalmente son asintomáticos a menos que experimenten una -- exacerbación aguda o se infecten.

El desarrollo de los quistes fisurales puede extenderse - de tal forma que pueden involucrar estructuras anatómicas im--portantes, o confundirse radiográficamente con estos, como son: órganos dentarios, seno maxilar, agujero incisivo, etc. Asi-- mismo se pueden confundir con otras patologías, por presentar características similares, entre éstas se encuentran: absceso dentoalveolar, quistes de origen dental, granulomas, tumores - odontogénicos, etc.

Tomando en cuenta las referencias citadas anteriormente, - se considera que en la práctica profesional odontológica se necesita poseer los conocimientos básicos de los quistes del desarrollo maxilar, desde el punto de vista de su origen y etiología, para conocer cual es la causa u origen de la patología; desde el punto de vista diagnóstico con el fin de que el odontólogo sea capaz de poder detectar y diferenciar los quistes - fisurales, ya sea mediante el examen intrabucal, por el estu--dio radiográfico o por otros medios de diagnóstico; y desde el punto de vista de su tratamiento, para lograr que el cirujano-dentista adquiriera la capacidad de conocer, tratar y resolver - el problema a este tipo de pacientes, puesto que se presentan con relativa frecuencia; es por estas razones que el presente trabajo está encaminado al estudio de los quistes maxilares de origen fisural, tratando de hacer conciencia de que el cirujano dentista de práctica general es el encargado de resolver en un porcentaje considerable los casos de este tipo de problemas

a sus pacientes, evitando así la formación de alteraciones más-severas como el involucrar estructuras anatómicas importantes, por ejemplo: órganos dentarios, comunicación con seno maxilar, etc., ya que en la actualidad la profesión se encuentra encaminada preferentemente a resolver y tratar problemas de tipo técnico, dejando poco margen a los tratamientos de mayor complejidad, como es el caso de los quistes fisurales.

## PLANTEAMIENTO DEL PROBLEMA

¿En qué medida puede influir la falta de conocimientos, - por parte del cirujano dentista de práctica general, con res-- pecto a las entidades quísticas del desarrollo de los maxila-- res o fisurales, para la realización de un diagnóstico y tratamiento adecuados?

El conocimiento profesional del cirujano dentista de práctica general requiere de cierta atención en algunos aspectos - odontológicos importantes, dentro de los cuales se podría ci-- tar el estudio de las entidades quísticas del desarrollo de -- los maxilares o fisurales, que si bien, no representan un por-- centaje elevado en las patologías que afectan a la comunidad, - es deber del odontólogo de práctica general poseer los conoci-- mientos necesarios para realizar un diagnóstico acertado, pla-- neación y tratamiento adecuados, y así evitar la confusión de-- un diagnóstico erróneo con otras alteraciones como son: los -- quistes de origen dental, abscesos dentoalveolares, granulomas y tumores odontogénicos, que indiquen a realizar un tratamien-- to equivocado y con esto prevenir oportunamente la evolución - de las patologías, que en lo futuro pueden causar un problema-- mayor en el paciente. Por otro lado, el esclarecimiento de su supuesto origen, el cual siempre ha estado sometido a confu-- sión.

OBJETIVOS:

- Enunciar y describir las características generales de las alteraciones quísticas de la cavidad oral, así como su clasificación y en especial las entidades patológicas denominadas quistes del desarrollo de los maxilares o fisurales.
- Analizar y describir la etiología, cuadro clínico, radiográfico e histopatológico de los quistes fisurales, del mismo modo que sus características diferenciales - con otras alteraciones como son: quistes odontogénicos, tumores odontogénicos, granulomas, abscesos dentoalveolares, etc.
- Describir e indicar los diferentes procedimientos clínico, radiográfico y de laboratorio para llegar a un diagnóstico de los quistes fisurales, indicando las bases de como se establece un diagnóstico diferencial.
- Describir las diferentes técnicas de tratamiento para los quistes del desarrollo de los maxilares, asimismo, las indicaciones preoperatorias, ventajas, desventajas, cuidados postoperatorios y pronóstico.

HIPOTESIS:

Si el cirujano dentista de práctica general posee y domina los conocimientos necesarios sobre la etiología, diagnóstico y tratamiento de las enfermedades quísticas de supuesto origen fisural, se encontrará capacitado para realizar este tipo de tratamientos, estableciendo un diagnóstico diferencial acertado para cada una de las siguientes alteraciones: quistes y tumores odontogénicos, granulomas, etc.



### MATERIAL Y METODOS:

En la elaboración de este trabajo tomamos dos niveles de información: el primero consistió en las teorías o elementos teóricos existentes sobre el tema, es decir, los textos o libros con relación directa; el segundo nivel fue el análisis de la información indirecta proveniente de diferentes fuentes como lo fueron: investigaciones e informes publicados en revistas, así como estadísticas y otros datos significativos que se localizan en archivos públicos y privados. Con la información obtenida se realizó una investigación científica basada en los métodos Analítico-Sintético, previa traducción de la información consultada en otro idioma.

## CAPITULO I

## INTRODUCCION

## CARACTERISTICAS GENERALES DE LAS ENTIDADES QUISTICAS:

Un quiste verdadero se define como una lesión que consiste en una cavidad, saco o espacio anormal, que presenta un revestimiento epitelial y frecuentemente está encapsulado por te ji do co ne ct ivo, asimismo puede estar situada dentro de tejidos blandos o profundamente en el hueso o localizarse sobre una su pe rf ic ie ósea y producir una superficie depresible, conteniendo un material fluido, semifluido o gas. (Academia de Patología Oral, R.J. Gorlin 1975, H.C. Killey, et al 1979).

El proceso de formación quística consiste en el atrapamiento del epitelio y su subsecuente degeneración, necrosis y licuefacción. La presión oncótica de este fluido causa lisis del hueso circundante y por tanto, continúa aumentando la cavi dad. El epitelio encapsulado de la periferia es nutrido, sin embargo, su presencia es patognomónica. Frecuentemente, la presencia de mediadores químicos que ayudan en la lisis ósea han sido considerados como causantes de este proceso. (M.S. Clark, et al. 1980).

Los quistes originados del epitelio del aparato dental primitivo son denominados quistes odontogénicos. Los quistes no odontogénicos son originados de los procesos primitivos involucrados en la formación embriológica de la cara y de los ma x il ares. Estos quistes no odontogénicos son también denominados quistes fisurales desde que éstos son descubiertos en sitios característicos, donde ocurrió la fusión embriológica. Los pseudoquistes de los maxilares no tienen revestimiento epi

telial, y su patogénesis es algo incierta. En series clínicas reportadas, entre el 90% de los quistes son odontogénicos y -- aproximadamente el 6% son del tipo no odontogénico fisural (G. W. Summers 1979). Los quistes de los maxilares son comunes, -- sin embargo, la prevalencia de las entidades individuales va-- ría grandemente desde el más común el quiste radicular hasta -- el más raro quiste periodontal lateral y el quiste glóbulomaxi-- lar. (D.G. Gardner, et al. 1978).

Los quistes de los maxilares son usualmente descubiertos-- como lesiones radiolúcidas asintomáticas en los estudios radio-- gráfic<sub>o</sub>s de rutina. Pero en muchas de las neoplasias de los -- maxilares puede existir una apariencia radiográfica idéntica, -- es esencial que se investigue a fondo, evaluando cada lesión -- antes de empezar con el tratamiento definitivo. Los quistes -- se observan en las radiografías típicamente como cavidades ra-- diolúcidas bien definidas, limitadas uniformemente, sin embar-- go, un número de entidades patológicas pueden presentar una -- apariencia similar. (G.W. Summers).

Las entidades quísticas han sido descubiertas a cualquier edad, dependiendo de el quiste que se esté observando, incluso desde la edad fetal hasta etapas muy avanzadas de la vida.

La localización quística es útil en el Diagnóstico Dife-- rencial. Los quistes radiculares involucran más comúnmente a los dientes anteriores. Los quistes dentíferos más a los ter-- ceros molares impactados en la mandíbula, premolares al igual-- que caninos superiores. Los quistes no odontogénicos fisura-- les son descubiertos sólo en la maxila, con excepción de un ti-- po muy raro, el quiste mandibular medio. Los pseudoquistes ta-- les como el "quiste" óseo estático y el "quiste" óseo solita-- rio son descubiertos sólo en la mandíbula.

El dolor asociado con los quistes de los maxilares es ra-- ro en ausencia de infección o hemorragia dentro del quiste, de

crecimiento lento, las lesiones quísticas benignas de los maxilares usualmente desplazan el paquete neurovascular y no causan anestesia o parestesia. Aunque es raro, la parestesia espontánea del nervio dentario inferior ha sido reportada en quistes mandibulares con revestimiento epitelial benigno que habían sido infectados o habían desarrollado hemorragia espontánea. La parestesia del labio y mentón en la presencia de una lesión mandibular es generalmente observada como una indicación de malignidad. La vitalidad de los dientes involucrados no es usualmente perjudicial excepto en los quistes periapicales radiculares, donde los dientes involucrados están siempre desvitalizados.

Los quistes maxilares se expanden muy lentamente, resultando en la destrucción del hueso circundante. El quiste al cesar su expansión le sigue la fenestración de la cavidad quística. Skaug (1976) calculó la presión intraquística usando un transductor de presión y canalización directa de la cavidad quística. El líquido presionado dentro de los quistes fue consistentemente mayor que la presión atmosférica. Fue concluido que las lesiones quísticas tienen pequeños drenajes, cualquiera, venoso o linfático, un factor que permite un tipo de fluido y una presión pendiente a desarrollar dentro de la cavidad. La actividad fibrinolítica también ha sido reportada en los quistes maxilares y en los ameloblastomas. Este mecanismo puede ayudar a explicar la gradual expansión natural de los quistes maxilares.

Generalmente, los quistes desplazan dientes, y los tumores causan erosión y reabsorción radicular. La reabsorción radicular en ambas situaciones fisiológica y patológica es descubierta en asociación con la exfoliación de los dientes primarios, movimientos dentales ortodóncicos, traumatismo oclusal, enfermedad parodontal, granuloma periapical, reimplante dental, dientes impactados, quistes y tumores. Struthers y Shear re-

portaron un estudio en el cual 55% de los quistes dentígeros - exhibieron reabsorción radicular de los dientes adyacentes. Es to comparado a un 81% de incidencia de reabsorción radicular - entre los ameloblastomas estudiados. Los quistes nasopalati-- nos y radicular demostraron un 18% y un 36% de incidencia de - reabsorción radicular respectivamente... (G.W. Summers).

Histológicamente... la capa del quiste puede ser escamosa estratificada, cuboidal, ciliada, pseudoestratificada o colum-- nar.. (Popovitch P. 1979).

La inspección para asimetría de los maxilares, palpación-- de los mismos, pruebas electropulpaes, valoración de la movi-- lidad dental, y pruebas de percusión de los dientes adyacentes pueden ser valiosa ayuda en la formulación de un diagnóstico - correcto. La detección de crepitaciones observadas a la palpa-- ción de una delgada cubierta ósea que cubre grandes lesiones-- quísticas benignas es una ayuda en el reconocimiento diagnósti-- co. La aspiración de los quistes maxilares benignos usualmen-- te produce un fluido color paja amarillento. La aspiración de sangre indica una posible malformación arteriovenosa, hemangio-- ma cavernoso, o un quiste óseo aneurismático. La aspiración -- por aguja es un utensilio valioso en el diagnóstico asociado-- con pequeña o no morbilidad. La biopsia por aspiración y/o -- biopsia abierta puede ser necesaria o en alguna instancia para establecer un diagnóstico anterior al tratamiento quirúrgico,-- el diagnóstico correcto requiere correlación de la Historia -- Clínica del paciente, hallazgos físicos, estudios de gabinete-- (radiográficos y de laboratorio) y descubrimientos histopatoló-- gicos.

Los tres principales tratamientos son: Enucleación con - cierre primario, enucleación con empaquetamiento de la cavidad y marsupialización para los quistes benignos de los maxilares. (G.W. Summers).

## CLASIFICACIONES DE DIVERSOS AUTORES.

Las clasificaciones se realizan seleccionando ciertas características que son comunes a cierto número de condiciones y agrupándolas en base a las propiedades compartidas. Se pueden crear variedad de clasificaciones; por ejemplo ya sean los caracteres clínicos, la apariencia histológica, la embriología o el tejido que lo origina, pueden formar las bases de la clasificación o la combinación de estas consideraciones. Idealmente, una clasificación de quistes debería basarse en su etiología, pero como ésta no está perfectamente comprendida, las distintas clasificaciones de quistes de los maxilares inevitablemente reflejan los avances de los conocimientos y los nuevos conceptos, y distintos grupos pueden, por analogía, enseñarnos diferentes descubrimientos sobre esas condiciones. Uno de los primeros estudios sobre este tema fue llevado a cabo por el Comité de la Asociación Dental Británica sobre Odontomas y publicado en 1914. (H.C. Kylley, et al. 1979).

### CLASIFICACION DE ROBINSON (1945).

Quistes de desarrollo:

A) Del tejido odontogénico:

(1) quiste periodontal:

(a) tipo radicular o de ápice dentario

(b) tipo lateral

(c) tipo residual

(2) quiste dentífero

(3) quiste glóbulo-maxilar.

La clasificación de ROBINSON fue adoptada por Thoma y -

Goldman (1960) con pocas modificaciones como refleja por ejemplo, la designación de quistes foliculares agrupa tanto a los primordiales como a los quistes dentígeros.

CLASIFICACION DE THOMA-ROBINSON-BERNIER (1960):

Quistes odontogénicos ectodérmicos epiteliales:

(A) Quistes foliculares:

(1) quistes primordiales

(2) quistes dentígeros:

( i ) lateral.

(ii) central.

(B) Quistes periodontales (radiculares):

( i ) apical

(ii) lateral

(C) Quistes residuales:

(1) folicular

(2) periodontal

(D) Quistes múltiples

(E) Quistes multiloculados

(F) Quistes policistomas

(G) Colisteatoma

Quistes no-odontogénicos ectodérmicos epiteliales:

(A) Quistes intraóseos:

(1) medio

(2) intermaxilar

(3) nasopalveolar

(B) Quistes nasopalatinos:

- (1) quiste del canal incisivo
- (2) quiste de la papila palatina

En 1961, Robinson incluyó en su clasificación original - los quistes de tejidos blandos.

Cada una de las nuevas autoridades contemporáneas en quistes produce cada tanto, una variación en los principios básicos de clasificaciones formuladas por su predecesores. Las últimas clasificaciones proveen un agrupamiento satisfactorio de las condiciones en consideración sin ser ni demasiado extensas ni demasiado incompletas.

La gran clasificación de Kruger (1964) incluye un buen número de quistes de tejidos blandos de la cavidad oral y de las estructuras contiguas.

#### CLASIFICACION DE KRUGER (1964):

(A) Quistes congénitos:

- (1) tirogloso
- (2) branquigénico
- (3) dermoideo

(B) Quistes de desarrollo:

(1) Origen no odontogénico:

(a) Tipos fisurales:

- ( i) nasoalveolar
- ( ii) medio
- (iii) canal incisivo (nasopalatino)
- ( iv) glóbulomaxilar

(b) Tipos retentivos:

- ( i) mucocelo
- ( ii) ránula



(2) Origen odontogénico:

(a) periodontal:

( i) periapical

( ii) lateral

(iii) residual

(b) primordial

(c) dentífero

Seward (1964) en su clasificación los grupos quísticos es tán graduados en orden de acuerdo a su tipo desde neoplasmas - quísticas y quistes óseos hasta los grupos dentíferos comunes- y los fisurales.

CLASIFICACION DE SEWARD (1964):

(A) De epitelio no odontogénico:

(1) Maxilar:

(a) nasopalatino:

( i) quiste del canal incisivo

( ii) quiste de la papila palatina

(b) quiste glóbulomaxilar

(c) quiste palatino medio

(d) quiste nasolabial

(2) Mandibular:

quiste mandibular medio.

(B) De epitelio odontogénico:

(1) asociado con la corona del diente:

(a) quiste de erupción

(b) quiste dentífero

( i) pericoronario

( ii) lateral

- (iii) residual
- (c) quiste dentífero extrafolicular
- (2) asociado con la raíz dentaria:
  - (a) quiste periodontal inflamatorio o Q. radicular:
    - ( i) apical
    - ( ii) lateral
    - (iii) residual
  - (b) quiste periodontal de desarrollo
- (3) no asociado con el diente:
  - (a) primordial
  - (b) entidades raras:
    - ( i) quiste de la papila interdientaria
    - ( ii) algunos quistes gingivales
- (4) neoplasmas quísticos:
  - (a) ameloblastoma
  - (b) adeno-ameloblastoma
  - (c) odontoma ameloblástico

Quistes sin cubierta epitelial:

- (A) quistes óseos.
- (B) quistes de estroma en neoplasma.

Los autores fueron particularmente impresionados por la clasificación de Gorlin (1970) y la de Lucas (1964) la que posee la ventaja doble de brevedad y simplicidad. Una variedad de quistes de los tejidos orales y de la región cervicofacial ha sido enumerada por Gorlin, quien arbitrariamente toma los grupos intraóseos y de tejidos blandos, pero sólo se tratarán los del primer grupo. Se notará que a pesar de que la palabra "fisural" puede no ser exacta cuando se aplica a ciertos quis-

tes maxilares, se usa siempre por convención.

CLASIFICACION DE LUCAS (1964):

Quistes intraóseos:

(A) Quistes fisurales:

- (1) Mandibular medio
- (2) Palatino medio
- (3) Nasopalatino
- (4) Glóbulomaxilar
- (5) Nasolabial

(B) Quistes Odontogénicos:

- (1) de desarrollo:
  - (a) primordial
  - (b) dentífero
- (2) inflamatorio
- (3) radicular

(C) Quistes óseos no-epiteliales:

- (1) óseo solitario
- (2) óseo aneurismático

CLASIFICACION DE GORLIN (1970):

Quistes Odontogénicos:

- (1) Dentífero
- (2) De erupción
- (3) Gingival del recién nacido
- (4) Periodontal lateral y quiste gingival
- (5) Queratinizante y quiste odontogénico calcificante  
(Tumor quístico queratinizante).

- (6) Radicular (periapical)
- (7) Queratoquistes odontogénicos:
  - (a) quiste primordial
  - (b) queratoquiste múltiple de los maxilares, carcinoma de células basales múltiples cutáneas y anomalías esqueléticas.

Quistes No Odontogénicos y fisurales:

- (1) Glóbulomaxilar
- (2) Nasoalveolar (Nasolabial, Quiste de Klestadt)
- (3) Nasopalatino (Maxilar anterior medio)
- (4) Mandibular medio
- (5) Lingual anterior
- (6) Dermoideo y epidermoideo
- (7) Palatino del recién nacido

Quistes de Cuello, Piso de boca y Glándulas Salivales:

- (1) Q. del conducto tirogloso.
- (2) Q. linfoepitelial (de "fisura branquial")
- (3) Q. oral con epitelio gástrico o intestinal
- (4) Q. de glándula salival
- (5) Mucocele y ránula

Pseudoquistes de los maxilares:

- (1) quiste óseo aneurismático
- (2) quiste óseo estático (de desarrollo, latente)
- (3) quiste óseo "traumático" (hemorrágico, solitario).

Main en 1970 introduce un grupo interesante. Separa los quistes de epitelio odontogénico en dos grupos: quistes primordiales, todos los cuales poseen la membrana epitelial queratinizante y los quistes dentales, donde él agrupa los demás quistes odontogénicos, postulando que éstos se desarrollan en rela

ción a una pieza dentaria involucrada con algún proceso patológico precedente. Su último grupo pertenece a los quistes desarrollados a partir de un epitelio no odontogénico.

#### CLASIFICACION DE MAIN (1970):

Quiste primordial:  
 de reemplazo  
 envolvente  
 externo  
 colateral

No odontogénico:  
 palatino medio  
 interpuesto (globulomaxilar)  
 nasopalatino

#### Dental:

##### Coronario:

Subfolicular  
 inflamatorio  
 radicular  
 residual  
 inflamatorio colateral

Los quistes primordiales de reemplazo son aquellos que se encuentran al lado de un diente en desarrollo ausente. Los quistes envolventes son los que cierran o envuelven a un diente o por lo menos a su superficie radicular. Los quistes externos se desarrollan lejos de cualquier pieza dentaria, y los primordiales colaterales son los que aparecen en la membrana periodontal de un diente vital no afectado por ninguna enfermedad periodontal. Dentro del grupo dental, el quiste coronario

subfolicular cubre la corona anatómica de un diente no erupcionado, mientras que el quiste coronario inflamatorio se desarrolla alrededor de una corona parcialmente formada de un diente permanente como resultado de una expansión intrafolicular de una inflamación periapical de una pieza dentaria temporal adyacente.

Una clasificación de importancia sumamente obvia es la propuesta por la Organización Mundial de la Salud por medio de su centro internacional de referencia para la definición y clasificación histológica de los tumores odontogénicos, quistes de los maxilares y lesiones conexas.

#### CLASIFICACION DE LA O.M.S. (1971):

##### Quistes epiteliales:

##### (A) De desarrollo:

##### (1) Odontogénicos:

- (a) quiste primordial (queratoquiste)
- (b) quiste gingival
- (c) quiste de erupción
- (d) quiste dentífero (folicular)

##### (2) No odontogénico:

- (a) nasopalatino (quiste del canal incisivo)
- (b) quiste globulomaxilar)
- (c) quiste nasolabial (nasoalveolar)

##### (b) Inflamatorio:

Radicular.

#### CLASIFICACION PARTICULAR:

En la literatura se han utilizado una gran variedad de de nominaciones y clasificaciones para las entidades quísticas de los maxilares.

Algunos autores se basan en la localización específica -- del quiste: radicular, globulomaxilar, periodontal lateral, -- etc.; otros se basan más en la causa que en la localización, -- llamando los quistes infecciosos, traumáticos o de retención; -- otros autores hacen su clasificación sobre el origen, denomi-- nándolos del desarrollo, embrionarios, odontogénicos y no odon togénicos; otros más se basan en el contenido del quiste, como el quiste dentado, mucoso y hemorrágico.

Los distintos enfoques al clasificar los quistes de los - maxilares, han creado una gran confusión cuando se revisa la - literatura sobre dicho tema.

La clasificación general de los quistes de los maxilares - realizada en forma particular, por medio de la selección de -- las diversas clasificaciones, que aquí se expone, no trata de diferenciar a las entidades quísticas desde un punto de vista - etiológico, o de contenido quístico, etc., sino se realiza de - una manera arbitraria, tomando la gran variedad de quistes del grupo intraóseo y el de tejidos blandos, con la finalidad de - poder apreciar de una manera más simple y breve el conjunto de entidades quísticas de los maxilares y región del cuello, para su mejor estudio y comprensión.

#### ENTIDADES QUISTICAS:

##### I.- Quistes del Cuello, Piso bucal y Glándulas Salivales:

- |            |   |
|------------|---|
| DE TEJIDOS | - Q. del Conducto Tirogloso                                     |
| BLANDOS    | - Q. Linfoepitelial (de fisura bran--<br>quial, branquiogénico) |

- Q. Oral con Epitelio Gástrico o Intestinal.
- Q. de Glándula Salival.
- Q. Lingual Anterior.
- Qs. Dermoideo y epidermoideo
- Mucocele y Ránula

## II.- Quistes Odontogénicos:

- Q. de Erupción.
- Q. Gingival del Recién Nacido.

## I.- QUISTES ODONTOGENICOS:

### DE TEJIDOS DUROS

- Q. Radicular. (Periapical, Infeccioso, Peridental, Periodontal -- apical, Del final de la raíz, (Periapical dental).
- Q. Dentígeno. (Folicular).
- Q. Residual.
- Queratoquistes Odontogénicos:
  - a) Primordial. (Primitivo).
  - b) Queratoquiste múltiple de los Maxilares.
- Q. Periodontal Lateral.
- Q. Odontogénico Queratinizante y Calcificante. (Odontógeno Epitelial Calcificante. De Gorlin, Tumor Queratinizante Quístico).

## II.-PSEUDOQUISTES DE LOS MAXILARES

### DE TEJIDO OSEO (INTRAOSEOS)

- Q. Oseo Aneurismático.
- Q. Oseo Estático. (De desarrollo, Latente, De Stafne).
- Q. Oseo Traumático. (Hemorrágico, Solitario).

## III.-QUISTES NO ODONTOGENICOS-FISURALES:

- Q. NASOPALATINO:
  - A) Del Canal Incisivo. (Del Conducto Incisivo, Maxilar Anterior Medio, Alveolar Medio).



## B) De la Papila Palatina.

## - Q. GLOBULOMAXILAR.

(Oseo Lateral Fisural, Sutural In  
terpuesto, Premaxilar-Maxilar).

## - Q. NASOALVEOLAR.

(Nasolabial, De Klestadt, Fisura -  
Facial del Vestíbulo Nasal, Subalar,  
Fisural sobre la región de la Línea  
Media, Nasovestibular, Nasoextraal  
veolar, Mucoide de la Nariz, Del -  
Ala de la Nariz, Gerber, Mucoso de  
Entrada del Piso de la Nariz).

## - Q. PALATINO MEDIO.

(Palatino del Recién Nacido).

## - Q. MANDIBULAR MEDIO.

B I B L I O G R A F I A:

- Gorlin R. J.  
"Patología Oral" Ed. Salvat.  
Barcelona España 1975. págs. 487-488
- Killey H. C., et al.  
"Lesiones quísticas benignas de los maxilares, su diagnóstico y tratamiento". Ed. Mundi,  
Buenos Aires Argentina. 1979, 3a. ed.  
Prólogo, Págs. 1-7.
- Tressera L., et al.  
"Quistes de los maxilares. Clasificación y Clínica".  
Revista Española de Estomatología.  
1977. Enero-Febrero 25 (1) 23-30. págs. 30.
- Clark M.S. y Seldin R.D.  
"Enucleación o Marsupialización: criterios para el tratamiento".  
Q. Natl Dent Assoc. (Eng)  
1980. Enero; 38 (2): 61-3. págs. 61.
- Summers G.W. "Quistes maxilares. Diagnóstico y tratamiento".  
Head Neck Surg (Eng) 1970 Ene-Feb; 1 (3); 243-58.  
págs. 243, 245.
- Gardner D.G., et al.  
"Odontogénicos y fisurales; Quistes de los maxilares".  
Pathol Annu (Eng) 1978; 13 Pt.  
1:177-200. págs. 177-78.

- Popovitch P. ( "Quistes Orales y otras anomalías del desarrollo".  
Ear Nose Throat J. (U.S.A.), 1979, 58'11 (488-493).  
pág. 480.

## CAPITULO II

## ORIGENES DE LOS QUISTES OSEO-FISURALES-NO ODONTOGENICOS

## FUNDAMENTACION DEL TERMINO QUISTES "FISURALES"

Los Quistes del Desarrollo de los Maxilares que no son derivados del epitelio odontogénico son frecuentemente referidos como QUISTES FISURALES. Este es un término conveniente que incluye todos los quistes que aparentemente se originan de los remanentes epiteliales atrapados a lo largo de las líneas de =FUSION= durante el desarrollo de la cara, o de los remanentes embriológicos de conductos. (D.G. Gardner, et al. 1978).

A esto H.C. Killey y colaboradores (1979) refiere que la designación individual de cada quiste está relacionada con su ubicación anatómica.

En los últimos años una comprensión más clara del desarrollo embriológico ha producido ciertas dudas sobre el origen de algunos quistes que previamente se consideraban fisurales o no odontogénicos. Ha sido necesario entonces, reexaminar la incidencia de la existencia de estos quistes, y donde fue necesario, explicar su aparición real. Con respecto a esto, Patten (1968) ha enfatizado que el rafe palatino medio es sólo la parte del complejo maxilar que atrapa epitelio.... Al sugerir que la patogénesis fisural puede tener explicación sólo al quiste PALATINO MEDIO, y la existencia del quiste como una entidad aparte es cuestionable. (D.G. Gardner).

## EMBRIOLOGIA DE LA CARA EN RELACION DE LOS QUISTES FISURALES.

El desarrollo de la cara y de la cavidad bucal comprende una serie dinámica de hechos que comienzan durante el segundo mes de la vida intrauterina (Orban 1966). Los arcos branquiales empiezan a desarrollarse al principio de la cuarta semana y se disponen en sentido oblicuo, como bordes redondeados a cada lado de cabeza y región del cuello futuras. Hacia el final de la cuarta semana, son visibles desde fuera cuatro pares -- bien definidos de arcos branquiales, los arcos quinto y sexto son rudimentarios. Todos los arcos están separados entre sí -- por surcos branquiales prominentes, y se enumeran en sucesión craneocaudal. El primer arco, o arco mandibular, da origen a dos salientes: 1) El proceso mandibular, más grande, forma el maxilar inferior, y 2) El proceso maxilar, más pequeño, contribuye a la formación del maxilar superior. El segundo, o arco hioideo, contribuye a la formación del hueso hioides y de las regiones adyacentes del cuello. Los arcos caudales al arco hioideo son denominados por número nada más. (K.L. Moore 1973).

La membrana bucofaríngea, que marca el lugar alrededor -- del cual se desarrollará la cara, permanece inicialmente entre el cerebro anterior y el corazón envuelto en su saco pericárdico. El ectomesénquima de la cresta neural se desplaza hacia -- abajo dentro del epitelio, entre la membrana bucofaríngea y -- el corazón en desarrollo..... Frente a la membrana bucofaríngea, una acumulación de mesénquima frontonasal se eleva en una prominencia llamada proceso frontonasal. Lateralmente, el mesénquima del primer arco (mandibular), fluye hacia adelante, -- subepitelialmente, para formar otras protuberancias a cada lado de la membrana bucofaríngea, la cual en este estadio está -- comenzando a perforarse, permanece al final de una fosa amplia y poco profunda, llamada estomodeo. (H.C. Killely, et al. 1979),

DESARROLLO TEMPRANO. En el embrión de 3 mm. de longitud (3 semanas), la mayor parte de la cara consiste de una prominencia redondeada formada por el cerebro anterior (Prosencéfalo), que está cubierto por una capa delgada de mesodermo y por ectodermo. Debajo de la prominencia redondeada hay un surco profundo, la fosa bucal primitiva o primaria (Estomodeo o Depresión estomodeal) limitada por el arco mandibular, lateralmente por los procesos maxilares, y hacia la extremidad cefálica por el proceso frontonasal (Orban). Los cinco primordios faciales aparecen alrededor del estomodeo o boca primitiva al principio de la cuarta semana. (K.L. Moore). Durante las fases tempranas de desarrollo, se pueden observar dos salientes situadas en la porción lateral y anterior, sobre el arco mandibular, unidos en la parte central por una cúpula. Estas salientes desaparecen más tarde.

El estomodeo profundiza para encontrar el fondo de saco del intestino anterior. El estomodeo y el intestino anterior están separados por la membrana bucofaríngea, compuesta de dos capas epiteliales.. El revestimiento del estomodeo es de origen ectodérmico. Por lo tanto el revestimiento de las cavidades bucal y nasal, el esmalte de los dientes y las glándulas salivales son de origen ectodérmico... La comunicación entre la cavidad bucal primaria y el intestino anterior se establece alrededor de la tercera o la cuarta semanas, cuando se rompe la membrana bucofaríngea.

Esencialmente, la cara se deriva de siete esbozos: los dos procesos\* mandibulares que se unen muy tempranamente, los-

---

\* La palabra proceso se utiliza a menudo para describir los primordios de la cara; sin embargo, debemos insistir en que no es una prolongación con extremo libre, sino una elevación formada por proliferación del mesénquima subyacente. Los surcos que se encuentran entre estos procesos se alizan más tarde conforme el mesénquima prolifera y llena el espacio por debajo de los mismos.

dos procesos maxilares, los dos procesos nasales laterales, y el proceso nasal medio. Los procesos mandibulares y maxilares se originan del primer arco branquial, mientras que el nasal medio y los dos nasales laterales provienen del proceso fronto nasal, que a su vez originan la prominencia que cubre al cerebro anterior. (Orban).

El primer cambio importante en la configuración de la cara es consecuencia de la proliferación rápida del mesodermo -- que cubre el cerebro anterior. Esta prominencia, el proceso frontonasal, formará la mayor parte de las estructuras de las porciones superiores y media de la cara. A continuación lo más notable es la formación y el ahondamiento del estomodeo, de las fositas olfatorias, y la división de la porción caudal del proceso frontonasal en los procesos nasales laterales y nasal medio. (Orban). Hacia el final de la cuarta semana, aparecen a cada lado de la parte más inferior de la elevación frontonasal engrosamientos bilaterales de forma oval del ectodermo superficial, denominados placodas nasales. El mesénquima prolifera en los bordes de estas placodas, produciendo las elevaciones nasales medial y lateral en herradura. Las placodas se encuentran ahora en depresiones llamadas foveas nasales (K.L. Moore). Los procesos nasales laterales están junto a los maxilares, y separados de ellos por medio de surcos poco profundos, los surcos nasomaxilares. (Orban). Los procesos maxilares crecen con rapidez y pronto se aproximan entre sí y con las elevaciones nasales mediales. Cada elevación nasal está separada de los procesos maxilares por una hendidura, el surco nasolagrimal... (K.L. Moore). Antiguamente se llamaban surcos nasolagrimalles, pero se reconoce ahora que los surcos nasolagrimalles, que dan origen a los conductos del mismo nombre, aparecen en una situación paralela y media en relación a los surcos nasomaxilares.

El proceso nasal medio al principio es mayor que los pro-

cesos nasales laterales, pero después se retrasa en su crecimiento. Sus ángulos inferolaterales, redondeados y prominentes, se conocen como los procesos globulares y están unidos originalmente con los procesos de ambos maxilares. En este sitio no se produce fusión. Los procesos nasales laterales no contribuyen a formar el límite superior del orificio bucal.

Los cambios subsecuentes que ocurren se deben sólo en parte a la unión de los procesos inicialmente separados... Por ello, la mayoría de los cambios considerados como "fusiones" resultan de la disminución en profundidad y la desaparición de los surcos o las fisuras (Orban). Peters (1913) y Streeter (1951) enfatizaron que los canales entre los denominados "procesos" de la cara en desarrollo se eliminan por la elevación del piso del canal, y no por el contacto borde a borde y la destrucción del epitelio. Patten (1961) usa el término "fusión" donde el proceso cubre epitelio y cruza una brecha para unir sus bordes con destrucción del epitelio superficial en el punto de contacto, y "combinación" donde el canal o surco se suaviza gradualmente por elevación de su piso. Sin embargo, reconoce que en ciertas situaciones el ensanchamiento de las masas mesenquimatosas sobre cada lado de un canal, puede ocurrir sin que el piso se eleve, de tal manera que los bordes del canal queden apresados juntos por las eminencias de cada lado. Este autor reconoce que no sólo puede ocurrir esto como una forma normal de desarrollo, sino que puede ser anormal. Un estrato de epitelio involucrado de esta manera, puede ser eliminado como un retraimiento subsecuente a la superficie de las células epiteliales, tal vez como una respuesta a las fuerzas de presión y tracción creadas por el rápido engrosamiento del mesénquima. (H.C. Killey y cols.).

**FORMACION DEL PALADAR PRIMARIO.** Durante la quinta y sexta semanas de la vida intrauterina, se forma una estructura co



nocida como paladar primario (Orban),... las elevaciones del proceso nasal medio confluyen entre sí y con los procesos maxilares. Conforme las elevaciones nasales mediales se encuentran, forman un segmento intermaxilar del maxilar superior. Este segmento origina: 1) la porción media del labio superior, o *filtrum*; 2) la porción media del maxilar superior y sus encías y 3) el paladar primario (K.L. Moore). El primer paso en su formación es la elevación de los bordes de las fositas olfatorias (nasales) a lo largo de la mitad inferior (caudal). Los bordes de la fosita olfatoria se forman a partir del proceso nasal medio en su parte central y de los procesos nasales laterales y maxilares en la parte lateral. Los márgenes inferiores de la fosita olfatoria crecen hasta ponerse en contacto y unirse, reduciendo el tamaño de la abertura externa de las fositas, las ventanas nasales primarias, y transformándolas en fondos de saco.

En esta etapa del desarrollo los fondos de ciego de los sacos nasales corresponden a posiciones, sobre la cara embrionaria, inmediatamente por arriba del orificio bucal. Si estuvieran abiertos durante este período, los conductos nasales se abrazarían hacia la cara en lugar de hacerlo hacia la cavidad bucal. Antes de las etapas finales, se produce un cambio en la relación topográfica del saco nasal y la abertura es hacia la cavidad bucal. Estos cambios se efectúan mediante crecimiento diferencial, con abultamiento de mesodermo paralelo al orificio bucal y prolongado hacia adelante, del arco mandibular. Conforme se agranda la región situada inmediatamente por arriba del orificio bucal, la base del saco es llevada hacia una posición vecina a la cavidad bucal primitiva.

Los bordes laterales y medios de la porción inferior de la fosita olfatoria se juntan primero por unión epitelial, pero el mesodermo proliferante invade la lámina epitelial y hace permanente esta unión. Sin embargo, en el fondo ciego del sa-

co que se forma de la fosita olfatoria, el epitelio se desplaza por el crecimiento de las partes contiguas, que no es sustituido por mesodermo. La membrana nasobucal resultante separa a la cavidad bucal primitiva, del saco olfatorio. Cuando esta membrana se rompe, el saco olfatorio se transforma en conducto olfatorio comunicando desde las ventanas nasales hasta la abertura que da a la cavidad bucal, o sea la coana primitiva. La barra horizontal de tejido, formada por la unión del proceso nasal medio con los procesos nasales laterales y los procesos maxilares, es el paladar primario (Orban).

El paladar se desarrolla a partir de paladar primario y paladar secundario. Aunque el desarrollo del paladar se inicia durante la quinta semana aproximadamente, la fusión de sus partes no es completa hasta la duodécima semana.

El paladar primario, o proceso palatino medial, se desarrolla al final de la quinta semana a partir de la parte más interna del segmento intermaxilar superior. Forma una masa cuneiforme de mesodermo entre los procesos maxilares del maxilar superior en desarrollo (K.L. Moore).

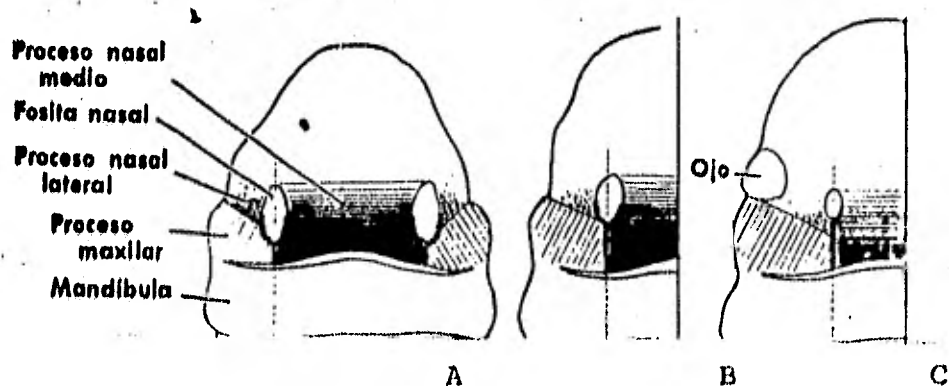
Mientras se está formando el paladar primario, el arco mandibular sufre cambios de desarrollo que dan lugar a la aparición de un surco medio y dos pequeñas fositas a cada lado de la línea media. El surco y las fositas medias parecen desaparecer por la unión del epitelio que cubre sus paredes.

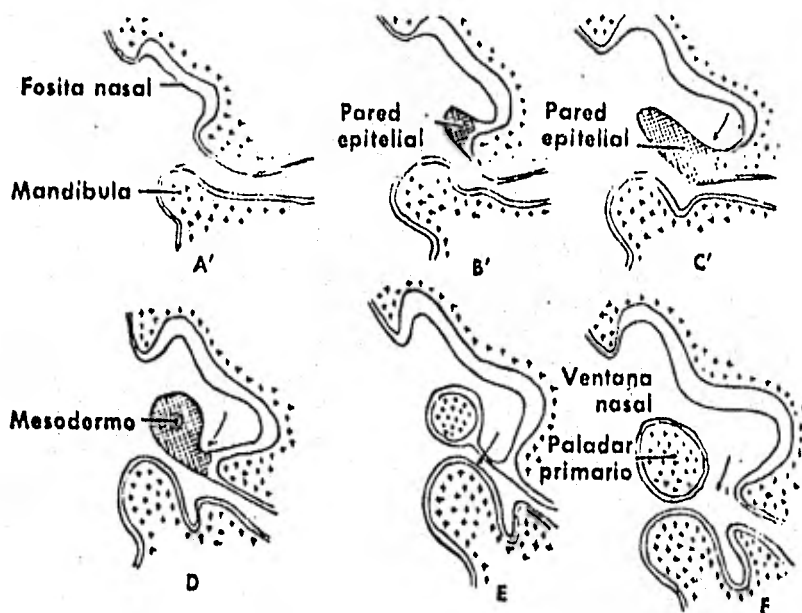
El desarrollo continuo de los caracteres faciales maduros futuros es el resultado del crecimiento diferencial de las regiones de la cara. El cambio más dramático se efectúa por el crecimiento, más lento en anchura, de las porciones derivadas del proceso nasal medio en comparación con el de los procesos nasales laterales y maxilares durante las etapas tardías de la vida embrionaria, mientras que el tercio medio de la cara aumenta hacia adelante para sobresalir de las otras zonas super-

ficiales....

El crecimiento de la mandíbula sigue una curva peculiar.- Durante el desarrollo temprano es pequeña en comparación con las partes superiores de la cara, y después su crecimiento en anchura y longitud se acelera en algunas etapas del desarrollo palatino. Después el crecimiento mandibular se retrasa nuevamente. El feto muestra una micrognasia fisiológica que desaparece al nacimiento o un poco después. En la vida embrionaria-temprana el orificio bucal es muy amplio, pero conforme los procesos maxilar y mandibular se unen para formar las mejillas, disminuye la abertura bucal (Orban).

Las partes laterales del labio superior, del maxilar superior y del paladar secundario se forman a partir de los procesos maxilares y reducen el tamaño de la boca. Los labios y carrillos primitivos son invadidos por mesénquima del segundo arco branquial, que origina los músculos faciales. La elevación frontonasal origina frente y dorso y ápice de la nariz. Los lados de las alas de la nariz se derivan de las elevaciones nasales laterales. Los procesos maxilares superiores se fusionan en la cuarta semana aproximadamente y el surco que existe entre los mismos desaparece antes de que termine la quinta semana. Los procesos mandibulares originan maxilar inferior, labio inferior y parte más baja de la cara (K.L. Moore).





ESQUEMAS QUE ILUSTRAN LA FORMACION DEL PALADAR PRIMARIO; APROXIMADAMENTE AL FINAL DE LA QUINTA SEMANA.

## DESARROLLO DEL PALADAR SECUNDARIO: PROCESOS PALATINOS.

En el momento en que se completa el paladar primario, la cavidad nasal primaria es un conducto corto que conduce de las ventanas nasales hacia la cavidad bucal primitiva. Sus aberturas externas e internas (coanas primitivas) están separadas de la cara y la cavidad bucal por el paladar primario...

Conforme la cavidad bucal primitiva aumenta en altura, el tejido que separa a las dos ventanas nasales primitivas crece hacia atrás y hacia abajo, para formar el futuro tabique nasal.

La cavidad bucal tiene un techo incompleto, en forma de herradura, formado en la parte anterior por el paladar primario, y en las partes laterales por la superficie bucal de los procesos maxilares.

A cada lado del tabique nasal, la cavidad bucal comunica con las cavidades nasales.

Se desarrollan pliegues a partir del borde medio de los procesos maxilares en las porciones laterales del techo bucal, que crecen hacia abajo casi verticalmente, a cada lado de la lengua.

La extensión dispuesta verticalmente, que crece a partir del proceso maxilar, es el proceso palatino. Denominados por K.L. Moore como "Procesos Palatinos Laterales". Se extiende hacia atrás hasta las paredes laterales de la faringe.

En esta etapa de desarrollo, la lengua es estrecha y alta y llega hasta el tabique nasal.

El paladar secundario, que está destinado a separar la cavidad bucal de la cavidad nasal se forma por la unión de los procesos palatinos laterales, después que la lengua adquiere una posición más inferior y los procesos palatinos laterales han tomado posiciones horizontales. Como consecuencia de que-

se desarrollan los maxilares, la lengua se mueve hacia abajo y los procesos palatinos laterales crecen de manera gradual hacia el lado contrario y se fusionan (K.L. Moore). La porción anterior de los procesos palatinos también se une con el tabique nasal... Además se fusiona a el paladar primario. En esta región anterior se desarrolla el paladar duro y en la posterior, donde se desarrolla el paladar blando y la úvula, no hay unión con el tabique nasal.

La transportación y la unión de los procesos palatinos laterales puede ocurrir únicamente cuando la lengua ya se ha desplazado hacia abajo, dejando libre el espacio comprendido entre los procesos palatinos, lo que se verifica simultáneamente con un crecimiento sumamente rápido de la mandíbula es bien visible. La lengua se desplaza hacia el espacio amplio comprendido en el arco mandibular y adquiere su forma natural, con su anchura mayor que su altura. La transposición de los procesos palatinos se puede efectuar a causa del crecimiento acentuado del mesodermo en las caras laterales de estos procesos. La disposición densa de las células, y la presencia de muchas mitosis, identifica a esta región como de crecimiento rápido.

Los cambios en estos procesos y el crecimiento acelerado de la mandíbula se correlacionan de un modo preciso en el tiempo, de tal modo que su transposición parece instantánea.

Cuando los procesos palatinos laterales adquieren su posición horizontal, se ponen en contacto con el borde inferior del tabique nasal, pero todavía están separados por una hendidura media, más ancha en la parte posterior que en la anterior. La hendidura se cierra gradualmente desde la región anterior hasta la posterior (Orban). La fusión empieza hacia adelante en la novena semana y para la doceava es completa en la parte posterior. Se desarrolla hueso intramembranoso en el paladar primario, formando la porción premaxilar del maxilar superior,

que lleva los incisivos (K.L. Moore). En las fases tempranas, se encuentra una sutura epitelial entre los dos procesos que forman el paladar. Después, la mayor parte de este epitelio es invadido por el mesodermo en crecimiento y, conforme se desintegra, se forman restos epiteliales que pueden persistir en etapas posteriores de la vida. El epitelio persiste en la extremidad anterior, donde se unen los procesos palatinos laterales con el paladar primario, y lo sobrepasan parcialmente en crecimiento sobre su cara bucal. El epitelio persiste en esta región forma dos bandas que comienzan en la cavidad nasal y se unen, abajo, con el epitelio bucal. Son los esbozos de los conductos nasopalatinos, vestigios en el hombre (Orban). La fusión de los procesos palatinos también toma lugar con los lados laterales del paladar primario de forma triangular. Esta fusión es palatina al proceso alveolar futuro y con la parte posterior del segmento intermaxilar de Patten. La última parte en unirse es el centro de la línea trirradiada de fusión, y está es la región de los canales nasopalatinos.

En ciertos animales se encuentran angostas ranuras en el paladar que se abren a cada lado del septum nasal; estos son los canales nasopalatinos. En el hombre no existen normalmente estas aberturas aunque se han descrito algunos casos con una comunicación entre la boca y la nariz. Los canales incisivos están formados dentro de los huesos maxilares y sirven para el pasaje del largo nervio esfenopalatino y las terminales de las grandes arterias palatinas. En la región de los canales incisivos en desarrollo se pueden encontrar en el feto cuerdas epiteliales. Algunas de éstas se canalizan para formar estructuras tubulares. Frecuentemente están tapadas en sus extremos, pero algunas se abren a la superficie en uno o ambos extremos. Estas estructuras epiteliales son los conductos nasopalatinos (Scott 1955, Abrams, et al. 1963), pero aún no está claro si se desarrollan como estructuras separadas y

distintas o si solamente representan residuos de epitelio de cierre del punto de unión Trirradiado del paladar primario y los procesos palatinos (H.C. Killey, et al. 1979).

Debe recalcar que no todo el paladar proviene de los procesos palatinos. Solamente el paladar blando y la porción central del paladar duro (Tegmen oris, techo bucal), se forman a partir de los procesos palatinos. Las partes periféricas, en forma de herradura (Borde Tectorial), se originan de los procesos maxilares (Orban). Y las porciones posteriores de los procesos palatinos laterales no se oscifican, sino que se extienden más allá del tabique nasal y se fusionan para formar paladar blando y úvula... El rafe palatino indica de manera permanente el sitio de fusión de los procesos palatinos laterales.

Persiste un pequeño conducto nasopalatino en la línea media del paladar entre el premaxilar y los procesos palatinos de los maxilares. Aunque cerrado por último es representado en el paladar duro del adulto por el orificio incisivo. Corre una sutura irregular desde el orificio incisivo del hueso alveolar entre el último incisivo y el canino a cada lado (K.L. Moore).

El paladar está separado del labio por un surco poco marcado, en cuya porción profunda se originan dos láminas epiteliales. La lámina externa es la vestibular y la interna la dental. El proceso alveolar se forma después del mesodermo situado entre esas láminas.

La papila palatina se desarrolla muy tempranamente como una prominencia redondeada en la parte anterior del paladar. Las rugosidades palatinas cruzan la parte anterior del paladar como pliegues transversales irregulares. En esta etapa el labio muestra una división bien definida en una zona lisa externa, la pars glabra, y una zona interna dotada de vellosidades.

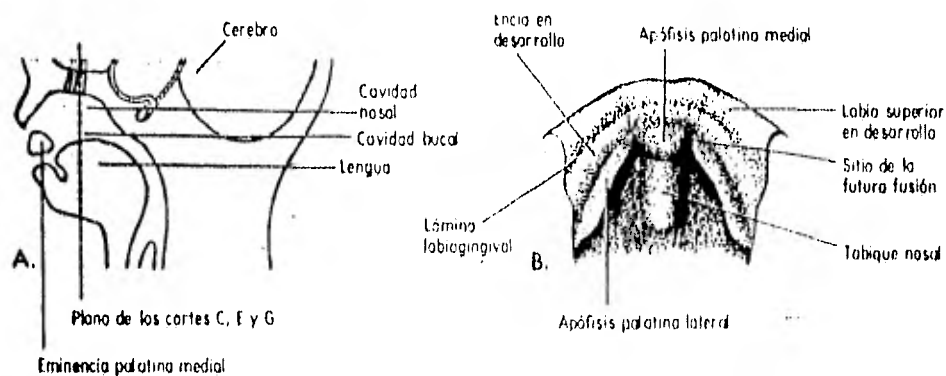


finas, la pars villosa. En el labio superior la porción central de la pars villosa es prominente y forma el tubérculo del labio superior. Un pliegue, llamado frenum tectolabial, conecta la papila palatina con el tubérculo facial.

Durante etapas posteriores, cuando el proceso alveolar en crecimiento aumenta de tamaño, el frenum tectolabial se separa de la papila palatina y persiste como el frenillo labial superior, conectando el borde alveolar con el labio superior. Durante estas fases del desarrollo aparece una saliente en la región molar, que puede ser confundido con el borde alveolar. Esta estructura o borde pseudoalveolar, desaparece conforme el proceso alveolar superior crece hacia atrás.

El desarrollo del borde alveolar mandibular es simple. No existe borde pseudoalveolar previo, y el proceso alveolar crece gradualmente en la cavidad bucal, dentro de los límites del surco labial. El surco labial profundiza hasta formar el vestíbulo bucal, que se extiende hacia atrás hasta las regiones limitadas por las mejillas.

ESQUEMAS DEL TECHO BUCAL, ENTRE LA SEXTA Y LA DUODECIMA SEMANAS QUE ILUSTRAN EL DESARROLLO DEL PALADAR:



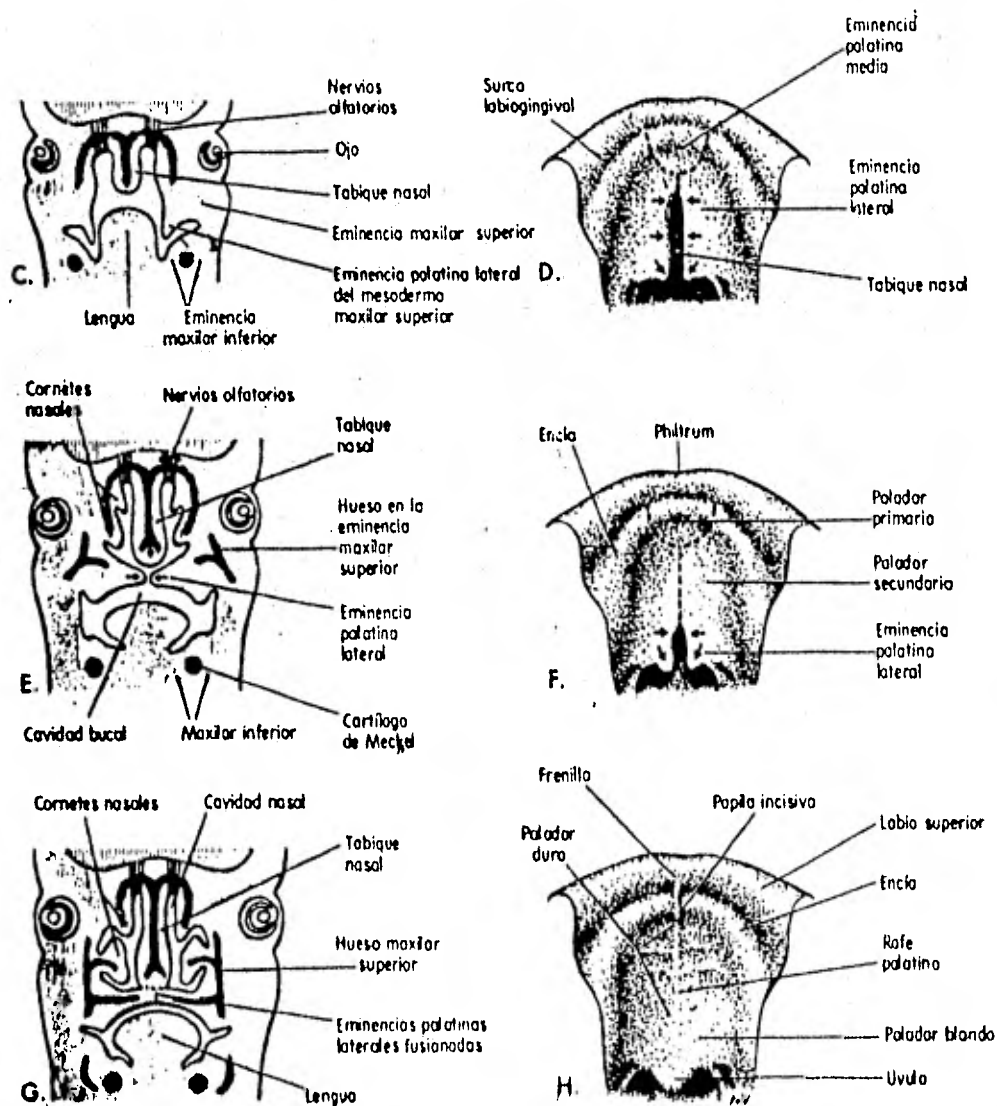
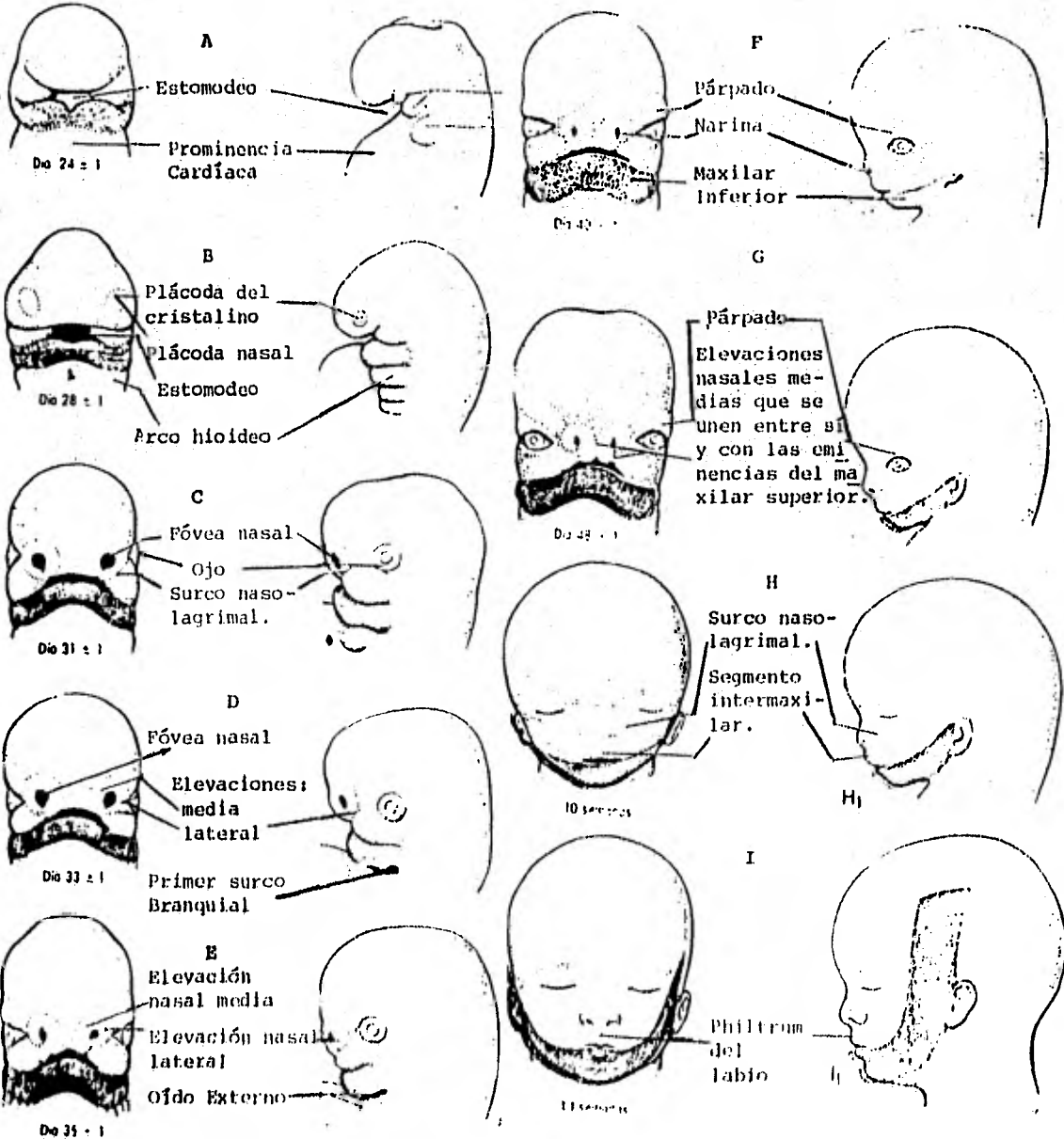


Fig. 10-15. A, Esquema de un corte sagital de la cabeza del embrión hacia el final de la sexta semana, en el que se ilustra el paladar primario. B, D, F y H, Esquemas del techo de la boca entre la sexta y la duodécima semanas, que ilustran el desarrollo del paladar. Las líneas entrecortadas en D y F indican los sitios de fusión de los procesos palatinos; las flechas indican el crecimiento medial y posterior de los procesos palatinos laterales. C, E y F, Esquemas de los cortes frontales de la cabeza, en los que se ilustra la fusión de los procesos palatinos laterales entre sí y con el tabique nasal, y la separación de las cavidades nasal y bucal.

Elevación Prontonasal ——— □ Eminencia Maxilar Superior □ Eminencia Maxilar Inferior



ILUSTRACIONES QUE MUESTRAN LAS ETAPAS PROGRESIVAS DEL DESARROLLO DE LA CARA HUMANA, DURANTE LOS PERIODOS EMBRIONARIO Y FETAL, ASI COMO LOS PROCESOS QUE DAN ORIGEN A CADA UNA DE SUS PARTES.

## ORIGENES POSIBLES DE LOS QUISTES FISURALES.

Los quistes de los maxilares han sido tradicionalmente divididos en dos grupos: Odontogénicos y Fisurales. Los primeros son derivados del epitelio odontogénico, entre tanto el término "quiste fisural" colectivamente se refiere a los quistes de los maxilares originados de los remanentes epiteliales atrapados a lo largo de las líneas de fusión durante el desarrollo de la cara o de los remanentes de los conductos embriológicos. Ambos quistes, Odontogénicos y Fisurales son "quistes verdaderos" ya que éstos son cavidades patológicas revestidas de epitelio. (D.G. Gardner, et al. 1978).

La embriología de la cara adquiere las características faciales por la decimoséptima semana, diferentes procesos faciales derivados del arco mandibular y proceso frontonasal, se fusionan en la línea media, en las líneas de fusión de los procesos faciales, particularmente en la región del maxilar. Donde los procesos maxilar, palatino, medial y lateral del proceso frontonasal son unidos, el epitelio embriológico que cubre este proceso sobre el desarrollo sufre desintegración, de este modo permitiendo la fusión de dos, tres o más tejidos mesodérmicos. La desintegración incompleta del epitelio que los cubre produce remanentes epiteliales que pueden ser aislados y permitiendo ser atrapados entre los diferentes procesos faciales.

Los remanentes epiteliales originados de los órganos dentarios y estructuras faciales, después experimentan cambios proliferativos entre los maxilares y pueden dar origen a quistes odontogénicos o no odontogénicos (fisurales) respectivamente, más tarde en la vida, en el maxilar y labio superior. (B.-S. Bagi. 1979).

De acuerdo a muchos patólogos, la presencia de quistes no

odontogénicos (Fisurales) de la mandíbula son entidades no - - existentes. Por ejemplo, Bhaskar estableció que los quistes - epiteliales no odontogénicos-fisurales son observados sólo en el maxilar superior y representan los remanentes del epitelio - que cubría los procesos embriológicos que dan origen al maxi-- lar. Estos restos epiteliales son descubiertos extendiéndose - a lo largo de las líneas de fusión de los procesos embriológi- cos. Por ejemplo, un quiste fisural puede aparecer en la lí-- nea de fusión de los procesos palatinos (quiste alveolar y pa- latino medio), o entre los procesos maxilar y globular (quiste globulomaxilar), o en el área donde los procesos medio y late- ral se unen con el proceso maxilar. Adicionalmente, un quiste puede desarrollarse del epitelio del conducto nasopalatino - - (quiste del conducto nasopalatino). A la inversa, algunos pa- tólogos han reportado la presencia de una lesión en la línea - media del cuerpo de la mandíbula (quiste mandibular medio). El epitelio de estos quistes se han reportado de origen no odonto- génico. (Boucree, et al. 1978).

#### QUISTE NASOPALATINO.

No se discute la existencia de los quistes nasopalatinos. Aparecen en cavidades óseas que están directamente relaciona-- das con uno o ambos canales incisivos, y frecuentemente reem-- plazan la fosa incisiva. Las fibras terminales de los nervios esfenopalatinos se desparraman normalmente en la cápsula de es- te quiste. Scott (1955) y Abrams, et al. (1963) revivieron el origen de estos quistes. Muy frecuentemente se encuentran - cuerdas epiteliales, tubos, perlas y microquistes en material- embrionario en los canales incisivos, y los quistes que se for- man en éstos pueden muy bien desarrollarse a partir de ese epi- telio. Estas estructuras se refieren como remanentes del con- ducto nasopalatino, y son equivalentes a los canales nasopala-

tinios de otras especies. (H.C. Killey, et al. 1979).

Embriológicamente el quisté es considerado por muchos autores que se origina de restos epiteliales atrapados cuando -- los dos procesos palatinos se unen a la premaxila (B. Balaban. 1978).

Sobre las bases de una cuidadosa inspección de la literatura y los descubrimientos en los estudios habidos, fue con- cluido que la proliferación quística de los restos epiteliales atrapados en el canal incisivo, incluyendo la papila incisiva, pueden ocurrir. Estos restos epiteliales probablemente no son originados del conducto nasopalatino, como fue sugerido tempra- namente en la literatura. Ellos están en íntimo contacto con este conducto, sin embargo, el diagnóstico diferencial es impo- sible. Se puede citar que el canal incisivo y el conducto nasopalatino no son términos sinónimos. El canal incisivo es -- una comunicación completa entre el hueso del paladar duro, -- uniendo las partes oral y nasal. Entre el canal hay un pasaje, o partes del mismo revestidos con epitelio: Este es el conduc- to nasopalatino. El canal incisivo además contiene vasos sanguí- neos, nervios y estructuras glandulares. El epitelio del órgano de Jacobson ha sido también propuesto como una posible causa de estos quistes. (M. Hedin, et al. 1978).

Un quiste más superficial aparece en la mucosa detrás de la papila incisiva. Estos se ensanchan y frecuentemente se va- cían espontáneamente, sólo para volver a crecer otra vez. Son los denominados quistes de la papila palatina. A pesar de que a veces se ven estructuras glandulares entre el material epite- lial en los canales incisivos de fetos, no se encuentran generalmente glándulas salivales mucosas dentro de la región de la fosa incisiva de paladares normales. Ocasionalmente se pueden descubrir canales angostos que se piensa que representan es- tr estructuras persistentes del conducto nasopalatino tubular, algu

nos de los cuales se han abierto a la superficie (Abrams, et al. 1963).

Ahora se acepta que los quistes alveolares medios no existen como una entidad de origen evolucionista. Los quistes que alguna vez se describieron con ese nombre, ahora se les reconoce como quistes nasopalatinos, los cuales ocupan el extremo -- más bajo del canal incisivo y se proyectan hacia abajo en las películas periapicales. El mesénquima de los dos procesos nasales medios se fusiona y suaviza así la depresión existente -- entre ellos, quedando anulada la posibilidad de que queden -- atrapados restos de epitelio. Ni el modo de fusión del labiofisurado o medio, ni la fisura del margen alveolar superior -- sin labio fisurado, soportan la posible aparición de un quiste alveolar medio de desarrollo. Zegarelli afirma que el quiste nasopalatino que se encuentra en la región anterior del maxilar, crece a partir de los residuos epiteliales de los vestigios del conducto o conducto nasopalatinos.

Con respecto a la posibilidad de un origen odontogénico, H.C. Killey menciona que aunque los dientes supernumerarios -- son frecuentes en la línea media de la región incisiva superior, y ocasionalmente generan quistes dentíferos, los quistes primordiales son poco comunes en esta zona.

#### QUISTE GLOBULOMAXILAR.

En este momento parece muy dudoso que los quistes globulomaxilares existan como entidades de origen evolucionista. Estos eran ocasionados popularmente por el epitelio de la línea de unión entre el proceso maxilar y el globular -- el último -- siendo el proceso premaxilar, que es parte del proceso nasal medio. Como la aleta nasal descansa en un escalón entre el mesénquima maxilar y el nasal medio (premaxilar), el epitelio de

la aleta nasal puede ser responsable de los quistes globulomaxilares. Sin embargo, los restos epiteliales resultantes de la rotura de la aleta nasal, parecen poco comunes. Es más probable que los quistes globulomaxilares aparezcan por el epitelio atrapado entre las repizas palatinas y el paladar primario, ya que la línea de unión está detrás del proceso alveolar. Este argumento está sustentado por el hecho de que las fisuras del proceso alveolar están asociadas a las fisuras palatinas. (H.C. Killey y cols.).

Una revisión de los conceptos actuales respecto a la embriología de la cabeza y cuello, en contraste a las más antiguas interpretaciones de la embriología de esta región, destaca que la mayoría de los procesos faciales (protuberancias) no se unen por fusión. Las protuberancias de unión del mesénquima que se desarrollan diferencialmente de porciones del mesénquima, que por fuera está uniforme a los surcos superficiales separándolos; este proceso se conoce como fusiónamiento o unimiento. De acuerdo a Patten (1961), los procesos que se unen por fusiónamiento o unimiento pueden pasivamente atrapar epitelio. Esto puede proveer una causa potencial de remanentes epiteliales que más tarde pueden ser quísticos. Es por este mecanismo que el origen de hendiduras faciales actualmente obligada a ser explicado, ya que la mayoría de los procesos faciales no se unen por fusión, según conceptos actuales.

El verdadero ejemplo de fusión sólo ocurre entre las superficies mediales de la porción anterior de los procesos palatinos laterales que forman la porción anterior del paladar secundario. Esta área corresponde al paladar duro. Residuos epiteliales fueron frecuentemente observados en tejidos embrionarios y fetales en esta área.

Un proceso similar de fusión verdadera ocurre en el margen anterior del piso nasal, cuando los procesos nasomedial y-



maxilar se unen para formar la pared epitelial. Estas estructuras formaron el paladar primario. La pared epitelial es -- una causa potencial para remanentes epiteliales, aunque esto no puede ser descubierto en tejido de feto normal que ha sido estudiado. Actualmente sólo se puede ofrecer una hipótesis de su presencia. El proceso globular no está involucrado en la formación de la pared epitelial, porque ésta se ha fusionado con otros tejidos circundantes antes de que esta estructura (proceso globular), sea formada. Del 60% de las hendiduras laterales de los maxilares ocurren entre el incisivo lateral y el canino (representando el área de la pared epitelial), porque es la misma localización en que el quiste globulomaxilar es descubierto.

Sobre la base de los puntos anteriores, se cree que los conceptos actuales en embriología no pretenden eliminar una hipótesis fisural para el origen del quiste globulomaxilar. Se sugiere, sin embargo, que la hipótesis sea modificada para incluir los siguientes puntos:

- El proceso globular no está involucrado.

- El origen de los residuos epiteliales que dan origen al quiste son formados de la pared epitelial, que es descubierta entre los procesos nasomedial y maxilar en el embrión. Bajo condiciones normales, todos los residuos epiteliales están atrofiados y no dejan vestigios. Sin embargo, estas condiciones no son suficientes para causar una hendidura, sólo la influencia de cualquiera de los dos: mesénquima o epitelio o ambos, en el mismo canino, restos epiteliales que pueden ser atrapados. Estos pueden ser estimulados en un tiempo futuro para sufrir un cambio quístico.

Una hipótesis para la histogénesis odontogénica del quiste globulomaxilar es apoyada por el fracaso para encontrar remanentes epiteliales en material de feto normal consistente con una hipótesis fisural, la presencia de restos epiteliales

odontogénicos por todas partes de los maxilares, y la similitud del revestimiento epitelial de algunos quistes globulomaxilares con los queratoquistes odontogénicos. De acuerdo a una hipótesis odontogénica, el origen más probable del epitelio puede ser de remanentes epiteliales de la lámina dental. - Esto es sobre la base del origen propuesto del queratoquiste-odontogénico de los remanentes de la lámina dental, como lo describió Hjorting-Hansen. (W. Little. 1973).

La teoría del origen odontogénico de los previamente considerados quistes globulomaxilares no odontogénicos tienen el apoyo dual de embriología e histopatología. La concepción de ser procesos cubiertos de ectodermo fué propuesto por His en 1882 y ha sido promulgado por anatomistas y embriologistas, - quienes intentan apoyar este concepto sobre la base de suturas descubiertas en material seco. Streeter afirma que no -- existe fusión de los procesos, con la consecuencia disolución de ectodermo (exceptuando las estructuras palatina horizontal) que ocurre en el complejo maxomaxilar. Kraus (1960) también menciona múltiples centros de osificación en la premaxila y maxila. Suturas óseas que representan la interdigitación de dos o más centros de osificación, y no pretende o intenta hacer que la fusión ha ocurrido en este sitio en el embrión.

Algunas veces uno empieza a tratar con el quiste globulomaxilar como un quiste odontogénico; la apariencia clínica y radiográfica es la de un quiste periodontal lateral, dentiger lateral o primordial. Thoma (1937) admite la posibilidad de un similar origen odontogénico en su descripción original de la lesión. La idéntica contraparte para la "característica" apariencia radiográfica en forma de pera invertida del -- quiste globulomaxilar ha sido presentada por Hansen (1965) en el queratoquiste odontogénico. (F. T. Christ. 1970),

De algún modo, el concepto del quiste globulomaxilar no-odontogénico parece ha estado favoreciendo el estancamiento - en la literatura de los últimos cuarenta años. Si bien Thoma aparentemente basó sus comentarios sobre el estudio de Kles--tadt de quistes faciales, sólo realizadas algunas precaucio--nes sugirieron que el principio de su artículo era que el - - quiste podría originarse del epitelio fisural, en su conclu--sión, él categóricamente estableció que los quistes que él ha descrito no son de origen odontogénico. Desafortunadamente - él no ofreció evidencias que apoyaran su hipótesis inicial. - Subsecuentemente muchos autores reportaron quistes globuloma--xilares y continuaron a referir el origen de estas lesiones - de los remanentes epiteliales embriológicos de las fisuras fa--ciales. Sin embargo, la tesis de Thoma no fue aceptada uni--versalmente. En 1958, Ferency cuestionó el origen de estos - quistes de los remanentes epiteliales no odontogénicos, prime--ramente porque ellos son típicos de "la unión de la premaxila y la maxila" y no "de la unión de los procesos globular y ma--xilar". En su artículo de 1970 desafía el concepto del quiste globulomaxilar, Christ llamó la atención al hecho del con--cepto fisural, los quistes globulomaxilares no odontogénicos--están basados sobre una falla del desarrollo facial embrioló--gico.

El término quiste globulomaxilar como Klestadt (1953) ar--guye, no es sólo un Término Topográfico, además sugiere el --origen de esta lesión. Para el clínico, este término también implica que (distinto a los queratoquistes odontogénicos) la--lesión propensa a reincidir. Desde que actualmente es imposi--ble establecer el origen del tan llamado quiste globulomaxi--lar. Se está de acuerdo con otros autores, que el uso del --término puede estar descontinuado. (B. M. Hollinshead, et --al. 1980).

Una revisión de la histopatología del quiste globulomaxi--lar sugiere que puede tener un origen dual. El quiste puede--

originarse de cualquiera de los dos epitelios: odontogénico o no odontogénico (fisural).

Evidencias actuales ni prueban ni desaprueban cualquiera de las dos hipótesis: odontogénica o fisural, para la etiología (origen) del quiste globulomaxilar. Se sugiere que la lesión considerada como un quiste del desarrollo lateral de la maxila lo sea hasta que su verdadero origen sea establecido.

Además se sugiere que el concepto actual del origen de este quiste no sea perdido ni reemplazado hasta que sean acumuladas evidencias. (W. J. Little, et al. 1973).

#### QUISTE NASOALVEOLAR:

De los quistes no odontogénicos, los quistes nasopalveolares son muy raros, aun más por ser un quiste verdadero de tejido blando. (B.S. Bagi. 1979). El primer reporte de la entidad clínica llamada quiste nasopalveolar apareció en 1882 por Zuckerkandl. (R.S. Balfour. 1977, L. Granato, et al. 1976).

El quiste nasolabial o nasopalveolar se encuentra debajo del ala de la nariz y adyacente al labio superior. Ya que no se forma hueso nuevo subperióstico sobre su superficie, se debe desarrollar extraperiosticamente (Seward 1962). Aun así, causa una depresión en el proceso alveolar adyacente y altera la forma de la abertura ósea nasal. Se desarrolla en el extremo más bajo de la línea de unión del maxilar superior y las elevaciones nasales laterales. El surco naso-óptico que se encuentra entre los dos procesos, forma un borde de epitelio internamente, lo que parece ser una oportunidad para el secuestro de la parte interna de este borde, y por lo tanto, para el desarrollo de un quiste nasolabial (H. C. Killey).

... El Nasopalveolar es un quiste verdadero no odontogénico

co, la base del ala de la nariz es donde se originó, el epitelio ectodérmico que la cubría no se desintegró completamente y logró quedar atrapado, y de este modo no permitió la fusión de los tejidos mesodérmicos de los procesos lateronasal, maxilar y globular. Posteriormente en la vida, el epitelio atrapado produce remanentes epiteliales que proliferan y producen uno o más quistes epiteliales situados en el labio superior o paladar (B. S. Bagí).

Sin embargo, al igual que la mayoría de los quistes de origen fisural, la patogenia de los quistes nasoalveolares es muy discutida.

Laszlo (1935) hizo una revisión de la literatura, y refiere que Mc Baide, Dunn, Chatellier, y Knapp, interpretaron como quistes de retención desenvueltos a partir de glándulas mucosas de asociación nasal, coincidiendo con la opinión de Kofler, Roth y Hellat. Todavía Laszlo objeta esta patogenia para estos quistes que se desenvuelven siempre en la parte de la nariz, en cuanto que las glándulas son encontradas en todas sus partes. Vogel, Huizinga, Uffenorde y Doring dijeron que estos quistes se originan a partir de remanentes de ectodermo. Laszlo también objeta esta teoría haciendo una pregunta: ¿Porque los quistes dermoides que son de origen ectodérmico raramente son encontrados en esta región?. Concluye concordando con la teoría de Rohmer, de que estos quistes son de origen embrionario que se desenvuelven de la vaina de Hertwig de dislocamiento de un germen dentario mezclado con dislocamiento embriológico del germen del seno epitelial de la fisura -cráneootmoidal-, principalmente donde el proceso lateral del maxilar superior encuentra el proceso nasal, y que deben por tanto ser clasificados como quistes de origen dentario. (Granato y Carbonelli).

Karmody y Gallacher (1972) refieren en relación a su patogenia, que estos quistes son de origen fisural, derivados -

de restos embrionarios, principalmente del epitelio nasal a lo largo de la línea de fusión local de los procesos maxilar y globular.

La aparición bilateral de estos quistes más bien es rara, pueden ser explicados por el hecho de que en el tiempo de fusión de los procesos faciales, hipotéticamente el recubrimiento epitelial del atrapado en el proceso globular, en cualquier sitio de la nariz entre los procesos lateral, maxilar y globular puede ser tomado como responsable del origen de estos quistes. Este atrapamiento del recubrimiento epitelial entre el proceso nasal medio y maxilar se extiende unido bilateralmente del punto de fusión del proceso maxilar o el punto del borde inferior formado del labio superior puede resultar en la falta de fusión del proceso maxilar con el proceso frontonasal y consecuentemente resultar en uni o bilateral del labio hendido superior. La unión usualmente es en el piso de la nariz primeramente y se extiende hacia el borde del labio superior de una a ocho semanas de vida intrauterina, porque existen labios parciales hendidos siempre extendidos del labio superior y son consecuencia de una falla de complementación de estos procesos de unión. Muy frecuentemente existe bajo desarrollo de los procesos, esto como resultado de la falta de desintegración del epitelio que los cubre. Asimismo se cree fuertemente la hipótesis (por el autor) que es el epitelio que cubre el procesoglobular el que falla su desintegración completa, resultando más tarde, en el origen del quiste nasoalveolar, mientras que por ese tiempo o antes del origen del proceso maxilar en la línea media. Esto, es verdadero en ambas circunstancias si el filtrum del labio superior es derivado del proceso frontonasal o de la unión de los procesos maxilares en la línea media, donde la parte inferior del proceso frontonasal obtiene hundimiento (sumergimiento) atrás del labio superior y no es causa de origen en la formación del labio hendido. Clínicamente la aparición bilateral-

de estos quistes, hipotéticamente vistos de acuerdo con Cook- (1970), de que el quiste nasolabial (alveolar) es derivado -- del mismo epitelio remanente como el quiste globulomaxilar só lo que situado completamente en tejido blando anterior al hue so, por esto, es totalmente evidente en clínica, el juicio co mún como lógico apoya que la incompleta desintegración de par te del epitelio remanente que cubría el "proceso globular" en la región incisal anterior a la del hueso maxilar, forma el - quiste nasoalveolar, mientras que el remanente entre lateral- y canino forma el quiste globulomaxilar...

En apoyo a la hipótesis, es realmente fascinante condu-- cir algún trabajo experimental en el feto humano y concluir - con exactitud esta hipótesis... como puede ser provocado expe rimentalmente que el proceso globular del proceso frontonasal es comparativamente pequeño y su cubierta epitelial impide la unión entre los tejidos mesodérmicos del proceso maxilar uni- dos en la línea media, como se creía que la desintegración -- del epitelio empieza en el estado embrionario, y puede conti- nuar hasta que el epitelio total es cubierto, debido al hecho de que la cubierta epitelial no está vascularizada. (B.S. Ba- gi).

Sobre la opinión del autor estos quistes deben ser clasi ficados como congénitos de origen fisural. Varios autores -- coinciden con esta teoría (Hobe 1972, Karmody y Gallacher - - 1972, Lucas 1966, Malone y cols. 1956, Peterson 1974), que es tá basada en varias características de los quistes como son; - el revestimiento, su localización, ausencia de patología den- taria y de reacción inflamatoria local (L. Granato y Carbone- lli 1976).

## QUISTE PALATINO MEDIO:

El quiste palatino medio es definido como un quiste fisural, localizado en la línea media del paladar duro, posterior a la papila palatina anterior (G.R. Courage, et al. 1974).

A causa de que las perlas de queratina y los microquistes se pueden encontrar aún en el neonato en la línea media del paladar y en la línea de unión de las repisas palatinas, la existencia de quistes palatinos medios siempre ha parecido bastante probable. En efecto, casos de este tipo perfectamente auténtico, son virtualmente desconocidos y son pocos los profesionales que creen en su existencia. La explicación sería que el fenómeno de los microquistes de perlas epiteliales en este lugar en el neonato representan una fase en la destrucción del epitelio, más que su proliferación. La apariencia es similar a la que se vé donde el revestimiento quístico o el epitelio palatino está cubierto por un tejido blando plegado. El epitelio que queda entre los dos estratos de tejido conectivo se rompe y las perlas epiteliales y los microquistes pueden formarse antes de que se complete la destrucción (Wassmund 1935). (H. C. Killey 1979).

La presencia del quiste palatino medio refleja una anomalía del desarrollo del paladar. El desarrollo normal implica una fusión progresiva y después una lisis del epitelio, específicamente el epitelio derivado del ectodermo.

Los resultados del análisis fetal y de los cultivos palatinos apoyaron el concepto de la presencia de un quiste palatino, el cual aparece representar una anomalía del proceso de lisis del epitelio derivado del ectodermo. La causa específica de un quiste palatino medio o el período exacto del crecimiento palatino durante el cual ocurre el desarrollo aberrante es desconocido. Sólo la distancia importa en el crecimien



to palatino, éste puede servir como referencia útil para localizar el desarrollo del quiste palatino medio en perspectiva.

Las estructuras maxilares (estructura palatina del maxilar) aparecen alrededor de la sexta semana (12 mm, cuarto de largo de corona C.R.L.). Después a las ocho semanas fetales (24 mm. C.R.L.), la maxila y la mandíbula están en un período de crecimiento activo. La lengua colocada a lo lejos desde el septum primitivo en una dirección caudal, y las estructuras empiezan a aproximarse una a otras. Ellas permanecen separadas sólo por una fisura medial en todas partes del septum nasal, formando el paladar duro y blando secundarios por la décima semana (40 mm, C.R.L.).

La línea de contacto entre las estructuras palatinas persiste temporalmente después de la fusión como una sutura epitelial media. La sutura entonces se extiende sólo en cierto modo en todas partes del paladar, y las perlas epiteliales, rodeadas por mesodermo, suceden interrupciones cerca de la línea de sutura. Todas las capas de restos epiteliales, incluyendo los quistes que contienen queratina, tuvieron desarrollo en esta región en cultivos de Órgano de feto humano del proceso palatino. Vestigios de la interfase ectodérmica inmóvil puede observarse hasta el final del tercer mes. (J. Z. -- Cinberg, et al. 1979).

La patogénesis del quiste palatino medio fué estudiada por Meyer (1931), obteniendo el resultado de proliferación de remanentes epiteliales en la línea de fusión del paladar duro. Scott (1955) indicó que los quistes epiteliales lineados de la vida media fetal, investigados por Burke y colaboradores (1966), quizá sean precursores de los quistes palatinos medios en el adulto. Burdi (1968) describió dos mecanismos distintos de fusión en el paladar duro y blando. Uno de estos mecanismos consiste en una verdadera fusión en el paladar secundario de remanentes epiteliales y proveen una base para la

localización del quiste fisural. La verdadera fusión es definida por Little y Jacobson (1973) en el proceso palatino secundario, no obstante este quiste epitelial regresa visiblemente, según se forman la mayor parte de las veces en pocos meses. La apariencia posterior de estos microquistes, son remanentes responsables de estos quistes palatinos medios, -- Maher y Swindle (1970) destacan la similitud de desarrollo y crecimiento. Teóricamente no es dado por la iniciación de la proliferación del epitelio atrapado, no obstante Latham (1971) informa que no antes del tiempo de la terminación del crecimiento sutural "synostosis" en el sitio de la línea media palatina. (G. R. Courage, et al. 1974).

Quistes palatinos intraóseos son observados en primero y segundo trimestres, sólo su presencia en el último trimestre es inusual, Burke y Feagens (1964) estudiaron los paladares de 35 fetos. Ellos observaron quistes en la parte posterior del paladar duro en sólo uno de cuatro fetos y en 31 fetos de edad estimada entre 3 y 6 semanas.

El quiste medio palatino pertenece a la categoría general de los quistes no odontogénicos (fisurales) del paladar. Estos llenos de líquido, revestidos de epitelio en espacios dentro de hueso. (J. Z. Cinberg, et al. 1979).

#### QUISTE MANDIBULAR MEDIO:

El quiste medio mandibular como entidad de evolución a partir de epitelio no odontogénico, tampoco es muy reconocido. (Sicher. 1961). Los quistes se encuentran en la línea media del maxilar inferior y parecen haberse originado allí. Desplazan simétricamente los órganos dentarios de cada lado, pero los incisivos inferiores responden siempre a los tests de vitalidad. Varios como Lucchesi y Topazian (1961) y Blair y Wadsworth (1968) han coleccionado varios detalles de estos --

quistes (H. C. Killey y colaboradores).

El quiste mandibular medio ocupa una posición única en el campo de la cirugía y patología bucal, porque algunas autoridades debaten sobre su patogénesis y otras desafían su existencia.

Existe una falta de conocimientos sobre la patogénesis del quiste mandibular medio. Las perspectivas tienden a ser de cualquiera, ya sea quiste radicular o un quiste primordial, originado por el germen de un diente supernumerario, o un quiste del desarrollo. (nanavati, et al. 1979). Al igual que los quistes óseos... que son muy comunes en la región incisiva inferior (H. C. Killey y cols.).

Argumentos fuertes contra la teoría de que el quiste mandibular medio es de origen radicular, son la vitalidad de los dientes que están relacionados a la lesión y el hecho de que ellos mantienen su vitalidad después de enucleado el quiste, como fue el caso reportado por Shira y Baskar (1964) y en el caso del autor. En más de los casos reportados, los dientes contiguos tienden a ser vitales, excepto en el caso dos de Olech (1957). Se está de acuerdo con Shear (1986), que los quistes asociados con pulpas no vitales pueden ser radiculares y que cuando estos quistes están revestidos por un epitelio columnar ciliado pseudoestratificado, pueden ser el resultado de una metaplasia secundaria. Albers (1973) explicó la presencia de epitelio respiratorio sobre la base de la pleuro potencialidad del epitelio embrionario del área mandibular, como el conocido por Marsland y Browne (1965) y por Gorlin (1957). Sin embargo, cuando la lesión está asociada con pulpas vitales, la posibilidad de que es originado por el desarrollo tiene que ser considerada, no pudiendo destituirlo sólo sobre el terreno hiscopatológico, como fue hecho por Shear. (S. D. Nanavati, et al.),

Meyer (1957) sugirió que el quiste mandibular medio se desarrolla de la proliferación de los remanentes epiteliales en la fisura media de la mandíbula durante el desarrollo o fusión de los procesos bilaterales del primer arco, en la temprana embriología. Por tal razón, el quiste mandibular medio es considerado a ser una contraparte de los quistes odontogénicos fisurales de la maxila. Gorlin y Goldman (1970) y Tietze (1965) también observan esta posibilidad...

En la otra posición, Stones (1954) y Olech (1957) y Baskar (1975) sugieren que el quiste mandibular medio se origina de la degeneración quística de un germen dental supernumerario en el segmento anterior mandibular y que la lesión puede ser considerada como un quiste primordial odontogénico. Robinson apoya esta idea por establecer que la unión ósea de la sínfisis mandibular se origina profundamente dentro del mesénquima con lo cual proporciona poca oportunidad para la inclusión y subsecuente proliferación de los restos epiteliales profundos dentro del hueso. Shira y Basckar también favorecen la posibilidad de que el quiste mandibular medio sea en realidad un quiste primordial.

Shafer y colaboradores (1963) sugieren que el quiste mandibular medio representa un quiste periodontal lateral, que ocurre en la línea media de la mandíbula. Esta tercera sugerencia posible de su origen, no está aceptada y apoyada por otros. (Buchner y Ramon 1974, Nanavati et al. 1979).

La posible patogenia de estos quistes ha sido extensamente revisada por White y asociados (1975). Robinson (1966) ha refutado la idea de que ellos son quistes fisurales, él menciona que durante el desarrollo fetal, los procesos mandibulares se fusionan profundamente dentro del mesénquima, con pequeños cambios de ectodermo al ser atrapado entre estos. Esta observación es apoyada por Christ (1970). Las dos posibilidades restantes son que existe un atrapamiento de epitelio-

de la muesca mesial (Patten 1968) o que el epitelio se origina de las glándulas salivales (White y cols. 1975). Secciones en serie del seno del espécimen total reportado en este trabajo no presenta tejido de glándulas salivales, ni podría esta hipótesis más reciente explicar como estos quistes ocurren en la línea media. El hecho es que en nuestro caso (del autor), el quiste estuvo mitad dentro y mitad fuera de hueso, como en el caso reportado por White y colaboradores (1975) sugiere la posibilidad de que el quiste mandibular medio puede originarse del epitelio atrapado en el tejido blando y porque su extensión causa resorción del hueso bucal. El caso presentado por Tilson y Bauerle (1970), en la otra opción, debe tener su origen en el hueso, ya que estuvo enteramente encerrado dentro de la mandíbula. (W. A. Soskolne, et al. 1977). La causa u origen del epitelio no odontogénico es esta área es favorecida por Patten (1968). El cree que el origen del epitelio atrapado es del corte mesial. Existe un pequeño cambio de atrapamiento ectodérmico entre los procesos mandibulares en crecimiento desde el desarrollo y fusión profunda dentro del tejido mesenquimatoso (Robinson 1966). No existe otra obvia o aparente causa del epitelio no odontogénico. (S.A. Boucree, et al. 1978).

## B I B L I O G R A F I A:

- Gardner D. G., et al.  
"Odontogénicos y fisurales: Quistes de los maxilares:  
Pathol Annu (Eng) 1978 14 Pt 1: 177-200. págs. 177, 194.
- Killey H. C., et al. "  
"Lesiones quísticas benignas de los maxilares, su diagnós-  
tico y tratamiento".  
Ed. Mundi. Buenos Aires Argentina 1979. 3a. ed.  
págs. 107- 109, 111-113, 115-119.
- Orban A. J. B.  
"Histología y embriología bucales".  
Ed. La Prensa Médica Mexicana. México, D. F. 1976.  
1a. Reimpresión. págs. 1-12.
- Moore K. L.  
"Embriología Clínica".  
Ed. Interamericana. México, D. F. 1976.  
págs. 136, 148.
- Bagi B. S.  
"Quiste nasoalveolar"  
J. Indian Dent Assoc (Eng)  
Junio 1979; 51 (6): 177-80. págs. 177, 179-80.
- Boucree, S. A., et al.  
"Quiste no odontogénico de la mandíbula".  
J. DC Dent Soc (Eng) Primavera 1978;  
11-4. pág. 11.
- Balaban B., et al.  
"Manejo de un gran quiste del conducto nasopalatino"  
J. Pedod (Eng) Primavera 1978; 2 (3): 251-60,  
pág. 252.

- Hedin M., et al.  
"Tratamiento quirúrgico de quistes del conducto nasopalatino: Un estudio postoperatorio".  
Int. J. Oral Surg 1978: 7: 427-433.  
pág. 427.
- Little J. W., et al.  
"Origen del quiste globulomaxilar".  
J. Oral surg Marzo 1973: Vol. 31: 188-195.  
págs. 191-4.
- Christ T. F.  
"El quiste globulomaxilar: Una concepción embriológica"  
Oral Surg Octubre 1970: 515-526.  
págs. 522-24.
- Hollinshead B. M. y Schneider L. C.  
"Un análisis histológico y embriológico de los tan llamados quistes globulomaxilares".  
Int. J. Oral Surg (Eng) Agosto 1980  
9 (4): 281-6. pág. 285.
- Balfour R. S.  
"Quiste Nasoalveolar"  
J. Md State Dent Assoc. (U.S.A.)  
Agosto 1977: 92-94. pág. 92.
- Granato L. y Carbonelli B.  
"Quistes nasoalveolares: Reporte de 4 casos de quiste nasoalveolar" Rev. Bras. Oto-Rino-Laringol (Brazil 1976:  
42/2 (104-111). págs. 105, 108-9.
- Courage G. R., et al.  
"Quistes palatinos medios".  
Oral Surg (U.S.A.)  
Mayo 1974: 37: 745-753. págs. 745, 751.

- Cinberg J. Z. y Marshall P. S.  
"Quiste palatino medio: Un recordatorio de la fusión palatina".  
Ann Otol Rinol Laryngol May-Jun. 1979: 88 (3 Pt1):  
377-81. págs. 378-379.
- Nanavati S. D. y Pallavi R. G.  
"Quiste mandibular medio"  
J. Oral Surg. (U.S.A.) Junio 1979: 37 (6): 422-5  
págs. 422-4.
- Buchner A. y Ramon M.  
"Quiste mandibular medio - Una lesión rara de origen debatible".  
Oral Surg (U.S.A.) Marzo 1974: 37 (3): 431-437.  
págs. 435-6.
- Soskolne W. A. y Shteyer A.  
"Quiste mandibular medio"  
Oral Surg (U.S.A.)  
Julio 1977: 84-88. pág. 87.
- Boucree S. A., et al.  
"Quiste no odontogénico de la mandíbula"  
J. DC Dent Soc. (Eng) Primavera 1978: 11-4.  
pág. 13.



## CAPITULO III

## ETIOLOGIA, CARACTERISTICAS CLINICAS, RADIOGRAFICAS E HISTOPATOLOGICAS DE LOS QUISTES FISURALES:

## 1.- QUISTE NASOPALATINO:

El quiste nasopalatino es un quiste no odontogénico, benigno, el cual aparece en el canal nasopalatino del maxilar.- Este es el más común de los quistes de desarrollo de los maxilares, comprendiendo alrededor del 54% de todos los quistes no odontogénicos y no epiteliales de los maxilares, y el 66% de todas las lesiones radiolúcidas de la línea media del paladar. El quiste nasopalatino puede estar dividido en dos tipos: 1) El quiste del conducto nasopalatino o del canal incisivo, si está en el canal o conducto nasopalatino; 2) y el quiste de la papila palatina, si está localizado en la papila palatina. (B. Balaban, et al. 1978, Basckar 1973).

## ETIOLOGIA:

Como con otros quistes fisurales, la etiología de estos quistes (nasopalatino y de la papila palatina), no es certera. Se considera que el traumatismo puede ser de importancia, al igual que la infección bacteriana. Del mismo modo, Shear - cree que los quistes de los maxilares pueden tener alguna determinante genética (herencia) para su aparición. (M. Hedín, et al. 1978). Abrams y colaboradores (1963) exponen más claramente estas teorías agregando la de bloqueo inflamatorio o mucoso del conducto (R. J. Gorlin, 1975). En realidad no existe una evidencia clara para justificar la validez de alguna de todas estas sugerencias. (H. C. Killey, et al. 1979).

#### CARACTERISTICAS CLINICAS:

Los estudios de Stafne y sus colaboradores (1936) acerca de la incidencia del quiste del conducto nasopalatino indica que aparece en no menos de 1 de cada 100 pacientes; por lo tanto no se le puede considerar como una lesión rara. (Gorlin 1975, W. G. Shafer, et al. 1977).

Scott y Abrams y cols. registraron el hallazgo de quistes del conducto incisivo en fetos... Sin embargo, la mayoría de los pacientes en los cuales el quiste llega a ser clínicamente evidente se encuentran en la 4a. y 6a. décadas de la vida (Gorlin). No existe predilección sexual (Borg, et al. - - 1974, Gorlin, M. Hedin 1978). Shear (1976), sin embargo, fundamenta que estos quistes son más comunes en hombres.

La mayoría de los quistes del conducto nasopalatino permanecen asintomáticos, pero aún cuando aparece algún signo -- producen tan poca molestia, que el paciente tolera esa condición largo tiempo antes de solicitar un tratamiento (Killey - 1979, Balaban 1978, Hedin 1978).

La queja más frecuente es un bulto en la línea media del paladar en la zona anterior, y a la palpación puede tener consistencia esponjosa, aunque frecuentemente es fluctuante. La expansión palatina no es inevitable, sin embargo, y a veces, hay una penetración de la cortical labial. Esto lleva a una tumefacción debajo del frenillo labial superior o a un lado -- de él, cerca de la raíz del incisivo central. (C. J. Nortjé, et. al. 1978, Balaban, Hedin, Killey).

La infección secundaria es responsable del rápido incremento en la tumefacción, si esto ocurriera, en la cara palatina ocasiona el desplazamiento de cualquier prótesis que lo cubra. A veces la infección va acompañada por dolor, que puede estar bien localizado o ser una neuralgia irradiada hacia el lado de la nariz o de los ojos. El dolor no está relacionado

siempre con la supuración, y a veces, se experimenta un ardor que puede deberse a la presión transmitida por el quiste al nervio esfenopalatino. (Killey, Hedin). En ocasiones puede observarse una descarga que emana de una fístula abierta, o cerca de la papila palatina, y una vía que lleva al quiste. Si un quiste infectado se rompe a través de una tumefacción labial, se produce una fístula en el surco. (Killey 1979).

El drenaje de fluido que puede ser de naturaleza mucosoide y sabor salado, algunas veces ocurre. De acuerdo con Abrams, et al. (1963) la presencia de este fluido indica que la región está inflamada y/o que las estructuras glandulares en el canal incisivo han sido estimuladas, posiblemente debido a un drenaje intermitente (Hedin 1978).

Un gusto salado, con un "adormecimiento" en el paladar anterior y sensaciones de presión o de "relleno" con suavidad a la palpación en esa región, se citan frecuentemente como características prominentes de esta lesión. Los incisivos adyacentes deben tener su color normal, y no presentar dolor a la percusión, pero este dolor en caso de que existiera, puede ser sordo. (Killey).

Las coronas de los incisivos pueden estar desviadas unas con otras y en gran parte de los casos hay desplazamiento dental. (Killey, Nortjé 1978).

Se podría esperar que un quiste que se origina en lo alto del canal, eventualmente puede producir síntomas nasales, y según Hyde (1942) la queja más frecuentemente es justamente pérdida del olfato (Killey).

El quiste del conducto nasopalatino es de crecimiento lento y puede permanecer estático en tamaño por muchos años. (Hedin 1978).

#### CARACTERISTICAS RADIOGRAFICAS:

En muchos casos no existen síntomas y un examen radiográfico casual puede proveer la única indicación del desarrollo de una lesión quística. La radiolucidez del quiste que reemplaza a la imagen normal de la fosa incisiva es frecuentemente circunscrita en su contorno y simétrica con respecto a la línea media. En ocasiones la expansión quística es unilateral. Algunos quistes parecen tener forma de corazón y dan la impresión de ser un quiste par, pero la cavidad es unilocular y el reborde aparente o setum se debe a la superposición de imágenes radiopacas del sostén de la espina nasal anterior y de la cresta septal del premaxilar (Hedin, Killey y cols., D. G. Gardner, et al. 1978).

La cavidad quística observada en radiografías oclusales anteriores varía de redondo a oval o en forma de pera a huevo.

En algunos casos los quistes están localizados tan superficialmente que no se pueden observar en la examinación radiográfica (tal es el caso del quiste de la papila palatina), y en otros casos es observado tan cerca del piso de la nariz -- que es más claramente demostrado en radiografías panorámicas -- que en oclusales (Gardner 1978, Killey 1979).

La distinción radiográfica entre un quiste pequeño y una fosa incisiva normal no es siempre fácil. Una fosa profunda y amplia es normalmente continuada por canales anchos y de forma de embudo, pero un quiste puede estar relacionado con canales anchos o angostos. La fosa normal está bien delineada en sus márgenes laterales, pero no en el superior (en películas periapicales), ni en el palatino. Al margen inferior o incisal, radiográficamente le falta filo. Una vez que el quiste se desarrolla, la fosa se vuelve una concavidad casi hemisférica con la pared palatina de la membrana cubierta por mucoperiostio palatino. Todas las paredes de la cavidad des-

cansan tangenciales al haz de rayos X, y producen un margen bien definido. Mientras el quiste aumenta de tamaño a expensas del hueso alveolar, se va revelando una positiva característica lesión "quistica" siempre radiográfica. Los ápices de los incisivos centrales están al principio superpuestas en las películas periapicales oblicuas, pero la imagen de la lámina dura no se altera. La sombra de la membrana periodontal puede aparecer ancho debido a la imagen desdibujada, pero esto es sólo un artificio de la técnica. Mientras el quiste -- compromete las raíces dentarias, ellas se van desplazando y el límite del quiste se va observando en estos puntos. Sin embargo, otra vez la lámina dura persiste por algún tiempo, y es visible a menos que el quiste sea de tamaño demasiado grande. (Killey y Kay 1979). El desplazamiento de los dientes adyacentes (desplazamiento lateral de las raíces de los incisivos centrales) es extremadamente común, mientras que la -- reabsorción de las mismas es poco frecuente (Nortjé 1978).

Una película oclusal común es particularmente buena para informar la exacta posición, y generalmente reasegura al operador que el quiste descansa detrás de las raíces de los incisivos centrales. (Killey).

Las radiografías panorámicas pueden ocasionalmente ser más confiables que las radiografías anteriores oclusales en el diagnóstico de grandes quistes del conducto nasopalatino, probablemente debido al concomitante incremento de la distancia objeto-película (Nortjé).

#### CARACTERISTICAS HISTOPATOLOGICAS:

La mayoría de los quistes nasopalatinos ocupan el extremo inferior del canal, pero existen variaciones y se han registrado quistes que se originan en la vecindad del orificio nasal. Aunque no existe una correlación entre el lugar del quiste y el tipo de epitelio hallado, se observa siempre el --

epitelio respiratorio en las membranas tomadas en la porción alta del canal. (Killey). Esto es apoyado por Hedin (1978) - al mencionar que el epitelio cuboidal, columnar pseudoestratificado, frecuentemente ciliado son comúnmente observados cuando el quiste es reportado cerca de la parte alta del canal incisivo.

El epitelio escamoso estratificado se observa en las - - muestras de tejido tomadas de la porción inferior del canal, - y es el tipo de epitelio que predomina en los quistes del conducto nasopalatino; también pueden ser encontrados una combinación de éste con epitelio respiratorio (Nortjé, Hedin, Stam F. C., et al. 1979).

Desviaciones inesperadas de este patrón descendente en - tipo epitelial, pueden deberse a transformaciones metaplásicas (Killey).

La cápsula de tejido conectivo puede contener tejido granular mucoso, también puede identificarse cartílago en la pared del quiste, pero se supone que el tejido cartilaginoso -- yuxtapuesto, puede ser extirpado inadvertidamente del lecho - del quiste e incorporarse como parte de él. (Gardner 1978, - Killey 1979).

Se pueden observar también terminaciones nerviosas del - nervio esfenopalatino en la cápsula, así como vasos sanguíneos, pero no así el colesterol; el contenido líquido puede - ser un material mucoideo, o pues si es que se ha infectado -- (pueden existir varios grados de infiltrado celular inflamatorio crónico). (Hedin, Nortjé, Gardner, Killey).

Un estudio realizado por Nortjé (1978) demuestra que el epitelio del quiste nasopalatino presenta en casos muy poco - frecuentes, un pigmento compuesto por Lipofusina y Melanina - pareciéndose extremadamente al epitelio respiratorio (Redman-1974). En la opinión de Stam (1979) este pigmento se originó

de los remanentes de los órganos de Jacobson en el área nasopalatina; estos órganos son estructuras tubulares localizadas en el piso de la cavidad nasal a lo largo de cualquier sitio del septum; los órganos de Jacobson son cavidades que están formadas, en parte, por epitelio olfatorio accesorio (Weiss y Greep 1975).

## 2.- QUISTE GLOBULOMAXILAR:

El quiste globulomaxilar (premaxilar-maxilar) es un quiste fisural localizado en el hueso maxilar superior entre el incisivo lateral y el canino vitales. Según Virtanen y Laine, constituye menos del 3% de los quistes de los maxilares. Sin embargo, Hertz indicó que su frecuencia es mucho menor en porcentaje. (Gorlin. 1975). Ferency (1958) ha propuesto el término "quiste premaxilar-maxilar" que describe su origen con mayor exactitud.

### ETIOLOGIA:

La causa de la proliferación del epitelio atrapado a lo largo de esta línea de fusión es desconocida (W. G. Shafer, et al. 1977). Thoma pensó que este quiste pudiera ser hereditario. Sin embargo, no se ha comunicado ningún caso semejante de ocurrencia familiar. (Gorlin).

### CARACTERISTICAS CLINICAS:

Característicamente el quiste globulomaxilar ocupa el septum óseo entre las raíces del incisivo lateral superior permanente y del canino, en el maxilar superior. (Killey 1979).

Este quiste suele aparecer clínicamente antes de la edad de 30 años (Akira y Kitamura, G.W. Summers 1979). No parece

haber predilección sexual, aunque tal vez aparezca con más -- frecuencia en hombres (Brandt y Roper-Hall; Akira y Kitamura; Virtanen y Laine). Puede ocurrir bilateralmente (Beck y Martin).

Clínicamente los quistes globulomaxilares tienen un proceso lento, asintomático, pueden alcanzar un volumen notable y determinar el desplazamiento de las raíces del incisivo lateral y el canino superiores, tales dientes se presentan vitales. (P. Popovitch 1979), y no muestran alguna relación con el quiste. (G. Pappalardo 1977).

En un caso clínico realizado por Pappalardo, este autor describe que a la inspección visual se puede presentar una tumefacción a nivel de la mucosa vestibular en correspondencia con los ápices radiculares del incisivo lateral y canino superiores. La tumefacción puede ser tal que origina una asimetría de la mitad de la cara, se presenta del tamaño de una -- "nuez", de límite circunscrito, superficie lisa, uniforme y rosada, de base ancha e implantada.

El descubrimiento del quiste globulomaxilar suele ser casual, a no ser que sea infectado. Sin embargo, puede causar al dilatarse un agrandamiento del maxilar superior o una deformación del seno maxilar (Hertz).

#### CARACTERISTICAS RADIOGRAFICAS:

Radiográficamente este proceso aparece como un área radiolúcida, descendiendo entre la cresta alveolar y apartando fuertemente las raíces del incisivo lateral y el canino superiores, que permanecen vitales. Tiene una apariciencia característica en forma de pera invertida. (TaicherS., et al 1977, - D. G. Gardner, et al 1978, G. W. Summers 1979, P. Popovitch - 1979).

En la radiografía también se puede observar una radiolu-



cidez en forma de gota, con la punta dirigida a la cresta alveolar inferior, (Popovitch).

#### CARACTERISTICAS HISTOPATOLOGICAS:

El revestimiento epitelial del quiste globulomaxilar ha sido descrito como escamoso estratificado, cuboidal, columnar y ciliado, o una combinación de estos. (Christ 1970, Popovitch, Summers).

El quiste globulomaxilar en realidad existe como una entidad separada, podría estar revestido por epitelio escamoso no queratinizado o cualquier combinación de los ya mencionados. (Gardner).

Sin embargo, Christ (1970) destacó que en la literatura no existe ningún caso aceptado de quiste globulomaxilar que esté tapizado de epitelio columnar ciliado pseudoestratificado. El resto de la pared se compone de tejido conectivo fibroso, que por lo general presenta infiltrado celular inflamatorio (Shafer y cols. 1977).

#### 3.- QUISTE NASOALVEOLAR:

Dentro de los quistes no odontogénicos de los maxilares, existe una variedad poco común, dada su infrecuencia en relación con el resto de las formaciones quísticas de los maxilares. Nos estamos refiriendo al llamado quiste nasopalveolar... (L.L. S. Landa, et al 1930).

Los quistes nasopalveolares son muy raros aún más por ser quistes verdaderos de tejido blando... Su clásica localización es la base del ala de la nariz. (B.S. Bagí 1979). Han sido publicados por lo menos 200 casos, (R. J. Gorlin 1975).

## CARACTERISTICAS CLINICAS:

Este quiste puede aparecer a cualquier edad unilateralmente, en ambos sexos, sólo algunos autores en el pasado lo tienen reportado bilateralmente. (Butchi y Stout 1963, Bagi 1979). Algunas autoridades son de la observación, de que el quiste es más frecuente en el sexo femenino, Huilgol y Sawhney (1967) concordaron con estos descubrimientos en la India. (Bagi).

Laszlo (1935), entre tanto, en su trabajo sobre quistes mucoides de la nariz concluye que el dato de ser más frecuentes en las mujeres es accidental. (L. Granato y Carbonelli - 1976).

La lesión produce una visible tumefacción externa sobre el labio, levanta el cartílago nasal, distorsiona la forma de la nariz y oblitera el pliegue nasolabial (Landa, et al 1980, Balfour 1977). Una extensión hacia arriba dentro del vestíbulo nasal puede eventualmente llegar a la concha inferior y -- así interferir con la respiración. (L. Granato y Carbonelli). En esta situación el quiste se cubre sólo con membrana mucosa oral, y a veces se puede romper espontáneamente, dentro de la nariz, desapareciendo la tumefacción temporalmente. La protrusión hacia abajo entre el labio y el proceso alveolar permitirá que el borde inferior del quiste pueda ser palpado en el vestíbulo labial. La compresión de la tumefacción en el surco implica el agrandamiento del vestíbulo nasal. Cuando se inserta un dedo para examinar dentro de la nariz y otro de do en el surco bucal, la extensión de la lesión puede verificarse y detectarse así la fluctuación. Si el borde de una prótesis descansa sobre él, se producirá un granuloma que puede enmascarar la naturaleza de la tumefacción. Esta es generalmente indolora, salvo que esté infectada y si esto ocurre puede haber un incremento repentino de tamaño, seguido por la

descarga de pus, ya sea en la boca o la nariz. A veces se experimenta un dolor irradiado hacia el margen infraorbitario, - que puede deberse a la reabsorción ósea que llega al paquete-vasculonervioso dentario superior. (H. C. Killey, et al.1979).

Estos quistes no presentan crepitaciones ni apergaminamiento, permaneciendo independientes del tabique y del corne inferior. Asimismo no se encuentran afectados los órganos dentarios, los cuales conservan su vitalidad. (Landa 1980).

El abultamiento de la región sub-alar puede causar asimetría facial. (Granato y Carbonelli 1976).

Se han observado casos bilaterales en aproximadamente el 10% de los pacientes (Menzel; Terracol; Thorpe; Burstchi y -- Stout; Waldrep y Capodano; Bull y cols.; Roed-Petersen). La aparición bilateral de estos quistes, puede ser explicada por el hecho de que, en el tiempo de fusión de los procesos faciales, el recubrimiento epitelial, hipotéticamente, atrapado en el proceso globular, en cualquier sitio de la nariz entre los procesos lateral, maxilar y globular puede ser tomado como -- responsable del origen de estos quistes. Este atrapamiento - del recubrimiento epitelial entre el proceso nasal medio y maxilar se extiende uni o bilateralmente del punto de fusión -- del proceso maxilar o el punto del borde inferior formado del labio superior, puede resultar en la falta de fusión del proceso maxilar con el proceso frontonasal y consecuentemente resultar en uni o bilateral del labio hendido superior (B.S. -- Bagi 1979).

Se presenta casi con exclusividad en adultos, con preferencia en la raza negra. (Day 1972, Karnady 1972, Granato y Carbonelli), Y, por lo menos, en los Estados Unidos parece - ocurrir con más frecuencia en individuos de raza negra (Bull- y cols.; Walsh-Waring; Roed-Petersen), Kasche lo ha descrito- en un padre y su hija, La edad promedio de aparición fue en-

tre los 41 y 46 años, aunque se registraron casos en personas de 12 a 75 años de edad (Roed-Petersen).

#### CARACTERISTICAS RADIOGRAFICAS:

No existe generalmente evidencia radiográfica de su existencia, porque el quiste ocurre enteramente en tejidos blandos, no tiene una localización intraósea. Sin embargo, la presión puede ocasionar reabsorción (erosión) de la tabla ósea y ser aparente radiográficamente. (D. G. Gardner, et al 1978, H. C. Killey, et al. 1979, LL. S. Landa, et al 1980).

Las raíces de los dientes en el área involucrada no están desplazadas y no existe evidencia de un proceso de desmineralización. (R.S. Balfour 1977).

En un estudio realizado por Brandao (1974) se observó radiográficamente con películas panorámicas e intraorales un área de disminuida densidad ósea, circunscrita por una línea radiopaca arriba de los ápices de los dientes incisivos superiores, que corresponde a quistes nasoalveolares extensos que comprimen la lámina dura del hueso, provocando la reabsorción.

Los periápices de los dientes incisivos presentaron el espacio parodontal y la lámina dura que los rodea. (Brandao, et al. 1974).

Sin embargo, Herman (1932) al hablar sobre la característica forma de "S" del borde óseo de la entrada nasal mencionó que ésta puede demostrar variaciones en el contorno, como resultado de una reabsorción de la hendidura nasal. (Killey y cols.). Por otro lado, la forma y tamaño del quiste puede demostrarse radiográficamente por la inyección de una sustancia radiopaca como el Hypaque. Miller y Moore (1949), Boone (1955), Mathis (1957), Thoma y Goldman (1960), Seward (1962) y Roed-Petersen (1969), entre otros, han utilizado este método de diagnóstico. Recientemente Landa y cols. (1980) han --

utilizado una sustancia denominada Lipiodol con el mismo fin.

#### CARACTERISTICAS HISTOPATOLOGICAS:

Zuckermandl (1882) proporcionando lo que se considera como la primera descripción clínica, describió el fluido como "similar a la miel". A veces se dice que tiene color de miel y mucina. En otras se dice que es blanquecino, viscoso y mucoso. Muchos autores han subrayado la ausencia de cristales de colesterol. La cápsula de tejido conectivo está cubierta por un epitelio columnado pseudoestratificado, o cuboide que generalmente contiene células mucosecretoras y ciliadas. (Gardner, Killey, Landa).

Pocos quistes están rodeados por epitelio escamoso estratificado y las membranas que se componen por la unión de todos los tipos de epitelio, antes mencionados, son frecuentes. (Boone 1955, Roed-Petersen 1969, Balfour 1977, Gardner 1978, Killey).

Existen datos, de que algunas veces, existe una banda limitante de hialinización presente debajo del epitelio; y que también pueden existir células típicas de inflamación crónica. (Gardner).

#### 4.- QUISTE PALATINO MEDIO:

El quiste palatino medio es un quiste raro no odontogénico que se presenta en jóvenes o adultos jóvenes. Es encontrado con poca frecuencia, comprende sólo el 7.5% de todos los quistes no odontogénicos de los maxilares, por detrás de la papila palatina. (J. F. Taintor, et al. 1977). Se piensa que es un quiste no odontogénico fisural y es reconocido por muchos autores como una entidad clínica distinta. (N. C. Gordon, et al. 1980). Que presenta características diferentes -

que incluyen: 1) Un revestimiento epitelial de un quiste verdadero; 2) La ausencia de glándulas salivales, vasos sanguíneos y elementos nerviosos en la pared del quiste; y 3) Localización en el paladar a una distancia suficientemente posterior como para evitar una confusión con estructuras de la región nasopalatina. (J. Z. Cinberg, et al 1979).

#### ETIOLOGIA:

La causa de la proliferación epitelial y la posterior -- formación del quiste es desconocida. (W. G. Shafer, et al -- 1977).

#### CARACTERISTICAS CLINICAS:

El quiste palatino medio se encuentra en la línea mediana del paladar duro entre las apófisis palatinas laterales. Se puede agrandar en un período prolongado y producir una hinchazón palatina definida visible clínicamente. (Shafer y cols.).

De 12 casos reportados en la literatura de quiste palatino medio, la extensión promedio es de la papila palatina a -- las áreas de los molares, siguiendo el rafe palatino medio. -- La mayoría de los quistes fueron asintomáticos, aunque algunos fueron dolorosos a la palpación en los pacientes que se -- quejaban de inflamación. La respiración se dificultó en algunos casos y una elevación obvia del piso de la nariz denotada en otros. Un desagradable sabor en la papila palatina fué -- descrito en un caso (posiblemente un quiste de la papila palatina). La configuración de las lesiones fué de circular a -- ovoide.

La edad de los pacientes fué de 22 a 55 años, con un promedio de 37 años de edad. De los 12 casos, 9 fueron hombres y 3 femeninas. Seis pacientes fueron negros y 2 caucásicos; -- sin embargo, la raza de los otros 4 no fué reportada.

La apariencia clínica de estos quistes es generalmente firme, inflamación o tumefacción fija, con una suave fluctuación. La medida promedio fué de 2 x 2 cm. Los dientes son vitales y la divergencia de los incisivos centrales fué descrita en casos severos. La aspiración del contenido de los quistes reveló un fluido café amarillento, y el líquido purulento fué observado en pocos casos. (G. R. Courage, et al. -- 1974, N. C. Gordon, et al. 1980).

#### CARACTERISTICAS RADIOGRAFICAS:

La apariencia radiográfica (observada más claramente en la película oclusal), es usualmente un área radiolúcida bien circunscrita en la línea media del paladar duro, frecuentemente bordeada de una capa de hueso esclerótica, frente al sector de premolares y molares. (Gordon).

#### CARACTERISTICAS HISTOPATOLOGICAS:

El hallazgo histopatológico en los casos reportados en la literatura, indican que la capa de epitelio en la mayoría de los quistes fué el tipo escamoso estratificado. Un hallazgo de epitelio escamoso estratificado y columnar ciliado pseudoestratificado o epitelio respiratorio fué encontrado en un caso. En otros pacientes se observó una capa con pequeñas áreas del tipo respiratorio, no obstante la mayoría de la capa consistió de una modificación del tipo transicional de epitelio escamoso. La pared del quiste consiste de tejido conectivo fibroso en todos los casos reportados y un alto grado de vascularización se mostró en los casos severos. La vascularización de la pared de tejido conectivo del quiste palatino medio fué explorado por Sindler y Maher (1969). Y en otro estudio de vascularización en 1970, estos autores interpretaron perlas de Epstein, teniendo del mismo modo, una similitud con los quistes figurales. Las paredes de los quistes palatinos-

medios demostraron infiltrado de linfocitos, células plasmáticas y fisuras de colesterol, con zonas exteriores de células gigantes. (Courage y cols. 1974, Gordon y cols. 1980).

#### 5.- QUISTE MANDIBULAR MEDIO:

El quiste mandibular medio parece ser una lesión extremadamente rara. (A. Buchner, et al. 1974). Una revisión de la literatura presentó sólo 13 casos de quistes mandibulares medios bien documentados. (S.D. Nanavati, et al. 1979).

#### ETIOLOGIA:

Una historia de trauma en el área mentoniana es muy común. (D.D. Albers, et al. 1973). Aunque no se ha indicado la causa que motiva la aparición de la lesión hasta el momento.

#### CARACTERISTICAS CLINICAS:

Típicamente estos quistes se encuentran en la línea media de la mandíbula. (Nanavati y cols., H.C. Killely, et al. 1979). Por lo general son asintomáticos, a menos que se infecten secundariamente. Las lesiones de gran tamaño pueden ser expansivas, sólo rara vez presentan crepitaciones de las láminas corticales. Las pulpas de los dientes adyacentes en todas las instancias, de los casos reportados, reaccionaron normalmente a las pruebas de vitalidad. (A. Buchner, et al. 1974).

#### CARACTERISTICAS RADIOGRAFICAS:

Los quistes mandibulares medios son generalmente descubiertos en los exámenes radiográficos de rutina. (Buchner y cols.). Radiográficamente la lesión puede ser una radiolucien-



dez unilocular o multilocular, bien delimitada entre los incisivos centrales inferiores. El aspecto más significativo es aparecer en simetría bilateral, y la lámina dura adyacente a los dientes se encuentra intacta. (Nanavati y cols.).

La apariencia clínica y radiográfica son características y similares a los quistes globulomaxilares y a otros quistes fisurales. (Albers y cols. 1973).

#### CARACTERISTICAS HISTOPATOLOGICAS:

Por lo general, los quistes mandibulares medios se encuentran revestidos de un epitelio escamoso estratificado. (Albers y cols., Nanavati y cols.). Pero se ha documentado un caso que presentó epitelio columnar pseudoestratificado. Que se cree es debido al mecanismo denominado de pleuropotencialidad del epitelio embriológico del área mandibular. (Marsland y Browne 1965, Albers y cols. 1973, Gorlin 1975).

## B I B L I O G R A F I A:

- Balaban B., et al.  
"Manejo de un gran quiste del conducto nasopalatino"  
J. Pedod (Eng) Primavera de 1978; 2(3): 251-60.  
pág. 251.
- Basckar S. N.  
"Patología Bucal".  
Ed. Ateneo. Buenos Aires, Argentina 1973.  
págs. 164-9.
- Hedin M. et al.  
"Tratamiento quirúrgico de quistes del conducto  
nasopalatino".  
Int. J. Oral Surg 1978: 7: 427-33.  
págs. 427-8, 429, 431-32.
- Gorlin R. J.  
"Patología Oral"  
Ed. Salvat. Barcelona España 1975.  
págs. 501-6.
- Killey H. C., et al.  
"Lesiones quísticas benignas de los maxilares, su diagnós-  
tico y tratamiento". Ed. Mundi. Buenos Aires Argentina.  
1979. 3a. ed.  
págs. 111-3, 107-9, 115-119.
- Shafer W. G., et al.  
"Tratado de Patología Bucal".  
Ed. Interamericana. México D. F. 1977. 3a. ed.  
págs. 67-73.

- Nortjé C. J. y Allan G. F.  
"Quiste del conducto nasopalatino. Una condición agresiva en un adolescente negro del Sur de Africa".  
Int. J. Oral Surg. 1978.  
7: 65-72. págs. 66-7, 69, 71.
- Gardner D. G., et al.  
"Odontogénicos y fisurales: Quistes de los maxilares".  
Pathol Annu (Eng) 1978; 13 Pt 1: 177-200.  
págs. 177-8, 194, 197-198.
- Stam F. C., et al.  
"Pigmento en el revestimiento de quistes del conducto nasopalatino: reporte de 2 casos".  
J. Oral Pathol 1979. Junio; 8 (3): 170-75.  
págs. 170, 173-4.
- Summers G. W.  
"Quistes maxilares: Diagnóstico y tratamiento"  
Head Neck Surg (Eng) 1979. Ene-Feb.; 1 (3); 243-58.  
págs. 248-9.
- Popovitch P. "Quistes orales y otras anomalías del desarrollo"  
"Quistes orales y otras anomalías del desarrollo"  
Ear Nose Throat J. (U.S.A.) 1979 58/11 (488-493).  
págs. 488-89.
- Pappalardo G.  
"Caso clínico de quiste globulomaxilar y técnica de intervención".  
Riv Ital Stomatol (Ita) 1977  
Feb.; 45 (2): 45-50. págs. 45-47.
- Taicher S. y BadricA.  
"Lesiones parecidas a quistes globulomaxilares"  
Oral Surg (U.S.A.) Jul. 1977; 25-29.  
págs. 25.

- Christ T. F.  
"El quiste globulomaxilar: Una concepción embriológica".  
Oral Surg (U.S.A.) Octubre 1970: 515-526.  
pág. 524.
- Landa LL. S., et al.  
"Quiste Naso-alveolar o quiste de Klestad.  
A propósito de un caso".  
Rev. Esp. Estomatol (Esp) 29-32.  
Ene-Feb. 1980. pág. 29.
- Bagi B. S.  
"Quiste Naso-alveolar"  
J. Indian Dent Assoc (Eng) Junio 1979; 51 (6): 177-80.  
págs. 177, 179-80.
- Granato L. y Carbonelli B.  
"Quiste Nasoalveolar"  
Rev. Bras. Oto-Rino-Laringol (Brazil) 1976 42/2  
(104-111). págs. 108-9.
- Balfour R. S.  
"Quiste Naso-alveolar".  
J. Md State Dent Assoc. (U.S.A.) Agosto 1977 (2):  
92-94. págs. 93-4.
- Taintor J. F. y Fahid A.  
"Quiste palatino medio: reporte de un caso".  
Dent Surv (Eng) Agosto 1977; 53 (8); 33, 36.  
pág. 33.
- Gordon N. C., et al.  
"Quiste palatino medio y Osteoma antral maxilar: reporte -  
de un caso inusual".  
J. Oral Surg (Eng) Mayo 1980; 38 (5); 361-5. pág. 361.
- Cinberg J. Z. y Marshald P. S.  
"Quiste palatino medio. Un recordatorio de la fusión pala-  
tina".

Ann Otol Rinol Laryngol (U.S.A.) 88 (3 Pt 1): 377-81. May-Jun. 1979. pág. 377.

- Courage G. R., et al.  
"Quistes palatinos medios"  
Oral Surg (U.S.A.) Mayo 1974 37: 745-753.  
págs. 745-47.
- Buchner A. y Ramon M.  
"Quiste mandibular medio - Una lesión rara de origen debatable"  
Oral Surg (U.S.A.) Marzo 1974 37 (3): 431-437.  
págs. 431-2.
- Nanavati S. D. y Pallavi C. G.  
"Quiste mandibular medio"  
J. Oral Surg (U.S.A.) 37 (6): 422-5.  
Jun. 1979. págs. 422-3.
- Albers D. D.  
"Quiste mandibular medio parcialmente revestido con epitelio columnar pseudoestratificado".  
Oral Surg (U.S.A.) Julio 1973: 11-15.  
pág. 11.

## CAPITULO IV

## DIAGNOSTICO DIFERENCIAL DE LOS QUISTES FISURALES

## GENERALIDADES DE LAS ENTIDADES QUISTICAS CON RESPECTO A SU DIAGNOSTICO DIFERENCIAL.

Muchas lesiones destructivas óseas aparecen en los maxilares, y a veces, simulan bastante la apariencia radiográfica de un quiste. En ocasiones, también ciertas anomalías estructurales y marcas anatómicas pueden producir una confusión diagnóstica por su similitud en la radiolucidez con un espacio quístico. Es evidente que los clínicos deben estar alertas ante estas entidades y en particular, la variedad patológica no sólo para asegurar la diferenciación exacta de un proceso quístico-benigno, sino para evitar la innecesaria especulación, y tal vez también, un serio retraso en el reconocimiento de una entidad patológica maligna con apariencia quística.

Obviamente, el primer paso lógico para un buen diagnóstico es una cuidadosa consideración sobre la situación, y un completo examen clínico. Es también importante, cuando se detecta más de un quiste en un mismo individuo, descartar herencia y/o defecto genético, por ejemplo: el síndrome de quistes múltiples de los maxilares. Existen algunos puntos para el diagnóstico provisorio de un quiste, y estas características pueden servir también para identificar el verdadero tipo de quiste. (H.C. Killey, et al. 1979, Gorlin 1975).

En general, como quiera que sea, es importante considerar lo clínico y particularmente los descubrimientos radiográficos antes de extender un diagnóstico definitivo. Un diagnóstico diferencial de los quistes de los maxilares depende en parte -

sobre el conocimiento de la localización exacta del quiste y su relación con cualquiera de los órganos dentarios. (Gardner y cols. 1978). Los quistes radiculares involucran más comúnmente los dientes anteriores. Los quistes dentígeros más a los 3os. molares impactados en la mandíbula, premolares y caninos superiores. Los quistes no odontogénicos fisurales son descubiertos sólo en la maxila, con excepción de un tipo muy raro, el quiste mandibular medio. Los pseudoquistes tales como el "quiste" óseo estático y el "quiste" óseo solitario son descubiertos sólo en la mandíbula. (Summers 1979).

Clinicamente, en ocasiones, los dientes asociados pueden estar desplazados a posiciones lejanas del sitio de origen del quiste, por ejemplo: cerca del proceso coronoideo o del cóndilo, y guiar hacia una mala interpretación de neoplasia. En contraste, cuando una cavidad radiolúcida se sitúa detrás del área desdentada en la rama ascendente de la mandíbula, y siempre que la legítima posibilidad de un queratoquiste odontogénico esté excluida, la posición extra-alveolar debe influir en el diagnóstico de un proceso patológico no quístico, tal como un neoplasma, un trastorno metabólico o una lesión fibro-ósea.

Una tumefacción palatina ubicada detrás de los incisivos centrales vitales y que radiográficamente se vea una gran imagen radiolúcida en el lugar de la fosa nasopalatina, indicará la presencia de un quiste nasopalatino.

Aunque su histogénesis está vinculada con una fisura facial embrionaria, uno se puede tomar la libertad de mencionar el quiste nasolabial, una lesión de tejido blando en la diferenciación. Esta entidad posee ciertas características que ayudan a su reconocimiento, y excluyen otros procesos patológicos; se ubica contra el hueso entre el ala de la nariz y el labio superior, oblitera el repliegue nasolabial, produce una tumefacción labial externa y causa el arqueado hacia atrás del surco nasogeniano.

Un quiste maxilar generalmente se expande hacia arriba en la cavidad antral, lateralmente y hacia la fosa nasal; sólo en un estadio muy posterior, causa una saliente visible y palpable en el paladar y luego se asociará probablemente con un incisivo lateral y una infección sobreagregada. Más aún, una radiografía oclusal común es de mucha ayuda para demostrar que la expansión bucal del quiste puede haber modificado la imagen normal cóncavo-convexa del seno anterolateral, de tal forma -- que se vea convexo. (H.C. Killey cols. 1979). La tumefacción -- tanto bucal como palatina de los tejidos tiende a aparecer sólo si el quiste ha alcanzado dimensiones considerables, pero -- con la temprana expansión bucal sola, el diente que le dió origen es probablemente el incisivo central, canino o primer premolar. (Seward 1974).

Radiográficamente, en su forma clásica el quiste se ve como una zona radiolúcida redondeada con un borde definido demarcado con una línea blanca. (G.W. Summers 1979). Mientras va creciendo la forma circular tiende a modificarse, y en el maxilar inferior, por ejemplo; puede extenderse a lo largo de la longitud del hueso, tomando un contorno con forma de salchicha. (Killey y cols.). Sin embargo, un número de entidades patológicas pueden presentar un cuadro similar (Masson y cols. 1959). Estas incluyen el tumor de células gigantes, odontoma no calcificante, fibroma dermoide, angioma, hemangioendotelioma, tumor metastásico maligno, osteitis fibrosa quística, enfermedad de Paget, enfermedad fibroquística, sarcoma, condroma y carcinoma de células escamosas originado en hueso. Adicionando enfermedades metabólicas que frecuentemente parecen quísticas incluyendo; mieloma múltiple, enfermedad de Hand-Schuller-Christian, Xantomatosis y granuloma eosinófilo de hueso. (Summers). Al igual que la osteomielitis, actinomicosis y sífilis. (Harry A. 1978). Gorlin (1975) al respecto opina que, no todas las radiotransparencias bien definidas son quistes, ya que varios tu



mores odontogénicos como el ameloblastoma, fibroma ameloblástico, mixoma odontogénico, pueden producir imágenes radiográficas prácticamente similares.

Es necesario decir que las apariencias pueden ser decepcionantes y es importante mencionar también algunos patrones radiográficos fundamentales, típicos de algunos procesos patológicos, con los cuales un quiste puede ser confundido:

1.- La presencia de un trabeculado y/o septum en una área de cavitación sugiere que la lesión puede ser un neoplasma o un desorden granulomatoso o fibro-óseo.

2.- Con raras excepciones, ejemplificadas por la condición poliúística registrada por Knight y Manley (1955), los quistes odontogénicos simples no son lobulados. Las "separaciones" que encierran aparentemente las diferentes cavidades del quiste, son en realidad acanaladuras en las paredes óseas causadas por distintas reabsorciones óseas. La perforación cortical resultante en una placa oscura en la imagen del quiste, puede dar también una impresión ficticia de multilocularidad. No obstante, los profesionales pueden necesitar recordar que una minoría de queratoquistes exhiben realmente una auténtica multilocularidad.

3.- Una apariencia lobulada con indentaciones abovedadas en el hueso interdentario de entre las raíces de los dientes presentes puede demostrar la presencia de un quiste óseo solitario (hemorrágico, traumático). La lámina dura de los órganos dentarios adyacentes está frecuentemente intacta y las reguestas vitales son las habituales en estos casos. En esta situación, la expansión del contorno normal del maxilar no ocurre siempre. Es posible confundir esto con atrofia y con la poco frecuente enfermedad de Gaucher. (Killey y cols. 1979).

Al igual que como con otras entidades patológicas las estructuras anatómicas normales como el seno maxilar, agujero --

mentoniano y fosa incisiva pueden ser confundidas con quistes, sobre todo si presentan alguna variación en cuanto a su posición o formación, y son necesarias varias vistas radiográficas para un diagnóstico diferencial. Hay que tomar un mínimo de dos vistas intrabucales formando ángulos rectos entre sí. Del mismo modo que tomar radiografías extraorales, como por ejemplo: Lateral, de Wathers, etc., dependiendo del caso. (R.J. -- Gorlin, et al. 1975).

Los diferentes ángulos de proyección pueden ser necesarios a veces, así como el examen muy cuidadoso de las radiografías, si es que se quieren evitar errores de interpretación.

Las radiografías periapicales superiores, en una toma de los dientes anteriores, pueden proyectar la fosa incisiva sobre el incisivo central, simulando de esta manera, un quiste periapical. Un mal diagnóstico basado en esta presunción precipitada puede prevenirse confirmando que los ápices posean su lámina dura y que los órganos dentarios proporcionen respuestas de vitalidad positivas.

La sombra de una fosa lingual anormalmente profunda con una escasez o ausencia de trabeculado óseo y contorneada arriba por un prominente borde milohioideo radiopaco, puede hacer pensar erróneamente en un quiste.

Una área oscura bien demarcada adyacente a los incisivos inferiores que aparece cuando el hueso labiolingual es tan delgado como para que las corticales lingual y labial estén fusionadas, puede también asemejarse a una lesión quística en su apariencia radiográfica y llevar hacia un diagnóstico erróneo, si el profesional pasa por alto la existencia de un canal nutriente normal y la lámina dura intacta de los dientes adyacentes. (Stafne 1969).

Un quiste del maxilar superior aparece como una radiolucidez no estructurada, bien demarcada, de forma circular u ovoi-

dea, su diferenciación del antro maxilar normal, que puede ocupar debe ser clasificada. La existencia incidental, sin embargo, de un nicho antral muy oscuro; salientes de la sombra aérea principal en los procesos alveolar, cigomático, palatino y frontal del maxilar superior pueden dar lugar a confusiones -- (Killey y cols. 1979).

Las características histológicas de algunos quistes son lo suficientemente particulares o característicos que permiten el diagnóstico, sólo sobre la apariencia microscópica. Esto es verdadero, de el queratoquiste odontogénico y algunos ejemplos de el quiste nasopalatino. En otros casos, la apariencia microscópica proporciona sólo un indicio. Quistes con una interfase plana entre el epitelio y tejido conectivo, y que no exhiben inflamación son raras en los revestimientos de los quistes odontogénicos, entre otros el quiste dentífero. (Gardner y cols. 1978). Con respecto a la histopatología de los quistes Gorlin y cols. (1975) exponen 3 puntos que pueden ser de utilidad:

1.- Los quistes gingival, periodontal, dentífero, primordial y fisurales están generalmente tapizados por epitelio escamoso estratificado no queratinizante situado sobre un tejido conjuntivo fibroso denso, mientras que el quiste dermoide está tapizado por epitelio escamoso estratificado queratinizado y apéndice cutáneo.

2.- Los quistes radicular, periodontal y fisurales presentan generalmente un infiltrado crónico secundario muy rico en células plasmáticas. Esto se observa con mucha frecuencia en los quistes dentífero, primordial o gingival.

3.- Los quistes fisurales del maxilar están raras veces tapizados por una delgada capa de epitelio queratinizado. A menudo se observan glándulas mucosas y agrupaciones de vasos sanguíneos y nervios en la pared de tejido conjuntivo del quiste

te nasopalatino. (R.J. Gorlin, et al. 1975).

La inspección para asimetría de los maxilares, palpación de los mismos, pruebas electropulpaes, valoración de la movilidad dental, y pruebas de percusión de los dientes adyacentes a la lesión, pueden ser valiosa ayuda en la formulación de un diagnóstico correcto. La detención de crepitaciones observadas a la palpación de la delgada cubierta ósea que cubre grandes lesiones quísticas benignas es también una ayuda en el reconocimiento diagnóstico. La aspiración de quistes maxilares benignos usualmente produce un fluido color amarillento. La aspiración de sangre indica una posible malformación arteriovenosa, hemangioma cavernoso, o un "quiste" óseo aneurismático. La aspiración es un utensilio valioso en el diagnóstico asociado con pequeña o no morbilidad. La biopsia por aspiración y/o biopsia abierta puede ser necesaria en alguna instancia para establecer un diagnóstico anterior al tratamiento quirúrgico. El diagnóstico correcto requiere la correlación de la historia clínica del paciente, estudios de gabinete (clínico y radiográfico) así como de los estudios histopatológicos. (G.W. Summers, et al. 1979).

#### 1.- QUISTE NASOPALATINO.

El diagnóstico diferencial de un quiste nasopalatino con las estructuras anatómicas normales de la región, en la radiografía no siempre resulta sencillo (Gardner y cols. 1978). La apariencia radiográfica de los quistes del canal incisivo frecuentemente consisten de una asimetría redonda radiolúcida, -- que algunas veces es unilateral y algunas otras en forma de pera (elíptica). El margen es cortical, previniendo el desarrollo de infección. Esta característica es reportada para ser auxiliar en el diagnóstico diferencial con el foramen incisivo. (M. Hedin, et al. 1978). Asimismo no es fácil distinguirlos clínicamente, entre un pequeño quiste del conducto nasopalatino

no y el foramen incisivo normal. (Gardner y cols.). La aspiración es una prueba simple que aclarará esta disyuntiva. Se deberá tener en cuenta que el área es muy sensible, por lo que siempre es imprescindible la anestesia. Alternativamente, - cuando nos enfrentamos con el dilema después de la radiografía de rutina, de decidir si es un quiste o una fosa incisiva, puede ser prudente diferir la exploración quirúrgica y radiografiar la área sospechada en períodos regulares de tiempo, para determinar su tamaño al aumentar o permanecer inalterable. (Killey cols. 1979). Otra alternativa es observar una radiolucidez en la línea media con un diámetro mayor o igual a 6 mm., - para considerarlo normal en relación a la anatomía. (Hedin y cols., Gardner y cols.).

Otro problema sobre diagnóstico diferencial concierne la aparición coincidente de un quiste y un supernumerario. No es siempre fácil en el preoperatorio distinguir entre un quiste del canal incisivo y un quiste dentífero de un mesiodens. (Killey y cols.).

En general, el aspecto radiográfico de un quiste del conducto nasopalatino es similar al de los quistes odontogénicos, pese a una tendencia mayoritaria a ser globulares (Stafne 1978). Si bien, algunos quistes del canal incisivo son normalmente localizados cerca de la cavidad preformada de el canal incisivo, en contraste a la situación, por ejemplo, con el quiste radicular.

Un absceso periapical o un quiste radicular deben excluirse por medio de tests de vitalidad hechos sobre ambos incisivos. En verdad, un diagnóstico erróneo de un absceso apical o un quiste debido a la falta de demostración de la vitalidad de los dientes adyacentes, es uno de los clásicos peligros latentes de la odontología. (Killey y cols.). Por contraste, un quiste radicular asociado con el incisivo central se desarro-

lla a un lado del plano medio y la lámina dura alrededor de su ápice, es deficiente desde el principio. Lo que es más, un -- test de vitalidad demostrará la muerte pulpar.

Tanto las radiografías oclusales como periapicales, son -- necesarias para la clarificación de algo que está distorsiona-- do, y se complementan una a otra en la separación de un quiste del canal de otras lesiones distintas.

Se podría esperar que un quiste que se origina en lo alto del canal incisivo, podría eventualmente producir síntomas na-- sales, y según Hyde (1942) la queja más frecuente es justamen-- te la pérdida del olfato. (Killey y cols.).

Histológicamente varios son los componentes de el canal -- incisivo, tanto como relativamente grandes vasos sanguíneos y-- nervios, glándulas mucosas, y ocasionalmente restos de cartila-- go, pueden ser descubiertos en las paredes de estos quistes y-- su presencia en la pared de un quiste del maxilar es suficien-- te para justificar el diagnóstico de un quiste del conducto na-- sopalatino. (Gardner y cols. 1978).

## 2.- QUISTE GLOBULOMAXILAR.

El quiste globulomaxilar ha sido objeto de confusión y -- controversia en la literatura dental para su diagnóstico y ori-- gen, desde que Thoma en 1937 lo reportó por primera vez. - - (Christ 1970, Hollinshead y Lawrence 1980). Cada uno de los -- quistes que él describió, producían una área radiolúcida en -- forma de pera invertida entre las raíces divergentes de el in-- cisivo tataral y canino superiores; los dientes estuvieron vi-- tales en un caso, y no vitales en el otro. Un quiste estuvo -- revestido con epitelio escamoso estratificado, no ofreció infor-- mación sobre la histopatología del otro. Thoma además postuló que ambas lesiones se originaron de el epitelio embriológico -- no dental de entre las fisuras de los procesos faciales. Des--

de entonces, muchos autores (Akira y Kitamura 1952, De Lathower 1973, Fickling 1965, Filgueiras 1956, Hertz 1963, Litwiler 1973, Rao 1972, Robinson 1943, Sayer 1943, Silva 1938, Stafne 1947, Virtanen 1961) tienen reportados casos diagnosticados como quistes globulomaxilares sobre la base de alguna de estas características. En suma, muchos autores han dado una opinión de el origen de esta lesión, sin embargo, diferentes autores han puesto diferentes grados de énfasis sobre la importancia de cada criterio y algunos introdujeron modificaciones. Por esta razón, los casos que fueron reportados como quistes globulomaxilares, no fueron todos diagnosticados por el mismo criterio; esto permite la inclusión de un número de diferentes entidades bajo la denominación del quiste globulomaxilar. (Hollinshead y Lawrence 1980). Esto justifica lo realizado por Christ (1970) en su trabajo sobre la revisión de los casos documentados en la literatura desde 1920 a 1969 y que proporcionó los siguientes resultados: Una variedad de otras lesiones que se presentaban clínica y radiográficamente como quistes globulomaxilares. Las lesiones incluyeron: 4 tumores adenomatoides odontogénicos, 1 mixioma, 1 quiste óseo hemorrágico, hendiduras submucosal no diagnosticadas, 1 queratoquiste odontogénico, 1 odontoma quístico compuesto, y 1 carcinoma antral.

Algunos autores reclaman que no existe posibilidad de atrapamiento epitelial en la región durante la embriología. De este modo, los quistes en esta área pueden ser de cualquiera de los siguientes quistes odontogénicos; periodontal lateral, dentífero o primordial (Sicher 1966, Kraus 1960, S. Taicher, et al. 1977). Otros autores han descrito áreas radiolúcidas que tienen muy definida la estructura de un quiste globulomaxilar, sólo las examinaciones histopatológicas revelaron procesos tumorales. (Zegarelli 1973, Aisenberg 1960, Yokoya 1965, Stafne 1948).

En cualquier caso, la forma y localización de este quiste

puede difícilmente servir como un criterio único para su diagnóstico, desde que casos de quistes odontogénicos han sido reportados en la misma localización y presentando una configuración similar. Un ejemplo de esto, es un caso de un queratociste odontogénico primordial publicado por Pindborg & Hjørring Hansen en 1974. (Hollinshead y Lawrence 1980. La apariencia radiográfica tan típica del quiste globulomaxilar, no es patognomónica de esta lesión. Lesiones como el tumor adenomatoides odontogénico, y el granuloma de células gigantes pueden tener esta apariencia. (Gardner y cols. 1978).

Algunos autores han considerado la vitalidad de los dientes adyacentes, como un criterio útil para el diagnóstico del quiste globulomaxilar. Sin embargo, se ha establecido que los quistes no odontogénicos pueden ocurrir en la proximidad inmediata de dientes no vitales. Por lo que el autor concluye que la vitalidad de los dientes contiguos a el quiste ha sido empleada sólo intermitentemente, como un criterio en el diagnóstico de el quiste globulomaxilar y que no es una característica segura en la clasificación de la lesión. (Hollinshead y Lawrence 1980).

La naturaleza de el revestimiento epitelial del quiste no puede ser posibilidad significativa como criterio en el diagnóstico de el quiste globulomaxilar, puesto que otras variedades de quistes presentan el mismo, tales son los quistes odontogénicos. (Gorlin 1957, Pindborg 1974, Sayer 1943, Shear - - 1960).

En nuestra opinión, consideramos que sí pueden existir tipos diferentes de quistes que se pueden confundir con un quiste globulomaxilar en su forma, localización, vitalidad de los dientes adyacentes y hasta del tipo de epitelio que lo reviste, cuando estos criterios se toman individualmente para el diagnóstico definitivo; por tal razón, sólo realizando un estudio de diagnóstico completo donde se incluyan las exámenes --



clínicas, radiográficas e histopatológicas se podrá determinar más certeramente el tipo de quiste con el cual se está tratando. Es decir, un diagnóstico definitivo de quiste globulomaxilar debe incluir conjuntamente los criterios expuestos en la literatura: 2 criterios clínicos (localización de los quistes y la vitalidad de los dientes asociados), 2 criterios radiográficos (radiolucidez en forma de pera y divergencia de las raíces de los dientes asociados) y un criterio histológico (la naturaleza de el revestimiento epitelial del quiste). (Hollinshead y Lawrence).

### 3.- QUISTE NASOALVEOLAR.

Schroff (1929) señalaba que los quistes nasoalveolares no son lesiones centrales de hueso, y que por esta razón, obligaban a la examinación radiográfica detallada para poder distinguirlos de orígenes odontogénicos u otras no odontogénicas. -- (R. S. Balfour. 1977).

Ahora bien, el quiste nasoalveolar por ser un quiste de tejido blando, radiológicamente no proporciona ninguna imagen de que afecte a tejido óseo, lo cual no ayuda para el diagnóstico la radiografía convencional. El valiosísimo método diagnóstico de la inyección de una substancia radiopaca dentro del quiste, como el Lipiodol, proyecta dicha tumoración por fuera del hueso. Otra maniobra diagnóstica que se puede realizar, es la punción del quiste, obteniéndose de esta forma un líquido mucoso, que no contiene colesteroína. (LL.S. Landa, et al.- 1980).

El diagnóstico diferencial de estos quistes debe realizarse con otros quistes de la región, odontogénicos o no. De entre los odontogénicos existen el dentígero, el primordial, los periodontales laterales, el radicular y el residual (Ackerman- 1968). Estos derivan de la lámina dental o de sus remanentes,

El primordial se origina antes de que la estructura dentaria se forme, y de esta forma está asociado radiográficamente a la falta de dientes (Ackerman, Karnady y Gallacher 1972, Malone y cols. 1956). El dentífero se origina de el folículo dental sobre la corona de un diente, que no ha erupcionado (Karnady y - Malone). Contienen en su interior, dientes remanentes o formaciones dentarias anómalas (Bauer 1957, Karnady). Los periodontales se originan de restos de células epiteliales de la vaina de Malassez. Los laterales son generalmente encontrados entre la raíz de los caninos y el primer premolar. El radicular frecuentemente es desencadenado por inflamación de la pulpa dentaria (Ackerman, Lucas 1966, Malone). Estos quistes son revestidos por epitelio escamoso estratificado y frecuentemente se encuentran cristales de colesterol, circundados por células gigantes de cuerpo extraño y proceso inflamatorio en su pared. - Dentro de los quistes no odontogénicos, de origen fisural (Lucas, Malone), existen el palatino medio, que tiene localización en la línea media y se origina de el epitelio de la línea de fusión de los dos procesos palatinos (Ackerman, Hobe Nash - 1972, Malone). El quiste del conducto nasopalatino, que estásituado a ambos lados de la línea media del paladar (Ackerman, Malone, Peterson 1974). En su pared pueden ser encontradas -- glándulas mucosas, islas de cartílago hialino, nervios y vasos sanguíneos. A los rayos X se observa una área de radiolucidez en la región es significativo de el quiste globulomaxilar. Derivado de el epitelio de fusión de la premaxila y maxila. A los rayos X se observa como una radiotransparencia entre las raíces de los dientes incisivo lateral y caninos superiores, - separando las raíces. (Granato y Carbonelli 1976).

El quiste nasolabial (nasoalveolar) puede confundirse con un absceso alveolar agudo originado en un diente anterior superior, y las pruebas electropulpares de los incisivos y caninocercanos deben realizarse siempre para evitar un error. Debe-

diferenciarse también de un forúnculo nasal. Donde un reborde de una prótesis ha inducido un granuloma, puede pasarse por alto la presencia de un quiste subyacente, y ya sea un gran quiste de extravasación mucosa o un adenoma salival quístico originado en una glándula salival menor del labio superior, pueden confundirse con un quiste nasoalveolar no infectado (H.C. Killely, et al. 1979).

En un estudio realizado por Bagi en 1979 se llegó a la conclusión que el diagnóstico diferencial de un quiste nasoalveolar se debe realizar con patologías crónicas apicales, tales como un absceso dentoalveolar, granuloma, y quiste de origen dentario. Asimismo con el quiste óseo traumático (pseudokuiste). Este último si es que existen antecedentes de traumatismo.

Ahora bien, el diagnóstico diferencial final sólo puede hacerse con los conocimientos de los datos clínicos, información de las exámenes radiográficas, realizadas después de la inyección de una solución radiopaca en el quiste, y de los descubrimientos histopatológicos. (G.S. Brandao, et al. 1974).

#### 4.- QUISTE PALATINO MEDIO.

El quiste palatino medio es una rara lesión que presenta mucha dificultad para su diagnóstico, porque su extensión es hacia los bordes, aproximándose hacia el canal incisivo, por lo que existen errores de paralelismo en radiografías intraorales y una gran confusión terminológica en la literatura.

Fickling (1964), al igual que Heslop (1963), Stafne (1969), Saunders y asociados (1968) indican que los quistes palatinos medios son quistes nasopalatinos. Sin embargo, Courage y colaboradores (1974) creen que estos son quistes verdaderos palatinos medios fisurales; la creencia es facilitada por la localización posterior de la lesión (lejos de involucrar el

canal incisivo).

Un quiste palatino medio frecuentemente aparece a los rayos X como una radiolucidez esférica, de configuración interna áspera o irregular y de cavidad única, lo cual sirve para diferenciarlo del quiste del conducto nasopalatino. Asimismo carece de glándulas mucosas en la pared de tejido conectivo, del mismo modo como de nervios y vasos sanguíneos de el canal incisivo. (G.R. Courage, et al. 1974).

Otro de los criterios utilizados para el diagnóstico de un quiste palatino medio es la presencia de la vitalidad de los órganos dentarios asociados a la lesión. (J.F. Taintor, et al. 1977).

El diagnóstico diferencial obligatorio incluye quiste fisural, neoplasia benigna y quiste del conducto nasopalatino. Los planos diagnósticos deben incluir: aspiración de la lesión, exámenes radiográficos, biopsia —cualquiera incisional o excisional— todo esto, dependiente de los resultados de las exámenes clínicas, radiográficos y de la aspiración. (C.-G. Newton, et al. 1980).

Courage, et al., en una revisión reciente de los casos documentados en la literatura (11 casos) que en todos ellos falta la descripción anatómica necesaria apoyando el diagnóstico. El además adicionó un ejemplo de un posible quiste palatino medio.

Cinberg, et al. 1979, revisaron los 12 casos reportados individualmente. Concluyeron que: algunos no contenían la exáminación radiográfica o ésta se encontraba equivocada, ya que la radiolucidez palatina se encontraba situada como patología primaria en el canal incisivo o de la unión fisural de el paladar primario y secundario. La histopatología estuvo ausente en otros reportes. Dos de los autores no tuvieron reclamación, ya que en realidad se trataba de un quiste nasopalatino (quis-

te alveolar medio y de un quiste globulomaxilar.

#### 5.- QUISTE MANDIBULAR MEDIO.

Las apariencias clínicas y radiográficas del quiste mandibular medio son características y similares a los quistes globulomaxilares y otros quistes fisurales. (D.D. Albers. 1973).

El diagnóstico diferencial de el quiste mandibular medio debe tomar en consideración: las características clínicas, la localización, la forma de la radiolucidez, la edad del paciente, así como de los incisivos inferiores adyacentes a la lesión se encuentren vitales y que la lámina dura exterior se encuentre intacta, ya que algunas entidades patológicas se asemejan al mencionado quiste, tales como: el quiste periapical radicular, el quiste óseo simple, granuloma de células gigantes y los tumores odontogénicos. (A. Buchner, et al. 1974).

Más específicamente Boucree y colaboradores (1978) indican que basado en los descubrimientos clínicos y radiográficos, el diagnóstico diferencial incluye las siguientes lesiones: quiste folicular (primordial o multilocular), quiste radicular (de los restos epiteliales de Malassez), quiste óseo traumático y quiste óseo aneurismático (ambos considerados pseudoquistes), hemangioma y osteosarcoma.

Dieciocho casos de quistes en la porción media de la mandíbula han sido descritos en la literatura dental. En 1957, - Olech reportó dos casos diagnosticados como quistes mandibulares medios. El pensó que fueron de origen odontogénico y enunció dos referencias que apoyan su contenido, de que el quistes de origen no fisural. Al mismo tiempo, Meyer reportó otro quiste y mencionó que el origen fue del epitelio atrapado durante el desarrollo de la mandíbula. En 1958, Griffin reportó un quiste en la parte anterior de la mandíbula, Existió retención radicular en la mandíbula, sólo que Griffin no pudo dete

tar la conexión entre las raíces y el quiste. En 1961, Luchessi y Topazian reportaron un quiste del desarrollo que se extendía a través de la línea media desde el canino a el premo--lar. En 1968, Blair y Wadsworth reportaron un caso y, en 1970, Tilson y Bauerle reportaron un quiste parcialmente revestido - por epitelio columnar ciliado, y otros reportaron 3 casos en - 1971, y aluden a otros que han sido reportados en la literatura japonesa. Beatty, en 1972, reportó una radiolucidez quística, unilocular, bien circunscrita entre los incisivos centra--les. Albers en 1973, reportó un quiste parcialmente revestido por epitelio pseudoestratificado ciliado. Dos casos adicionales son mencionados en libros por Shafer y colaboradores y - - Worth. Un caso semejante fue reportado por Shira y Bhaskar y - por Salman y Harrigan. Buchner y Ramon reportaron dos casos - en 1974. (D.K. White, et al. 1975).

Nanavati, et al. 1979 exponen un criterio conveniente para ser llevado a un diagnóstico de quiste mandibular medio:

- La lesión convenientemente tiende a ser localizada en - la línea media de la mandíbula a la altura de los ápices de -- los dientes anteriores.

- Los dientes adyacentes tienden a ser vitales y así permanecen en el período postoperatorio después de la enucleación del quiste.

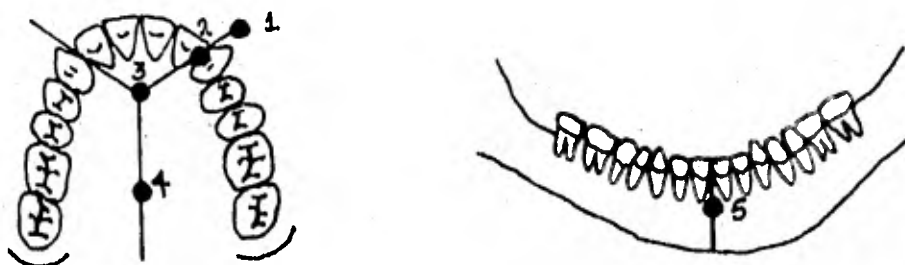
- Radiográficamente, la lesión tiende a ser simétrica bilateral a través de la línea media mandibular, y la lámina dura adyacente a los dientes se encuentra intacta.

- Durante la enucleación quirúrgica, la relación no es observada entre la lesión y las raíces de los dientes contiguos, y preferentemente puede ser cortada por una zona clara de hueso normal en la radiografía, entre la lesión y los ápices de - los dientes anteriores inferiores.

- La lesión se encuentra revestida por un epitelio escamoso estratificado.

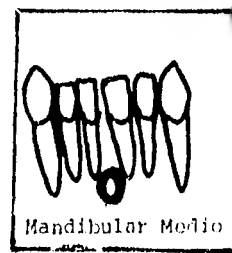
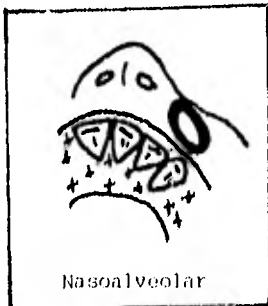
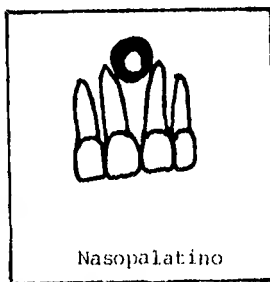
LOCALIZACION CLASICA DE LOS QUISTES FISURALES DE LOS MAXILARES.

LOCALIZACION CLASICA DE LOS QUISTES FISURALES DE LOS MAXILARES:



LINEAS DE FUSION.

- 1.- QUISTE NASOALVEOLAR
- 2.- QUISTE GLOBULOMAXILAR
- 3.- QUISTE NASOPALATINO
- 4.- QUISTE PALATINO MEDIO
- 5.- QUISTE MANDIBULAR MEDIO





B I B L I O G R A F I A

- Killey H.C., et al.  
"Lesiones quísticas benignas de los maxilares, su diagnóstico y tratamiento".  
Ed. Mundi. Buenos Aires Argentina 1979 3a. ed.  
págs. 153-161.
  
- Gorlin R.J.  
"Patología oral".  
Ed. Salvat. Barcelona España 1975. págs. 488-89.
  
- Gardner D.G., et al. "Odontogénicos y fisurales: Quistes de los maxilares". Pathol Annu (Eng) 1978.  
13 Pt 1: 177-200. págs. 177-78, 196-98.
  
- Summers G.W. "Quistes Maxilares: Diagnóstico y tratamiento".  
Head Neck Surg (Eng) Ene-Feb. 1979; 1 (3); 243-58.  
págs. 243-45.
  
- Archer W.H. "Cirugía Bucal" Ed. Mundi.  
Buenos Aires Argentina 1977. págs. 325-8.
  
- Hedin M., et al. "Tratamiento quirúrgico de quistes del conducto nasopalatino"  
Int J. Oral Surg 1978 7: 427-433.  
págs. 428-29.

- Christ T.F.  
"El quiste globulomaxilar: Una concepción embriológica".  
Oral Surg. Octubre 1970 515-526. Págs. 515-17.
  
- Hollinshead M.B. y Schneider L.C.  
"Un análisis histológico y embriológico del tan llamado quiste globulomaxilar"  
Int J. Oral Surg  
(Eng) Agosto 1980: 9 (4): 281-6. págs. 281-5.
  
- Taicher S. y Badri A.  
"Lesiones parecidas a quistes globulomaxilares"  
Oral Surg (U.S.A.) Julio 1977: 25-29. pág. 29.
  
- Zegarelli E.  
"Diagnóstico en patología oral"  
Ed. Salvat. Barcelona España 1977. pág. 190-5.
  
- Balfour R.S.  
"Quiste Nasoalveolar"  
J. MD State Dent Assoc (U.S.A.)  
Agosto 1977 (2): 92-94. pág. 92.
  
- Landa LL. S., et al.  
"Quiste Nasoalveolar o Quiste de Klestad.  
A propósito de un caso".  
Rev. Esp. Estomatol. (Esp)  
29-32 Ene-Feb. 1980. pág. 30.
  
- Granato L. y Carbonelli B.  
"Quiste nasoalveolar"  
Rev. Braz, Oto-Rino-Laringol (Brazil) 1976; 42/2

- (104-11. págs. 109-11
  
- Bagi B.S.  
"Quieste nasoalveolar"  
J. Indian Dent Assoc. (Eng)  
Junio 1979; 51 (6): 177-80, págs. 179-80.
  
- Brandao G.S., et al.  
"Quieste nasolabial bilateral"  
Oral Surg (U.S.A.) Marzo 1974: 480-84. pág. 480.
  
- Courage G.R., et al.  
"Quiestes palatinos medios"  
Oral Surg (U.S.A.)  
Mayo 1974: 37: 745-753. págs. 750-51.
  
- Taintor J.F. y Fahid A.  
"Quieste palatino medio: reporte de un caso"  
Dent Surv (Eng) Agosto 1977; 53 (8): 33, 36. pág. 33.
  
- Gordon N.C., et al.  
"Quieste palatino medio y Osteoma antral maxilar: reporte de un caso inusual"  
J. Oral Surg (Eng) Mayo 1980: 38 (5): 361-5. pág. 361.
  
- Cinberg J.Z. y Marshald P.S.  
"Quieste palatino medio: Un recordatorio de la fusión-palatina"  
Ann Otol Rinol Laryngol 88 (3 Pt 1); 377-81.  
May-Jun 1979. pág. 380.
  
- Albers D.D. "Quieste mandibular medio parcialmente re-vestido con epitelio columnar pseudoestratificado".

Oral Surg (U.S.A.) Julio 1973: 11-5. Pág. 14.

- Buchner A. y Ramon M.  
"Quiste mandibular medio - Una lesión rara de origen -  
debatible"  
Oral Surg (U.S.A.) Marzo 1974: 37 (3):  
431-37. pág. 432.
  
- Boucree S.A., et al.  
"Quiste no odontogénico de la mandíbula"  
J. DC Dent Soc. (Eng) Primavera 1978: 11-4. pág. 12.
  
- White D.K., et al.  
"Quiste mandibular medio: Revisión de la literatura y-  
reporte de dos casos"  
J. Oral. Surg. (U.S.A.) 1975: 33/5 (372-375).  
págs. 372-73.
  
- Nanavati S.D. y Pallavi G.  
"Quiste mandibular medio"  
J. Oral Surg (U.S.A.) Marzo 1979: 37 (3): 431-37  
pág. 435.

## CAPITULO V

PROCEDIMIENTOS CLINICO, RADIOGRAFICO Y DE LABORATORIO NECESARIOS PARA ESTABLECER UN DIAGNOSTICO DE QUISTES FISURALES.

IMPORTANCIA DE LA HISTORIA CLINICA EN EL DIAGNOSTICO DE QUISTES FISURALES.

El reconocimiento de una enfermedad bucal ya sea de origen general o local se realiza mediante la observación o inspección, interrogatorio, exploración física e interpretación de los datos (Historia clínica). Con los datos así obtenidos y anotados (que pueden incluir hasta estudios radiográficos y de laboratorio) se determina el proceso patológico fundamental (por ej.: tumefacción a nivel de la papila palatina), precisando luego la entidad patológica específica (por ej.: quiste nasopalatino).

Generalmente las enfermedades bucales son de diagnóstico fácil debido a sus rasgos típicos; sin embargo, algunas requieren un estudio más metódico y general. En estos casos, para establecer un diagnóstico ya sea de presunción, diferencial o definitivo, el examinador experto debe hacer un rápido repaso mental de los principales procesos patológicos para ir eliminando, por exclusión, las más improbables. Puesto que los primeros signos y síntomas suelen ser reflejo del proceso patológico subyacente, el conocimiento de las manifestaciones clínicas asociadas servirá como base para el diagnóstico, el cual debe incluir un diagnóstico bucal y un diagnóstico general del paciente.

## INTERROGATORIO Y REGISTRO DE DATOS:

## DATOS PERSONALES:

Esta parte de la historia clínica es muy breve, y es la que se encarga de reunir los datos personales, o sea, el nombre completo con sus dos apellidos, precedidos del sustantivo señor, señora, etc.; a continuación se anota la edad, la dirección y la ocupación del paciente, teniendo cuidado de no omitir la fecha en que se efectúa la exploración. Desde este momento, comienza la recopilación de datos positivos que han de afirmar el diagnóstico, o de datos negativos que han de eliminar determinados padecimientos.

Por ejemplo, si se trata de un hombre o una mujer, automáticamente quedan eliminados todos los padecimientos exclusivos del sexo opuesto.

La edad del paciente es de suma importancia; por ejemplo, a la edad de 13 años automáticamente se eliminan casi todas -- las enfermedades propias de la infancia, como sarampión, rubeola, tosferina, etc.; así como los padecimientos de la edad madura y la senectud, como la hipertensión arterial, la miocarditis, la arteriosclerosis, etc.; y en cambio, nos hará pensar en las afecciones propias de la adolescencia como la fiebre tifoidea, la tuberculosis, las anemias deficientes en hierro, -- etc.

Igual importancia debemos conceder al lugar de residencia y ocupación del paciente. El sitio habitual en que radica el paciente nos da la clave de algunas de las enfermedades propias de la localidad y desde luego, nos ayuda a descartar -- otros padecimientos que no son comunes en esa región.

Al hablar del lugar de residencia en que habita se tendrá en cuenta su nacionalidad y raza. Cuando el paciente sea extranjero, convendrá hacerlo constar en el informe, pues algunas razas o regiones también tienen su patología propia,

**PADECIMIENTO ACTUAL:**

Después se procede a anotar, empleando las propias palabras del enfermo, el problema que motivó su visita actual. En caso de tratarse de una visita periódica y aunque el enfermo -afirme que sólo vino para una "revisión", esta razón no debe -aceptarse enseguida. En efecto, un interrogatorio más detallado revela con frecuencia que el motivo de dicha revisión fue -la aparición reciente de un dolor indefinido o de algún otro -signo o síntoma que impulsaron al paciente a adelantar su visita. Si el enfermo viene de parte de otro médico o dentista se recomienda anotar su nombre y dirección para informarle.

Es importante también anotar la evolución del padecimiento, destacando los signos y síntomas, el tiempo en que se inició y el "estado actual" en el que se encuentra.

**ANTECEDENTES HEREDOFAMILIARES:**

El pasado del paciente, desde el punto de vista de la clínica médica se remonta más allá del nacimiento; es importante-conocer también el de susprogenitores inmediatos y sus colaterales y aún su descendencia. Todos estos datos se incluyen en los llamados antecedentes familiares; por lo menos se le interroga acerca de la salud de sus padres, hermanos e hijos y, en caso de que hayan muerto, se pregunta cuál fue la causa. Se -ha comprobado que se hereda "el terreno", es decir, la propensión a padecer tal o cual padecimiento o grupo de padecimien--tos en forma familiar; por ejemplo, existen familias de asmáticos y de obesos; o bien en la misma suelen darse varios casos-de diabetes o de reumatismo crónico, etc.; también hay propensión a padecer embolia cerebral o afecciones cardíacas. En --otras ocasiones es de suma importancia saber si algún miembro-de la familia sufre tuberculosis, pues el peligro de contagio-es inminente.

## ANTECEDENTES PERSONALES PATOLOGICOS.

Uno de los objetivos principales del examen inicial es - apreciar el estado de salud general del enfermo. Como esta exploración no sustituye al examen médico y si hace tiempo que - el médico de cabecera del paciente no lo ha examinado y sobre- todo si surge alguna duda acerca de su estado general, es pre- ciso remitirlo al médico para que realice dicho examen.

Se debe preguntar al paciente si está bajo vigilancia mé- dica; en caso de respuesta afirmativa se anotará la fecha de - la última visita, nombre y dirección del médico, así como el - motivo de la consulta. Cuando sea pertinente, se consultará - al médico para confirmar o negar la presencia de alguna enfer- medad grave que pudiera poner en peligro la vida del enfermo - durante el tratamiento odontológico o que pudiera afectar, por contagio, al dentista o a su personal auxiliar.

Se recomienda seguir cierto orden en las preguntas, al ob- tener una respuesta positiva o dudosa se anotará en el expe- - diente, aunque en este momento parezca sin importancia, y se - harán preguntas pertinentes complementarias. A continuación - se presentan algunos ejemplos de preguntas que pueden hacerse - y que abarcan los sistemas principales del organismo. Es evi- dente que deben modificarse según factores como edad, nivel -- cultural y sexo del paciente.

- 1.- Ha padecido alguna enfermedad grave en los últimos -- tiempos?
- 2.- Ha estado hospitalizado?
- 3.- Ha tenido alguna enfermedad cardiaca, presión arte- - rial alta o baja, o alguna enfermedad de la sangre?
- 4.- Se resfría fácilmente, padece de tos con frecuencia?
- 5.- Tiene alguna dificultad para respirar?
- 6.- Siente molestias estomacales o intestinales?



- 7.- Ha padecido trastornos glandulares como diabetes o bocio?
- 8.- Ha tenido alguna enfermedad renal o urinaria?
- 9.- Pierde a veces el conocimiento?
- 10.- Ha tenido accesos de palidez, sudación y sensación de desmayo?
- 11.- Está tomando algún medicamento?
- 12.- Nunca ha tomado medicamentos?
- 13.- Es alérgico a algún medicamento, sustancia o alimento?
- 14.- Ha sido tratado con penicilina?
- 15.- Le ha provocado molestias? ¿Cuáles?

Si la mayor parte de las respuestas obtenidas hasta este momento han sido negativas, puede ser útil preguntar entonces: ¿Cómo se siente? ¿Cómo está su salud ahora?. En esta etapa -- del interrogatorio, el paciente suele tener la suficiente confianza para revelar signos y síntomas que no fueron descubiertos antes. Si todo parece estar bien, el dentista tendrá la seguridad de haber, por lo menos, intentado descubrir la presencia de trastornos de la salud general. El conservar este dato, anotándolo en el expediente puede ser útil para el diagnóstico y también como protección médico legal para el futuro.

Es preciso determinar el verdadero significado de las respuestas positivas; así, por ejemplo, si el enfermo afirma tener una presión alta, es preciso comprobar esto, tomándola el dentista en el consultorio dental, si es verdad esta información es necesario mandarlo con el médico de cabecera del paciente a fin de controlar la alteración antes de el tratamiento odontológico.

Así mismo, si afirma que sangra con abundancia después de las extracciones, el dentista debe pedir análisis de tiempo de hemorragia y de coagulación y si tiene algún problema tener interconsulta con su médico de cabecera.

Algunas de las quejas expresadas con frecuencia por los - pacientes pueden ser útiles para establecer el estado de salud general o emocional del enfermo, aunque no tenga relación di--recta con el diagnóstico del padecimiento bucal. (Mitchell - S.F. 1973).

#### EXPLORACION.

Para la realización de la exploración es necesario seguir siempre un orden fijo y bien definido, para evitar que pase --inadvertida alguna lesión desconocida; por tanto, este paso de la historia clínica no sólo se limita a la cavidad oral, sino-que debemos tomar en cuenta el aspecto general del paciente, y las características generales de cabeza, cuello, tórax y dorso.

Los signos vitales (temperatura, pulso, tensión arterial- y frecuencia respiratoria), se tomarán en cuenta en el examen-clínico.

La exploración física se realiza por varios métodos, los- cuales son: Inspección, percusión, palpación y auscultación. - (Molina Moguel J.L., et al. 1980, G.O. Kruger 1978).

En resumen, los objetivos principales de la Historia Clí- nica son:

- (1) Descubrir cualquier enfermedad bucal que habrá de ser tra- tada por el dentista, es decir, establecer un diagnóstico.
- (2) Descubrir las manifestaciones bucales de ciertas enferme- dades generales, siendo entonces necesario consultar con- otros médicos a fin de establecer un tratamiento precoz.
- (3) Reconocer cuál paciente podrá ser un riesgo quirúrgico.

- (4) Proteger contra un posible contagio tanto al dentista como a los demás pacientes y personal auxiliar.
- (5) Permitir al dentista valorar la educación y comportamiento de su paciente lo cual puede servir como auxiliar para decidir el plan de tratamiento.
- (6) Otro de los principales objetivos de realizar una completa historia clínica es la determinación del plan de tratamiento. (Mitchell S.F. 1973, H.W. Archer. 1978, Aguilar - C.R. 1974).

## IMPORTANCIA DE LOS EXAMENES DE LABORATORIO EN EL TRATAMIENTO - DE LOS QUISTES FISURALES:

Los exámenes de laboratorio son útiles para el cirujano - dentista, ya que son auxiliares para llegar a un diagnóstico - clínico correcto del padecimiento y, ayudan a resolver situa- ciones delicadas que pueden hacer difícil la operación quirúr- gica. (G.O. Kruger. 1978, H.W. Archer. 1978).

El examen sistemático de la sangre y de la orina, algunas veces nos revela estados patológicos que pueden complicar el - procedimiento quirúrgico.

De acuerdo a la intervención quirúrgica a realizar y el - diagnóstico general final (Historia Clínica) van a ser los exá- menes de laboratorio que se deben soliciar. No han de reali- zarse indistintamente gran número de pruebas de laboratorio an- tes del examen clínico, tratando de hacer un diagnóstico o por sentir que se cumple con un requisito. El abuso de los exáme- nes sin bases adecuadas conduce a diagnósticos erróneos y mane- jo inadecuado del paciente.

Los exámenes que más frecuentemente vamos a solicitar com- prenden: (1) Biometría hemática completa; (2) Pruebas de coagu- lación; (3) algunas pruebas de general de orina y; (4) de quí- mica sanguínea.

La biometría hemática se va interpretar de la siguiente - manera: Los eritrocitos se encuentran en cifra normal de 4 a 6 millones por  $\text{mm}^3$ , y se encuentran disminuidos en anemias, hemo- rragia, etc. Se encuentran aumentados en policitemia vera, des- hidratación, etc.

El número normal de leucocitos es: a) en el adulto de - - 5,000 a 10,000/ $\text{mm}^3$ . b) en el recién nacido de 10,000 a - - 25,000/ $\text{mm}^3$ . c) en niños de 8,000 a 15,000/ $\text{mm}^3$ . (G.O. Kruger. - 1978). Se encuentran disminuidos en algunas infecciones, esta

dos caquecticos, radiación y en relación con algunos productos químicos, analgésicos, sulfonamidas, etc. Se encuentran aumentados en leucemias, infecciones, hemorragias, etc.

No sólo se anota el número de la fórmula blanca (leucocitos) en lo que respecta a aumento o disminución, sino también el porcentaje de la cuenta diferencial. Normalmente los neutrófilos se encuentran en un 50 a 70% y están aumentados en infecciones agudas, intoxicaciones, envenenamientos, neoplasias malignas de hígado o médula ósea, leucemias, etc. Los eosinófilos se encuentran de 1 a 3%, y están aumentados en trastornos alérgicos, dermatitis, infecciones parasitarias, enfermedades del sistema hematopoyético, etc. Los basófilos se encuentran de 0 a 1%, y están aumentados en esplenectomía, infecciones como viruela y varicela, leucemia mielocítica crónica, enfermedad de Hodkin, etc. Los linfocitos se encuentran en un 20 a 40%, y están aumentados en infecciones agudas, exantemas, raquitismo, malnutrición, etc. Los monocitos se encuentran en un 2 a 8%, aumentados en infecciones bacterianas, endocarditis, infección de protozoarios, leucemia monocítica, etc.

Los leucocitos polimorfonucleares tienden a aumentar en estados inflamatorios agudos y después de traumatismos, etc.; en osteomielitis de los maxilares los monocitos tienden a aumentar.

La hemoglobina se encuentra en cifra normal de 12.5 a 17-gr. por 100 c.c.; se encuentra disminuida en anemia, hemorragia, etc.; y aumentada en policitemia vera, deshidratación, etc.

El hematocrito demuestra un índice excelente del volumen de glóbulos rojos. El volumen de la sedimentación de glóbulos rojos se expresa en porcentaje, después que la sangre ha sido centrifugada. Si hay 2 ml. de glóbulos rojos sedimentados en el tubo que contiene 4 ml. de sangre, entonces el hematocrito-

es de 50%. La cifra normal para los hombres es de 40 a 50%; - para las mujeres es de 35 a 45%. Se encuentra aumentado en -- pérdidas acuosas importantes, como en la deshidratación primitiva o secundaria, en el shock, en las quemaduras, etc. Se en encuentra disminuido en todas las anemias. (Balcells-Gorina A. - 1964).

La hemoglobina globular media es el peso de la hemoglobina en el eritrocito medio normal de 27 a 32 mgr. Disminuye en anemia hipocrómica, etc.; y aumenta en anemia hiperocrómica, -- etc.

Volumen Globular Medio, es el volumen del eritrocito medio, disminuye en anemia microcítica, y aumenta en anemia macrocítica, etc.

El número normal de plaquetas en la sangre, medido por -- las técnicas más empleadas varía entre aproximadamente 200,000 a 400,000/mm<sup>3</sup>. Intervienen activamente en la coagulación sanguínea ya que forman nudos en la red de fibrina, liberan activadores de la tromboplastina y de su cofactor, y aumentan la -- retracción del coágulo. Se encuentran disminuidas en púrpura trombocitopénica, leucemias agudas, anemias, etc.; aumentadas en policitemia, hemorragia, anemia, etc.

Las pruebas de coagulación se interpretan como sigue:

Tiempo de Protrombina.- Para las finalidades de la clínica, las determinaciones del tiempo de protrombina de acuerdo -- con el método de Quick, son suficientes para descubrir hipopro -- trombinemia debida a la deficiencia de la vitamina K. En realidad, no se trata de una prueba cuantitativa, sino de una medida de la actividad protrombínica. Las cifras normales va--- rían de 11 a 18 segundos. Se encuentra aumentada en trombofle -- bitis (aguda), mieloma múltiple, etc.; y disminuida en defi -- ciencia de vitamina K, enfermedad hemorrágica del recién nacido, enfermedades de absorción de vitamina K, etc. (A.J. Kolmer,

1964).

Tiempo de Tromboplastina.- La substancia (o substancias) que existen en un extracto tisular que inicia el mecanismo extrínseco de coagulación se llama tromboplastina. En las pruebas de Biggs y Douglas (prueba de generación de tromboplastina) se llevan a cabo de la siguiente manera: Sobre un sustrato de protrombina y fibrinógeno se va añadiendo cada minuto los elementos necesarios para la generación de la tromboplastina; plaquetas factor plasma desprotrombinizado (globulina antihemofílica clásica, PTA) y suero (PTC o factor Christmas y PTA) y factor Stuart. Así se obtiene una curva con un punto mínimo de tiempo de coagulación que varía según las técnicas. Según el método de proctor-Rapaport mediante fibrómetro digital sus valores normales son de 25 a 35 segundos. (A. Belcells- Gorina, 1964). Esta prueba se encuentra alterada en los síndromes hemofílicos, en la tromboastenia, etc.

Tiempo de Coagulación.- Se han creado pruebas similares a las empleadas para determinar el tiempo de protrombina, con el fin de especificar las cantidades relativas de otros factores de coagulación de la sangre. Al efectuar las pruebas se añade un exceso de todos los factores, aparte del que se está ensayando a la sangre oxalatada, y luego se determina el tiempo de coagulación, de la misma manera que para valorar en la forma acostumbrada el tiempo de protrombina. Si hay deficiencia de dicho factor el tiempo se prolonga considerablemente. El tiempo de coagulación también variará respecto a la técnica que se utilice, por ejemplo, en una técnica reconocida sus valores normales son de 8 a 10 min.

Tiempo de Sangrado.- El tiempo de sangrado suele durar 3 min. aproximadamente; sin embargo, la duración depende sobre todo de la herida, su profundidad y el grado de hiperemia que tenía el dedo cuando se efectuó la prueba. Se puede encontrar aumentado en algunos estados patológicos como púrpura, leuce-

mias, anemia, etc. (Guyton, 1979).

En el examen general de orina uno de los datos más relevantes es la detección de alguna anormalidad de la concentración de glucosa. El aumento de la glucosa en la orina se designa con el nombre de glucosuria o glucoresis. Su descubrimiento debe siempre despertar la sospecha de la existencia de diabetes mellitus mientras no se pruebe lo contrario por medio de determinaciones hechas en la sangre en ayunas o en períodos postprandiales, y si es necesario, por medio de las pruebas de tolerancia a la glucosa. Ya que la frecuencia de los casos no descubiertos de diabetes mellitus es tan alta casi como la de los casos conocidos, es evidente que las pruebas para determinar la existencia de glucosuria y de hiperglucemia son procedimientos rutinarios de orientación de gran valor. Las pruebas para la demostración de la existencia de glucosa aisladamente consideradas, son sin embargo insuficientes, no sólo porque puede presentarse glucosuria en ausencia de la diabetes mellitus, sino también porque puede presentarse la diabetes sacarina en algunos casos sin glucoresis. La orina emitida una o dos horas después de la comida es la que debe ser preferida; en otros casos, la orina reunida en la noche es la que puede ser usada. La orina emitida en la mañana al levantarse no es muy segura y por lo tanto, no deberá ser empleada. (A.J. Kolmer. 1964).

Química Sanguínea.- En la mayoría de los casos (sino es que siempre) se debe solicitar algunos datos con respecto a la química sanguínea, dentro de los cuales la glucosa adquiere un valor importante ya que puede demostrar alteraciones como la diabetes mellitus, que no en todos los casos del examen de orina se detecta. Las cifras normales de la glucosa en la sangre venosa en ayunas varían de 80 a 120 mg por 100 por el método de Folin-Wu, y de 60 a 110 mg por 100 con otros métodos. La glucosa normal de la sangre en el período postprandial es me--



nor de 150 mg por 100 por el método de Folin-Wu, y menor de -- 140 mg con los otros métodos. Aproximadamente en el 80% de -- los individuos normales la glucosuria no se presenta mientras la glucosa de la sangre venosa no llegue a las cifras de 140 a 190 mg por 100 (en la sangre capilar alrededor de 200 mg), lo cual constituye el umbral renal normal, debido a la saturación de los túbulos renales con glucosa. Sin embargo, la glucosu-- ria puede presentarse en individuos con cifras normales de glu-- cosa en la sangre en el período de ayuno, lo que se llama glu-- cosuria normoglucémica.

La importancia de la detección de la diabetes mellitus -- con respecto a la intervención quirúrgica es bien conocida, -- pues existe una alta incidencia de infecciones, la cual una -- vez establecida puede extenderse rápidamente. La intervención quirúrgica en estos pacientes puede precipitar un proceso in-- feccioso, por la disminución de la resistencia local y general. La cicatrización también es defectuosa; por esto, la importan-- cia de los exámenes citados.

## TIPOS DE RADIOGRAFIAS COMO AUXILIARES EN EL DIAGNOSTICO DE LOS QUISTES FISURALES.

La radiografía diagnóstica es el producto del uso apropiado del equipo de Rayos X. El objetivo de la radiografía es -- proyectar las imágenes de los tejidos óseo y dental en su totalidad, de tal forma que estas imágenes rindan un máximo de información. La radiografía ideal muestra, por lo tanto, una -- imagen con determinadas cualidades. Estas son: (1) Una imagen nítida, (2) una imagen cuya forma es semejante a la del objeto, y (3) una imagen que tenga el mismo tamaño que el objeto. (A.- H. Wuehrmann, et al. 1971).

Específicamente para la localización y determinación de -- la extensión de los procesos quísticos se utilizan dos tipos -- de películas radiográficas: 1.- Radiografías Extraorales, dentro de las cuales podemos utilizar, según el caso: Anteroposterior, Posteroanterior de cráneo, Lateral de cráneo, Lateral -- curva de cráneo, Posteroanterior de mandíbula, Ortopantomografía (panorámica) y Tomografía, y 2.- Radiografías Intraorales, que son las que con mayor frecuencia se emplean en estos casos, estas incluyen: Periapical, Oclusal clásica y Oclusal topográfica.

RADIOGRAFIAS EXTRAORALES.- Estas películas nos proporcionan una área de análisis más extensa en relación con las intraorales, sólo que la nitidez de las películas radiográficas es mucho menor en relación a las indicadas, es decir, que su uso está indicado con respecto a los quistes fisurales, cuando estos presentan una extensión bastante grande, o su localización es muy superior en el maxilar superior, por ejemplo: quiste nasopalatino cerca del piso nasal, o viceversa, muy inferior en la mandíbula, lo que impide que sean observados en una película intraoral, etc.

#### PELICULA ANTEROPOSTERIOR.

Esta película consiste en la toma radiográfica a nivel de la boca, la cual se encuentra abierta, y el rayo central es dirigido a través del centro de la boca, perpendicularmente al plano de la película, la cual se encuentra por detrás de la cabeza, y paralela a una línea que atraviesa el margen gingival de los dientes incisivos superiores y la extremidad de la mastoide. Esta radiografía nos proporciona un campo que comprende los maxilares, tanto superior e inferior superpuestos a el atlas y el axis (primera y segunda vértebras cervicales).

#### PELICULA POSTEROANTERIOR DE CRANEO.

La toma de esta película consiste en colocar la proyec ción del rayo sobre un punto coronal, que pasa a través del nasión. Esta proyección impide la superposición perjudicial de la base del cráneo sobre la parte superior de la cara y de la frente. Esta radiografía reproduce la naturaleza de la lámina vertical entera del hueso frontal, los senos frontal, etmoidal, y los maxilares en su totalidad, y asimismo los huesos de la cara, y las apofisis mastoides.

#### PELICULA LATERAL DE CRANEO.

Como su nombre lo indica nos proporciona una visión general del cráneo vista de lado, lógicamente con superposición de imágenes, donde los maxilares se observan lateralmente completos. El punto externo de referencia para la toma de esta radiografía, es decir, por donde se dirige el rayo central, es a través de la fosa pituitaria, en un plano perpendicular a la película. La nitidez de esta radiografía para la localización de quistes en los maxilares es poca, de tal forma que el proceso quístico debe ser muy extenso para poder detectarlo, (Casta ñeda G,C. 1977.)

#### PELICULA LATERAL CURVA O TANGENCIAL.

Es una radiografía bastante similar a la anterior, sólo - que la proyección del rayo se enfoca más a la región anterior de la cara, donde se observan con mayor claridad los maxilares, y es una excelente película para: 1) localizar un diente alto, no erupcionado, asociado con un gran quiste dentífero maxilar, 2) determinar el margen superior de un gran quiste odontogénico o fisural invasor del antro, y 3) delinear los límites de un quiste mucoso de seno maxilar. (H.C. Killey, et al. 1979).

#### PELICULA POSTEROANTERIOR DE MANDIBULA.

Es una radiografía que brinda una imagen completa de la - región anterior de los maxilares, donde se muestra claramente la sínfisis mentoniana, el cuerpo de la mandíbula y los dientes incisivos inferiores y superiores.

La ubicación del rayo central es a nivel de la 2a. vértebra cervical.

#### PELICULA ORTOPANTOMOGRAFIA (PANORAMICA).

La ortopantograma es una película que expone la totalidad de los maxilares, y por esto puede reemplazar a la radiografía lateral. Las radiografías panorámicas están, ante todo, indicadas cuando se trata de obtener una información sobre la extensión de procesos quísticos, neoplásicos u osteomielíticos, sobre el estado de los dientes o la posición de los mismos, -- así como sobre cualesquiera inhibiciones de desarrollo en las zonas maxilares, y cuando se desean hallar indicaciones para la realización de exámenes radiológicos especiales. Son particularmente ventajosas en la representación de todas las especies de quistes, si además de las correspondientes dimensiones, y la reproducción completa del proceso, la posición de los - - dientes entre sí cobra especial interés para el diagnóstico ra

diológico. Los desplazamientos de las raíces de los dientes, - ocasionados por quistes o una infiltración en el seno maxilar - son reproducidas en una forma particularmente óptima.

Asimismo es de esperar una reproducción instructiva de tumores en la zona maxilar inferior, lo que se pone de manifiesto, tanto más, si tienen suficiente tamaño y están situados en el cuerpo maxilar y en la rama ascendente.

En la región del maxilar superior, es singularmente buena la reproducción de tumores con representaciones de sombra, y - que están localizadas fuera del seno maxilar. Todas las alteraciones dentro del seno maxilar se representan mejor en las - radiografías panorámicas y tomografías de los senos accesorios. La única desventaja es el costo del equipo y de la película radiográfica.

#### PELICULA TOMOGRAFICA.

La tomografía ha sido empleada en el examen de los quistes de los maxilares, pero su aplicación en este campo está -- restringida a causa de la excelente información que podemos obtener con las técnicas de rutina. Sin embargo, sería oportuno usar este método cuando se requiere mayor claridad en la investigación radiológica de una destrucción quística en la región - del proceso condilar y coronoideo. Se puede emplear también - para definir los contornos de un maxilar superior expandido. - (H.C. Killey, et al. 1979).

#### ESTEREORADIOGRAFIA.

La estereoscopia es una técnica para obtener perspectiva - o profundidad en una imagen radiográfica mentoniana. El principio ha sido aplicado para la localización de quistes, y los - estudios estereoscópicos pueden usarse para determinar la posición exacta de una cavidad ósea o para salvar limitaciones en-

la interpretación radiográfica, cuando está en duda sobre el - compromiso de los ápices dentarios dentro de un quiste. En -- exámenes de rutina, donde un sólo plano es suficiente, no se - deben usar proyecciones estereoscópicas. (H.C. Killey, et al.- 1979).

La estereoradiografía sistemática se recomienda siempre, - debido a la formación de una imagen en las tres dimensiones, - que permite el descubrimiento de muchos estados patológicos, - que de otra manera no se descubrirían. (G.C. Castañeda. 1977).

RADIOGRAFIAS INTRAORALES: Desde el punto de vista odonto - lógico, es importante que, con una adecuada localización de -- los quistes fisurales, se realicen por principio radiofráficas - intraorales, ya que éstas permiten una óptima reproducción de - todos los detalles de la imagen radiológica.

#### PELICULAS PERIAPICALES.

Este tipo de radiografías son las que proporcionan una -- imagen más exacta y nítida del área quística, pero a causa del pequeño tamaño de las películas, sólo se ve generalmente una - porción de la cavidad quística. Es importante tomar radiogra - fías periapicales cercanas a los extremos de grandes quistes - para que sus extremidades se puedan visualizar. Cuando el - - quiste reduce el grosor de una capa externa de alguna entidad, puede ser apropiada una reducción en la exposición y producir - una radiografía más informativa.

#### PELICULA OCLUSAL CLASICA.

En el maxilar superior este tipo de radiografía revela la cantidad de destrucción de hueso palatino causada por un proce - so quístico y revela cualquier alteración del contorno óseo -- del maxilar superior de una expansión quística hacia el exte - rior. Una vista oclusal del eje longitudinal del maxilar infe

rior revela la "distención" característica de las láminas corticales internas y externas.

#### PELICULA OCLUSAL TOPOGRAFICA.

Una radiografía topográfica se parece a una película periapical habitual, pero es mayor. La película se inserta dentro de la boca como en la película oclusal clásica, con el lado de exposición de la película mirando hacia los dientes a examinar. La película debe ser colocada de tal forma que la sombra de la región en cuestión será proyectada sobre la película cuando se hace la exposición. Las reglas de angulación para las proyecciones topográficas son idénticas a las de la técnica de bisección. (G.C. Castañeda. 1977).

Esta vista oclusal auxiliar es útil para la diferenciación de la condición quística de la sombra antral, y también elimina la superposición del hueso cigomático sobre los ápices de un molar que puede haber sido responsable del cambio patológico. (H.C. Killey, et al. 1979).

#### QUISTE NASOPALATINO

Para la examinación radiográfica de un quiste del conducto nasopalatino se pueden utilizar las siguientes películas: - una periapical, una oclusal, una ortopantomografía, y una película lateral curva, ésta última se utiliza cuando la lesión quística es muy extensa, o cuando se encuentra muy cercana al piso nasal. (B. Balaban, et al. 1978, J.C. Nortjé, et al. 1978, M. Hedín, et al. 1978).

#### QUISTE GLOBULOMAXILAR

Se ha observado que el quiste globulomaxilar presenta una apariencia radiográfica típica, la cual puede ser demostrada -

perfectamente en la toma de películas intraorales; como la periapical y la oclusal. (Gardner. 1978, G. Pappalardo. 1977. S. Taicher, et al. 1977, M.B. Hollinshead. 1980).

#### QUISTE NASOALVEOLAR.

En aquellos casos en que se localiza en tejidos blandos - una lesión quística, por ejemplo, quiste nasopalveolar, la radiografía convencional no proporciona datos relevantes. Es importante aumentar la absorción de rayos X por la cavidad o lesión, esto se realiza inyectando sustancias radiopacas de contraste. En la radiografía bucal, el uso de material radiopaco como medio de contraste es la técnica más eficiente y práctica.

El elemento fundamental de empleo más frecuente en odontología es el yodo. El odontólogo puede disponer de suspensiones acuosas y oleosas de compuestos yodados como por ejemplo, - el Lipiodol y Diposil.

Tanto las tomas radiográficas periapical, oclusal y panorámica no proporcionan datos relevantes de un posible quiste nasopalveolar, siempre y cuando éste no presente resorción ósea, sin embargo, al inyectar alguna de las sustancias antes indicadas previa aspiración del líquido de la lesión, cualquiera de las películas mencionadas, agregando una vista lateral - curva, etc., pueden proporcionar datos específicos del quiste. (A.H. Wuehrmann. 1971, G.S. Brandao, et al. 1974, R.S. Balfour. 1977, LL. S. Landa, et al. 1980).

De modo contrario, cuando existe resorción ósea, en cualquier película radiográfica, especialmente intraorales se observa una área de disminuída densidad ósea. (Brandao. 1974).

#### QUISTE PALATINO MEDIO

La examinación radiográfica de un quiste palatino medio -



comprende la toma de películas periapical y oclusal, particularmente la última, ya que ésta es la mejor en demostrar la -- área radiolúcida palatina. (G.R. Courage, et al. 1974, C.G. -- Newton, et al. 1980).

Particular es el caso presentado por Cinberg 1979, donde se utilizó una película anteroposterior, debido a que la localización del quiste se encontraba cerca del piso nasal.

#### QUISTE MANDIBULAR MEDIO

Al igual que los otros quistes fisurales, el quiste mandibular medio se puede observar radiográficamente tanto en películas periapicales y oclusales como panorámicas; ésta última -- cuando la extensión del proceso quístico es considerable o -- grande. (D. Albers. 1973, A. Buchner y Ramon 1974, D.K. White, et al. 1975, W.A. Soskolne y A. Shteyer 1977, S.A. Boucree, et al. 1978, S.D. Nanavati y R.G. Pallavi. 1979).

#### OTRAS TECNICAS RADIOLOGICAS DE DIAGNOSTICO.

Si se dificulta hacer un diagnóstico confiable, la aspiración y la inyección de un medio de contraste son ayudas técnicas indispensables.

La introducción de un medio radio-opaco dentro de una lesión quística es un procedimiento raramente utilizado para distinguir un quiste de un seno maxilar. La inyección de una solución de contraste soluble en agua por medio de una jeringa -- con aguja gruesa dentro de la cavidad está precedida por el -- retiro de cualquier fluido presente en el área.

Otras indicaciones para fluidos radiopacos en el diagnóstico de quistes son: (1) Para demostrar la relación de un quiste nasopalveolar con la superficie del maxilar y con los márgenes

nes de la apertura nasal anterior, y (2) para producir evidencia sialográfica que una cavidad de Stafne puede contener un lóbulo de la glándula salival submandibular.

El medio de contraste puede también ser utilizado después de un tratamiento de un quiste, para seguir el progreso de la regresión de una cavidad marsupializada. La cavidad puede ser rellenada con una pasta de bismuto-iodoformo colocada sobre -- una gasa para luego tomar una radiografía. Con controles semestrales también se puede usar para este propósito un algodón hidrófilo embebido en Lipiodol.

Después de tomar las radiografías esenciales, puede ser aconsejable eliminar el material de contraste por medio de la aspiración o cualquier otro método. Si existe una gran abertura en la cavidad, el mover la cabeza del paciente para que el espacio delimitado no esté más en una posición dependiente, -- permitirá que el fluido se escurra. El medio que sea soluble en agua se dispersará por sí mismo.

La densa sombra que circunda el espacio quístico se ve en las radiografías comunes. Un llenado insuficiente de la cavidad puede llevar a una interpretación incorrecta, pero al contrario, la pequeña cantidad de medio opaco puede usarse para definir las dimensiones de un gran quiste haciendo mover la cabeza del paciente, de tal manera que el nivel de cualquier -- fluido sea paralelo con la película cuando se dispare el rayo central. (H.C. Killey, et al. 1979).

La utilización de las películas radiográficas como auxiliar en el diagnóstico de las alteraciones denominadas quistes fisurales está bien establecido. Asimismo, que las entidades patológicas denominadas quistes, presentan una apariencia radiográfica radiolúcida, que por lo general está bien definida y de una forma circular. La variedad de películas y técnicas radiográficas que se pueden utilizar para establecer un diag--

nóstico radiológico son múltiples, pero sin dudar, podemos establecer que las radiografías que más se utilizan en odontología para la detección de procesos quísticos son las películas-intraorales, debido a que éstas presentan una alteración con mayor nitidez y exactitud que cualquier otra. Las radiografías extraorales se encuentran como un segundo recurso y se utilizarán, según el caso lo indique; por ejemplo: procesos quísticos extensos, posiciones de los quistes no comunes, etc., es decir, que están indicadas en casos especiales.

## LA BIOPSIA COMO AUXILIAR EN EL DIAGNOSTICO DE LOS QUISTES FISURALES.

El término "biopsia" denota el examen de un tejido extraído quirúrgicamente, y no sólo comprende la toma del tejido, sino también su examen microscópico. Es imprescindible para el diagnóstico de cualquier neoplasia, ningún diagnóstico de malignidad debe hacerse sin haber sido confirmado por un estudio microscópico.

Aplicaciones de la biopsia: Las biopsias se emplean con mucha frecuencia con fines diagnósticos y pronósticos y para seguir la evolución y eficiencia del tratamiento.

En consecuencia, las aplicaciones de la biopsia podrían enumerarse de la siguiente manera:

- 1.- Diagnóstico de lesiones patológicas.
- 2.- Valoración de la malignidad de los tumores, con miras a un pronóstico más exacto, y la elección del tratamiento.
- 3.- Determinación de si se ha realizado o no una excisión adecuada, tanto en una lesión neoplásica como en una no neoplásica.
- 4.- Reconocimiento o exclusión de metástasis tumorales en ganglios linfáticos y otros tejidos.
- 5.- Evaluación del resultado de ciertas formas terapéuticas tanto en los estados malignos como en los no malignos. (J.D. Hardy, et al. 1961).

## TIPOS DE BIOPSIA QUE SE UTILIZAN COMO AUXILIARES EN EL DIAGNOSTICO DE QUISTES FISURALES.

La diversidad de métodos para obtener material mediante biopsia, aumentan con el tiempo, y lo mismo con la variedad de

materiales que se envían al anatomopatólogo para su estudio. - Entre los procedimientos empleados, los que se utilizan para el diagnóstico de procesos quísticos se encuentran:

(1) BIOPSIA POR ASPIRACION. (Exploración Quirúrgica).

Consiste en la aspiración del contenido de una lesión, mediante el empleo de una jeringa con aguja de luz grande, - para determinar la naturaleza de la lesión. Por ejemplo, - quiste nasoalveolar, es decir, como diagnóstico preoperatorio.

(2) BIOPSIA POR INCISION O DIAGNOSTICA.

Se utiliza en circunstancias cuando la lesión es demasiado extensa como para su remoción completa. De ahí el nombre de diagnóstica, ya que sólo se toma una pequeña muestra para su estudio microscópico y valoración. La muestra debe incluir una porción de tejido normal para su comparación - con la parte lesionada.

(3) BIOPSIA POR EXCISION.

Esta técnica consiste en la eliminación completa de una le sión pequeña para su estudio microscópico. La utilización de ésta se prefiere cuando el tamaño de la lesión es tal - que puede ser retirada con un margen de tejido normal y se puede cerrar la herida primaria. (J.D. Hardy, et al. 1961)

TECNICA DE LA BIOPSIA: La técnica es un procedimiento -- simple y puede ser efectuado por el odontólogo como un procedimi ento corriente del consultorio, si se toman ciertas precau-- ciones y se siguen ciertas reglas:

A.- No pintar la superficie de la zona para biopsia con - yodo ni con antiséptico muy coloreado.

B.- Si se utiliza anestesia infiltrativa, no inyectar la-

solución anestésica directamente en la lesión. En -- cambio, inyectar en la periferia de la lesión.

- C.- Usar un bisturí filoso para no desgarrar tejidos.
- D.- Si es posible, incluir un borde de tejido normal en la muestra.
- E.- Poner cuidado en no mutilar la muestra al manipularla.
- F.- Fijar el tejido inmediatamente en formol al 10%. Si la muestra es delgada, colocarla en un trozo de papel glaseado y sumergirla en fijador; esto impide que el tejido se enrosque. (W.G. Shafer, et al. 1977).

#### COMPLICACIONES DE LA BIOPSIA:

- a) Hemorragia.
- b) Infección.
- c) Deficiente cicatrización de la herida.
- d) Propagación de células tumorales.
- e) Lesión de estructuras adyacentes importantes.
- f) Reacción a la anestesia local.

(J.D. Hardy, et al. 1961).

## B I B L I O G R A F I A

- Mitchell S.F.  
"Propedéutica Odontológica"  
Ed. Interamericana. México 1973, 2a. ed.  
Págs. 3, 16-9, 82-91.
- Molina M.J.L., et al.  
"La boca y la medicina"  
Rev. Práctica Odontológica Vol. 1 No. 5  
Jul-Ago. 1980. págs.
- Kruger G.O. "Tratado de Cirugía Oral"  
Ed. Interamericana  
México 1978. págs. 25-6.
- Archer H.W.  
"Cirugía Bucal"  
Ed. Mundi. Buenos Aires Argentina 1977.  
págs. 402-5.
- Aguilar C.R. "Manual de enfermería médica"  
Ed. La Prensa Médica Mexicana. México 1974.  
2a. ed. págs. 30-41.
- Kolmer A.J. "Diagnóstico Clínico por los Análisis de -  
Laboratorio"  
Ed. Interamericana. México 1964. 3a. ed.  
págs. 31-3, 58-60.
- Balcells-Gorina A.  
"La Clínica y el Laboratorio (Interpretación de análi-

sis y pruebas funcionales)".

Ed. Marin Barcelona España 1964. 4a. ed.

págs. 130-5, 148-9, 158-67.

- Guyton A.C.

"Tratado de Fisiología Médica"

Ed. Interamericana México 1976. 4a. ed.

Págs. 157-8.

- Wuehrmann A.H. y Lincoln R.

"Radiología Dental"

Ed. Salvat. Barcelona España 1971. 1a. ed.

págs. 56, 120-3.

- Castañeda G.C.

"Tecnología Radiológica"

México. Colegio Nacional en Ciencias Técnicas de la Sa  
lud A.C. 1977.

Tomo I y II. págs. 44-51; 230-31.

- Killey H.C., et al.

"Lesiones quísticas benignas de los maxilares, su diag  
nóstico y tratamiento"

Ed. Mundi. Buenos Aires Argentina 1979, 3a. ed.

págs. 23-30.

- Balaban B., et al.

"Manejo de un gran quiste del conducto nasopalatino"

J. Pedod. (Eng) Primavera 1978; 2 (3): 251-60.

págs. 251, 255-6, 259.

- Nortjé C.J. y Allan G.F.

"Quiste del conducto nasopalatino. Una condición agre



- siva en un adolescente negro del Sur de Africa"  
Int. J. Oral Surg. 1978: 7: 65-72  
págs. 67-9.
- Hedin M., et al.  
"Tratamiento quirúrgico de quistes del conducto nasopa-  
latino: Un estudio postoperatorio"  
Int. J. Oral Surg. 1978: 7: 427-33.  
págs. 428-31.
- Gardner D.G., et al.  
"Odontogénicos y fisurales: Quistes de los maxilares"  
Pathol Annu (Eng) 1978: 13 Ptl: 177-200.  
págs. 197-8.
- Pappalardo G.  
"Caso clínico de quiste globulomaxilar y su técnica de  
intervención"  
Rev Ital Stomatol (Ita). Feb. 1977: 45 (2): 45-50  
pág. 46.
- Taicher S. y Badri A.  
"Lesiones parecidas a quistes globulomaxilares"  
Oral Surg. (U.S.A.) Jul. 1977: 25-29.  
págs. 25-6, 28.
- Hollinshead M.B. y Schneider L.C.  
"Un análisis histológico y embriológico del tan llama-  
do quiste globulomaxilar"  
Int. J. Oral Surg. (Eng) Agosto 1980: 9 (4): 281-6  
págs. 281, 283.
- Brandao G.S., et al.  
"Quiste nasolabial bilateral"

- Oral Surg. (U.S.A.) Marzo 1974: 480-484.  
págs. 480-2.
- Balfour R.S.  
"Quiste nasopalveolar"  
J. MD State Dent Assoc (U.S.A.)  
Agosto 1977: (2): 92-94.  
pág. 93.
  
  - Landa LL. S.,  
et al.  
"Quiste nasopalveolar o quiste de Klestad A propósito -  
de un caso".  
Rev. Espa. Estomatol. (Esp) Ene-Feb. 1980: 29-32.  
págs. 30-1.
  
  - Courage G.R., et al.  
"Quistes palatinos medios: Revisión de la literatura y  
reporte de un caso"  
Oral Surg. (U.S.A.) Mayo 1974: 37: 745-753.  
págs. 747-8.
  
  - Gordon N.C., et al.  
"Quiste palatino medio y Osteoma antral maxilar: report  
te de un caso inusual".  
J. Oral Surg. (Eng) Mayo 1980: 38 (5): 361-5.  
págs. 361-2.
  
  - Cinberg J.Z. y Marshall P.S.  
"Quiste palatino medio: un recordatorio de la fusión -  
palatina"  
Ann Otol Rinol Laryngol. May-Jun. 1979: 88 (3 Pt1):  
377-381. págs. 378.

- Albers D.D.  
"Quiste mandibular medio parcialmente revestido con --  
epitelio columnar pseudoestratificado".  
Oral Surg. (U.S.A.) Julio 1973: 11-5, págs. 12-3.
  
- Buchner A. y Ramon M.  
"Quiste mandibular medio - Una lesión rara de origen -  
debatible"  
Oral Surg. (U.S.A.) Marzo 1974: 37 (3): 431-437.  
págs. 431-2.
  
- White D.K. et al  
"Quiste mandibular medio: Revisión de la literatura y -  
reporte de dos casos".  
J. Oral Surg. (U.S.A.). 1975: 33/5 (372-375).  
págs. 373.
  
- Soskolne W.A. y Shteyer A.  
"Quiste mandibular medio"  
Oral Surg. (U.S.A. Julio 1977: 84-88.  
págs. 84-5.
  
- Boucree S.A., et al.  
"Quiste no odontogénico de la mandíbula"  
J. DC Dent Soc. (Eng) Primavera 1978: 11-4.  
págs. 11-3.
  
- Nanavati S.D, y Pallavi G.  
"Quiste mandibular medio"  
J. Oral Surg. (U.S.A.) Junio 1979: 37: (3): 431-437.  
págs. 433, 435,
  
- Hardy J.D., et al.  
"Manual para biopsias (técnicas, peligros y complica--

ciones"

Ed. Bernades. Buenos Aires Argentina 1961.  
págs. 1-7.

- Shafer W.G., et al.

"Tratado de patología bucal"

Ed. Interamericana. México 1977. 1a. ed.  
págs. 548-51.

## CAPITULO VI

## TRATAMIENTO DE LOS QUISTES FISURALES.

Existen varias razones por las cuales los quistes benignos necesitan tratamiento. Principalmente, estos quistes aumentan de tamaño y eventualmente pueden infectarse; su presencia dentro de los maxilares constituye un área débil la que, particularmente en el caso de la mandíbula, puede resultar muy fácil de fracturarse. Es también posible no estar seguro de la naturaleza de la lesión, aún cuando se ha demostrado que sea un quiste, hasta no contar con la exploración quirúrgica y el examen histológico del tejido. Las estructuras cercanas importantes pueden estar involucradas o comprometidas totalmente; así por ejemplo, los órganos dentarios adyacentes erupcionados o no, pueden ser desplazados, inclinados, reabsorbidos, o aún carecer de soporte óseo; el seno maxilar o el meato inferior de la nariz pueden estar comprometidos, dando como resultado una obstrucción nasal, sinusitis recurrente o una epífora si se obstruye el conducto nasolagrimal.

Sin embargo, los quistes benignos son de crecimiento lento y puede ser razonable sólo mantenerlos bajo un control regular en determinados casos.

En general, el tratamiento es quirúrgico, ya sea realizando la descompresión, abriendo su pared externa (marsupialización) o eliminando la cápsula en su totalidad (enucleación), favoreciendo la cicatrización de primera instancia. (H.C. Killely, et al. 1979).

Existen otras variantes de las técnicas de tratamiento indicadas para los quistes benignos de los maxilares, dentro de-

las cuales se puede citar también la enucleación con empaquetamiento de la cavidad quística. (G.W. Summers. 1979).

Los objetivos del tratamiento de los quistes fisurales -- son:

(1) Eliminar la cápsula, o permitir que el organismo del paciente reordene la posición del tejido anormal, siendo retirado del interior del hueso maxilar.

(2) Realizar el procedimiento quirúrgico con la mínima -- traumatización posible para el paciente, concordante con el resultado exitoso de la operación.

(3) Preservar las estructuras adyacentes importantes, tales como nervios y órganos dentarios vitales.

(4) Lograr la rápida cicatrización de la herida quirúrgica.

(5) Restituir la zona a su forma normal o casi normal y devolver la función.

#### FACTORES QUE INTERVIENEN EN LA ELECCION DE LA OPERACION.

El dentista de práctica general necesita conocer una técnica eficaz de evaluación física, puesto que la muerte, algunas enfermedades graves y ciertas reacciones físicas menores pueden estar directamente relacionadas con la anestesia o el tratamiento odontológico, o bien con ambos. Un examen adecuado puede prevenir la mayor parte de estas complicaciones. Asimismo es importante dentro de la elección de la anestesia, ya sea local o general, definir las indicaciones de cada una, es decir: por ejemplo, el anestésico que más se utiliza en odontología es el local, pero existen casos especiales, en los cuales no está indicado este tipo, como en la infección a nivel apical de un órgano dentario a tratar. Existen varias indicaciones especiales para la administración del tipo de anestesia

general, como son: el niño rebelde, el paciente nervioso, el enfermo mental y los tratamientos dentales extensos, como las extracciones múltiples. Sin embargo, los pacientes que presentan determinadas alteraciones cardíacas, del mismo modo que -- las alteraciones que impiden que la función respiratoria se -- realice de manera normal como: la micrognasia, anquilosis temporomandibular, etc., asimismo el paciente que presenta diabetes mellitus no controlada, tirotoxicosis, hemofilia, pacientes bajo tratamiento con hipertensores, disnea u ortopnea en reposo son un riesgo. (Jorgensen y Hayden. 1976).

La edad y el estado físico del paciente se deben tomar en cuenta. A causa de que la mayoría de los jóvenes cierran sus heridas rápidamente y ya que el agrandamiento de los quistes en los niños es generalmente rápido también, los quistes en estas edades deben recibir tratamiento urgente. (M.S. Clark y -- R.D. Seldin. 1980, H.C. Killey, et al. 1979).

El acceso quirúrgico a ciertas zonas es bastante difícil (tuberosidad del maxilar, región lingual del maxilar inferior, rama de la mandíbula, etc.); es por esta razón que de acuerdo en donde esté ubicado un quiste, se modificará la aproximación quirúrgica, así como el tipo de operación a realizar.

Se deberá tomar en cuenta que cuando sea necesario proteger o preservar las estructuras adyacentes, algunos procedimientos como la enucleación completa de la cápsula puede estar contraindicada, o se puede requerir también accesos adicionales para asegurarse de evitar cualquier pequeño daño inadvertido.

A causa de que el colgajo que se ubica dentro de un espacio muerto corre el riesgo de infectarse, hasta que es reemplazado por tejido de granulación, se tendrá en cuenta que cuanto más grande sea la cavidad ósea, mayor será ese riesgo, por lo tanto, siempre que se sigan las reglas de un buen diseño del --

colgajo, y el correcto cierre de la herida, se minimiza el -- riesgo de ésta y su consecuente infección.

Si se puede lograr la enucleación y el cierre primario, -- la restauración de forma y función, no se hace difícil. En -- aquella zona donde la pérdida de hueso involucra la cresta -- ósea, tanto sea como resultado del agrandamiento del quiste o debido al acceso quirúrgico, se producirá un factor desfavorable para la correcta instalación de una prótesis. En estos casos se puede considerar la posibilidad de un injerto óseo para colocar dicha prótesis. La eliminación del quiste y de su hueso comprometido, reducirá el espacio muerto y contribuirá a -- restituir el contorno facial normal. La restauración de las -- funciones sigue a la regeneración del hueso, y además, se elimina la posibilidad de una fractura maxilar accidental; es por esto imprescindible restituir por medio de prótesis los órganos dentarios perdidos por lesión o la cirugía.

Se considera que el hueso no siempre se regenera en el -- margen de un quiste fisural, y es justamente por esta razón -- que se prefiere el cierre primario a la marsupialización. La marsupialización en la zona labial no es satisfactoria a causa del acceso dificultoso cuando estén presentes los dientes adyacentes, además del hecho de que la regeneración ósea no es fácil alrededor de cualquier quiste maxilar después de este tratamiento. (H.C. Killey, et al. 1979).

#### CLASIFICACION DE TECNICAS OPERATORIAS PARA EL TRATAMIENTO DE -- LOS QUISTES FISURALES.

Mientras sólo existen dos maniobras quirúrgicas básicas, -- llamadas descompresión o marsupialización y enucleación seguida por el cierre primario de la herida quirúrgica, se encuentran numerosas variaciones técnicas:

- (1) Descompresión o marsupialización, mediante la abertura --



dentro de la cavidad oral:

- a) Con eliminación incompleta de la cápsula quística.
- b) Con eliminación completa de la cápsula quística.
- c) Marsupialización mediante la abertura dentro del seno-maxilar o nariz, con eliminación completa de la cápsula quística.

(2) Enucleación con cierre primario de la herida:

- a) Con empaquetamiento del defecto óseo.
- b) Con injerto óseo.

#### INDICACIONES DE LA MARSUPIALIZACION.

- (1) Esta técnica deberá utilizarse cuando existan grandes cavidades producidas por quistes.
- (2) Cuando exista retención de dientes desplazados entre el hueso alveolar.
- (3) Cuando se observe la presencia de estructuras anatómicas importantes.
- (4) También deberá usarse cuando exista peligro que la enucleación pueda desvitalizar varios dientes cercanos sanos, cuya alimentación sanguínea pase a través de la cápsula quística.
- (5) Deberá usarse cuando se espere que un diente no erupcionado involucrado en un quiste (dentífero), erupcione en posición.

#### VENTAJAS DE LA MARSUPIALIZACION.

- (1) La principal ventaja de esta técnica, es que no requiere una gran habilidad quirúrgica y el método es conservador con respecto a las estructuras adyacentes.

- (2) No existe virtualmente ningún riesgo de provocar una fístula oronasal u oroantral, o dañar algún paquete neurovascular importante.
- (3) Hay poco tejido expuesto al final de la operación, por lo que la cicatrización inicial es rápida y poco molesta.
- (4) Generalmente no existe dificultad con la analgesia local, ya que casi toda la cirugía está confinada sobre la pared bucal del quiste.

#### DESVENTAJAS DE LA MARSUPIALIZACION.

- (1) Se deja tejido patológico. Estrictamente hablando, sólo cuando la cápsula entera puede ser examinada por el patólogo, el cirujano puede estar seguro del diagnóstico y -- confiar que el proceso más patológico no ha sido descuidado.
- (2) Si la cavidad es grande, tomará mucho tiempo su relleno, y frecuentemente el paciente se incomoda.
- (3) Si sólo se hace una abertura pequeña, se deberá construir un obturador o tapón.
- (4) Otra de las desventajas es la cooperación y entendimiento del paciente, por ejemplo, la irrigación diaria es molesta para el paciente.
- (5) Puede haber infección secundaria por la contaminación de la microflora. (M.S. Clark y R.D. Seldin 1980, H.C. Killely, et al. 1979).

I.- TECNICA DE DESCOMPRESION O MARSUPIALIZACION MEDIANTE LA ABERTURA DENTRO DE LA CAVIDAD ORAL:

A) CON ELIMINACION INCOMPLETA DE LA CAPSULA QUISTICA:

Esta técnica consiste en producir quirúrgicamente una ventana en la pared capsular para liberar la tensión intraquística. Luego de esto, la cavidad quística lentamente disminuye de tamaño. Idealmente la abertura debe de ser lo más grande posible; si su diámetro es pequeño, la abertura puede eventualmente cerrarse completamente, restableciendo la continuidad de la membrana quística, rellenándose el quiste y así proseguir con su expansión.

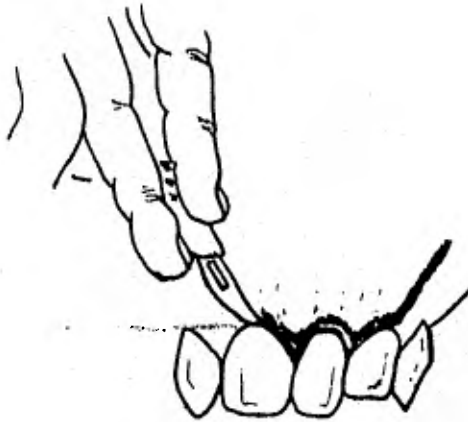
La marsupialización de los quistes de los maxilares con la retención de parte de la cápsula fué propugnada por Partsch en 1892, y se conoce como la técnica del mismo nombre. Aunque es un procedimiento bastante simple, hay ciertos detalles que requieren la atención del operador.

INCISION:

Idealmente se debe colocar la incisión de tal modo que el futuro borde de la abertura ósea sea cubierta por mucosa. Lo usual es llegar al quiste a través de la zona bucal o labial, ya que una alteración en el contorno del paladar afecta el habla invariablemente; mientras que la aproximación al quiste por lingual es bastante delicado, ya que la abertura se restringe en su tamaño por la cercanía del piso de la boca.

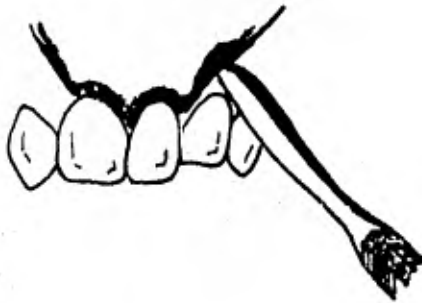Se debe realizar un colgajo en forma de "U" con su base en el surco. La incisión se coloca interna a los límites del quiste y justo dentro de la periferia anticipada de la abertura ósea. En algunos casos el diseño de la herida realizado en esta forma, será demasiado pequeño, por lo tanto -

se deberá agrandar el colgajo lo suficientemente como para poder trabajar a través de él; sin embargo, se deberá tener presente recortarlo antes de que se le dé forma a la cavidad y luego colocarlo en su sitio suturándolo.



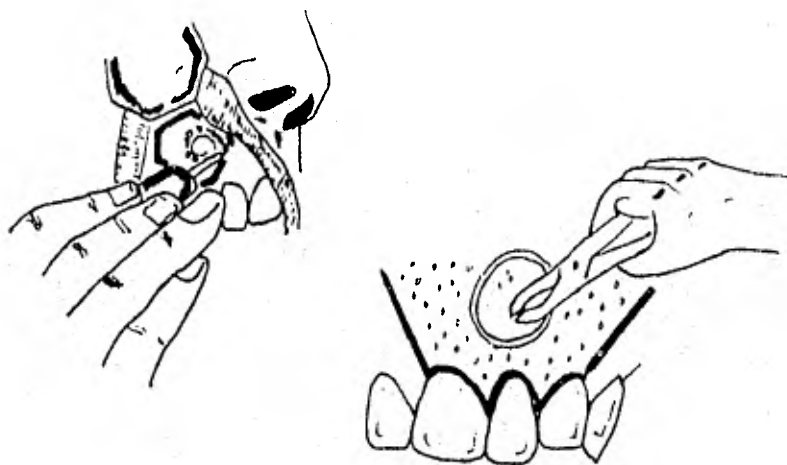
#### ELEVACION DEL COLGAJO:

La elevación del colgajo se lleva a cabo en el plano subperióstico. Esto es importante para conservar el periostio - en su potencia osteogénica; más aún, si la cubierta quística ha perforado el hueso, y el periostio se deja en la superficie, será más difícil separar la cápsula del borde del hueso. Para evitar desgarrar ya sea el colgajo o cualquier cubierta quística adherente, el elevador perióstico debe presionarse - contra la pared inferior del colgajo tan cerca como sea posible al punto de inserción.



#### ELIMINACION DE LA CUBIERTA OSEA:

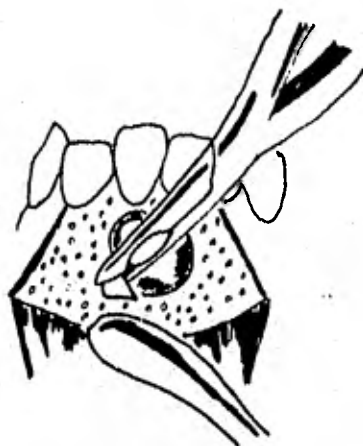La eliminación de hueso es un procedimiento rápido y directo. En el lugar del hueso que está intacto sobre el quiste, se debe emplear una gubia o una fresa de forma cilíndrica para permitir usar luego un par de pinzas. Una vez que se ha realizado la abertura ósea, la cápsula se debe separar una distancia relativa del margen de la abertura. Se puede seguir removiendo hueso con distintas pinzas. La abertura en el hueso debe hacerse lo más lejos posible en la región normalmente cubierta por el mucoperiostio (mucosa masticatoria), ya que el margen no se contraerá allí. En la zona donde faltan órganos dentarios o donde se les va a extraer, se debe conservar la cresta ósea como base de la futura prótesis. El borde óseo se corta atrás, hasta que descansa debajo del borde del mucoperiostio adyacente, y la cavidad debe ser aplanada lo más posible. Los tejidos blandos cercanos pueden luego girar sobre el margen y tomar contacto con el borde cortado de la cápsula.



#### ENUCLEACION INCOMPLETA DE LA CAPSULA:

La cápsula expuesta debe cortarse y desecharse, junto con el margen de la abertura ósea. Esta operación puede realizarse con tijeras o con un escapelo. Si se usa este último, el filo debe insertarse a través de la cápsula, y el corte se hace en dirección desde adentro hacia afuera contra el margen óseo. El ejemplar obtenido se enviará para su estudio y la cavidad se limpia profusamente.

Los órganos dentarios no vitales relacionados con la lesión, deben ser extraídos o efectuarles el tratamiento de conductos. Si esto último no se realizó antes de la operación, se realizará la obturación retrógrada radicular. Todos los ápices con tratamiento de conducto que sobrepasen dentro de la cavidad deben ser cortados justo antes de la superficie interna de la cápsula.



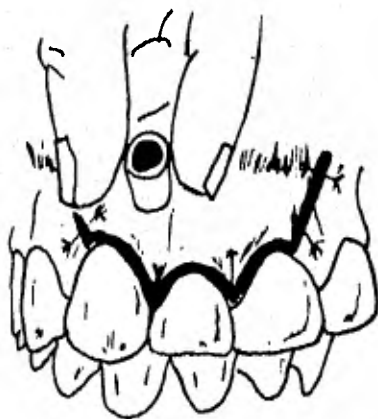
#### SUTURA DEL COLGAJO:

El colgajo debe colocarse ahora dentro de la cavidad. - La sutura de éste a la cubierta quística no es esencial cuando ha sido colocado y empaquetado en el exacto lugar. Tampoco importa mucho si el colgajo se extiende sobre la cápsula, ya que como señaló Wasmund (1935), el epitelio que se cubre, se destruye rápidamente. Sin embargo, si el colgajo no se adhiere en seguida en su sitio correcto, una zona rugosa se presta para desarrollar un tejido de granulación. Es por lo tanto, más beneficioso suturar el margen incidido de la mucosa a la membrana con catgut o daxon. Con esto se obtiene, - además, una mejor hemostasia. Se usará una aguja de cuerpo redondeado y no una cortante, ya que la membrana quística es frecuentemente friable; y se tendrá cuidado por esta razón - de no desgarrar la cubierta remanente de la cavidad ósea, durante la sutura.

La cavidad debe ser inyectada nuevamente con solución - caliente y suavemente empacada con gasa de 2.5 cm., impregna

da en barniz de Whitehead (benzoina 10 g., estoraque 7.5 g., bálsamo de tolú 5 g., iodoformo 10 g., en 100 ml., de ether. (H.C. Killey, et al. 1979 p. 41); este empaquetamiento previene la contaminación de la cavidad de restos alimenticios y cubre además, cualquier borde cicatrizal rugoso.

El paquete de gasa se deja in situ durante 10 días, al cabo de los cuales se verá que la unión entre la cápsula y la mucosa habrá cicatrizado.



#### COLOCACION DEL TAPON:

Se puede construir un tapón en ese momento. Las indicaciones particulares para un obturador o tapón de un quiste, son las siguientes:

1.- La abertura ósea, debe ser más pequeña en proporción que el tamaño de la cavidad quística, ya sea por razones anatómicas o a la causa de la necesidad de evitar cualquier daño a los órganos dentarios o a las estructuras adyacentes.



2.- Una abertura donde una parte sustancial de la circunferencia debe estar compuesta por la mucosa del surco, la -- cual debe estar apoyada sobre tejido conectivo; una abertura no rodeada por mucoperiostio firmemente adherido al hueso. - El proceso de contracción de la herida puede reducir tal defecto a un cuarto de su tamaño en pocos días si la fenestración no se mantiene mecánicamente.

Si las circunstancias no permiten que se elimine gran parte de la cápsula quística, por ejemplo, cuando están presentes dientes vitales, se debe hacer una perforación más pequeña, temporaria de aproximadamente 0.5 cm., de diámetro -- dentro de la cavidad quística. Ese tamaño pequeño permite -- que el tejido cicatrizal cierre el orificio de tal manera -- que es necesario otro tratamiento posterior cuando el quiste se haya reducido de tamaño.

#### ENUCLEACION SECUNDARIA CON CIERRE DE LA HERIDA:

Una vez que se ha depositado suficiente hueso para cubrir y proteger las estructuras particularmente en peligro, -- la cápsula puede ser enucleada y levantar el colgajo sobre -- el defecto.

Una vez que el quiste ha sido descomprimido por algún -- tiempo, la cápsula será engrosada y estirada por un tejido -- fibroso en desarrollo. El límite entre el quiste y la cavidad ósea será irregular con espículas de hueso penetrando -- dentro de dicha cápsula. Es por esto que la enucleación no será nada fácil. Una vez que la cavidad se ha abierto hacia la boca, y en especial si la cavidad es pequeña, pueden acumularse impurezas infectadas. La removición de la cápsula, removerá por supuesto, el epitelio y su contaminación superficial.

Es necesario luego, preparar el colgajo para cubrir el-

defecto. Esto es generalmente muy bien hecho con el desplazamiento lateral del mucoperiostio desde un lado de la abertura. Es importante que el colgajo comprenda las siguientes características, para una técnica operatoria sin complicaciones ni laceraciones para el mismo, éstas comprenden;

- a.- El colgajo debe ser lo suficientemente grande para permitir una perfecta visualización y un mejor acceso a todas las porciones afectadas,
- b.- La base del colgajo debe ser lo suficientemente amplia para asegurar un aporte sanguíneo a los tejidos reflejados,
- c.- Los márgenes del colgajo deben ser redondeados y no tener bordes agudos ni ángulos pronunciados,
- d.- El colgajo debe incluir a todo el mucoperiostio,
- e.- El colgajo se debe efectuar de tal forma que cuando se vuelva a su posición primitiva, los márgenes o bordes descansen sobre hueso sano.

#### B) CON ELIMINACION COMPLETA DE LA CAPSULA;

Una ventaja de esta técnica es que no se deja tejido enfermo; otra es que la cavidad se va reduciendo más rápidamente cuando se rellena con un tejido de granulación proveniente de todas las paredes; sin embargo, es difícil decir si esta proposición es correcta o no, debido a las diferentes velocidades con las cuales los quistes se rellenan después de su marsupialización con el mantenimiento de parte de su cápsula.

Además de estas dos ventajas, la operación posee la mayoría de las desventajas de la técnica de marsupialización con retención de parte de la cápsula, en contraste con la de la enucleación y cierre primario, y aun más, no posee la ventaja de la restauración rápida de la anatomía normal del borde, --

que es una característica del cierre primario de la herida quirúrgica.

La marsupialización de un quiste luego de la eliminación completa de la cápsula es similar a la operación de descompresión con la eliminación incompleta de la cápsula. Cuando la abertura ósea ha sido realizada, la cápsula completa se separa de la cavidad y se la elimina.

Como la cavidad se empaqueta abierta, cualquier tejido en exceso debe recortarse del colgajo mucoperióstico bucal -- con tijera de mayo, hasta lograr que el colgajo quede perfectamente en la cavidad. Se coloca dentro de la cavidad para cubrir parte del área cruenta de hueso, y se lo empaqueta con 2.5 cm., de gasa impregnada con barniz de Witehead. La cavidad debe rellenarse con gasa hasta 10 días después de la operación, y a las tres semanas cuando la cavidad se está granulando se colocará el obturador.

Una gran dificultad que puede seguir a la enucleación y empaquetamiento de gasa en un quiste del maxilar superior, es un desgarramiento de la mucosa antral, que puede resultar de la dificultad de separar la cápsula quística de estas estructuras.

#### C) TECNICA DE DESCOMPRESION O MARSUPIALIZACION MEDIANTE LA ABERTURA DENTRO DE SENO MAXILAR O NARIZ:

La operación es valiosa para grandes quistes del maxilar superior que ocupan todo el seno y tal vez uno o ambos meatos inferiores de la nariz.

Las ventajas de esta técnica son principalmente aquellas asociadas con el cierre primario de la herida oral. No existe una gran cavidad desviada desde la boca, notada por el paciente, y que debe ser mantenida libre de restos alimenticios. La restauración de la anatomía normal del seno maxilar y de la nariz es más rápida que luego de la enucleación y cierre.

Sin embargo, si hubiera alguna rotura de la herida, se crearía una fístula oroantral.

Se hace una incisión alrededor del cuello de los órganos dentarios, desde la tuberosidad hacia la región del incisivo-lateral, y luego hacia arriba en el surco bucal.

El colgajo palatino se elige en ocasiones cuando existe una perforación cortical; es más fácil elevar el mucoperiostio de la cápsula quística, que disecar esta última del periostio a través de la herida bucal. Aquí se tendrá cuidado de no dañar los vasos palatinos, de lo contrario se verá afectada la cicatrización de la zona.

Comúnmente ya existe en el hueso, sobre la parte lateral del maxilar, una abertura de tamaño suficiente, y antes de que la enucleación de la cápsula se comience, la periferia de la perforación debe estar descubierta. Cualquier remoción quirúrgica de hueso debe realizarse con precaución para no debilitar la fijación del proceso alveolar; y puede ser prudente extraer primeramente aquellos dientes que deben perderse. Los ápices de los dientes que están al descubierto por el quiste, deben ser tratados con endodoncia o extraídos.

Las extracciones anteriores a la operación principal, deben evitarse, ya que puede producirse una perforación del quiste, seguido de una descompresión y una infección subaguda. De igual modo, las extracciones realizadas en el período postoperatorio, pueden implicar una fístula oroantral.

La cápsula completa se elimina para que más tarde las paredes cavitarias se cubran con un epitelio ciliado, mucosecretor normal regenerado de la mucosa respiratoria. Se debe tener precaución de disecar la cápsula en una sola pieza, para asegurarse de su eliminación total.

El remanente óseo que se localiza entre la cavidad quística y el seno maxilar se fractura hacia la extensión cigomá-

tica para evitar el riesgo de dañar el nervio infraorbitario o el piso de la órbita. La posible fractura debe eliminarse insertando un elevador perióstico o el dedo dentro del seno y haciendo palanca levemente hacia abajo. Si la mucosa antral puede ser retenida como un colgajo, puede ser empaquetada contra la pared ósea del quiste parcialmente a fin de cubrirlo.- Una vez que el coágulo sanguíneo ha ocupado la cavidad, el paquete de gasa se retira y se cierre la incisión.

## II.- TECNICA DE ENUCLEACION CON CIERRE PRIMARIO DE LA HERIDA:

- A) CON EMPAQUETAMIENTO DEL DEFECTO OSEO.
- B) CON INJERTO OSEO.

Este procedimiento deja la abertura quirúrgica dentro de la cavidad quística cubierta por un colgajo mucoperióstico, y el espacio ocupado por un coágulo sanguíneo, el cual, generalmente se organiza para formar hueso normal.

El método es llamado técnica de PARTSCH II (1910). Este es el método más satisfactorio, ya que el paciente se evita - el inconveniente de una cavidad amplia en la boca que requiere irrigación. Tan pronto como cicatriza la incisión, no se molesta más al paciente, y desde el punto de vista del cirujano, este método evita las medidas postoperatorias incómodas, - tales como el empaquetamiento y la irrigación de la herida, - además del obturador cavitario.

### CONTRAINDICACIONES:

- (1) Un gran quiste del maxilar inferior, para el cual el acceso quirúrgico necesario podría debilitar de tal modo - el hueso, que provocaría una fractura.
- (2) Un quiste que involucra los ápices de uno o más órganos dentarios vitales de tal modo que la alimentación sanguí

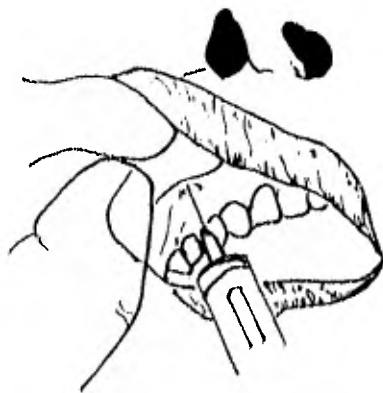nea hacia la pulpa dental pasa a través de la cápsula; - ya que eliminar el saco quístico puede implicar la necrosis pulpar de dichos dientes.

- (3) Es también prudente considerar la cápsula, si es que será de fácil o difícil enucleación.

#### TECNICA DE OPERACION:

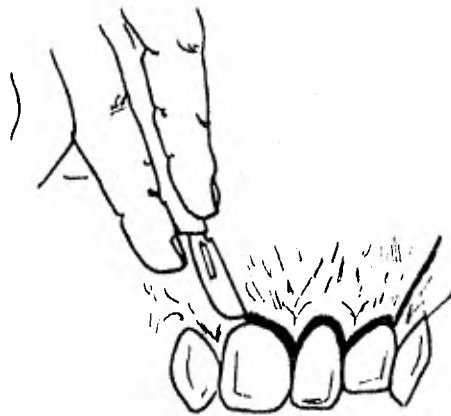
##### 1.- ANESTESIA:

Antes de marcar la incisión, se elegirá el tipo de anestésico que se utilizará, en caso del tipo local, el área debe ser infiltrada con solución analgésica que contenga un vasoconstrictor. Este procedimiento preliminar no sólo reduce la afluencia sanguínea local durante la operación, sino que la anestesia local se ha insinuado entre la cápsula quística y los tejidos blandos que la recubren, los planos de los tejidos pueden ser identificados fácilmente y exponer el quiste sin el riesgo de una perforación accidental.



## 2.- INCISION:

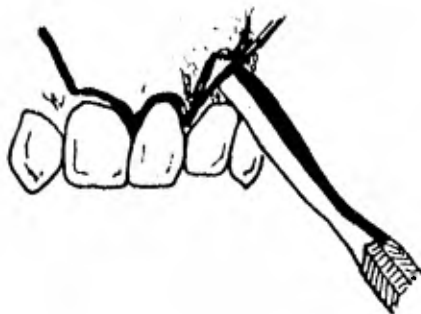La incisión se realiza amplia con respecto a la abertura ósea y se profundiza hasta el hueso para que se establezca el correcto plano subperióstico de disección. Si el paciente es desdentado, la incisión se dirige a lo largo de la cresta - - ósea, pero si están presentes los órganos dentarios, la incisión se hace alrededor de los cuellos de los dientes cercanos por bucal, lingual o palatinamente, dependiendo de la posi- - ción del quiste. Siempre que sea posible una aproximación bu- cal, se elegirá, ya que se tiene siempre una mejor visibili- - dad y más cómodo acceso.



## 3.- LEVANTAMIENTO DEL COLGAJO:

Es importante levantar suavemente el colgajo para evitar le cualquier daño, en especial a sus márgenes, de otro modo, - la cicatrización será dispareja e irregular. Los tejidos del lado opuesto a la incisión, serán también levantados 3 ó 4 mm. para proveer un buen confrontamiento en el momento de la sutu- ra. Si el hueso que cubre el quiste está intacto, se debe ha- cer una ventana a través de la cortical con una fresa, gubia- o cincel, cuidando de no rasgar la pared quística.

Es más fácil determinar los márgenes del quiste si no se rompe su membrana y se simplifica la enucleación porque la cápsula se despega de la cavidad ósea mientras es comprimido el fluido que contiene el saco. La abertura puede ser agrandada con pinzas de sacabocados óseos (de Jansen Middleton) o Gubias, hasta que sea lo suficientemente amplia como para que la separación y remoción de la cápsula no sea tan difícil. Es conveniente separar la cápsula progresivamente desde el margen de la abertura ósea, antes de sacar las pinzas nombradas, ya que esto evitará desgarros en la pared del saco.



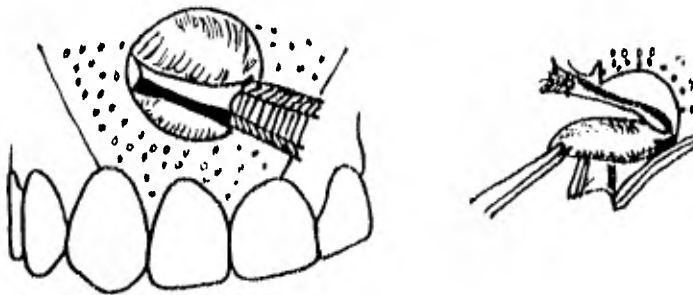
#### 4.- ENUCLEACION DE LA CAPSULA QUISTICA:

La cápsula adosada es suavemente sacada fuera de la cavidad ósea con un elevador de periostio (de Howarth), cuyo extremo más ancho, se presiona firmemente contra la superficie del hueso. Dependiendo de la posición del quiste, se pueden utilizar los siguientes instrumentos para este propósito: Elevadores curvos de raíces de Warwick Jamen, el gran excavador-biangulado o tijera de Mitchell. Siempre el borde del instru



mento se aplicará sobre el hueso, de tal forma que la superficie cóncava enfrente la cápsula. Frecuentemente es mejor empezar la disección desde atrás o desde el punto más cercano a la cresta del hueso. Se debe tener cuidado de no romper la cápsula mientras avanza el instrumento, lo que se evitará, -- asegurándose de que el plano de separación sea correcto. Si la superficie inferior de la cápsula quística está en relación correcta con el paquete vasculonervioso dentario inferior, o lo ha desplazado, la disección meticolosa es esencial para librar el quiste de sus adherencias y evitar cualquier daño a vasos y nervios. Se debe tener cuidado además cuando la pared quística está en contacto con la membrana nasal o -- del seno maxilar.

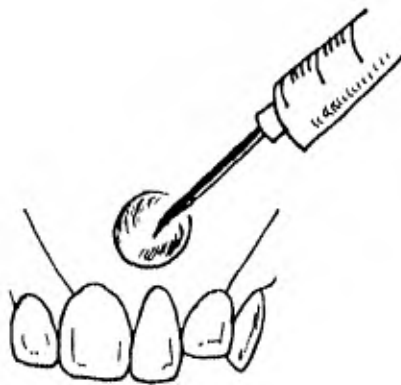La aspiración del contenido del quiste para que el saco se colapse, puede ayudar a la visualización del área adherente. Otra maniobra es empujar una gasa con forceps o pinzas dentadas, gradualmente en intervalos entre la cápsula y la pared cavitaria en su parte más profunda.



##### 5.- IRRIGACION E INSPECCION:

Cuando se ha eliminado la membrana quística, la cavidad ósea debe ser irrigada y luego inspeccionada concienzudamente después de secar su superficie con gasa. Si se ha realizado bien la disección, no debe existir ningún remanente del quiste, pero si quedara algo de tejido patológico, deberá ser eliminado con pinzas de mosquito.

La cavidad debe inspeccionarse también para asegurarse - que los ápices de todos los dientes relacionados estén cubiertos por hueso y que el aporte sanguíneo a sus tejidos pulpa--res esté intacto. Aquel órgano dentario cuyo ápice no esté - cubierto por hueso, debe ser tratado con endodoncia o extraído.



## 6.- EMPAQUETAMIENTO E INJERTO OSEO:

No es necesario empacar la cavidad con astillas óseas, - gel absorbible (Gelfoam) o cualquier otro sustituto; la cavidad puede ser rellena con un coágulo sanguíneo, que puede - promover regeneración ósea u obliteración del defecto.

Sin embargo, a fin de obliterar la cavidad luego de la - enucleación, se han sugerido varios materiales de relleno para empaquetarlos dentro del defecto antes del cierre de la herida, los cuales generalmente están indicados cuando el quiste está muy infectado. La mayoría son formas de esponjas absorbentes hemostáticas; con el objeto de que se forme algún - armazón, dentro del cual el tejido de granulación puede organizarse. No existe ninguna evidencia de que sea necesario este "armazón" o que sea mejor que el coágulo normal, y el beneficio lo otorgan las propiedades hemostáticas de estos materiales que confinan el coágulo dentro de la cavidad ósea y reducen la tensión del coágulo. A la inversa, si se produce -- una rotura de la herida, se debe retirar el cuerpo extraño infectado, en lugar de un coágulo infectado que puede ser aspirado con una jeringa. (G.W. Summers 1979, H. C. Killey, et al. 1979).

Los autoinjertos de hueso son más efectivos, pero aún no se sabe si se justifica realmente su instalación. El uso del hueso homólogo implica la existencia de un banco de hueso, al cual el cirujano debe tener acceso. La ventaja es el mantenimiento del contorno óseo, particularmente donde el quiste involucra una futura área protética dentaria. Existirá, también, un rápido incremento de la fuerza del hueso, mientras - el injerto se consolida. En el caso de quistes grandes, con excepción de queratoquistes, el período postoperatorio será - más corto, ya que la cavidad ósea será más rápidamente obliterada.


La desventaja más obvia es el agregado de dificultades - que resultan de la presencia de fragmentos óseos infectados - donde se produce la rotura de la herida. El riesgo de fracaso es mayor que cuando se colocan los injertos después de la resección de un segmento mandibular, a causa de la mayor dificultad en efectuar un cierre de la herida hermético.

Es en el maxilar superior, probablemente, donde surgen - más problemas, ya que no se sabe si el injerto de un gran - - quiste que involucre el seno maxilar retardará en remodelar - la cavidad antral o no.

En contra de las indicaciones de esta operación, está la velocidad con la cual el hueso puede regenerarse después de - procedimientos más simples, aunque por supuesto, tal regeneración no contorneará correctamente al maxilar.

#### 7.- SUTURA DE LA HERIDA.

En el caso que no se empaquete con algún material la cavidad quística, ésta debe de poseer su coágulo sanguíneo, previamente irrigada con solución salina normal tibia y el coágulo se sutura confrontando sus bordes, usando puntos interrumpidos. La sutura debe permanecer en su lugar de 5 a 8 días, - y el paciente puede tomar un antibiótico durante 5 días después de la operación en casos necesarios únicamente.



TECNICAS DE TRATAMIENTO QUE CON MAYOR FRECUENCIA SE REALIZAN EN LA TERAPIA DE LOS QUISTES FISURALES Y SU PRONOSTICO:

QUISTE NASOPALATINO:

Cuando existe evidencia clínica irrefutable de un quiste del canal incisivo, con o sin agrandamiento de la fosa incisiva, se debe efectuar el tratamiento.

La enucleación quirúrgica es el tratamiento de elección y proporciona un excelente pronóstico. (M. Hedin, et al. - 1978, G. W. Summers. 1979, D. G. Gardner, et al. 1978, H. C. - Killey, et al. 1979).

Sin embargo, la marsupialización u operación de Partsch-I proporciona al cirujano dentista una técnica natural para la neoformación de hueso anatómico normal cerca del quiste nasopalatino, y también lo disminuye en superficie. (B. Bala--ban, et al. 1978).

En un estudio realizado por C. J. Nortjé y A. G. Farman- en 1978 se llega a la conclusión de que grandes quistes nasopalatinos se tratan por medio de la marsupialización, ya que permite la neoformación de hueso de soporte y evita el peli--gro de lesionar estructuras anatómicas importantes como el paquete vasculo-nervioso.

QUISTE GLOBULOMAXILAR:

La enucleación quirúrgica, por medio del abordaje bucal, con preservación de los órganos dentarios adyacentes es una técnica que se puede utilizar para el tratamiento del quiste-globulomaxilar. (G. Pappalardo. 1977, G. W. Summers. 1979, - D. G. Gardner, et al. 1978),

En la literatura se ha reportado el tratamiento del quis

te globulomaxilar por medio de la técnica de marsupialización con eliminación completa de la cápsula quística. (H. C. Killely, et al. 1979).

El pronóstico del quiste globulomaxilar es favorable si se lleva a cabo correctamente la técnica operatoria.

#### QUISTE NASOALVEOLAR:

El tratamiento del quiste nasoalveolar consiste en la enucleación quirúrgica por vía endobucal. (L. Granato y B.A. M. Carbonelli. 1976, G. W. Summers. 1979, D. G. Gardner, et al. 1978).

El pronóstico es favorable ya que no hay recidiva si se realiza la correcta enucleación. (L. S. Landa, et al. 1980).

#### QUISTE PALATINO MEDIO:

El tratamiento del quiste palatino medio es principalmente por la vía de enucleación quirúrgica con cierre primario. (G. R. Courage, et al. 1974, J. F. Taintor y A. Fahid. 1977). Killely y Kay manifestaron que la marsupialización del quiste fisural es poco satisfactoria porque la obliteración de la cavidad no ocurre y el espécimen completo no es de utilidad para el diagnóstico histológico. Este procedimiento podría estar indicado cuando la pared del quiste es sólo una barrera entre la boca y la cavidad nasal. (G. R. Courage, et al. 1974).

El pronóstico es favorable, ya que la recurrencia es observada en un número muy reducido de los casos reportados en la literatura. (Courage, et al. 1974).

#### QUISTE MANDIBULAR MEDIO:

La enucleación del quiste mandibular medio es el tratamiento sugerido; dependiendo de su extensión, la herida puede

ser cerrada primeramente después de empacar en la cavidad Gel foam o astillas (limaduras) óseas o permitiendo que se llene con un coágulo sanguíneo. (S. D. Nanavati y R. G. Pallavi. - 1979).

Otra técnica de operación que puede ser utilizada es la marsupialización con la eliminación incompleta de la cápsula quística. (S.A. Boucree, et al. 1978).

#### CUIDADOS POSTOPERATORIOS:

Todos los pacientes que presentan quistes deben ser controlados durante su postoperatorio. Tanto la inspección clínica del sitio operado como la radiografía del hueso afectado son necesarios. Una vez que se completó la cicatrización de los tejidos blandos después de la operación, el examen radiográfico tiene mucha importancia. Este regimiento debe continuar hasta que la anatomía regional haya retornado tanto como sea posible a su estado postoperatorio. Las visitas, por parte del paciente, deben efectuarse al 1o., 3o., 6o., y 12o., - mes después de la cicatrización de la herida, y posteriormente llevar un control clínico y radiográfico de la lesión después de que ha sido tratada hasta un período de 6 años.

Cualquier órgano dentario al campo operatorio debe ser controlado con pruebas de vitalidad pulpar inmediatamente después de retirar las suturas. Aquellos que no responden serán reexaminados y observados muy de cerca. Cuando se sospeche - que esto implica una necrosis, se iniciará el tratamiento correspondiente. (H. C. Killey, et al. 1979).

#### COMPLICACIONES POSTOPERATORIAS:

Las posibles complicaciones de la enucleación o marsupialización de quistes figurales incluyen; tumefacción, infec-

ción, formación de hematomas, traumatismo de nervios motores y sensitivos, hemorragia primaria o secundaria, fístula bucal, fractura de huesos y obstrucción de vías respiratorias.

La mejor manera de evitar complicaciones es prevenirlos por medio de un diagnóstico completo, un buen juicio quirúrgico y una técnica quirúrgica correcta.

Sin embargo, las complicaciones ocurren y conviene conocerlas para tratarlas cuando se presenten.

El edema es normal y fisiológico después de procedimientos quirúrgicos en maxila y mandíbula. La mayor parte de estas operaciones son traumáticas y la retracción prolongada de los tejidos constituye a obstaculizar el drenaje linfático -- normal de la región. Esto, aunado con la reacción inflamatoria, produce edema y tumefacción. Debe advertirse esto al paciente y que espere el máximo de hinchazón al segundo día postoperatorio. Desaparecerá gradualmente si no hay infección secundaria o formación de hematomas. La aplicación inmediata de frío puede utilizarse en las ocho o diez horas que siguen a la operación. Los agentes antiinflamatorios como fármacos corticoesteroides y enzimas de plantas y animales pueden, en ciertos casos, ser útiles para controlar el edema postoperatorio. Estos agentes deben administrarse con un conocimiento completo de sus posibles efectos secundarios y sus contradicciones.

La posibilidad de infección puede ser mínima usando antibióticos en casos necesarios, y una buena técnica quirúrgica siguiendo estrictamente las técnicas de asepsia. Cualquier infección aguda que se presente en estas lesiones debe dominarse perfectamente antes de hacer cualquier intervención quirúrgica. Debe elegirse cuidadosamente los antibióticos y se administran en dosis terapéuticas.

Un hematoma puede evitarse cohibiendo la hemorragia ini-



cial, en caso de no evitar la hemorragia, se producirá un hematoma y será necesario el uso adicional de depósitos y presión. Los vasos de grueso calibre deben ser ligados, pero la hemorragia suele provenir de regiones inaccesibles a la ligadura y se cohibe por la presión. Los colgajos de tejido blando deben suturarse bien y se aplicará presión externa adecuada en la herida durante las primeras horas del postoperatorio. Un hematoma persistente, fácilmente accesible, debe ser aspirado y drenado. De otra manera ocurrirá degeneración del coágulo y drenaje séptico. En el período incipiente de la formación del hematoma, puede ser útil la terapéutica enzimática, pero debe evitarse si hay peligro de infección secundaria. Las enzimas inyectadas en los tejidos abren los espacios intersticiales y facilitan la absorción y difusión rápidas de líquidos desde la región enferma.

Los troncos nerviosos sensitivos generalmente están separados por las lesiones quísticas y muchas veces puede separarse la pared del quiste del nervio por disección cuidadosa. Cuando se descubre el nervio sensitivo en una cavidad, suele ocurrir parestesia. La duración del trastorno no puede predecirse porque la velocidad de regeneración del nervio varía considerablemente. Sin embargo, los troncos nerviosos grandes generalmente no se cortan durante procedimientos quirúrgicos cuidadosos y suele recuperarse la sensibilidad. Los pequeños nervios que se sacrifican en estas regiones quirúrgicas, de ordinario tienen inervación cruzada, de manera que el efecto inmediato no es notado por el paciente. Debe advertirse al paciente de esta complicación, y entonces puede aceptarse de manera mejor la pérdida de la sensación. Debe explicarse cuidadosamente que un traumatismo posible del quinto par afecta solamente la sensibilidad y no la función motora, de manera que no ocurrirán cambios patentes en la cara; sin embargo, hacer la disección de tejidos blandos implica conocer perfec-

tamente la anatomía del nervio facial, pues la lesión de este nervio motor origina parálisis.

La hemorragia primaria debe cohibirse durante la operación, la secundaria ocurre generalmente cuando se ha traumatizado un vaso de grueso calibre al operar. También puede ocurrir por trauma inesperado de vasos neoformados al quitar los apósitos quirúrgicos. Esta complicación suele cohibirse por presión. Deben extirparse los grandes coágulos y se buscará el origen de la hemorragia antes de aplicar la presión. Algunas veces el vaso puede identificarse y ligarse.

Las fístulas buconasales y bucoantrales a veces resultan de haber elegido mal el procedimiento quirúrgico o de error en la técnica. También puede ser resultado de una relación de alguna enfermedad con las estructuras existentes. Esta complicación puede evitarse por medio de una disección cuidadosa. La pared quística frecuentemente puede despegarse de otras membranas si penetran en la cavidad nasal o antral. El método de Partsch, cuando se puede aplicar, evitará esta complicación. Si ocurren pequeñas aberturas suele lograrse la curación adecuada por sutura cuidadosa y las instrucciones detalladas al paciente. El cuidado postoperatorio es de gran importancia en muchos casos para evitar la formación de una fístula permanente que necesita cierre secundaria. Debe evitarse la infección secundaria; se aconseja al paciente mantener la boca abierta al estornudar o toser; para igualar la presión en los senos paranasales y evitar la fuerza excesiva en la región donde la herida comunica con la cavidad bucal.

El hueso se debilita por la presencia de un quiste; la magnitud del debilitamiento depende del tamaño y la extensión de la lesión. La posibilidad de fractura durante la cirugía suele ser remota, a menos que se produzca traumatismo excesivo sobre el hueso o que ambas tablas corticales sean muy delgadas. La profilaxia es la mejor terapéutica; debe utilizar-

se una técnica quirúrgica cuidadosa, particularmente en los quistes que contienen órganos dentarios que no han hecho erupción, y que son difíciles de extraer. Si ocurre fractura, debe continuarse la enucleación del quiste, y después se empaca bien la cavidad con apósitos de gasa o partículas de hueso, para mantener la posición de los fragmentos y evitar su desplazamiento; la mandíbula también debe inmovilizarse. Cuando hay quistes maxilares voluminosos, debe aconsejarse al paciente que evite los traumatismos, tanto antes de la operación como después de ella, ya que un golpe puede causar más fácilmente fractura en un hueso debilitado que en uno normal.

La obstrucción postoperatoria de vías aéreas puede ser consecuencia de intervenciones quirúrgicas en maxilares, lengua y cuello. Los factores contribuyentes son edema masivo, formación de hematoma e infección. Si existen signos de respiración difícil y de intercambio respiratorio inadecuado, debe hacerse traqueotomía. Esta debe ser, en la medida de lo posible, un procedimiento de elección y no de urgencia.

La asistencia postoperatoria adecuada es tan importante para el bienestar del paciente como el diagnóstico y el tratamiento quirúrgico. (G.O. Kruger. 1978).

## B I B L I O G R A F I A:

- Killey H. C., et al.  
"Lesiones quísticas benignas de los maxilares, su diagnóstico y tratamiento".  
Ed. Mundi. Buenos Aires, Argentina 1979. 3a. ed.  
págs. 37-64.
- Summers G. W.  
"Quistes de los maxilares: Diagnóstico y Tratamiento".  
Head & Neck Surg. (Eng) Ene-Feb. 1979: 1 (3): 243-58.  
págs. 249-56.
- Jorgensen N. y Hayden J.  
"Anestesia Odontológica".  
Ed. Interamericana. México 1976. 1a. ed.  
págs. 1-3.
- Clark M. S. y Seldin R. D.  
"Enucleación o Marsupialización: criterio para el tratamiento".  
Q. Natl Dent Assoc. (Eng) Enero 1980: Vol. 38 No. 2.  
págs. 61-3.
- Gardner D. G., et al.  
"Odontogénicos y fisurales quistes de los maxilares".  
Pathol Annu (Eng) 1978: Vol. 13 No. Pt 1: 177-200.  
págs. 197-99.
- Hedin M., et al.  
"Tratamiento quirúrgico de quistes del conducto nasopalatino. Un estudio postoperatorio".  
Int. J. Oral Surg. 1978: 7: 427-33.  
págs. 429-30.

- Balaban B., et al.  
"Manejo de un gran quiste del conducto nasopalatino".  
J. Pedod. (Eng Primavera 1978: 2 (3): 251-60.  
pág. 252.
- Nortjé C. J. y Farman A. G.  
"Quiste del conducto nasopalatino. Una condición agresiva  
en un adolescente negro del Sur de Africa".  
Int. J. Oral Surg. 1978: 7: 65-72,  
págs. 66, 69.
- Pappalardo G.  
"Un caso clínico de quiste globulomaxilar y su técnica de  
intervención"  
Riv Ital Stomatol (Ita)  
1977: Feb: 45 (2): 45-50. págs. 45-7.
- Granato L. y Carbonelli B.  
"Quistes nasoalveolares. Reporte de 4 casos de quiste naso  
alveolar".  
Rev. Bras. Oto-Rino-Laringol. (Brazil) 1976.  
Vol. 42 No. 2: (104-111). págs. 105-7.
- Landa LL. S., et al.  
"Quiste nasoalveolar o quiste de Klestad.  
Reporte de un caso".  
Rev. Esp. Estomatol. (Esp)  
Ene-Feb. 1980: 29-32. págs. 30-2.
- Taintor J. F. y Fahid A.  
"Quiste Palatino Medio, Reporte de un Caso".  
Dent Surv (Eng) Agosto 1977: 53 (8): 33, 36.  
pág. 33.
- Courage G. R., et al.  
"Quistes palatinos medios"  
Oral Surg (U.S.A.), Mayo 1974; 37: 745-753.  
págs. 746-7.

- Nanavati S. D. y Pallavi R. G.  
"Quiste mandibular medio"  
J. Oral Surg. (U.S.A.) Junio 1979: 37: (6): 422-25.  
págs. 423-5.
- Boucree S. A., et al.  
"Quiste no odontogénico de la mandíbula".  
J. DC Dent Soc (Eng) Primavera 1978: 11-4.  
págs. 12-3.
- Kruger G. O.  
"Tratado de cirugía oral"  
Ed. Interamericana México 1978.  
pág. 40-50, 185-9.

A P E N D I C E:

TABLAS DE CASOS REGISTRADOS EN LA LITERATURA DENTAL  
SOBRE:

- QUISTE PALATINO MEDIO.
  
- QUISTE MANDIBULAR MEDIO.

TABLA DE RESUMEN DE CASOS REGISTRADOS DE QUISTE PALATINO MEDIO: (+)

CASO	SEXO	EDAD	RAZA	SINTOMAS	TAMANO (CM)	FORMA	CONSIST.	SITIO
1.-	M	52	Negro	---	2 x 2	Circular	Firm, smooth	Palatal papila to <u>6/6</u>
2.-	M	42	Caucasian	Tenderness	3 x 4	Circular	Firm	---
3.-	F	23	Negro	Swelling	2 x 2	Circular	Firm	Palatal papila to <u>6/6</u> .
4.-	M	22	Negro	"Hole"	2 x 3	Circular	---	Hard palate
5.-	M	27	---	Swelling	2 x 2	---	Soft, fluctuant	<u>3/3</u> to <u>6/6</u> right of midli.
6.-	M	44	Caucasian	Pain	1.3 x 4	Loculated	---	<u>1/1</u> to <u>8/8</u>
7.-	M	38	---	---	---	---	---	---
8.-	M	25	Negro	Breathing difficulty	---	---	---	---
9.-	F	---	---	Tenderness	---	---	---	---
10.-	M	48	---	Taste (pala tal papilla)	---	---	---	---
11.-	M	40	Negro	---	---	Circular	Fluctuant	Anterior hard palate.
12.-	F	42	Negro	Swelling	2 x 2	Ovoid	Soft, fluctuant	Palatal papila to <u>4/4</u> .

(+) Tomado de Courage G.R., et al. Oral Surg. (U.S.A.) Mayo 1974; 37. pág. 476.



TABLA DE CASOS REPORTADOS DE QUISTES MANDIBULAR MEDIO: (+)

Author	Year	patient		Type of lining
		Age	Sex	
Olech	1957	24	F	Stratified cuboidal
Olech	1957	22	...	Stratified squamous and pseudostratified ciliated columnar.
Meyer	1957	13	F	Stratified squamous
Griffin	1958	74	F	Stratified squamous
Lucchesi and Topazian	1961	...	...	Cuboidal
Shafer and Morgan	1963	...	...	Pseudostratified columnar
Worth	1963	...	...	...
Shira and Bhaskar	1964	10	M	Stratified squamous
Blair and Wadsworth	1968	...	...	Stratified squamous
Tilson and Bauerle	1970	39	M	Ciliated columnar and transitional
Ito and others	1971	40	M	Stratified squamous
Ito and others	1971	21	F	Stratified squamous
Ito and others	1971	9	M	Stratified squamous
Beatty	1972	41	F	Stratified squamous, transitional types and cuboidal
Salman and Harrigan	1972	12	F	Stratified squamous
Albers	1973	21	M	Stratified squamous, and pseudostratified ciliated columnar
Buchner and Ramon	1974	20	F	Stratified squamous
Buchner and Ramon	1974	21	M	Stratified squamous
Current series				
Case 1	1975	13	F	Stratified squamous
Case 2	1975	26	F	Pseudostratified, ciliated columnar.

(+ ) Tomada de White D.K., et al. J. Oral Surgery. Vol. 33, May. 1975. páq. 372.

## RESULTADOS:

- La investigación realizada nos ha proporcionado los datos necesarios para poder establecer que los quistes de origen fisural, pueden existir como un grupo de entidades patológicas con características similares, hasta que no se demuestre lo contrario.
- Las diversas teorías existentes con respecto al posible origen de los procesos quísticos óseo-fisurales, al parecer están mejor documentados, al sugerir su origen como fisural, sin embargo, hasta que éstas no se demuestren científicamente no pasarán de ser teorías.
- El quiste globulomaxilar presenta una controversia bien establecida, en lo referente a su aparición, es decir, que parece ser que en realidad no existe verdaderamente. Como quiera que sea, lo que sucede, según la información analizada, es que el término "globulomaxilar" está mal aplicado como indicación de los procesos embrionarios que dan origen a esta patología, ya que estos procesos no intervienen en su aparición, y que en realidad el término más conveniente es el de quiste "premaxilar-maxilar" que son los sitios embrionarios donde posiblemente se origina.
- El quiste "nasoalveolar", como se ha analizado es un quiste que se caracteriza de los demás quistes fisurales por aparecer dentro de tejidos blandos, por lo cual, la denominación de óseo fisural no le corresponde adecuadamente, aun así, al originarse posiblemente de remanentes epiteliales de origen embrionario, y que en algunos casos producen reabsorción del hueso alveolar, se le incluye dentro del grupo indicado.

- La mayoría de los casos registrados del quiste globulomaxilar al ser investigados demostraron ser en realidad otro tipo de patologías de diversa naturaleza, lo cual nos indica -- que no existe un registro exacto en la literatura dental de -- casos del quiste, ni conocer aproximadamente cuantos existen.

- La investigación llevada a cabo pone en evidencia la posible existencia de algunos de los quistes fisurales, al indicar que existen controversias bien establecidas, sin embargo, se ha demostrado que el quiste "nasopalatino" es un quiste -- verdadero de origen fisural y asimismo que no se le puede considerar como una lesión rara por su porcentaje de incidencia.

- Al analizar la información obtenida hemos comprobado que el tipo de tratamiento que con mayor frecuencia se utiliza para los quistes fisurales ha sido la enucleación quirúrgica, -- la cual alcanza un 90% de las técnicas utilizadas para este -- propósito.

## C O N C L U S I O N E S :

- El odontólogo de práctica general debe poseer los conocimientos necesarios para diagnosticar y realizar el tratamiento de las entidades quísticas de los maxilares, dentro de estas alteraciones los quistes óseo-fisurales, evitando así la confusión de estas patologías con otras que presentan características similares a las ya indicadas, lo cual puede indicar a realizar un tratamiento equivocado con complicaciones posteriores, y así prevenir oportunamente la evolución de las alteraciones, que en lo futuro pueden ser hasta fatales para el paciente, tal es el caso de algunos tumores odontogénicos, -- etc.

- Desde que se estudió por primera vez el origen de los quistes óseo-fisurales se afirmó que se originaban a partir de inclusiones epiteliales en la línea de cierre de los procesos embrionarios de vestigios de remanentes epiteliales en la cara y cavidad oral. En la actualidad, ni se aprueba ni se desaprueba este posible origen, ya que se han creado nuevas teorías con respecto al posible origen de los diversos quistes fisurales, que han despertado el interés por el estudio de estas entidades quísticas de los maxilares, es decir, que existe una controversia bien establecida con respecto a su posible origen, pero la realidad es que hasta que no se demuestre lo contrario científicamente, se deben considerar como quistes de origen fisural, así como la mayoría de los autores lo consideran pertinente.

- El hecho de realizar correctamente un diagnóstico definitivo implica la necesidad de conocer una serie de datos que -

nos permitan diferenciar los quistes fisurales con otras patologías de similar evolución, estos datos son; en primer lugar la sintomatología de los quistes, su localización, su apariencia radiográfica, el saber si comprometen órganos dentarios influyendo en su vitalidad y por último el examen histopatológico del espécimen quístico, ya que sin este estudio sólo se podrá obtener el diagnóstico presuncional de la patología. En consecuencia que para llegar a un diagnóstico definitivo se deben realizar una serie de pruebas que básicamente comprenden: 1) La realización de una historia clínica completa, 2) un examen radiográfico adecuado, 3) exámenes de laboratorio, y 4) examen histopatológico.

- El tratamiento quirúrgico de los quistes maxilares, dentro de estos los quistes fisurales, se inclina con mayor frecuencia hacia la enucleación quirúrgica, dejando en un segundo plano el tratamiento por medio de la marsupialización; así lo destacan Killey y Kay en un estudio realizado, en el cual el tratamiento de 449 quistes de los maxilares, comprendió -- que 400 fueron tratados por enucleación y empaquetamiento, y sólo 24 de estos 449, por descompresión o marsupialización.

## PROPUESTAS Y ALTERNATIVAS:

- Es primordial realizar una revisión en la literatura dental mundial, con respecto a los quistes óseo-fisurales, de -- tal manera que se analicen, ordenen y organicen los casos pre-- sentados, así como la información referente a estos, para un-- mejor manejo y entendimiento de ésta.
  
- Al tener conocimiento de que los quistes fisurales, en es-- pecial el quiste nasopalatino no es considerado como una pato-- logía rara por su incidencia, por tal motivo resulta ilógico-- comprender aun el porqué no se ha establecido científicamente su origen. En consecuencia, se deben encaminar investigacio-- nes para dilucidar su verdadero origen y establecer medidas - preventivas para su aparición.
  
- Las autoridades encargadas de la literatura dental deben aceptar y registrar sólo aquellos casos clínicos que cumplan-- los requisitos necesarios que comprueben la veracidad de la - investigación realizada, es decir, para los casos de quistes-- fisurales deben contener los datos clínicos, radiográficos e-- histopatológicos correspondientes.
  
- Se debe originar un organismo encargado de recibir y di-- fundir las investigaciones que se están realizando y de los - resultados obtenidos, y en caso de existir fomentar más inten-- samente estas investigaciones, como es el caso de los quistes óseo-fisurales.
  
- Es de suma importancia que tanto los estudiantes como -- los profesionistas se encuentren actualizados sobre las alte-- raciones estomatológicas en general, para que puedan brindar--

una mejor atención y en un momento dado la canalización adecuada de los pacientes.

## B I B L I O G R A F I A

- Aguilar C.R.  
"Manual de enfermería médica"  
Ed. La Prensa Médica Mexicana.  
México 1974. 2a. ed.
  
- Albers D.D.  
"Quiste mandibular medio parcialmente revestido con epite--  
lio columnar pseudoestratificado. Reporte de un caso"  
Oral Surg. Julio 1973; 36: 11-15.
  
- Archer H.W.  
"Cirugía bucal. Atlas paso por paso de técnicas quirúrgi---  
cas".  
Ed. Mundi. Buenos Aires Argentina 1968. 2a. ed. 2 tomos. -  
614 p.
  
- Bagi B.S.  
"Quiste Nasoalveolar"  
J. Indian Dent. Assoc. (Eng). Junio 1979: Vol. 51 No. 6: -  
177-180.
  
- Balaban B., et al.  
"Manejo de un gran quiste del conducto nasopalatino. Revi--  
sión de un caso"  
J. Pedod. Primavera 1978; 2 (3): 251-260.
  
- Balcells-Gorina A.  
"La Clínica y el Laboratorio (interpretación de análisis y-  
pruebas funcionales)",  
Ed. Marín. Barcelona España 1964. 4a. ed.



- Balfour R.S.  
"Quiste Nasoavelolar"  
J. Md. State Dent. Assoc. Agosto 1977: Vol. 20 No. 2: 92-94.
- Bhaskar S.N.  
"Patología Bucal"  
Ed. Ateneo. Buenos Aires Argentina 1973. 3a. ed. 436 p.
- Boucree S.A., et al.  
"Quiste no-odontogénico de la mandíbula"  
J. DC Dent. Soc. (Eng). Primavera 1978: 11-14.
- Brandao G.S., et al.  
"Quiste Nasolabial bilateral"  
Oral Surg. Marzo 1974: Vol. 37. No. 3:480-484.
- Buchner A. y Ramon M.  
"Quiste mandibular medio - Una lesión rara de origen debatible".  
Oral Surg. Marzo 1974: Vol. 37. No. 3: 431-437.
- Castañeda G.S.  
"Tecnología Radiológica"  
México. Colegio Nacional en Ciencias Técnicas de la Salud,-  
A.C. 1977. 2 tomos.
- Christ T.F.  
"El quiste globulomaxilar: Una concepción embriológica".  
Oral Surg. Octubre 1970: 30 (4): 515-526.
- Cinberg J.Z. y Marshall P.  
"Quiste Palatino Medio: Un recordatorio de la fusión palatina"  
Ann Otol. 1979. Vol. 88: 377-381.

- Clark M.S. y Seldin R.D.  
"Enucleación o Marsupialización: Criterio para el tratamiento".  
Q. Natl.Dent. Assoc. (Eng). 1980: Vol. 38. No. 2: 61-63.
  
- Courage G.R., et al.  
"Quistes Palatino Medio. Revisión de la literatura y reporte de un caso"  
Oral Surg. 1974: Vol. 37: 745-753.
  
- Curry T.J. y Zallen D.  
"Síndrome Numb-chin secundario a una hemorragia espontánea en un quiste mandibular medio: reporte de un caso"  
J.A.D. A. Enero 1977: Vol. 94: 116-119.
  
- Gardner D.G., et al.  
"Odontogénicos o fisurales: Quistes de los maxilares"  
Pathol. Annu. (Eng). 1978: 13 Pt 1: 177-200.
  
- Gorlin R.J.  
"Patología Oral"  
Ed. Salvat.  
Barcelona España 1975. 6a. ed.  
1273 p.
  
- Granato L. y Carbonelli B.  
"Quistes Nasoalveolar. Reporte de 4 casos"  
Rev. Bras. Oto-Rino-Laringol. (Brazil). 1976: Vol. 42 No.2: (104-111).
  
- Gordon N.C., et al.  
"Quiste Palatino Medio y Osteoma Antral Maxilar: reporte de un caso inusual"  
J. Oral Surg. Mayo 1980; Vol. 38. No. 5: 361-365.

- Guyton A.C.  
"Tratado de Fisiología Médica  
Ed. Interamericana. México 1976. 4a. ed. 1084 p.
- Hardy J.D., et al.  
"Manual para biopsias (técnicas, peligros y complicaciones)".  
Ed. Bernades. México 1961. 177 p.
- Hedin M., et al.  
"Tratamiento quirúrgico de quistes del conducto nasopalatino. Un estudio postoperatorio".  
Int. J. Oral Surg. Octubre 1978: Vol. 7, No. 5: 427-433.
- Hollinshead M.B. y Lawrence C.  
"Un análisis histológico y embriológico de los tan llamados quistes globulomaxilares".  
Int. J. Oral Surg. (Eng). Agosto 1980: 9 (4): 281-286.
- Khan Y. M., et al.  
"Tumor odontogénico adenomatoide parecido a un quiste globulomaxilar: estudios con microscopios de luz y electrónico".  
J. Oral Surgery. Septiembre 1977: Vol. 35: 739-742.
- Killey H.C., et al.  
"Lesiones quísticas benignas de los maxilares, su diagnóstico y tratamiento".  
Ed. Mundi. Buenos Aires Argentina 1979. 3a. ed. 178 p.
- Kolmer A.J.  
"Diagnóstico clínico por los análisis de laboratorio".  
Ed. Interamericana. México 1964, 3a. ed.
- Kruger G.O.  
"Tratado de Cirugía oral"

Ed. Interamericana. México 1978. 557 p.

- Jorgensen N.B. y Hayden J.  
"Anestesia Odontológica".  
Ed. Interamericana. México 1976, 1a. ed. 143 p.
  
- Landa LL. S., et al.  
"Quiste Nasoalveolar o quiste de Klestad. Reporte de un caso".  
Rev. Esp. Estomatol. 1980. Vol. 28. No. 1: 29-32.
  
- Little W.J., et al.  
"Origen de el quiste globulomaxilar"  
J. Oral Surg. Marzo 1973; Vol. 31 No. 3: 188-191.
  
- Martinelli C., et al.  
"Carcinoma de células escamosas en un quiste residual mandibular"  
Oral. Surg. Agosto 1977; Vol. 44. No. 2: 274-278.
  
- Matalon V.  
"Una placa modificada para descompresión de quistes".  
Oral Surg. Julio 1977; Vol. 44. No. 1: 30-33.
  
- Mitchell S.F.;  
"Propedéutica Odontológica"  
Ed. Interamericana. México 1973. 2a. ed.
  
- Moore K.L.  
"Embriología Clínica"  
Ed. Interamericana. México 1976. 1a. ed. 368 p.
  
- Nanavati S.D. y Pallavi R.  
"Quiste mandibular medio"  
J. Oral Surgery. Junio 1979; Vol. 37: 422-425.

- Nortjé C.J. y Allan G.  
"Quiste del conducto nasopalatino. Una condición agresiva - en un adolescente negro del sur de Africa".  
Int. J. Oral Surg. 1978: Vol. 7: 65-72.
  
- Orban A.  
"Histología y embriología bucales".  
Ed. La Prensa Médica Mexicana. México 1976. 1a. ed. 405 p.
  
- Pappalardo G.  
"Un caso clínico de quiste globulomaxilar y su técnica de - intervención"  
Riv. Ital. Stomatol. (Ita). 1977: Vol. 45. No. 2: 45-50.
  
- Popovitch P.  
"Quistes orales y otras anomalías del desarrollo"  
Ear Nose, & Throat J. (U.S.A.) 1979: 58/11 (488-493).
  
- Rogers H.J., et al.  
"Manejo de quistes, tumores benignos y displasia ósea de el seno maxilar"  
Otolaryngologic Clinics of North America. Febrero 1976. Vol. 9, No. 1: 233-247.
  
- Shafer W.G., et al.  
"Tratado de Patología Bucal"  
Ed. Interamericana. México 1977. 3a. ed. 846 p.
  
- Soskolne W.A. y Shteyer A.  
"Quiste mandibular medio"  
Oral Surg. Julio 1977: Vol. 44. No. 1: 84-88.
  
- Stam F.C., et al.  
"Pigmento en el revestimiento de quistes del conducto nasopalatino; Reporte de dos casos".  
J. Oral Pathol. Junio 1979; 8 (3); 170-175.

- Taicher S y Bradi A.  
"Lesiones parecidas a quistes globulomaxilares"  
Oral Surg. Julio 1977: Vol. 44: No. 1: 25-29.
  
- Summers G.W.  
"Quistes de los maxilares: Diagnóstico y tratamiento"  
Head Neck Surg. (Eng). Ene-Feb. 1979: Vol. 1. No. 3: 243- -  
258.
  
- Taintor J.F. y Fahid A.  
"Quiste Palatino Medio: reporte de un caso"  
Dent Surv. Agosto 1977: Vol. 53w No. 8: 33,36.
  
- Tressera L., et al.  
"Quistes de los maxilares. Clasificación y estudio clínico"  
Rev. Esp. Estomatol. (Esp.) 1977: Vol. 25. No. 1: 23-30.
  
- White D.K., et al.  
"Quiste mandibular medio: revisión de la literatura y report  
te de dos casos"  
J. Oral Surg. Mayo 1975: Vol. 33. No. 5: (372-375).
  
- Wuehrmann A.H. y Lincoln R.  
"Radiología Dental"  
Ed. Salvat. Barcelona España 1971. 1a. ed.
  
- Zegarelli E.  
"Diagnóstico en Patología Oral"  
Ed. Salvat. Barcelona España 1977. 652 p.