



24, 39

Universidad Nacional Autónoma de México

**ESCUELA NACIONAL DE ESTUDIOS PROFESIONALES
IZTACALA**

**DIAGNOSTICO, ETIOLOGIA, EVOLUCION Y TRATAMIENTO
DE LA GINGIVITIS HERPETICA AGUDA COMPARADA
CON LA GINGIVITIS ULCERONECROZANTE AGUDA.**

T E S I S

**QUE PARA OBTENER EL TITULO DE
CIRUJANO DENTISTA**

P R E S E N T A

MARTHA PATRICIA BARRERA LOERA

SAN JUAN IZTACALA, MEXICO 1982.



Universidad Nacional
Autónoma de México

Dirección General de Bibliotecas de la UNAM

Biblioteca Central



UNAM – Dirección General de Bibliotecas
Tesis Digitales
Restricciones de uso

DERECHOS RESERVADOS ©
PROHIBIDA SU REPRODUCCIÓN TOTAL O PARCIAL

Todo el material contenido en esta tesis esta protegido por la Ley Federal del Derecho de Autor (LFDA) de los Estados Unidos Mexicanos (México).

El uso de imágenes, fragmentos de videos, y demás material que sea objeto de protección de los derechos de autor, será exclusivamente para fines educativos e informativos y deberá citar la fuente donde la obtuvo mencionando el autor o autores. Cualquier uso distinto como el lucro, reproducción, edición o modificación, será perseguido y sancionado por el respectivo titular de los Derechos de Autor.

INDICE :

INTRODUCCION :

CAPITULO I : ENCIA NORMAL
A) CARACTERISTICAS CLINICAS DE LA ENCIA NORMAL

**CAPITULO II : CARACTERISTICAS CLINICAS DE LA GINGIVITIS ULCE-
RONECROZANTE AGUDA Y DE LA GINGIVOESTOMATITIS
HERPETICA AGUDA.**

**CAPITULO III : DIAGNOSTICO DE LA GINGIVITIS ULCERONECROZANTE
AGUDA Y DE LA GINGIVOESTOMATITIS HERPETICA AGU-
DA.**

**CAPITULO IV : DIAGNOSTICO DIFERENCIAL DE LA GINGIVITIS ULCE-
RONECROZANTE AGUDA Y DE LA GINGIVOESTOMATITIS
HERPETICA AGUDA.**

**CAPITULO V : ETIOLOGIA DE LA GINGIVITIS ULCERONECROZANTE A-
GUDA Y DE LA GINGIVOESTOMATITIS HERPETICA AGU-
DA.**

**CAPITULO VI : HISTOPATOLOGIA DE LA GINGIVITIS ULCERONECROZAN-
TE AGUDA Y DE LA GINGIVOESTOMATITIS HERPETICA
AGUDA.**

**CAPITULO VII : PRONOSTICO DE LA GINGIVITIS ULCERONECROZANTE A
GUDA Y DE LA GINGIVOESTOMATITIS HERPETICA AGU-
DA.**

**CAPITULO VIII : TRATAMIENTO DE LA GINGIVITIS ULCERONECROZANTE
AGUDA Y DE LA GINGIVOESTOMATITIS HERPETICA AGU-
DA.**

CAPITULO IX : RECIDIVAS DE LA GINGIVITIS ULCERONECROZANTE AGUDA Y DE LA GINGIVOSTOMATITIS HERPETICA AGUDA.

CONCLUSIONES.

BIBLIOGRAFIA.

I N T R O D U C C I O N

Cada vez es más evidente, que la sociedad que ha delegado la responsabilidad de su salud oral en la profesión dental, es más ilustrada y expresa una preocupación creciente sobre el éxito o el fracaso relativo del tratamiento de que ha sido objeto. Casi no transcurre mes sin que aparezca un artículo sobre odontología en una o más revistas profanas. Algunos de ellos, escritos por no profesionales, demuestran un profundo conocimiento de los problemas de salud oral y de la odontología preventiva, y proyectan un futuro libre de caries dental y de enfermedad periodontal.

En la actualidad el público es abiertamente escéptico acerca de la pérdida de los dientes y espera de la profesión dental, orientación y guía para conservar la dentición natural. Con la identificación de la enfermedad periodontal, como principal factor etiológico de la pérdida de los dientes es evidente incluso para el observador más distraído, que si la odontología ha de cumplir su objetivo de conservar la dentición natural, la prevención, el reconocimiento y el tratamiento de la enfermedad periodontal deben ser objeto de una atención igual, o incluso superior, a la que se ha concedido a la caries en el pasado.

Son muy numerosas las enfermedades que pueden localizarse en la cavidad bucal, en las que pueden tomar parte agentes infecciosos, trastornos metabólicos, alteraciones nutricionales, etc., pero solo en contadas ocasiones ponen en peligro la vida del paciente.

En algunas enfermedades de origen infeccioso, las manifestaciones clínicas son suficientes para realizar un diagnóstico correcto, en otras se requieren pruebas de laboratorio para confirmarlo.

Aunque las enfermedades de origen viral se conocen clínicamente desde hace muchos años, la existencia de sus agentes productores y su naturaleza se han estudiado a fondo en las últimas décadas.

Los virus constituyen un grupo excesivamente grande y heterogéneo, la literatura relacionada con estos agentes infecciosos es amplia, pero, la virología como ciencia, está en un período de auge e interés, promovida por ciencias como la genética, la física y la química.

Las infecciones virales con manifestaciones bucales son comunes y la enfermedad se puede localizar en la mucosa bucal o ser parte de un proceso infeccioso orgánico extendido.

Hay dos enfermedades con manifestaciones gingivales agudas que tienen especial importancia: La Gingivitis Ulceronecrosante Aguda y la Gingivostomatitis Herpética Aguda, pero los signos y síntomas de comienzo súbito, dolor, malestar, fiebre, linfadenopatía hemorragia y ulceración son comunes en ambas enfermedades. Estas afecciones presentan un aspecto clínico similar al observado por el poco experto, pero no ocurre lo mismo con el clínico experimentado, que las diferencia fácilmente.

Por lo que consideramos importante, aportar mayores datos sobre estas dos afecciones, que son fáciles de confundir, principalmente para nosotros los estudiantes, que estamos en proceso de adquirir mayor práctica, tanto clínica como teórica en el transcurso de nuestro ejercicio profesional.

La medicina contemporánea busca como principal objetivo, no solo curar, sino prevenir. Una de las posibilidades de prevención, es mediante la vacunación, como sucede con la viruela, poliomielitis y otras enfermedades. En el caso de las enfermedades de tipo herpético, el empleo de vacunas específicas, parece no estar estudiado totalmente, ya que se reportan resultados satisfactorios por Grinspan y otros como ineficaces por Bedson y Burnett. Han sido empleados gran variedad de tratamientos para enfermedades herpéticas y el que mejores resultados ha ofrecido es la 5 yodo 2 deoxiuridina (IDU), sin embargo, se continúa estudiando hoy en día para un mejor resultado en el tratamiento de las lesiones herpéticas.

pética s en la cavidad bucal.

Sin ideología perfeccionista, puesto que este trabajo es el esfuerzo de dos alumnas sin experiencia en este campo, pero con el firme propósito de realizar un buen trabajo y adquirir mayor experiencia, presentamos este trabajo a juicio del Honorable Jurado siendo nuestro deseo el que sean disculpados los errores y fallas en que involuntariamente incurrimos .

C A P I T U L O I

ENCIA NORMAL. - La encía es la porción especializada de la mucosa masticatoria, que se encuentra íntimamente unida a los procesos alveolares, contorneando el cuello de los dientes. Protege las estructuras de soporte y ayuda a la masticación.

La encía normal se encuentra firmemente unida al hueso alveolar, siguiendo el contorno de éste, lo cual le da un aspecto festoneado; su color es rosa pálido, pudiendo variar según: el grado de irrigación, queratinización epitelial, pigmentación y espesor del epitelio. Termina en forma muy delgada al unirse a las piezas dentarias .

Clinicamente la encía normal se encuentra dividida por las siguientes zonas :

A) **Encía Marginal** .- Es la porción de encía que rodea a los dientes a manera de collar y tiene un ancho algo mayor de un milímetro. Es continuación del resto de la encía, que se adelgaza conforme se aproxima a la superficie dentaria, de la cual está separada por una depresión virtual llamada hendidura gingival.

El epitelio de la encía marginal en la porción del surco gingival es delgado, de unas 8 capas de células y no presenta papilas de tejido conjuntivo; termina en una porción más amplia, firmemente unida al diente, que recibe el nombre de adherencia epitelial.

B) **Encía Adherida o Insertada** .- Es la continuación de la encía marginal, es firme y fuertemente unida al hueso alveolar subyacente y al cemento.

El aspecto vestibular de la encía insertada se extiende hasta la mucosa alveolar relativamente laxa y movable, de la que la separa la línea mucogingival.

El ancho de la encía insertada en el sector vestibular, en diferentes zonas de la boca, varía de menos de 1mm a 9mm, se continúa por lingual con la mucosa sublingual y por vestibular y palatino con la mucosa palatina igualmente fuerte y resistente .

C) Mucosa Alveolar .- Se encuentra después de la en cl a i n s e r t a d a y se d i s t i n g u e por su color, ya que es m á s i n t e n s o compa r a c i o n la en cl a i n s e r t a d a, tiene las m i s m a s características que los carrillos y el piso de boca.

Foto 1 . Encía normal.
Obsérvese el límite (lí-
nea mucogingival) entre la
encla i n s e r t a d a y la muc o s a a l v e o l a r, m á s o b s c u r a.



D) Papila Interdental .- Es la porción de la en cl a que ocu pa el espacio interproximal por debajo de la zona de contacto den t a r io.

Esta estructura presenta forma piramidal, aunque bastante irre g u l a r, presentando de hecho dos pequeñas papilas, una situada por vestibular y otra por lingual, con una depresión central entre am bas papilas, que se encuentra por debajo del punto de contacto y que recibe el nombre de col. La coloración de la papila interdental es como la de la en cl a i n s e r t a d a, sin encontrar ninguna de mar c a c i o n anatómica entre ellas.



Foto. 2 . Papilas Interdentarias con una parte central de encía insertada.

F) Intersticio .- Está situado alrededor del diente y se encuentra limitado por éste y por la pared interna de la encía marginal y tiene forma de " V " , su profundidad varía de 0 a 2mm en condiciones normales, en el fondo de este intersticio se encuentra la adherencia epitelial que es la que permite la adherencia de la encía al cemento radicular, generalmente en condiciones normales este espacio posee un fluido crevicular, este fluido :

- 1) Limpia el material del surco.
- 2) Contiene proteínas plasmáticas adhesivas que pueden mejorar la adhesión de la adherencia epitelial al diente.
- 3) Posee propiedades antimicrobianas.
- 4) Puede ejercer actividad de anticuerpo en defensa de la encía.

También sirve de medio para la proliferación bacteriana y contribuye a la formación de la placa dental .

Se produce en pequeñísimas cantidades en los surcos de la encía normal indicando que es un producto de filtración fisiológico de los vasos sanguíneos. Sin embargo, prevalece la opinión de que el líquido gingival es un exudado inflamatorio.

El interrogante de si el líquido gingival es un producto de la encía normal, se complica por el hecho que con pocas excepciones la encía que clínicamente aparece como normal invariablemente manifiesta inflamación cuando se examina al microscopio.

La cantidad de líquido aumenta con la inflamación a veces en

proporción a su intensidad. Así mismo aumenta el líquido gingival con la masticación de alimentos duros, el cepillado dentario, el masaje, con la ovulación y con anticonceptivos hormonales.

La progesterona aumenta la permeabilidad de los vasos y el flujo del líquido gingival en pacientes con gingivitis y sin ella.

Características Microscópicas .- Las características microscópicas de la encía son peculiares, por lo tanto las describiremos de la siguiente manera:

A) **Encía Marginal** v consta de un núcleo central de tejido conectivo cubierto de epitelio escamoso estratificado. El epitelio de la cresta y la vertiente externa de la encía marginal puede ser queratinizada y contiene prominentes papilas, se continúa el epitelio con la encía insertada.

El epitelio de la superficie interna está desprovista de prolongaciones epiteliales, no es queratinizado y forma el tapiz del surco gingival.

El epitelio de la vertiente externa es de tipo escamoso estratificado y carece de papilas y no está queratinizado, y la forman dos capas de células epiteliales que son : una capa basal y una capa espinosa.

El tejido conectivo es de tipo conjuntivo denso, es densamente colágeno contiene un gran sistema de haces de fibras de colágena llamadas fibras gingivales y tienen como función lo siguiente:

- 1) Ajustar la encía marginal al diente.
- 2) Proveer rigidez para soportar las fuerzas masticatorias.
- 3) Unir la encía marginal al cemento radicular y a la encía insertada.

Las Fibras Gingivales son las siguientes :

Gingivodentales.- Se insertan en el cemento dentario y se abren como abanico.

Transeptales .- Se encuentran interproximalmente formando haces

horizontales que unen al diente con el diente vecino, no importando a que distancia se encuentre este último.

Circulares .- Se encuentra exclusivamente en el tejido conjuntivo, rodeando al diente a forma de anillo, lo que hace que la encía marginal se encuentre en íntimo contacto con el diente.

Dentoperiósticas .- Que le dan su consistencia a la encía adherida, son cortas y se implantan por un lado, en el hueso alveolar y por otro, en el conjuntivo de la encía, cerca de su unión con el epitelio.

B) Encía Adherida o Insertada .- Se continúa con la encía marginal y se compone de epitelio escamoso estratificado y un estroma de tejido conectivo subyacente.

El epitelio de la encía insertada está formado por cuatro capas de adentro hacia afuera :

- 1) Una capa basal cuboidea.
- 2) Capa espinosa de células poligonales.
- 3) Un componente granular de capas múltiples de células aplanadas con gránulos de queratohialina, basófilos prominentes y núcleos hipercrómicos contraídos.
- 4) Capa Queratinizada, Paraqueratinizada o las dos.

El epitelio gingival se asemeja a la epidermis. En la mujer, se ha encontrado una gran partícula feulgen positiva en la vecindad de la membrana nuclear en un 75% de los casos, en el hombre una partícula similar pero más pequeña está presente en 1-2% de las células.

La función del epitelio es de protección.

La zona más queratinizada es a nivel de premolar. Las células de la capa basal se unen por puentes intercelulares llamados desmosomas.

El tejido conectivo también se conoce como lamina propia y está separada del epitelio por una membrana llamada basal, esta es finamente filamentososa y la componen dos porciones : una capa

una capa densa y una capa lúcida.

El tejido conectivo laxo rodea a los vasos sobre todo en esta región. La sustancia fundamental del tejido conectivo y epitelio está formado por ácido hialurónico, condroitín sulfato y su constitución es de gel.

C) Lámina Propia .- El tejido conectivo de la encía es conocido como lámina propia. Es densamente colágeno, con pocas fibras elásticas. Fibras argilófilas de reticulina se ramifican entre las fibras de colágeno y se continúan con la reticulina de las paredes de los vasos sanguíneos. La lámina propia está formada por dos capas :

1) Una capa papilar subyacente al epitelio, que se compone de proyecciones papilares entre los brotes epiteliales.

2) Una capa reticular contigua al periostio del hueso alveolar.

D) Encía Interdentaria .- Cuando las superficies dentarias proximales hacen contacto con el curso de la erupción, la mucosa bucal entre los dientes queda separada de las papilas interdentarias vestibulares, lingual unidas por el col. Cada papila interdental consta de un núcleo central de tejido conectivo densamente colágeno, cubierto de epitelio escamoso estratificado. Hay fibras oxitalánicas en el tejido conectivo del col, así como en otras zonas de la encía.

E) Intersticio .- La encía marginal forma la pared blanda del surco gingival o intersticio y se encuentra unida al diente en la base del surco por la adherencia epitelial. El surco está cubierto de epitelio escamoso estratificado muy delgado, no queratinizado, sin prolongaciones epiteliales. Se extiende desde el límite coronario de la adherencia epitelial en la base del surco hasta la cresta del margen gingival . El epitelio del surco es extremadamente importante, puesto que actúa como una membrana semipermeable a través de la cual pasan hacia la encía productos bacterianos lesivos, y los líquidos tisulares de la encía filtran en el surco.

Las características principales de éste es la adherencia epitelial que es una banda de células epiteliales que unen a la encía con el cemento radicular por medio de tres factores :

- 1) Fuerzas de *Wander Walls*.
- 2) Un puente tricálcico.
- 3) Por puentes de hidrógeno.

Estos unen fibras, fibrillas y manojos de fibrillas. El origen embrionario de la adherencia epitelial es ameloblástico.

Aporte Sanguíneo .- El aporte sanguíneo de la encía proviene de tres vías que se anastomosan entre sí, haciendo con esto la irrigación de la encía rica y constante.

Vasos provenientes del ligamento parodontal, vasos procedentes del hueso, que lo atraviesan y vasos que vienen del fondo del saco vestibular y de la porción lingual de la mucosa.

La microcirculación se encuentra presentada por una arteriola que llega a cada papila del tejido conjuntivo, habiendo en cada una de éstas papilas un asa capilar y una vénula también.

Inervación .- La inervación de la encía sigue la misma distribución que el aporte sanguíneo. La región interproximal recibe inervación del área de las paredes del surco gingival, de dos fuentes : Una continuación del nervio combinado del ligamento parodontal que termina inmediato a la adherencia epitelial, y rama de los nervios palatal, bucal y labial que terminan en la base del epitelio . La encía libre y la encía adherida reciben su inervación principalmente de los nervios labial, bucal y palatal.

Todos estos nervios terminan en las papilas de conjuntivo inmediatamente por debajo del epitelio.

A) CARACTERISTICAS CLINICAS .-

1) Color .- Por lo general, el color de la encía insertada y marginal, se describe como rosa coral y es producido por el aporte sanguíneo. El espesor y grado de queratinización del epitelio y la presencia de células que contienen pigmentaciones. El color varía según las personas y se encuentra relacionado con la pigmentación cutánea.

Es más claro en individuos rubios de tez blanca, que en trigüños de piel morena.

La encía insertada está separada de la mucosa alveolar adyacente en la zona vestibular por una línea mucogingival claramente definida.

La mucosa alveolar es roja, lisa y brillante, y no rosada y punteada.

Según Glickman, la distribución de la pigmentación bucal en el negro es la siguiente : Encía 60 %, paladar duro 61 %, membrana y mucosa 22%, y lengua 15 %. La pigmentación gingival se presenta como un cambio de color difuso, púrpura oscuro o como muchas de forma irregular pardas o pardas claras. Pueden aparecer en la encía tres horas después del nacimiento, y con frecuencia es la única manifestación de pigmentación.

2) Tamaño .- El tamaño de la encía corresponde a la suma del volumen de los elementos celulares e intercelulares y su vascularización.

3) Contorno .- El contorno o forma de la encía varía considerablemente, y depende de la forma de los dientes y su alineación en el arco, de la localización y tamaño del área de contacto proximal y de las dimensiones de los nichos gingivales vestibulares y linguales . La encía marginal rodea los dientes a modo de collar, y sigue las ondulaciones de la superficie relativamente planas. En dientes con convexidad mesiodistal acentuada o en vestibuloverción, el contorno arqueado normal se continúa y la encía se localiza más apicalmente.

La forma de la encía interdientaria está gobernada por el contorno de las superficies dentarias proximales, las áreas de contacto y las dimensiones de los nichos gingivales. Cuando las caras proximales de las coronas son relativamente planas en sentido vestibulo lingual las raíces están, el hueso interdentario es delgado, los nichos gingivales y la encía interdientaria es grande. La altura de la encía interdientaria varía según la localización del contorno proximal.

3) Textura .- La encía es húmeda, presenta una superficie finamente lobulada, como una cáscara de naranja y se dice que es punteada, la encía marginal no lo es. La parte central de las papilas interdientarias es por lo común punteada, pero los bordes marginales son lisos.

La forma y extensión del punteado varía de una persona a otra, y en diferentes zonas, de una misma boca. Es menos prominente en las superficies linguales que en las vestibulares, y puede estar ausente en algunos pacientes.

El punteado varía con la edad. No existe en la lactancia, aparece en algunos niños alrededor de los cinco años, aumenta hasta la edad adulta, y con frecuencia comienza a desaparecer en la vejez.

El punteado es una característica de la encía sana. El puntillado se debe a la proyección de las fibras gingivales en el epitelio.

4) Consistencia.- La encía debe ser firme, y la parte insertada fuertemente unida a los dientes y hueso alveolar.

5) Surco o intersticio .- Su profundidad es mínima en salud y no debe exceder de 2mm.

6) Posición .- Se refiere al nivel en que la encía marginal se une al diente.

Cuando el diente erupciona en la cavidad bucal, la adherencia epitelial se encuentra en la punta de la corona; a medida que la erupción avanza la adherencia se desplaza en dirección a la raíz.

Mientras la porción apical de la adherencia epitelial prolifera a lo largo del esmalte, la porción coronaria se separa del diente. En coordinación con esta migración, el margen gingival se atrofia y sigue a la adherencia epitelial conservando de este modo la profundidad fisiológica del surco.

C A P I T U L O I I

CARACTERISTICAS CLINICAS DE LA GINGIVITIS ULCERONECROZANTE AGUDA .- La denominación de la gingivitis ulceronecrosante aguda, connota una enfermedad inflamatoria destructiva de la encía que presenta signos y síntomas característicos.

Otros nombres con que se conoce esta lesión : Infección de Vincent, gingivitis ulceromembranosa aguda, boca de trinchera, encía de trinchera, gingivitis fagedénica, gingivitis ulcerativa aguda, estomatitis ulcerativa, estomatitis de Vincent, gingivitis periodontal fusospirilar, estomatitis fétida, estomatocacia, gingivitis séptica aguda, estomatitis espiroquetal, etc.

La gingivitis ulceronecrosante aguda se forma relativamente más leve y persistente y se denomina subaguda . La enfermedad recurrente está caracterizada por períodos de remisión y exacerbación y se le denomina crónica.

Es difícil justificar esta designación como entidades separadas, ya que clínicamente son semejantes a la mayoría de las bolsas parodontales con úlceras y destrucción de tejido gingival, presentando características clínicas microscópicas semejantes a la gingivitis ulceronecrosante aguda.

Burket refiere que la gingivitis necrosante aguda , puede reportar forma aguda, crónica y recurrente, coincidiendo así con Pof y Caffere, que en estudios realizados sobre 50 casos de gingivitis necrosante aguda, encontraron que la enfermedad aguda se encuentre en un 64 % de los pacientes, crónica 26 % y recurrente 105 %.

Carranza dice que la lesión sigue un curso indefinido con períodos de exacerbación en que la lesión se agudiza y etapas en que aparece un cuadro subagudo, Baer divide en tres categorías la gingivitis ulceronecrosante aguda :

1) Aguda .- Cuando la aparición es espontánea el dolor es severo y la pseudomembrana está presente.

- 2) *Subaguda* .- Cuando los signos y síntomas son menos severos.
- 3) *Crónica* .- Cuando el proceso necrótico produce destrucción de los tejidos periodontales con la formación de cráteres y evidencia radiográficamente la pérdida de hueso alveolar.

Así mismo se subdivide la fase aguda, según el mismo autor en :

Fase 1.- Solo la punta de la pa
pila interdental está af
ectada, hay una marcada
tendencia a sangrar an-
te cualquier estímulo.

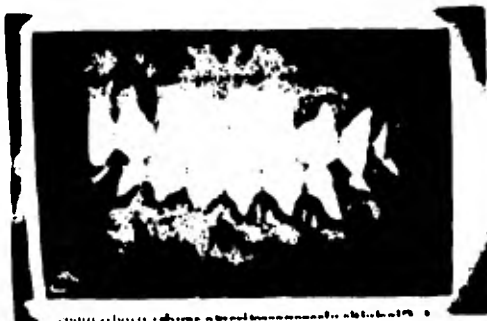

Foto 3.

Fase 2.- El proceso necrosante des
truye la papila interdental y la en
cia marginal , en ocasiones con ulcera-
ciones de la mucosa bucal

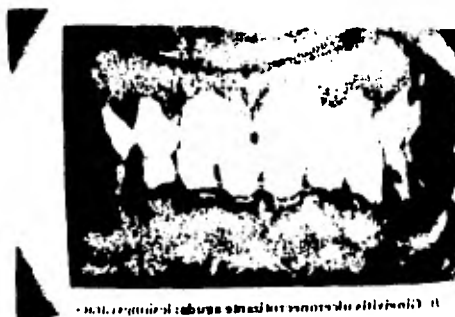

foto 4 .

Fase 3.- La encia insertada, la pa
pila interdental y la encia
marginal son afectadas.
Las zonas adyacentes ulce
radas pueden unirse for -
mando una sola úlcera.

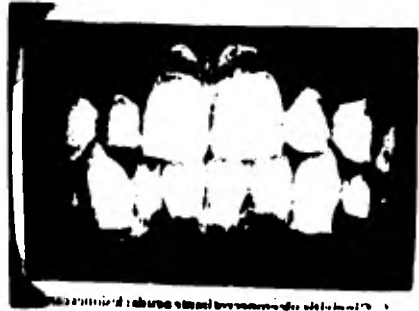

Foto 5 .

Fase 4 .- El proceso necrozante puede involucrar otras zonas de la cavidad bucal y es clasificada como estomatitis gen
grenosa.

Fase 5 .- El proceso necrozante es tan severo que el hueso alveo
lar está expuesto y llega a ser necrótico; pueden ocurrir secuestros del proceso alveolar alrededor de los dien
tes primarios, y ésta es clasificada como noma con mani
festaciones intrabucales.

Fase 6.- Corresponde a la fase final de algunos procesos necrozan
tes. Hay necrosis del hueso alveolar y destrucción de los procesos alveolares y de los tejidos faciales.

La gingivitis ulceronecrozante aguda se caracteriza por la a
parición repentina frecuentemente después de una enfermedad debili
tante o infección respiratoria aguda.

En ocasiones, los pacientes relatan que aparece poco después de haber realizado su higiene bucal.

La modificación de los hábitos de vida trabajo intenso, sin

el descanso adecuado y la tensión psicológica son elementos frecuentes de la historia del paciente.

Glickman dice que la lesión puede circunscribirse a un diente o a varios, pero también puede abarcar toda la cavidad oral.

No es frecuente encontrarla en bocas edéntulas, pero a veces produce lesiones esféricas aisladas en paladar blando.

La enfermedad se caracteriza por la presencia hiperémica, dolorosa erosiones de la papila interdientaria desapareciendo la punta de una o varias papilas interdientales.

La superficie de los cráteres gingivales está cubierta por una pseudomembrana gris, separada del resto de la mucosa gingival por una línea eritematosa definida. En algunos casos se presenta sin pseudomembrana superficial exponiendo el margen gingival que es rojo brillante y hemorrágico, las lesiones características destruyen progresivamente a la encía y los tejidos periodontales subyacentes.



Foto 6. Gingivitis ulceronecrotante grave.

La gingivitis ulceronecrotante aguda se produce en bocas sanas o superpuestas a la gingivitis crónica o a bolsas periodontales.

Shaffer refiere que al desaparecer la gingivitis ulceronecrosante aguda las crestas de las papilas interdentes que han sido destruidas dejan una porción socabada, creando una zona que retiene residuos alimenticios y microorganismos que pueden servir a su vez como una zona de incubación. Tales zonas junto con los márgenes gingivales de terceros molares en erupción son lugares ideales para la persistencia de microorganismos y en muchos casos de la gingivitis ulceronecrosante recurrente.

El olor fétido, el aumento de salivación, y la hemorragia espontánea o abundante ante el más leve estímulo son otros signos característicos. Se señala que el sangrado es el signo más común en el paciente.

Las lesiones son sumamente sensibles al tacto y el paciente se queja de dolor intenso, constante e irradiado que se intensifica al contacto con los alimentos condimentados o calientes y con la masticación. Hay un sabor metálico desagradable y el paciente tiene conciencia de una cantidad excesiva de saliva pastosa.

Algunos autores refieren este sabor como metálico o sabor a cobre.

El paciente refiere dolor de cabeza, insomnio, estreñimiento, alteraciones gastrointestinales, depresión, fiebre que varía de 39 a 40 grados centígrados y linfadenopatía regional.

Aunque Herschfeld dice que el dolor puede estar ausente en algunos casos.

Jimenez y Baer en un estudio realizado a 37 niños, 28 con gingivitis ulceronecrosante y 9 con rona encontraron lo siguiente:

- 1) Temperatura.- La temperatura en 28 casos fué de 39 grados centígrados, en 19 pacientes arriba de 38.5 grados centígrados, 3 con 37.5 grados centígrados y en 6 la infección precisa no fué obtenida.

- 2) Linfadenopatía Regional.- Once pacientes observaron linfadenopatías submaxilar, 6 de los cuales tenían involucrados nódulos cervicales.

- 3) *Stalorrea* .- se presentó en 12 de los casos, no se presentó en otros 12 y fué indeterminada en 4:
- 4) *Halitosis* .- Positiva en 14 de los casos, negativa en 11, indeterminada en 3.
- 5) *Dolor* .- Fué severo en 15 pacientes, indeterminado en 3, y no hubo evidencia en 10.
- 6) *Sangrado* .- Hubo en 27 pacientes y no se determinó en 1 caso.
- 7) *Movilidad* .- Los dientes primarios estaban más afectados que los permanentes. Se observó ligera movilidad en los dientes de 13 pacientes, no existía en 5 y no se determinó en 10 casos.

Barnes y Bowl piensan que los llamados signos "clásicos" frecuentemente escritos en la literatura no están presentes universalmente en pacientes con *gingivitis ulceronecrosante aguda*, así mismo refieren que posiblemente no se trate de una sola enfermedad sino de varias entidades exhibiendo síntomas similares.

Los pacientes por lo general, son ambulatorios con un mínimo de complicaciones generales.

Linfadenopatía local y como ya mencionamos un aumento leve de temperatura son características comunes de los estudios leves y moderados de la enfermedad, en los casos graves hay complicaciones orgánicas marcadas, como fiebre alta, pulso acelerado, leucocitosis, pérdida del apetito y decaimiento general.

Las reacciones generales son más intensas en niños.

CARACTERISTICAS CLINICAS DE LA GINGIVOSTOMATITIS HERPÉTICA AGUDA .- Las principales molestias que suelen motivar la consulta, son llagas en la boca, dificultad para tragar, resistencia al comer y dolor en toda la cavidad bucal.

La infección herpética primaria puede clasificarse en dos categorías :

- 1) Enfermedad Sintomática,clínicamente manifiesta (la 10 %)
- 2) Enfermedad Asintomática , no manifiesta clínicamente (90 %).

Las características clínicas de la gingivostomatitis herpética aguda, pueden ser de intensidad y duración variable. En la mayoría de los casos la existencia de una infección herpética leve puede manifestarse unicamente por una ligera elevación de la temperatura quizás algo de diarrea, una linfadenopatía cervical y submaxilar poco acentuada o ausente, o una o varias úlceras bucales o faríngeas aisladas, (enfermedad asintomática clínicamente inaparente).

Una rinitis o faringitis asociada pueden enmarcar completamente la infección herpética subyacente, este tipo de infección suele resolverse de cinco a siete días.

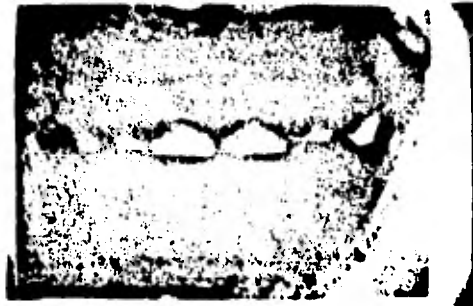En cambio la infección grave clínicamente aparente y sintomática se caracteriza por fiebre elevada (39° a 40° C), fatiga, malestar, salivación, palidez, náuseas, disfagia y adenopatía regional marcada y dolorosa, generalmente bilateral en algunos casos la tumefacción de los ganglios cervicales y submaxilares pueden no ser aparentes pero la palpación de éstas regiones produce un dolor intenso.

Estos síntomas persisten durante uno o dos días y preceden a la aparición de las lesiones bucales.

La manifestación de las erupciones vesiculares van precedidas de parestesia y marcada sensación de ardor, haciéndose evidente a los tres o cuatro días del comienzo de la fiebre, después de la aparición de las vesículas bucales suele disminuir la fiebre, las diferentes vesículas están diseminadas por toda la boca y la orofaringe .

Aunque no existe ninguna porción del epitelio que sea resistente en cuanto a orden de frecuencia están afectados los labios, lengua y mucosa de las mejillas, paladar duro y blando, piso de boca, o faringe y encías.

Foto 7. Vesículas en la lengua, en la gingivo-estomatitis herpética aguda.



Las vesículas suelen resistir de 24 a 36 hrs., a la meseración.

Una vez colapsadas, los pequeños cráteres ovalados y poco profundos se ulceran, la base de éstas úlceras está cubierta por una placa blancogrisaca o amarilla.

Los márgenes de las lesiones ulceradas y necrosadas sobresalen y están asentados por marcados halos inflamatorios de reborde rojo vivo, las úlceras que están en contacto entre sí pueden fundirse o soldarse en forma de grandes úlceras en bordes curvilíneos, fragmentados o inflamados.




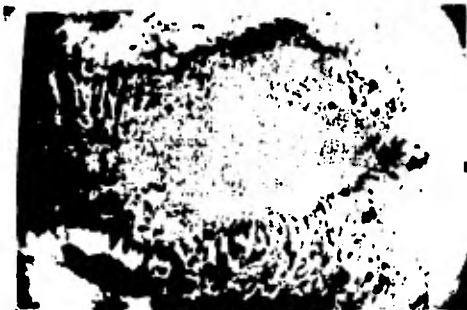
Foto 8. Lesión de paladar en la gingivo-estomatitis herpética aguda

Mientras que las diferentes úlceras pueden variar en tamaño entre 2 y 6 mm, las lesiones que se han unido pueden alcanzar hasta 1cm.

En los casos graves, las escoriaciones de los labios pueden hacerse hemorrágicas y quedar cubiertas de un exudado serosanguinolento de aspecto fibrinoso de manera que puede resultar muy dolorosa y difícil la separación de los labios durante la manifestación y la conversación .

En los casos no complicados, los puntos ulcerados empiezan a formar costra del octavo al noveno día, en el momento en que se producen anticuerpos neutralizantes en el suero, estas lesiones costrosas se llenan progresivamente de una cubierta epitelial a partir de los bordes periféricos.

Foto 9. Racimo de vesículas herpéticas .



Del décimocuarto al décimoquinto día la curación es completa, generalmente cura sin dejar cicatriz.

Aunque resultan menos afectados por vesículas, quizás a causa de una queratinización más gruesa, los tejidos gingivales quedan intensamente inflamados, sensibles, aromatosos y hemorrágicos, esta gingivitis asociada se manifiesta con marcadas alteraciones hiperémicas y resiste durante todo el curso de la infección, la alteración del estado del periodonto puede contribuir en parte a la producción " Foetororis " que existen casi siempre, las papilas gin

givales interdenterias tumefactas enrojecidas y sangrantes sobresalen como sentineas escarlatas y a menudo se confunden con una gingivitis ulceronecrosante .



Foto 10. Gingivoestomatitis herpética aguda: eritema difuso característico.

Por regla general el enfermo se ha restablecido sin incidente, a los 15 días del comienzo de la infección vírica, en el mismo período de tiempo puede efectuarse la regresión de la gingivitis.

Sin embargo, la tumefacción de los ganglios linfáticos puede persistir varias semanas.

En los lactantes y niños pequeños son frecuentes las deshidrataciones y las acidosis en casos de temperatura de 40 grados a 48.5 grados centígrados, en las primeras etapas de la enfermedad aguda, exigen una atención inmediata.

Puede ser necesaria la hospitalización y la administración de líquidos parenterales, en general la fiebre baja cuando brotan las lesiones bucales.

Foto 11. Gingivostomatitis herpética aguda : vesículas en la encía.



Foto 12 . Lesión herpética aguda después de la traumatisación de la superficie con un rollo de algodón.



C A P I T U L O I I I

DIAGNOSTICO .- Para realizar un tratamiento inteligente es esencial un diagnóstico correcto. El diagnóstico demanda una comprensión de los procesos patológicos subyacentes y su etiología. Por ello el diagnóstico ha de influir una valoración general del paciente, así como una consideración de la cavidad bucal.

El diagnóstico debe ser sistemático y organizado con una finalidad específica. Los hallazgos han de ser armados de manera que proporcionen una explicación coherente del problema periodontal del paciente.

El diagnóstico se basa en hallazgos clínicos sobre la historia del paciente y mediante la combinación de síntomas subjetivos y objetivos.

El diagnóstico clínico está basado según Hersenfeld únicamente en los hallazgos clínicos, ya que hay suficientes signos para diferenciar esta enfermedad de otras.

El diagnóstico de la gingivitis ulceronecrosante aguda debe fundarse en criterios clínicos ya que la flora característica está alterada solamente en la cantidad y predominio de ciertas formas. El examen microscópico del tejido no es diagnóstico, debido a que el proceso inflamatorio es de tipo no específico, agudo y ulceroso.

Los signos y síntomas clínicos que pueden considerarse como base para el diagnóstico son :

- 1.- Dolor .- El paciente suele quejarse de dolor durante las fases tempranas e intermedias de la enfermedad.
- 2.- Tendencia hemorrágica.- La encía sangra fácilmente al menor contacto.
- 3.- Halitosis.- (Feter oris)
- 4.- Destrucción de las papilas interdenciales con formación de pseudomembranas constituidas por células epiteliales descamadas, bacterias, fibrina y detritos. En los casos más graves la en-

encia marginal también puede estar afectada.

Las papilas interdentes se presentan erosionadas, carcomidas o recortadas por efecto de la destrucción ulcerativa. Las úlceras avanzan hasta incluir la encía marginal y más raramente la encía insertada. Las lesiones se hallan cubiertas por una pseudomembrana blanquecina, amarillenta o gris. La encía que rodea las úlceras es de color rojo fuerte. Cuando se la toca sangra. Los ganglios linfáticos regionales pueden estar agrandados y dolorosos, a veces se observa un ligero aumento de la temperatura, pero no es un hallazgo constante. Una temperatura muy alta indica que existe algún otro trastorno distinto de la gingivitis ulceronecrosante aguda.

El enfermo consulta habitualmente por hemorragias gingivales dolorosas, incapacidad para ingerir comida o para cepillarse sus dientes y a menudo con malestar general. Puede darse cuenta de un aumento en la salivación, y de un olor molesto de sabor metálico en la boca. El examen bucal muestra ulceración y necrosis de las papilas interdentes, que muchas veces llega hasta el margen gingival. Pueden existir cráteres con pérdida de las papilas interdentes. Las lesiones ulcerosas o crateriformes están cubiertas comúnmente con pseudomembranas y rodeadas por bordes eritematosos. El ataque a las papilas puede ser aislado o generalizado. Las hemorragias gingivales pueden ocurrir espontáneamente o ser causadas por presión ligera. Aunque la mayor parte de los enfermos que se presenta a consulta se percatan de alguno de estos signos y síntomas es posible que algunos individuos sufran esta gingivitis grave sin darse cuenta. En bocas sin dientes la ulceración se extiende hasta las mejillas, lengua y garganta.

Para el diagnóstico se puede hacer un frotis bacteriano para confirmar el diagnóstico clínico, pero no es necesario o definitivo, por el cuadro bacteriano que no es muy diferente al de la gingivitis marginal, bolsas periodontales pericoronitis o gingivitis herpética aguda, debido a que los estudios bacteriológicos

son útiles para el diagnóstico diferencial entre la gingivitis ulceronecrosante aguda e infecciones específicas de la cavidad bucal como la difteria, moniliasis, actinomicosis, y estomatitis estreptocócica.

Las bacterias y sus productos de desintegración participan de la destrucción del tejido en la gingivitis ulceronecrosante aguda.

Los frotis corroboran lo señalado por la clínica, pero el cuadro bacteriano, así como la biopsia, no son específicos de la enfermedad.

Exámenes de Laboratorio .- Las reacciones inespecíficas para sífilis han revelado en alguna ocasión serologías falsas positivas. El hemograma suele mostrar leucocitosis con predominio de mononucleares.

Frotis .- Los frotis permiten observar bacterias, sobre todo *Borelia Vincentii* y bacilos fusiformes, células epiteliales descamadas y leucocitos. Por lo general, existen también otros microorganismos, tales como espiroquetas banales, vibriones y estreptococos.

En el frotis también se pueden observar leucocitos polimorfos nucleares, neutrófilos (Corpúsculos Salivales), cocos y otros organismos, los microorganismos deben ser suficientemente numerosos para permitir la confirmación del diagnóstico, y lo que tiene mayor importancia, un frotis positivo no excluye la posibilidad de enfermedad general subyacente grave, como leucemia aguda o agranulocitosis.

Experimentación Microbiológica .- Cuando se inyectan en la ingle de cobayos por vía subcutánea cultivos mixtos obtenidos de casos agudos se forman abscesos y hay necrosis. De tales lesiones se recuperan *Borelia Vincentii* y *Fusobacterium Fusiforme*; esta infección se puede transferir varias veces. En la transmisión experimental a cobayos, Mac Donald y Colaboradores hallaron esencial la presencia de bacteroides melaninogénicos.

Hamp y Mergenhagen insistieron en que no hay que descartar las espiroquetas como agentes etiológicos ,porque se pueden producir en cobayos por inyección de Borelia Vincentii y Borelia Baccalis.

Frecuentemente, estos mismos investigadores produjeron abscesos intracutáneos mediante inyección de fusobacterias bucales por separado o combinadas con cepas de espiroquetas bucales. Listgar - ten y Secransky afirmaron que las espiroquetas grandes de la gingivitis ulceronecrosante diferente de Borelia Vincentii ; se puede ver que las espiroquetas invaden los tejidos que se hallan inmediatamente debajo del epitelio. Un estudio hecho con inmunofluorescencia, no consiguió comprobar una elevación significativa de los títulos de anticuerpos contra Borelia Vincentii, Fusobacterium Fusiforme y bacteroides melaninogénicos en pacientes con gingivitis ulceronecrótica aguda.

Aunque estos experimentos son importantes , la relación con la entidad patológica clínica sigue siendo débil. Ninguno de los experimentos ha producido lesiones bucales características de Gingivitis ulceronecrótica aguda . Sin embargo, el peso induce que de alguna manera los microorganismos actúan en la lesión.

Los microorganismos se hallan siempre presentes en las lesiones y se les puede aislar en cultivos puros. Sin embargo, la enfermedad no es reproducible en seres humanos ni en animales en su forma clínica típica.

Todavía no se ha probado que microorganismo alguno solo o en combinación ,sea el agente etiológico de la gingivitis ulceronecrosante aguda .

El recuento de los globulos blancos en sangre es de poco valor para el diagnóstico, salvo para descartar problemas generales como neutropenia maligna y leucemia aguda. Debe solicitarse Biometría hemática a todos los pacientes con lesiones ulceradas de mejillas , paladar, faringe, para diagnóstico o descartar lesiones

malignas .

En la gingivitis ulceronecrosante aguda se pueden encontrar en ocasiones variaciones importantes en el recuento de leucocitos, entre 16,000 y 2900 per mm³. Sin embargo, la mayor parte de los enfermos presentan recuento de leucocitos dentro de los límites normales.

DIAGNOSTICO DE LA GINGIVOESTOMATITIS HERPÉTICA AGUDA .- El diagnóstico de la gingivoestomatitis herpética aguda se establece sobre la base de la historia del paciente y los hallazgos clínicos.

La gingivoestomatitis herpética aguda es de fácil reconocimiento:

- 1) Por la alteración del estado general.
- 2) Por las vesículas que preceden a las erosiones.
- 3) Por la multiplicidad de los elementos y su diseminación en toda la boca.
- 4) Por la existencia de adenopatías .
- 5) Por el dolor que impide hablar y comer.

Por lo común el diagnóstico de la gingivoestomatitis herpética aguda se hace clínicamente sin pruebas de laboratorio. En casos dudosos, los estudios virales y la valoración histopatológica sirven como confirmación. Desde el punto citológico, los extendidos tomados de las lesiones ulceradas en el primero o segundo día de su aparición presentan células gigantes, con núcleo grande o halomorfantes características de las alteraciones nucleares virales, observados en una serie de infecciones virales de la mucosa bucal.

La biopsia de las lesiones (raras veces necesaria) deja ver una úlcera o vesícula subepitelial y en la base, células inusuales con núcleos hipercromáticos anormalmente grandes. Mediante coloraciones específicas es posible observar cuerpos de inclusión o cuerpos virales elementales dentro del núcleo agrandado.

En la histología de las lesiones, se ven los cuerpos de inclusión de origen viral dentro del núcleo de las células epiteliales globulosas. La gingivoestomatitis herpética aguda puede ser diagnosticada también por aislamiento del virus en cultivo de tejidos.

Exámenes de Laboratorio .- Se utilizan ocasionalmente para confirmar un diagnóstico clínico .

- 1) Obtención del virus.- Se puede aislar directamente de las lesiones por :

- a) Identificación del virus observado al microscopio electrónico empleando ácido fosfotúngstico.
- b) Determinación en el microscopio óptico de la presencia de células gigantes multinucleares, eosinófilos.
- 2) Inoculación en tejidos susceptibles .- se puede efectuar el examen de inoculación en la membrana corioalantoide del embrión de pollo en doce días. En animales de laboratorio como el ratón (especialmente el recién nacido), en conejos, en los cerdos de guinea, en hamsters, etc., que han demostrado desarrollar cambios citoplasmáticos característicos.
- 3) Pruebas especiales.- Mediante la técnica de neutralización, la defijación del complemento, puede registrarse un aumento en el título de anticuerpos, en dos pruebas, una en fase precoz y la otra dos o tres semanas después de iniciada la infección. Esta prueba carece de valor diagnóstico cuando se trata de recidivas, ya que el 90 % de los individuos poseen continuamente anticuerpos neutralizantes en el suero .

Citología .- La técnica es simple y consiste en el examen del contenido de una vesícula extendida en un portaobjetos y coloreado con papanicolaou . Este examen es elemento importante de diagnóstico, en los niles por la facilidad de su ejecución.

La microscopía común con coloraciones de Mann, de Giemsa o de Sellers, permite ocasionalmente ver cuerpos de inclusión intranucleares del tipo B, acidófilos dentro del núcleo basófilo normal, pero estas inclusiones nucleares no deben interpretarse como virales sino otros elementos de diagnóstico, porque pueden presentarse en procesos no virales y aún en personas sanas .

Cultivo de Tejido .- Se obtiene material de la lesión mediante un aplicador con punta de algodón estéril y se envía al laboratorio en leche descremada. Esto se inocula en cultivos de células susceptibles y se incuban durante 24hrs. Cambios celulares degenerativos, prevenibles por el anticuerpo del herpes siple constituyen un hallazgo positivo.

Determinación del Título de Anticuerpos Del Suero Del Paciente Durante La Convalecencia .- Si se toma una muestra de sangre cuando se ve por primera vez al paciente y se le examina para descubrir anticuerpos neutralizantes, no se encontraran. Muestras sucesivas recogidas durante el período de convalecencia indicará un título ascendente de anticuerpos neutralizantes que permanecerá alto permanentemente .

Cultivo en Membrana Corioalantoica de embrión de pollo.- Se retira material de la lesión sospechosa con una torunda de algodón estéril y se le coloca en una solución salival o en un medio tio - glicolato para su envío al laboratorio. Se inyectan pequeñas cantidades del material en huevos embrionados de diez días ; a las 48 hrs. se abre el huevo y se inspecciona la membrana corioalantoica para descubrir pústulas o colonias virales.

Prueba de Tsane .- Si la vesícula se halla intacta se retira la parte superior y se deja escapar el líquido. Se raspa la base de la lesión con un instrumento cortante como el extremo de la hoja de un bisturí. El tejido obtenido se extiende sobre un portaobjetos, se deja secar y se tiñe con una coloración policroma como Wright o Giemsa. Se observan células gigantes multinucleares características que no aparecen en ninguna otra enfermedad. Si la vesícula ya estaba rota, la base se raspa de manera igual a la descrita .

Prueba de Paul .- El material se obtiene frotando suavemente la lesión con un aplicador con punta de algodón estéril y se aplica sobre cornea de conejo recién escarificada. El virus del herpes simple produce una encefalitis entre las 48 y las 72 hrs. A las 24 horas aparecen pequeñas ampollas a lo largo de las líneas y puntos de la escarificación. En las células de la cornea ver los cuerpos de inclusión, en forma de bastoncillos de 0.1 a 0.5 micrones, también fueron descritos por Nicolau y Kopciowska. Esta prueba no es usada comunmente , porque su confiabilidad es dudosa.

Biopsia .- Los cortes teñidos de vesículas de gingivoestomatitis herpética aguda

herpes zoster y varicela, revelan cuerpos de inclusión intranucleares, eosinófilos en las células periféricas .

Estudios Hematológicos .- No se han podido demostrar alteraciones en el cuadro hematológico de pacientes con gingivostomatitis herpética aguda.

El exámen citológico y el histológico permiten afirmar que se trata de un proceso viral del grupo del herpes virus.

En el período inicial, con el líquido de las vesículas o el raspado de las lesiones , se puede aislar e identificar el virus por inoculación de animales (Huevo embrionado, cornea de conejo, etc, ya descritas anteriormente) o cultivos de tejidos. También con microscopio con luz ultravioleta directa con " anticuerpos e conjugados tipo e " o indirecta con suero del enfermo, se pueden realizar pruebas de inmunofluorescencia.

Es posible comprobar anticuerpos en el suero por pruebas de neutralización, de hemaglutinación ; aparecen a los 7 días y alcanzan su máximo a las 2 semanas. Posteriormente se realizan pruebas de inmunofluorescencia y en el período de efervescencia a los 15 días, pruebas de neutralización, inmunodifusión , hemaglutinación y desviación del complemento.

Pruebas Cutáneas Intradérmicas .- Son poco usadas y de escaso valor.

CAPITULO IV

DIAGNOSTICO DIFERENCIAL DE LA GINGIVITIS ULCERONECROZANTE

AGUDA .- El examen microscópico de los tejidos estudiados no es suficientemente específico para ser diagnóstico. Se puede utilizar para establecer la diferencia entre gingivitis ulceronecrosante aguda e infecciones específicas, como tuberculosis o neoplasmas, pero no para diferenciar entre gingivitis ulceronecrosante aguda y otras lesiones necrosantes agudas de origen inespecífico, como las producidas por traumatismos o drogas escarificadoras.

Puede ser necesario un estudio hemático completo para descartar una discrasia sanguínea, porque la gingivitis ulceronecrosante aguda está frecuentemente asociada con la leucemia aguda, la Neutropenia maligna y la mononucleosis infecciosa. La última se parece a la gingivoestomatitis herpética aguda, en que ambas enfermedades presentan síntomas de malestar general, fiebre, molestias en boca y garganta, formación de pseudomembranas y afectación de los ganglios linfáticos.

Hay que distinguir la gingivitis ulceronecrosante de otras lesiones que se le asemejan en algún aspecto, como sucede con la gingivitis herpética aguda, bolsas periodontales crónicas, gingivitis descamativa, gingivoestomatitis estreptocócica, gingivoestomatitis gonocócica y lesiones diftéricas y sífilíticas, lesiones tuberculosas, Moniliasis, Agranulocitosis, dermatosis (pénfigo, eritema multiforme liquen plano), estomatitis venenata y mononucleosis infecciosa.

No se debe ignorar la posibilidad de que la gingivitis ulceronecrosante aguda esté sobreagregada a una agranulocitosis (neutropenia maligna) Leucemia aguda o envenenamiento por metales pesados subyacentes. Estas enfermedades presentan inflamación y ulceración leves de la encía y pueden complicarse con gingivitis ulceronecrosante aguda. El pasar por alto la enfermedad subyacente es real. Toda complicación rara exige consulta médica o internación, o ambas.

La gingivoestomatitis estreptocócica es una afección rara que

se caracteriza por un sistema difuso de la encía y otras zonas de la mucosa bucal, en algunos casos se limita a un heritema marginal con hemorragia marginal. La necrosis del margen gingival no es lo característico, ni tampoco un olor fétido notable. En frotis bacteriano muestra un predominio de formas estreptocócicas, que al cultivo se revelan como *Streptococcus viridans*.

La estomatitis gonocócica es rara y producida por *Neisseria Gonorrhoeae*. La mucosa bucal se cubre con una membrana grisácea que se desprende por zonas y expone la superficie viva subyacente hemorrágica. Es más común en el recién nacido, causada por infección de los pasajes maternos; pero se han descrito casos en adulto por contacto directo.

La agranulocitosis se caracteriza por úlceras y necrosis de la encía, que se parecen a la de la gingivitis ulceronecrosante aguda. La lesión bucal de la agranulocitosis es fundamentalmente necrosante. En razón de la disminución del mecanismo de defensa en la agranulocitosis, el cuadro clínico no está marcado por la reacción inflamatoria intensa que hay en la gingivitis ulceronecrosante aguda.

Los análisis sanguíneos sirven para diferenciar entre la gingivitis ulceronecrosante y la necrosis gingival de la agranulocitosis.

Angina de Vincent es una infección fusoespiroquetal de la bucofaringe y garganta, y es diferente de la gingivitis ulceronecrosante que afecta al margen gingival. En la angina de Vincent hay una ulceración membranosa dolorosa de la garganta, con edema y manchas hiperémicas que se rompen y forman úlceras cubiertas de material pseudomembranoso. El proceso puede extenderse a la laringe y oído medio.

Gingivitis Ulceronecrosante Aguda en la Leucemia.- La leucemia no produce por sí misma la gingivitis ulceronecrosante aguda. Sin embargo, por lo general la gingivitis ulceronecrosante se superpone a tejidos gingivales alterados por la leucemia.

El diagnóstico diferencial consiste no tanto en distinguir entre la gingivitis ulceronecrosante y las alteraciones leucémicas gingivales, sino en determinar si la leucemia es un factor predisponente en una boca en la que existe gingivitis ulceronecrosante aguda. Por ejemplo si un paciente con gingivitis ulceronecrosante en el margen gingival además presenta un cambio de color difuso y edema de la encía insertada, hay que considerar la posibilidad de una alteración gingival subyacente, inducida por causas generales. La leucemia es una de las enfermedades que habrá de descartar.

DIAGNOSTICO DIFERENCIAL DE LA GINGIVOESTOMATITIS HERPÉTICA

AGUDA .- Las distintas infecciones herpéticas pueden ser confundidas con numerosas enfermedades. Así la gingivoestomatitis herpética aguda debe diferenciarse de la herpangina y solo raras veces es necesario hacer la distinción con la estomatitis epizootica. Por lo que respecta al escema herpético, el diagnóstico diferencial incluye la escema vacunal y la pioderma varioliforme.

No debe olvidarse que cabe la combinación de una lesión sifilítica primaria del labio con la existencia simultanea del herpes simple.

Hay que diferenciar la gingivoestomatitis herpética aguda de las siguientes enfermedades :

Eritema Multiforme .- Por lo general, las vesículas del eritema multiforme son más extensas que las de la gingivoestomatitis herpética aguda y al romperse presentan tendencia a formar una membrana pseudomembranosa. Además , es común que la lengua esté muy afectada y la infección de las vesículas rotas produce diversos grados de ulceración. En el eritema puede haber lesiones de piel concomitantes con las de mucosa bucal. La duración del eritema multiforme es comparable al de la gingivoestomatitis herpética aguda , pero a veces se prolonga varias semanas.

Síndrome de Stevens-

Johanson .- Esta es una forma relativamente rara de eritema multiforme, que se caracteriza por lesiones hemorrágicas vesiculares en la cavidad bucal, lesiones oculares hemorrágicas y lesiones bulosas de piel.

Liquen Plano Buloso

so .- Es una afección dolorosa, caracterizada por

ampollas grandes sobre la lengua y carrillos que se rompen ulceran y tienen un piso largo e indefinido . Entre las lesiones bulosas se intercalan lesiones grises acordonadas de liquen plano. Las lesiones de piel concomitantes dan una base para hacer la diferenciación entre el liquen plano buloso y la gingivoestomatitis herpética aguda .

Gingivitis Descamativa .- esta lesión se caracteriza por la alteración difusa de la encía con diferentes grados de descamación de tejido subyacente. Es una enfermedad crónica.

Estomatitis Aftosa .- Úlcera dolorosa y se caracteriza la lesión por la aparición de vesículas esféricas circunscritas que se rompen después de un día o dos y forman úlceras esféricas hundidas. Las úlceras consisten en una porción central roja o grisácea con una periferia elevada a modo de reborde , las lesiones se producen en cualquier parte de la mucosa bucal, pliegue mucovestibular o piso de boca, que son los lugares más frecuentes. La estomatitis aftosa es dolorosa . Aunque como una sola lesión o distribuida por toda la boca. Cada lesión dura entre 7 y 10 días . Como regla, las ulceraciones son mayores que las observadas en la gingivoestomatitis herpética aguda.

La estomatitis aftosa aparece en las formas siguientes : aftas ocasionales, en este caso, a veces hay lesiones aisladas, e intervalos que oscilen entre meses y años. La curación es de evolución corriente .

Aftas Agudas .- Este cuadro se caracteriza por un episodio agudo de aftas, que pueden persistir semanas. Durante éste período las lesiones aparecen en diferentes zonas de la boca, reemplazando a otras en curación .Es común ver estos episodios en niños con trastornos gastrointestinales agudos y también en adultos en las mismas condiciones. La remisión del trastorno gastrointestinal trae aparejada la interrupción del episodio de aftas.

La herpangina produce vesiculaxen el paladar, el eritema polimorfo provocas ampollas y grandes, se afectan en especial los labios que profiriere aparece sanguinolento y sus encias inflamadas. Pueden estar comprometidas y tmbián pueden entrar comprometidas , otras mucosas, particularmente las conjuntivas .

La aftosis de banchet origina generalmnte aftas grandes aunque puede presentar también elementos vesiculosos .sin embargo, se trata proceso que tomo a otros mucosas , en especial la genital, los ojos el sistema nervioso central. etc.Otra diferenciación clara que brinda su evouciój , que es cónica y no es aguda como la gingivoestomatitis herpética aguda.

La gingivitis ulceronecrosante aguda rpuoca necrosis en la encía , en especial en las papilas interdetales y ellas se carac^{teriz} para su desarrollo , en especial en las papilas interdetales que es característico para su diagnóstico. En cambio la gingivoestomatitis ulceronecrosante aguda , no produce necrosis.

C A P I T U L O V

ETIOLOGIA DE LA GINGIVITIS ULCERONECROZANTE AGUDA .- La enfermedad producida por una compleja mezcla de microorganismos que comprende toda la flora bacteriana de la cavidad oral, con un gran aumento de bacilos fusiformes y espiroquetas. Las extensiones para el estudio microscópico carecen de valor para el diagnóstico, por el aspecto clínico de la ulceración, la necrosis y el esfacelamiento de las papilas interdientarias son específicos.

Durante muchos años se creía que las bacterias eran la causa de la gingivitis ulceronecrosante aguda, y por la misma razón se suponía que era contagiosa. Sin embargo, el hecho de que los investigadores no hallan conseguido la transmisión directa de la enfermedad de un paciente a un individuo sano ha llegado a la conclusión aunque las bacterias tal vez estén relacionadas con la inflamación, la causa primordial de la infección es la susceptibilidad del huésped.

Las bacterias asociadas con la gingivitis ulceronecrosante aguda se encuentra corrientemente en la flora oral normal. Pero al parecer proliferan durante el proceso morboso.

El microscopio electrónico ha descubierto en la profundidad de la capa necrótica del tejido gingival.

En la enfermedad se produce un aumento en el número de espiroquetas y bacilos fusiformes, y es una infección. Sin embargo, como las espiroquetas y los bacilos fusiformes están presentes en la mayoría de las bocas, los cultivos positivos y los estudios con campo oscuro no son definitivos, en ausencia de síntomas clínicos. La presencia de un número enorme de éstos microorganismos sirve de datos de comprobación.

Plaut y Vincent, en 1894 y 1896 introdujeron el concepto de que la gingivitis ulceronecrosante aguda era causada por bacterias específicas: bacilos fusiformes y espiroquetas de Vincent.

Hoy en día las opiniones divergen respecto a si las bacterias mencionadas son los factores causales en la gingivitis ulceronecrosante aguda o solo son concomitantes. Algunas observaciones hechas

por investigadores, respaldan el objeto de que la etiología es debida a microorganismos.

En los estudios reportados en la literatura , siempre se encuentran espiroquetas y bacilos fusiformes en la gingivitis ulceronecrosante aguda , pero incluso otros autores han encontrado otros microorganismos.

MacDonald y Clark describen un complejo espiroquetal formado de *Treponema microdentum*, espiroquetas intermedias, *Borrelia buccalis*, vibriones, bacilos fusiformes y microorganismos filamentosos.

Desde el punto de vista clásico se considera que el bacilo fusiforme y la *Borrelia vincenti*, son los agentes principales de la gingivitis ulceronecrosante aguda ; dichos organismos han sido encontrados en la cavidad bucal normal siempre que presentan las piezas dentarias. Con todo, el papel etiológico de éstos dos agentes ha sido puesto en tela de juicio, ya que tanto el estreptococo hemolítico como las micobacterias, los vibriones , y según Melcxer , probablemente los virus puedan ser considerados igualmente como gérmenes causales.

Shaffer refiere, que siempre coexisten simbioticamente microorganismos como la *Borrelia* y el bacilo fusiforme en la gingivitis ulceronecrosante aguda , pero también están presentes otros microorganismos filamentosos, algunos vibriones, bacterias cocos considerados también como agentes importantes causales de ésta enfermedad.

Las bacterias y sus productos de desintegración participan en la destrucción de tejido en la gingivitis ulceronecrosante aguda. Se piensa que es necesaria la presencia de otros factores locales y generales para que se produzca la destrucción rápida del parodonto en la gingivitis ulceronecrosante aguda. Hay diferencia cuantitativa entre la flora bacteriana y otras afecciones y en la gingivitis ulceronecrosante aguda , pero no se ha establecido su significado .

King realizó experimentos en su boca , inoculándose material infectado , pero no tuvo aparición de la enfermedad. Sin embargo,

después de sufrir debilitamiento por varios resfriados mostró la aparición de la enfermedad y los signos característicos de la gingivitis ulceronecrosante aguda, por lo que reforzó la idea de que era necesaria la presencia de factores predisponentes.

La mayoría de los autores consultados coinciden en la opinión de que la existencia de factores predisponentes contribuyen a la etiología de la gingivitis ulceronecrosante aguda.

Dichos factores predisponentes los podemos clasificar de la siguiente manera :

- a) Factores predisponentes generales
- b) Factores predisponentes locales.

a) Factores predisponentes Generales .- Dentro de éstos factores los psicósomáticos son de gran importancia.

En 1952 Kasdacht mostró la posible relación entre la tensión emocional y la aparición de la gingivitis ulceronecrosante aguda.

Es frecuente que la enfermedad se presente cuando hay situaciones de tensión emocional.

El mecanismo exacto por el cual el estímulo psicológico contribuye a la etiología de la gingivitis ulceronecrosante aguda no es conocido pero se han emitido hipótesis probables.

Moulton ha explicado que los factores síquicos pueden lograr cambios relativos en los tejidos bucales por medio de un mecanismo directo o indirecto .Los hábitos bucales son considerados como un mecanismo directo en el daño tisular, mientras que los factores sistémicos estén reconocidos como factores indirectos. Las alteraciones vasculares, las alteraciones del sistema endócrino y del nervioso autónomo están bajo la influencia de estímulos psicológicos y son posibles mecanismos causales de estos cambios patológicos tisulares, el farmacodependiente es otro factor predisponente general, en algunos casos la leucemia, agranulocitosis, anemia perniciosa, mononucleosis infecciosa, eritema multiforme y la deficiencia nutricional, se consideran también como factores predisponentes generales para la aparición de la gingivitis ulcero-

necrozante aguda .

Probablemente , los factores psicológicos predisponentes a la enfermedad. Los microorganismos actuarían como un mecanismo secundario , como patógenos facultativos. Las pseudoepidemias son atribuibles al hecho de que las poblaciones pueden hallarse sometidas simultáneamente a circunstancias nocivas y alteradoras similares.

Varios autores coinciden en sostener que la gingivitis ulceronecrozante aguda rara vez es vista en niños de Estados Unidos, Canadá y Europa, pero no es raro observar en otras partes del mundo donde existen deficiencias nutricionales.

Baer, presenta un estudio de niños con gingivitis ulceronecrozante aguda de los cuales 9 tenían noma, en un período de 9 años, en la etiología se comprobó lo siguiente :

- a) Todos los pacientes tenían una higiene bucal deficiente,
- b) Todos pertenecían a grupos socioeconómicos bajos,
- c) Los exámenes médicos revelaron que todos referían deficiencia nutricional, generalmente vitamínica del grupo B y proteínas.

Barnes y Col, han referido enfermedades prevalecientes en otoño e invierno que en cualquier otra estación.

Ya que las infecciones respiratorias y los exámenes se presentan con mayor frecuencia y la incidencia es más baja durante julio y agosto.

D) Factores predisponentes Locales .- Si bien la afección que nos preocupa puede presentarse en bocas sanas, es más frecuente en pacientes con gingivitis y bolsas periodontales. Las bolsas periodontales y el capuchón de los terceros molares constituye lo que Box llama " Zonas de incubación " del proceso. Además de los factores microbianos son comunes otros hallazgos concomitantes o predisponentes, tales como caries no tratadas , Impacción de alimentos , mala higiene bucal, cálculos y el fumar en exceso.

La instalación de la enfermedad puede estar fomentada por el descenso de la resistencia tisular que se originan en el dano que

sufren los tejidos, no obstante la enfermedad se produce en ausencia de éstos factores. La gingivitis ulceronecrosante se presenta en no fumadores y en bocas escrupulosamente limpias. El cepillado es doloroso en estos pacientes, por ello la mala higiene puede ser un efecto y no una causa.

La inflamación crónica ocasiona alteraciones circulatorias y degenerativas locales que aumenta en la susceptibilidad de la infección, cualquier factor local capaz de inducir a la inflamación gingival puede predisponer a la gingivitis ulceronecrosante aguda.

Las áreas de enclía traumatizada por dientes antagonistas en mala oclusión, como la superficie palatina detrás de los incisivos superiores y la superficie vestibular gingival de incisivos inferiores son sitios frecuentes de aparición de gingivitis ulceronecrosante aguda.

Barnes y Bauls realizaron estudios de 218 casos de gingivitis ulceronecrosante aguda que fueron diagnosticadas durante el examen de Fortknox, Kentucky y encontraron que las zonas que más frecuentemente presentan la enfermedad eran:

ZONA	NUMERO DE PACIENTES	%TOTAL DE CARAS
Anterior mandibular	176	80.7
Anterior maxilar	166	76.1
Posterior maxilar izq.	119	54.6
Posterior maxilar der.	102	46.8
Posterior mandibular der.	81	37.2
Posterior mandibular izq.	76	34.9
Toda la cavidad bucal	48	22.0

La evaluación bucal demostró que los pacientes con gingivitis ulceronecrosante aguda generalmente tenían higiene bucal deficien-

te.

Burketz señala que el abuso del tabaco puede predisponer a este padecimiento y se encontro que el 10.7 % de quienes fumaban más de 10 cigarrillos al día, contra 1.5 % en no fumadores.

Stammers hace notar que la incidencia de ésta enfermedad aumentó en pacientes con falta de sueño e intranquilidad, sobrevino una baja de defensas naturales así como el descuido en el aseo personal y la higiene bucal, factores que estimaron predisponentes.

Algunos de los efectos farmacológicos del tabaquismo son similares a los del stress emocional. La nicotina activa la reacción de noradrenalina dentro o cerca de las paredes vasculares y promueve la secreción de adrenalina de los cuerpos adrenales, reforzando los efectos del stress emocional y reduciendo la circulación de la encía.

La severa reducción del flujo sanguíneo inducido por el stress emocional y el tabaquismo podrían causar la pérdida de vitalidad a las regiones más vulnerables del epitelio gingival. Estas zonas se localizan en las puntas de las papilas gingivales y las crestas marginales, donde la circulación arterial termina y no existe soporte colateral.

ETIOLOGIA DE LA GINGIVOESTOMATITIS HERPÉTICA AGUDA. - Es una infección de la cavidad bucal causada por el herpes simplex. Frecuentemente infecciones bacterianas secundarias complican el cuadro clínico. La gingivoestomatitis herpética aguda aparece con mayor frecuencia en los lactantes y niños menores de seis años, pero también se ven en adolescentes, su frecuencia es igual en el hombre que en la mujer.

El término " herpes " ha sido usado en la medicina durante varios siglos, Hipócrates utilizó para describir cierto tipo de enfermedades en la piel. En Inglaterra, en el siglo XVII se repitió un caso claro de herpes labialis y la primera descripción adecuada bajo su nombre moderno fué hecha en el siglo XVIII.

Vidal en el siglo XIX, probablemente fué el primero en demostrar que el herpes era infeccioso.

En el siglo XIX Lowenstein publicó evidencia de que la queratitis herpética contenía un virus (herpes virus hominis tipo 1), que producía lesiones características en la cornea del ojo; prácticamente había confirmado los trabajos experimentales, que Gruter no había publicado.

En 1920 Gruter publicó el resultado de los experimentos en los que demostró que el virus podía ser transmitido y transferido satisfactoriamente de un conejo experimental infectado a la cornea de un hombre ciego.

La presencia de cuerpos de inclusión intranucleares en células infectadas con el virus fué primeramente descrita por Lipschutz en 1921, se les conoce como corpúsculos de Lipschutz.

Un gran interés por el virus fué iniciado por el descubrimiento de Doerr en 1920, éstos reportes hicieron pensar en la idea de que el virus del herpes simplex fuera el agente causal de la encefalitis; sin embargo, se comprobó que no era esa la etiología, ya que el virus no es el único agente causal que puede ocasionar la encefalitis en el hombre.

En 1930 Andrews y Carmichael encontraron que los cuerpos neutralizantes contra el virus del herpes simplex estaban presentes en la mayoría de la sangre de los adultos y que no obstante, paradójicamente, las infecciones recurrentes eran más frecuentes en ellos.

El papel del virus como agente productor de la enfermedad fue aclarado por Dodd y Colab en 1938, demostraron que el virus podía ser aislado repetidamente en la boca de los infantes con la forma común de estomatitis vesicular. Un año después Burnett y William demostraron :

- 1) Los niños desarrollaban anticuerpos neutralizantes durante el período de convalecencia de gingivoestomatitis herpética.
- 2) Las infecciones por el virus del herpes simplex se repetían periódicamente.
- 3) El virus podía ser aislado de individuos con infecciones recurrentes.

Así mismo, ha sido posible aislar el virus de la sangre de niños y adultos con infección localizada o generalizada, estudios efectuados por Becker en 1963.

La gingivoestomatitis herpética aguda es altamente contagiosa para las personas susceptibles. Se difunde por contacto directo con lesiones herpéticas o saliva, heces fecales, orina u otras secreciones orgánicas que contengan el virus por proceder de personas infectadas los besos, la tos y el estornudo parecen ser los motivos de transmisión más probables. Aunque el herpesvirus es extraordinariamente lábil en el medio externo, no debe descartarse totalmente la posibilidad de diseminación contagiosa mediante el uso de vasos para la bebida, utensilios de comida poco limpios y juguetes de uso colectivo.

La mayoría de los adultos han adquirido inmunidad al virus del herpes simplex como consecuencia de una consecuencia de una infección durante la niñez, que en gran parte de los casos es subclínica.

Per esta razón, la gingivostomatitis herpética aguda es más frecuente en niños . Aunque se halla registrada estomatitis recurrente esto no es lo usual, salvo que la inmunidad se destruya por efectos de enfermedades generales debilitantes. La infección herpética de la piel como el herpes labial se repite.

Se ha demostrado perfectamente la persistencia durante un tiempo indeterminado del herpes virus en la flora bucal de los post-convalescientes, que puede llegar hasta tres o seis semanas después de la desaparición de las manifestaciones clínicas.

Algunos virólogos creen que la parte más considerable del depósito de esta infecciosidad vírica radica en un grupo de portadores adicional compuesto de niños en los cuales se ha encontrado el herpes virus viable, a pesar de la falta de manifestaciones o clínicas precedentes o concomitantes (tipo de herpes simple clínicamente inaparente). Otros investigadores sostienen que los adultos, mediante sus repetidas exacerbaciones (secundarias), son los que contribuyen en el principal reservorio para la infección de los niños.

Estas amplias posibilidades de potencial contagioso indican algunas de las dificultades que se encuentran para establecer la historia clínica de una fuente contagiosa precisa en las infecciones bucales herpéticas agudas.

Repasando los numerosos estudios de casos, incluyendo los brotes epidémicos familiares y que se observan en establecimientos, el porcentaje más elevado de contactos primarios indudables rara vez excede al 50 %.

A pesar de numerosas publicaciones acerca de epidemias en establecimientos y familias, la gingivostomatitis herpética aguda es mucho más frecuente en los niños en forma no epidémica.

Sin embargo, ciertas observaciones sagaces sin situaciones epidémicas poco frecuentes de establecimientos han proporcionado excelentes orientaciones para evaluar el período probable de incubación de esta enfermedad. Los datos actuales indican un período de

incubación de siete días.

C A P I T U L O VI

HISTOPATOLOGIA DE LA GINGIVITIS ULCERONECROZANTE AGUDA.-

En el exámen microscópico de la encía en la gingivitis ulceronecrosante aguda aparece un margen de ésta con necrosis extensa. El epitelio escamoso estratificado sobre la superficie está ulcerado y reemplazado por un trama grueso de exudado fibrinolítico o pseudomembranoso, conteniendo grandes cantidades de leucocitos polimorfonucleares y microorganismos. Esta es la zona que clínicamente aparece como la pseudomembrana superficial. En el tejido conectivo subyacente, hay hiperemia intensa, numerosos capilares injurgitados y un infiltrado denso de leucocitos polimorfonucleares.

Esta zona hiperémica de inflamación que es la que clínicamente se observa como una línea heritematosa por debajo de la pseudomembrana superficial.

El epitelio y el tejido conectivo presentan alteraciones de su aspecto a medida que aumenta la distancia desde el margen gingival necrótico hacia la profundidad. Hay una mezcla gradual del epitelio desde la encía sana hacia la lesión necrótica, el epitelio está edematizado y las células presentan diferentes grados de degeneración hidrópica.

Estudios muy cuidadosos revelan inclusiones intranucleares que no han sido identificadas en el epitelio, además hay un infiltrado de leucocitos polimorfonucleares en los espacios intercelulares. La inflamación en el tejido conectivo disminuye a medida que aumenta la distancia del tejido sano a la lesión necrótica hasta que su aspecto se identifica con el estroma del tejido conectivo sano de la mucosa gingival normal-

Un rasgo común incluso en zonas ulceradas, es visto por casi todos los investigadores y consiste en la falta de queratinización de los tejidos gingivales. Si hay invasión a hueso, los espacios medulares se hallan congestionados con infiltrado inflamatorio intenso. Puede hacerse una reorción ósea queratinizada tanto del hueso esponjoso como del cortical.

Los osteoclastos multinucleares son numerosos. En estos casos,

Las fibras transeptales subyacentes de la encía no están intactos y tal vez exista una comunicación directa entre el hueso y la cavidad bucal.

Se ha sugerido que la presencia de microorganismos en los tejidos se debe a la manifestación quirúrgica por el dentista; algunos investigadores sostienen que las espiroquetas son introducidas en el tejido cuando se retienen las muestras para su estudio microscópico.

La relación de las bacterias con la lesión característica ha sido estudiada con microscopio común y electrónico.

Con el primero se comprueba que el exudado de la superficie de la lesión necrótica contiene cocos, bacilosfusiformes, espiroquetas, leucocitos y fibrina. Las espiroquetas invaden tejido vivo subyacente, aquí no se encuentran otros microorganismos que se ven en la superficie.

En un estudio con microscopio electrónico de las lesiones de la gingivitis ulceronecrosante aguda List Gasten, observó una zona epitelial ulcerada, estando la zona más profunda de invasión espiroquetótica aproximadamente 250 micras dentro del corion gingival. En ningún caso hay espiroquetas a más de 300 micras de profundidad.

List Gasten realizó un estudio microbiológico de la gingivitis ulceronecrosante aguda a distintos niveles del tejido infectado, encontrando cuatro zonas características variables.

Zona Bacteriana .- Microorganismos de todas formas y clases, las espiroquetas eran de tejido pequeño, mediano y grande. Cuando estas estaban presentes en la placa bacteriana no lo eran tanto en esta zona pero sí en la necrótica de la infiltración.

Zona rica en Neutrófilos .- Probablemente proviene de las superficies ulceradas o a través del tejido epitelial subyacente, encontramos espiroquetas fagocitadas por los neutrófilos o por células mononucleares. Se encontró también pseudomembrana de tejido fibrinoso .

Zona Necrótica .- Gran número de espiroquetas además, en menor cantidad otros organismos semejantes a los fusiformes.

Leucocitos polimorfonucleares y mononucleares, histiocitos conteniendo restos fagocitados de los polimorfonucleares, restos celulares, restos de fibras de colágena y otros productos no identificados. En la profundidad de ésta zona hay abundante plasma y células. En las capas más profundas solo se han encontrado espiroquetas de tamaño mediano y grande.

No solo estaban presentes en el tejido mesenquimático básico de la úlcera, sino también en los espacios intercelulares del epitelio adyacente a la úlcera, junto a polimorfonucleares.

Mc. Donal demuestra que para iniciar o mantener la gingivitis ulceronecrosante aguda no es necesaria la presencia de bacilos fusiformes o espiroquetas. Estos organismos requieren para su desarrollo, la presencia de otros microorganismos que les procuren un potencial de oxidoreducción tal, que les permita proliferar pues son anaerobios. Los medios por los cuales estos microorganismos proporcionan el potencial adecuado son desconocidos.

La mayoría de las espiroquetas de la zona más profunda, son morfológicamente diferentes de las cepas cultivadas de la borelia Vincent.

Aparecen en tejidos no necróticos delante de otras clases de bacterias y pueden encontrarse en concentraciones altas entre las células del epitelio adyacente de la lesión ulcerada y del tejido conectivo.

Durante mucho tiempo se creyó que la borelia Vincent era la espiroqueta predominante en la gingivitis ulceronecrosante aguda; estudios recientes con microscopio indican que las espiroquetas pueden ser clasificadas en tres grupos: pequeña, intermedia y grande.

Así mismo se dijo que hay grandes cantidades de espiroquetas intermedias distintas de borelia Vincent; en raspados unificados de gingivitis ulceronecrosante aguda su porcentaje es mayor en las porciones profundas de la lesión.

La *Borrelia vincent* es una espiroqueta gram positiva de tres a seis esferas separadas, miden aproximadamente de 10 a 15 de largo es activamente móvil y puede ser cultivada anaerobicamente aunque con ciertas dificultades, en su desarrollo se lleva a cabo mejor a 37 grados centígrados, no se desarrolla a la temperatura ambiente .

Los microorganismos actúan por medio de diferentes mecanismos sobre el parodonto :

Endotoxinas .- Han sido aisladas de una serie de microorganismos bucales. Las endotoxinas son lipolisacáridos comunes a todas ellas, pero la endotoxina producida por el bacilo melaninogénico tiene dos azúcares que no están presentes en las endotoxinas de otros gram negativos.

Enzimas Histolíticas .- La hialuronidasa se encuentra presente en la mayoría de las salivas humanas, en la gingivitis su concentración es mayor así como cuando existe mala higiene bucal.

La mayoría de los estreptococos viridans los estafilococos no se ha encontrado que los produzcan espiroquetas ni las fusobacterias .

Condrosulfatasa .- Hidroliza el ácido condroitín sulfúrico; se ha encontrado en el surco gingival un difteroides microanaerobio, ha sido el único que produce esta enfermedad.

Neuroamidasa .- Sustancia que hidroliza el ácido siálico, no ha sido aislado un microorganismo productor de esta enzima.

Celagenasa .- Esta enzima hidroliza el colágeno sólo las capas puras de bacteroides melaninogénicos sintetizan esta enzima.

HISTOPATOLOGIA DE LA GINGIVOESTOMATITIS HERPÉTICA AGUDA.-

Las ulceraciones circunscritas de la gingivoestomatitis herpética aguda que se originan de la rotura de las vesículas presentan una porción central de inflamación aguda con ulceración y diferentes grados de exudados purulentos, rodeados de una zona rica de vasos ingurgitados. El cuadro microscópico de la vesícula se caracteriza por edema intracelular y extracelular y degeneración de las células epiteliales. El citoplasma celular es claro y lúefago; la membrana y el núcleo de las células resaltan en relieve.

Más tarde el núcleo degenera pierde su afinidad tinteal y por último se desintegra. La formación de vesículas es consecuencia de fragmentación de las células epiteliales degeneradas.

Las vesículas totalmente desarrolladas son una cavidad en las células epiteliales con algunos leucocitos polimorfonucleares. La base de las vesículas se componen de células epiteliales edematizadas de las capas basal y estrellada. La parte de la superficie, de las vesículas está formada por capas de células estrelladas superiores comprimidas del estrato granuloso y del estrato córneo.

A veces se observan cuerpos de inclusión, conocidos como cuerpos de Lipschutz, estas son estructuras eosinófilas, ovoides homogéneas que dentro del núcleo tienden a desplazar al núcleo y a la cromatina nuclear hacia la periferia. El desplazamiento de la cromatina a menudo produce un halo perinuclear. El tejido conjuntivo adyacente suele estar infiltrado por células inflamatorias.

Según las teorías actuales, los cuerpos de inclusión pueden ser una colonia de partículas virales, restos protoplasmáticos de generados de las células afectadas o una combinación de las dos cosas. Las lesiones curan por una proliferación epitelial periférica.

Las alteraciones histológicas se desarrollan de la siguiente manera: Los cuerpos de inclusión del virus, ocupan los núcleos de algunas células epiteliales. Son acidófilos; el núcleo aumenta de tamaño y las células también. Aquél es rechazado hacia la periferia y las células toman aspecto globoso (degeneración globosa o

ocultaria) .

Llegan a separarse de sus congéneres por disolución de sus uniones intercelulares (acantosis). Algunas células se rompen pero siguen unidas entre sí por sus restos y forman redes (degeneración reticular). Todo esto se traduce por la formación de vesículas .En etapas posteriores las inclusiones virésicas pueden verse en el citoplasma de las células e en los espacios intercelulares.

Con frecuencia se constituyen células gigantes que pueden tener varios núcleos.

En las formas muy agudas pueden formarse vesículas subepiteliales.

Con microscopía electrónica y técnica de cortes ultrafinos y coloraciones negativas se pueden comprobar muy al comienzo del proceso el característico ciclo evolutivo intranuclear : grandes acúmulos de elementos inmaduros (nucleóide inmaduro) que luego se rodean de su primera envoltura. Estos elementos se adhieren a la membrana nuclear y a continuación se forma una segunda envoltura.

C A P I T U L O V I I

PRONOSTICO DE LA GINGIVITIS ULCERONECROZANTE AGUDA .- El pronóstico de la gingivitis ulceronecrosante aguda varía según el estado general del paciente. Los niños con gran carencia nutritiva pueden evolucionar hacia un noma y hasta la muerte, pero es muy raro.

Por lo general cuando no se trata la enfermedad, ésta continúa en estado subagudo y se transforma en recurrente. El proceso aún bien tratado, puede dejar como secuela la pérdida parcial o total de las papilas gingivales, lo cual favorece la enfermedad periodontal. Pueden aparecer enfermedades periodontales agregadas más graves, si no se logra la cooperación absoluta del paciente respecto a la higiene bucal en su hogar.

La gingivitis ulceronecrosante se repite en pacientes que la han presentado, pudiendo ocasionar secuelas más graves que la primera infección sino se realiza el tratamiento completo, puede presentarse destrucción progresiva del período y denudación de las raíces junto con intensificación de las complicaciones tóxicas generales.

Muchas veces su intensidad decrece y aparece un estado subagudo, con diversos grados de sintomatología clínica.

La enfermedad puede remitir en ocasiones espontáneamente sin tratamiento. Algunos pacientes suelen presentar antecedentes de remisiones y exacerbaciones repetidas.

PRONOSTICO DE LA GINGIVOESTOMATITIS HERPÉTICA AGUDA.- El pronóstico de la gingivoestomatitis herpética aguda es benigno, en la generalidad de los casos , a pesar de que puede haber cuadros graves , en especial de los recién nacidos . Los casos de muerte son raros, aunque la tasa real de mortalidad por gingivoestomatitis herpética es extraordinariamente difícil de precisar a base de los datos analíticos de que disponemos. El departamento de estadísticas vitales , clasifica todas las afecciones primarias de herpes simple bajo la denominación de herpes febrilis, en 1962, por ejemplo, solo atribuyeron 19 muertes a toda esta categoría.

Es de suponer que además del herpes simple este grupo debe incluir otras afecciones herpéticas primarias debidamente mortales, como la meningoencefalitis aguda, el herpes visceral diseminado, y el exantema herpético (erupción variceliforme de Kaposi).

La enfermedad cura espontáneamente pero durante el proceso en particular en lactantes y niños el cuadro desespera a los padres porque el niño se niega a comer por el dolor y se manifiesta irritable; no duerme ni deja dormir. La nueva aparición de vesículas da la impresión de que la terapéutica no es activa.

Los ganglios se agrandan , y se tienen las infecciones agregadas o trastornos de orden broncopulmonar.

Debe darse seguridad de curación a los padres. La gammaglobulina es de acción a veces espectacular, asociada a antiinflamatorios y tetraciclinas.

No debe olvidarse la posibilidad , aunque mediata de que aparezcan posteriormente en distintas mucosas o en la piel, manifestaciones de herpes recidivante, resultantes de acantonamiento del virus en el organismo.

C A P I T U L O V I I I

TRATAMIENTO DE LA GINGIVITIS ULCERONECROZANTE AGUDA.- El tratamiento de la enfermedad gingival aguda consiste en el alivio de los síntomas agudos y la eliminación de toda enfermedad periodontal, tanto aguda como crónica, de la boca. El tratamiento no será completo mientras persista la patología periodontal o los factores capaces de causarla.

Como ya lo hemos mencionado anteriormente, la gingivitis ulceronecrosante aguda se produce en bocas libres de otra lesión gingival o sobreagregada a la enfermedad gingival crónica subyacente. La parte más simple del tratamiento clínico es el alivio de los síntomas agudos; la corrección de la enfermedad crónica subyacente demanda procedimientos más complejos.

Como en un principio se creyó que la gingivitis ulceronecrosante aguda era infección microbiana, los antiguos métodos de tratamiento eran similares a los preconizados para tratar la sífilis. Así, entre los agentes terapéuticos figuraban los arsenicales, los agentes oxidantes, los colorantes de anilina, y el ácido crómico.

El empleo del colorante de anilina, de violeta de genciana es meramente un signo visible de que se está haciendo algo por el paciente, más bien que un método eficaz de tratar la gingivitis ulceronecrosante aguda. El ácido crómico (Trióxido de cromo) en solución de 2 a 5 % se ha usado como astringente y por desgracia, todavía figura en la literatura médica como tratamiento de la gingivitis ulceronecrosante aunque no se dispone de pruebas que confirmen su eficacia.

En 1943, Achuger informó que el debridamiento de las áreas gingivales ulceradas era más eficaz en el tratamiento de la gingivitis ulceronecrosante que el uso de drogas destinadas a matar las bacterias asociadas con la enfermedad.

En el tratamiento de la gingivitis ulceronecrosante, deben considerarse los factores locales y generales. En lo que respecta al estado general del paciente conviene mejorarlo y evitar los factores que disminuyan la resistencia general de los tejidos, la fatiga, el insomnio, el alcoholismo y el uso indebido de tabaco deben ser

corregidos. La dieta debe ser balanceada y las vitaminas se administran en cantidades terapéuticas durante cierto período.

El tratamiento de la gingivitis ulceronecrosante consiste en las siguientes fases :

1) Local .- Alivio de la inflamación aguda más tratamiento de la enfermedad crónica subyacente a las lesiones agudas o que hay en cualquier parte de la cavidad bucal.

2) Sistémica .-

a) Tratamiento de soporte. Alivio de los síntomas tóxicos generalizados, como fiebre y malestar.

b) Tratamiento etiotrópico. La corrección de estados sistémicos que contribuyan a la iniciación o progreso de las alteraciones gingivales.

En la primera visita el dentista debe obtener una impresión general del paciente, incluyendo información respecto a enfermedad de los recientes, condiciones de vida, dieta, tipo de trabajo, horas de reposo y tensión mental. Se observa el aspecto general, el estado nutricional aparente, sensibilidad e lasitud y se toma la temperatura del paciente. Se palpan las zonas submaxilares y submentonianas para detectar la presencia de nódulos linfáticos agrandados.

Hay que examinar la cavidad bucal para hallar las lesiones características de la gingivitis ulceronecrosante aguda, su distribución y la posible afección de la región bucofaringea, también hay que observar la higiene bucal, la presencia de capuchones pericoronarios, bolsas periodontales e irritantes locales, oclusión, detectar bruxismo, apretamiento o rechinar.

La fisioterapia a cargo del paciente consiste en buches frecuentes, en particular por proximal, con cualquier solución no irritante caliente : una dilución al 50 % de peróxido de hidrógeno común al 3 % será útil, pero de ningún modo indispensable. Mucho más útil es la posibilidad de usar la propiedad efervescente del peróxido de hidrógeno en contacto con los tejidos por los colutorios interproximales. Pero también servirá muy bien el agua común y co

rriente. Al paciente se le enseñarán métodos de cepillados suaves con un cepillo de cerdas suaves, además de una cuidadosa limpieza interdental con un palillo de madera de balsa blanda.

El tratamiento debe de seguir una suscepción ordenada como se describe a continuación :

1) Reducción de los síntomas agudos.

a) Medicación

b) Limpieza

c) Introducción del procedimiento de higiene bucal.

2) Eliminación de factores predisponentes.

a) Eliminar factores predisponentes extrínsecos e intrínsecos

b) El paciente debe ser sometido a condiciones generales favorables

c) Reducir o eliminar factores que pudieran disminuir la resistencia de los tejidos, como fatiga, alcoholismo y fumar en exceso. En casos graves se aconseja guardar cama, en especial cuando hay fiebre.

PRIMERA SESION

A) Realizar un diagnóstico.

B) Limpiar la boca con un chorro de agua para quitar la pseudomembrana, se utilizará anestesia tópica en caso necesario. El lavado es muy útil para la limpieza de bacterias y tejido necrótico,

C) Indicaciones para el paciente : hacer colutorios de agua tan caliente como la pueda soportar, haciendo pasar el agua con fuerza entre los dientes durante varios minutos, varias veces al día.

En vez de agua caliente se puede usar una solución diluida de peróxido de hidrógeno (una parte en cuatro partes de agua tibia).

La aplicación tópica del proxygel (antiséptico e higienizador bucal) o de Gly-oxide (una preparación de peróxido de hidrógeno urea en glicerina) también parece producir efectos benéficos.

fices,

D) El odontólogo debe supervisar atentamente el uso de drogas oxidantes y debe suspender su uso después de dos semanas. Ya que el uso prolongado lleva a la formación de la lengua negra y a la descalcificación de los dientes.

En el tratamiento se utilizarán antibióticos localmente o por vía general. La administración local se ha de limitar a antibióticos que no se usen con frecuencia por vía parenteral o que se sabe no produzcan efectos de sensibilización.

Grube y Wilder han aconsejado el uso de una cápsula de 250 mg. de polvo de clortetraciclina (aureomicina) mezclado a partes iguales con goma tragacante (polvo para dentaduras). La mezcla obtenida se espesa sobre la mucosa enferma mediante un in suflador, hasta que una capa amarilla y consistente proteja la superficie ulcerada. El peligro de sensibilización y reacciones colaterales es mínimo.

La ventaja de emplear antibióticos reside en la remisión rápida del proceso ulceronecrotante; disminuyendo así la lesión permanente del tejido. La desventaja de los antibióticos radica en la posibilidad de sensibilización del paciente a la droga. La penicilina constituye un claro peligro para el paciente, y no se aconseja su uso.

Los antibióticos también modifican la ecología de la cavidad bucal, lo cual favorece a la candidiasis. Sin embargo, sólo temporalmente aparecen estas reacciones.

e) Las recomendaciones sobre la dieta incluyen jugo de fruta. Durante los primeros días que siguen al ataque, la dieta será blan da y líquida. Se aconseja que a veces se haga refuerzo con vitaminas : 150 gr. de ácido ascórbico, 50 gr. de riboflavina, y el doble de las cantidades mínimas de los otros competentes del gru po del complejo B, dos veces al día.

SEGUNDA SESION

Uno o dos días después.

- A) Raspaje con anestesia tópica.
- B) Enseñar procedimiento de higiene bucal con cepillo blando multi penacho.

SESIONES SUCESIVAS

A partir de ahora, se verá al paciente por lo menos una vez por semana. Durante estas visitas se complementarán el raspaje y el pulido de los dientes. Se valorará y se modificará la higiene bucal según las necesidades del paciente.

Corrección de la Deformación de los Tejidos.- Las cirugías, las extracciones y la anestesia general se posponen hasta que la infección cura. Durante la evolución de la enfermedad se puede producir septicemia o bacteremia después de la cirugía. Hay que eliminar capuchones de terceros molares y otros focos de infección.

El uso de antibióticos como el unguento de vancomicina ha sido ensayado con éxito por Scoep, Mitchell y Backer y Collins. Estos autores observan franca mejoría a las 48 hrs. sin que se presente efectos secundarios.

Según Glickman el hacer colutorios de agua oxigenada en partes iguales con agua común efectuados cada dos o tres horas facilita la regeneración de la papila gingival. Buches frecuentes con agua caliente también son benéficos.

La aplicación local de penicilina se ha dejado de utilizar por la frecuencia con que se puede sensibilizar al paciente y crear resistencia bacteriana y no ser mejor que otros medicamentos.

Cambios Gingivales Durante la Cicatrización.- Las lesiones de la gingivitis ulceronecrosante sufre cambios durante la cicatrización como respuesta al tratamiento.

La eliminación de la membrana superficial expone la depresión

crateriforme hemorrágica roja subyacente de la encía .

En la etapa siguiente el volumen y el color rojo de los márgenes de los cráteres disminuye pero la superficie sigue siendo brillante.

A estos siguen los primeros signos de restauración del conterno y color gingivales normales.

En la etapa final, se restaura el color, la consistencia, la textura superficial y el conterno normal de la encía. Las partes de raíz expuestas por la enfermedad aguda se cubren de encía sana.

Incluso en casos de necrosis gingival intensa, por lo general la cicatrización lleva a la restauración del conterno gingival normal.

Sin embargo, si los dientes están irregularmente alineados, a veces la cicatrización deja un margen gingival en forma de meste, el cuál favorece la retención de alimentos y la recidiva de la inflamación gingival. Esto se corrige mediante el remodelado de la encía con un bisturí periodontal o electocirugía. El control efectivo de la placa por parte del paciente es particularmente importante para establecer y mantener el conterno gingival normal en la zona de irregularidad de los dientes.

Es preciso posponer la extracción dentaria o cirugía gingivales extensas hasta cuatro semanas después de la remisión de los signos y síntomas agudos de la gingivitis ulceronecrosante. Si se requiere una intervención quirúrgica de urgencia en presencia de síntomas agudos, se indica quimioterapia profiláctica con antibióticos para impedir el agravamiento e la propagación de la enfermedad aguda. La penicilina se administra por vía general mediante inyección intramuscular de procaína G, de 300,000 unidades una vez al día durante tres días, comenzando la noche anterior al procedimiento quirúrgico o mediante la administración de tabletas de 250 mg. por vía bucal cada cuatro horas, comenzando la noche anterior a la operación y continuando 48 hrs después de ella .



Foto 13 . *Gingivitis Ulceronecrozante aguda. Antes del tratamiento obsérvense las lesiones interdenterias características.*



Foto 14 . *Gingivitis Ulceronecrozante aguda. Después del tratamiento ; restauración del conterno gingival sano.*

El Período Menstrual y el Tratamiento de la Gingivitis Ulceronecrozante .- Cuando se produce el período menstrual durante el tratamiento, hay una tendencia a la exacerbación de los signos y síntomas agudos, dando la apariencia de una recidiva .

Hay que informar a la paciente sobre ésta posibilidad y ahorrar una ansiedad innecesaria respecto a su estado bucal.

Papel de las Drogas en el Tratamiento de la Gingivitis Ulceronecrozante Aguda.- Se ha usado una gran variedad de drogas en

forma tópica para el tratamiento de la gingivitis ulceronecrosante.

El tratamiento con drogas tópicas es sólo una medida coadyuvante en el tratamiento de la gingivitis ulceronecrosante ; ninguna droga, ~~puede ser utilizada~~ como terapéutica completa.

No deben usarse drogas escarióticas como fenol, nitrato de plata y ácido crómico. Son agentes necrotizantes que alivian los síntomas de dolor mediante la destrucción de las terminaciones nerviosas de la encía. También destruyen las células jóvenes para la reparación y retarda la cicatrización. Su uso repetido trae como consecuencia la pérdida de tejido gingival, que no se restaura una vez que remite la enfermedad.

Se administran antibióticos por vía general en pacientes que presenten complicaciones sistémicas tóxicas o adenopatía local, pero no se aconseja su empleo tópico, debido al riesgo de crear sensibilización. La penicilina procaína G es la droga de elección, se le administra como sigue : en tabletas o cápsulas de 400,000 unidades cada 3 hrs. (V- Cillin K, Penn- Vee) y otros compuestos eficaces, por inyección intramuscular, 300,000 unidades, repetidas a intervalos de 24 hrs. hasta que remitan los síntomas sistémicos. En pacientes sensibles a la penicilina , se utilizarán otros antibióticos, como eritromicina o lincomicina, 200mg cuatro veces al día.

Se continúa con los antibióticos hasta que desaparezcan las complicaciones generales o la linfadenopatía local, la penicilina por vía general también produce cierta disminución de la flora bacteriana bucal y el alivio temporal de los síntomas bucales, pero esto es sólo un complemento del tratamiento local que demanda la enfermedad. Hay que advertir a los pacientes tratados con antibióticos sistémicos solamente en los síntomas de dolor que puedan repetirse una vez que se suspenda la droga.

Tratamiento Sistemático de Soporte .- Además de los antibióticos por vía general, el tratamiento de soporte consiste en el consumo de líquidos y analgésicos para aliviar el dolor. El reposo

en cama es necesario para pacientes con complicaciones sistemáticas tóxicas como fiebre alta, malestar, anorexia y debilidad general.

Algunos autores, entre ellos Shinn, Fletcher y Glenwright, han empleado el metrodinazol, (Flagyl, Tricon, etc.) por vía bucal. Se utilizan comprimidos de 250 mg a razón de tres por día, durante una semana como complemento del tratamiento local. El dolor, según los autores desaparece rápidamente y las lesiones se resuelven entre dos y cuatro días.




Foto 15 . Gingivitis Ulceronecrosante Aguda : sobregada a la enfermedad periodontal crónica subyacente.

Tratamiento Sistemático Etiotrópico .- El tratamiento etiotrópico consiste en medidas para corregir estados orgánicos que contribuyen a la iniciación o progreso de la gingivitis ulceronecrosante aguda.

El fundamento del uso de suplementos nutricionales en el tratamiento de la gingivitis ulceronecrosante se basa en lo siguiente:
1) Prueba Experimental de lesiones semejante a la gingivitis ulceronecrosante se produjeron en animales con determinadas deficienci

cias nutricionales.

2) La posibilidad de que la dificultad en la masticación de frutas y verduras crudas en estados dolorosos, tales como la gingivitis ulceronecrosante conduzca a la elección de una dieta inadecuada en vitaminas B y C. Por se estas vitaminas hidrosolubles que no se almacenan en el organismo y que demandan una continua reposición, pue de ser necesario el suplemento diario para prevenir la deficiencia nutricional;

3) Hay estudios clínicos aislados que registran menores recidivas cuando el tratamiento de la gingivitis ulceronecrosante aguda se refuerza con vitamina B e C.

Foto 16. Antes del Tratamiento de Gingivitis Ulceronecrosante Aguda con formación de cráteres.





Foto 17. Después del tratamiento de la Gingivitis Ulceronecrosante Aguda. Observe el contorno gingival restaurado.



Cuando la ingesta de las vitaminas hidrosolubles B y C se reduce en mucho a causa del dolor de la gingivitis ulceronecrosante, se pueden iniciar suplementos nutricionales junto con el tratamiento local, para prevenir las deficiencias de las vitaminas mencionadas. En tales circunstancias, el paciente comenzará con una preparación multivitamínica corriente, combinada con una dosis de vitaminas B y C, como sigue :

Tiamina	10 mg
Riboflavina	10 mg
Niacinamida	100 mg
Pantotenato de Calcio	20 mg
Piridoxina HCL	2 mg
Acido fólico	1.5mg
Acido ascórbico	300 mg
Vitamina B ₁₂	4 mg

En cuanto el estado bucal lo permita, el paciente deberá seguir una dieta natural con la acción detergente y el contenido nutricional adecuados. Los suplementos nutricionales se pueden suspender a los dos meses.

foto 18 . Gingivitis Ulceronecrosante Aguda; margen gingival secavado con la pseudomembrana superficial característica.



Foto 19 . Gingivitis Ulcero
Necrozante Aguda,
Despues del Trata
niento. Obsérvese-
la restauración del
centro gingival
fistológico y la
reinscripción de la
enfa a las super
ficies de los dien
tes.



TRATAMIENTO DE LA GINGIVOESTOMATITIS HERPÉTICA AGUDA.— En la actualidad no existe ningún agente quimioterápico que sea capaz de detener, modificar o abortar, el curso de la gingivoestomatitis herpética aguda. Como la infección termina por sí sola, durante generalmente de siete a diez días, el tratamiento de elección consiste sobre todo en medidas paliativas y sintomáticas.

Debe procurarse el bienestar del enfermo y prevenir la deshidratación con tratamiento de sostenimiento amplio, que consiste en la administración de antipiréticos, el reposo en cama, frecuentes lavados bucales, abundantes líquidos, y dieta blanda.

Los demás medios terapéuticos dependen de la edad del paciente y del estado de salud previo. Los enfermos con cardiopatías reumáticas o congénitas, diabetes juvenil, disfunciones renales, hepáticas etc. en los cuales la infección pueden constituir un peligro para su vida, pueden requerir antibióticos para prevenir las infecciones secundarias.

En los niños pequeños con lesiones herpéticas graves, puede ser necesaria la hospitalización para poder llevar a cabo la alimentación por vía endovenosa y las transfusiones complementarias de sangre o plasma indispensables para el mantenimiento de la vida.

Si otros hermanos de la familia, en la cual hay un niño, es recomendable el aislamiento respecto a los niños con infección herpética, que puede ser mortal.

El tratamiento de la gingivitis herpética debe ser tratado convenientemente por la repercusión general y las molestias que ocasiona.

El tratamiento es sintomático. La temperatura muy elevada suele indicar que hay una acción bacteriana secundaria en los tejidos gingivales y vesiculares. Los antibióticos tales como la penicilina producirán el descenso de la temperatura y eliminarán gran parte del malestar, sin embargo, la penicilina no es eficaz en el tratamiento de ésta enfermedad, ya que se ha comprobado que es nociva pues prolonga la duración y agrava la evolución de la enfermedad. Por ello su uso está contraindicado.

Si al niño se le dificulta comer, se le recomienda una dieta elevada en calorías y atractiva (helados, batidos de leche, etc.), por una semana. Cuando el dolor es intenso se le indicará el uso de anestésicos tópicos tales como la lidocaína, pero por lo general éste no es necesario. El cepillado puede ser doloroso, pero se ha de usar un cepillo de cerdas suaves.

Las aplicaciones tópicas de Clortetraciclina son de utilidad. Se ensayaron gammaglobulinas y el suero de convalesciente en niños expuestos a infección, pero los resultados no fueron concluyentes.

Conviene hacer celuterios suaves y calmantes o aplicar pomadas para mucosa (Orabase). A estos pacientes la alimentación les provoca dolor. Se recomiendan alimentos blandos y complementos como el Metrecal, Sege, Nutrament, etc.

Una solución eficaz para enjuagatorio es:

Agua tibia (3/3 de vaso)

Jarabe Kare blanco (1/3 de vaso)

Iylocaína Viscosa (1 cucharada)

con esta solución el paciente debe enjuagarse cinco veces al día antes de las comidas.

Se consigue alivio del dolor para que el paciente pueda alimentarse, mediante la aplicación de clorhidrato de diclofina (Dyclone), celuterios anestésicos que vienen en una solución al 5 % que puede ser diluida en agua por partes iguales. Se mantiene en la boca durante dos minutos, moviéndola para producir un efecto anestésico que dura cuarenta minutos. Es útil para usar antes de las comidas, su uso más frecuente no tiene efectos tóxicos.

Se recomienda el tratamiento con vacunas especialmente en el tipo múltiple persistente del herpes. El empleo de la vacuna anti-variólica administrada por inyección intradérmica para profilaxis ordinaria puede dar buenos resultados, en los casos recurrentes, Woodburne encontró satisfactorio el uso de la vacuna.

En algunos casos se ha usado Aureomicina por vía oral con exce

lentos resultados, cápsulas de 250mg cada cuatro horas .

Nathansen y Morin (1953) recomiendan también el uso de la Aureomicina o la terramicina por vía intramuscular, pero insisten en la necesidad del tratamiento vitamínico (B , B₁₂ , C) .

El tratamiento interno está indicado solamente en manifestaciones importantes del herpes simple (raramente en el recurrente).

Se han aconsejado caústicos aplicados tópicamente como por ejemplo el fenol alcanforado , el ácido tricloroacético , el nitrato de plata. Sin embargo, se ha visto que ocasionan necrosis y retardan la curación . Se han sugerido el empleo de agentes como el alcanfor, la tintura de benzocaína , el extracto de turpentina pero su valor es incierto.

Algunos autores han administrado altas dosis de complejo vitamínico B, pero todas estas medidas son de sostén . Zegarelli en 1953 reportó el uso de sustancias antihistamínicas , observándose posteriormente que carecían por completo de valor.

Krashen y Bellow señalan a la crioterapia de haber sido exitosa al reducir la fase clínica de las lesiones herpéticas en la boca en cuatro días; esta técnica consiste en aplicar frío localmente por medio de un aparato especial, de manera que al congelar la lesión se detiene la actividad del DNA viral.

Kint, se refiere a una droga antihelmíntica llamada levamisole, que según señala influye en los mecanismos de defensa del huésped; su estudio es muy cierto ya que solo atendió a 15 pacientes con herpes labial recurrente, informó de una notoria mejoría en la curación de las lesiones.

Otros medios han sido experimentados, se ha mencionado la vacuna antiuariólica, aunque esté contraindicada en pacientes con extensas lesiones cutáneas como el eczema, en pacientes diabéticos o debilitados y embarazadas. Igualmente se desarrolló la vacuna antiherpética , pero parece ser que no se forma ninguna inmunidad, aún después de repetidas vacunaciones, el alcance de ésta vacuna y los resultados obtenidos no han sido ampliamente difundidos .

Alrededor de 1960, se empezó a utilizar una sustancia, la 5 yodo 2 deoxiuridina (I.D.U.) que al aplicarse en las lesiones herpéticas oculares aportaba resultados benéficos; esta sustancia demostró interferir en la síntesis viral del D.N.A., los primeros en reportar resultados exitosos con el empleo de I.D.U. fueron Kaufman en 1962 y Undenwood en 1964. Posteriormente se utilizó el I.D.U. en las lesiones herpéticas bucales, y aunque los resultados no fueron tan exitosos como en el caso de las lesiones oculares fueron comunicados efectos satisfactorios, con reducciones en el tiempo de curación de las lesiones hasta un 52% por Lehner.

Se ha recomendado aplicar el I.D.U. tópicamente sobre las lesiones después de tomar alimentos, de tres a cinco veces al día, hasta notar una mejoría. La presentación del I.D.U. oftalmica: Un frasco con liofilizado y un frasco con cinco ml. de diluyente; unguento; tubo con 3gr, cada 100ml contienen: Idoxiuridina 0.10 gr. metilcelulosa 0.05 gr.

Cada 100 gr. contienen; idoxiuridina 0.20 gr.

Sin embargo, ciertos autores reportan a la sustancia de no haber sido eficaz al aplicarse a las lesiones herpéticas bucales.

También se mencionan buenos resultados con el uso de colorante como el rojo neutro (solución hidroalcohólica al 0.2 %) en aplicaciones tópicas dos o tres veces al día, en las lesiones herpéticas cutáneas se aconseja el clorhidrato de tromantadina que es un gel cuyo nombre comercial es Vtr-Merz.

En casos muy severos de lesiones herpéticas en piel y mucosas, podría intentarse el isoprinosine (metisoprinol) prescribiendo 1500 mg al día, tomadas en tabletas por vía oral.

Se puede afirmar que una higiene personal cuidadosa, la aplicación de pomadas anestésicas, (para el control del dolor) así como el mantenimiento de líquidos suficientes y de una dieta hipercalórica e hiperproteica, forman parte de una terapia de sostén, que debe instituirse en un principio, también podría sugerirse como paliativo, enjuagues con bicarbonato de sodio seguidos de aplicaciones tópicas de violeta de genciana al 2%. El uso de I.D.U.

e del rojo neutro, pueden ser de gran ayuda para intentar reducir el tiempo de curación de éstas lesiones. En los enfermos con debilidad o enfermedad crónica, en los cuales la infección puede constituir un riesgo, estará indicada la administración de antibióticos para prevenir la infección agregada. Por otra parte se ha generalizado señalar como contraindicado el uso de corticosteroides, ya que bajan las posibilidades de defensa del organismo favoreciendo la multiplicación del virus.

Los antisépticos locales deben ser suaves; se pueden hacer lavados con agua oxigenada diluida 1: 5.

Es útil hacer colutorios, disolviendo el contenido de una cápsula de tetraciclina en una cucharada sepera de agua destilada, 3 ó 4 veces al día.

Los antiinflamatorios, en especial la tripsina (caven), son beneficiosos. Si hay infarto ganglionar es necesario indicar antibióticos se utilizan especialmente las tetraciclinas.

Para casos graves de herpes diseminado Juel-Jensen aconseja Cytarabine al 5% en solución salina a razón de 0.3mg. por kilogramo, en inyecciones endovenosas durante cinco días. (100mg en total), posteriormente llegó a usar dos mg /kg sin mayores efectos secundarios.

El interferon producto de defensa de las células producido por el organismo afectado, se encuentra aún bajo investigación.





Foto 20. Tratamiento de la gingivostomatitis herpética aguda. Antes del tratamiento



*Foto 21 . Un mes despues del
tratamiento en la
Gingivostomatitis
Herpética Aguda.*



*Foto 22 . Antes del tratamiento
vista lingual en la
Gingivostomatitis her-
pética aguda.*



*Foto 23 . Un mes después del tra-
tamiento , vista lingual
en la Gingivostomatitis
herpética aguda.*

CAPITULO IX

RECIDIVAS DE LA GINGIVITIS ULCERONECROZANTE AGUDA.— Una de las dificultades del tratamiento de la gingivitis ulceronecrosante aguda es la frecuencia de recidivas.

Las razones de la repetición de la gingivitis ulceronecrosante aguda no son del todo desconocidas, y tampoco los de la primera aparición de la enfermedad. La fase aguda se denomina mediante una serie de técnicas y medicaciones.

Lehner supuso que la recidiva podría ser el resultado de un fenómeno inmunológico. Otros investigadores opinan que las recidivas se deben principalmente a la deformación gingival persistente y a la eliminación inadecuada de los factores etiológicos extrínsecos e intrínsecos y psicógenos.

Desafortunadamente no bien ceden los síntomas, muchos pacientes tienden a abandonar el tratamiento y la higiene bucal adecuada esto puede continuar o reaparecer y fomentar la recidiva. En esta recidiva el tratamiento incompleto e insuficiente desempeña un papel importante. Sin embargo, la tendencia que tiene la enfermedad a la recidiva es grande, sea cual sea el tratamiento básico que se hizo.

Muchas veces el defecto está en el paciente que suele ser menos estable que los demás pacientes dentales, y que no vuelven a someterse al tratamiento definitivo una vez que desaparecen los síntomas agudos iniciales.

El paciente y el Cirujano dentista deben comprender claramente que hay propensión a la recidiva. Se advertirá al paciente que la hemorragia fácilmente es un signo temprano e importante de recidiva, y que al notar este síntoma, deben solicitar que se le atienda, haciendo caso omiso de la fecha de su siguiente visita.

El Cirujano dentista debe tener en observación al paciente en intervalos regulares por lo menos durante un año después de la "Curación". De otra manera, es factible que el tratamiento concluya prematuramente.

En algunos pacientes la gingivitis ulceronecrosante recurrente se convierte en un fenómeno crónico

Las exacerbaciones agudas de la enfermedad se sobregregan a una periodontitis básica. Es común que la inflamación crónica de la pericoronitis produzca agudamientos hiperplásticos de la encía.

En pacientes con gingivitis ulceronecrosante recurrente hay que investigar los siguientes factores:

Tratamiento local inadecuado: Con demasiada frecuencia, se interrumpe el tratamiento una vez que remittieron los síntomas, sin que se eliminen la enfermedad periodontal crónica y las bolsas periodontales que quedan después del alivio del estado agudo superficial. La inflamación crónica persistente causa alteraciones degenerativas que predisponen la encía a la recidiva de la lesión aguda.

Capuchón Pericoronario.— Es frecuente que la lesión aguda recurrente en el maxilar inferior se asocie con la inflamación pericoronaria persistente que previene de la erupción difícil de terceros molares. Es menos factible que la lesión se vuelva a presentar una vez corregida la situación de los terceros molares.

Entrecruzamiento anterior. Muchas veces el entrecruzamiento anterior pronunciado es un factor que influye en la recidiva de la enfermedad en la región anterior. Cuando los bordes incisales de los dientes superiores se apoyan sobre el margen gingival vestibular o los dientes inferiores golpean la encía palatina, se produce una lesión de los tejidos que predispone a la aparición de la enfermedad aguda.

El entrecruzamiento menos pronunciado produce imprecisión de alimentos y traumatismo gingival. La corrección del entrecruzamiento es necesario para conseguir el tratamiento completo de la gingivitis ulceronecrosante aguda.

El control inadecuado de la placa y el uso inadecuado del tabaco son causas comunes de la enfermedad recurrente.

Es frecuente que algunos casos de gingivitis ulceronecrosante aguda nunca sean tratados completa o adecuadamente, debido a varias circunstancias. Una es que los médicos pretenden curar la enfermedad exclusivamente con tratamiento general. Lo mismo se

puede decir de algunos dentistas, pero cualquier tratamiento sin efectuar limpieza, aunque produce aparente mejoría está destinada al fracaso, porque las causas locales y generales no han sido tratadas.

Pueden ocurrir exacerbaciones agudas y entonces los microorganismos se multiplican de nuevo rápidamente. En tales casos se alteran los ataques de gingivitis ulceronecrosante aguda y la gingivitis crónica de tipo infección mixta, que quizá dure muchos años. Muchas veces, la inflamación crónica trae como consecuencia alteraciones hiperplásticas de la encía, mientras que la fase aguda necrosante provoca pérdida de tejido, especialmente en las regiones interproximales. El resultado suele ser una combinación de estas dos fases.

El examen microscópico de éstos casos recurrentes suele revelar un proceso agudo superficial, con ulceraciones y formación de pseudomembrana. Se observan leucocitos migrando a través de la región ulcerada y del epitelio adelgazado. En las regiones más profundas, las características predominantes son acumulaciones de grandes masas de células plasmáticas, y necrosis de tejido.

En muchos casos, la gingivitis necrosante recurrente puede considerarse como factor predisponente a la parodontitis. Sin embargo, esta enfermedad también puede desarrollarse en una parodontitis preexistente dependiente de factores distintos a los ya mencionados.

No se aconsejan las extracciones ni el uso de anestésicos generales durante la gingivitis ulceronecrosante debido a la posibilidad de una bacteremia o de una septicemia. Se han observado complicaciones como angina de Vincent. Cualquiera de los factores generales que complican esta situación debe hacerse conocer al médico inmediatamente para su adecuado tratamiento.

RECIDIVAS DE LA GINGIVOESTOMATITIS HERPÉTICA AGUDA.- La ausencia de una eficaz inmunidad contra el virus del herpes simple que evite las recidivas, a pesar de los anticuerpos neutralizantes y complementarios séricos, resulta difícil de explicar, sobretodo tomando en cuenta que la infección primitiva como las recidivas son provocadas por el mismo agente. Este comportamiento inmunobiológico difiere sustancialmente de la mayoría de las demás enfermedades víricas. Se supone que el virus, en la fase clínica tardía, persiste mediante protección intranuclear, siendo retenido por los anticuerpos humerales hasta que un estímulo liberador disminuya la resistencia del organismo en favor de la virulencia de la causa exitante.

En los animales de laboratorio al revés de lo que sucede en el hombre, se desarrolla una infección primitiva permanente y continua que evita las recidivas.

En la mayoría de las enfermedades víricas humanas la infección primitiva tiene lugar en edades tempranas, si bien la manifestación clínica solo se hace aparente en menos de 1% de los pacientes. Tanto si la infección primaria es clínica como subclínica, las reacciones herpéticas recidivantes aparecen más adelante en muchas personas desencadenadas por factores de muy diversa índole.

No obstante, no todos los individuos sufren de un herpes simple recidivante. Se ha calculado que del 20 al 90 % de la población son portadores del virus una vez que han cumplido los 14 años.

Después del restablecimiento de una gingivoestomatitis herpética aguda, se establece en el huésped humano una inmunidad para toda la vida frente a la infección primaria. Sin embargo, persiste una susceptibilidad ulterior para toda la vida respecto a las formas localizadas recidivantes de la infección herpética, a pesar de la presencia de anticuerpos circulantes para el virus del herpes simple.

El herpes virus queda al parecer en un estado latente parasitario en las capas epiteliales anabólicamente activas de los sitios previamente infectados.

A consecuencia de ello no es de creer que las erupciones herpéticas recidivantes sean debidas a una infección por un nuevo herpes virus exógeno, sino que se produce por diferentes condiciones provocadoras que alteran temporalmente la fisiología metabólica del huésped.

Esta, a su vez, parece excitar la reanimación del herpes virus latente que estaba en depósito, llevandolo a un estado localmente activo con propiedades infecciosas vesiculares.

Los factores existentes más frecuentes que parecen disparar la recrudencia de las vesículas herpéticas secundarias, se cree que están relacionadas especialmente con alergias, menstruación, embarazo, traumatismos cutaneos, trastornos gastrointestinales, deficiencias nutritivas, desequilibrios emocionales, ansiedad fatiga, exposición directa del sol, intervenciones quirúrgicas que afectan a la segunda y tercera rama del quinto nervio craneal, en enfermedades debilitantes y fiebre artificial.

Las lesiones herpéticas recidivantes suelen estar bien localizadas y no se presentan con complicaciones, como fiebre, malestar general, adenopatías notables y gingivitis que suele observarse en los casos clínicamente aparentes de la gingivostomatitis herpética primaria.

Las lesiones herpéticas recidivantes no tienen nada de inofensivos. Las vesículas están repletas de herpes virus que pueden transmitir una afección herpética primaria grave a un huésped no inmune.

La enfermedad bucal recidivante se compone de pequeñas vesículas rodeadas de eritema. Las vesículas se rompen rápidamente y se observan pequeñas úlceras punteadas; estas lesiones pueden aparecer sobre la encía insertada, así como en otros sitios de la mucosa bucal. El trauma producido por el cepillado o procedimientos dentales suele constituir un factor iniciador. Sin embargo, hay que tener presente que las lesiones bucales recurrentes de la encía son raras y que la lesión que aparece después del trauma o cepillado, es invariablemente una simple úlcera traumática.

Cuando el herpes simple recidivante es intraoral

de menor número de lesiones que en la primoinfección herpética generalmente se disponen en "ramillete". La ruptura de las vesículas constituye un "aspecto policíclico" muy característico que no se observa tan claro, por lo general, en la primoinfección.

Además el cuadro es subagudo, no se altera el estado general y suele haber antecedentes de otros episodios.

Griffin señala casos de enfermos con herpes en el interior de la boca, que parecían de primoinfección pero esos pacientes padecían de herpes simple recidivante labial.

Después del ataque primario, durante el período de la primera infancia, el virus del herpes simple permanece inactivo por períodos.

Cuando la enfermedad recidiva, las lesiones suelen aparecer en la parte externa de los labios por esto se le conoce como herpes labial recidivante.

Con los ataques repetidos, las vesículas se forman esencialmente en la misma zona del labio. Las lesiones labiales pueden aparecer también del tratamiento odontológico y pueden estar relacionadas con la irritación del dique de goma o aún por los procedimientos odontológicos corrientes.

Las personas predispuestas a éstos ataques periódicos de erupciones herpéticas secundarias pronto se dan cuenta de una sensación pruriginosa o de arder, de uno a dos días antes de la aparición de una lesión herpética recidivante aislada o de un conglomerado de vesículas distendidas.

De 24 a 48 hrs. después de su aparición las vesículas se rompen y se convierten en úlceras superficiales con bordes no indurados y rasgados.

La base de las ulceraciones está moderadamente inflamada. La curación completa suele ocurrir a los 7 ó 10 días sin dejar cicatriz.

En la mayoría de los casos las lesiones herpéticas recidivantes no producen dolor agudo ni incapacitación, las maniobras traú

máticas inadvertidas sobre el área ulcerada pueden ocasionar alguna hemorragia local y dolor , los cambios de temperatura exagerados pueden ocasionar molestias.

Las lesiones son fundamentalmente dermatópicas y pueden afectar cualquier parte del sistema tegumentario, como el epitelio del ano, brazos, dedos, párpados , y conjuntiva subyacente, muslos y genitales. Sin embargo, las regiones afectadas con mayor frecuencia son las faciales y comprenden los labios, las ventanas nasales y el mentón.

CONCLUSIONES

- 1.- Para el Citujano Dentista es necesario conocer el desarrollo y evolución tanto de la lesión herpética como de la Gingivitis ulceronecrosante, ya que la herpética es altamente contagiosa para las personas susceptibles. Se ha sugerido el contagio de la gingivitis ulceronecrosante pero no existen pruebas que lo confirmen.
- 2.- La gingivostomatitis herpética es más frecuente en niños, porque es el primer contacto con el virus, y no existen anticuerpos circulantes contra el virus. Mientras que la gingivitis ulceronecrosante se presenta con mayor frecuencia en adultos, siendo rara en niños y solo se llega a presentar en estos cuando hay deficiencias nutricionales graves.
- 3.- Los adultos adquieren inmunidad al virus del herpes simple, como consecuencia de una infección durante la niñez, solo se produce en adultos cuando se destruye la inmunidad por una enfermedad debilitante. En la gingivitis ulceronecrosante no se adquiere inmunidad, puesto que no es una enfermedad de tipo viral, siendo de etiología muy variada y de gran confusión, pero está establecido que para la aparición de la enfermedad deben existir factores predisponentes generales, tales como el stress emocional, deficiencias nutricionales etc.

- 4.- El virus queda latente en la flora bucal de los preconvalecientes, después de la desaparición de las lesiones herpéticas. En tanto que en la gingivitis ulceronecrosante después de la desaparición de la enfermedad quedan destruidas las papilas interdenciales y en ocasiones llega a haber denudación de las raíces.
- 5.- En la enfermedad aguda las lesiones no suelen pasar del límite cutáneo mucoso; por lo cual se dice que las lesiones son auto-limitantes. Mientras que las lesiones de la gingivitis ulceronecrosante no lo son, ya que pueden pasar a tejido mucoso y subcutáneo.
- 6.- El tratamiento de estas dos enfermedades es sintomático y paliativo, pero el tratamiento de la gingivostomatitis herpética específico es la de prevenir una deshidratación con tratamiento de sostenimiento amplio, que consiste en la administración de antipiréticos, reposo, lavados frecuentes dieta blanda y líquidos abundantes. Se ha recomendado el uso de IDU tópicamente sobre las lesiones después de tomar alimentos, de 3 a cinco veces al día hasta notar una mejoría.
- El tratamiento primordial de la gingivitis ulceronecrosante es la limpieza mecánica de las zonas efectuadas junto con la remoción posterior del tejido necrótico por medio de instrumentación manual o del aparato ultrasónico.
- Es recomendable el uso de agentes oxidantes durante el tratamiento de la enfermedad ocasionalmente se emplean sustancias cáusticas locales para eliminar el dolor, también se pueden emplear analgésicos.

- 7.- *En estas dos enfermedades no se recomienda el uso de antibióticos, salvo cuando el cuadro clínico es agudo y para prevenir infecciones secundarias. La penicilina está contraindicada aplicarla tópicamente.*
- 8.- *El tratamiento odontológico consiste en la eliminación de placa y cálculos superficiales para reducir la inflamación de los tejidos gingivales.*
- 9.- *Estas dos enfermedades afectan por igual a hombres que mujeres.*
- 10.- *En la gingivostomatitis herpética la convalecencia es de 1 a 2 semanas del brote inicial, y en la gingivitis ulceronecrosante la convalecencia es de 2 a 3 semanas siempre y cuando el paciente coopere.*
- 11.- *La infección herpética recurrente solo se presenta en personas que han sufrido infección herpética primaria. Existe recurrencia de la gingivitis ulceronecrosante cuando el paciente no sigue el tratamiento con constancia o cuando es suspendido por éste.*
- 12.- *En ambos casos se debe recomendar siempre un estricto control personal de higiene y un control periódico por el Cirujano dentista.*

BIBLIOGRAFIA ;

- 1.- **BARLETA B. O. PLOT C. R., CAFFESE R.G. GINGIVITIS ULCERONECROZANTE REV. ASOC. ODONT. ARGENTINA NOVIEMBRE 1972.**
PAGS. 503 - 508.
- 2.- **BHASKAR LESTER W . PATOLOGIA BUCAL SEGUNDA EDICION EDITORIAL EL ATENEO BUENOS AIRES ARGENTINA , EDICION 1974.**
PAGS. 142- 143, 273- 275.
- 3.- **CECIL LOEB TRATADO DE MEDICINA INTERNA . EDITORIAL INTERAMERICANA EDICION DE 1970 .**
PAGS, 26.
- 4.- **CARRANZA F.A. COMPENDIO DE PERIODONCIA SEGUNDA EDICION 1973 EDITORIAL MUNDI ARGENTINA.**
PAGS: 143- 145, 249- 255, 303 - 322.
- 5.- **DOLBY A.E . ACUTE ULERATIVE GINGIVITIS : IMMUNE COMPLY. JOURNAL OF DENTAL RESEARCH . 51 . 1972.**
PAGS. 1639 - 1641.
- 6.- **GLICKMAN I PERIODONTOLOGIA CLINICA CUARTA EDICION , EDITORIAL NUEVA EDITORIAL INTERAMERICANA EDICION 1975**
PAGS. 121-131, 132- 137.
- 7.- **GRISPAN DAVID ENFERMEDADES DE LA BOCA EDIRORIAL MUNDI EDICION 1967.**
PAGS . 430. 448.

- 8.- GOLDMAN SCHLUGER COHEN CHAIKIN FOX . PERIODONCIA , (PARODONTOLOGIA.) PRIMERA EDICION EDITORIAL INTERAMERICANA
EDICION DE 1960
PAGS. 62- 63.
- 9.- GORLIN J.R. GOLDMAN., M.H. PATOLOGIA ORAL DE THOMA , EDITORIAL SALVAT, EDICION 1973.
PAGS. 817 - 820
- 10.- JHONN GUINTA PATOLOGIA BUCAL EDITORIAL INTERAMERICANA
EDICION 1978
PAGS. 100- 103.
- 11.- JIMENEZ N.L. BAER P. N. NECROTIZING ULCERATIVE GINGIVITIS IN CHILDREN 9 YEAR CLINICAL STUDY . J. PERIODONT. 46
EDICION 1975
PAGS. 20- 45.
- 12.- JIMENEZ M.L. RAMOS J , GARRINGTON G., BAER P.N. THE FAMILIAR OCURRENCE OF ACTUE NECROTIZING GINGIVITIS IN CHILDREN IN COLOMBIA , SOUTH AMERICA . J. PERIODONT. 40. EDICION JULIO 1969
PAGS. 38-39.
- 13.- LEGARRETA L . LAS GINGIVITIS REVISTA A.D.M. ABRIL 1971
PAGS. 119.
- 14.- MC DONALD R.B. ODONTOLOGIA PARA EL NIÑO Y EL ADOLESCENTE SEGUNDA EDICION EDITORIAL MUNDI BUENOS AIRES ARGENTINA 1975
PAGS. 220-223.

- 15.- MILLER DIAGNOSTICO Y TRATAMIENTO BUCAL .EDITORIAL LA MEDICA EDICION 1966.
PAGS. 68-69, 139 - 140
- 16.- NITZAN , PISANTI , DETECTION OF HERPES SIMPLEX VIRUS IN ORAL INFECTION . ORAL SURG. 78
PAGS. 207-213.
- 17.- ORBAN BALINT . PERIODONCIA ? PARODONTOLOGIA EDITORIAL INTERAMERICANA . EDICION 1960
PAGS. 530 -532.
- 18.-ROBINS STANLEY L . TRATADO DE PATOLOGIA EDITORIAL INTERAMERICANA EDICION 1960
PAGS. 324-373- 1170.
- 19.-RODRIGUEZ FIGUEROA C. PARODONCIA EDITORIAL FRANCISCO MENDEZ EDICION 1975
PAGS. 3- 30.
- 20.- THOMAS KURT A. PATOLOGIA BUCAL EDITORIAL HISPANO AMERICANA
PAGS. 1326 - 1327.
- 21.- TIECKE W.R. FISIOPATOLOGIA BUCAL , EDITORIAL INTERAMERICANA EDICION 1960.
PAGS. 47-49.
- 22.- WILLIAM SHAFER TRATADO DE PATOLOGIA BUCAL EDITORIAL MUNDI
PAGS. 328-334.
- 23.- SIDNEY B. FINN ODONTOLOGIA PEDIATRICA EDITORIAL INTERAMERICANA . EDICION 1975
PAGS. 430.

24.- ZEGARELLI EDWARD W. DIAGNOSTICO EN PATOLOGIA ORAL
EDITORIAL SALVAT.
PAGS. 365- 372.