



UNIVERSIDAD NACIONAL AUTONOMA DE MEXICO

FACULTAD DE ODONTOLOGIA

PREPARACION DE CAVIDADES

DIRIGI Y REVISO

17-V-84.

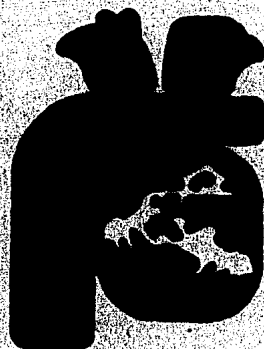
recibido C.D. JOSE T. ESCAMILLA PEREZ.

Tesis Profesional

Que para obtener el Título de
CIRUJANO DENTISTA

presentan

GERARDO ISIDRO DUEÑAS ALVAREZ
LUIS OSCAR MENA SANTA ANA



México, D. F.

1984



Universidad Nacional
Autónoma de México



UNAM – Dirección General de Bibliotecas
Tesis Digitales
Restricciones de uso

DERECHOS RESERVADOS ©
PROHIBIDA SU REPRODUCCIÓN TOTAL O PARCIAL

Todo el material contenido en esta tesis esta protegido por la Ley Federal del Derecho de Autor (LFDA) de los Estados Unidos Mexicanos (México).

El uso de imágenes, fragmentos de videos, y demás material que sea objeto de protección de los derechos de autor, será exclusivamente para fines educativos e informativos y deberá citar la fuente donde la obtuvo mencionando el autor o autores. Cualquier uso distinto como el lucro, reproducción, edición o modificación, será perseguido y sancionado por el respectivo titular de los Derechos de Autor.

I N D I C E

	Página
Introducción	
Capítulo I	
Histología Dentaria	1
Capítulo II	
Desarrollo de la Caries Dental	7
Capítulo III	
Clasificación de Cavidades	13
Capítulo IV	
Instrumentos Utilizados en la Preparación de Cavidades	15
Capítulo V	
Tiempos en la Preparación de Cavidades	25
Capítulo VI	
Aislamiento Absoluto	39
Capítulo VII	
Cavidades Clase I	48
Capítulo VIII	
Cavidades Clase II	56
Capítulo IX	
Cavidades Clase III	60
Capítulo X	
Cavidades Clase IV	66
Capítulo XI	
Cavidades Clase V	69
Conclusiones	

I N T R O D U C C I O N

DEFINICION DE OPERATORIA DENTAL.

La odontología que en un principio no era más que una rama de la medicina, en el transcurso de este siglo se fué transformando rápidamente en una profesión independiente a causa de la complejidad de los fenómenos biológicos y de los procedimientos técnicos implicados en el arte de restaurar las lesiones -- que ocurren en la boca.

Dentro de la odontología, la operatoria dental es la disciplina que se dedica específicamente a discutir los problemas concernientes a la restauración de las lesiones que puede sufrir un diente.

La operatoria dental ideal es la operatoria dental preventiva, cuya misión consiste en poner en práctica, desde muy temprano, los procedimientos o técnicas que tienden a evitar la -- iniciación de las lesiones que llevan a la destrucción de un -- diente.

A pesar de los significativos adelantos que se han realizado en el campo de la prevención, todavía es una utopía pensar en la posibilidad de evitar realmente los daños que se producen cada minuto, cada hora, cada día en las bocas de la población mundial. Por lo tanto, el 90% de la operatoria dental es todavía hoy una operatoria dental restauratriz.

Tratamos de reparar, tratamos de curar y tratamos de evitar futuros daños al diente.

Podemos definir, entonces, a la operatoria dental como la disciplina odontológica que enseña a restaurar al diente afectado por procesos patológicos, traumáticos, defectos congénitos, alteraciones estéticas, deficiencias funcionales o toda otra -- causa que pueda alterar su función dentro del aparato mastica-- torio, y a prevenir la iniciación de lesiones futuras.

La operatoria dental constituye el esqueleto o estructura fundamental sobre el cual descansa la odontología. No es una -- disciplina fácil o que brinde resultados gratificantes con poco esfuerzo a causa de las dificultades técnicas que ofrece la re-- construcción correcta de un elemento dentario destruido.

Hay otras especialidades tal vez más atractivas para el -- recién graduado o el profesional ya formado como por ejemplo, -- la cirugía, la ortodoncia o la prostodoncia. Sin embargo se es-- tima que la operatoria dental ocupa más de la mitad de las ho-- ras trabajadas en los consultorios de todo el mundo para la -- atención de pacientes con problemas odontológicos. Quien se de-- dique a ella con ahínco verá recompensados sus esfuerzos y -- aprenderá a quererla y respetarla.

DIVISION DE LA OPERATORIA DENTAL

Se acostumbra dividir la disciplina en: técnica de operatoria dental y clínica de operatoria dental.

La primera o sea la técnica, estudia los procedimientos, técnicas, materiales e instrumental necesario para reparar, restaurar o prevenir la patología en elementos dentarios defectuosos, enfermos o deteriorados.

El estudio de la técnica de operatoria dental se lleva a cabo generalmente sobre dientes extraídos, montados en maniqués o tacos, o en dispositivos que simulan el aparato masticatorio.

La clínica de operatoria dental estudia los mismos procedimientos mencionados, aplicados directamente a la curación de elementos dentarios en seres humanos.

Además de los conocimientos técnicos la clínica exige un profundo dominio de biología, patología, y toda otra disciplina que se relacione con la curación de las enfermedades.

El término operatoria dental no resulta el más adecuado para expresar las maniobras que debe realizar el profesional -- con el objeto de prevenir, curar o restaurar un diente enfermo. Se originó en la palabra "operatory" que era la sala donde se efectuaban las curaciones de los dientes, o sea el consultorio.

Tal vez resulte más adecuado hablar de odontología restauradora ya que su principal objetivo es el de restaurar, pero -- eso nos llevaría a confundirnos con el campo de la prostodoncia donde también se restauran y reponen dientes.

En otros países se emplean distintos términos: dentistería operatoria odontología general, odontología restauradora, sin que ninguno sea aceptado universalmente. Si la odontología es la ciencia que se refiere a los dientes y restaurar significa reparar, volver una cosa a su primitiva función, entendemos que "odontología restauradora" es el término que expresa mejor los objetivos de nuestra especialidad.

No obstante ello, y como el idioma no es más que un instrumento que facilita la comunicación, seguiremos hablando de operatoria dental para referirnos a este campo de la odontología.

CONDICIONES QUE DEBE REUNIR UN ODONTOLOGO.

La diversidad de situaciones que un odontólogo debe enfrentar para poder resolver la patología dentaria, las dificultades técnicas que requiere su restauración, los problemas derivados de fallas en el funcionamiento del aparato masticatorio o los trastornos que las deficiencias dentales provocan en el organismo van perfilando los requisitos que debe reunir un profesional dedicado a esta rama del arte de curar y que debe conocer un estudiante que aspira a seguir esta profesión para que luego no se vea decepcionado por encontrar dificultades mucho mayores que las que suponía al iniciar su carrera. Un odontólogo además de los conocimientos básicos que va adquiriendo a lo largo de su profesión debe poseer una serie de condiciones técnicas, psíquicas e incluso artísticas que le permitan luego ejercer en el ámbito adecuado con serenidad responsabilidad y eficiencia, para poder brindar a la comunidad lo mejor de sí.

La habilidad manual que puede ser innata o adquirida, resulta imprescindible para el ejercicio de esta disciplina. Sin ella la operatoria dental se torna realmente muy difícil y quien no hace operatoria dental limita mucho su campo dentro de la odontología. El odontólogo no es tan afortunado como un ingeniero que construye un puente o una carretera. Este puede elegir a voluntad los materiales y emplear la maquinaria más sofisticada, para el mejor logro de sus objetivos. No ocurre lo mismo con el odontólogo, quien se ve limitado por infinidad de problemas y enfrentado a una estrecha gama de posibilidades que reducen drásticamente el número de opciones.

CAPITULO I

HISTOLOGIA DENTARIA

Antes de poder establecer un orden de procedimiento para la preparación de cavidades es necesario conocer y comprender la anatomía y la histología del tejido dental y conocer también el proceso patológico de la caries dental, así como sus tejidos de sostén.

ESTRUCTURA DEL TEJIDO DENTARIO.

Los Tejidos Dentarios Calcificados son:

- 1) Esmalte
- 2) Dentina
- 3) Cemento

ESMALTE.- Es la que cubre y da forma a la corona.

La porción coronal de un diente está cubierta por una capa protectora de esmalte que varía su grosor.

Sobre las cúspides de premolares y molares tiene su máximo de 2 a 2.5 mm. adelgazándose progresivamente hacia abajo y alcanzan casi el grosor de un filo de navaja en el cuello del diente.

El esmalte es el tejido calcificado más duro del organismo.

Se compone de bastoncillos o prismas que al corte presentan forma oval; puede existir un pequeño espacio entre los bastoncillos que están llenos de una sustancia cementante conocida como sustancia interprismática.

La dirección de los bastoncillos del esmalte está aproximadamente en ángulo recto con la superficie del diente.

Formados entre los bastoncillos y los grupos de bastoncillos por la substancia interprismática menos densa son muy importantes para los procedimientos restauradores.

Los planos de división son más o menos paralelos a los ejes de los bastoncillos del esmalte.

Químicamente el esmalte está compuesto de 96 a 98% de sales inorgánicas en su mayor parte fosfato de calcio en forma de hidroxiapatita.

El 30.4% restante consiste en una substancia orgánica similar a la queratina y agua.

El esmalte es producido por células epiteliales altamente especializadas que mueren después de llevar a cabo su función.

El esmalte es inerte y no vivo tampoco lo inervan vasos sanguíneos linfáticos o nervios.

Las características del esmalte maduro pueden cambiarse únicamente por una acción química o física.

El esmalte es quebradizo y depende de la dentina subyacente para apoyo estructural.

En la preparación de cavidades hay una regla muy importante en donde nos dice que los bastoncillos del esmalte que quedan sin apoyo en el borde cavosuperficial deben ser extirpados.

El esmalte es translúcido derivando su color de la dentina y la pulpa subyacente.

El esmalte altamente calcificado es más translucido por lo tanto un diente puede parecer más amarillo debido al color de la dentina.

El esmalte menos calcificado es más opaco, enmascarando el color de la dentina y el cual va a dar lugar a que el diente tenga un color más grisáceo.

Cuando llega a producirse un defecto el esmalte no tiene mecanismo por autorepararse.

Es susceptible a la desmineralización (caries dental) -- abrasión y erosión.

También puede astillarse y fracturarse a consecuencia de un traumatismo cuando se producen defectos, necesitan ser restaurados por procedimientos operatorios.

DENTINA.

La mayor parte de un diente está formada por dentina.

En la porción coronal del diente por fuera de la dentina se encuentra el esmalte apoyado por completo en ella.

La porción radicular del diente está cubierta por una -- capa que actúa en la inserción de las fibras de la membrana -- periodontal. Estas fibras fijan al diente en el hueso alveo--- lar.

La dentina tiene un color amarillento junto con el órgano de la pulpa subyacente constituye el principal factor en la matriz del diente.

La dentina es ligeramente compresible y elástica y considerablemente más blanda que el esmalte.

La dentina es un tipo altamente especializado de tejido conectivo más duro y denso que el hueso.

La dentina está menos calcificada que el esmalte; más o menos el 70% de su peso consiste en material inorgánico principalmente calcio y fosfato (hidroxiapatita) y el 30% en material orgánico sobre todo colágena y mucopolizacáridos. Es más permeable a los Rayos X que el esmalte y puede por lo tanto diferenciarse de él en las radiografías.

Estructuralmente, la dentina está formada por una matriz calcificada penetrada por túbulos que se extienden desde la pulpa hasta la unión dentina-esmalte.

Los túbulos no son rectos sino como una ligera curva en forma de "S" su diámetro es mayor en la pulpa, alcanzando aproximadamente de 3 a 4 micras y menor en la unión dentina-esmalte.

Los cuerpos celulares de los odontoblastos que son las células formadoras de dentina están colocados sobre la superficie de la pulpa con sus prolongaciones citoplásmicas, extendiéndose el cuerpo celular hasta la unión dentina-esmalte a través de los túbulos dentinarios con unas cuantas ramas terminales -- que llegan hasta el esmalte.

La concentración de túbulos puede hacer esta área más susceptible a caries avanzada y posiblemente en ocasiones mayor sensibilidad en esta región a los procedimientos cortantes.

La dentina es un tejido vivo que reacciona a estímulos fisiológicos o patológicos.

Su vitalidad está asociada con las proyecciones de las --

células odontoblásticas, presentes en los túbulos de dentina.

Los odontoblastos con sus prolongaciones citoplásmicas en la dentina permanecen funcionales durante toda la vida de la pulpa y continúan produciendo dentina.

La dentina formada al principio de la vida del diente es llamada primaria y la que se forma posteriormente será secundaria.

Esta formación puede ser de carácter esencialmente fisiológico o el depósito de dentina secundaria puede ser acelerado por influencias patológicas como hiperfunción o caries dental.

La capacidad de un diente vivo para formar dentina secundaria, puede ser acelerado por influencias patológicas como hiperfunción o caries dental.

La capacidad de un diente vivo para formar dentina secundaria, como respuesta a estímulos patológicos, proporciona un mecanismo que es muy importante para los procedimientos del tratamiento operatorio.

La dentina secundaria especialmente la que se forma por un fuerte estímulo, puede ser más atípica que la primaria, caracterizándose por una reducción en el número de túbulos y por tener una matriz más densa y altamente calcificada.

La extirpación de la dentina cariosa es una función principal de la odontología operatoria.

La localización y reconocimiento de la dentina cariosa y su cuidadosa y completa extirpación requiere de toda la habilidad del operador.

La extirpación debe ejecutarse de tal forma que la dentina sana y las arcas intactas de la estructura dental así como el tejido vivo de la pulpa queden protegidos.

CEMENTO.

Mientras el esmalte reviste y protege a la corona, el cemento reviste y protege a la raíz.

El grosor de esta capa de cemento acelular de la unión cemento esmalte varía de 20 a 45 micras mientras que el cemento celular oscila entre 150 y 200 micras.

El cemento puede considerarse de una forma modificada de hueso cuyo principal objeto es la fijación de las fibras parodontales.

Estas fibras se fijan también al hueso alveolar que es el que le proporciona soporte al diente.

El cemento está menos calcificado que la dentina y casi el 50% corresponde a sustancias orgánicas.

El cemento es más suave que la dentina y de color amarillo claro.

Cualquier procedimiento de pulido y acabado, en las proximidades de la unión cemento-esmalte debe ser efectuado muy cuidadosamente pues el cemento puede, muy fácilmente ser denudado de la superficie de la raíz. Esta denudación frecuentemente da como resultado un diente hipersensible y la pérdida de fijación de las fibras periodontales.

CAPITULO II

DESARROLLO DE LA CARIES DENTAL

DEFINICION DE LA CARIES DENTAL:

Se puede definir como una enfermedad de los tejidos calcificados de los dientes, caracterizada por la desmineralización de la porción inorgánica y la destrucción de la sustancia orgánica del diente.

Existen varias teorías para explicar su etiología, las más aceptadas son las teorías microbianas, llamadas así porque aceptan la presencia de gérmenes para la producción de caries, es decir que sería un mecanismo bioquímico en donde la presencia de gérmenes, en un caso acidogénicos (teoría acidogénica - de Miller); y en el otro proteolíticos (Teoría Proteolítica de Gottlieb), causarían la desintegración o destrucción del esmalte.

Clasificación.

Se puede clasificar en caries primaria y secundaria.

Caries Primaria o Inicial.- Es aquella en que la lesión constituye el ataque inicial sobre la superficie dental. Se le llama primaria por la localización inicial de la lesión sobre la superficie dentaria y no por la extensión de los demás.

Caries Secundaria o Recurrente.- Suele observarse alrededor de los márgenes de las restauraciones debido a que dichos márgenes estén ásperos o desajustados o que haya fracturas en las superficies de los dientes.

Según el tiempo de duración la caries se clasifica en --
Aguda y Crónica.

Caries Aguda o Exuberante.- Constituye un proceso rápido que abarca un gran número de dientes, son de color más claro - que las otras lesiones que son de color café obscuro y su consistencia caseosa dificulta la excavación. Con frecuencia se encuentran exposiciones pulpares en pacientes con caries aguda.

Caries Crónica: Suele ser de larga duración, afectan a un número menor de dientes y son de tamaño menor que las caries -- agudas. La dentina descalcificada suele ser de color café obs--curo.

Se pueden clasificar nombrándolas por la clasificación de la cavidad empleada para restaurar al diente y sería de la si--guiente manera:

Clase I.- En caras oclusales de dientes posteriores; en -cíngulo de dientes anteriores superiores, y en fisuras fosetas y defectos estructurales del esmalte.

Clase II.- En caras proximales de dientes posteriores.

Clase III.- En caras proximales de dientes anteriores sin abarcar el ángulo incisal.

Clase IV.- Se encuentra en dientes anteriores pero abar--cando el ángulo incisal.

Clase V.- En caras vestibulares o linguales o palatinas a nivel del tercio gingival del diente y puede estar en cualquier pieza dentaria.

Clase VI.- En bordes incisales y superficies lisas de los

dientes encima de la próción más voluminosa.

Otra clasificación es de acuerdo a los tejidos del diente que abarca la caries:

Caries de Primer Grado.- Abarca únicamente esmalte.

Caries de Segundo Grado.- Abarca esmalte y Dentina.

Caries de Tercer Grado.- Abarca esmalte, Dentina y Pulpa.

Caries de Cuarto Grado.- Es cuando surge la necrosis -- pulpar.

1.- Clínicamente es observada primero como una alteración del color de los tejidos duros y con simultánea disminución de su resistencia. Aparece una mancha lechosa o pardusca que no ofrece rugosidades al explorador, más tarde se vuelve rugosa y se producen pequeñas erosiones causando el desmoronamiento de los prismas del esmalte, formándose de esta manera la cavidad por caries propiamente dicha. Cuando la caries avanza rápidamente no se aprecian diferencias muy notables en la coloración de la pieza dentaria.

En cambio cuando la caries progresa lentamente, los tejidos atacados van oscureciendo con el tiempo hasta aparecer de un color negrusco muy marcado que llega a su máxima coloración cuando el proceso carioso se ha detenido en su desarrollo debido a un proceso de defensa orgánico general. El proceso carioso puede reiniciar su evolución si varían desfavorablemente los factores biológicos generales.

Si esas manchas oscuras se observan en fisuras o fosetas es muy aventurado afirmar que son proceso detenidos puesto que

la estrechez de la brecha, imposibilita el correcto diagnóstico clínico. Y el diagnóstico radiográfico no puede ofrecer suficientes garantías.

La caries puede desarrollarse en cualquier punto de la superficie dentaria pero hay zonas en donde se presenta con más frecuencia como son las fisuras y fosetas las cuales son deficiencias en la unión de lóbulos de desarrollo del diente.

Otras zonas propensas a caries son las que carecen de autoclisis o autolimpieza como son las zonas proximales y gingivales de los dientes en mala posición o incorrectos puntos de contacto, agravados estos factores en muchos casos por la falta de higiene bucal.

El resto de la superficie dentaria está sometido a la acción benéfica de la autoclisis y son consideradas zonas de inmunidad relativa porque en algunos casos, cuando son pacientes muy propensos a la caries también allí suele iniciarse el proceso carioso.

Cualquiera que sea la zona del diente en donde se inicie la caries avanza siempre por los puntos de menor resistencia siguiendo la dirección del cemento interprismático y de los canalículos dentinarios.

En las caries de fosetas y fisuras la zona de desarrollo de la caries tiene forma de 2 conos unidos por su base. El vértice del cono del esmalte puede ser microscópico y no apreciarse clínicamente pero la caries va ensanchándose en sentido pulpar hasta llegar al límite amelodentinario y aquí, se forma un

nuevo cono de base externa debido a la menor resistencia de la dentina y su vértice tiende a aproximarse a la pulpa.

En las superficies lisas, la forma de los conos de caries varía de acuerdo con su localización.

En las caras proximales se producen por debajo del área de contacto y toman la forma de 2 conos, pero ambos con base externa. Debido a la dirección de los prismas del esmalte, que converge ligeramente hacia la pulpa, el cono aparece con base externa y casi siempre es truncado. El cono de la dentina también es con base externa y vértice hacia pulpar.

En zonas gingivales el cono adamantino tiende a ser aún más truncado y en la dentina la dirección de los canalículos hace que el cono tenga una dirección apical.

Zonas de la caries.

Microscópicamente se pueden distinguir distintas zonas que de acuerdo con el avance del proceso carioso son las siguientes:

1) Zona de la cavidad.

Es una cavidad patológica formada por el desmoronamiento de los prismas del esmalte y la lisis dentinaria donde se alojan residuos de la destrucción tisular y restos alimenticios. Esta zona se puede apreciar clínicamente cuando ha llegado a cierto grado de desarrollo.

2) Zona de Desorganización.

Son espacios o huecos irregulares de forma alargada que se forman cuando comienza la lisis de la sustancia orgánica y que -

constituyen en su conjunto con los tejidos duros circundantes - la llamada zona de desorganización, en la cual es posible comprobar la invasión polimicrobiana.

3) Zona de Infección.

Se localiza más profundamente que la zona anterior y en ella se encuentran bacterias que se encargan de provocar la lisis de los tejidos mediante enzimas proteolíticas que destruyen la trama orgánica de la dentina y facilitan, el avance de los microorganismos que se encuentran en la boca.

4) Zona de descalcificación.

Antes de la destrucción de la sustancia orgánica, los mismos organismos se ocupan de descalcificar los tejidos duros mediante la acción de sus toxinas, esto quiere decir que en la porción más profunda de la caries existe una zona de tejidos duros descalcificados en donde todavía no han llegado los microorganismos.

5) Zona de dentina translúcida.

Es una zona de defensa que consiste en la obliteración cálcica de los canalículos dentinarios. Esta función de defensa está dada por la pulpa.

Histológicamente se aprecia como una barrera de dentina translúcida interpuesta entre el tejido enfermo y el tejido normal que sirve para detener el avance de la caries.

CAPITULO III CLASIFICACION DE CAVIDADES

Las cavidades las vamos a clasificar según la extensión o caras del diente que abarcan, las cavidades se dividen en:

- a) Cavidades Simples
- b) Cavidades Compuestas

Cavidades Simples.

Están situadas en una de las caras del diente de donde toman su nombre oclusal que es cuando está situada en la cara masticatoria de molares y premolares; vestibular, lingual, mesial, distal, cuando se encuentra en la cara del mismo nombre.

Los dos últimos se denominan también cavidades proximales.

Para la denominación de una cavidad es necesario especificar también el diente respectivo y el lado de la arcada a que pertenece (cavidad oclusal en primer molar inferior derecho, cavidad vestibular en segundo molar superior izquierdo; cavidad mesial en incisivo central superior derecho; cavidad distal en incisivo lateral superior izquierdo, etc.

Cavidades Compuestas.

Se denominan con el nombre de las dos o más caras del diente en que se hallan situadas con el agregado del diente y del lado de la arcada.

Cavidad mesio oclusal en segundo molar inferior derecho.

Cavidad vestibulo oclusal en primer molar inferior izquierdo; cavidad mesio lingual en incisivo central superior -

derecho; cavidad mesio disto oclusal en segundo molar inferior izquierdo; cavidad disto ocluso bucal en primer molar inferior derecho, etc

Las cavidades las subdivide Black en 5 clases.

Clase I.

Cavidades que se prepararon en las diferentes estructuras de los dientes (fosas y surcos) localizados en las superficies oclusales de molares; en los dos tercios oclusales de las superficies vestibulares de los molares, en la cara palatina de los incisivos y caninos superiores y ocasionalmente en la superficie palatina de los molares superiores.

Clase II.

Cavidades proximales en bicúspides y molares.

Clase III.

Cavidades proximales en incisivos y caninos que no afectan el ángulo incisal.

Clase IV.

Cavidades en caras proximales de incisivos y caninos abarcando el ángulo incisal del diente.

Clase V.

Cavidades en el tercio gingival de las caras vestibulares y lingual de los dientes anteriores y posteriores.

CAPITULO IV
INSTRUMENTOS UTILIZADOS EN LA PREPARACION
DE CAVIDADES.

Solamente se describirán en este capítulo los instrumentos más usuales los cuales se pueden dividir en dos grupos que son:

- 1.- Instrumentos Complementarios y auxiliares
- 2.- Instrumentos activos o cortantes.

1.- Instrumentos Complementarios y auxiliares.

Son los que se utilizan para hacer un correcto examen clínico y también como coadyuvantes en la preparación de cavidades

a) Espejos bicales: Se componen de un mango de metal o plástico y el espejo propiamente dicho el cual puede ser de vidrio o de metal. Sirven como separadores de lengua, labios y carrillos; para proteger tejidos blandos; visión e iluminación indirectas.

b) Pinzas para algodón: Presenta sus extremos doblados en diferente angulación de 6, 12 y 23° o pueden ser también en forma contra-angulada. Se emplea para transportar distintos elementos como torundas y rollos de algodón, gasas, fresas, etc.

c) Exploradores: Se componen de un mango y una parte activa que termina en punta la cual puede ser en forma muy variada. Se usa para el diagnóstico clínico de la caries, para revisar el tallado de las cavidades, y el ajuste de las restaura-

ciones, para remover restauraciones provisionales, etc.

d) Jeringas para aire y para agua: Pueden ser de goma y metálicas. Las de goma se adquieren aisladamente y están formadas de un bulbo de goma, y un pico metálico rodeado de una cánula protectora. Las metálicas vienen incluidas en la unidad dental y son las mejores, se utilizan para lavar y secar el campo operatorio, eliminar sangre y detritus, para limpieza previa de los dientes, remover polvos o pastas usadas para pulir restauraciones, etc.

Las modernas Unidades Dentales vienen equipadas con atomizadores o pulverizadores en lugar de jeringas de aire y agua separadas.

Pieza de Mano.

Antiguamente se usaban dos tipos de pieza de mano: De junta corrediza y Sistema Doriot, los cuales eran elementos integrales del torno dental y servían para fijar instrumentos rotatorios como fresas y piedras montadas, actualmente se utilizaba la pieza de mano con turbina impulsada por aire, la cual desarrollaba velocidades alrededor de 70 000 r.p.m. o más. Tiene además la ventaja de que su velocidad es regulable, lo que permite una buena percepción táctil. El aire para impulsar la turbina se obtiene de un compresor, y sólo se necesita alrededor de 30 libras de presión.

Se usan además como coadyuvantes: Algodoneros y portaresiduos, vasos Dappen y Freseros.

2.- Instrumentos Activos o Cortantes.

Los cuales se pueden dividir en:

- a) Instrumentos cortantes de mano.
- b) Instrumentos cortantes rotatorios.
 - a) Instrumentos Cortantes de Mano.

Esta clase de instrumentos están hoy en día en progresivo desuso, por dicha razón no los describiremos detalladamente. En general, se utilizan para la apertura de ciertas cavidades, formación de paredes y ángulos cavitarios nítidos, para alizamiento de paredes, las paredes auxiliares y del piso, remoción de dentina cariada, biselado de los bordes cavo-superficiales y para la resección de la pulpa coronaria constan de mango, --cuello y hoja o parte activa. El mango es recto, octagonal y --estriado, el cuello es la unión entre el mango y parte activa y puede ser recto, monoangulado, bi o triangulado. Hoja o parte activa, es la parte principal del instrumento, con la que se realizan las distintas operaciones, presentan formas variables.

Esta serie de instrumentos de mano está formado por los siguientes:

Hachuelas, ya sean con un sólo bisel o con doble bisel.

Azadones.

Cinceles Rectos

Cinceles Biangulados

Excavadores o Cucharillas

Recortadores de Borde Gingival

Instrumentos de lado los cuales constan de tres.

a) Hachitas para Dentina.

b) Discoides.

c) Cleoides.

De todos los anteriores los que tienen mayor uso son las cucharillas o excavadores las cuales están indicadas para remover la dentina cariada, eliminar tejido desorganizado y extirpar la pulpa conoraria. La hoja de trabajo puede ser circular o alargada y curvada, hay de muchos tamaños y se construyen -- por pares.

b) Instrumentos Cortantes Rotatorios.

Los instrumentos cortantes rotatorios han substituído casi en su totalidad el uso de los instrumentos cortantes de mano.

Son de diversas formas y dimensiones y confeccionados -- con materiales distintos de acuerdo con el uso a que están destinados. Actúan por medio de la energía mecánica y permiten -- cortar el esmalte y la dentina en forma muy veloz y precisa.

Para la preparación de cavidades se emplean fresas y -- piedras.

FRESAS.-

Están compuestas por tres partes: Tallo, cuello y cabeza o parte activa. El tallo es un vástago de forma cilíndrica que va colocado en la pieza de mano o contra-ángulo. Hay fresas de tallo largo, corto y fresas de tallo reducido o fresas minia-- tura, estas últimas se emplean para cavidades en dientes temp-- rales o en dientes posteriores de adultos con apertura bucal -

reducida. También hay fresas extralargas con tallo más largo -- que las comunes y se utilizan para el abordaje de cámaras pul-- pares de piezas posteriores y para el tallado de anclajes intra rradiculares. El cuello es de forma cónica y une al tallo con la parte activa o cabeza.

La parte activa o cabeza es la que sirve para cortar los tejidos dentarios. Son de formas y materiales distintos, tienen el filo en forma de cuchillas y pueden ser lisas o dentadas, su tamaño y posición tienen mucha importancia tanto para la preci-- sión del trabajo como para la eliminación del polvillo dentina-- rio.

Las fresas pueden ser de acero, aceros endurecidos y de - carburo de tungsteno.

Las primeras están fabricadas con aceros rápidos de alta dureza para que no sea fracturado su filo por el trabajo ni su temple por la acción del calor.

Las segundas contienen Cromo, en variadas proporciones -- (aceros endurecidos inoxidables), lo que confiere a la fresa -- mayor resistencia al desgaste.

Las últimas se emplean preferentemente para alta veloci-- dad aunque también se usan para baja velocidad. Contienen una - elevada proporción de distintas aleaciones, ya sea Wolframio- - Carborundo (Carburo de Tungsteno); carburo de tungsteno cementa do conjuntamente con partículas de cobalto. Las fresas de carbu ro de Tungsteno son más duras y resistentes que las antes men-- cionadas y también son más resistentes a la oxidación aunque no

son completamente inoxidables. Tienen seis hojas de corte en lugar de ocho permitiendo así la eliminación de partículas dentinarias de mayor tamaño, pero su desventaja es que aumentan la sensación vibratoria.

Para operar con ellas no se debe ejercer mucha presión - (Con una presión de 30 a 150 gramos es suficiente), porque se rompen en el cuello, que es su parte más débil o se astillan sus hojas.

Existen distintas formas de fresas de acuerdo con el uso a que están destinadas y con las siguientes: Fresas de Bola, - redondas o esférica:

Son de forma redonda y tienen sus estrías cortantes dispuestas en forma de S y orientadas en excéntricamente, las hay lisas y dentadas.

Las lisas poseen sus estrías cortantes sin solución de continuidad y casi en el mismo sentido que el eje longitudinal de la fresa, son llamadas también de corte liso y se usan para operar dentina.

Las dentadas, además de las estrías ya mencionadas presentan otras que las atraviesan perpendicularmente adquiriendo forma de diente. Pueden usarse para penetrar esmalte pero con ciertas limitaciones ya que ahora existen otros elementos más adecuados para este trabajo. En dentina tienen gran poder de penetración.

FRESAS DE CONO INVERTIDO.-

Tienen la forma de un cono truncado cuya base menor está

unida al cuello de la fresa. También las hay dentadas y lisas.

Sus indicaciones son muy amplias, se usan para extender una cavidad por oclusal, socavando el esmalte a nivel del límite amelo dentinario (para clavarlo después traccionando la fresa), alisar los pisos pulpaes de las cavidades, realizar formas de retención, de conveniencia, de resistencia, etc.

FRESA DE FISURA.-

Hay de dos tipos: a) Cilíndricas y b) Troncocónicas.

a) Cilíndricas.- Según la terminación de su parte activa se agrupan en fisuras de extremo plano y fisuras en punta de acuerdo con sus cuchillas en lisas y dentadas.

Las Fresas Cilíndricas dentadas de extremo plano se presentan con estrías orientadas en el mismo sentido longitudinal del eje de la fresa o bien con estrías en forma de espiral. Con estas últimas se obtienen superficies de corte más lisas y uniformes, con mayor rapidez y menor vibración.

Las Cilíndricas lisas se usan para alisar las paredes cavitarias.

Las Cilíndricas terminadas en punta son poco usadas en la actualidad y se utilizan para penetrar el esmalte y su acción es semejante a la de los taladros.

b) Troncocónicas.- Tienen forma de cono truncado alargado con la base mayor unida al cuello de la fresa, pueden ser lisas y dentadas y se utilizan solamente para el tallado de paredes no retentivas, en cavidades con finalidad protética, para el tallado de rieleras.

FRESAS DE RUEDA.

Son también llamadas de estrella, son de forma circular achatada, y se utilizan para realizar retenciones en caso de cavidades obturadas con resina.

Taladros.

Son fresas especiales en su parte activa pueden tener distintas formas, ya sea planas (punta de lanza), cuadradas y en forma de espiral, están indicados principalmente para el tallado de anclajes en profundidad (para pernos pins).

También hay otro de tipo de fresas especiales como las de corte final (hoy en día poco usadas), para terminar orificaciones, para bruñir incrustaciones, etc.

Piedras.

Son de dos tipos: de carborundo y de diamante.

Piedras de Carborundo.- Son instrumentos cortantes rotatorios que trabajan desgastando o desintegrando el esmalte dentario.

En su formación intervienen una serie de materiales de acción abrasiva entre los cuales Rebel, destaca un corundo sintético (Alúmina fundida), carburo-silícico sintético (Carburundo, silundo, carbocilita, cristolon, (Si) y piedra de Arkansas natural (calcedonia), masas cristalizadas que poseen, sobre todo la última, una dureza muy próxima a la del diamante. Todos estos materiales son sometidos a la cocción en el horno con una mezcla aglutinante que las mantiene unidas entre sí.

De acuerdo con el tamaño de los elementos integrantes se -

clasifican en piedras de grano fino y piedras de grano grueso, y en duras o blandas según la sustancia aglutinante.

Existen dos grupos: Piedras montadas y para montar. Las primeras son similares en sus características generales a las fresas. Las segundas se usan con los mandriles, los cuales son pequeños vástagos que tienen en su extremo un tornillo y un in-
termediario entre los cuales se fija la piedra. Estas piedras se presentan en forma de rueda o de disco de tamaños y diámetros variables. Los discos a su vez pueden ser planos, acopa-
dos y para separar y tener la superficie de desgaste de uno o ambos lados. Se utilizan exclusivamente para esmalte.

Piedra de Diamante.-

Actúan por corte y por desgaste.- Se componen de un núcleo metálico en cuya superficie están ubicados pequeñísimos -
cristales de diamante unidos firmemente entre si por una sus-
tancia aglutinante de dureza casi equivalente. Dicha unión no es total pues deja entre cristal y cristal pequeños espacios --
por los que se elimina el polvillo producido al operar con la -
piedra.

Existen otros tipos de instrumentos giratorios los cuales se utilizan más que nada para el terminado de las restauracio-
nes que para tallar preparaciones y son las siguientes:

Ruedas de Caucho: Las ruedas de caucho Burlew son las me-
jores ya que son blandas y se doblan penetrando a todos los --
contornos de la restauración para pulirla.

Discos de Lija.- Son de grano variable para obtener diver

Los grados de poder abrasivo, los más usuales son el garnett y el cuttlefish. Cuando se usa el disco dentro de la boca, éste dura muy poco debido a que la saliva hace que se despeguen las partículas de la lija por lo tanto se debe usar dique de hule.

Discos Trocus: Son de papel y están cubiertos con óxido de hierro, sirven para alisar los márgenes de vaciados, después de haber utilizado los abrasivos de lija. No pueden ser usados dentro de la cavidad bucal.

CAPITULO V

TIEMPOS EN LA PREPARACION DE CAVIDADES.

Para crear un procedimiento ordenado y satisfacer las exigencias de los diferentes diseños de las cavidades deberán seguirse principios específicos para cada restauración.

Los principios de la preparación de la cavidad se discutirán con respecto a una base biomecánica. Estos están relacionados con los procesos biológicos de los tejidos o con los factores mecánicos que complementan las propiedades físicas de los materiales de restauración. Los principios biológicos incluyen el diseño de la cavidad, así como la eliminación de la caries y se relacionan con la localización de los márgenes en áreas inmunes, control bacteriológico de la caries y protección de la vitalidad pulpar.

Los procedimientos mecánicos protegen la restauración y apoyan al diente. En el manejo de la estructura dental la utilización de principios de ingeniería con instrumentación precisa satisface los principios de retención, forma de resistencia y terminado de la pared de esmalte.

Aunque las técnicas han sido refinadas y los contornos de las cavidades han sido modificadas, los principios de Black se siguen utilizando como base para cada preparación.

A continuación se enumeran y definen los principios de la preparación de cavidades.

1.- Diseño de la cavidad.- Es la forma y contorno de la restauración que se hará sobre la superficie del diente.

2.- Forma de resistencia.- Es el grosor y la forma dada a la restauración para evitar su fractura así como para evitar la fractura de las paredes de la cavidad.

3.- Forma de retención.- Son las propiedades dadas a la estructura dental para evitar la eliminación de la restauración.

4.- Forma de conveniencia.- Son los métodos empleados para presentar la cavidad para lograr el acceso para insertar y retirar el material de restauración.

5.- Eliminación de la caries.- Esto implica el procedimiento para eliminar el tejido cariado.

6.- Terminado de la pared de esmalte.- Incluye el alisamiento, angulación y biselado de las paredes de la preparación.

7.- Limpieza de la cavidad.- Es la limpieza de la preparación después de la instrumentación, incluyendo la eliminación de partículas dentales y cualquier otro sedimento restante dentro de la preparación, así como la aplicación de barnices o medicamentos para mejorar las propiedades restauradoras o para proteger la pulpa.

Deberá intentarse realizar cada paso en orden según se ha enumerado, aunque en ocasiones es necesario eliminar la caries después de determinar el diseño de la cavidad para calcular la profundidad y extensión de la lesión, además la instrumentación moderna permite hacer varios de estos principios a la vez y en poco tiempo.

Diseño de la cavidad.

Se refiere a la forma del área marginal de la preparación,

ésto deberá incluir la lesión cariosa y las zonas susceptibles a la caries sobre la superficie que se restaura. Dichas zonas incluyen los surcos primarios y secundarios mal unidos sobre las superficies oclusales de los dientes posteriores, así como las superficies vestibulares y linguales de éstos surcos y las fosetas sobre las superficies linguales de los incisivos superiores. Además las superficies proximales de todas las piezas justamente abajo del área de contacto y en un área justamente por dentro del ángulo línea del diente son susceptibles a caries. Al igual que las superficies vestibulares y linguales - abajo de la porción más voluminosa del diente sobre la superficie que abarca toda la zona limítrofe de los tejidos gingivales.

Al hacer el diseño de la cavidad deberá pensarse en uno de los postulados de Black que dice "Extensión por prevención" o "Cortar por inmunidad", y esto quiere decir que la preparación se extenderá a través de áreas susceptibles a la caries, como las antes mencionadas, que hagan contacto con la lesión cariosa. Debido a esta extensión el diseño de la cavidad o sus límites ocupan una superficie mayor que la de la caries.

Existen zonas inmunes que necesitan ser alcanzadas por el contorno de la cavidad, y son las que pueden ser limpiadas en forma natural por la masticación o con aparatos para la higiene. Dichas zonas se encuentran sobre las superficies lisas alrededor de la porción más voluminosa de la corona. Incluyen los planos inclinados de las cúspides, superficies vestibula-

res y linguales, bordes incisales y vértices de las cúspides. Estas áreas solamente se incluyen dentro de los contornos de la cavidad cuando haya sido socavado por la caries.

La mayor cantidad de esmalte socavado relacionado con lesiones de fosetas y fisuras es causante del cambio de la forma y al hacer el diseño de la cavidad debe tomarse en cuenta la magnitud del esmalte afectado generalmente descalcificación; el grado de socavamiento, es decir la extensión lateral de la caries a nivel de la unión dentina esmalte y las áreas incluidas en la extensión por prevención.

Los contornos de las fosetas y fisuras se extienden a través de los surcos mal unidos y se colocan sobre los planos de las cúspides y bordes marginales. El margen se localiza justamente fuera de la línea manchada para asegurar la limpieza adecuada. Generalmente existen surcos secundarios que requieren ser eliminados, lo que permite que el esbozo oclusal descansa sobre los planos de las cúspides y en depresiones donde terminan los surcos.

Las superficies proximales de los dientes posteriores requieren mayor extensión hasta zonas definidas. Las caries proximales son más limitadas y dan como resultado un esbozo proximal estandarizado. Las paredes vestibular y lingual se localizan fuera del nicho interproximal y dentro de los ángulos línea del diente, la pared gingival suele terminar por abajo de la cresta de tejido gingival. La pérdida de tejido gingival por enfermedad u otras causas exige la colocación de la pared cer-

ca de la unión cemento-esmalte y no la indebida extensión en dirección cervical.

Para poder conservar los márgenes proximales vestibular y lingual en zonas de autoclisis no deberán hacer contacto con el diente adyacente. Esto quiere decir que el diseño del contorno proximal es determinado por la caries, el contorno de la superficie y la localización de la pieza adyacente y constituye una superficie definida que deberá alinearse con el margen oclusal para disminuir el área de superficie expuesta y para unir las dos superficies de restauración.

La preparación de Clase III, generalmente es forma triangular y se hacen los esfuerzos necesarios para conservar el punto de contacto y el borde incisal. La extensión de este sitio varía según la forma del diente y no siempre resulta en la colocación del margen, fuera del contacto con el adyacente. El nicho proximal no representa un problema para la limpieza y la pared solamente deberá ser eliminada lo suficiente para satisfacer los requisitos de estética y la conveniencia.

La forma del delineado no es tan crítica ya que la resina del color del diente no es visible y su extensión es dictada por la localización de las áreas inmunes en el diente. De preferencia deberán hacerse los delineados redondeados para eliminar la formación de bordes delgados del material. La cavidad gingival tiene características similares y se usa la forma ovalada diseñada por Black, usándose una extensión limitada pero adecuada para colocar los márgenes en áreas protegidas. Las pa-

redes en contacto con la encía se localizan según su contorno - y se colocan bajo el tejido (paredes, mesial, distal y gingival).

La forma del delineado se redondea para evitar la formación de capas delgadas de plástico que pueden fracturarse. Se debe obtener un margen de esmalte recto y liso eliminando las proyecciones del esmalte.

Hay otro tipo de factores que pueden servir para determinar la extensión de una cavidad como son las siguientes.

Cuando se siga una técnica conservadora durante el tratamiento, la cavidad se prepara de tal forma que se conserve toda la estructura dental inmune y funcional y esto se hace cuando la cavidad bucal esté casi libre de caries o en combinación con un programa preventivo minucioso. La estructura histológica de los prismas del esmalte se sigue para dar la divergencia necesaria a las paredes en los extremos de fisuras y en las colas de milano y para procurar que el contorno sea paralelo a los bordes marginales. Cuando sea posible las extensiones vestibulares y lingual se restauran como fosetas y no como escalones. Para la preparación del margen final se emplean instrumentos finos y delicados para evitar cortes innecesarios y sobre extensión.

Cuando se restaure una lesión oclusal y la superficie proximal se encuentra descalcificada el diseño se hace en forma de una preparación compleja.

Las restauraciones con amalgama se tratan en forma conservadora debido a los sistemas estéticos y a la resistencia marginal limitada. La incrustación vaciada se extenderá más para pro

mover mejor la limpieza marginal. Los materiales del color del diente se colocarán en cantidades limitadas debido a la corta vida clínica asociada con los cementos de silicato y resinas.

Forma de resistencia.-

La forma de resistencia deberá evitar la fractura de la restauración o del diente. Esto se logra colocando la forma de retención en la cavidad y aplicando algunos principios de Ingeniería.

Las paredes internas de la cavidad se preparan de tal forma que se unan en dirección perpendicular y paralela a la línea de fuerza, y se producen paredes definidas íntegras para poder complementar la resistencia.

La profundidad de la cavidad deberá ser adecuada para permitir que exista un grosor adecuado en sentido ocluso-cervical del material de restauración. Los ángulos línea internos de la forma ensamblada son definidos y redondeados. Las propiedades físicas del material de restauración también afectan la resistencia. Las restauraciones metálicas solamente son adecuadas para tensión en dientes posteriores o en otros sitios en que se verifica la aplicación directa de la fuerza.

El área superficial de las restauraciones de Clase II y IV, se aumenta para reducir la palanca y torque resultante.

La utilización de medidas conservadoras en lo que respecta a la anchura y no a la profundidad en la forma ensamblada -- conserva la forma de resistencia del diente tratado satisfactoriamente, la profundidad y no la anchura de las paredes axial y

pulpar complementan la resistencia. La fuerza generalmente se ejerce en dirección paralela al eje mayor de los dientes posteriores y las paredes internas se hacen paralelas y perpendiculares a esta dirección. Las paredes pulpar y cervical se hacen planas y perpendiculares a la pared axial. Estas y otras paredes de la cavidad constituyen la base para la absorción de tensiones. Las paredes circundantes se hacen paralelas a las líneas de fuerza o a las paredes axiales, salvo en casos en que las paredes sean divergentes, pero esto resulta necesario para proteger la estructura dental.

Esta arquitectura resistirá la fuerza oclusal de la masticación generada en los contactos céntricos y evitará la fractura del diente cuando se apliquen las fuerzas durante la función.

El grosor de la restauración, así como el diseño de las paredes de la cavidad se han diseñado para desviar o absorber las tensiones.

El grosor adecuado del material de restauración está asegurado cuando las paredes axial y pulpar se colocan a 2 mm. -- dentro de la unión de la dentina con el esmalte. El diente se prepara a esta profundidad o se le coloca la suficiente base para conformarse a esta cifra para la protección de la pulpa. Esta profundidad de cavidad se acepta como adecuada si se generan fuerzas oclusales normales del diente y existirán las máximas propiedades de resistencia en la restauración. La forma de resistencia se proporciona mediante la profundidad de la cavi-

dad y no la anchura ya que la sobre-extensión vestibular y lingual debilita las cúspides.

El tipo de material empleado afecta la forma de resistencia de la restauración así como el diseño interno de la cavidad. Si las fuerzas de tensión y compresión son altas el material puede ser usado en una preparación de caja con menos forma.

La amalgama de plata es quebradiza y exige una forma de caja para permitir grosor tanto en el cuerpo como en el margen de la restauración.

En las restauraciones de Clase III, debido al pequeño volumen de tejido dental en los incisivos la forma de resistencia resulta difícil. Las fuerzas de los incisivos superiores se ejercen sobre la superficie lingual por lo que se conservará la pared labial para contra-restarlas. Si las paredes gingival y lingual se tallan en ángulo recto con respecto a la pared axial no se obtiene gran estabilidad por lo que se prefieren las retenciones mecánicas que retienen mejor la restauración.

La forma de resistencia permite terminar la mayor parte de los procedimientos de excavación de la cavidad.

Los principios restantes de la preparación de cavidades se satisfacen refinando la forma de ensamblado.

La falta de forma de resistencia puede notarse cuando existe una restauración fracturada que permanece adherida a la preparación o por la pérdida de una gran porción del diente, tal como una cúspide o la superficie vestibular.

FORMA DE RETENCION.-

El objetivo de la forma de retención es impedir el desalojamiento de la restauración. La prevención de este principio de la restauración es igualmente importante para la forma de resistencia y se logra mediante algún tipo de retención mecánica entre la pared de la cavidad y el material de restauración.

Hay varios tipos de formas de retención entre las cuales se incluyen: 1) Retención por fricción con las paredes, 2) Retenciones mecánicas y 3) Surcos, agujeros, colas de milano, accesorias y espigas.

La retención por fricción con la pared es obtenida por su unión con el material de restauración. Dentro de límites razonables, mientras más aspera sea la pared mejor será la retención de la restauración. La angulación de las paredes paralelas y la interdigitación íntima son las propiedades ideales para la retención de la restauración. La angulación de las paredes está muy relacionada con la retención de la restauración. Los ángulos línea impiden el giro de la restauración fuera de la cavidad.

La demarcación de las paredes se produce para hacer las dimensiones internas exactas y la colocación de los ángulos línea es útil para establecer la profundidad uniforme de las paredes axiales.

La instrumentación normal crea paredes ásperas que ayudan a la retención como ya se dijo.

Las retenciones mecánicas se colocan en las esquinas de -

la preparación. Se colocan dentro de la dentina y no deberán exagerarse ya que esto podría causar el socavamiento del esmalte. Estas zonas retentivas no son útiles si el procedimiento empleado no llena estas formas con el material de restauración.

Los surcos y agujeros se emplean cuando no existan otros métodos para obtener retención, como en el caso de una lesión extensa y se usan generalmente en restauraciones vaciadas. Al aumentar la longitud del surco y el agujero el vaciado se hace más retentivo. Pueden ser usados en combinación con cajas retentivas o colas de milano para obtener más retención.

En las restauraciones de Clase II y IV, la cola de milano o el agujero para poste se colocarán tan lejos de la pared cervical como sea posible para resistir las fuerzas de palancas I y III ya que dichas palancas pueden causar el desalojamiento del vaciado.

En la restauración con amalgama se pueden usar espigas para dar retención adicional. También se pueden usar en restauraciones vaciadas pero colocándolas en forma que sean paralelas, así como en restauraciones de plásticos en dientes anteriores.

Las espigas son útiles en una restauración grande aunque sólo constituyen métodos auxiliares y no deberán permitir que se sacrifiquen los otros principios.

FORMA DE CONVENIENCIA.

Hay varios métodos para obtener la forma de convenien--

cia:

1.- Extensión de la preparación de la cavidad: El diente puede ser preparado para permitir el acceso a la caries y a la dentina. Esto se hace variando la angulación de la pared o eliminando esmalte sano. Por ejemplo: Las lesiones sobre superficies linguales o vestibulares de segundos molares suelen ser de acceso limitado, si la lesión no puede ser alcanzada cuando el paciente abre la boca se puede sacrificar tejido sano para poder operar sobre el diente.

La eliminación de una cúspide o la sobre-extensión de la superficie cariosa puede ser necesaria para llegar al fondo de la superficie cariosa. La rama ascendente del maxilar inferior impide la utilización adecuada de la pieza de mano en esta situación.

2.- La selección de instrumentos: La utilización de instrumentos pequeños o diseñados especialmente permite que la cavidad sea preparada cuando sea difícil llegar a ciertas superficies, como ejemplo de esto tenemos el contrángulo de la pieza de mano así como contrángulos en miniatura y fresas cortas.

3.- Métodos mecánicos: La aplicación de la separación -- lenta y rápida así como la retracción gingival pueden proporcionar conveniencia al hacer la preparación de la cavidad.

La forma de conveniencia es necesaria para el procedimiento operatorio ya que si no se cuenta con el acceso adecuado no es posible dar las dimensiones ni el acabado necesario. Esto significa que en un momento u otro todas las paredes que compo

nen la preparación deberán ser observadas para determinar si se han establecido los principios de la preparación de cavidades.

ELIMINACION DE LA CARIES.-

Es importante este paso por varias razones: una de ellas es que el material carioso es tejido infeccioso blando y esponjoso lo que lo hace inadecuado como cimiento de una restauración y debe ser eliminado para obtener una pared sólida de dentina.

Es necesario eliminar completamente la caries para determinar la proximidad de la pulpa y la necesidad de colocar una base o si se descubre alguna exposición pulpar contemplarse algún tipo de tratamiento endodóntico.

La restauración permanente no deberá ser colocada hasta que toda la caries haya sido retirada de la lesión ya que de lo contrario se pueden presentar problemas debido a que quedan microorganismos viables y la aguda y hasta necrosis pulpar.

TERMINADO DE LA PARED DE ESMALTE.

Esta fase es la más delicada de la refinación de una cavidad. Las paredes deberán ser alizadas hasta cierto punto sin importar el tipo de material empleado. El margen cavosuperficial deberá ser refinado en forma de ángulo recto o biselado para complementar las propiedades físicas de la restauración elegida. Este procedimiento también se realiza para proteger al diente y exige instrumentación mínima. El uso combinado de instrumentos rotatorios de velocidad normal de instrumentos cortantes manuales afilados, es el método más efectivo para --

producir una pared de esmalte tersa. En todas las preparaciones el borde de esmalte deberá alizarse para producir el margen cavo superficial posible lo cual favorecerá todos los principios de la preparación.

LIMPIEZA DE LA CAVIDAD.

Ningún diente debe ser restaurado si no ha sido limpiado y secado para su inspección. La eliminación de detritus tales como fragmentos de tejido dental, sangre, saliva y mucina de la cavidad favorece la adaptación de la restauración a la pared de la cavidad.

El no limpiar la cavidad es un factor negativo para el perfeccionamiento de un material que se una al diente. No debe usarse ningún elemento para limpiar cavidades que sea irritante para la pulpa pues puede dañarla o dañar la encía. Generalmente se usa como agente limpiador, el peróxido de hidrógeno al 3% aplicado directamente con el aparato nebulizador de la unidad. Se puede emplear aire tibio para terminar el procedimiento de limpieza.

El diente deberá ser secado completamente y examinado con un explorador afilado. La punta del explorador se colocará en las retenciones para limpiar y eliminar el sedimento usando después aire hasta lograr un grado de limpieza aceptable.

CAPITULO VI

AISLAMIENTO ABSOLUTO

Es un procedimiento por el cual se separa la porción coronaria de los dientes, de los tejidos blandos de la boca, mediante el uso de una tela de goma especialmente preparada para ese fin.

El dique de caucho o de goma es el único y más eficiente medio para conseguir un aislamiento absoluto del campo operativo, con la máxima sequedad y en las mejores condiciones de asepsia.

AISLAMIENTO DEL CAMPO OPERATIVO ABSOLUTO

La cavidad bucal es un arco muy difícil de trabajar.

La visión y su acceso son obstaculizados por los carrillos y lengua.

Las restauraciones deberá ser realizadas sin dañar, estas u otras estructuras blandas, que en ocasiones exigen retracción y visión indirecta en el arco de trabajo.

La visión indirecta se logra mediante un espejo y la retracción con instrumentos especiales para la separación de los tejidos durante períodos cortos de tiempo.

El contenido de la saliva juega también un papel importante ya que puede complicar las condiciones operatorias.

Este exudado como lo habíamos dicho juega un papel importante ya que es necesario en la masticación y digestión de los alimentos.

De una forma u otra debemos evitar que la saliva entre en contacto con los dientes ya que su presencia en el campo quirúrgico da como resultado un servicio menos favorable.

Una vez que la saliva se seca, persiste un depósito mucilaginoso sobre la pared del diente y la preparación de la cavidad creando una base o recubrimiento indeseable para las preparaciones y restauraciones.

Para restaurar los dientes adecuadamente es necesario establecer un campo de trabajo ideal.

La asepsia es tan importante en la odontología como en cualquier especialidad médica y el establecimiento del campo ideal para los procedimientos restauradores es el primer paso para un tratamiento adecuado.

En el tratamiento de preparación de cavidades es muy importante tener un campo operatorio estéril y este lo obtendremos con los siguientes procedimientos.

Dique de Caucho.

Este campo que sirve de aislamiento es el mejor en odontología.

Está hecho de caucho que es perforado y es colocado alrededor de los dientes para aislarlos del medio ambiente bucal.

Este método permite conservar las piezas dentarias secas durante la revisión y tratamiento de la pieza dentaria, salvo la humedad propia de la estructura dental.

El paciente en primera instancia aprecia el dique de caucho ya que ésta retrae parcialmente la musculatura bucal y ayu-

da a mantener separadas las arcadas.

La mejoría en el ambiente quirúrgico ha dado como resultado a una mejoría inmediata en la calidad de la atención dental.

El dique de caucho fué presentado a la profesión por -- Robert Garnum en la ciudad de New York en 1864.

El dique de caucho fué una técnica muy empleada en la preparación de cavidades por los facultativos.

El dique de caucho se empleó en las primeras investigaciones sobre cirugía y en la preparación de cavidades y era ampliamente recomendado por los primeros odontólogos.

Como ya lo mencionamos anteriormente, el dique de caucho permite al odontólogo realizar más unidades de trabajo por unidad de tiempo.

Debido a que este proporciona un aislamiento y campo quirúrgico auténtico y aumenta considerablemente la eficacia del tratamiento de vida a la mejoría de la visibilidad, que se debe al fondo oscuro contraste ofrecido por el dique y los dientes secos.

El dique de caucho permite determinar el corte, su forma temario y magnitud de la cavidad ya que pueden observarse los detalles anatómicos del paciente individual.

También es importante el dique de caucho en la retracción gingival en los espacios interproximales.

Es posible comprimir sistemáticamente un milímetro o más de la papila dental.

Como es posible imaginar, esto puede ser empleado ventajoso

samente cuando se quiere hacer un corte proximal.

Con la estructura dental visible es posible observar la longitud total del corte y profundidad de la pared gingival de la cavidad.

El dique de caucho no permite la contaminación de la cavidad preparada ya que la mantiene aislada de toda la saliva.

Material para el dique de caucho.

Existen varios tipos de dique de caucho.

Se presenta en varias tiras de colores y tamaños y presos.

El dique de caucho de color oscuro es aceptado por la mayoría de odontólogos ya que el color contrasta con el campo operativo.

a) Utilizan trozos de dique de caucho de 12.7 cm. que se emplea para niños y los cuadros de 15.24 cm. para adultos.

Algunos operadores recomiendan cuadros de 12.7 x 15.24 cm. en los dientes anteriores de los adultos y que se utilice un dique de 15.24 x 15.24 cm. para los dientes posteriores.

b) Se utilizan también grupos de schultz que siempre variarán en su número dependiendo de la pieza o piezas a tratar.

c) Utilizaremos una perforadora en el dique individualmente, será un círculo pequeño muy definido para cada diente para comprimir y separar los tejidos blandos y evitar la contaminación de las áreas cervicales.

Esta perforadora presenta 50 agujeros en la placa perforadora, los agujeros en la placa varían desde uno muy pequeño

a uno muy grande y se utilizan para todas las piezas desde los incisivos inferiores hasta los molares.

d) Se utilizará un portagrapas que sirve para ajustar la grapa al diente sin desgarrar los tejidos.

Las grapas deben estar fijas al contorno del cuello del diente sin que este se desplace a ningún lado.

Las grapas pueden adquirirse con o sin aletas las cuales se encuentran adyacentes o detrás del bocado de la grapa y también se presentan en varios tamaños, y según los bocados que po sean.

Las grapas con aletas se colocan primero en el dique antes de colocarse en el diente y ya colocado en el diente el dique de caucho se retira del aleta para controlar la percolación.

La grapa número W8A se utiliza para hacer 3 grapas univesales para molares.

Para los molares extremadamente grandes será empleada la grapa No. 14.

La grapa No. 212 también puede ser utilizada para la restauración gingival con amalgama.

e) El eyector será muy importante en la disminución del flujo salival.

Este ayuda a que no se acumule saliva en la boca del paciente durante la preparación de cavidades o durante la cirugía bucal ayuda que la saliva escurra de la boca del paciente o su cuello ya que esto puede provocar tos durante la operación.

AISLAMIENTO RELATIVO DEL CAMPO OPERATORIO.

Aislamiento relativo.

Para conseguir el aislamiento relativo del campo operatorio nos valemos de distintos recursos que si bien no permiten una asepsia quirúrgica completa, facilita en cambio la exclusión de la humedad y contribuye a proporcionar al adontólogo la comodidad indispensable, para cumplir su tarea en forma eficiente.

Los medios de que nos valemos en estos casos son numerosos pero nos limitaremos a la descripción de los más empleados.

SERVILLETAS ASEPTICAS.

Profesión que supieron suplir con esfuerzo, habilidad e ingenio lo que hoy nos proporciona comodidad e ínfimo costo en la industria moderna.

En un principio se usaron servilletas de hilo de 0.15 cm. de lado que se sometían a una serie de dobleces, hasta que adquirían una forma triangular alargada. Mas adelante se utilizaron de papel absorbente.

Este método primitivo estaba destinado simplemente a absorber la saliva, debiendo ser cambiada la servilleta por otra seca, cada vez que se embebía completamente.

Esto se hacía en determinado lapso de tiempo en que durara el acto quirúrgico.

ASPIRADORES DE AIRE.

Para completar la exclusión de la humedad en la cavidad se utilizaron como elementos adicionales los aspiradores de saliva que mediante un dispositivo adaptado a la salivadora de la

unidad dental, absorben por vacío la saliva acumulada.

Estos aparatos se fabrican en distintos tamaños y materiales en vidrio y metálicas.

Los de papel por sus características son individuales solo son usados una sola vez, los de vidrio y metálicos pueden ser utilizados permanentemente.

Los aspiradores de vidrio deben ser sumergidos en agua caliente y detergente periódicamente para que se desprenda la capa de mucina que queda adherida a pesar del lavado.

En lo que respecta al metálico puede ser sometido a la ebullición con agua a la cual se le agrega borato o bicarbonato de sodio, o lavarla con agua jabonosa y un cepillo o escobilla fina y luego llevarlos a la estufa seca.

Los rollos de algodón o servilletas asépticas con o sin el complemento de los aspiradores constituyen elementos necesarios para el aislamiento relativo del campo operatorio.

TORUNDAS DE ALGODÓN.

Otro tipo de aislamiento muy poco usual será la de el método con torundas de algodón.

Las torundas se hacen de algodón absorbente normal y se hacen en forma de cilindros de diversas longitudes.

Se colocan sobre las aberturas de los conductos de las glándulas salivales y son de gran utilidad en los procedimientos cortos en donde no pueda utilizarse el método de caucho.

Al entrar en la boca la saliva es absorbida por el algodón.

En este método es necesario cambiar las torundas de algodón en intervalos frecuentes.

El tiempo de saturación de las torundas de algodón varían en cada paciente y es afectado por el flujo salival así como por la viscosidad.

La torunda de algodón saturada se debe de cambiar inmediatamente para poder saber si hay algún beneficio en esta técnica.

También se han diseñado dispositivos retenedores que ayudan a estabilizarlos encima de los conductos salivales.

Pueden obtenerse diferentes tamaños de retenedores que correspondan a la edad y desarrollo del paciente.

Estos dispositivos sostienen los rollos de algodón sobre la superficie lingual y vestibular de los dientes inferiores.

Se les utiliza por un lado de la boca a la vez.

Las glándulas sublinguales y submaxilares localizadas en el piso de la boca y la glándula parótida localizada en el vestibulo superior son los conductos salivales que deberán ser bloqueados.

La colocación correcta y el bloqueo completo no son posibles debido a que las torundas se mueven por la actividad muscular del paciente.

Deberá emplearse una técnica delicada para colocar los rollos o torundas de algodón.

Antes de colocarlos deberá de secarse el tejido con chorros de aire tibio girando la torunda suavemente hacia su lugar

con pinzas para algodón.

Este procedimiento giratorio parece conservar más adecuadamente la torunda fija en su lugar.

Existen diferentes longitudes de torundas de algodón para la aplicación bucal y se han diseñado retenedores separados para sostener en su lugar las secciones más largas durante más tiempo.

Los retenedores para las torundas de algodón proporcionan alguna retracción tisular, que proporciona cierto acceso en los procedimientos para impresión de todo un cuadrante.

La lengua y el carrillo se alejan de los dientes y se encuentran más estables.

En pequeño resumen les presento algunas situaciones en que están indicados los rollos de algodón.

1.- Procedimiento de corta duración en que no puede aplicarse el dique de caucho.

2.- Procedimientos para impresión indirectos utilizando modelos de toda una arcada para articulación.

3.- Aplicación tópica de fluoruro superficial.

CAPITULO VII

CAVIDADES CLASE I.

Son las localizadas en los puntos y fisuras.

En algunos casos son difíciles de diagnosticar, clínicamente: la brecha que las comunica con la boca puede ser microscópica debido a la disposición de los prismas de esmalte.

Se forman dos conos de caries de vértice interior y exterior unidos por una base en el límite ancho dentinario.

Muchas veces el diagnóstico se hace pasando un explorador bien afilado.

Muchas veces quedan dudas en el diagnóstico y recurrimos a la radiografía un método muy eficaz en la colaboración del diagnóstico en molares y premolares.

Cavidades oclusales en molares y premolares.

Para hacer la apertura de la cavidad se realiza con piedras de diamante montada o (fresa de diamante de bola), se penetra la fresa con pequeños movimientos hasta eliminar la totalidad del esmalte socavado cuando se aprecia visualmente la base completa del cono de caries en el límite ancho-dentario.

En el final de este paso pueden utilizarse piedras de diamante de forma tronco-cónica o cilíndricas de pequeño tamaño y diámetro.

- Debemos eliminar todo el esmalte que no tenga soporte dentinario, hasta tener una visibilidad amplia de la cavidad de la caries ya que destruiríamos innecesariamente tejido sano.

Cuando no se cuenta con piedras de diamante, puede reemplazarse con fresas dentadas redondas pequeñas del tamaño aproximado al de la brecha exterior de la caries, con ella llegamos al límite, ancho dentinario y si es necesario ampliar más la brecha se hará con una fresa redonda de mayor tamaño.

Después con una fresa de cono invertido, se coloca por debajo de aquel límite, socavamos totalmente el esmalte con movimientos de tracción desmoronando los prismas adamantinos.

Cuando la caries es grande y el esmalte está muy socavado se emplearán cinceles rectos.

2o. Tiempo.

Remoción de la dentina cariada.

Para la remoción de la dentina cariada se realizará con una fresa redonda de corte liso, del mayor tamaño que permita desplazar con facilidad por la cavidad de la caries.

No es aconsejable fresas pequeñas porque no necesitamos poder de penetración sino poder eliminativo superficial,

Las fresas pequeñas y la alta velocidad del torno pueden facilitar las exposiciones pulpares.

Es mejor utilizar o mantener el torno a baja velocidad.

La fresa redonda se coloca en el centro de la cavidad de la caries ejerciendo muy poca presión.

Con movimientos hacia los límites contrarios se va eliminando con suavidad, la dentina reblandecida, por pequeñas capas hasta llegar al tejido sano.

Por este motivo en la remoción de la dentina cariada di--

chos elementos deben emplearse con precaución utilizando en muy cortos intervalos al uso del explorador hasta escuchar el característico "grito dentinario" esto significa que debemos dar por terminada la remoción de la dentina cariada.

3er. Tiempo.

Delimitación de los Contornos o Bosquejo de la Cavidad.

Para la delimitación de los contornos, que se realizan en muchos casos simultáneamente con el tallado de la cavidad, se utilizan piedras de diamante cilíndricas o troncocónicas y fresas cilíndricas o troncocónicas dentales.

Extensión preventiva.

Aunque la caries sea pequeña se debe cumplir con la extensión preventiva prolongando la cavidad a la totalidad de las fosas y surcos, triturantes con las únicas excepciones: el primer premolar inferior y el primer molar superior.

En el primer premolar inferior, existe un puente adamantino que separa las fosas oclusales, el cual si este puente no ha sido socavado por la caries deben tallarse dos simples cavidades redondeadas y no extender o romper este puente adamantino.

En el primer molar superior suele pasar lo mismo.

Cuando las fosas central y distal están separadas por un buen puente de esmalte se deben tallar dos cavidades separadas en forma de media luna.

En los demás casos premolares superiores, segundo premolar inferior, segundo y tercer molares inferiores y en los

chos elementos deben emplearse con precaución utilizando en muy cortos intervalos al uso del explorador hasta escuchar el característico "grito dentinario" esto significa que debemos dar por terminada la remoción de la dentina cariada.

3er. Tiempo.

Delimitación de los Contornos o Bosquejo de la Cavidad.

Para la delimitación de los contornos, que se realizan - en muchos casos simultáneamente con el tallado de la cavidad, se utilizan piedras de diamante cilíndricas o troncocónicas y fresas cilíndricas o troncocónicas dentales.

Extensión preventiva.

Aunque la caries sea pequeña se debe cumplir con la extensión preventiva prolongando la cavidad a la totalidad de -- las fosas y surcos, triturantes con las únicas excepciones: el primer premolar inferior y el primer molar superior.

En el primer premolar inferior, existe un puente adamantino que separa las fosas oclusales, el cual si este puente no ha sido socavado por la caries deben tallarse dos simples cavidades redondeadas y no extender o romper este puente adamantino.

En el primer molar superior suele pasar lo mismo.

Cuando las fosas central y distal están separadas por un buen puente de esmalte se deben tallar dos cavidades separadas en forma de media luna.

En los demás casos premolares superiores, segundo premolar inferior, segundo y tercer molares inferiores y en los --

tres molares inferiores si la anatomía es normal debemos involucrar en la cavidad la totalidad de las fosas y surcos triturrantes.

Extensión por Resistencia.

Cuando el puente adamantino separa ambas cavidades en los primeros premolares inferiores y primeros molares superiores, -- ha sido debilitada por la caries es mejor eliminarla.

Si no se hiciera así el desmoronamiento del puente de esmalte en la acción de las fuerzas masticatorias traería como -- consecuencia el fracaso de la restauración.

También por razones de resistencia las paredes cavitarias debemos extenderlas hacia vestibular o proximal cuando exista -- debilidades de los rebordes adamantinos marginales en esta zona. De esta forma la cavidad de simple pasa a ser compuesta.

4o. Tiempo.

Protección Pulpar.

Si la caries es muy profunda y la dentina se muestra rosada por la extrema cercanía del órgano pulpar, es conveniente realizar por prevención la protección de la pulpa con hidróxido de calcio aunque en el examen clínico no haya revelado la existencia de lesión pulpar previo al aislamiento del campo operatorio se higieniza rigurosamente la cavidad con torunditas de algodón empapadas en agua bidestilada o suero fisiológico se seca la cavidad, inmediatamente se coloca en el piso una capa de hidróxido de calcio después se cubre con otra capa de eugenolato de zinc para guardar la alcalinidad del hidróxido y se colg

ca una capa de cemento, luego se restaura con substancia plástica indicada.

Cuando el diagnóstico es de pulpa enferma la cavidad se prepara posteriormente para tratamiento endodentario.

Sino existe peligro de lesión pulpar el cemento de carbóxilato rinde excelente resultado como aislante de las sensaciones térmicas.

Tallado de las Cavidades para Amalgama.

El tallado de las cavidades para amalgama las realizaremos con fresas troncocónicas dentadas.

Se hará una pequeña divergencia de las paredes laterales hacia oclusal, este hace las veces de un bisel a toda la extensión de la pared, bisel que protege los prismas adamantivos en el borde cavo-superficial.

Después se coloca un cemento de preferencia para impedir los cambios térmicos a la pulpa el cemento se alisa con una fresa troncocónica con el cual se dejará un piso plano.

No se debe alisar con instrumentos de mano el borde cavo-superficial de la cavidad.

Cavidades para Incrustaciones Metálicas.

Estas se utilizarán para cavidades amplias en paredes debilitadas.

Las paredes laterales se tallarán con piedras de diamante de forma troncocónica, así obtendremos una ligera divergencia de las paredes laterales que nos servirá para una mejor toma de impresión.

Cuando la cavidad es muy profunda se colocará de inmediato cemento de carboxilato.

Se talla el piso plano formando ángulos ligeramente obtusos con las paredes laterales.

Las cavidades para incrustación metálica es necesario alisar las paredes laterales con piedras de carburo troncocónicas.

Su forma de anclaje puede saberse con la profundidad -- o pins en la zona de los surcos.

Si las caries se localizaran en fosas vestibulares de -- los molares en las fosas linguales de los molares inferiores o en las fosas palatinas de molares superiores aquí se tallarán cavidades simples de forma elíptica o redondeada en sus -- genes.

Aquí no es necesario realizar amplia extensión preventiva ya que está localizado en zona de autoclisis.

Cavidades Palatinas en Incisivos y Caninos Superiores.

Para hacer este tipo de cavidades se toma en cuenta

a) La dirección del esfuerzo masticatorio.

Apertura de la Cavidad.-

Se realizará con piedras de diamante de forma redonda.

Remoción de la dentina cariada:

La remoción de la dentina enferma la haremos con fresas redondas lisas, podemos eliminar tejido sano para tener una -- mejor certeza de la eliminación del tejido enfermo.

La cavidad en su contorno externo debe tener la forma --

triangular con base hacia incisal las paredes mesial y distal están delimitadas en sentido proximal la vecindad de los rebordes marginales mesial y distal respectivamente y en sentido incisal solo debe de ir un poco más allá de la zona de caries porque las caras palatinas de estos dientes sufren un continuo autoclisis por la acción de los alimentos.

Se emplean para su delimitación o contorno piedras de diamante troncocónicas colocadas perpendicularmente al eje longitudinal del diente.

Tallado de la Cavidad.-

El piso de la cavidad debe ser paralelo a la pared palatina de la cámara pulpar.

Al tallar las paredes laterales debemos pensar en la fuerza que tendrán que soportar en la acción masticatoria que se desarrollo sobre la restauración, la cual debe reconstruir la convexidad del lóbulo gingivo-palatino para evitar la acción traumatizante de los alimentos sobre la zona gingival.

Si la restauración no devuelve la anatomía dentaria los alimentos se desplazarán incorrectamente y provocarán lesiones periodontales en la zona palatina.

Por eso las paredes cavitarias deben ser preparadas correctamente para soportar las fuerzas desarrolladas durante la masticación.

Si las paredes laterales formaron ángulos rectos o ligeramente obtusos con el piso las restauraciones podrían ser desplazadas con facilidad, ya que la fuerza de masticación actúa sobre la restauración.

En cambio si las paredes laterales se unen con el piso - formando un ángulo obtuso y la pared incisal un ángulo agudo, será más difícil el desplazamiento de la restauración.

CAPITULO VIII

CAVIDADES CLASE II

Este tipo de cavidades se realizarán cuando la caries -- abarque o afecte caras proximales de premolares y molares.

Para una mejor visión y detección de la lesión o caries será muy importante la radiografía, sobre todo de tipo inter-- proximal o de aleta mordibles.

Este tipo de cavidad para su preparación constituye un verdadero desafío para el profesionalista éste no solo debe eliminar la caries sino que debe restaurar el diente con una superficie masticatoria dura y permanente que produzca la anto-- mía normal reconstruye el reborde marginal y sobre todo resta-- blezca la relación de contacto que debe quedar exactamente en el mismo sitio en el que se hallaba antes de haberse produci-- do la lesión.

De no ser así provocará serios trastornos al paciente - durante la masticación por el impacto de alimentos, lesión de papila gingival y tiempo después lesión periodental en el es-- pacio interdentario.

Es una de las restauraciones más difíciles y mas impor-- tantes en la operatoria dental.

Técnica Operatoria:

Para hacer la apertura de la cavidad vamos a utilizar - una fresa de fisura cilíndrica o una fresa de fisura troncocó-- nica.

La cilíndrica la utilizaremos cuando querramos obtener paredes paralelas.

Las fresas serán del número 56, 557, 256 y 557R.

La de fisura troncocónica la utilizaremos cuando sean necesarias las paredes divergentes hacia oclusal.

Este tipo de cavidades Clase II se talla de la siguiente manera:

Se talla una caja oclusal: se coloca la fresa sobre la cara oclusal en la fosa opuesta a la futura caja proximal se efectúa la penetración a través del esmalte hasta llegar a sobrepasar apenas el límite amelo-dentinario.

Se ubicará después la fresa perpendicular a la superficie y se avanza recorriendo los surcos o fisuras de la cara oclusal que están afectados por las caries hasta llegar al reborde marginal que corresponde a la zona donde estará ubicada la caja proximal.

Una vez hecha la apertura de la caja oclusal bien definida y delimitada procederemos a la apertura de la caja proximal primeramente protegeremos al diente vecino con un trozo de matriz para no lesionarlo o un anillo de cobre o de acero.

El siguiente paso es que con una fresa de fisura troncocónica o cilíndrica se tallará la caja proximal de manera de obtener un istmo no muy estrecho de 0.9 mm. a 2.5 mm. luego se ensancha hacia gingival sin llegar a lastimar la papila ya que podemos provocar una lesión al periodonto; se ensanchará hacia gingival para que sea autoretentiva en sentido gingivo oclusal.

La extensión hacia bucal y lingual se llevará a cabo hasta obtener la pérdida de contacto con el diente vecino.

Se deberá de pasar la punta de un explorador o una tira de acero delgada para que nos indique que ya no hay o existe tejido adamantino en contacto con el diente vecino.

La forma de resistencia se obtendrá con el piso pulpar plano.

La retención nos la podrá dar la profundidad de la caja oclusal y de la caja proximal.

Ya que las paredes de la caja proximal son muy retentivas. También nos la va a dar las paredes si están ligeramente convergentes a gírgivo oclusal.

La terminación de las paredes y su tallado de la cavidad depende mucho del material de obturación ya que no es lo mismo una preparación de cavidad para amalgama que para una incrustación metálica.

La cavidad para amalgama será que la caja oclusal no debe ser muy profunda y su caja proximal no muy ancha las paredes deben ser talladas paralelamente o muy ligeramente convergentes; la pared lingual y bucal de la caja proximal deberán ser ligeramente convergentes o divergentes hacia oclusal.

En la preparación de cavidades para incrustación metálica; se hará una caja oclusal conectada hacia proximal mediante un istmo muy ancho. El piso plano muy bien definido, formando ángulos en la unión con las paredes.

Por la caja proximal se tallarán las paredes lingual y -

bucal ligeramente divergentes hacia oclusal de la caja proximal.

El borde cavosuperficial y en la caja proximal a nivel del ángulo cavo gingival llevará un ligero bisel.

Las paredes la caja oclusal deben ser tallados ligeramente divergentes.

El tallado de la cavidad Clase II dependerá también en el tamaño de la lesión o el avanzado de la caries, pueden ser lesiones pequeñas medianas y grandes.

CAPITULO IX

CAVIDADES DE CLASE III

Este tipo de cavidades se emplean para restaurar las caries existentes en las superficies proximales de incisivos y caninos cuando no se ve afectado el ángulo incisal.

Las mayores dificultades que se nos pueden presentar al realizar cavidades de Clase III, son que la dimensión del campo operatorio (caras proximales de dientes anteriores), es pequeña. La proximidad de la pulpa puede representar otro problema ya que en estas zonas el espesor del esmalte y la dentina es reducido. Otra dificultad es la necesidad de hacer restauraciones estéticas, aunque el hombre moderno acepta restauraciones en las que se advierte el artificio. Otra dificultad consiste en que en estas zonas se requiere absoluta precisión en nuestras intervenciones pues un corte intempestivo que haga saltar un borde marginal de esmalte puede crear grandes perjuicios estéticos y mecánicos que pueden ser difíciles de resolver. Además se corre el peligro de una exposición pulpar por una falsa maniobra operatoria.

Otra dificultad que puede presentarse es que éstas piezas frecuentemente están en posición anormal lo cual puede ocasionar dificultades para la correcta preparación de la cavidad.

Por último se deben estudiar rigurosamente los casos clínicos para prevenir la fractura del ángulo incisal y lograr completa eficacia técnica.

Cavidades proximo-palatinas o proximo-linguales.

Se realiza este tipo de cavidades cuando la caries proximal se ha extendido hasta la cara lingual o palatina provocando el desmoronamiento del esmalte proximal de esta zona.

La apertura de la cavidad se hace con una fresa de diamante troncocónica eliminando el esmalte socavado y débil. La fresa debe ser introducida solamente hasta la mitad de la cara proximal y con ella se describe un arco de circunferencia hacia incisal y proximal hasta encontrar tejido sano, se obtiene así una amplia apertura semicircular de la cavidad.

La caries se elimina con fresa redonda lisa pequeña.

Para tallar las paredes laterales se puede utilizar fresas de cono invertido chicas.

La pared vestibular debe de seguir el contorno del límite de la cara proximal o ángulo proximo-vestibular del diente. La pared gingival debe ser paralela al cuello anatómico del diente. La pared incisal también debe de seguir el contorno externo del diente.

De esta forma la cavidad adquiere una forma triangular pero sus paredes deben de unirse formando ángulos redondeados.

Estas cavidades son generalmente profundas y se debe colocar un aislante pulpar como dycal o cemento de carboxilato. La pared axial debe tallarse sobre este aislante pulpar.

Se dice que la retención debe darse solamente en el ángulo axio-gingival debido a que en esta cara del diente no tienen acción directa las fuerzas de oclusión pero a veces es preferible hacer la retención en todo el contorno de la cavidad para -

brindar mayor seguridad.

Cuando la caries proximal se extiende hacia vestibular y debilita o destruye el esmalte del ángulo próximo-vestibular - la cavidad que se prepara tendrá las mismas características que la próximo-palatina, en lo único que va a cambiar es que el acceso se hará por la cara vestibular. Otra diferencia será que si la pared palatina queda muy delgada o débil será más conveniente confeccionar una cavidad vestíbulo próximo palatina.

La cavidad vestíbulo-próximo-palatina también se confecciona cuando la caries próxima ha debilitado el esmalte de la cara vestibular y palatina.

Con fresa troncocónica de diamante pequeña se realiza el acceso desgastando el esmalte socavado y débil de la manera ya descrita. Después se elimina la dentina cariada con fresa redonda lisa. Se coloca el aislante pulpar, se talla la caja proximal con fresas de cono invertido y la retención es la misma que en los casos anteriores.

Cuando la caries es estrictamente proximal se puede hacer separación de dientes para tener un acceso directo o bien hacer el acceso por la cara palatina sacrificando esmalte sano. A veces es preferible sacrificar un poco de esmalte sano pues es más rápido que la separación de diente y no se corre el peligro de lesionar encía, ligamento parodontal, o el paquete vasculonervioso de la pulpa.

Cavidades con cola de milano palatina o lingual.

Este tipo de cavidad está indicada cuando la caries proximi

mal ha destruido totalmente el reborde palatino y se ha extendido también hasta la cara palatina.

Se desgasta el esmalte socavado y se elimina la caries de la forma ya descrita.

Se talla una caja proximal sin pared palatina.

Después se talla una cola de milano en la zona palatina media de la cara palatina o lingual. Con una fresa redonda pequeña de diamante se hace una perforación hasta llegar a dentina, partiendo de esta perforación nos extendemos con una fresa de cono invertido y luego con una fresa cilíndrica dentada. El istmo de unión entre esta caja palatina y la proximal debe ser de un tercio del tamaño de la caja proximal en sentido gingivo-incisal para que el material de restauración tenga suficiente resistencia y no se fracture en esta zona.

Se coloca el aislante pulpar y se talla una caja proximal que tendrá pared gingival, vestibular y también una pequeña porción de pared palatina en los extremos gingival e incisal. En la pared axial de la caja proximal y de la cola de milano deberá dejarse una capa fina de aislante.

La retención puede tallarse en los ángulos gingivo-axiales de la caja proximal y de la cola de milano o en todo el contorno de la cavidad, siempre con fresa de cono invertido.

Incrustaciones metálicas en cavidades Clase III.

Están indicadas para proteger el ángulo incisal debilitado pues puede correr el riesgo de fractura.

Existen dos tipos de cavidades que pueden realizarse:

Una cavidad es la cavidad con cola de mila y otra es la 2/4 Burgess.

Cavidad con cola de milano para incrustación.

Esta indicada cuando el diente es grueso en sentido labio-lingual o labio-palatino y se hace de la siguiente manera:

Con una fresa de diamante troncocónica, colocada desde palatino en sentido perpendicular al eje longitudinal del diente, se hace un corte en forma de media luna de la cara proximal, llegando o no a vestibular según la extensión de la caries.

Se elimina la caries y se coloca el aislante de manera ya descrito.

Con fresa troncocónica dentada se talla una caja proximal con pared gingival, pared vestibular y una pequeña pared incisal.

Se talla la cola de milano de la manera descrita en el caso anterior. La diferencia que tendrá esta cavidad es el bisel de protección que se realiza en la zona palatina en el ángulo debilitado el cual debe ser cubierto por el bloque metálico. -- Las paredes deben tener la angulación clásica de las cavidades para incrustación es decir ligeramente divergentes, en este caso, hacia palatino y el ángulo cavo superficial biselado.

Cavidad 2/4 Burgess. Está indicada cuando el diente es delgado en sentido labio-lingual.

Se abre la cavidad con piedra troncocónica de diamante pequeña. Se elimina caries y coloca aislante. Después se hace

un corte o slice proximal casi totalmente a expensas de palatino, es decir, que el corte no llegará a la cara vestibular para evitar la exposición del metal.

Se hace un suave desgaste en incisal, a expensas también de palatino, y cara palatina propiamente dicha con piedra de diamante en forma de rueda. Este desgaste no debe llegar a gingival ni a la relación de concreto opuesta al ángulo debilitado.

Después se talla la zona del cingulo paralelamente al eje del diente (con fresa cilíndrica de diamante), luego con la misma fresa o con una más pequeña se tallan dos escalones: uno en el cingulo y otro en la unión del tercio medio en el tercio incisal lo más alejado posible del ángulo debilitado, siempre cuidando de no dejar tejido adamantino sin soporte dentinario. Con una fresa de diamante troncocónica se tallan en el centro de los escalones dos lechos en cuyo interior se labran las perforaciones para recibir los pins. Las perforaciones tendran uno y medio a dos mm. de profundidad. En los casos que sea posible se realizará una rielera o caja proximal como anclaje complementario.

CAPITULO X

CAVIDADES DE CLASE IV.

Se realiza este tipo de cavidades cuando la caries afecta el ángulo incisal de incisivos y caninos o cuando se han perdido uno o ambos ángulos por traumatismo.

Cuando el diente es de borde incisal grueso se talla una cavidad de la siguiente manera:

Se elimina el esmalte socavado con una fresa redonda pequeña y elimina la dentina cariada con fresa redonda lisa, se desinfecta la dentina y se coloca cemento de poliacrilato.

Se hace un slice proximal con un disco de diamante ligeramente convergente hacia incisal y a expensas de palatino, el corte debe llegar al borde libre de la encía. Se hace un suave desgaste del borde incisal remanente llegando a las proximidades del ángulo sano. Se talla una caja o una rielera proximal según la amplitud de la caries. Después se talla una caja incisal con una fresa de cono invertido pequeña. Debe estar lo más cerca posible de la cara palatina. No es necesario que sea muy profunda ni amplia ya que el anclaje principal está dado por el pin.

La profundización para el pin se talla en el extremo de la caja incisal cerca del ángulo sano de uno y medio a dos mm. de profundidad, éste debe ser paralelo a la rielera proximal.

Biselado de los bordes: El slice proximal y el desgaste incisal realizan el biselado de la mayoría de los bordes cavitarios solo queda para biselar la cara lingual de la caja pro-

ximal.

Si el operador juzga necesario mayor anclaje puede hacer lo siguiente: un desgaste de la cara palatina y cingulo de manera similar a la descrita en el preparación 2/4 Burgess, y tallar un escalón en el cingulo con lecho para un pin gingival - con la correspondiente perforación para dicho pin de igual manera que en la preparación 2/4 Burgess.

Cuando la fractura es tan grande que obliga el tratamiento de conductos se confeccionará una preparación similar a la anterior, solo cambiará en que en lugar del perno gingival e incisal se tallará una perforación para perno del conducto radicular ensanchando y obturado en una extensión no menor de 2/3 de la longitud de la raíz. Este perno es la principal retención de este tipo de cavidades.

Cuando el diente es de borde incisal delgado y la fractura es pequeña o mediana se talla una preparación con caja proximal y cola de milano de manera similar a la descrita en el capítulo anterior al referirnos a las incrustaciones de protección de ángulos debilitados. La técnica operatoria es similar.

También se puede tallar una preparación similar a la 2/4 Burgess, es decir con slice y rielera proximal, suave desgaste incisal, palatino y gingival y 2 escalones con lechos para pins, uno gingival en cingulo y otro palatino en la unión del tercio - incisal con el tercio medio.

La técnica operatoria fue descrita en el capítulo anterior.

Al indicar este tipo de preparaciones se deben de tomar en cuenta ciertos factores como son la cantidad y resistencia del tejido remanente, esto depende de la extensión de la fractura y del proceso carioso.

Se debe de conocer el estado de la pulpa dentaria, es decir, vitalidad, tamaño y forma.

Morfología dentaria, se refiere a la forma del diente, si es triangular, cuadrado u ovoide y también si es de borde incisal grueso o delgado.

Se deben de considerar las fuerzas de oclusión que actúan sobre la restauración parcial tendiendo a hacerlo girar en el ángulo cavo-superficial de la pared gingival de la caja proximal. También se debe valorar si hay una relación normal con el antagonista o si esta fuera de articulación.

Hay tres factores de los cuales se puede sacar provecho.

1.- Fácil acceso a la cavidad.

2.- Gran visibilidad.

3.- En general se puede decir que en los bordes incisales las fuerzas masticatorias ejercen su acción especialmente en dos sentidos: hacia apical y desde palatino hacia vestibular en los dientes superiores. La última acción es hacia lingual en inferiores.

Se simplificará así la elección de anclajes que impedirán el desplazamiento de la restauración.

CAPITULO XI
CAVIDADES DE CLASE V

Son las que se realizan en las zonas gingivales de todos los dientes tanto por vestibular como por palatino o lingual.

Se deben de tomar en cuenta las siguientes consideraciones:

Que se producen con mayor frecuencia en pacientes desaseados o que realizan mal su cepillado dental y por lo tanto la encía puede producir sangrado al menor traumatismo, en estos casos hay que intervenirla quirúrgicamente o bien tratarla terapéuticamente para que se desinflame y faciliten así nuestra labor.

Estas caries pueden producirse también por deficiencias estructurales del esmalte o por mal fisiologismo de la arcada por mal-posiciones dentarias.

Se debe considerar que tanto el esmalte como la dentina tienen menor espesor en esta zona y por lo tanto la pulpa se encuentra más próxima al exterior y se corre el riesgo de una exposición mecánica de la pulpa al hacer el tallado de la cavidad. Por la misma razón en este tipo de cavidades se debe realizar una buena aislación pulpar con cemento de caboxilato o dycal ya que la extrema vecindad de la pulpa la hace más sensible sobre todo a cambios térmicos.

A pesar del menor espesor de esmalte y dentina en esta zona la pulpa no es atacada por la caries hasta que ésta es muy avanzada debido a la dirección de los conos de caries que

están orientados más hacia apical como se vió en el capítulo II.

Por último en los dientes posteriores estas caries suelen ser de difícil acceso y se debe mantener paciente con la boca -- entreabierta para facilitar la retracción del carrillo y casi -- siempre se debe operar con visión e iluminación indirecta.

La preparación de la cavidad se desarrolla de la siguiente manera:

La apertura de la cavidad se hace con fresa redonda de -- diamante pequeña. La remoción de dentina cariada con fresa redonda lisa de carburo.

El tallado de las paredes se hace con fresa cilíndrica lisa o dentada si es para materiales plásticos o amalgama y con fresa troncocónica si es para incrustación.

Si es para material plástico la cavidad debe hacerse lo -- más pequeño posible.

Si es para incrustación metálica o amalgama debemos de -- confeccionar la extensión preventiva llevando los bordes de la cavidad por gingival hasta debajo del borde libre de la encía -- por mesial y distal hasta el límite de los ángulos del diente que forman las caras vestibulares o palatinas con las proxima-- les, y por oclusal hasta la zona de autoclisis sin sobrepasar -- el tercio cervical del diente.

La forma externa de estas cavidades guarda relación con -- la morfología de las piezas dentarias:

La pared gingival sigue el contorno de la encía. Las pa-- redes laterales siguen el contorno de las caras proximales del

diente. La pared incisal en incisivos es ligeramente cóncava hacia incisal. En caninos y premolares la pared incisal u oclusal es muy cóncava hacia la cúspide por ser muy convexa la cara labial de estos dientes y en molares superiores e inferiores la pared oclusal es recta porque tiene muy poca convexidad la cara vestibular de estos dientes.

El tallado de las paredes va de acuerdo al material de restauración: para materiales plásticos y amalgama las paredes laterales deberán ser perpendiculares al eje longitudinal del diente y paralelas entre si o ligeramente convergentes hacia la parte externa de la cavidad.

Si son para incrustación las paredes deberán ser ligeramente divergentes hacia la parte externa de la cavidad.

El piso de la cavidad en todos los casos deberá ser paralelo al contorno externo del diente, es decir, ligeramente convexo.

La retención en caso de usar amalgama o material plástico, se va a dar el ángulo axio-gingival, debido a la ausencia de fuerza de oclusión funcional que pueden desplazar la restauración.

Los bordes se biselan únicamente en las cavidades para incrustaciones metálicas y se hacen con una piedra de diamante en forma de pera con una inclinación de 45° y en la mitad del espesor del esmalte por la dirección de los prismas del esmalte y por la falta de fuerzas de oclusión funcional en esta zona.

C O N C L U S I O N E S

Del tema antes visto y desarrollado podríamos sacar las siguientes conclusiones:

1a.- En la preparación de cavidades, hay que tomar en -- cuenta el lugar, el tamaño de los prismas del esmalte y siem-- pre tener cuidado de no irritar la pulpa con el fresado, para no provocar la hiperestesia dentinaria y las respectivas moles-- tías para el paciente, por lo que debemos procurar al hacer -- cualquier tipo de cavidad provocar las menores molestias a los pacientes y trabajar lo más rápido posible.

2a.- La sutileza o delicadeza con que debemos tratar a - los pacientes para no lesionarlos ni física ni mentalmente por que desgraciadamente, el dolor en cualquier región de la cavidad bucal es intensa e impide la adecuada o correcta alimentación y esto trae como consecuencia estados de depresión en las perso-- nas que fácilmente minan su salud.

3a.- Tener mucho cuidado en cuanto a la profundidad de la preparación de la pieza a tratar para evitar una comunicación - pulpar, a menos que la caries ya haya complicado la integridad del tejido pulpar.

4a.- El instrumental debemos tenerlo siempre esteriliza-- do y afilado para ahorrar tiempo y esfuerzo a nosotros mismos.

5a.- La asepsia y la antisepsia serán siempre factores -- muy importantísimos e indispensables por tratarse de que inter-- venimos en la cavidad bucal y que a parte de la piel, la boca - es la vía más rápida para la entrada de todo tipo de gérmenes.

C O N C L U S I O N E S

Para confeccionar perfectamente una cavidad se deben de tomar en cuenta muchos factores, entre ellos se pueden citar el conocimiento de la morfología normal de la pieza dentaria que se opera, el espesor de los diferentes tejidos que la componen, tener presente el tamaño y disposición de la cámara pulpar, recordar también la dirección de los prismas del esmalte.

También debemos conocer la patología de la caries, sus distintas capas, como se asienta y desarrolla y hacia donde se extiende porque de ello se desprende la terapéutica, la extensión preventiva y hasta la prescripción.

Además se deben de seguir todos los pasos mencionados en el Capítulo V y tomar siempre en cuenta los principios de extensión por prevención, retención y resistencia que se pueden considerar como los más importantes pero sin subestimar a los demás.

Las incrustaciones de la Clase IV son muy poco usadas en la actualidad pues a pesar de que brindan obturaciones eficaces desde el punto de vista mecánico y protético son muy laboriosas, difíciles de confeccionar y antiestéticas y además exigen técnicas de impresión diferentes a las usuales.

En lo personal pienso que es preferible realizar una corona completa con frente estético cuando el ángulo incisal esta afectado pues es más fácil y rápido, ahorrándonos tiempo y esfuerzo a nosotros y evitando molestias al paciente.

Las cavidades para orificación han caído también en desuso debido a que el empaquetado del oro cohesivo puede producir

traumatismos a la pieza y fracturar los orismas del esmalte e irritar la pulpa y además a nuestro concepto una orificación - no puede adaptarse perfectamente a todas las paredes y bordes de una cavidad.

B I B L I O G R A F I A

ARALDO ANGEL RITACCO

Operatoria Dental Modernas Cavidades
Tercera Edición Editorial Mundi (1972)

JULIO BARRANCOS MOONEY

MARTIN H. EDELBERG
Operatoria Dental Atlas Técnica y Clínica
Editorial Médica Panamericana (1980)

NICOLAS PARULA

Técnica Operatoria Dental
Sexta Edición (1976)
Editorial O.D.A.

DR. H. WILLIAM GILMORE

DR. MELVIN R. LUND
Segunda Edición (1976)
Nueva Editorial Interamericana, S.A.