



UNIVERSIDAD NACIONAL
AUTONOMA DE MEXICO

FACULTAD DE MEDICINA VETERINARIA Y ZOOTECNIA

**“CONTRIBUCION AL ESTUDIO ANATOMICO DE LA
OSTEOLOGIA DE LA CABEZA EN ESPECIAL DE LA
CAVIDAD CRANEAL, LOS HIATUS Y AGUJEROS DE
LA BASE DEL CRANEO DE LAS GALLINASEAS”.**

FACULTAD DE MEDICINA VETERINARIA Y ZOOTECNIA
BIBLIOTECA - UNAM

T E S I S

QUE PARA OBTENER EL TITULO DE:
MEDICO VETERINARIO ZOOTECNISTA
P R E S E N T A :

JORGE LUIS GONZALEZ NAVA

ASESORES: M.V.Z. EUGENIO ALFREDO MILLAN DENA
M.V.Z. YOLANDA SILVA DE LEON

CIUDAD UNIVERSITARIA, MEXICO, D. F., 1983



Universidad Nacional
Autónoma de México

Dirección General de Bibliotecas de la UNAM

Biblioteca Central



UNAM – Dirección General de Bibliotecas
Tesis Digitales
Restricciones de uso

DERECHOS RESERVADOS ©
PROHIBIDA SU REPRODUCCIÓN TOTAL O PARCIAL

Todo el material contenido en esta tesis esta protegido por la Ley Federal del Derecho de Autor (LFDA) de los Estados Unidos Mexicanos (México).

El uso de imágenes, fragmentos de videos, y demás material que sea objeto de protección de los derechos de autor, será exclusivamente para fines educativos e informativos y deberá citar la fuente donde la obtuvo mencionando el autor o autores. Cualquier uso distinto como el lucro, reproducción, edición o modificación, será perseguido y sancionado por el respectivo titular de los Derechos de Autor.

JUNYU
1983
E-655
ej. a
P-t-83-60a

UNIVERSIDAD NACIONAL
AUTONOMA DE MEXICO

INSTITUTO DE MEDICINA PREVENIVA Y SOCIEDAD



CONTRIBUCION AL ESTUDIO ANATOMICO DE LA
OSTEOLOGIA DE LA CABEZA EN ESPECIE DE LA
CARIACA (CARIACA, EN MEXICO Y AGUERO DE
LA RAZA DE COLORES DE LAS GUAYANAS)

RESUMEN

El presente estudio se realizó en el
Instituto de Medicina Preventiva y
Social de la Universidad Nacional
Autónoma de México, en el año de
1982. El autor es el Dr. Jorge Luis
González Nava, quien realizó el
estudio de la osteología de la cabeza
en la especie de la Cariaca (Cariaca,
en México y Agüero de la Raza de
Colores de las Guayanas).

CON EL MAS PROFUNDO Y SINCERO AGRADECIMIENTO
A MIS PADRES.

JOSE GONZALEZ ALARCON
MARGARITA NAVA DE GONZALEZ

QUE SIEMPRE SUPIERON CONDUCIRME
Y GUIARME DE MANERA INVALUABLE
EN MI FORMACION PROFESIONAL.

A MIS HERMANOS:

SERGIO MARIO Y ANA MARGARITA
ESTEBANN Y PATY

Con el cariño y respeto que
siempre nos ha unido.

A MI ESPOSA:

Por el cariño y la comprensión
que he recibido de ella.

A MIS GRANDES AMIGOS:

M.V.Z. JORGE JURADO SEGURA
M.V.Z. GUSTAVO FRANCO FRAGOSO
SR. ARTURO ROMERO HERNANDEZ

Con los que he convivido los
últimos años, esperando que
conservemos nuestra amistad.
como hasta ahora.

A MIS TIOS :

REFUGIO MARTINEZ DE ESCOBAR

DANIEL ESCOBAR ADAME

Por la ayuda desinteresada
obtenida de ellos.

A MIS AMIGOS YA FALLECIDOS:

ING. JORGE SAUL ENCARNACION A.

ING. ARTEMIO FLORES LOZANO

A MI SEGUNDA MADRE:

AGUSTINA MORENO.

Por sus mimos y consejos que
recibí en mi infancia.

A MI JURADO:

M.V.Z. GUSTAVO DE LA COLINA Y ROJO

M.V.Z. EUGENIO ALFREDO MILLAN DENA

M.V.Z. JOSE DE LA PUENTE GONZALEZ

M.V.Z. VALERIO RIVERA MEDINA

M.V.Z. ALEJANDRO AMIEVA VAZQUEZ DEL MERCADO

A MI FACULTAD, MAESTROS Y AMIGOS:

**Que hicieron posible
la realizacion de este
trabajo.**

I N D I C E

CONTENIDO

- I.- resumen
- II.- introducción
- III.- material y métodos
- IV.- resultados
- V.± discusión
- VI.- conclusiones
- VII.- bibliografía.

R E S U M E N

CONTRIBUCION AL ESTUDIO ANATOMICO DE LA OSTEOLOGIA DE LA CABEZA EN ESPECIAL DE LA CAVIDAD CRANEAL, -- LOS HIATUS Y AGUJEROS DE LA BASE DEL CRANEO DE LAS GALLINACEAS.

ASESORES: M.V.Z. Eugenio Alfredo Millán Dena

M.V.Z. Yolanda Silva De León

AUTOR: P.M.V.Z. Jorge Luis González Nava

En este trabajo se hizo una descripción anatómica de la osteología de la cabeza para tratar de encontrar diferencias y similitudes entre los mamíferos y las aves, se disectaron los huesos del cráneo y de cada uno se dá: Definición, situación, forma y particularidades, estructura y desarrollo ontogénico a -- partir de los núcleos primarios de osificación.

El trabajo se realizó con 25 cabezas de gallinas adultas, raza Legorn y 10 cabezas de equino, se utilizaron soluciones ácidas y técnicas de disección que favorecen el reblandecimiento y separación de los huesos. Se concluye que dentro de las diferencias anatómicas más marcadas es que las aves están carentes de dientes y en el caso del equino éstos se encuentran presentes. En lo que respecta a la literatura se observó que la usada en los vertebrados es sinónimo en el caso de las aves. Por otro lado es importante tomar en cuenta que la osificación de los huesos del cráneo en las aves es prematuro, no siendo así en el equino, ya que ésta se lleva a cabo en la vida adulta. En relación a los agujeros hiatus dada la diferencia de espacio en la cabeza de estas dos especies se encontró que en diámetro y capacidad es superado grandemente por los equinos.

I N T R O D U C C I O N

El objetivo de la Anatomía Comparada es buscar las similitudes y diferencias entre una especie y otra, ésta aumenta su relevancia cuando se trata de hacer el estudio comparativo entre los mamíferos y las aves. En donde es necesario adentrarse en los campos ontogénicos y filogenéticos para localizar ancestros comunes. (2,3,4,6,10,19)

Sabemos que el incremento de la avicultura ha sido enorme en los últimos años, estando ese crecimiento acorde con la edición voluminosa de textos referentes a las técnicas de cría y explotación, sin embargo se ha quedado rezagada la investigación relativa al campo anatómico, base del conocimiento de la fisiología, patología, zootécnia. etc. (12)

El objetivo de ésta Tesis, es hacer una revisión bibliográfica y sobre cadaver de los detalles anatómicos que nos presenta la cabeza de las aves y proporcionar el material suficiente para hacer una comparación en la cabeza de los equinos y así localizar elementos utilizables en la docencia y de ser posible, proponer una nominación acorde con las necesidades de la nomenclatura anatómica.

Dentro del grupo de los huesos de la cara encontramos:

- INTERMAXILAR
- MAXILARES SUPERIORES
- NASALES
- LAGRIMALES
- PALATINOS
- PTERIOGOIDES
- CIGOMATICOS
- VOMER
- MANDIBULARES
- HUESOS CUADRADOS

El trabajo de osificación que reúne los huesos rápidamente en las aves, evita el hacer una observación detallada de cada uno de ellos, dada esta limitante, nosotros trataremos de hacer la descripción de éstos lo más abundante posible. (19)

M A T E R I A L Y M E T O D O S

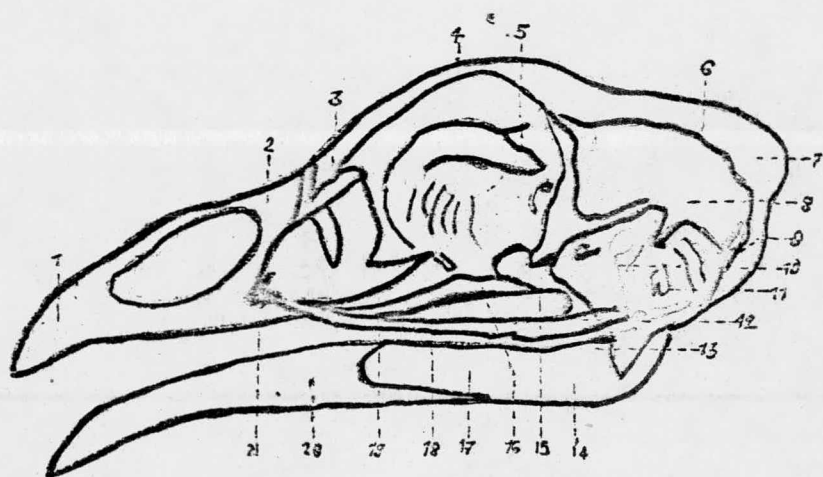
- MATERIAL BIOLÓGICO:
- 25 gallinas adultas
 - 10 cabezas de equino
- MATERIAL NO BIOLÓGICO:
- Estuche de disección
 - Lupa 3 x
 - Formal puro - glicerina - sal de kósvac - ácido arsénico - ácido fénico - sulfato de potásio - cloruro de sodio.
 - Pyrolac
 - Jeringas hipodérmicas
 - Agujas No. 20 y 22
- M E T O D O S:
- Por la técnica de émbolo gaseoso
 - Se desarticula a nivel de atlas y occipital para obtener la cabeza
 - Se quita la piel
 - Se hace la disección de las masas musculares superiores y profundas junto con los paquetes vásculo nervioso de la cabeza.
 - Se hace una replección con pyrolac en los vasos arteriales y venosos.
 - Se hace una maceración en ácido clorhídrico al 5% para favorecer el reemblandecimiento de los huesos y la limpieza de los paquetes vasculares repletados.

- Se inicia la disección por separado de cada uno de los huesos que conforman la cabeza, ó bien de estos huesos ubicados por sus relaciones naturales para obtener la descripción de la cabeza en conjunto.
- A cada hueso de le describe, de lo posible:
 - a) Nombre y nombres
 - b) Definición
 - c) Situación relativa al plano medio y relativa a las cavidades que forma.
 - d) Su dirección absoluta y relativa
 - e) Su forma
 - f) Particularidades internas y externas que presente.
 - g) Su estructura
 - h) Su desarrollo ontogénico

A cabeza en conjunto se le describe su situación, la dirección que guarda con el resto del cuerpo y su configuración externa.

VISTA LATERAL DE LOS HUESOS DEL CRANEO DEL POLLO

=====



- 1.- HUESO INCISIVO
- 2.- HUESO NASAL
- 3.- HUESO LAGRIMAL
- 4.- HUESO FRONTAL
- 5.- TABIQUE INTERORBITARIO
- 6.- HUESO PARIETAL
- 7.- HUESO SUPRAOCCIPITAL
- 8.- ESCAMA DEL TEMPORAL
- 9.- HUESO EXOCCIPITAL
- 10.- HUESO CUADRADO
- 11.- CAVIDAD TIMPANICA
- 12.- HUESO CUADRADO YUGAL
- 13.- HUESO ARTICULAR
- 14.- HUESO ANGULAR
- 15.- ESFENOIDES
- 16.- PTERIOGOIDES
- 17.- HUESO SUPRAANGULAR
- 18.- HUESO YUGAL
- 19.- PALATINO
- 20.- HUESO DENTAL
- 21.- MAXILAR

O C C I P I T A L = = = = =

DEFINICION

Es el hueso que forma la pared posterior de la cavidad craneal así como parte del piso. (5,6,8,18).

SITUACION

Está situado en la parte más posterior del cráneo donde se relaciona diartroidalmente con la primera vértebra cervical.

FORMA Y PARTICULARIDADES

Tiene forma irregularmente triangular de base inferior y vértice superior, su cara externa presenta la escama occipital hacia arriba, muy redondeada formándose en sí una protuberancia; hacia las partes laterales se nota la presencia de dos protuberancias muy destacadas las cuales están cruzadas por infinidad de agujeros, siendo algunos de éstos la entrada a conductos -- vasculares o nerviosos mientras que otros son el producto de una pared muy delgada que alojan un tejido óseo muy esponjoso. Hacia los lados y abajo existe una pequeña fosa muy a pared lateral la constituye la apófosis paramastoides la cual concurre también a la formación de la fosa timpánica, por su parte posterior se abren dos orificios a cada lado que dan paso al XII nervio craneal o llamado en otra forma nervio hipogloso y hacia los lados al agujero del nervio vago. (8).

Hacia la región basilar y por su parte medial destaca la presencia de un solo cóndilo en forma semilunar, cuya abertura está dirigida hacia arriba. Estas cuatro porciones delimitan el agujero magno el cual es de contorno triangular.

Su cara interna o endocavitoria es de forma de cilindro aplastado de un lado a otro, adoptando la forma triangular del agujero magno; aloja a gran parte del cerebelo.

DESARROLLO ONTOGENICO

Este hueso se forma a partir de cuatro núcleos de osificación primarios que rodean al agujero magno, los cuales se denominan basioccipital, occipitales laterales y preoccipital dorsal. (17)

E S F E N O I D E S
= = = = =

DEFINICION Y SITUACION

Hueso impar que forma el piso de la cavidad craneal. (6,8,12).

FORMA Y PARTICULARIDADES

Tiene la forma rectangular cuyo diámetro mayor es transversal al eje de la cabeza con una pequeña prolongación hacia su borde (transversal) anterior, por su cara externa es convexo presentando un pequeño tubérculo medial y a los lados de este, dos pares de orificios, los que se encuentran internamente se denominan agujero maxilo mandibular y dan paso a la rama maxilar del V par. (8,12).

Lateralmente se encuentra en las fisuras óptimas en donde se localizan:

- El agujero del nervio abducentes
- El agujero del óculo-motor común
- El nervio todear
- El agujero oftálmico.

Dan paso respectivamente al III, VI, IV, II y rama oftálmica del V par craneal. (12).

Por su cara interna existe sobre la línea media de adelante hacia atrás, una amplia fosa en cuyo fondo se nota un par de agujeros que comunican con los precedentes, posterior a esta hendidura longitudinal la cual comunica por un pequeño agujero -- con la fosa antes citada, sus bordes presentan en general un -

bicel interno mucho muy extendido, el cual pone a este hueso - en relación con los huesos vecinos, con los cuales está osificado. (19).

ESTRUCTURA

Es un hueso relativamente grueso de tal manera que se reduce - al tamaño de la cavidad raneal más de lo que podría creerse, - cuando la cabeza es examinada desde el exterior.

DESARROLLO ONTOGENICO

Este hueso se forma a través de tres núcleos de osificación; el Esfenoides oral, el Presferoide, el Esfenoides Aboral.

E T M O I D E S
= = = = =

DEFINICION Y SITUACION

Este hueso se encuentra formando la pared anterior de la cavidad craneal así como la pared medial de las fosas nasales. (8,9).

Es un hueso único formado por dos láminas; una transversal y una perpendicular que es considerable y constituye entre las dos órbitas una delgada pared, su borde posterior es ligeramente escotado para ayudar a formar así una abertura que hace comunicación con las dos cavidades orbitarias; destaca en su borde superior una fisura que termina por sus extremidades en dos orificios de los cuales uno penetra en el cráneo y el otro en las cavidades nasales. Estas fisuras y estos agujeros permiten el paso al nervio etmoidal hacia las partes anteriores. Las volutas etmoidales son de estructura membranosa notándose en ellos tejido óseo, su base se inserta sobre una lámina transversa también membranosa y delicada careciendo de cribas, formando ésta la pared anterior de la órbita. Estas volutas son las homólogas de las masas laterales del etmoides y los cornetes de los mamíferos. (18, 19).

ESTRUCTURA

Su lámina perpendicular es de naturaleza ósea continuándose con un cartílago de prolongación, su lámina transversa como ha quedado dicho, es de naturaleza membranosa. (8).

P A R I E T A L E S

= = = = =

DEFINICION

Huesos pares que constituyen las paredes laterales de la cavidad craneal junto con los temporales y los frontales.

FORMAS Y PARTICULARIDADES

Son huesos pares de forma más o menos cuadrangular; su cara externa es convexa y lisa, su cara interna presenta una protuberancia amplia que junto con la homóloga del lado opuesto constituye la apófisis trifacial, característica del hueso interparietal de los mamíferos, que como ha quedado asentado en los párrafos precedentes está ausente en las aves; sus bordes son bicelados para relacionarse sinistróticamente con los huesos que lo rodean. (10)

ESTRUCTURA Y DESARROLLO ONTOGENICO

Hueso plano que se desarrolla a partir de un núcleo primario de osificación.

F R O N T A L
= = = = =

DEFINICION

Es el más grande de los huesos del cráneo y concurre a formar parte de la cavidad orbitaria. (18,18).

SITUACION

Hueso par que se sitúa por la parte superior de la cavidad craneal y lateral de las cavidades orbitarias correspondientes.

FORMA Y PARTICULARIDADES

Su cara superior es convexa de adelante a atrás y de un lado a otro, hacia su borde lateral presenta la apófisis orbitaria in completa y por detrás de ésta una pequeña pieza denominada hueso frontal posterior enclavada entre el frontal principal, el parietal y el esfenoides; con este último hueso se puede llegar a confundir por su cara inferior. (6).

Presenta dos concavidades; una dirigida hacia la porción cerebral de la cavidad encefálica y otra muy alargada que corresponde a la cavidad orbitaria.

ESTRUCTURA Y DESARROLLO ONTOGENICO

Hueso plano de gran espesor en el cual se encuentra abundante tejido esponjoso y se desarrolla a partir de tres núcleos primarios de osificación que corresponden al hueso frontal propia mente dicho y a las apófisis orbitarias de los procesos fronta les posteriores. (17, 19).

I N C I S I V O

= = = = =

NOMBRE O NOMBRES

Huesos premaxilares, intermaxilares, hueso incisivo, hueso de la cara. (8, 19).

DEFINICION

Huesos pares que soldan tempranamente, forma él solo la parte anterior del pico y el límite anterior de las fosas nasales.

FORMA Y PARTICULARIDADES

De una pirámide triangular con su vértice anterior. Consta de tres apófisis:

- a) Apófisis palatina o ventral, que en su parte posterior se relaciona con el hueso palatino.
- b) Apófisis maxilar, situado lateralmente y se relaciona con el hueso maxilar.
- c) Apófisis nasal, forma un tabique medio y en su porción posterior tiene relaciones con los huesos nasales y frontales.

RELACIONES

Medianamente con el hueso premaxilar del otro lado, atrás y - abajo con el hueso palatino, atrás y lateralmente con el hueso maxilar y atrás y arriba con los huesos nasales y frontales. (6)

ESTRUCTURA

Huesos planos que antes del nacimiento se osifican y se cubren de estrato córneo.

M A X I L A R
= = = = =

DEFINICION Y SITUACION

Son dos huesos rudimentarios situados sobre los lados y la base del pico, forman parte del velo palatino y parte de las paredes de las cavidades nasales. (6, 7, 8).

FORMA Y PARTICULARIDADES

Es un hueso plano cuya mayor parte se localiza hacia el pico de la cara nasal, cubierto por la apófisis maxilar del hueso incisivo. Entre los dos maxilares se delimita una amplia abertura que en estado fresco se encuentra obturada por el cartilago medial de las fosas nasales. (8).

ESTRUCTURA Y DESARROLLO ONTOGENICO

Hueso plano que se origina a partir de un sólo núcleo de osificación.

H U E S O S N A S A L E S

DEFINICION

Huesos relativamente grandes que forman el techo de la cavidad nasal delimitan la porción caudal y de orificios nasales. (1,19,20)

SITUACION

Se encuentran situados entre el hueso frontal y el hueso premaxilar.

FORMA Y PARTICULARIDADES

Presenta forma de un triángulo con su vértice truncado; consta de cuatro bordes:

- a) Borde anterior.
Que se unen a las apófisis nasales de los premaxilares.
- b) Borde lateral.
Se relaciona con los huesos lagrimales.
- c) Hueso medial
Que se une con el hueso nasal del otro lado.
- d) Borde posterior
Se relaciona con el hueso frontal.

RELACIONES

Atrás y abajo con los huesos maxilares, atrás y arriba con los huesos frontales, atrás y lateralmente con los huesos lagrimales, y anteriormente con el maxilar.

ESTRUCTURA Y DESARROLLO ONTOGENICO

Huesos planos que antes del nacimiento se osifican a partir de dos núcleos.

H U E S O P A L A T I N O
= =

DEFINICION

Huesos pares alargados lateralmente. Constituyen los límites de la cavidad nasal y forman parte del techo de la boca. (6,7,8)

SITUACION

Posteriormente a los orificios nasales de cada lado delimitan las coanas.

FORMA Y PARTICULARIDADES

De lámina aplanada y larga, se relaciona con varios huesos:

- a) Maxilar y premaxilar, en su porción anterior.
- b) Pterigoides y esfenoides, en su porción posterior.

RELACIONES

Por delante con el maxilar y el premaxilar posteriormente con los huesos pterigoides y esfenoides, atrás y arriba con los - huesos frontales y atrás y abajo con el aparato hioideo.

ESTRUCTURA

Compacta.

H U E S O S P T E R I G O I D E S

=====

DEFINICION

Huesos pares delgados y fuertes que forman el límite posterior de los orificios de la nariz (8, 9).

SITUACION

En la porción posterior de la boca entre el hueso esfenoides y el hueso palatino.

FORMA Y PARTICULARIDADES

De estiletes óseos fuertes y duros, consta de tres bordes particulares:

- a) Bordes Esfenoidal.
Posteriormente.
- b) Bordes Cuadrados.
Hacia los lados
- c) Bordes Palatino.
Anteriormente.

RELACIONES

Se relacionan lateralmente con los huesos cuadrados hacia arriba y hacia atrás con los huesos frontales, anteriormente con -- los huesos palatinos y posteriormente con la porción caudal del hueso esfenoides.

ESTRUCTURA

Es un hueso plano con abundante tejido óseo compacto. (19).

HUESO MOLAR O HUESO CIGOMATICO

= = = = =

DEFINICION

Hueso plano largo y delgado que se extiende desde el hueso cuadrado hasta el maxilar, constan de dos huesos en forma de estilete soldados entre sí el hueso yugal y el hueso cuadrado yugal.
(8).

SITUACION

Por debajo y a los lados de las órbitas.

FORMA Y PARTICULARIDADES

De una varilla alargada que consta de dos porciones;

a) Hueso Yugal

Situado posteriormente y se articula por delante con el maxilar.

b) Hueso cuadrado Yugal.

Situado posteriormente y se articula con el hueso cuadrado
(11)

RELACIONES

Se relaciona anteriormente con el maxilar y posteriormente con el hueso cuadrado. (19)

ESTRUCTURA

Compacta y se fusionan en la vida embrionaria.

H U E S O S L A G R I M A L E S

=====

DEFINICION

Huesos pares pequeños que contribuyen a formar una pequeña porción de la cavidad orbitaria. (2, 7, 8).

SITUACION

Situados en la órbita por debajo de los huesos frontales posteriores a los huesos nasales, forma la parte lateral de la cavidad. (7).

FORMA Y PARTICULARIDADES

Presenta forma ovoidea que ventralmente termina en pico, presenta dos bordes:

a) borde nasal.

Que en su porción anterior se relaciona con el hueso nasal..

b) Borde Frontal

En su porción posterior se relaciona con el hueso frontal.

RELACIONES

Se relacionan atrás y arriba con los huesos frontales, atrás y abajo con el cigomático en su porción caudal con los huesos nasales.

ESTRUCTURA

Huesos compactos que se osifican antes del nacimiento. (6)

V O M E R
= = = = =

DEFINICION

Hueso pequeño que en las gallináceas completa el tabique nasal.

SITUACION

Ocupa una porción medial con respecto a la cabeza

FORMA Y PARTICULARIDADES

De lámina rectangular constituido de una parte ósea y cartilaginosa que completa el tabique nasal.

RELACIONES

Se relaciona con el maxilar anteriormente y posteriormente con el esfenoides.

ESTRUCTURA

Compacto posteriormente y cartilaginosa en sus articulaciones con el tabique nasal.

H U E S O S C U A D R A D O S
= =

DEFINICION

Estos huesos forman el componente más importante del aparato maxilo-palativo que gracias a ellos se facilita la movilidad de las valvas del pico. (8,19,20).

SITUACION

En la porción bacilar de la cavidad craneana a cada lado de los temporales.

FORMA Y PARTICULARIDADES

Como su nombre lo indica presentan forma cuadrada, constan de tres apófisis.

- a) Apófisis Muscular u Orbitaria.
Que se articula con la órbita situada arriba y adelante.
- b) Apófisis Auricular
Que se relaciona con la porción ótica del hueso temporal ó cavidad timpánica situada arriba y atrás. (19).
- c) Apófisis Articular.
Localizada hacia el vértice inferior, consta de un cóndilo alargado y estrecho que se articula con el hueso mandibular.

RELACIONES

Se relacionan lateralmente con el hueso cuadrado yugal, por abajo con la mandíbula por arriba con las escamas del temporal delante con las cavidades timpánicas y medialmente con el hueso pterigoides. (19).

ESTRUCTURA

Es un hueso que está formado casi en su totalidad por tejido óseo compacto.

CONFORMACION EXTERNA DE LA CABEZA EN CONJUNTO

La cabeza de las aves es pequeña y de forma cónica, su extremidad anterior termina en un pico puntiagudo y su base es posterior notándose cuatro caras, una superior, dos laterales y una inferior. La cara superior presenta de atrás hacia adelante: la región parietal en donde se nota la sutura de los huesos parietales con los frontales, en general todo lo demás es liso y ligeramente convexo, a nivel de los frontales presenta una convexidad anterior o posterior y es aquí donde se encuentra la porción más alta de la cabeza a nivel de las órbitas; en la región nasal se notan las dos pequeñas láminas de estos pequeños huesos nasales y las aberturas nasales completamente -- abiertas; por delante de ésta región del pico estando los huesos de esta región cubiertos de un extracto córnea. (19,8).

Por su cara inferior, en la región suboccipital se localiza la fosa temporal, el cóndilo del occipital, los agujeros del nervio vago y del hipogloso, por fuera de ésta, el canal carotídeo y el canal oftálmico externo; hacia la región subesfenoidal, - la articulación cuadrado temporal y los procesos pterigoideo y cigomáticos; hacia la región subesfenoidal, la articulación cuadrado temporal y los procesos pterigoideo y cigomáticos; hacia la región esfenopalatina se localiza el conducto faringo-timpánico y las láminas posteriores y laterales del hueso palati-

no, entre estas dos la fosa palatina medial y al fondo de ésta el hueso vomer, en la región palatina se nota la continuación de la cisura palatina media y la concavidad palatina. (9).

Hacia la cara lateral, en las regiones maxilar y preorbitaria la forma característica del pico y las fosas nasales con su -- lámina media en la región orbitaria una cavidad ampliamente -- abierta relacionada en forma abundante con la región subesfe-- noidal y gutural ahí se localizan de arriba hacia abajo la por-- ción orbitaria del hueso frontal al agujero del nervio olfato-- rio y surco olfatorio las perforaciones de la lámina medial -- del etmoides y vomer y los orificios del nervio abducente oculo-- motor troclear, oftálmico y máxilo mandibular. (13)

Hacia la región temporal el pequeño proceso cigomático, la arti-- culación cuadrado temporal y el meato auditivo externo, y el -- inicio de la cresta nugal transversal, hacia su base se localiza la cresta nugal, el agujero magno y el cóndilo del occipital a los lados del cóndilo el canal del nervio hipogloso y el agujero occipital externo por debajo del cóndilo la fosa subcondilia.

(14).

D I S C U S I O N

El cráneo del caballo en conjunto tiene forma de pirámide cuadrangular de base posterior haciendo abstracción de la mandíbula y el aparato hiodeo. Este modelo es predominante en todos los mamíferos con muy ligeras diferencias mientras que en la cabeza de las aves como quedó dicho es de una forma cónica cuyo vértice está representado por el pico. A su parte posterior, comprende la mayor parte de los huesos de la cabeza, también como en los mamíferos es susceptible de división en cuatro caras, una base y un vértice. En la cabeza de los mamíferos se considera que la división entre la porción cráNeal y facial es una línea transversa que pasa a través del borde anterior de la órbita, en el caso de las aves ésta línea imaginaria se sitúa más posterior, llegando cerca del borde posterior de la órbita. (13).

En la cabeza ósea del caballo por su cara dorsal se observan -- los huesos occipitales interparietales, parietales, frontales, nasales, e incisivos y es susceptible de una subdivisión en región parietal, frontal, nasal y premaxilar. (5).

La cara dorsal o frontal formada por la porción escamosa del occipital y por los huesos interparietal, parietal, frontal, nasal y premaxilar. La región parietal se extiende desde la -- cresta de la nuca hasta la sutura parieto frontal. Se observa en su centro la cresta parietal externa que se bifurca por delante, continuándose sus ramas con las crestas frontales. Estas se encorvan hacia fuera a cada lado de la base de la apófisis supraorbitaria. La región frontal es ancha lisa y casi plana. Está limitada hacia adelante por la sutura nasofrontal. A cada lado de ella se halla la raíz de la apófisis supraorbitario, - horadada por el agujero supraorbitario. (18).

La región nasal es convexa de uno a otro lado, ancha por detrás y estrecha por delante. La región premaxilar presenta la abertura nasal ósea y el agujero incisivo. En las aves ésta cara superior es la más amplia de todas ellas, hacia la base convexa, en el sentido anteroposterior y laterolateral, presentado un abombamiento muy pronunciado inmediatamente atrás del pico, la cresta nugal se encuentra oculta por el gran hueco parietal que es el que forma la mayor parte del techo de la cavidad cráNeal, más hacia delante se nota la sutura entre los huesos parietales y frontales, lo que correspondería a la región nasal y premaxilar en los mamíferos, está representada en las aves por la valva superior del pico en donde destaca la sutura de los huesos nasales y nasomaxilar y hacia los lados dos aberturas elípticas muy desarrolladas que comprenden las fosas nasales, en lo general dentro del ave no se encuentran los detalles anatómicos tan pronunciados que existen en el caballo. (20).

La cara lateral puede dividirse en región cráNeal, orbital y -- preorbital o maxilar.

La región cráNeal presenta la fosa temporal, el arco cigomático y la parte externa de la porción petrosa del temporal. (18).

La fosa temporal limitada por dentro de las crestas parietales y frontal, por fuera por el arco cigomático y la cresta temporal, por detrás por la cresta nugal, en sus porciones superior y medial se inserta el músculo temporal. Esta fosa se continúa por delante con la cavidad orbitaria. El arco cigomático formado por las apófisis cigomáticas del temporal malar y maxilar. Su cara ventral presenta el cóndilo y la cavidad genoidea en donde se articula la mandíbula inferior. Detrás de la cavidad glenoidea se halla la apófisis postglenoidea y detrás de ella se abre el canal temporal. (5,18).

La apófisis acústica externa se proyecta hacia fuera através - de una profunda escotadura existente en el borde ventral de la escama del temporal. Un poco más hacia atrás se localiza la -- apófisis mastoideas. (2).

Cara lateral: En las aves por su cara lateral también se localizan las mismas regiones aunque los límites son muy oscuros por la región craneal se destaca la fosa temporal poco profunda, porción petrosa del temporal, y el arco cigomático como una pequeña apófisis del temporal. (8,19).

La órbita es la mayor de todas las regiones, formada en su mayor parte por el hueso frontal. Hacia el fondo el hueso etmoides - se encuentra perforado lo mismo que el vomer en donde se localizan los agujeros para el nervio óculo motor común, oculor motor interno, externo, oftálmico y máxilo mandibular. (8,10,12,19) .

Hacia las regiones maxilar y suborbitaria la característica forma del pico y las fosas nasales presentando una lámina media.

Región Orbitaria: Se localiza la órbita y la fosa pterigopalatina. La órbita es una cavidad que contiene el globo del ojo - con sus músculos vasos y nervios. (12).

La pared medial es concava y lisa formada por el frontal, lagrimal y el ala orbitaria del esfenoides. En la extremidad de su parte anterior se halla la fosa para el saco lagrimal. La pared dorsal está formada por el frontal y una pequeña extensión del lagrimal, consta del agujero supraorbitaria. (10).

La pared ventral es incompleta formada por el malar, la apófisis cigomática del temporal y una pequeña porción por el maxilar.

La pared lateral constituida por la apófisis supraorbitaria. En la parte posterior se hallan los agujeros orbitarios. Cuatro están situados delante de la cresta pterigoidea, el superior es el agujero etmoidal y dá paso a nervios y vasos etmoidales. El agujero óptico dá paso al nervio óptico, el agujero orbitario - por el que pasan los nervios oftálmico, motor ocular, común y - motor ocular externo. El agujero redondo se halla por debajo del agujero orbitario separados por una lámina delgada que dá paso al nervio maxilar. El agujero alar menor se halla por detrás de la cresta pterigoidea y al mismo nivel que el agujero orbitario. El orificio de entrada del canal orbitario está formado por un anillo osio completo casi circular. (2,5,18).

Debajo de la cavidad orbitaria se localiza la fosa prterigopalatina, su pared está formada por la apófisis pterigoidea, la porción perpendicular del paladar óseo, y el tubérculo maxilar.

La cavidad anterior profunda presenta tres agujeros:

Agujero maxilar, que dá paso al nervio y vasos infraorbitarios. Agujero Esfenopalatino, dá paso a vasos y nervios del mismo nombre y se dirigen a la cavidad nasal.

Agujero Palatino Posterior, dá paso a la arteria y nervio palatino.

La región preorbitaria o maxilar está formada principalmente por el maxilar y premaxilar y porciones faciales de los huesos lagrimal y malar. (1, 4, 6).

Presenta la cresta facial en la cual está situado el agujero infraorbitario. La cara ventral ó basal consta de las regiones: craneal, coanal y palatina. La región craneal se extiende por - delante del vomer y de la apófisis pterigoides. En su extremidad posterior se halla el agujero magno y a los lados los condilos -

occipitales. Por fuera de estos y a cada lado la fosa condilea, con el agujero hipogloso que dá paso al nervio del mismo nombre y a la vena condilea. A cada lado de la porción basilar del occipital se halla el agujero rasgado, limitado por fuera por la base de la porción petrosa del temporal. Delante de ésta la región se ensancha debido a la extensión externa de la apófisis cigomática que presenta ventralmente el condilo y la cavidad glenoidea para la articulación con la mandíbula. A cada lado del cuerpo del esfenoides se halla la fosa interparietal formada por el ala del temporal y la raíz de la apófisis pterigoides del hueso esfenoides. Esta limitada por delante por la cresta pterigopalatina en la cual se halla el agujero alar, que dá paso a la arteria maxilar interna. Por debajo se encuentra la entrada del canal pterigoideo. (16).

La región coanal: Elíptica y dividida centralmente en su profundidad por el vómer en dos coanas u orificios nasales posteriores. Por delante y lateralmente se encuentra limitada por los huesos palatino y pterigoides por el vómer por detrás.

La región Palatina: comprende un poco más de la mitad de toda la longitud de la base del cráneo.

El paladar duro es concavo de uno a otro lado formado por las apófisis palatinas del premaxilar y del maxilar y la porción horizontal de los huesos palatinos.

Detrás del último alveolo se halla la tuberosidad alveolar por dentro de un surco para la vena palatina. En la línea media se ve la sutura palatina media, por detrás de los incisivos centrales se halla el agujero incisivo por el cual pasa la arteria palatolabial. (11).

Paralelo a la porción alveolar del maxilar se encuentra el surco

palatino que contiene vasos y nervios palatinos. La fisura palatina existe a lo largo del borde lateral de la apófisis palatina del premaxilar. La sutura palatina transversa se halla a escasos centímetros del borde posterior.

Cara ventral del pollo: En la región suboccipital encontraremos la fosa temporal, los agujeros del nervio vago e hipogloso, y el condilo del occipital por fuera de ésta se localiza el canal -- carotideo y el oftálmico externo; hacia la región subesfenoidal la articulación cuadrado temporal y los procesos pterigoideo y cigomáticos; hacia la región esfenopalatina se encuentra el -- conducto faringo-timpánico y las láminas posteriores y laterales del hueso palatino, entre estas dos la fosa palatina medial y hacia abajo de esta localizaremos el hueso vómer, en la región palatina se nota la continuación de la fisura palatina media y la concavidad palatina. (8,19).

La cara nugal u occipital en el caballo está formada por el hueso occipital, su forma es trapezoidal más ancha por abajo que - por arriba dorsalmente es concava y transversalmente convexa. - Separada de la cara dorsal por la cresta nugal. En la protuberancia occipital externa se inserta el ligameteo nugal, en el centro en la parte inferior se halla el agujero magno limitado lateralmente por los condilos occipitales y externamente por las apófisis paramastoideas. El vértice del cráneo está formado por los cuerpos del premaxilar y del maxilar inferior en los cuales se localizan los dientes incisivos. (5,18).

Descripción de la cara nugal en el pollo. La cara nugal base de la cabeza, presenta una forma más ó menos planiforme derivada - de la forma propia del occipital notándose en ella la cresta occipital roma y extendida por debajo del amplio agujero magno, - en este mismo sentido sobre la línea media se encuentra el con-

dilo del occipital con su fosa subcondilea. Por las porciones laterales se localiza un abultamiento que presenta un agujero hacia la parte inferior que corresponde a la salida del hipogloso y hacia los lados de estos el paso del nervio vago. (8, 9, 12, 17, 19).

CONCLUSIONES

Los resultados obtenidos abundan aún más la literatura referente a este tema.

- La nomenclatura que se usó fué dictada en base por las homologías con la del equino, para facilitar ésta, así como el aprendizaje y evitar confusiones en los alumnos.

- La nomenclatura que hace referencia de estos huesos de las aves homologándolo con los mamíferos inferiores se presenta como sinónimos de estos huesos.

B I B L I O G R A F I A

1. ARIENA, K., CORNETIUS, U.- The comparative anatomy of the nervous system of vertebrates, Including man. The mac millay co., vol. I New York 1936.
2. BARONE, R.- Anatomie comparée des manmiferos domestiques. Deusieme Edition. Vigot Freres, France. 1976.
3. BERG, R.- Anatomía Topográfica y aplicada de los animales domésticos. Libros Científicos y Técnicos. Madrid 1978.
4. BOURDELLE E., C. BRESSOU.- Anatomie des Regionate animaux domestiques Nouvelle E'dition Libraire J.B. Baillere et Fils 1972.
5. CALLEJA, P.N.- Anatomía topográfica del caballo 8/a. Ed. Labor, S.A. Barcelona, España. 1956.
6. Chauveau, A., LESBRE.- Traité d'anatonie comparee des animaux domestiques 5/ed. Bailliere el fils, Paris.1905
7. D.S.EDE, M.S., PH. D.- Agrigultural research council Pultry research contre Edinbergh, (Formerty Lecturer in Zoology, wye college University of London) U.B. Saunder O. Philadelphia, London, 1964.
8. EDE, D.A.- Anatomía de las aves Acribia Zaragoza, España 1965.
9. FARNER, DONALS, AND KING, R.J.- Avian Biology vol. VI Academic Press Inc. New York and London, 1974.

10. FRANDSON, R.D.- Anatomía y Fisiología de los animales domésticos Interamericana, Segunda Edición.
11. HOFFMAN, G., VOLKER, H.- Anatomía y Fisiología de los animales domésticos, Acribia. Zaragoza, España. 1962.
- 12.- HURTADO, C.M.- Contribución al estudio morfológico del encéfalo en las aves domésticas. Tesis de Licenciatura. Fac. de Med. Ver. y Zoot. Universidad Nal. Autónoma de México. México, D.F., 1970.
13. KOCH, T.- Anatomy of the chicken and domestic birds. The Iowa State University Press., first edition Ames, Iowa. 1963.
14. LUCAS, M.A., STETTENHEIM, R.P.- Avian anatomy Washington Agricultural Research Service, 1972.
15. MARSHALL, A.J.- Biology and comparative physiology of birds vol. I Academic Press Inc. New York and London, 1960.
16. NICKEL, R.A., SCHUMMEK, D.E., SEIFERLE, L.- Lehybuch Dev. Anatomy der haustiere. Paul Parey. Berlin and Hamburgo. 1961.
17. PEARSON, R.- The Avian Brain. Academic Press Inc. New York and London. 1972.
18. SCHWARZE, F., SCHRGDER, L.- Compendio de Anatomía Veterinaria, vol. V Acribia. Zaragoza, España. 1970.
19. SHERWOOD, R.A.- Anatomía Comparada, Interamericana,S.A. IV edición. México, D.F., 1973.

SE IMPRIMO EN
DIFUSION **GL** CULTURAL
523-23-13 523-24-24
TORRES ADALID 1986-8
MEXICO 18 D.E

