



# Universidad Nacional Autónoma de México

FACULTAD DE ODONTOLOGÍA

OPERATORIA PREVENTIVA Y RECONSTRUCTIVA

*DIRIGI Y REVISÓ*

*27-II-85*

*M. Escamilla Pérez*

*C.D. JOSÉ ESCAMILLA PÉREZ*

## T E S I S

Que para obtener el Título de  
CIRUJANO DENTISTA

P r e s e n t a

VICTOR MANUEL RAMIREZ ARGUETA



México, D. F.

1985



Universidad Nacional  
Autónoma de México



## **UNAM – Dirección General de Bibliotecas Tesis Digitales Restricciones de uso**

### **DERECHOS RESERVADOS © PROHIBIDA SU REPRODUCCIÓN TOTAL O PARCIAL**

Todo el material contenido en esta tesis está protegido por la Ley Federal del Derecho de Autor (LFDA) de los Estados Unidos Mexicanos (México).

El uso de imágenes, fragmentos de videos, y demás material que sea objeto de protección de los derechos de autor, será exclusivamente para fines educativos e informativos y deberá citar la fuente donde la obtuvo mencionando el autor o autores. Cualquier uso distinto como el lucro, reproducción, edición o modificación, será perseguido y sancionado por el respectivo titular de los Derechos de Autor.

# I N D I C E

Págs.

INTRODUCCION .....	1	
CAPITULO I -- OPERATORIA DENTAL.		
a) -- Generalidades sobre Operatoria Dental .....	3	
b) -- Objetivo e importancia .....	3	
c) -- División de la Operatoria según Mc. Ghee .....	3	
d) -- Nomenclaturas y clasificación de cavidades .....	4	
e) -- Nomenclaturas de las paredes constitutivas de una cavidad .....	5-6	
CAPITULO II -- HISTORIA CLINICA Y DIAGNOSTICO		
a) -- Historia clínica y diagnóstico .....	8	
b) -- Interrogatorio .....	9	
c) -- Exploración física .....	10	
d) -- Exámenes de gabinete .....	11	
CAPITULO III -- DESCRIPCION DE UN DIENTE .....		13
a) -- Desarrollo y crecimiento de los dientes .....	14	
b) -- Esmalte .....	15	
c) -- Dentina .....	17	
d) -- Pulpa .....	19	
e) -- Cemento .....	22	
f) -- Ligamento Periodontal .....	23	
CAPITULO IV -- OPERATORIA PREVENTIVA		
a) -- Concepto de prevención .....	26	
b) -- Objetivos de la Odontología Preventiva .....	27	
c) -- Objetivos de la Operatoria Preventiva .....	28	
d) -- Operatoria preventiva en restauraciones .....	29	
CAPITULO V -- CARIES		
a) -- Definición .....	31	
b) -- Etiología de la caries .....	31	
c) -- Mecanismos de la caries .....	31	

	Pág.
d).- Factores que influyen en la producción de caries . . . . .	31
e).- Sintomatología de la caries . . . . .	32
f).- Teoría cariogénicas . . . . .	32
g).- Clasificación de las caries por el Dr. BLOCK . . . . .	32

**CAPITULO VI.- PREPARACION DE CAVIDADES**

<b>A.- CLASIFICACION DE LAS CAVIDADES . . . . .</b>	<b>35</b>
a).- Por su extensión . . . . .	35
b).- Por su finalidad . . . . .	36
c).- Por su etiología . . . . .	36
d).- Clasificación de Block . . . . .	37
<b>B.- PRINCIPIO DE LA PREPARACION DE CAVIDADES. . . . .</b>	<b>37</b>
a).- Diseño de la cavidad . . . . .	38
b).- Forma de resistencia . . . . .	38
c).- Forma de retención . . . . .	39
d).- Forma de conveniencia . . . . .	39
e).- Eliminación de la caries . . . . .	40
f).- Terminado de la pared del esmalte . . . . .	40
g).- Limpieza de la cavidad . . . . .	40
<b>C.- INSTRUMENTAL . . . . .</b>	<b>41</b>
<b>D.- GENERALIDADES SOBRE LA PREPARACION DE CAVIDADES . . . . .</b>	<b>42</b>
a).- Apertura de la cavidad . . . . .	42
b).- Remoción de la dentina cariada . . . . .	45
c).- Limitaciones de los contornos . . . . .	47
d).- Tallado de la cavidad . . . . .	49
e).- Biselado de los bordes . . . . .	53
f).- Limpieza de la cavidad . . . . .	54

**CAPITULO VII.- BASES Y BARNICES CAVITARIOS.**

<b>A.- BASES CAVITARIAS . . . . .</b>	<b>56</b>
a).- Óxido de cinc - eugenol . . . . .	56
b).- Hidruro de calcio . . . . .	57
c).- Cemento de fosfato . . . . .	58
<b>B.- BARNICES . . . . .</b>	<b>58</b>
<b>C.- Técnicas de empleo . . . . .</b>	<b>61</b>
D.- Cemento de fosfato de cinc . . . . .	61

	Pág.
E.- Cemento de óxido de cinc . . . . .	62
F.- Cemento de silicato . . . . .	63
CAPITULO VIII.- MATERIALES DE OBTURACION . . . . .	65
MATERIALES PARA OBTURACION DEFINITIVA . . . . .	68
a).- Amalgamo . . . . .	69
b).- Cemento de silicato . . . . .	70
c).- Incrustaciones de oro . . . . .	71
d).- Resinas . . . . .	77
CONCLUSIONES . . . . .	86
BIBLIOGRAFIA . . . . .	87

## INTRODUCCION.

El objetivo principal de esta tesis es el de conocer los principios fundamentales en lo que a Operatoria Reconstructiva se refiere.

Va dirigida a todo el alumno que desee ampliar sus conocimientos sobre tan importante tema. Consta de una recopilación básica de : Preparación de cavidades, clasificación — principios, instrumental, técnicas de empleo de material , etc.

Es importante tener en cuenta la importancia que tienen los dientes y el aparato masticatorio en el, en la integración de un complejo denominado, cuerpo humano, el cual necesita estar íntegro para que funcione totalmente.

La Operatoria reconstructiva se ocupará de devolver en un momento dado, el equilibrio que pueda haberse perdido, es éste gran complejo.

Todo Cirujano Dentista deberá tener siempre presente estos principios básicos en Odontología, para así asegurar una excelente atención y rehabilitación, al paciente principalmente por bien de este último y de la Odontología.

Por otra parte en lo que se refiere a Operatoria Preventiva que es constante — preocupación por afrontar a la dolencia en su faz más precoz no olvidando que, al PREVENIR — CURAMOS y al CURAR — PREVENIMOS.

Por lo tanto al transcurrir el tiempo en la Odontología se han realizado grandes progresos — ya que se han desarrollado nuevos conceptos y métodos de prevención, siendo éste el más importante para la profesión en general, ya que adquirido excelentes conocimientos sobre la Odontología Preventiva Clínica, tomando como lema principal " La conservación de toda la dentadura sana, con una buena función durante todo el ciclo de vida del paciente".

## CAPITULO I

### OPERATORIA DENTAL

- a).- Generalidades sobre Operatoria Dental.
- b).- Objetivo e Importancia.
- c).- División de la Operatoria según Mc. Ghee.
- d).- Nomenclaturas y clasificación de cavidades.
- e).- Nomenclatura de las paredes constitutivas de una cavidad.

**Generalidades sobre Operatoria Dental.**

Son un conjunto de procedimientos que tienen por objeto devolver al diente, su equilibrio biológico, cuando por distintas causas se ha alterado su integridad estructural, funcional ó estética; es una ciencia de aplicación práctica que obliga a un conocimiento de teorías biológicas y armonías adquiridas en una forma ordenada, para comprender el porqué de la formación, calcificación, desarrollo y vida del diente. Tomando conciencia de -- reglas y preceptos quirúrgicos que permitan devolver a las piezas dentarias su morfología, funcionalidad y estética.

**Objetivo e importancia:**

Se objetivo principal es el resguardar la estructura dentaria, restaurar la pérdida de sustancia ocasionada por caries, traumatismo y erosión. Cuando las causas de origen endógeno ó exógeno modifiquen el funcionalismo normal del órgano central ( la pulpa ) , o cuando con aires protéticas se acondicionen para tal finalidad, se tendrá el cuidado y la restauración elegida para mantener la normalización de los tejidos del diente.

Esta rama de la odontología es la encargada de mantener el Aparato Dentario en buenas condiciones restauradoras, que traduzcan una cómoda participación para el aparato digestivo.

La protección de la morfología dentaria, depende de la prevención, la reparación de la pieza dental oblicua a una restauración, si ésta última deruelve la funcionalidad, -- la prevención constituye por lo tanto una obligación controlada para el operador.

Según Mc. Ghee. la Operatoria Dental se divide en tres partes:

- a) - Diagnóstico.
- b) - Prevención ó procedimientos profilácticos.
- c) - Restauración ó medidas quirúrgicas.

**Técnica y clínica de la Operatoria.**

**Técnica** .- Se encarga de estudiar medios mecánicos y quirúrgicos que se ayudan con instrumentos adecuados en la reparación de : Lesiones y pérdida de sustancia, defectos estructurales.

**Clínica** .- Aplica los medios mecánicos y quirúrgicos basada en el conocimiento de ciencias biológicas y médicas, con la finalidad de conservación y reparación.

La relación de ambas prácticas dentro del estudio es muy compleja, ya que mientras en la Técnica se practica en dientes artificiales en la Clínica se observa y se decide sobre pacientes que poseen funciones biológicas, que engloban a una pieza dentaria dentro de un organismo complejo.



Dentro de la técnica de la Operación Dental se aplica la comodidad que presupone a un conocimiento clínico y a la manipulación del instrumental y materiales dentales.

Para entrar a la práctica clínica, se necesita del conocimiento de materias médicas como ; Terapéutica médica, Farmacología, Patología y Microbiología entre otras. La aplicación conjunta nos dará un resultado afectivo para trabajar con signos, síntomas y características de una lesión dentaria.

### TERMINOLOGÍAS Y CLASIFICACIÓN DE CAVIDADES.

#### A).- División de caras.

Block divide a las cinco caras de la corona en nueve cuadriláteros haciendo esta división en tres sentidos:

- 1.- Mesio - Distal. Caras vestibular, lingual, oclusal ( incisal )
- 2.- Gingivo - Oclusal. Caras vestibular, lingual, mesial, distal.
- 3.- Vestíbulo - Lingual. Caras oclusal, mesial, distal.

Se realiza esta división con el fin de determinar la localización y extensión de una caries, ó simplemente por la situación de una cavidad que debe señalarse con precisión.

#### B).- Planos dentarios

Se considera al eje mayor ó eje longitudinal, como la línea que pasa por el centro del diente, desde la cara oclusal - incisal hasta el ápice radicular; pudiendo estudiar tres planos principales:

- a).- Plano horizontal.
- b).- Plano Vestíbulo - lingual (palatino).
- c).- Plano Mesio - distal.

#### a).- Plano horizontal:

Es perpendicular al eje longitudinal del diente y lo corta en cualquier punto de su longitud, tomando el nombre de la superficie por donde pasa. Así será ; plano oclusal, plano cervical.

#### b).- Plano vestibulo - lingual (palatino).

También llamado axis-bucolingual, es el plano paralelo al eje longitudinal; divide al diente en dos porciones ; mesial y distal, y, recibe el nombre de estas caras cuando pasa tangente a ellas.

#### c).- Plano mesio - distal:

Es vertical y paralelo al eje longitudinal. Divide al diente en dos partes ; Vestibular y lingual; toma el nombre de estas caras cuando pasa tangente a ellas, se denomina también Plano: Axis - mesiodistal.

## NOVENCLATURA DE LAS CAVIDADES.

Para entender la nomenclatura de las cavidades, necesitamos saber lo que es una cavidad patológica (es la carada), y una cavidad terapéutica (es la eliminación de la caries, con la obturación de materiales dentales). Para poder así designar el sitio que abarcan las cavidades según el lugar donde estén situadas y su extensión, así tenemos:

a).- Cavidades simples.      b).- Cavidades compuestas.

a).- Cavidades simples: Están situadas en una sola cara del diente, de donde toman el nombre correspondiente. (Cavidad oclusal, vestibular, etc.)

Para la denominación de una cavidad es necesario especificar el diente respectivo y el lado de la arcada a la que pertenece. (Cavidad vestibular en el segundo molar derecho).

b).- Cavidades compuestas; Se denominan así cuando están situadas o abarcan dos o más caras del diente y se le designa con el nombre de ambas caras agregando el diente y el lado de la arcada. (Cavidad vestibulo - oclusal en el primer premolar inferior izquierdo).

## NOVENCLATURA DE LAS PAREDES CONSTITUTIVAS DE UNA CAVIDAD.

Una cavidad está formada por: Paredes; pared pulpar, pared subpulpar, pared axial, pared gingival. Ángulos: ángulo diadno, ángulo triadno, ángulo entrante, y saliente, ángulo incisal, ángulo cavo-superficial, punto del ángulo incisivo.

1.- Paredes: Son los límites internos de la cavidad, se designan con el nombre de la cara del diente a la que corresponde o a la que se encuentre más próxima. Pared mesial, vestibular, lingual, distal.

2.- Pared pulpar: Recibe este nombre al plano perpendicular al eje longitudinal del diente y que pasa por encima del techo de la cámara pulpar, también se le denomina piso de la cavidad.

3.- Pared subpulpar: En los dientes despulpados aparece una pared que se inclina en la cámara pulpar y el piso de ésta recibe este nombre.

4.- Pared axial: Es aquella que pasa paralela al eje longitudinal del diente.

5.- Pared gingival: Es perpendicular al eje longitudinal del diente y próximo o paralela al borde libre de la encía. Se observa cuando se realizan cavidades proximales y ésta pared es la del escalón de la cavidad.

6.- Ángulos; Están formados por la intersección de las paredes, y se designan combinando el nombre de las paredes que lo constituyen, por su forma pueden ser diadnos, triadnos, entrantes y salientes.

7.- Ángulo diadno: Está formado por la intersección de dos paredes (ángulo - vestibulo - distal) A/D.

8.- Ángulo triadno: Es el vértice formado por la intersección de tres paredes. (ángulo - disto - pulpo - vestibular). D/PV.

9.- *Ángulo entrante y saliente:*

Es el ángulo diedro ó triedro formado por la intersección de la pared pulpar con la pared axial.

10.- *Ángulo incisal:*

Es el ángulo diedro formado por las paredes labial y lingual en cavidades proximales de los dientes anteriores.

11.- *Ángulo cavo superficial:*

Está formado por la intersección de las paredes de la cavidad con la superficie del diente. Está constituida por esmalte ó por tejido amelodentinario.

12.- *Punto de ángulo incisal:*

Es el ángulo triedro formado por las paredes axial, labial y lingual ó palatina en dientes anteriores, se observa éste punto en las cavidades de clase IV.

## CAPITULO II

A.- DIAGNOSTICO E HISTORIA  
CLINICA.

B.- INTERROGATORIO.

C.- EXPLORACION FISICA.

D.- EXAMENES DE GABINETE.

El diagnóstico es básico para cualquier rama de la Odontología y Medicina, tiene la finalidad de instituir una terapéutica racional para cualquier tratamiento médico.

**Clases de Diagnóstico:**

1. Diagnóstico Etiológico.- Es el comentario casual ó patológico.
2. Diagnóstico Provisional.- Es el diagnóstico de resunción.
3. Diagnóstico Definitivo.- Se realiza después de la primera intervención teniendo ya controlado el caso excepto en casos especiales en los que no hay duda desde el principio.
4. Diagnóstico Anatómico.- Este será complementado con el examen de RX y la preparación Biomecánica, así como mencionar las relaciones anatómicas que puedan interesar.

Dentro de la Odontología el diagnóstico demanda la comprensión de diferentes procesos patológico subyacentes y de su etiología; el interés elemental es por el paciente que tiene la enfermedad y no simplemente por la enfermedad en sí. Por ello el diagnóstico ha de incluir una valoración general del paciente así como una consideración de la Cavidad Bucal.

Un Diagnóstico debe responder a la pregunta siguiente: Porqué?, Cúales?, son los factores que causan la enfermedad, afección ó malestar.

Para la realización de un buen diagnóstico se deberá contar con los siguientes puntos:

- a) Apreciación General del Paciente
- b) Historia Sistemática
- c) Historia Dental
- d) Serie de Radiografías: Intra-bucal y Panorámica
- e) Modelos de Estudio
- f) Fotografías Clínicas
- g) Estado Nutricional
- h) Pruebas de Laboratorio

a) Apreciación General del Paciente.

Se observara principalmente: Facies, Hábitos, Manchas, Respiración, Temperatura, Piel, Ojos, Nariz, Cuello, etc.

b) Historia Sistemática.

La importancia de una buena historia deberá ser explicada al paciente ya que frecuentemente omiten información que pueden relacionarse con su problema dental.

Además

una buena historia ayudará al operador en :

1. El Diagnóstico de las manifestaciones bucales de enfermedades generales.
2. La detección de estados sistémicos que pueden estar afectando a las respuestas de los tejidos periodontales.
3. La detección de estados sistémicos que demanden precauciones especiales y modificaciones en los procedimientos terapéuticos.

La importancia de una buena historia deberá ser explicada al paciente y que frecuentemente emita información que no pueden relacionarse con su problema dental, además una buena historia ayudará al operador en:

- 1.- El diagnóstico de las manifestaciones bucales de enfermedades generales.
- 2.- La detección de estados sistémicos que pueden estar afectando a la respuesta de los tejidos periodontales.
- 3.- La detección de estados sistémicos que demanden precauciones especiales y modificaciones en los procedimientos terapéuticos.

#### c) Historia Dental.

Se pedirán referencias de varios tipos; Visitas al dentista, Cepillado Dental, Hábitos dentales etc. Posteriormente se iniciará la exploración detectando: Halitosis ó Fetorosis, es un olor ofensivo que emana la cavidad bucal pudiendo ser su origen local ó extrabucal ó remoto; por retención de partículas odoríferas de alimentos, sobre los dientes, sobre la lengua saburral, gingivitis ulceronecrosante, (Fuente Local), estados de deshidratación, caries, dentaduras artificiales, aliento de fumador, heridas quirúrgicas ó de extracciones en cicatrización.

(Fuente Extrabucal) incluye estructuras vecinas asociadas con: Rininitis, Sinusitis ó Faringitis, Enfermedades Pulmonares, Enfermedades Bronquiales con Bronquitis Crónica, Bronquiectasia, Abscesos Pulmonares, Tuberculosis, Olores despedidos por los pulmones de sustancias cromáticas en el torrente sanguíneo como metabolitos provenientes de alimentos ingeridos ó productos excretorios del metabolismo celular. También el aliento alcohólico, olor de acetona de los diabéticos y el aliento Urémico en la disfunción Renal.

Saliva.- La secreción salival excesiva se presenta en una serie de estados como el uso de Drogas (Mercurio, Policarpina, Yoduros, Bromuros, Fósforos), así como en todo tipo de gingivitis por irritación Tabaquina y estimulación Poliquica. La disminución de la secreción salival, se observa en enfermedades Febriles, Crónicas (Nefritis, Diabetes, Mellitus, Mixedema, Transtornos Neuropsiquiátricos, Lesiones de Glándulas Salivales orenales Perniciosa).

En el diagnóstico diferencial de la cavidad bucal, se considera a las lesiones de Labios (Neoplasias, Queilosis angular, Herpes y quistes) una visión general de

Mucosa bucal (carriños, Leucoplasia, Manchas de Koplik, Conductos salivales), Lengua (Anemia perniciosa, Deficiencia de complejo B, Moniliasis, Neoplasias y Glositis.), Paladar, Región Hicofaríngea (aquí se forma la membrana de la Ingina de Vicent y de la Difterina, Las amígdalas inflamadas suelen causar dolor irradiado), Examen de los dientes (desgastes, hipersensibilidad, Movimientos dentarios grado 1, 2, 3, percusiones migración de dientes), Articulación Teponomandibular y Periodonto.

d) Serie de Radiografías.

Intra-bucal (14 sencillas y de arca mandibular), Panorámicas (visión general del arco dentario y estructuras vecinas).

e) Modelos de Estudios.

Indicación de las posiciones e inclinaciones de dientes, así como las relaciones de contacto y zonas de retención. Servirá para hacer comparaciones antes y después del tratamiento.

f) Fotografías Clínicas.

Registran el aspecto del tejido y músculos, antes y después del tratamiento.

g) Estado Nutricional.

Se refiere a las complejas relaciones entre el estado de salud general del paciente y a la Ingestión, Digestión, asimilación de sustancias nutritivas. Las deficiencias nutricionales pueden ser:

1. Primaria, a causa de una insuficiencia manifiesta de alimentos.
2. Secundaria, Condicionada, como consecuencia de estado orgánicos que interfieren la Ingestión, transporte y asimilación celular de alimentos nutritivos esenciales.

Las deficiencias nutricionales se desarrollan de la siguiente manera:

I.- Agotamiento de la reserva de Nutrientes en los tejidos.

II.- Lesiones Tisulares Bioquímicas

III.- Alteraciones Morfológicas y Funcionales

IV.- Muerte de tejido

Valoración de la Dieta.

Se valora si es adecuada mediante la transcripción de la información del diario consumo de alimentos, que es de cuatro grupos básicos:

Grupo I Leche (Leche, Queso), provee Proteínas, Riboflavina, Calcio Vitamina A.

Grupo II Carne (Pescado, aves, huevos, Leguminosas secas), Provee Proteínas, Vitaminas de Complejo B e Hierro.

Grupo III Verduras- Frutas provee Vitaminas A y C así como minerales.

Grupo IV Pan Cereales Aporta Vitaminas del complejo B, Hierro, Proteínas y Carbohidratos.

#### *h) Pruebas de Laboratorio.*

- 1.- Biopsia.- Es muy útil en el diagnóstico de Neoplasia por exámen Microscópico.*
- 2.- Frotis Sanguíneo.- Revelará la morfología y tipos de Leucocitos, presencia de Parasitos en Sangre.*
- 3.- Contenido de Hemoglobina.- Para Mujeres- 14% 2.0 g/ 100 ml. de Sangre.  
Para Hombre - 16% 2.0 g / 100ml. de sangre.*
- 4.- Recuento Leucocitario.- Varía de 5 000 a 10 000 x Milímetro.*
- 5.- Tiempo de Coagulación.- En punción de la piel 2' a 6' en Punción en la vena 5' a 15'.*
- 6.- Tiempo de Sangrado.- De 1' a 6' varía según el método empleado.*
- 7.- Tiempo de Potrumbina.- de 12" a 14"*
- 8.- Análisis de Orina.*



### CAPITULO III

#### A.- DESCRIPCION DE UN DIENTE.

- a) - Esmalte.
- b) - Dentino.
- c) - Pulpa.
- d) - Cemento.
- e) - Ligamento Periodontal.

## CAPITULO III

### DESCRIPCION DE UN DIENTE

- Esmalte.*— Copo duro de tejido de origen epitelial, calcificado.
- Dentina.*— Base del diente formada de tejido conectivo calcificado.
- Cemento.*— Formado de tejido conectivo calcificado especial.
- Pulpa.*— Constituida de tejido conectivo de tipo mesenquimatoso.
- Odontoblastos.*— Células similares conectivas.
- Corona anatómica.*— Parte del diente que comprende el esmalte.
- Raíz anatómica.*— Parte del diente cubierto por el cemento.
- Corona clínica.*— Parte del diente que se extiende más allá del borde gingival.
- Cuello.*— Es la unión entre la corona y la raíz.
- Línea cervical.*— Línea visible entre el esmalte y el cemento. Línea de unión.
- Cavidad pulpar.*— Espacio dentro de cada diente en forma parecida a la del diente.
- Cóna pulpar.*— Parte más dilatada en la porción coronal del diente.
- Coral radicular.*— Parte estrecha que se extiende por la raíz.
- Agujero apical.*— Orificio pequeño localizado en el vértice de la raíz.
- Borde alveolar.*— Borde óseo que se proyecta a partir del cuerpo del maxilar.
- Membrana periodóntica.*— Membrana conectiva que adhiere firmemente los dientes a sus alveolos.
- Encla.*— Revestimiento externo para el hueso alveolar.
- Borde gingival.*— Parte del tejido de la encla que se extiende coronalmente más allá de la cresta del proceso alveolar.

## A.- DESARROLLO Y CRECIMIENTO DE LOS DIENTES.

En la formación de un diente participan dos capas germinativas. El esmalte proviene del ectodermo; el cemento y la pulpa provienen del mesénquima.

*Límina dentaria* - El primer signo de desarrollo dentario humano se observa durante la sexta semana de la vida embrionaria, el embrión mide 11 mm.

La *límina dentaria* es el esbozo de la porción ectodérmica del diente, está formada a partir de algunas células de la capa basal del epitelio bucal que comienzan a proliferar a un ritmo más rápido que las células adyacentes, se origina un engrosamiento epitelial en la región del futuro arco dentario y se extiende a lo largo de todo el borde libre de los maxilares,

*Yemas dentarias* - El embrión mide 23 mm. Desde la *límina dentaria* se desarrollan pequeñas salientes redondeadas u ovoides en 10 puntos diferentes que corresponden a la posición futura de los dientes deciduos y que son los esbozos de los órganos dentarios o *yemas dentarias*. Más tarde la *límina dental* dará origen a unas *yemas epiteliales* similares sobre la superficie lingual que se desarrollarán produciendo dientes permanentes.

*Etapas de casquete* - El embrión mide 35 mm. Se caracteriza por la invaginación del epitelio del germin dentario en el seno del mesénquima subyacente, donde empieza a adoptar la forma de escudillo invertida. La parte convexa se denomina órgano del esmalte, el mesénquima que llena la concavidad se llama *papila dentaria*.

La *papila dental* que más tarde se transformará en pulpa está formada de una red de células mesenquimatosas.

El estadio del embrión de 60 mm. se caracteriza por que las células periféricas de la etapa de casquete forman el epitelio dentario externo en la convexidad y el epitelio dentario interno en la concavidad.

Las células del centro del órgano dentario epitelial, situadas entre el epitelio externo e interno, comienzan a separarse por aumento del líquido intercelular y se dispone en una malla llamada *Redículo Estrellado* o pulpa del esmalte.

*Etapas de la corona* - Se alcanza cuando el feto mide 70 mm. El órgano dentario está diferenciado en las capas externas e internas del epitelio dentario interno está formado por una sola capa de células que se diferencian, antes de la amelogenénesis, en células cilíndricas, los *ameloblastos*.

Las células del epitelio dentario interno ejercen influencia organizadora sobre las células -

mesenquimatosas subyacentes, que se diferencian hacia odontoblastos.

Antes que el epitelio dentario interno comience a producir esmalte, las células periféricas mesenquimatosas de la papila dentaria se diferencian hacia odontoblastos y adquiere la potencialidad específica para producir dentina.

La primera formación de la predentina tiene lugar cuando el feto alcanza una longitud de 120 mm. (4<sup>o</sup> o 5<sup>o</sup> mes fetal). Entonces es posible detectar el primer depósito de sales cálcicas y cuando comienza la ameloblastesis.

Etapas avanzadas de la corona - En esta etapa, el límite entre el epitelio dentario interno y los odontoblastos delinean la futura unión dentino - esmáltica. Además, la unión de los epitelios dentarios interno y externo en el margen bucal del saco epitelial, en la región de la línea cervical dará origen a la vaina radicular epitelial de Hertwig.

#### Formación de la raíz.

A medida que se deposita dentina y esmalte, va apareciendo la forma de la futura corona. Aparecen nuevos ameloblastos de manera que empieza a formarse esmalte a todo lo largo de lo que será la futura línea de unión de la corona anatómica y la raíz, mientras se inducen las células de la papila dental para diferenciarse en odontoblastos.

El saco dental epitelial forma la vaina radicular epitelial de Hertwig que modela la forma de la raíz e indica la formación de la dentina.

Cuando las células de la capa interna han inducido la diferenciación de las células del tejido conjuntivo hacia odontoblastos y se ha depositado la primera capa de la dentina, la vaina pierde su continuidad y su relación íntima con la superficie dental. Sus residuos persisten como restos epiteliales de Malassez en el ligamento periodontal.

Al separarse la vaina radicular de la raíz formada de dentina, hace que los tejidos conectivos mesenquimatosos del saco dental depositen cemento en la superficie externa de la dentina. La formación de la raíz es un factor importante para la erupción del diente ya que hay poco espacio para que se forme completamente y estando erupcionando el diente, aumenta el espacio para su completa formación.

#### a) Esmalte.

El esmalte o sustancia adamantina es el tejido calcificado más duro del cuerpo humano, su dureza, así como su fragilidad, se deben al contenido extremadamente elevado de sales minerales y a su disposición cristalina.

La función específica del esmalte es formar una cubierta resistente para los dientes, haciéndolos adecuados para la función masticatoria.

El color de la corona cubierta de esmalte varía desde blanco amarillento hasta blanco grisáceo, esto es debido a las diferencias en la translucidez y ésta puede deberse a variaciones en el grado de la calcificación y la homogeneidad del esmalte.

#### Composición química:

Consiste principalmente de material inorgánico (96 %) y solo una pequeña cantidad de sustancia orgánica (4 %).

La mayor parte de la sustancia inorgánica está constituida por hidroxapatita, el contenido de sodio es de 1%, el magnesio 1%, el carbonato, como unión, llega a representar 3%. En concentración más bajas y variables se encuentran otros constituyentes inorgánicos tales como el hierro, flúor y manganeso.

Los principales componentes orgánicos del esmalte son dos proteínas:

Una glicoproteína soluble y una proteína más insoluble.

#### Estructura:

**Prismas del esmalte.** — La entidad estructural del esmalte es un bastoncito o prisma. A partir de la unión amelodentinal, los prismas siguen una dirección hacia afuera hasta la superficie del diente, este trayecto no es recto sino curvado es "S". Esta disposición puede ser el factor que aumenta la resistencia a las fuerzas de fractura.

Los prismas tienen aspecto cristalino claro.

**Vicinas de los prismas.** — Cada prisma está cubierto por una capa delgada periférica, muestra un índice de refracción diferente, es relativamente resistente a los ácidos, estos son calcificados y contiene más sustancia orgánica que el mismo prisma.

Los prismas del esmalte no están en contacto directo entre sí, sino pegados por la sustancia interprismática.

**Dirección de los prismas.** — Están orientados generalmente en ángulos rectos a la superficie de la dentina. Cerca del borde incisivo de las puntas de las cúspides, cambian gradualmente hacia dirección cada vez más oblicua hasta que son casi verticales en la región del borde o de la punta de las cúspides.

**Cristales.** — Los cristales de hidroxapatita del esmalte humano maduro son bastoncitos cortos. El eje más largo de los cristales es en la parte anterior casi paralela a la dimensión larga del prisma. En el extremo posterior son casi perpendiculares al prisma y gradualmente se van disponiendo más en sentido longitudinal.

**Matriz** — La matriz orgánica es escasa y rellena los intersticios que hay entre los cristales. Debido a su escasez, su fragilidad y su fácil solubilidad, lo más probable es que la matriz del esmalte sea un gel sin estructuras en el cual están incluidos los cristales.

**Líneas de Incremento de Retzius** — Son líneas de crecimiento, aparecen como bandas oscuras, comienzan en la unión amelodentinal y se extienden periféricamente hacia la superficie — formando un ángulo agudo con la unión. Ilustran el patrón de incremento, o sea, la aposición sucesiva de capas de la matriz del esmalte durante la formación de la corona.

Se han atribuido los líneas de incremento o estrías de Retzius a una mineralización alterada, o la desviación periódica de los prismas del esmalte, o variaciones en la estructura orgánica básica, o a calcificaciones fisiológicas rítmicas.

**Laminillas del esmalte** — Son estructuras rectas y estrechas, como hojas delgadas — que se extienden desde la superficie del esmalte hasta la unión dentinoesmalítica. Consiste de — materiales orgánicos, pero con mineral escaso.

**Panochos del esmalte** — Pueden encontrarse en la posición más profunda del esmalte — comienzan en el límite amelodentinario desde donde se desplazan como las ramificaciones de un arbusto. Un panocha no brota de una zona aislada pequeña, sino que se trata de una estructura estrecha, como cinta, cuyo extremo interno se origina en la dentina.

Los panochos consisten de prismas hipocalcificados del esmalte y de sustancia interprismática.

**Huesos odontotinos** — Son estructuras que se encuentran preferentemente en la región — de la cúspide, parecen prominencias cortas con un extremo amplio. Comienzan en el límite amelodentinal y desde ahí su dirección es un ángulo recto respecto a la superficie de la dentina.

## b) Dentina.

La dentina constituye la mayor parte del diente, como tejido vivo está compuesta por — células especializadas, los odontoblastos y una sustancia intercelular.

La dentina es el tejido conectivo avascular y mineralizado. Está revestida por el esmalte que — es duro y quebradizo, en su porción coronal y por el cemento o nivel de la raíz del diente. A diferencia del esmalte que es duro y quebradizo la dentina puede sufrir deformación ligera y — es muy elástico. El contenido menor de sales minerales hace que la dentina sea más radiolúcida — que el esmalte.

### Composición química :

La dentina está formada aproximadamente de 70% de materia inorgánica, 18% de materia — orgánica y 12% de agua.

La porción inorgánica consiste principalmente en cristales de hidroxiapatita, también existen —

fosfatos cálcicos amorfo. Consta también de otras sales minerales tales como carbonatos y sulfatos.

La porción orgánica consta principalmente de fibras colágenas y una sustancia fundamental demucopolisacáridos,

#### Estructura:

Las entidades estructurales básicas de la dentina son :

a).- Odontoblastos y la prolongación del mismo (fibras de Tomes).

b).- El canaliculo de la dentina.

c).- El espacio periodontoblastico.

d).- La dentina periconalicular.

e).- La dentina intercanalicular.

a).- **Odontoblastos y prolongaciones de los odontoblastos** .- Los cuerpos de los odontoblastos están colocados en una copa sobre la superficie pulpar de la dentina y únicamente sus prolongaciones citoplasmáticas están incluidas en la matriz mineralizada, cada célula origina una prolongación que atraviesa el espesor total de la dentina en un canal estrecho llamado **túbulo dentinal**.

Las prolongaciones odontoblasticas son más gruesas cerca de los cuerpos celulares y se adelgazan hacia la superficie externa de la dentina.

b).- **Canaliculos y túbulos de la dentina** .- filojan las prolongaciones de los odontoblastos, su cuerpo es algo curvo, semejando una "S" en su forma. En la raíz, en la zona de los bordes incisivos y en las cúspides, los túbulos son casi rectos. Son más anchos cerca de la cavidad pulpar y se vuelven más estrechos en sus extremidades externas.

c).- **Espacio periodontoblastico** .- Contiene líquido tisular y unos cuantos componentes orgánicos como fibras colágenas, se interponen entre la pared del túbulo y la prolongación del odontoblasto. Su importancia radica en que es en esta localización donde tiene lugar los cambios tisulares.

d).- **Dentina periconalicular o peritubular** .- Es una zona circular transparente que rodea a la prolongación odontoblastica, forma la pared del túbulo dentinal. Esta dentina está mucho más mineralizada que la dentina intertubular.

e).- **Dentina intercanalicular o intertubular** .- La masa principal de la dentina está constituida por la dentina intertubular. Se halla situada entre los canaliculos de la dentina. Está muy mineralizada, y más de la mitad de su volumen está formado por matriz orgánica que consiste de numerosas fibrillas colágenas finas envueltas en una sustancia fundamental amorfo.

### Componentes minerales :

El componente mineral de la dentina son los cristales de apatita.

La mineralización de la dentina es principalmente efecto de la cristalización alrededor y entre los fibros colágenos. En el interior y alrededor de los fibros colágenos aislados, — los cristales parecen estar orientados con sus ejes longitudinales paralelos a la dirección de la fibrilla.

### Líneas de incremento:

En cortes transversales, las líneas de incremento corren en ángulos rectos en relación a los túbulos dentinales. El curso de las líneas indican el modo de crecimiento de la dentina entre las estrías corresponde a la porción diaria de aposición.

La mineralización de la dentina a veces comienza en zonas globulares pequeñas, que normalmente se fusionan para lograr una formación de dentina uniformemente calcificada. La matriz de la dentina es la que se forma primero y se calcifica generalmente un día después de su aposición. La capa no calcificada se llama predentina y se localiza entre la punta de los odontoblastos y la dentina recién calcificada.

### C.- Pulpa.

#### Anatomía:

La pulpa dentaria ocupa la cavidad pulpar, formada por la cámara pulpar coronal y los canales radiculares. La forma de la pulpa sigue aproximadamente los límites de la superficie externa de la dentina, las prolongaciones hacia las cúspides del diente se llaman cuernos pulpares.

Durante la formación radicular, la extremidad apical radicular es la abertura amplia limitada por el diafragma epitelial, los canales radiculares o pulpares, no siempre son rectos y únicos, sino varían por la presencia de canales accesorios.

Hay variaciones en la localización, forma y tamaño de los agujeros apicales, es rara una — recta y regular. Con frecuencia existen dos o más agujeros apicales bien definidos, separados por una división de dentina y cemento, o solamente cemento.

#### Composición química:

La composición de la pulpa dentaria tiene un promedio de 25% de materia orgánica y 75% de agua. La pulpa a medida que avanza en edad, se hace menos celular y más rica en fibras.

La pulpa es un tejido conectivo lano especializado.

#### Estructura:

La pulpa está formada por células, fibroblastos y una sustancia intercelular, ésta —



o su vez consiste de fibras y sustancia fundamental. También forma parte de la parte de la pulpa dentaria los cuerpos de las células de la dentina, los odontoblastos, y células defensivas.

**Células** .- Las células predominantes en la pulpa dentaria son los fibroblastos. Son células aplanadas provistas de un núcleo ovalado. Puede ser de forma estrellada y presentar largas prolongaciones y conectarse una con otra mediante desmosomas.

Las células defensivas son muy importantes para la actividad defensiva de la pulpa, especialmente en la reacción inflamatoria, en la pulpa normal se encuentran en estado de reposo.

Un grupo de estas células es el de los histiocitos o macrófagos que se encuentran generalmente a lo largo de los capilares, y con mayor frecuencia en las pulpas dentarias jóvenes.

Las células de reserva del tejido conjuntivo como son las células mesenquimatosas indiferenciadas, éstas células se encuentran asociadas también a los capilares y por esto se pueden diferenciar de los fibroblastos.

Un tercer tipo de células que desempeñan parte importante en las reacciones de defensa son los linfocitos.

En ocasiones también pueden observarse células plasmáticas, granulocitos y eosinófilos. La pulpa humana normal no contiene células cebadas, pero éstas pueden verse en las pulpas inflamadas.

**Fibroblastos y fibras** .- Conforme avanza la edad hay reducción progresiva en la cantidad de fibroblastos, acompañada por aumento en el número de fibras.

Las fibras de Korff se originan entre las células de la pulpa como fibras delgadas, engrosan desde hacia la periferia de la pulpa para formar haces relativamente gruesos que pasan entre los odontoblastos y se adhieren a la dentina.

Las fibras son principalmente de naturaleza colágena. Las fibras colágenas no son abundantes en la pulpa dentaria joven; la porción más apical es más fibrosa que el resto de la pulpa.

**Odontoblastos** .- El cambio más importante en la pulpa dentaria durante el desarrollo es la diferenciación de las células del tejido conjuntivo cercanas al epitelio dentario hacia odontoblastos.

**Sustancia fundamental** .- Contiene unos complejos de hidratos de carbono y uniones de proteínas con polisacáridos, existen también mucopolisacáridos ácidos y glicoproteínas.

**Vasos sanguíneos** :

Las arteriolas y vénulas entran o salen de la pulpa a través del agujero apical, y ordinariamente se encuentran una arteria y una o dos venas.

La arteria se lleva la sangre de la red capilar y la regresan a los vasos mayores.

Las vénulas siguen el mismo curso que las arterias, están situadas algo más hacia el centro de la pulpa.

#### **Nervios :**

Por el agujero apical entran gruesos haces nerviosos que pasan a la porción coronal de la pulpa, donde se dividen en numerosos grupos de fibras y finalmente dan fibras aisladas y sus ramificaciones. Por lo regular, los haces siguen a los vasos sanguíneos, y las ramas más finas a los vasos pequeños y los capilares.

En la pulpa se encuentran fibras somáticas aferentes mineralizadas que se van dividiendo en ramas más pequeñas en su trayecto hasta la porción más periférica. En la región subodontoblastica se pierde la vaina mielínica y la continuación de éstos nervios hacia la periferia se hace por medio de fibras desnudas en íntimo contacto con los odontoblastos y sus prolongaciones citoplásmicas.

En la pulpa se encuentran solamente un tipo de terminaciones, las terminaciones nerviosas libres, específicas para captar el dolor.

#### **Sensibilidad de la pulpa y la dentina:**

El dolor dentinal es agudo, punzante y de corta duración, mientras que el dolor pulpar es algo opaco y pulsátil, persistiendo durante cierto tiempo.

#### **Funciones de la pulpa:**

**Formadora** — La pulpa es de origen mesodérmico y contiene la mayor parte de los elementos celulares y fibrosos encontrados en el tejido conectivo laxo.

La función primaria de la pulpa dentaria es la producción de la dentina .

**Nutritiva** — La pulpa proporciona nutrición a la dentina mediante los odontoblastos utilizando sus prolongaciones . Los elementos nutritivos se encuentran en el líquido tisular.

**Sensorial** — Los nervios de la pulpa contienen fibras sensitivas y motoras. Las fibras sensitivas tienen a su cargo la sensibilidad de la pulpa y la dentina, conducen únicamente la sensación del dolor.

**Defensiva** — La pulpa está bien protegida contra lesiones externas, siempre y cuando se encuentre rodeada por la pared intacta de dentina. Si se expone a irritación ya sea de tipo mecánico, térmico, químico o bacteriano, puede desencadenar una reacción defensiva es por medio de la formación de dentina reparadora si la irritación es ligera, o como reacción inflamatoria si la irritación es más seria.

#### d) Cemento.

El cemento es un tejido especializado, mesenquimatoso calcificado, un tipo de hueso modificado que cubre la raíz anatómica de los dientes. Comienza en la región cervical — del diente, a nivel de la unión cemento-ósmática, y continúa hasta el vértice. El cemento — forma parte del aparato de sustentación de los dientes, su papel estriba en diluir en sus — sustancia los extremos de las fibras del ligamento periodóntico, y en esta forma unirlos al diente.

El cemento es permeable, su dureza es menor que la dentina. Es de color amarillo claro y se distingue fácilmente del esmalte por su falta de brillo y su tono más oscuro.

Existen dos clases de cemento: celular y acelular, ambos se componen de una matriz inter fibrilar calcificada y fibrillas colágenas. El tipo acelular no contiene células, se localiza en la mitad coronaria de la raíz, El cemento celular sí contiene células, se encuentra — menos calcificado que el acelular y está en la mitad apical de la raíz.

#### Composición química;

El cemento adulto contiene entre un 45% a un 50% de sustancia inorgánica y entre 50% y 55% de material orgánico y agua.

La mayor parte de la porción mineralizada está compuesta de calcio y fosfato, presente principalmente bajo la forma de hidroxapatita, también se encuentran en cantidades variables — vestigios de varios elementos, entre éstos tenemos al fluoruro, — el cual se encuentra especialmente en concentraciones altas en las capas externas del cemento. El calcio y la relación magnesio-fósforo son más elevados en las áreas apicales que en las cervicales.

Los principales componentes del material orgánico son colágeno y mucopolisacáridos.

#### Estructura:

El cemento acelular parece consistir únicamente de la sustancia intercelular calcificada y contiene las fibras de Sharpey incluidas. La sustancia intercelular está formada por dos elementos, las fibrillas colágenas y la sustancia intercelular está formada por los elementos, las fibrillas colágenas y la sustancia fundamental calcificada.

#### Fibras de Sharpey:

Cuando las fibras periodontales, que son las que conectan el diente al hueso, son incorporadas por el cemento a base de la oposición continua de éste, se les denomina fibras de Sharpey. Estas fibras son producidas por los fibroblastos en la membrana periodontal.

#### Fibras de la matriz:

Tienen orientados sus ejes largos paralelamente a la superficie de la raíz. Son producidas por los cementoblastos y son las encargadas de asegurar las fibras de Sharpey —

dentro del cemento.

Las células incluidas en el cemento celular, cementocitos son semejantes a los osteocitos y se encuentran en espacios llamados lagunas. La mayor parte de las prolongaciones se dirigen hacia la superficie periodontal del cemento.

Cementoblastos.— En la superficie del cemento pueden observarse los cementoblastos; éstas células son las encargadas de producir las fibras de la matriz, así como la sustancia fundamental.

Cementocitos.— Las lagunas del cemento alojan una célula, los cementocitos y los canaliculos contienen sus prolongaciones celulares. Los cementocitos, sobre todo los que están a cierta distancia de la superficie, tienen relativamente poco citoplasma y escasa organelas, manifestando con ello su hipocatividad.

Tanto el cemento celular como el acelular están separados en capas por líneas de incremento que indican una formación periódica.

Funciones del cemento: Anclar el diente en el alveolo óseo por medio de sus fibras. Compensar, mediante su crecimiento, la pérdida de sustancia dentaria consecutiva al desgaste oclusal.

Contribuir, por medio de su crecimiento, a la erupción oclusal continua de los dientes.

#### a) Ligamento periodontal:

Se han dado diversos términos a este tejido: membrana periodontal, pericemento, periosti dental, membrana alveolar, y ligamento periodontal.

El ligamento periodontal es el tejido conjuntivo que rodea a la raíz del diente, la une al alveolo óseo y se encuentra en continuidad con el tejido conjuntivo de la encía.

#### Estructura:

Los elementos celulares esenciales del ligamento periodontal son las fibras principales, todas unidas al cemento, estas fibras son colágenas blancas del tejido conjuntivo, y no pueden alargarse. Los haces de fibras principales, que siguen una dirección ondulada desde el hueso hasta el cemento, permiten movimientos ligeros del diente durante la masticación.

#### Fibras principales:

Grupo interseptal.— Estas fibras se extienden interproximalmente sobre la cresta alveolar y se incluyen en el cemento del diente vecino.

Grupo de la cresta alveolar.— Se extienden oblicuamente desde el cemento, debajo de la adherencia epitelial hasta la cresta alveolar. Su función es equilibrar el empuje coronario de las fibras más apicales, ayudan a mantener el diente dentro del alveolo y o

resistir los movimientos laterales.

**Grupo horizontal.** - Las fibras se extienden en ángulo recto respecto al eje mayor del diente, desde el cemento al hueso alveolar.

**Grupo oblicuo.** - Es el grupo más grande del ligamento periodontal, se extienden desde el cemento, en dirección coronaria, en sentido oblicuo respecto al hueso, soportan la mayor parte de las fuerzas masticatorias y las transforman en tensión sobre el hueso alveolar.

**Grupo apical.** - Se irradian desde el cemento hacia el hueso, en el fondo del alveolo, en raíces incompletas no existen.

Existen otro tipo de fibras, entre las cuales tenemos:

**Fibras colágenas,** contiene vasos sanguíneos, linfáticos y nervios, están distribuidas entre las fibras principales.

**Fibras elásticas,** son muy pocas.

**Fibras oxilábiles,** se disponen principalmente alrededor de los vasos y se insertan en el cemento del tercio cervical de la raíz.

Los haces de las fibras se encuentran empalmados o trenzados y unidos químicamente a la mitad del centro entre el cemento y el hueso en una zona llamada **Plexo Interdentario**, a partir de - fibras cortas.

#### **Elementos celulares:**

Los elementos celulares del ligamento periodontal son los fibroblastos, células endoteliales, cementoblastos, osteoblastos, osteoclastos, y restos epiteliales de Nalassez.

#### **Funciones del ligamento periodontal:**

Las funciones del ligamento periodontal son:

**Física.** - Transmisión de fuerzas oclusales al hueso; inserción del diente al hueso mantenimiento de los tejidos gingivales en sus relaciones adecuadas con los dientes; resistencia al impacto de las fuerzas oclusales; y provisión de una envoltura de tejido blando para proteger los vasos nerviosos de lesiones producidas por fuerzas mecánicas.

**Formativa.** - Es ejecutada por los cementoblastos y los osteoblastos, esencialmente en la elevación del cemento y el hueso, y por los fibroblastos que forman las fibras del ligamento.

**Nutritiva.** - El ligamento periodontal provee de elementos nutritivos al cemento - hueso y en la medida de los vasos sanguíneos, proporciona drenaje linfático.

**CAPITULO IV**  
**OPERATORIA PREVENTIVA.**

**A) CONCEPTO DE PREVENCIÓN.**

**B) OBJETIVOS DE LA ODONTOLOGIA  
PREVENTIVA.**

**C) OBJETIVOS DE LA OPERATORIA  
PREVENTIVA.**

La prevención requiere de un estudio adecuado desde el principio, marcando la pauta que el estudio propedéutico establezca en todas las subespecialidades de la odontología.

Prevención es definida como una suma de esfuerzos destinados a fomentar y/o restaurar la salud del individuo por medio de promoción y/o restitución de su salud - Bucal.

Prevención se refiere al tratamiento ó mecanismos empleados, para impedir ó interceptar afecciones y estados dentarios ó sistémicos, que tienden a destruir ó hacer menos efectivas las estructuras bucales ó de otro tipo y su función.

Los procedimientos preventivos pueden clasificarse según el momento evolutivo de la enfermedad en que se aplica la gama de servicios; puede enfocarse en tal caso a términos de " Niveles de Prevención " ( Primario, Secundario, Terciario ), que abarcan desde el período Prepatológico, antes de que se produzcan las enfermedades hasta la Rehabilitación en la cual han cesado los procesos morbosos activos pero han dejado secuelas.

Son los siguientes:

1er. Nivel	2o Nivel	3er Nivel	4o Nivel	5o Nivel
Promoción de La salud	Protección Específica	Diagnostico	Limitación de Incapacidad	Rehabilitación
PREVENCIÓN PRIMARIA		PREVENCIÓN SECUNDARIA		PREVENCIÓN TERCIARIA

1er Nivel.- No está dirigido hacia la prevención de ninguna enfermedad, en particular, comprende todas las medidas encaminadas a mejorar la salud general del individuo como: Nutrición óptima, Vivienda Saludable, Condiciones adecuadas de trabajo, Descanso, Entrenamiento Saludable.

2o Nivel.- Es una serie de medidas para la prevención de la aparición ó recurrencia de una enfermedad en particular, como: Vacunas Fluorización de agua, aplicación de Fluoruros para la prevención de caries dental, control de las placas bacteriana para la prevención de enfermedades parodontales.

3er Nivel.- Se compone de medidas destinadas a poner la enfermedad en evidencia y tratarla en las primeras etapas del período clínico, como: R X, Tratamiento Operatorio de lesiones cutáneas incipientes y en algunos casos como el de Tumores malignos, ya que

Este nivel suele ser ideal para tratarlo exitosamente.

4o Nivel.- Son medidas con la finalidad de limitar el grado de incapacidad producido por la enfermedad, como : Protecciones pulpares, extracción de dientes infectados.

5o Nivel.- Rehabilitación ( Psico - Físico ) ejemplo: Colocación de prótesis y coronas, dentaduras parciales ó completas, rehabilitación bucal.

#### OBJETIVOS DE ODONTOLÓGIA PREVENTIVA :

La odontología es una de las ciencias de la salud que abarca el estudio de una terapéutica destinada a prevenir el deterioro del aparato dentario y utilizar los procedimientos clínicos pertinentes que sirven para el mejoramiento de los pacientes, siendo una de las principales preocupaciones el aliviar al dolor.

La Filosofía Preventiva Dental se debe encamar como el tratar y entender al paciente como una entidad Biosicosocial.

Odontología Preventiva, síndrome de Salud Bucal dentro de la cual intervienen: Procedimientos de dieta, aplicaciones de fluoruro, fisioterapia individual ( Métodos cepillo de, hilo dental ).

En medio de éstos cambios, la Odontología Preventiva es la moda del momento por que la investigación odontológica ha proporcionado instrumentos y conocimientos útiles para prevenir muchas enfermedades bucales las más eficaces son los compuestos cariogénicos, también mejores enfoques diagnósticos han aportado a la Periodoncia una prevención de enfermedad gingival.

El ideal de la Odontología Preventiva, es actuar lo más temprano posible a la evolución de la enfermedad, como el efecto de impedir su iniciación ó progreso.

Existe un programa que permite la programación, conservación y estabilización de toda la dentadura, como una medida clínica preventiva.

- 1.- Educación del paciente y tratamiento para control de caries.
- 2.- Operataria Dental.
- 3.- Periodoncia.
- 4.- Planamiento y construcción de Prótesis Fijas y Removibles.
- 5.- Endoncia.
- 6.- Cirugía.

Si el paciente recurre al odontólogo a temprana edad y está convencido de los beneficios que le reportará una política de terapia preventiva, una correcta higiene bucal y la inmediata reparación del diente cuando la caries ha penetrado en el esmalte, le habrá tenen conciencia para evitar más adelante procedimientos restauradores más complicados.

Este programa de Práctica dental preventiva deberá ser elaborado por cada paciente y los casos a seguir con cada uno son los siguientes :



- A) Examen completo y evaluación del paciente
- B) Profilaxis oral completa e instrumentación de higiene oral personal
- C) Tratamiento de lesiones orales o dentarias en sus primeras fases, corrección de las deformidades periodontales, colocación de restauradores de contorno, adecuado para proteger la pulpa y restaurar la función y sustitución de los dientes que faltan,
- D) Prever las visitas periódicas del paciente
- E) Aplicaciones de Flúor en todas sus necesidades.
- F) Prever y conservar dispositivos ortodónticos cuando se indique
- G) Remisión del paciente a especialistas dentales para una evaluación precisa
- H) Premedicación de pacientes en caso de necesidad
- I) Utilización de métodos prácticos como exámenes de laboratorio
- J) Esterilización correcta y provisión de protectores bucales.
- K) Recomendación de un régimen dietético adecuado para la protección de estructuras dentales o el control de la enfermedad.

#### OBJETIVOS DE OPERATORIA PREVENTIVA

La operatoria dental siendo una de las ramas de la Odontología se encarga de restituir a las piezas dentales tanto en su Fónética como en su fisiología y estética, que pueden ser causados por procesos patológicos (Caries, Fracturas, Anomalías Dentarias)

Dentro de la prevención Operatoria nos inclinaremos como objetivo principal de la lesión curiosa y de las restauraciones en general (selladores, amalgamas, etc); proporcionando medidas preventivas útiles para su uso y elaboración dentro de la práctica clínica.

Existen procedimientos adhesivos que se usan como auxiliares para mejorar la calidad del sellado marginal, reduciendo la cantidad de estructura dentaria sana que se sacrifica normalmente en los requisitos de retención mecánica. Su función es actuar en destrucciones de tejido dentario, con el fin de establecer una retención mecánica y prevenir para que las lesiones no progresen hasta el punto en que se hacen necesarias las restauraciones convencionales; con el objeto de ofrecer una mejor apariencia y aumentar la posibilidad de una adecuada higiene bucal.

La Odontopediatría fué una de las primeras especialidades en las que se quiso acentuar la atención Bucal Preventiva en niños, siendo su objetivo principal eliminar el dolor bucal y la infección, la aparición de caries, la pérdida prematura de dientes y la asociación entre miedo y atención odontológica.

La colocación de restauraciones de alta calidad prescindiendo del material utilizado, es una de las principales maneras mediante las cuales el Odontólogo puede practicar

con éxito la Operación Preventiva, elaborando un programa cauteloso y esterilizado, tanto el instrumento como los materiales que llevar a la boca del paciente; podrán lograr una longevidad máxima del material que colocó en la restauración, ayudando a prevenir un ataque inmediato a base de microorganismos en lesiones cariosas.

Se puede fracasar al colocar una restauración que ayude ó que funcione como preventiva por varias razones, tanto errores del propio operador como del paciente; el alcance de muchos dentistas es conseguir una clientela numerosa, citas opresuradas y por razones económicas muchos dentistas objetan que no están dispuestos a dedicar el tiempo suficiente a la colocación de restauraciones de alta calidad. La consecuencia de esto es el deterioro prematuro de las restauraciones de alta calidad. La consecuencia de esto es el deterioro prematuro de las restauraciones y la posibilidad de una recidiva Caries.

La Prevención dentro de la Operación Clínica comienza después del ataque de caries; antes de fines del siglo G.V. Blah, inició muchos principios de prevención cuya aplicación sigue siendo una parte importante de un programa intensivo preventivo.

El enfoque que le ha transmitido ha sido mediante sesiones, consejo y demostraciones de autohigiene, cepillado, hilo dental, aplicación de fluoruros.

Los materiales, habilidades y técnicas para la prevención primaria capacitan al odontólogo para alcanzar una reducción continua de la actividad de la caries de sus pacientes; por lo tanto la caries de esmalte puede ser tratada mejor químicamente que restauradoramente; las obturaciones pueden colocarse en ambientes menos hostiles y la caries recurrente puede prevenirse evitando así una terapia restauradora cada vez más compleja con pérdida dentinaria profunda.

La Operación Preventiva inicia desde el momento mismo el ataque inicial de la caries que es sobre esmalte, por consiguiente el diagnóstico de la caries de esmalte es importante para determinar el tratamiento apropiado.

En sus esfuerzos por alcanzar éstos objetivos el odontólogo no debe olvidar que su paciente es una persona total, y que en consecuencia su responsabilidad primaria debe ser dirigida hacia el bienestar total de dicha persona y solo después hacia su boca y dientes.

## CAPITULO V CARIES.

- a) - Definición.
- b) - Mecanismos de la caries.
- c) - Etiología de la caries.
- d) - Factores que influyen en la producción de caries.
- e) - Sintomatología de la caries.
- f) - Teorías cariogénicas.
- g) - Clasificación de la caries.

## CAPITULO V.

### CARIES

#### CARIES:

Proceso destructivo de origen biológico caracterizado más o menos por la destrucción completa o incompleta de los elementos que forman el diente.

#### MECANISMO DE LA CARIES:

Cuando la cutícula de Kosmith está completa no puede existir caries, solo cuando ha sido destruida se presenta el proceso carioso, cualquiera que sea la causa, una vez destruido este cutículo los ácidos comienzan a desmineralizar la sustancia interprismático y con los prismas del esmalte, al cambio de iones se les denomina Dióxismo, esto hace que el esmalte sea permeable al ser destruidas las capas superficiales (husos, agujas, lamelas y penachos), donde hay vías de entrada que facilitan la penetración de gérmenes y ácidos.

#### ETIOLOGIA DE LA CARIES:

Existen dos factores que intervienen en la producción de la caries:

- 1.- Coeficiente de resistencia del diente.
- 2.- Fuerza de los agentes biológicos de ataque.

El primero está ligado en razón directa de la riqueza de las sales de coloradas que lo componen y a las variaciones individuales que pueden ser hereditarias o adquiridas.

La caries no se hereda pero si la predisposición por parte de los progenitores, se hereda la anatomía que puede o no facilitar el proceso carioso, la raza influye debido a las costumbres, medio de vida y régimen alimenticio.

Por medio de las razas se heredan de generación en generación, la mayor o menor resistencia a la caries, la cual debe ser constante para cada raza.

El sexo parece tener influencia en la caries siendo más frecuente en las mujeres que en los hombres; el oficio u ocupación es otro factor predisponente a la caries.

#### FACTORES QUE INFLUYEN EN LA PRODUCCION DE CARIES:

- 1.- Debe de existir susceptibilidad congénita a la caries.
- 2.- Los tejidos de los dientes deben ser solubles a los ácidos orgánicos débiles.
- 3.- Presencia de bacterias acidogénicas y acidobrícas y de enzimas proteolíticas.
- 4.- Una dieta rica en hidratos de carbono, especialmente en almidones que proliferan el desarrollo de estas bacterias.
- 5.- Una vez producidos los ácidos orgánicos principalmente el ácido láctico es indispensable que exista en neutralizada de saliva de manera que puedan efectuarse sus reacciones descalcificatorias en la sustancia mineral del diente.
- 6.- Que exista la placa bacteriana (película adherida esencial en todo proceso carioso).

## SINTOMATOLOGIA DE LA CARIES :

En la caries de esmalte no hay dolor, esto se localiza al hacer una inspección — y exploración, normalmente el esmalte se ve de un brillo y color uniforme, pero donde falta la cutícula de Nasmyth ó alguna porción de prismas que ha sido destruido da un aspecto de — manchas blanquecinas granulosas.

En otras ocasiones se ven surcos transversales y oblicuos de color opaco, blanco, amarillo ó café, microscópicamente cuando se inicia la caries se ve en el fondo restos alimenticios — en donde abundan numerosas variedades de microorganismos, los bordes de las cavidades son — de color más o menos obscuro y al limpiar los restos contenidos en estas cavidades encontramos que sus paredes son irregulares y pigmentadas.

## TEORIAS CARIOGENICAS:

Existen diferentes teorías en la producción de caries y son las siguientes:

### TEORIA ACIDOGENICA :

Según Miller la caries es producida por la acción de gérmenes acidogénicos, los — cuales producen ácidos que desintegran al esmalte.

Uno de los gérmenes acidogénicos es el LACTOBACILLO que al actuar sobre los carbohidratos — provocan un desdoblamiento y produce ácido láctico, el cual causará la destrucción del — esmalte. En la actualidad se considera un determinado grupo de estreptococos como gérmenes acidogénicos estos son : Mutans, Sanguis, Salivarius.

### TEORIA PROTEOLITICA :

Algunos autores como Gottlieb dice que la destrucción del tejido dental por caries se debe principalmente a la presencia de gérmenes proteolíticos, los cuales son capaces de producir lisas de proteínas y de esta forma iniciar la destrucción de la substancia — interprismaticas.

Ambas teorías son llamadas microbianas puesto que aceptan la presencia de gérmenes para la producción de caries, es decir que sería un mecanismo bioquímico en donde la presencia de — gérmenes en un caso acidogénico y en otro proteolítico nos causara la destrucción del esmalte.

### TEORIA ENDOGENA :

Según Sornie atribuye la caries a procesos anormales, en el metabolismo interno — del diente. De acuerdo a esta teoría la caries se producirá primero en el interior del diente y después provocará la fractura de la superficie adamantina.

## CLASIFICACION DE LA CARIES § CLASIFICACION DEL Dr. BLACK.

Se dice que esta clasificada de acuerdo a los tejidos que abarquen .

- a) — Caries de primer grado : abarca esmalte.
- b) — Caries de segundo grado : abarca esmalte y dentina.

c).- Caries de tercer grado : Abarca esmalte, dentina y pulpa.

d).- Caries de cuarto grado : Existe necrosis pulpar.

#### CARIES DE PRIMER GRADO :

Cuando la caries llega a tejido adamantino surge una evolución mas rápida ya que los tejidos dentinarios son más débiles, los túbulos dentinarios presentan un diámetro más — amplio que las estructuras del esmalte ( husos, agujas, penachos, estrías de retzius, líneas de Von - Amer ).

#### CARIES DE SEGUNDO GRADO :

Se presenta cuando la zona de defensa es decir la formación de dentina regular o esclerótica no fué lo suficientemente resistente y existe destrucción de la misma, llegando así el proceso carioso a la pulpa dentaria.

#### CARIES DE TERCER GRADO :

Se presenta cuando el proceso carioso llega por completo a la pulpa produciendo — palpita el síntoma de este tipo de caries es que presenta dolor espontáneo o provocado. El dolor provocado puede ser por medios físicos ( temperatura ) factores químicos ( ácidos - dulces ) o mecánicos ( cepillo ).

El dolor espontáneo es que surge cuando el paciente siente que le duele alguna pieza dentaria y al ser inspeccionada bucal lo verificamos.

#### CARIES DE CUARTO GRADO :

Es cuando la pulpa a sido destruida completamente por lo tanto no hay dolor espontáneo, ni provocado, pero las complicaciones pueden ser dolorosas como la monoartritis y su sintomatología la podemos identificar por tres datos que son :

a).- Dolor a la percusión, del diente.

b).- Sensación de alargamiento.

c).- Movilidad anormal del diente.

Otra complicación es la Osteomielitis, cuando la afección a llegado ha medula oseo.

## CAPITULO VI

### PREPARACION DE CAVIDADES

#### A.- CLASIFICACION DE CAVIDADES, ( CLASIFICACION DE BLACK ).

- a).- Por su extensión.
- b).- Por su finalidad.
- c).- Por su etiología.

#### B.- PRINCIPIOS DE LA PREPARACION DE CAVIDADES.

- a).- Diseño de la cavidad.
- b).- Forma de resistencia.
- c).- Forma de retención.
- d).- Forma de conveniencia.
- e).- Eliminación de la caries.
- f).- Terminado de la pared del esmalte.
- g).- Limpieza de la cavidad.

#### C.- INSTRUMENTAL.

#### D.- GENERALIDADES SOBRE PREPARACION DE CAVIDADES.

- a).- Apertura de la cavidad.
- b).- Remoción de la dentina corlada.
- c).- Limitaciones de los contornos.
- d).- Tallado de la cavidad.
- e).- Biselado de los bordes.
- f).- Limpieza de la cavidad.

## CAPITULO VI.

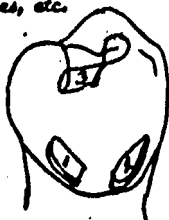### PREPARACION DE CAVIDADES.

#### A.- CLASIFICACION DE CAVIDADES.

Las cavidades se dividen de acuerdo a su extensión, su finalidad, y etiología  
a1.- Por su extensión.

Las cavidades, según su mayor o menor extensión se dividen en tres grupos:

1o.- Cavidades simples.- Son las que se encuentran situadas en una sola cara del diente, la cual le da su nombre, por ejemplo: Cavidades oclusales, masetales, distales, vestibulares, etc.



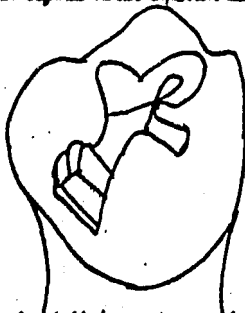
- 1.- Cavityd mesial .
- 2.-Cavityd gingival por vestibular.
- 3.- Cavityd oclusal en segundo molar inferior izquierdo

A veces también se las denomina por el tercio del diente donde asisten; así por ejemplo: cavityd . por vestibular, cavityd gingival por palatino.

Para fijar su posición en la boca, la denominación de la cavityd debe de ser seguida por el nombre del diente, ejemplo: cavityd oclusal en segundo molar inferior izquierdo; cavityd mesial en incisivo superior derecho.

2o.- Cavidades compuestas.- son las que se extienden en dos caras. Se designan con los nombres anatómicos de las caras del diente en que se encuentran situadas, por ejemplo: cavityd mesio - oclusal, cavityd vestibulo - oclusal, disto - Incisal, etc. También debemos especificar aquí, cuál es el diente afectado. Por ejemplo: cavityd mesio - oclusal, cavityd vestibulo- oclusal en el segundo molar inferior derecho.

Cavityd mesio - oclusal en el segundo molar inferior derecho.

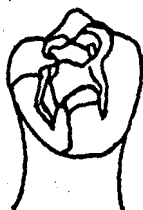

3o.- Cavidades complejas.- Son las talladas en tres o más caras del diente y también ellas señalan su denominación; por ejemplo:



Cavidad - ocluso - distal; cavidad - disto - ocluso - vestibular, etc, Al opegarles el nombre del diente quedan localizadas en la boca. Ejemplo: cavidad vestibulo - ocluso - mesial en el segundo molar superior izquierdo; mesio - ocluso - disto - vestibular en primer molar inferior derecho.

Cavidad vestibulo - ocluso - distal en el primer molar inferior derecho.



b). - Por su finalidad.

Las cavidades artificiales, realizadas mecánicamente por el operador, tienen:

**Finalidad terapéutica.** - será cuando nuestra intervención tenga por objeto el tratamiento de una lesión dentaria: caries, erosión, fractura; se trata de devolverle la salud a un diente.

**Finalidad protética o protésica.** - cuando se debe de preparar en el diente una cavidad destinada a recibir una incrustación, que servirá como cabeza de apoyo para un puente.

Las cavidades con finalidad terapéutica. - a su vez se clasifican de acuerdo con su situación en:

a). - **Proximales:** denominadas también intersticiales y son las mesiales y distales.

b). - **Expuestas:** son las que asientan en las caras libres del diente: oclusales, bucales y linguales.

c). - Por su etiología.

Basándose en la etiología y en el tratamiento de las caries, BLACK ideó una magnífica clasificación de las cavidades con finalidad terapéutica. Las divide primero en dos grandes grupos:

**Grupo I** - Cavidades en pitos y fisuras. Se confeccionan para tratar caries asentadas en deficiencias estructurales del esmalte.

**Grupo II** - Cavidades en superficies lisas. Se tallan en las superficies lisas del diente y tienen por objeto tratar caries que se producen por falta de autoclisis o por negligencia en la higiene bucal del paciente.

BLACK consideró al grupo uno como clase y subdivide el grupo II en 4 clases. -

Quedan así definitivamente divididas las cavidades en 5 clases fundamentales. Debido a su localización de las caries o la forma de sus curvas de desarrollo, cada una de estas clases de cavidades exige procedimientos operatorios que tienen particulares características.

## CLASIFICACION DEL Dr. BLACK :

*Clase I.*— Comprende íntegramente las cavidades en puntos y flauvas de los canas — oclusales de molares y premolares; cavidades de los puntos situados en las caras vestibulares, palatinas, linguales, de todos los molares; cavidades en los puntos situados en el ángulo de incisivos y caninos superiores.

*Clase II.*— En molares y premolares : Cavidades en las caras proximales, mesiales y distales.

*Clase III.*— En incisivos y caninos: Cavidades en las caras proximales que no afecten el ángulo incisal.

*Clase IV.*— En incisivos y caninos: Cavidades en las caras proximales que afecten — el ángulo incisal.

*Clase V.*— En todos los dientes: Cavidades en el tercio gingival, abajo de la porción más voluminosa del diente, en las caras vestibulares, palatinas o linguales.

*Clase VI.*— Las cavidades con finalidad protésica fueron consideradas por BOISSON — como clase VI, con lo que se completó la tradicional clasificación de BLACK.

El Dr. Alejandro Zabolinsky, dividió las cavidades con finalidades protésicas en :

a).— *Centrales* : Se llaman así por que exigen un mayor tallado del diente, una mayor profundidad en las tajadas dentarias. Dentro de las cavidades de este grupo las más importantes son : M - O - D ( mesio-oclusal- distal) y proximio-oclusal.

b).— *Periféricos* : Al contrario de las anteriores, se hallan limitados a zonas más periféricas del diente; son totalmente diferentes, en su forma, a las cavidades que se preparan con fines terapéuticos.

## B.- PRINCIPIOS DE LA PREPARACION DE CAVIDADES:

La preparación de cavidades constituye el cimiento de la restauración y la minuciosidad de la preparación determina el éxito del procedimiento operatorio. Se emplean instrumentos cortantes giratorios y de mano para preparar el diente para recibir y apoyar la restauración; son necesarias ciertas profundidades y angulaciones una vez que hoyo sido colocado en el diente.

Los escritos de Black fueron los primeros en que se refinieron y catalogaron los métodos — para la reducción de los dientes.

A él se deben las reglas de entención y las formas retentivas ensambladas a manera de caja que se ha diseñado para los dientes.

Los escritos de Black para la preparación de cavidades son los siguientes:

a).— *Diseño de la cavidad.*— La forma y contorno de la restauración que se hará sobre la superficie del diente.

b).— *Forma de resistencia:* El grosor y la forma dada a la restauración para evitar la fractura de cualquiera de estas estructuras.

c).— *Forma de retención* : Propiedades dadas a la estructura dental para evitar la —

eliminación de la restauración.

d).- Forma de conveniencia.- Métodos empleados por... preparar la cavidad para lograr el acceso para insertar y retirar el material de restauración.

e).- Eliminación de caries.- Procedimiento que implica eliminar el esmalte cariado y - descalcificado; si es necesario, deberá ser seguido por la colocación de bases intermedias.

f).- Terminado de la pared de esmalte.- Procedimiento de alisamiento, angulación y biselado de las paredes de la preparación.

g).- Limpieza de la cavidad.- La limpieza de la preparación después de la instrumentación incluye la elución de partículas dentales y cualquier otro sedimento restante dentro de la preparación, así como la eliminación de barreras y medicamentos para mejorar las propiedades restauradoras o para proteger a la pulpa. El reducir a el diente deberá seguirse una técnica conservadora. La producción se refiere principalmente a las fuerzas mecánicas de la preparación y angulación de las paredes y la profundidad de la cavidad. Estos factores deberán ser - acordes con la forma de la cavidad y cambiarán según las propiedades físicas del material de restauración.

a).- Diseño de la cavidad: Se refiere a la forma del área original de la preparación; - esta deberá incluir la lesión cariosa y las zonas susceptibles a la caries sobre la superficie que se restaura. Los márgenes deberán localizarse sobre estructuras dentales sanas que sean - limpiadas en forma natural por la masticación o que puedan ser limpiadas por aparatos para la higiene.

Factores que afectan el diseño de la cavidad:

La relación covosuperficial constituye parte del diseño de la cavidad. El margen covosuperficial deberá ser biselado cuando se emplean materiales más resistentes que el mismo diente.

Un grupo de factores que ayudan a determinar el diseño de la cavidad son las normas que rigen los factores de extensión por prevención o contar puro inmunidad, estos factores determinan el sitio en que se localizan definitivamente el margen de la cavidad. La preparación se extenderá através de áreas susceptibles a la caries que hacen contacto con los bordes de la lesión cariosa. Las normas a seguir al hacer el diseño de la cavidad incluyen:

- La magnitud del esmalte afectado (generalmente descalcificado). - La extensión de la caries a nivel de la unión de la dentina y del esmalte. - Las áreas incluidas en la extensión por - prevención (colocación de los márgenes en zonas inmunes).

b).- Forma de resistencia: La forma de resistencia deberá evitar la fractura de la restauración o del diente. El grosor de la restauración, así como el diseño de las paredes de la cavidad se han calculado para desviar o absorber las tensiones.

Factores que afectan la forma de resistencia:

Las paredes internas de la cavidad se preparan de tal manera o forma que se unen en dirección perpendicular y paralelo a la línea de fuerza y se producen paredes definidas.

integradas para poder completar la resistencia. La profundidad de la cavidad deberá hacerse adecuadamente para permitir que exista un grosor adecuado en sentido ocluso- cervical del material de restauración. Las propiedades físicas del material de restauración también afecta la resistencia. El tipo de palanca ejercida sobre la restauración también esta relacionada con la resistencia.

El grosor adecuado del material de restauración está asegurado cuando las paredes axial y pulpar se colocan a 2mm. dentro de la unión de la dentina con el esmalte. El diente se prepara a esta profundidad o se coloca la superficie base para conformarse a esta cifra para protección de la pulpa. La profundidad de la cavidad se acepta como adecuada si se generan fuerzas oclusales normales del diente y existieran mínimas propiedades de resistencia en la restauración.

La forma de resistencia se proporciona más adecuadamente mediante la profundidad de la cavidad y no la anchura, ya que la sobreextensión vestibular y lingual debilitan los chapidos.

La angulación de las paredes del ensamble afecta la resistencia. Una cavidad en forma de plato no ofrecerá buen apoyo y dará como resultado el desalojamiento. El factor angulación se encuentra íntimamente relacionado con la retención por fricción de las paredes.

#### c) Forma de retención.

El motivo de la forma de retención es impedir el desalojamiento de la restauración, se logra mediante algún tipo de retención mecánica entre la pared de la cavidad y el material de restauración.

#### Tipos de forma de retención:

Retención por fricción con las paredes: Es obtenida por su unión con el material de restauración. Mientras más áspera sea la pared de la cavidad mejor será la retención de la restauración.

Retención mecánica.- Esta se coloca en las espigas y extremidades de la preparación.

Surcos, agujeros, colas de milano, accesorias y espigas.

#### d) Forma de convergencia.

El lograr acceso para preparar al diente y colocar la restauración es indispensable.

#### Métodos para obtener la forma de convergencia:

Extensión de la preparación de la cavidad.- El diente puede ser preparado para permitir el acceso a la caries y a la dentina. Esto se hace variando la angulación de la pared o eliminando esmalte sano.

*Selección de instrumentos.*— La utilización de instrumentos pequeños o diseñados especialmente permite que la cavidad sea preparada cuando sea difícil llegar a ciertas superficies.

*Método mecánico.*— La aplicación de la separación lenta y rápida así como la retracción gingival pueden proporcionar conveniencia al hacer la preparación de la cavidad. La forma de conveniencia es necesaria para el procedimiento operatorio, ya que si no se cuenta con el acceso adecuado no es posible dar las dimensiones ni el acabado necesario.

e) — Eliminación de caries:

La restauración permanente no deberá ser colocada hasta que toda la caries haya sido retirada de la lesión. El material carioso es tejido infeccioso blando o esponjoso, lo que lo hace inadecuado como cimiento de una restauración. Este deberá ser eliminado para proporcionar una pared de dentina sólida.

Las cavidades profundas deberán ser cubiertas sistemáticamente por hidróxido de calcio. La eliminación general de caries se emplea para rehabilitar al paciente al principio del tratamiento; eliminando la caries, ajustando la dieta, mejorando las técnicas de cepillado dental y alterando la flora bacteriana de la boca.

El retiro de la caries elimina los irritantes de la estructura dental. El hecho de que el tejido carioso sea blando lo hace incompatible con la restauración.

f) — Terminado de la pared del esmalte:

El terminado de la pared del esmalte es la fase más delicada de la refinición de una cavidad. La angulación final de la pared se dará durante la etapa de terminado. El margen corno-superficial deberá ser refinido en forma de ángulo recto o biselado para complementar las propiedades físicas de la restauración elegida.

La adaptación de ciertos materiales ha sido mejorada dejando la pared de la cavidad húmeda. Debido al aumento del área superficial de la pared, existe mayor interdigitación entre ambas superficies cuando se emplea amalgama. Sin embargo, en todas las preparaciones el borde del esmalte deberá aliarse para producir el mejor margen corno-superficial posible. La pared de la cavidad, alisada y definida favorecerá todos los principios de preparación de cavidades.

g) — Limpieza de la cavidad:

La limpieza de la preparación terminada es el último principio que deberá realizarse, — la eliminación de fragmentos de tejido dental, sangre, saliva y mucina de la cavidad favorece la adaptación de la restauración a la pared de la cavidad. La continuación puede reducirse empleando el dique de hule para aislar a el diente.

El agente limpiador de elección es el peróxido de hidrógeno al 3% aplicado directamente con el espíritu nebulizador de la unidad.

Las aplicaciones de urea tibia se emplean para terminar el procedimiento de limpieza. El diente deberá ser secado totalmente y examinado con un explorador afilado. La punta del — explorador se colocará en las retenciones para limpiar y eliminar el sedimento y usando después aire hasta que se logre un grado de limpieza aceptable.

#### C.- INSTRUMENTAL:

Instrumentación empleada para lograr estos principios:

##### a).- Forma de convergencia.-

Utilizando una fresa redonda número medio para penetrar y una fresa de cono invertido número 39 para hacer la entonación, con instrumentos giratorios de velocidad normal operando a 6 000 r.p.m. Para los instrumentos giratorios de alta velocidad de 250 000 r.p.m. se emplean las fresas pequeñas para fisure número 556, 557, 699 a 700.

b).- Forma de resistencia.- Se emplean fresas de fisura de velocidad normal número - 557 y 701.

c).- Forma de retención.- Se colocan zonas retentivas con una fresa de cono invertido número 33 y agujeros para postes con una fresa de cono invertido número 700, las que deberán ser operadas a velocidad normal.

d).- Forma de convergencia.- Las fresas pequeñas de fisura son aceptables, las fresas para la pieza de mano recta es empleada por su convergencia, ya que el tallado más largo y delgado de esta fresa es útil en preparaciones anteriores.

e).- Eliminación de caries.- Las grandes caries iniciales se retiran con un excavador de cuchara. La caries residual se elimina con fresas redondas grandes números 4 y 6, — girando a la menor velocidad posible.

f).- Terminado de la pared de esmalte.- Las fresas de fisura recta, operando a la — menor velocidad posible, se emplean para alisar la cavidad.

g).- Limpieza de la cavidad.- Tazundas de algodón saturadas con peróxido de hidrógeno al 3 % son aceptables para las preparaciones terminadas.

## D.- GENERALIDADES SOBRE PREPARACION DE CAVIDADES .

El operador no debe olvidar que la base sólida de una restauración permanente des-  
cansa en una cavidad bien preparada, de la que debe estar hecha sobre tejido sano. Los que  
pretenden " economizar diente " hacen agujeros, reduciéndose solamente a la caries, sin —  
hacer extensión por prevención no beneficida al paciente., por lo contrario lo perjudican —  
yo que atentan a los sanos principios que rigen a la operatoria. En esas condiciones la —  
obturación coherá por falta de onclaje, o se fracturán las paredes del diente y se localiza  
rán nuevas caries que devieron ser prevenidas.

Los objetivos de la preparación de una cavidad son:

- 1.- Eliminar los tejidos alterados por la acción de la caries.
- 2.- Suprimir un foco infeccioso capaz de dar lugar a la contaminación del diente vecino —  
( caries proximal), o la del organismo en general ( focos infecciosos apicales ).
- 3.- Impedir la recidiva de la lesión en el diente tratado.

Los tiempos operatorios son :

- a).- Apertura de la cavidad.
- b).- Remoción de la dentina cariada.
- c).- Limitaciones de los contornos.
- d).- tallado de la cavidad.
- e).- Biselado de los bordes.
- f).- Limpieza definitiva de la cavidad.

PRIMER TIEMPO :

Apertura de la cavidad :

La apertura de la cavidad consiste en separar todas las porciones de esmalte que  
se hallen descalcificadas o socavadas. Esto tiene dos finalidades : Por una parte quitar —  
lo inútil y por otra, lograr una amplia visión de la cavidad de la caries para facilitar y  
asegurar la total eliminación de la dentina cariada.

Para una explicación general de la apertura de la cavidad, el Profesor Ritacco ha dividido  
a la caries en dos grandes grupos :

- 1.- Caries en superficies libres del diente.
- 2.- Caries proximales con la presencia del diente vecino.

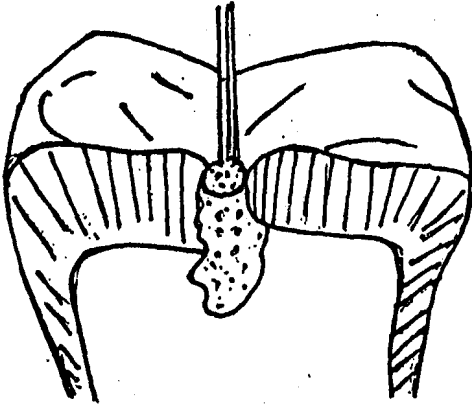
1.- La caries en . . . superficies libres del diente comprende :

Puntos y fisuras ( clase I de Black ); Caries gingivales ( clase V de Black ) y caries —  
estrictamente proximales con ausencia del diente vecino.

Apertura: cuando la caries es pequeña, el esmalte está muy firme todavía y obliga a ne-  
cesitar una verdadera apertura de la cavidad esta se realiza mediante la utilización de ins-  
trumentos rotatorios con poder de desgaste y penetración ; el ideal es la piedra de .

diamante redonda pequeño usado a alta velocidad.

Con esta fresa debe abrirse ampliamente la brecha de la caries; luego se continúa con una piedra de diamante tronco-cónica o cilíndrica, algo más pequeña que la apertura lograda, hasta eliminar totalmente el esmalte socavado.



Cuando la caries es grande, ya existe naturalmente una brecha en la que puede ser colocada una piedra de diamante tronco-cónica o cilíndrica, para eliminar con ella la totalidad del esmalte socavado.

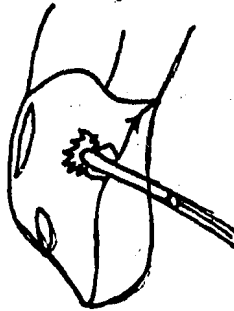
La apertura de las cavidades de clase V cuando no se ha producido espontáneamente, puede realizarse con pequeñas piedras redondas de diamante.

## 2.- Apertura de la caries proximal con presencia del diente vecino.

Esta caries comprende: Caries proximales en incisivos y caninos (clase III de Black), caries proximales en premolares y molares (clase II de Black).

Cuando la caries de clase III es pequeña (estrictamente proximal), para realizar la apertura de la cavidad es necesario un paso previo la separación de diente. Se logra así la visualización de la caries y la apertura se hará fácilmente con fresas redondas pequeñas, número 1/2 ó 1.

Cuando la caries de clase III es grande y ha socavado o desmoronado parte del esmalte vestibular o palatino (o lingual si se trata de dientes inferiores) la apertura de la cavidad se realiza con piedras tronco-cónicas de diamante.



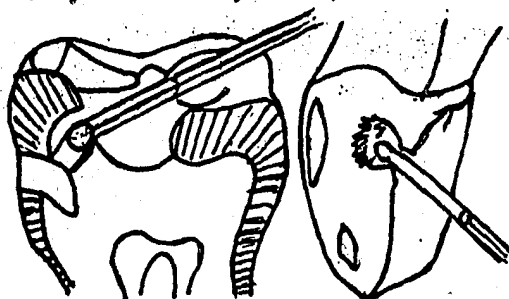


desbastando el esmalte socavado en forma de media luna. En estos casos no es imprescindible separar los dientes.

Si la caries de clase III es pequeña y existe el diente vecino, la apertura de la cavidad se hacen partiendo de la cara oclusal, aunque ello esté indemne. Con una piedra de diamante chico se talla una pequeña cavidad en la zona del surco vecino a la cara afectada.

Una vez vencido el esmalte con dicha piedra, haya o no caries en oclusal, se coloca una fresa redonda dentada pequeña No. 502 ó 503 y en pleno dentina se confecciona un túnel que pase por debajo del reborde marginal y llegue hasta la caries.

Se ensancha el túnel, preferentemente a expensas de oclusal, con fresa redonda más grande o con fresas de cono invertido pequeñas No. 34; luego con piedras tronco-cónicas o cilíndricas de diamante, de tamaño ligeramente menor al diámetro del túnel, se desmorona el reborde marginal con esmalte ya socavado, haciendo una suave presión hacia oclusal.



El Dr. Zobotirny nos dice que el instrumental y la técnica operatoria diferirán según sea el tipo de cavidad:

Cavidad en la que existen bordes de esmalte socavados y debilitados por la caries recurrente.

Cavidad en que los bordes de esmalte se encuentran sostenidos por una capa de dentina, que, aunque más o menos atacada, es lo suficientemente resistente como para desempeñar su función de amortiguador.

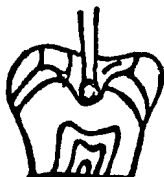Cavidad que, por su situación y dimensiones, exija ser abierta a partir de una superficie indemne del diente, como sucede con las caries estrictamente proximales de los premolares y molares (cuando existe el diente vecino).

En el primer caso se utilizarán, preferentemente cortantes de mano; cinceles rectos y angulados; el instrumento deberá ser colocado en tal forma que su hoja se halle situada lo más perpendicularmente posible con respecto al plano que contiene o la apertura de la cavidad y con un bisel vuelto hacia el centro de la misma. Se resacará el esmalte por pequeñas poncillas.

Mediante la aplicación de nuevos golpes dados por medio de un murtillo *had-hoc*.

Los dedos de la mano que empuja el instrumento, deberá buscar un apoyo conveniente en los dientes vecinos, para impedir que aquél resbale en forma brusca y vaya a lesionar las paredes de la boca; o penetre bruscamente en el interior de la cavidad.

También puede eliminarse ese esmalte socavado procediendo a su desgaste por medio de piedras montadas.



Eliminación de esmalte socavado.

En el segundo caso; Se recurrirá a instrumentos cortantes rotatorios: taladros, fresa redonda (redonda, cilíndrica, cilíndrica terminada en punta tronco-cónica); piedras montadas o puntas (cónica, piriforme, en forma de lenteja); discos para separar (de acero). Cuando se trata de caries fibrosas estrechas, situadas en las caras oclusales de los premolares y molares, se excava una pequeña depresión en la parte media de la caries, con una fresa redonda, ligeramente mayor de diámetro que el de la cavidad ya existente.

Después se cambia dicho instrumento por una fresa cilíndrica o tronco-cónica y se extiende en todos los sentidos, poniendo bien al descubrimiento la zona cariada.

Se crea en la parte media de la caries, por medio del taladro y fresa redonda dentada, una depresión, en la que se introducirá una fresa de cono invertido. Inclínndola ligeramente, se procederá a socavar el esmalte, a nivel del límite amelodentinario; llevándola luego hacia el exterior, se destruirá la cornisa diamantina resultante.

En el tercer caso. Las piedras montadas o puntas se utilizan principalmente en aquellos casos en que se deben iniciar las operaciones sobre esmalte sano, como cuando se procede a la apertura de una cavidad estrictamente proximal, en un molar o premolar, desde la superficie trituyente.

Los discos para separar se emplean para la apertura de las caries proximales, en los premolares y molares.

#### SEGUNDO TIEMPO :

##### Remoción de la dentina cariada.

En el transcurso de este tiempo operatorio debemos eliminar, del interior de la cavidad, todos aquellos tejidos que se hallen afectados por el proceso mismo de la caries.

Para la remoción de la dentina cariada se recurre al empleo de cucharillos, las cuales se utilizan de la siguiente manera ;

El borde contante de la cucharilla se introducirá en la dentina reblondecida a nivel de la parte media de la cavidad; profundizada ligeramente la cucharilla se le imprimirá un movimiento rotatorio, en sentido oclusal, con la que se levantará una capa más o menos gruesa de dentina desorganizada.

Procediendo siempre desde el centro hacia la periferia, resacaremos los tejidos cariados.

También se puede hacer uso de fresas redondas lisas grandes No. 4 a 7 De esta manera se disminuye el riesgo de la exposición intespectiva de la pulpa. Es conveniente usar la baja-velocidad. La dentina enferma debe ser rigurosamente eliminada con movimientos de la fresa que se dirijan desde el centro a la periferia.

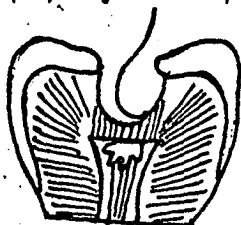
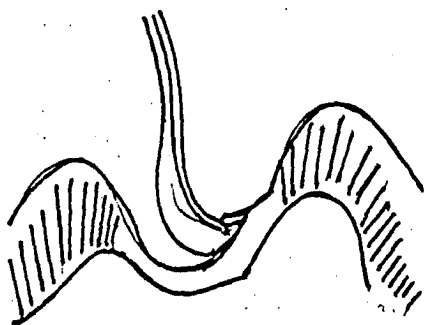
#### Control de la cavidad:

Una vez resacada la dentina enferma, es necesario hacer el control de la cavidad, para ver si se dejó o no restos de tejidos cariados, así cercionarse de si ha llegado a perforar la cámara pulpar. Un primer examen se puede hacer por medio de la observación directa o indirecta; esta simple inspección permitirá descubrir la presencia de dentina cariada que por su color pardusco se destaca fácilmente de los tejidos sanos de color blanco-amarillento.

También se puede usar el explorador, sólo se debe dar por finalizado este tiempo operatorio cuando al pasar suavemente el explorador por el fondo de la cavidad se produzca el característico ruido dentinario. Si todavía existe dentina reblondecida, la punta aguda del explorador, al hundimiento en el tejido descalcificado, levantará pequeños trozos de tejido enfermo y no producirá ningún ruido al deslizarse.

La tintura de iodo o la violeta de genciana son útiles para descubrir dentina enferma, se utiliza de la siguiente manera:

Por medio de una torundita de algodón empapada de la solución de iodo o violeta de genciana se pincelan las paredes de la cavidad y particularmente el fondo de la misma; proyectando agua tibia en el interior de la cavidad y examinándola por medio del espejo, se deduce que-



ha quedado tejido enfermo xonviene comprobar la presencia de manchas oscuras bien limitadas, redondeadas por espacios más claros ( dentina sana ).

### TERCER TIEMPO :

#### Limitaciones de los contornos.

Después de extirpadas todas aquellos partes del diente que aparezcan dañados o rebeldes, tanto del esmalte como de la dentina, se procurará dar a la cavidad una forma adecuada para recibir y retener los materiales de obturación.

Los requisitos para la limitación de los contornos son :

- a).- Extensión preventiva.
- b).- Extensión por estética,
- c).- Extensión por razones mecánicas.
- d).- Extensión por resistencia.

El punto de vista más importante al tratar de la conformación de la cavidad es el de que las paredes del diente remanente después de haber sido limpiadas de caries, deben ser lo suficientemente fuertes para poder resistir la presión masticadora, en las nuevas condiciones a que se hallará sometida. Por este motivo las paredes de esmalte que no tengan el apoyo de protección de una capa lo bastante gruesa de dentina elástica deberán ser suprimidas, igualmente hay que quitar las aristas y los pisos de esmalte que puedan quebrarse al masticar y dar origen a una grieta o un espacio entre el esmalte y el material de obturación

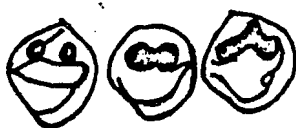
#### a).- extensión preventiva:

Consiste en llevar los bordes de la cavidad hasta zonas imunes al desarrollo de la caries, con el fin de evitar recidivas o nivel de los bordes de la obturación. Esto se conoce como la extensión preventivo de Black.

La zona immune se encuentra situada en regiones del diente desde el movimiento de los labios de los carrillos, de la lengua, y la fricción fisiológica normal de los alimentos durante la masticación realijan una limpieza automática. Estas son las zonas de autoclisis.


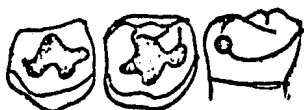
En cavidades de clase I, la extensión preventiva se realiza de acuerdo con la anatomía de las fosas y surcos.

En las cavidades de clase II la extensión preventiva exige llegar hacia vestibular y lingual hasta la zona de autoclisis y en dirección gingival hasta por debajo de la lengüeta, esto se debe permitir el pasaje de la punta de un explorador entre los bordes de la cavidad y el diente adyacente en tres direcciones : Bucal, lingual, y gingival; la extensión deficiente dará por resultado -



la incompleta extracción o la instalación de nuevos caries y la dificultad para la aplicación de la matriz.

En las cavidades de clase III y V sólo debe incluir la lesión de la caries. Sin embargo una descalcificación de esmalte-odópico o una lesión de clase V exige la ampliación de la cavidad correspondiente a ésta, para incluir esa área y prevenir la recurrencia de caries.

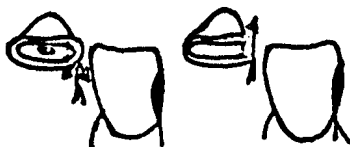

b).- Extensión por estética:

También en este tiempo operatorio deben considerarse factores estéticos al confeccionar la forma definitiva de la cavidad en lo que respecta a su borde cavosuperficial.

Ellas deben estar diseñadas con la anatomía dentaria.

Es también por razones de estética que se extiende hacia la cara labial el borde correspondiente de una cavidad proximal en un incisivo o canino, cuando se le va a obturar por medio de una orificación o de una incrustación de oro.



c).- Extensión por razones mecánicas:

En algunos casos se debe extender la cavidad por razones mecánicas, solo así se pueden disminuir las fuerzas desrolladas por las paredes dentarias para mantener firmemente la restauración en su sitio durante el acto masticatorio.

En una cavidad dentaria se distinguen el fondo de la misma, las paredes y los bordes. El fondo debe ser lo bastante fuerte para evitar una acción perjudicial sobre la pulpa, las paredes de la cavidad deben ser asimétricas resistentes, para no ceder a la presión cuando se introduzcan los materiales de obturación.

La cavidad debe tener profundidad suficiente por todos los lados de manera que en todos los sitios debe existir una capa de material de relleno suficiente para ofrecer la resistencia-debida.

Tal fin se alcanza haciendo perpendiculares las paredes; evitando los ángulos obtusos y agudos tanto en el fondo de la cavidad como en los bordes. Cuanto más pequeña y regular sea la cavidad, tanto más seguro estará el material obturado.

#### *d).- Extensión por resistencias:*

Después de la remoción de la dentina cariada suelen quedar bordes adamantinos acabados, esto sucede con cierta frecuencia en las curvas oclusales de los primeros molares superiores, cuando existen caries en ambas fosas.

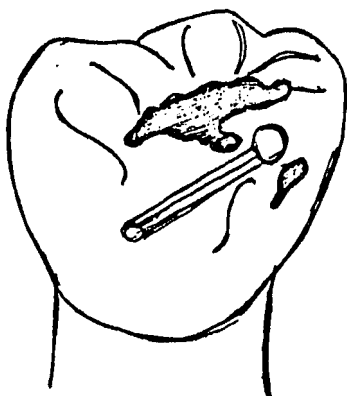
En estos casos el puente que se espera ambas cavidades pueden haber quedado debilitada y el esmalte, por su fragilidad, no soportará el esfuerzo que le exigirá el acto masticatorio.

Se realiza entonces lo que se denomina extensión por resistencias, es decir se unen ambas cavidades eliminando el tejido poco resistente.

Cuando un molar superior o inferior existe caries oclusal y también en la fosa vestibular o palatina, y al finalizar la remoción del tejido cariado (dentina) queda el borde marginal muy débil.

Se debe realizar extensión por resistencia, eliminando dicho reborde para unir ambas cavidades.

En este tiempo operatorio se puede emplear una fresa tronco-cónica de diamante o piedra en forma de lenteja.



#### **CUARTO TIEMPO :**

##### Tallado de la cavidad.

Comprende el conjunto de operaciones pendientes a dar a la cavidad una forma tal, que la capacidad para recibir y retener una sustancia obturadora cualquiera, cuya finalidad será devolver al diente su función fisiológica, al igual que sus características anatómicas y estéticas.

Además esa forma debe asegurar, frente a la acción repetida de las fuerzas masticatorias, un máximo de resistencia, no sólo de las paredes cavitarias, sino también del diente en sí. Para lo antes mencionado, se debe considerar:

- Forma de resistencia.
- Forma de retención.
- Forma de anclaje.
- Forma de comodidad o conveniencia.

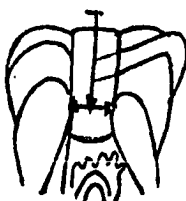
##### Forma de resistencia.

Se dice que una cavidad tiene forma de resistencia cuando presenta características tales que la hacen capaz de soportar, sin que reduzca la fractura del diente o de algu-

na de las paredes cavitarias, por las presiones que durante los esfuerzos de la masticación le son transmitidos por intermedio de la sustancia obturadora.

Se consideró el fin perseguido tallando un piso plano que forme, con las paredes circundantes, también planas, ángulos — diédros y diedros bien marcados.

En caso de que la caries fuese profunda y la remoción de la dentina cariada hubiese marcado un desnivel en las paredes o en el piso de la cavidad, está indicado igualar dichas superficies por medio del cemento.



#### Forma de resistencia en las cavidades simples:

Se le consigue adoptando la forma conocida con el nombre de caja; en ellas las paredes son planas y se unen formando ángulos nítidos, ya sea diédros o diedros.

#### Forma de resistencia en las cavidades compuestas y complejas:

Como estas cavidades se extienden a 2, 3 o más caras, estarán constituidas por igual número de cajas unidas entre sí; la unión de dos cajas contiguas marcan lo que se conoce con el nombre de escalón.

#### Forma de retención:

Es la forma que se da a la cavidad para que la sustancia plástica de restauración, en ella condensada, no sea desplazada por la forma de retención son las mismas que en la forma de resistencia:

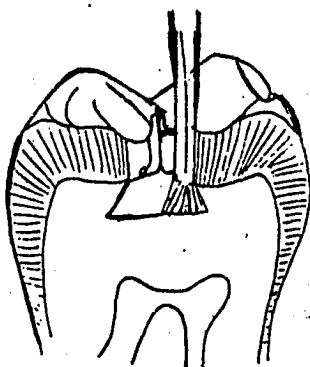
Paredes y planos que formen al intersectarse, ángulos diédros.

También consiste principalmente, en lograr en sitios elegidos previamente que el piso de la cavidad tenga mayor diámetro que su perímetro externo.

La retención depende también de la rugosidad y elasticidad de la dentina.

En las cavidades, el desplazamiento de la restauración puede realizarse en un sólo sentido:

Hacia la apertura de la cavidad, en ella basta con que la profundidad sea igual o mayor que el ancho, aunque sus paredes laterales sean paralelas o ligeramente divergentes hacia el exterior. Esta regla solo podrá ser llevada a la práctica en aquellos casos en que se trate de cavidades de pequeña apertura.



Cuando la cavidad es de amplia apertura, se logrará la retención adecuada, siempre - que el tipo de material de obturación que se vaya a emplear así lo exija, haciendo divergir ligeramente las paredes laterales o medida que se aproximen el piso de la cavidad. La divergencia puede afectar a las paredes axiales en toda su altura, o sólo a nivel de su unión con el piso.

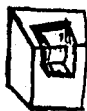Suelen tallarse también retenciones adicionales en los ángulos diedros de unión del piso de la cavidad con las paredes laterales. Logrando así en determinados casos, que el piso de la cavidad sea mayor que la abertura.

En las cavidades compuestas las restauraciones pueden desplazarse en varios sentidos: hacia la abertura de cualquiera de las cajas.

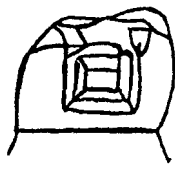
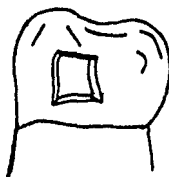
Para que una cavidad tenga retención debemos tener en mente otro factor. La fuerza masticatoria que se ejerce en el reborde marginal o en sus proximidades.

Se tiene que considerar dos casos generales:

1.- Sin escalón.- Aquí la forma de retención se obtiene en igual forma que en las cavidades simples, con la única diferencia de que, por el hecho de faltar una de las - paredes laterales, conviene exagerar un tanto la divergencia, en forma de cola de milano con respecto al piso cavitario.



2.- Con escalón.- La retención se refuerza mediante el tallado de una caja adicional - esta caja adicional o caja oclusal en los premolares y molares, es llamada cola de milano lingual a nivel de los incisivos y caninos.



Cada material exige determinadas propiedades de la forma de la cavidad y no todas las - cavidades permiten el empleo de todos los materiales de empaste, ya a causa de la retención.

Existen surcos de retención, los cuales ofrecen mayor eficacia para los fines perseguidos, es decir agarre para el empaste, que se extienda alrededor de la cavidad formando un plano de retención muy amplio, junto con el menor perjuicio del diente por pérdida de sustancia.

En cuanto a la prolongación plana circular del empaste y dispuesta como un anillo saliente - alrededor del mismo que penetra en la ranura de retención, es casi imposible su fractura y - además la operación de rellenar el surco con los materiales de obturación no ofrece la menor dificultad.



## IASTRUMENTAL.

Para conseguir paredes y pisos planos que formen, al intersectarse, ángulos bien marcados se utilizará :

Fresos cilíndricos .- Que mantendrán perpendicularmente con respecto al piso de la cavidad dará piso plano y paredes laterales planas y paralelas.

Fresos tronco-cónicos .- Nos harán un piso plano y paredes laterales también planas, aunque ligeramente divergentes entre sí hacia el exterior.

Fresos de cono invertido .- Alisan el piso cavitario y las paredes laterales, haciendo a estas últimas convergentes hacia el exterior ya sea en toda su altura o sólo a nivel de su unión con el piso, según el tamaño de la fresa a que se recurra.

## FORMA DE ANCLAJE.-

Cuando se trata de restaurar una cavidad con una incrustación es imprescindible tener en cuenta que dicho bloque restaurador debe quedar firmemente en la cavidad sin necesidad de substancia cementante, la misión de ésta será únicamente la de llenar el espacio virtual existente entre incrustaciones y paredes dentarias. No se debe confiar en la adhesividad del cemento, puesto que ella puede considerarse como nula para mantener la restauración en su sitio.

Sólo una incrustación realizada sobre cavidad, en la cual se haya tenido en cuenta la forma de anclaje, podrá soportar los esfuerzos masticatorios.

## ANCLAJE :

Son los distintos medios o dispositivos de que se vale el odontólogo para un bloque restaurador (incrustación) se mantenga firmemente en una cavidad sin ser desplazado por las fuerzas de oclusión.

La incrustación metálica, con finalidad terapéutica, está indicada siempre que se tenga que proteger paredes débiles, por las fuerzas desarrolladas durante el acto masticatorio. Los elementos o medios de los cuales nos valemos para evitar su desplazamiento constituyen el anclaje. Para conseguirlo se aprovecha el tejido resistente de la propia pieza dentaria que se reconstruye, la relación de contacto con los dientes vecinos y elementos ajenos a los dientes y a la restauración, como serían los tornillos mecánicos aunque al final es el tejido dentario el encargado de soportar el esfuerzo.

Forma de comodidad o conveniencia .-

Consiste en modificar el tallado de las paredes cavitarias para condensar más fácilmente el material restaurador, o para simplificar la toma de impresión cuando se ha prescrito una incrustación metálica.

Terminado el tallado de la cavidad, puede hacerse necesaria ciertas modificaciones de forma

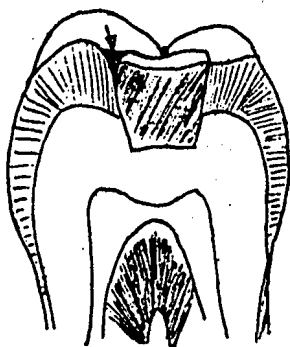
ma que faciliten la obturación de la misma. Esta finalidad puede ser alcanzada inclinando en un cierto grado determinado pared cavitaria o llegando a eliminarlo en algunos casos. Cuando las cavidades próximas-oclusales de molares y premolares no se puede confeccionar una cola de milano a expensas de las paredes laterales, porque no hay materialmente tejido dentario resistente o porque se los debilitaría mucho, conviene realizar un pin en la parte de la cara oclusal más distante de la caja proximal.

#### QUINTO TIERO :

##### Biselado de los bordes.

Bisel es el desgaste que se realiza en algunos casos en el borde cavosuperficial de las cavidades para proteger los prismas adamantinos o las paredes cavitarias y para obtener el perfecto sellado de una restauración metálica.

Al restaurar un diente, siempre quedan prismas adamantinos en contacto directo con la sustancia restauratriz. Si se fracturan los prismas que forman el borde cavosuperficial, se produce una solución de continuidad entre sustancia restauratriz y tejido dentario. Allí puede hacerse una nueva caries, para prevenir este inconveniente se confecciona un bisel de protección, siempre que el material de restauración lo permita. Para ello es necesario que la sustancia restauratriz tenga cualidades de dureza superficial y de resistencia a la flexión y a la torsión.



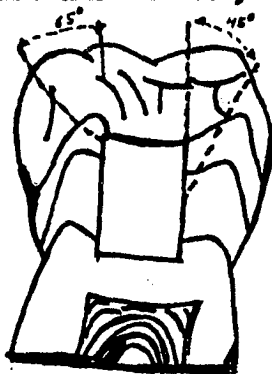El oro, sus aleaciones y las aleaciones cromo-níquel son las sustancias que cumplen con los requisitos. Por este motivo se realiza únicamente bisel en cavidades para incrustación metálica. El bisel debe tener una inclinación de  $45^{\circ}$  con respecto a la perpendicular del piso de la cavidad.

Los amalgamos, la porcelana cocida y el cemento de silicato no permiten la confección de biseles en las cavidades por su gran fragilidad. Se fracturará el material en las zonas de menor espesor y quedará allí una solución de continuidad que facilitaría el injerto de una nueva caries.

El biselado se lleva a cabo por medio de los siguientes instrumentos:

- Piedras montadas; Preferentemente de forma cónica o piriforme.
- Fresas cilíndricas o tronco-cónicas, de corte liso.

- Disco de papel : Tiras para pulir.
- Instrumentos cortantes de mano : cinceles de Block, apodones.



limpieza de la cavidad.

Este tiempo comprende la eliminación de todos los residuos que hayan quedado en el interior de la cavidad: polvo de dentino, restos de esmalte, etc.

Cuando se utiliza dique, se eliminan con chorro de aire tibio los restos de tejido dentario o de polvo de cemento que pueden haberse depositado en la cavidad.

Si no se ha empleado el aislamiento absoluto del campo operatorio, es muy útil para este paso el uso del atomizador de los equipos dentales. La cavidad se desinfecta con bolitas de algodón embebidas de alcohol timolado. Nuevos chorros de aire tibio producen su desecamiento y la cavidad queda preparada para que en ella puedan continuarse los pasos necesarios para confeccionar una incrustación o una restauración con sustancias plásticas.

**CAPITULO VII**  
**BASES Y BARNICES CANTARIOS.**

**A.- BASES CANTARIAS.**

- a)- Oxido de cinc - asenol.
- b)- Hidruido de calcio.
- c)- Cemento de fosfato.

**B.- BARNICES**

- C.- Técnicas de empleo.
- D.- Cemento de fosfato de cinc.
- E.- Cemento de óxido de cinc - asenol.
- F.- Cemento de silicato.

## BASES Y BARRICAS CAVITARIAS

Las barricas y bases cavitarias se utilizan principalmente para formar una barrera contra el pasaje de sustancias irritantes como es el ácido de algunos cementos, o el pasaje de fluidos bucales hacia la dentina subyacente.

## A.- BASES CAVITARIAS:

Se componen de compuestos que se aplican preferentemente sobre el piso de las cavidades, debajo del material restaurador principalmente. Estas bases se usan para favorecer la recuperación de la pulpa afectada o lesionada y protegerla de las numerosas agresiones que se producen sucesivamente; para proteger a la pulpa de la acción térmica, aislante térmico; para provocar o ayudar a la defensa natural; como aislante químico, y, en algunos casos, cuando llevan incorporados medicamentos, actúan también como paliativo de la inflamación pulpar, agente terapéutico.

La pérdida de dentina más allá de la profundidad adecuada para conformar la cavidad, ya sea como consecuencia de las caries o de la fractura, hace indicado el uso de una base.

La más elevada conductibilidad térmica de los materiales restauradores metálicos como la amalgama o el oro hacen necesario reemplazar las partes más profundas de dentina por medio de un material aislante. Las características potencialmente irritantes del material para obtención definitiva en el mismo, como es el caso de los cementos de silicato o la resina, — hacen necesario también sustituir a la dentina perdida.

La pérdida severa de dentina que produce una exposición pulpar irradica, en ciertas condiciones la realización de un tratamiento conservador como es la colocación de un forro o base cavitaria que tenga propiedades terapéuticas.

Los compuestos que se colocan entre la restauración y la estructura dental para proteger a la pulpa viva son llamadas también bases intermedias. El material de la base no deberá ser irritante ya que se encuentra cerca del tejido pulpar y se emplea para reemplazar la dentina bajo restauraciones metálicas y zonas de tensión. También se utilizan como auxiliares para establecer la forma de resistencia.

Se ha utilizado como bases cavitarias el óxido de cinc y eugenol, el cemento de fosfato de cinc y el hidróxido de calcio.

## a).- OXIDO DE CINCO - EUGENOL:

Viene en forma de polvo y un líquido que se mezclan. Se puede utilizar como obturación temporal, como aislante térmico y obturaciones de contactos molares.

La combinación del óxido con el eugenol forma un cemento endurecido que tiene excelente compatibilidad tanto con los tejidos duros como con los blandos de la boca.

La acción es diferente del óxido y hace nervo sensible a los tajidos; otra de sus características adicionales es ser algo más antiséptico, provenir de un buen sellado marginal de las cavidades que obtura, tener baja conductibilidad térmica y ser protector por naturaleza. También tiene el inconveniente de poseer resistencia a la compresión, a lo que hay que atenerse en tanto frecuente.

Las bases de óxido de cinc-argento no son aconsejables como piso o base para amalgamo, por su baja resistencia a la compresión. En cambio puede ser empleado como base en contacto directo con la dentina y en cavidades profundas siempre que se le pueda apoyar encima una película de fosfato de cinc, cuya resistencia a la compresión es mayor. Sobre esta base, la cavidad puede ser restaurada con amalgamo o con cemento de silicato.

En ningún caso puede ser empleado como base para restaurar la cavidad con acrilico autopolimerizable, por la presencia del oxígeno.

La lesión profunda avanzada no deberá ser cubierta con argento ya que el tejido pulpar no formará un puente de calcio tan bueno cuando exista una exposición.

Una mezcla espesa de óxido de cinc - argento es conveniente aunque difícil de hacer, se requiere fuerza para el apretado para incorporar el polvo a la mezcla. Puede hacerse una masa regular de consistencia espesa o puede reforzarse el cemento con fibras de algodón para dar mayor resistencia a fuerza. Aunque el modo de y tamaño del cemento de óxido de cinc - argento es similar al del cemento de fosfato de cinc este material no se recomienda para restauraciones por su tendencia a la fractura.

#### b) - HIDRÓXIDO DE CALCIO (Dical.)

El hidróxido de calcio puede ser empleado como una base o como un barniz, constituye el material de elección para recubrimiento pulpar para todas las exposiciones en dientes permanentes. El hidróxido de calcio es útil como protección sistémica y una vez en contacto con que los factores traumáticos hayan producido una exposición necrótica. El recubrimiento pulpar será eficaz en pocas cosas, pero cuando existen síntomas de dolor en una restauración profunda, se piensa que el recubrimiento inmediato es el cemento de los síntomas degenerativos. La manipulación de las proporciones comerciales de hidróxido de calcio es difícil. En algunos paquetes tipo de base y catalizador, el contenido es mezclado sobre la base con un instrumento bisulfo especialmente, la pasta es entonces picada sobre la zona de la dentina que forma el piso de la lesión cariada. Sólo deberá colocarse una capa delgada de hidróxido de calcio sobre la estructura dental ya que las aplicaciones excesivas de demuestran.

En las lesiones cariosas o complejas, la base deberá ser cubierta con un cemento más resistente para evitar la fractura durante la condensación de la restauración.



barniz es colocada sobre el diente, dejando un residuo pequeño orgánico delgado sobre la pared de la cavidad. El grosor de esta capa varía de 5 o 25 micras, dependiendo de el tipo de solvente y el número de aplicaciones.

Estos materiales se colocan sobre las paredes de la cavidad para sellación de la pulpa y sellado de los tubulillos dentarios o para mejorar la adaptación del material de restauración a la estructura dental.

Su acción principal es impedir la penetración ácida de los materiales. El barniz actúa notable como una membrana permeable sino también como un topón inerte entre diente y la restauración. El uso del barniz para cavidades mejora la capacidad de sellado de la amalgama, los ácidos de los cementos se encuentran principalmente bloqueados y otros iones necesarios son tomados de los materiales de restauración, especialmente de la amalgama. El barniz para cavidades no se emplea con las resinas debido a que la goma se disuelve en el monómero.

La película de barniz colocada bajo una restauración metálica no es un aislante térmico eficaz, aunque estos barnices presentan baja conductividad térmica, la película aplicada no tiene ni tiene espesor suficiente para brindar aislamiento térmico. Incluso una capa escarpadamente gruesa de barniz no brinda aislamiento térmico, cuando se aplica calor sobre la amalgama.

Aunque el barniz no reduce la sensibilidad post-operatorio cuando la restauración metálica permanentemente es sometida a cambios bruscos de temperatura producida por líquidos o alimentos calientes introducidos en la cavidad bucal, su eficacia en este aspecto está estrechamente relacionada con su tendencia a reducir la filtración marginal alrededor de la restauración.

#### APLICACION DE BARNICES :

Es sumamente importante obtener una capa uniforme y continua en todas las superficies de la cavidad. si la capa es dispareja o si hay burbujas, los resultados son inciertos. Hay que aplicar varias capas delgadas, cuando la primera capa se seca, aparecen pequeños orificios. La segunda capa o la tercera aplicación rellenarán la mayor parte de los orificios y dejará así una capa más continua. El barniz se aplica con pincel, con una asa de alambre o con una torundita de algodón.

La consistencia del barniz debe ser fluida. Si el barniz fuera muy viscoso no inhibirá bien la filtración marginal, si el barniz se espesa mientras se halla almacenado o durante su uso, hay que disolverlo con un solvente adecuado.

La solubilidad de los barnices dentales es baja; son virtualmente insolubles en agua destilada. Así, si en la zona marginal de la restauración hay una capa delgada de barniz, no se produce deterioro perceptible del barniz en el medio bucal normal. Sin embargo si se dejó barniz en el margen, debe ser en pequeñas cantidades, por que todo exceso impedirá la termi-



nación adecuada de los márgenes de la restauración.

No obstante, siempre habrá que quitar toda película de barniz de los márgenes del esmalte antes de colocar una restauración de cemento de silicato. El barniz irribre la penetración del fluoruro en el esmalte, hay que tener gran cuidado en el momento de quitar el barniz de los márgenes. Es necesario no desgastarlo inadvertidamente de las paredes cavitarias. Sólo se consigue la protección apropiada cuando se cubren completamente las superficies de la cavidad.

Las bases y los barnices apoyan la restauración y protegen el tejido pulpar — mientras se restaura la lesión profunda, algunos barnices mejoran las propiedades físicas. Las propiedades de una base o barniz ideal son :

- a).— La base o barniz deberá mejorar el sellado marginal y la adaptación a las paredes — de la cavidad.
- b).— La conductibilidad térmica de la restauración ( metálica ) deberá ser reducida por — la base.
- c).— La base o el barniz deberá evitar el intercambio químico entre la restauración y el — y el paciente.
- d).— El proceso de acción galvánica deberá, ser reducido por la base sellante o el barniz.
- e).— Cuando se ha colocado sobre el tejido dental, la base o el barniz no deberá irritar — la pulpa o interferir con la reacción del frgado de la restauración.
- f).— El material deberá ser de aplicación fácil y no deberá contaminar áreas del diente — fuera de la cavidad.

### C.— TÉCNICAS DE EMPLEO:

La técnica de empleo de las bases varía según la profundidad de la cavidad y — con que se restaurará la cavidad.

Cavidades profundas para amalgama e incrustaciones.—

Cuando las cavidades son profundas y la pulpa se sabe próxima se aconseja la colocación — de hidróxido de calcio u óxido de cinc y eugenol sobre el piso pulpar. Luego se aplica — una capa de barniz de copal que se lleva con una torunda pequeña de algodón. Es preferi- — ble la película delgada y si se sospecha que no ha cubierto todas las paredes, se puede — aplicar otra capa. Las películas muy gruesas pueden desprenderse en la manipulación ope- — ratoria. En seguida sobre el barniz, se coloca una base de cemento de fosfato de cinc — correctamente preparado; con esto tenemos la garantía de :

- 1.— Una base de protección y o defensa para la pulpa.
- 2.— Una película de barniz para impedir la penetración ácida. Al mismo tiempo se protegen — las paredes laterales, pues através pueden llegar a la pulpa el ácido del cemento, si- — guiendo la dirección de los conductillos dentinarios.
- 3.— Una base de cemento de fosfato de cinc garantiza resistencia y evita la acción térmica — a través del material restaurador, especialmente amalgamas.

### Cavidades de profundidad normal.-

Para amalgamas e incrustaciones se aplica barniz de copal en todas las paredes cavitarias y luego la base de cemento de fosfato de cinc sobre el piso pulpar.

### Cavidades para acrilico autopolimerizable.-

En estos casos se debe tener el cuidado de evitar los medicamentos pues el eugenol impide o altera la polimerización normal del acrilico. En consecuencia cuando las cavidades son profundas aplicamos hidróxido de calcio con un catalizador ( dical ).

### En las cavidades de profundidad normal.-

Se aplica barniz de copal solamente en el piso pulpar. Después cemento de fosfato de cinc y una vez endurecida la base, se repasa con instrumentos cortantes de mano las paredes laterales para eliminar algún resto de resina copal que pudiera haberse quedado en ellas.

## **D.- CEMENTO DE FOSFATO DE CINC :**

Desde el punto de vista de la operatoria dental, los cementos de fosfato de cinc tienen aplicación en tres circunstancias:

- 1.- Para rellenar de cavidades en caso de dientes despulpados.
- 2.- Para aislar la pulpa.
- 3.- Para fijar incrustaciones.

1.- Relleno de cavidad en casos de dientes despulpados. Una vez realizado el tratamiento del o los conductos radiculares y obturados, es necesario rellenar la cavidad resultante con una substancia que impida la reinfección y sirva de base para la confección de la restauración definitiva.

En el caso del cemento de fosfato es uno de los materiales más indicado. Se prepara el cemento y con una espátula pequeña o condensador se lleva el material aproximándolo a una de las paredes, mediante movimientos de vibración se va llenando la cavidad, tratando de que se deslice por una de las paredes, a fin de evitar burbujas.

El cemento deberá ascender después de tapizar el piso subpulpar, por las paredes opuestas, hasta obturar completamente la cavidad. Luego de esperar el comienzo del fraguado se condensa ligeramente con un instrumento liso y se espera el endurecimiento o fraguado final.

Es importante hacer notar que toda esta operación deberá hacerse en un medio seco y libre de humedad, por lo que se aconseja el aislamiento del campo con un dique de goma.

2.- Aislamiento de la pulpa. Se prepara el cemento y terminado la mezcla se espera un tiempo que oscila entre 30 segundos y un minuto, antes de llevarlo a la cavidad. De esta manera termina la reacción química.

Estando la cavidad aislada del medio bucal, conviene lavarla con alcohol iodado al 1 % y secar nuevamente.

Es necesario evitar el resecado, pues si así ocurriese, la avidez de humedad de la dentina — harla absorber líquido de cemento, cuya acidez ocasionarla trastornos inflamatorios a la — pulpa através de los conductillos dentarios luego se aplica el barniz de copal.

La técnica es la siguiente:

- a).— Previa desinfección de la dentina se seca suavemente con aire tibio y se aplica el barniz protector.
- b).— Se prepara el cemento.
- c).— Previa espera de 30 segundos a un minuto, se toca la masa con el extremo agudo de un explorador y mediante un suave movimiento de rotación quedará adherida una pequeña porción, de forma redondeada.
- d).— Se lleva el explorador a la cavidad y se deja contactar suavemente el cemento adherido en el extremo contra la porción de dentina previamente elegida. Sin dejar el instrumento, — se hace deslizar el cemento hacia toda la pared por aislar.
- e).— Cubierta la pared pulpar con la película delgada de cemento, es necesario esperar hasta que se inicie el endurecimiento antes de adaptar el cemento a la pared dentaria.

En los dientes anteriores, conviene llevar pequeñas porciones de cemento por vez a fin de mantener intactas las bordes cavitarios, en cambio en molares y premolares se puede llevar el cemento en una sola etapa, ya que el tamaño de la cavidad simplifica la operación. En los casos de cavidades profundas, en las cuales se sospecha que la acidez del líquido pueda lesionar la pulpa próxima, conviene aplicar previamente un protector pulpar ( óxido de — cinc y eugenol ó hidróxido de calcio ).

3).— Fijación de incrustaciones ; Otro de los usos del cemento en operatoria dental es parte fijar incrustaciones o piezas metálicas protéticas diversos. Montando la pieza — protética en su sitio. Esta debe mantenerse inmóvil todo el tiempo necesario el cemento para lograr su fraguado total.

E.— CEMENTO DE OXIDO DE C/NC - EUGENOL :

Indicaciones y usos:

1.— Como protector pulpar en cavidades profundas de molares y premolares . En estos — casos, el eugenol, de consistencia espesa, se aplica directamente sobre la dentina. Como su — resistencia a la compresión es escasa se debe cubrir con cemento de fosfato de cinc.

En los dientes anteriores que se obturan en forma definitiva con acrílicos de polimerización en la boca, no conviene emplear el eugenol por que altera las propiedades de la resina sintética .

Por eso su uso está limitado a los dientes posteriores, con obturaciones de amalgama o incrustaciones metálicas.

Su acción como protector pulpar se debe al eugenol, el cual ejerce un efecto paliativo sobre

La pulpa, al ser llevada a la cavidad con óxido de zinc, permite el mantenimiento de una acción prolongada, lo que aumenta las defensas pulpares, facilitando su reorganización posterior de defensa.

2.- En caso de pulpitis aguda o subaguda, se aplica el cemento de cingonal a fin de desinflamar la pulpa. Para ello, se eliminan la caries, restos de dentina desorganizada y previa extirpación con cucharillas de la dentina reblandecida, se aplica sobre la pared pulpar un algodón humedecido en eugenol y se rellena la cavidad con el óxido, preparado en forma de masilla espesa.

3.- Como material de obturación temporal. En cavidades preparadas por incrustación metálica, terapéutica o protética, mientras se confecciona el bloque restauratriz. En estos casos conviene agregarle a la mezcla de óxigenol fibras de algodón en cantidades proporcionales al tamaño de la cavidad para facilitar la operación de relleno y permitir su fácil eliminación posterior.

4.- Como cemento de fijación temporal. En aquellas circunstancias en que resulte conveniente mantener una pieza protética durante un tiempo determinado. También se cementan provisionales los jachets temporales, mientras se prepara en el laboratorio el definitivo definitivo.

#### F.- CEMENTO DE SILICATO :

El cemento de silicato está especialmente indicado en las restauraciones de los dientes anteriores y en particular, en las cavidades de III y V clase de Black. En forma general está indicado en todas aquellas cavidades que se encuentren ampliamente protegidas del choque masticatorio.

En cambio está contraindicado su empleo en cavidades expuestas a la acción directa de las fuerzas masticatorias, pues no solo son frágiles sino que se desintegran.

En caso de reconstrucciones de ángulos, solo es factible su empleo en obturaciones combinadas en las que la porción expuesta a la acción de los choques sea metálica.

## CAPITULO VIII

### MATERIALES DE OBTURACION.

#### MATERIALES PARA OBTURACION DEFINITIVA.

- a).- Amalgamo.
- b).- Cemento de silicato.
- c).- Inrustaciones de oro.
- d).- Resinas.

La finalidad de los materiales de obturación o empastes es restituir la función del diente en todos los sentidos.

Condiciones que han de reunir los materiales para obturación :

El morder y demoler los alimentos exige de los dientes una serie de propiedades físicas y químicas, sobre todo una dureza suficiente y una forma adecuada. La dureza la posee el diente gracias a su envoltura de esmalte; la forma está dada en los incisivos por la presencia de un borde cortante; en los molares, por las cúspides que encajan entre la de los molares antagonistas articulándose para que al moverse el maxilar inferior rocen unas con otras. Tal estabilidad en la forma es lo primero que se debe pedir que poseen los materiales de obturación. Esta resistencia mecánica de los bordes significa la facultad de que los materiales puedan resistir sin romperse a la presión masticatoria en cualquier dirección.

Al realizar la masticación desempeña un papel muy importante, junto con el esfuerzo mecánico, la insalivación de los alimentos por los líquidos de la boca, y éstos son los que producen tantos daños en los sitios en que el esmalte no está completamente íntegro, los materiales de obturación deberán resistir a su acción y precisamente en alto grado, ya al masticar se hacen circular los líquidos comprimiéndolos contra el diente y sus empastes.

Por consiguiente, ha de exigirse que el material de empaste posee una resistencia absoluta contra los jugos bucales.

La constancia de volumen es necesario para evitar que cambien las relaciones entre cavidad del diente y empaste, asegurando su unión estrecha una vez emprendida la operación de obturar.

La continuidad entre empaste y diente, la completa adaptación cierre de toda la cavidad por parte de los materiales de obturación es indispensable para defender al diente de los perjuicios que se le ocasionen. Se debe procurar que no se produzcan grietas entre el empaste y la pared del diente, no sólo después de terminada la obturación, sino ya durante las operaciones para colocarlo. Por la importancia enorme que tiene ésta ausencia de huecos y el evitar se producen sitios propicios a la retención de materia orgánica, esto justificado la afirmación de que el mejor material para obturar es el que posee en mayor grado una facultad de tomar la forma, de adaptarse a las paredes de la cavidad.

La adaptabilidad de los materiales de obturación a los paredes de la cavidad estará en las condiciones de realizarse si va unida con otra propiedad, un coeficiente elevado de adherencia. Esta propiedad hace más fácil el enlaca, o el ajuste o los bordes.

Por la adherencia se cierran incluso espacios microscópicos; junto a este permite asegurar el empaste a la cavidad sin que halla que cambiar para ello su forma. Así se puede conservar una cantidad de diente sano muy considerable que en otros casos, es decir, no siendo adherente el empaste a la cavidad, no habrían más remedio que sacrificar para garantizar la

retención al empaste. Sin adherencia puede restablecerse la función del diente, pero si — los materiales de obturación lo poseen, simplifican mucho las dificultades y aseguran el — éxito del trabajo.

Las influencias físicas desfavorables pueden consistir en una dureza desmesurada de los materiales de obturación, mientras una consistencia adecuada se puede considerar beneficiosa. La adherencia puede ejercer un influjo favorable de tal naturaleza porque las paredes debi- les resultan robustecidas y apoyadas como consecuencia de la unión de los materiales de obturación y el diente, hasta el punto que pueden resistir a las presiones de la masticación — es decir, se conservan paredes tan finas que no se podrían dejar si no se contara con mate- riales desempeñó un papel esencial; en el diente sano, debajo del esmalte duro ejerce la — dentina una protección elástica por su consistencia mucho más blanda que el primero; cuando falta el alcoholonado que produce la dentina, se agrieta y se quiebra el esmalte no pudiendo resistir la fuerza de la masticación.

Por este motivo al tratar de la preparación de las cavidades se ha aprendido la norma da que no se pueda conservar y en consecuencia se debe reseccr todo el esmalte al que falta su protección natural de dentina elástica.

Ahora bien, se puede tener un caso en que de toda la corona del diente no queda más que una concavidad de esmalte, especialmente en personas jóvenes.

Esto representa el dilema de obtener u optar por seguir las reglas generales y quitar ésta pared de esmalte con lo cual la consecuencia más probable sería la imposibilidad de — salvar el diente con los medios conservadores haciendo precisa una corona metálica de dura- ción igualmente limitada o bien poder probar a conservar lo con empaste por lo menos duran- te corto tiempo contra las citadas reglas generales.

Para conservar el diente con empastes, sería preciso que el material poseyera una du- reza no es suficiente para obturaciones que se hallan sometidas a la presión masticatoria — porque tales materiales no poseen la condición precisa de poder formar aristas resistentes — mientras que podrían ser de utilidad manifiesto en el relleno de cavidades, que por su situ- ación pueden prestar buenos servicios combinándolos con otros de mayor dureza, utilizando — los blandos sólo para proteger las paredes de la cavidad en los sitios no expuestos directa- mente a la presión de los dientes antagonistas.

Otra propiedad importante y muy útil de un material de obturación consiste en favore- cer el buen aspecto del diente.

Entre las propiedades químicas figuran en primer lugar la utilización de un poder antiséptico permanente. Esto impide que siga el desarrollo de gérmenes productores de inflamación, que se hallan en los conductillos dentinales, hasta llegar a la pulpa, en la que se produci- rán una inflamación secundario con todos sus desagradables síntomas.

Dentro de las propiedades físicas debe tenerse en cuenta sobre todo la conductibilidad o falta de conductibilidad térmica de los materiales como propiedad mala o buena, respectivamente.

Cuando no son conductoras de calor, se conserva la pulpa en estado sano, mientras que si los materiales de obturación conducen bien el calor son causa de irritaciones de la pulpa. Finalmente para la elección de materiales hay que considerar la posibilidad de su aplicación y junto con ella su mayor o menor facilidad o dificultad. Depende de ciertas circunstancias determinadas por la naturaleza y el sitio del tratamiento el que sea posible la aplicación de los distintos materiales. Sobre todo es de vital importancia el contacto con la saliva — durante el proceso de la obturación.

Ocurre además que los distintos materiales tienen diversa sensibilidad para el acceso a la humedad. Hay materiales en los que basta secar con algodón la primera capa, inmediatamente antes de poner la siguiente, para asegurar la homogeneidad del empaste; para otros materiales el contacto menor con la humedad representa la pérdida del empaste con imposibilidad absoluta de terminarlo y la necesidad de empezar otra vez desde el principio, renunciando a lo que ya se había dicho.

Para esta última clase de materiales no hay por consiguiente manera de trabajarlo en todos aquellos casos en que no se esté garantizado un aislamiento perfecto de la humedad durante todo el tiempo de la operación. Con esto se trata de la duración, de las manipulaciones y de su facilidad y dificultad. No se debe perder de vista la finalidad de la obturación, o se restablece la función del diente. Hay que desear sin la menor duda la comodidad y facilidad de su aplicación cuando es acosta de su solidez, es decir, de su eficacia funcional; pero — las dificultades tampoco han de ser de tal magnitud que resulte dudoso el vencerlas, con lo cual queda incierto el éxito funcional.

Por todo lo antes mencionado se puede concluir que las sustancias usadas para la obturación definitiva o provisional de cavidades en los tejidos duros, deben poseer determinadas propiedades necesarias y deseables las cuales son :

- 1.- Suficiente dureza para que no se desgaste ni deforme en la boca a causa de influencia mecánica.
- 2.- Resistencia a los líquidos bucales y a los alimentos (indestructibilidad química).
- 3.- Conservación de su forma y volumen en la boca.
- 4.- Falta de conductibilidad térmica para que no transmita a la pulpa los cambios de temperatura.
- 5.- Alto grado de adaptabilidad, que permita la unión impermeable del material a la pared dentaria.
- 6.- Color lo más similar posible al propio diente.



- 7.- Ausencia de toda acción nociva sobre el tejido dentario, la pulpa, la mucosa bucal, y la salud del individuo.
- 8.- Focilidad de inserción.
- 9.- Mínima resistencia a la humedad.
- 10.- Adhesividad a las paredes de la cavidad dentaria.
- 11.- Acción ligeramente antiséptica, a lo menos en estado resiente.
- 12.- Que sean fáciles de levantar en caso necesario.

#### MATERIALES PARA OBTURACION DEFINITIVA.

a).- ORO : Pertenece a los metales nobles, posee una gran cantidad de propiedades que hace que su empleo como material de obturación sea muy adecuado. Uno de sus propiedades más importantes es la cohesión.

Una característica ausente en este tipo de material de obturación es la falta de semejanza en el color del diente, junto a esta propiedad con las propiedades antisépticas del oro ofrece una defensa contra la aparición de nuevos caries, llamadas caries secundarias y permiten además el ajuste hermético y seguro del empaste a las paredes de dentino elástica por naturaleza. El oro no se altera ni se ataca por los ácidos; a excepción del agua regia por lo que es absoluta la seguridad de que no se altera por las propiedades químicas de los líquidos de la boca.

Su constancia de volumen es muy grande y su resistencia a los esfuerzos de la masticación está asegurada por su gran cohesión.

b).- AMALGAMA : Con el nombre de amalgama se designa a todas las aleaciones en que participa el mercurio.

Las amalgamas pueden ser binarias, es decir, formadas por mercurio y otro metal, o bien de tres, cuatro, cinco o más metales. Las principales propiedades de la amalgama son:

1ª.- Que siendo introducido a la cavidad oral es estado de plasticidad, lo cual permite en primer término su utilización como material de obturación, pasar en un tiempo relativamente corto al estado sólido, sin que la modifiquen la forma ni el volumen, y además las aristas de estos materiales tienen una resistencia suficiente.

c).- CEMENTO DE SILICATO : Los cementos de silicato son translúcidos.

Los silicatos poseen un considerable número de propiedades de las que se exigen a los materiales de obturación, de manera que, supuesta una preparación cuidadosa y una aplicación concienzuda, pueden sin duda alguna ser considerados como absoluto-

mente útiles y prácticos en ciertos sitios, sobre todo en las caras vestibulares y proximales de los dientes anteriores, especialmente cuando hay dificultad — para la toma de impresión destinada a confeccionar incrustaciones de porcelana o cuando está indicado un empaste rápido y fácil en las cavidades visibles de las paredes proximales de los bicuspídeos y molares y molares superiores, y su resistencia contra las influencias de naturaleza química procedentes de los líquidos bucales. La adaptabilidad para obtener un cierre hermético con la pared de los dientes parece suficiente, aunque no pueda hablarse propiamente de una fuerza de adhesión y la fijez del empaste hay que lograrla más bien dando forma adecuada a la cavidad es decir por clicamente retenciones.

### 1.- AMALGAMS:

El uso de las amalgamas está limitado a las cavidades de los molares. En los dientes anteriores sólo encuentran aplicación excepcionalmente en las caras proximales sin defectos vestibulares de dientes que soportan aparatos protéticos.

Por lo contrario, pueden usarse los molares casi ilimitadamente si se hace la elección del método más conveniente. También se ha con resaltar sus propiedades antisepticas. Estas parecen ser sus únicas ventajas mientras que frente a ellas presentan los inconvenientes de la intensa coloración de su superficie y de todo el diente si no se ha puesto un cuerpo intermedio aislador.

Al preparar la cavidad, se prefiere la forma de cuja, es decir, con las paredes perpendiculares al fondo, en lugar de la forma de taza, y así ya por su conformación, se procura conseguir la necesaria retención. Deben tenerse preparados los instrumentos: la matriz y el portamatrices para una obturación proximal.

La preparación, el secado y la disposición del instrumento necesario se efectuara — antes de amasar la amalgama.

La amalgama se prepara para cada obturación por separado y se exprime con la fuerza necesaria para que adquiera una buena consistencia. La cavidad se protege cuando sea posible con el dique de goma o con otros medios para impedir el acceso de saliva o sangre, y se va secando sucesivamente con alcohol, éter y aire caliente.

La técnica de obturación para cavidades tanto centrales como proximales se adapta a los siguientes principios:

La calidad de la obturación definitiva depende, además del material empleado, de la elaboración de la masa y de la forma de obturar. La manipulación defectuosa anula — las mejores cualidades que el material pueda poseer. En cambio la manipulación correcta puede inclusive, mejorar las cualidades del material.

En la cavidad seca se depositara cada vez más porciones de amalgamo. Para ellos se utiliza el porta-amalgamo, la pinza, un instrumento ocodado como es la espátula; tambien pueden utilizarse los dedos.

Cada porción diminuta que se introduce se somete individualmente al atocado rotatorio - se empieza a friccionar la amalgamo entre las paredes cavitarias, continuando así hasta que solo queda el centro por rellenar. No debe ejercerse presión alguna sobre la pared axial (pulpna) toda porción que se introduce se somete al atocado rotatorio con la mayor fuerza posible, debe de condensarse hasta la ultima capa que se inserte, para poder conseguir en lo posible una gran homogeneidad y tener como resultado el éxito de la obturación. Despues de una previa modelación a modo fin, se comprueban las articulaciones y la oclusión, se limpian las caras laterales. La transición de la superficie oclusal a la proximal debe oblicua y roma, sin que se olvide el espacio interdentario oclusal. Se levanta despues la matriz. Despues se procede a la limpieza definitiva, se comprueban cuidadosamente la mordida y las caras proximales se pulen con sumo cuidado en la región gingival.

Toda obturación y especialmente la de amalgamo exige una pulimentación cuidadosa así se evita la decoloración, se disminuye el riesgo de una caries secundaria y se conserva la encia, como el parodontio marginal. La pulimentación no se empieza sino hasta el endurecimiento total de la amalgamo; por consiguiente, se debe hacer una vez transcurridos 24 horas.

## 2.- CEMENTO DE SILICATO.

Quedan indicados en todas las cavidades visibles, es decir, sobre todo en los dientes anteriores, y en casos especiales de los primarios premolares. Su sensibilidad contra la humedad mientras fragua hasta que se han endurecido completamente, cosa que requiere de 10 a 20 minutos, exige un aislamiento absoluto de la saliva, es decir, el empleo sistémico del dique de goma hasta que ha endurecido el empaste. Por el peligro de que el silicato se colorea con sales metálicas, producidas por los ácidos del cemento hay que hacer lo: mezclo con espátula de hueso ó de ébano y para obtener se utilizan instrumentos de níquel puro, o vidrio.

La preparación de la cavidad; fondo firme, paredes fuertes, perpendiculares a él y bordes netos. Para la retención es suficiente labrar surcos superficiales por que los sillones se refuerzan por su adhesión a las paredes. En la cavidad completamente seca se pone con un instrumento la cantidad de material plástico que sea necesario para cubrir el fondo de la misma por completo, luego se empuja enérgicamente del centro hacia los bordes dentro de las retenciones que han de ser rellenadas por completo o llevando nuevas porciones que se comprimen contra las anteriores, se va llenando la cavidad empezando por las partes más lejanas y menos accesibles para que no se vaya a caer el peso hacia ellas.

Al terminar debe de haber:

un poco de exceso de material en todos los bordes de la cavidad, que se quite con una espátula, o partir del centro de la obturación hacia la periferia. Así se mejora todavía la adaptabilidad de los bordes, es decir, el cierre marginal de la obturación. Con este objeto, antes de empezar la obturación hoy que introduce los instrumentos en vaselina para impedir que el cemento se pegue a ellos. Para esto son recomendables y prácticas los tiras de celuloide, que igualmente untados en vaselina proporcionan una buena adaptación y una superficie extraordinariamente lisa.

El material sólo debe ser manejado mientras es verdaderamente plástico, en cuanto empieza a fraguar hoy que cesar de comprimir para que la cristalización se produzca en un reposo sin trastornos.

Después del fraguado se quita la vaselina con un algodón húmedo en alcohol. Se obtienen los mejores resultados cuando se ha moldeado correctamente y no se requiere ningún pulido ulterior. Si existiera algún residuo, se dejará para ser pulimentado en la sesión siguiente, con objeto de no alterar el proceso normal del fraguado por tanto el pulido se realizará con mucho cuidado.

### 3.- INCORUSTACIONES DE ORO :

Están formadas de oro de 23 o 24 quilates, responden por completo a los exigencias mecánicas a que se someten. No se ha podido comprobar un desgaste digno de mención como tampoco a deformaciones del oro al ejercer la acción masticatoria, ni el consiguiente ensanchamiento del punto de contacto, niemo que es sencillo de corregir con un nuevo pulido si el caso se presenta.

Reacciones químicas en el oro no se producen en la cavidad bucal, y el color se conserva mejor que en las obturaciones amatilladas.

El punto débil, sobre el cual surgieron al principio muchos dudas, es el de sujeción por el cemento de fosfato, por su vulnerabilidad para los ácidos y su insignificante adherencia en delgadas capas. Las incrustaciones de oro hechas en una cavidad preparada como es debido tienen suficiente retención, y las juntas de cemento se pueden hacer desaparecer casi por completo en la superficie del contorno, en estas circunstancias los agentes químicos no pueden desplegar su acción destructiva ante ellas.

El cemento preserva los estímulos térmicos y amortiguan la buena conducción de calor del oro. El cemento rechaza por su adherencia la entrada de saliva o los paredes de la cavidad. La dificultad de ajuste del contorno en el borde gingival, la buena conducción del calor siendo ésta excesiva y la falta de armonía del color con las piezas dentarias son o ligeros de las desventajas de menor importancia que posee la obturación con incrustaciones de oro.

## VENTAJAS E INCONVENIENTES GENERALES.

El procedimiento tiene a su favor diversas ventajas, mientras que dependen de las propiedades del material.

- a).- La obturación colada (incrustación metálica) supera a todos los materiales plásticos en cuanto a resistencia mecánica se refiere lo que significa solidez, Es por consiguiente el material que mejor se adapta a las superficies dentarias activas y a las reconstrucciones de gran escala. Esto tiene consecuencia de gran importancia;— por ejemplo: Se pueden elaborar obturaciones de tenacidad extraordinaria, y la reconstrucción del contorno no ofrese grandes limitaciones, debido al carácter del material.
- b).- La resistencia química en general es superior a la de cualquier cemento o amalgamo el oro puro y lo s valiosas aleaciones de hilate elevado sólo son superadas por la — porcelana sometida a la cocción.
- c).- La perfección del cierre marginal depende también del carácter del metal. Desde este — punto de vista la incrustación de oro puro sólo superada por la del oro esteño; el — oro condensado o martillo (onificación) no siempre alcanza esa perfección.
- d).- El procedimiento no es muy difícil; en todo caso el individuo dotado de habilidad manual puede, adiestrarse, y llegar a dominarlo. Tampoco supone para el paciente una pérdida significativa de tiempo. En este caso la obturación se prepara fuera de la boca.
- e).- La elaboración es para el paciente menos incómoda que la onificación.
- f).- Las paredes débiles, si la extensión profiláctica lo exige, pueden sacrificarse sin — tener que padecer en perjuicios para el diente ni en las fuerzas de retención.
- g).- La obtención exacta del contorno superficial necesario es fácil, especialmente en la superficie triturante y del punto de contacto, también cabe una corrección ulterior. Especialmente en el borde cervical, en la región del espacio interdentario, puede reconstruirse debidamente. Esta ventaja existe con respecto a todas las otras obturaciones exceptuando quizá las incrustaciones de porcelana cocida,

Expuestas las ventajas, también se tiene inconvenientes:

- a).- En las regiones visibles, en lo que se refiere a estética no existe armonía en el — color, que difiere de los dientes, tanto si se trata de oro como de metales substitutos. Por lo tanto resulta antiestético y conspicuo, y habría que evitarlo, sobre todo en — las curas labiales. Tales regiones corresponden al dominio de los materiales de obturación odontocromático; Cemento de silicato, y especialmente la porcelana sometida a — cocción.
- b).- La conductividad térmica del oro, así como de las aleaciones de oro o de plata, perju-

dicen notablemente a la pulpa viva, si la separación estriba en una capa tenue de dentina. Esto se refleja de igual manera a los bloques metálicos de gran penetración que a las coronas tenues aplicadas en los incisivos. Sin embargo en muchos casos pueden insertarse obturaciones intermedias de conductibilidad escasa o nula, sin ninguna la retención.

c).— A veces por razones de estética debe sacrificarse gran cantidad de tejido dentario sano.

d).— En general, el levantamiento de una incrustación de gran tamaño no representa una dificultad mayor; ésta sólo puede existir en los casos de aleaciones duras en los que el levantamiento no deba ser total o en cantidad considerable.

e).— Evidentemente el costo de oro o de aleación de elevado quilate es superior notablemente al de las obturaciones plásticas.

f).— Por último un detalle no menos importante es:

La técnica más difícil si se compara con las de las obturaciones plásticas, tanto por lo que atañe a la preparación de la cavidad como la obturación. A esto agregase todavía dificultades especiales por los materiales y por el método, que se presentan en el proceso específicos de elaborar la incrustación, obtención del patrón, revestimiento, colado, etc. Finalmente la complicación del proceso se presta a cometer errores, superables una vez obtenida con la práctica necesaria.

#### INDICACIONES Y CONTRAINDICACIONES DE LAS INCRUSTACIONES DE ORO:

En las cavidades proximales de los incisivos y caninos las incrustaciones de oro son pocas veces recomendables; habría de presentarse el caso en que una gran cavero cariosa estuviese en una superficie al descubierta y faltase el diente vecino. De vez en cuando se presenta en un caso en que por falta de la pared lingual, la prolongación de la cavidad a dicha cara ofrezca una retención segura.

Caveros en bordes triturantes de incisivos y caninos no pueden hallar mejor solución que el tratamiento de la incrustación de oro.

Para las cavidades de la cara trituyente de los primeros y segundos molares están indicados indistintamente las obturaciones con cemento de silicato, amalgamas y las incrustaciones de oro.

En cavidades laterales que alcanzan a la cara trituyente, cuyos obturaciones requieren un poco de contacto con el diente vecino, se desiste siempre de emplear cualquier clase de obturaciones de cemento.

Para las cavidades vestibulares en el cuello del diente de los molares se escoge el cemento de silicato si hoy que atender al precio, de acuerdo a la situación individual. En los segundos molares ocurren muchas circunstancias que indican el empleo de la amalgamo y sólo se

decide por la incrustación de oro cuando alrededor de la cavidad vestibular no presenta — ninguna huella patológica, lo que ocurre pocas veces.

El precisar las indicaciones en casos complicados en los que la caverna cariosa se extiende a varias caras, se ajuste a criterios similares que determinan los casos típicos convenientes. No de resolverse ante todo y positivamente la pregunta respecto de si la preparación puede hacerse sin gran pérdida de dentina y sin exponer a la pulpa.

Existen circunstancias bien determinadas que parecen indicar la necesidad de la incrustación haciendo caso omiso de la cuestión económica :

- Las cavidades extensas y complicadas, sobre todo las próximas, en la región de los molares, son tributarias de la incrustación.
- Los dientes distales débiles — bicúspidos superiores requieren una incrustación en los — casos de cavidad MOD existente o que debe prepararse. Sólo la incrustación puede proporcionar la debida resistencia.
- Las caras triturantes de los dientes activos, los mesiales muy desgastados, y las obturaciones para elevar la articulación, deben elaborarse con un material colado duro.
- Las cavidades espaciales próximas y de gran profundidad cervical en los dientes mesiales especialmente en los caninos (cavidades distales), se obturan ventajosamente con una incrustación.
- De las cavidades cervicales de los dientes anteriores en caso de gran profundidad en sentido radicular la obturación más indicada es la incrustación de porcelana cocida.

#### CONTRADICCIONES:

Las incrustaciones de oro están contraindicadas :

- En los sitios visibles de los dientes anteriores por motivos de estética.
- Cuando su ejecución en comparación con otra clase de obturaciones requiere un sacrificio — mayor de dentina.
- En las cavidades pequeñas en las que se concluye el trabajo en menor tiempo utilizando oro cohesivo.
- En las piezas dentarias que sufran extraordinaria sensibilidad al calor.
- Cuando se requiere colocar una corona de oro que sirva de pilar a un puente.
- Los dientes cuya duración por efecto de pirosis alveolar o enfermedad del periostio no — ofrezcan un pronóstico favorable.
- En dientes con estructura deficiente del esmalte.

#### REGLAS GENERALES PARA LA PREPARACION DE LAS CAVIDADES:

La preparación comienza después de estirpado todo el tejido enfermo y del tratamiento radicular, si ha sido necesario. Raras veces se requiere la crestecia, ni más que se empleará lo menos posible.

Siempre un tallado prudente con piedra humedecidas en agua caliente y con soluciones cretáceas (pontosalina, pontocina), pueden prepararse debidamente inclusive regiones hiperestéticas.

Mientras que para la obturación de parcelino las paredes han de ser perpendiculares a la su superficie para evitar la ruptura del contorno quebradizo, para las incrustaciones de oro se recomienda hacer los bordes de la cavidad en forma de chafón. Con ellos terminan las incrustaciones de oro en un reborde muy delgado, que se puede moldear muy bien contra el borde de la cavidad con cualquier pulidor.

Por el chafón de los bordes, se obtiene la ventaja de una duración mayor del esmalte dentario. Este último puede ser cortado por una superficie que lo atraviese en tres direcciones distintas:

- 1.- El corte con paralelo a los prismas del esmalte.
- 2.- El corte secciona los extremos superiores de los prismas.
- 3.- El corte secciona los extremos inferiores de los prismas, de modo que los que quedan en el borde no alcanzan a la dentina.

Este último caso es el más desfavorable. Los extremos de los prismas que ya no se sostienen por la dentina, saltan fácilmente desconchados, según se sabe por experiencia.

#### REGLAS DE APLICACION GENERAL:

La separación ejercida con prudencia proporciona el espacio mesiodistal requerido; la gutapercha; empleada con precaución rechaza el tejido gingival de las cavidades de caries.

Se conforma la cavidad de manera que el patrón de cera o la impresión plástica pueda levantarse sin deformación y sin emplear gran fuerza.

Conforme a esta idea, debe establecerse de antemano la dirección de entrada, por lo tanto la cavidad de acuerdo con ella.

Resulta muy eficaz e instructiva la verificación por medio de una impresión de prueba obtenida con cera o con pasta de moldear. Las regiones retentivas se suprimen de dos maneras: extirpando el tejido periférico o rellenándolas con gutapercha o con cemento de fosfato de zinc.

La incrustación ha de encontrar su retención tan sólo en la forma de la cavidad o por anclaje, de espiga.

En las cavidades centrales de retención se obtienen por la preparación capsiforme.

Las cavidades complicadas se elaboran a base de la retención por cola de milano.

Los dientes despulpeados permiten utilizar los conductos radiculares para anclaje.

Las paredes parietales deben biselarse en su terminación periférica, en la forma que recomienda Blach: ángulos de  $20 - 25^\circ$  y longitud de 0,5 a 1 mm.; según Blach,  $1/4$  aproximadamente del grosor del esmalte. Este biselado no aplicable en las obturaciones plásticas, es requisito imprescindible en las incrustaciones; de ésta depende en gran parte el cierre por



ginal hermético .

Las paredes de los cojines han de ofrecer siempre divergencia hacia la superficie; el ángulo que la pared cavitaria ha de formar con el suelo debe de ser entre  $100^{\circ}$  y  $110^{\circ}$ .

En todas las preparaciones hay que proceder conforme al principio fundamental que indica : respetar la región lo más que se pueda, lo que significa ahorrar dentina. Para ello hay que establecer la forma de anclaje lo más periférica posible. Debe tenerse en cuenta la conductividad térmica del material y por lo tanto, establecer las paredes lo más lejos posible de la pulpa, naturalmente esto no importa sólo desde el punto de vista, puesto ya que se ha citado la significación que tiene evitar la intervención de los conductillos dentinales y la extirpación de grandes masas de dentina. Si se requiere deberá obtenerse espacio suficiente para la obturación espesa para la obturación intermedia con materiales de conductividad térmica escasa o nula; esto puede verificarse antes de obtener el patrón de cera, o bien una vez que se ha colado la obturación se excava el espacio correspondiente. De esta forma no se requiere invertir mucho tiempo para intervenir la cámara pulpar en caso necesario.

Los bordes de obturación no deben ser subgingivales. Si esto no puede impedirse desde el principio, debe conservarse tejido gingival. Se toma esta medida no con el fin de obtener un cierre marginal duradero sino para proteger el tejido paradóntico.

## RESINAS REFORZADAS.

### ( COMPOSITES )

#### TECNICAS:

Desde la aparición en el mercado dental de las resinas reforzadas o composites, el procedimiento técnico para la obturación de las cavidades han sufrido variantes en relación al empleo para las resinas convensionales, es decir que en general se empleo la técnica comprensivo, de contención y fluido, en este ultimo aspecto, teniendo en cuenta que el trabajo, es necesario que el campo operatorio esté preparado, con el sistema de matriz en posición y en condiciones para recibir la obturación. Sobre todo habiendo tomado todas las precauciones necesarias para impedir la movilidad de la masa hasta la polimerización de la resina, pues el mínimo movimiento, especialmente durante el periodo de gelación, haria fracasar la obturación.

Ya preparada la cavidad y la resina reforzada se puede seguir los siguientes procedimientos para la obturación:

- a).- Tiras y bandas de acetato de celulosa o celofan ( clase III ) estrictamente proximal.
- b).- Láminas de plata ( clase III ) labio o lingüoproximal.
- c).- Lámina de plata en forma de caja ( clase IV ).
- d).- Coronas o ángulos perforados ( clase IV ).
- e).- Restauraciones de clase V.

#### TIRAS O BANDAS DE ACETATO O CELULOSA DE CELOFAN.

Preparado el material elegido, se ubica através del espacio interdentario una tira de acetato de celulosa o celofán y se la mantiene plegada hacia palatino. El ancho de las tiras debe sobrepasar ligeramente los bordes cavitarios.

Luego se inserta y una vez llena la cavidad se vuelca la tira de acetato sobre labial, manteniéndola tensa durante el tiempo que sea necesario hasta la polimerización de la masa.

#### LÁMINA DE PLATA:

Está especialmente indicado en la obturación de cavidades de Clase III labio o lingüoproximal o aquellos que interesan las tres curvas del diente, en estos casos las tiras de acetato pueden deformar la anatomía del diente ya que la presión al ejercer por una parte y la superficie de la cavidad por la otra parte, dificultan el apoyo de la tira sobre el esmalte próximo o lo aisla. Para estas circunstancias aconsejamos usar láminas de plata pura, laminada a 1/10 de mm. que se utilizan de la siguiente manera:

- 1.- Con el campo operatorio aislado y separados los dientes con el separador mecánico apro

piado, se prepara la cavidad cubriendo la pared pulpa con cemento de fosfato de cinc.

- 2.- Se elige una porción de lámina de plata y después de abrirla a la llama se le introduce através del espacio interdentario cuidando que sobrepase ligeramente los bordes de la cavidad.
- 3.- La presión palatina se adapta contra esta cara, luego se fija con godiva ablandada a la llama.
- 4.- Se adapta la parte proximal al diente vecino contiguo, cuidando que también quede adosa en cervical e incisal.
- 5.- Luego se llena la cavidad con la resina reforzada y sobre la cara labial se deja un ligero exceso.
- 6.- Polimerizado el material, se elimina la godiva, la matriz de plata y se desgastan los excesos.

#### LÁMINA DE PLATA EN FORMA DE CAJA.

La cavidad, igual que en el caso de los acrílicos mantiene su absoluta planimetría, pared pulpa protegida con cemento de fosfato y retención adicional con alambre de acero — inoxidable en forma de L, cementando en sendos nichos ubicados en cada extremo.

En el caso de las resinas reforzadas la variante estaría en otorgar a la caja de plata una mayor solidez por palatino engrasando la cantidad de godiva, pues el material es muy espeso y no fluye como los acrílicos, especialmente los fluidos.

La cavidad se prepara siguiendo los mismos delineamientos que en las caras de las resinas — convencionales. Como varía el tiempo de esfuerzo sólo es necesario practicar una perforación en la pared cervical utilizando el taladro que se provee con los avlos.

#### CORONAS O ANGILOS PREFORMADOS.

Pensamos que su empleo con las resinas reforzadas es de más utilidad, dando el escaso tiempo de trabajo. Pero también creemos que su uso determina excesos considerables de material para desgaste y pulla lo que sin duda siempre resulta laborioso dada la dureza de este material.

#### RESTAURACIONES DE CLASE V.

Las restauraciones del tercio cervical son las que ponen en marcada evidencia la dificultad de los composites para conseguir la lisura superficial y el brillo que lo haga similar al esmalte, aún cuando podría emplearse la técnica de la impresión previa con lo cual — se obtendría la máxima lisura ya que los recortes de exceso serían mínimos en las zonas de desgaste la rugosidad se manifiesta.

Sin duda que siempre se obtiene con excesos y los recortes y desgastes deben ser con instrumentos rotatorios.

Lo que significa la obtención final de una superficie con escaso brillo, pero la ausencia de lisura superficial que al principio es marcada se modifica de acuerdo a la versión de todos nuestros pacientes y llega el momento en que la sensación de rugosidad desaparece debido a la acción del cepillo dental y el aspecto clínico es bastante bueno.

#### TECNICA DE GRABADO CON ACIDO.

Es evidente que el concepto a ctual establece la convivencia de aumentar las retenciones especialmente a nivel adamantino por medio de "microporos" o "microsurcos" que permiten la introducción de materiales fluidos y de esa manera lograr mayor unión y adhesión.

#### REMINERALIZACION .

Los estudios realizados por numerosos investigadores llegan a la conclusión de que postoperatoriamente o la descalcificación provocada por la acción ácida el esmalte se remineraliza en un periodo que oscila entre 2 y 48 días.

#### ACCION SOBRE LA DENTINA.

También ha sido empleado el grabado con ácidos clínicos ó fosfórico sobre la dentina consiguiéndose descalcificación en menor magnitud que la lograda en el esmalte, en función de la mayor cantidad de materia orgánica que ella tiene.

Numerosos estudios se hicieron al respecto ya que la duda se presenta con relación al grado de penetrabilidad de la acción del ácido en la dentina que podría llegar a lesionar a la pulpa.

La posibilidad de injuria pulpar por la acción del ácido no ha sido definitivamente resuelta. De lo que no hay duda es que a los variados traumas operatorios se les suma siempre el potencial ácido lo cual nos hace aconsejar evitar en lo posible la acción del grabado en la pared pulpar o axial: de toda cavidad extremando las precauciones cuando el espesor dentinario remanente sea escaso.

En lo que se refiere a la acción del ácido del contenido del cemento de fosfato aconsejando como aislante de la pulpa conviene recordar que su actividad comienza con un pH superior a 4 que antes de los 7 minutos iniciada la mezcla, se ocomplete el proceso de cristalización. En consecuencia la acción ácida es relativa y de escaso tiempo de duración, en cambio no sucede lo mismo cuando se emplea cemento de silicato pues la gelificación se mantiene mayor tiempo. Además en este último caso puede haber otros componentes también lesiones cuya actividad rosiva no está debidamente probada, por ello sostenemos que la aplicación del ácido fosfórico al 50% sobre la dentina de las paredes laterales de la cavidad durante un tiempo mayor de dos minutos, provoca descalcificación superficial sin llegar a lesionar a la pulpa, permitiendo asegurar una mayor adhesión por trabapón mecánica de cualquier metal.

Fluido.

### ADHESIVO-ADHESIÓN.

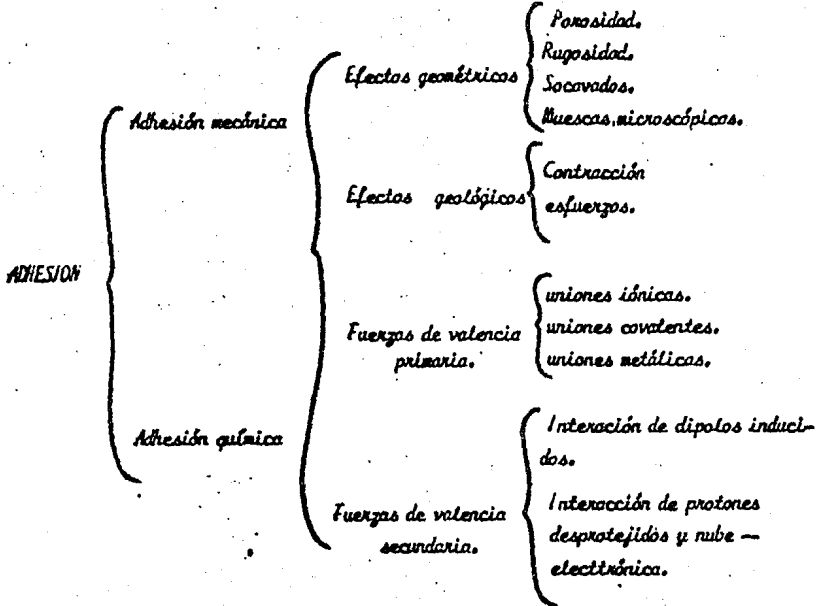
La literatura odontológica de los últimos años está dedicada en lo que a resinas reforzadas se refiere, a establecer la existencia de materiales adhesivos y se emplea con exagerada frecuencia la expresión "adhesión".

Un adhesivo como material, es una substancia capaz de mantener dos materiales juntos por entuce o ligadura de superficie.

Adhesión como fenómeno se define: "como el estado en el cual dos superficies son mantenidas juntas por fuerzas interfaciales, las que pueden consistir en fuerzas químicas, fuerzas de traba mecánicas o ambas".

Luego "un adhesivo es una substancia que puede mantener por sí o por otro cuerpo a un sustrato sin la ayuda de tornillos, pernos o retenciones mecánicas microscópicas u otros dispositivos físicos".

### MECANISMOS DE LA ADHESIÓN (LEE Y ORLOWASKI).



## NECESIDADES DE LA ADHESIÓN.

### TECNIC. GENERAL.

El sistema de grabado con ácido tiene como característica esencial lograr una mayor superficie de traba mecánica a una resina fluida a fin de que al polimerizar se aumente la capacidad retentiva.

La adhesión no depende del material si no de la traba mecánica que puede adicionarse a la superficie cavitaria a fin de que se mejoren sus condiciones de retención.

Lo que significa que con excepción de las erosiones y abrasiones del tercio cervical y los casos de reconstrucción de ángulos de dientes jóvenes fracturados no pueden ni debe descuidarse la planimentaria cavitaria general. En otros pul-bras, esta técnica es un elemento más que el profesional tiene en sus manos para solucionar determinados problemas que se presentan en la práctica diaria.

Lee y Orlesohl han establecido diez reglas básicas para el empleo de esta técnica.

1.- Establecer la forma del contorno.

- a) Remover la mínima cantidad de estructura dentaria sana
- b) Diseñar la restauración adhesiva con la máxima superficie.
- c) Diseñar la restauración adhesiva para beneficiar la concentración general del material restaurador.
- d) Diseñar la restauración adhesiva con la mínima cantidad de esmalte involucrado, en comparación con la dentina y el cemento dentario.
- e) Extender la superficie de unión a las áreas de autolimpieza.

2.- Obtener las formas de resistencia y de retención.

3.- Obtener la forma de convivencia requerida.

4.- Eliminar cualquier remanente de caries.

5.- Terminar los márgenes de esmalte.

6.- Realizar el toilet de la cavidad.

- a) Grabar todas las superficies de unión (excepto la super de dentina de pequeño espesor) para eliminar suciedades, detritos y aumentar la superficie de unión microscópica.
- b) Sacar la superficie de unión
- c) Aplicar el material restaurador.

a.- Aplicar una mezcla fresca y húmeda de material.

b.- No tocar el adhesivo mientras polimeriza.

c.- Evitar tirones o fuerzas de palancas cuando se termine la restauración.

Ya preparada la cavidad o la zona (erosiones, abrasiones) que deben restaurarse, el procedimiento es el siguiente:

1.- Se limpia con adhesivo que no contenga sustancias aleaginosas (Zincate, Preclise,

Póses y agua, la zona e tritar especialmente todo el esmalte del diente. Luego se lava — cuidadosamente con agua a presión, de inmediato se seca con aire, cuidando que éste no arrastre restos de aceite del compresor, una seco la cavidad y la zona adyacente odyacente, se aplica sobre el esmalte y paredes laterales de la dentina de la cavidad, una torunda embebida con ácido condiosanador y se le deja actuar sobre uno o dos minutos, dependiendo de la calcificación y la edad del paciente. ( un minuto en dientes jóvenes dos minutos en dientes adultos).

En este periodo hay que evitar que el ácido tome contacto con los tejidos blandos y dientes vecinos, de donde se desprende que es indispensable el aislamiento absoluto del campo operatorio.

- 2.- Pasado este tiempo se lava a presión para eliminar el ácido y luego se seca con aire — libre de aceite.
- 3.- Como consecuencia del secado y la acción del ácido, el esmalte tomará un aspecto completamente húgoso y de color blanco tiza. Si así no ocurriera es necesario repetir la operación con el ácido acondicionador durante uno o dos minutos suplementarios. La descalcificación tendrá una profundidad de 25 micrones.
- 4.- De inmediato se aplica la resina fluida sobre la cavidad y el esmalte adyacente, siguiendo la técnica particular de cada producto.
- 5.- Luego de esperar sin movillizar la masa, el tiempo requerido hasta lograr la polimerización se recortan los excesos y se pulen con los métodos corrientes.
- 6.- Durante el recorte y pulido hay que evitar los tirones y fuerzas de palanca, pues las tensiones en el esmalte, si bien son numerosas, no tienen más profundidad que la lograda — por la descalcificación. ( Rugosidades, surcos o microporos no más profundos de 25 micrones

#### MATERIALES.

Los distintos materiales que se emplean específicamente para el grabado con ácido ,aunque — consideramos que puede utilizarse cualquier composite.

- 1.- Concise ( Sistema para grabado de ácido).
- 2.- Enamelite.
- 3.- Sistema nuevo.
- 4.- Restodent.

#### 1.- CONCISE.

Está esencialmente constituido por una solución grabadora (ácido fosforico al 37%), dos resinas muy fluidas y un composite en forma de dos pastas. La solución ácida grabada microscópicamente la superficie del esmalte establece una traba mecánica, mientras las resina fluida; penetra en los microporos provocados por la descalcificación, se une a su vez con el composite restaurador.

### Técnica del Concise:

- 1.- Se prepara la cavidad siguiendo la planimetría cavitaria clásica. En el caso de la Clase V hay que adicionar alambra o tornillos que aumenten la retención.
- 2.- Protegiendo el diente vecino contiguo, se condensa el esmalte con el ácido fosfórico al 37%, con exceso sobre la superficie adamantina.
- 3.- Se lava cuidadosamente y se seca con aire. El esmalte debe presentar la opacidad de color blanco mate o color blanco tizo.
- 4.- Se mezcla una porción de resina fluida universal con la misma cantidad del catalizador y se aplica dentro de la cavidad y zona del esmalte condicionado.
- 5.- Sin esperar a que endurezca, se mezclan el composite universal y el catalizador en partes iguales y se aplica dentro de la cavidad con exceso, empleando tiras de acetato, ángulos preformados o cajas de plata.
- 6.- Sin movilizar la masa se espera durante siete minutos hasta que el material haya polimerizado, luego se elimina la matriz, se recorta y desgasta los excesos, puliendo posteriormente con los métodos convenientes, quedando el diente como alternativa técnica, los fabricantes sugieren mezclar la parte Universal con el Catalizador de la resina fluida, especialmente en cavidades pequeñas o donde se requiera un material más diluido agrandando en las partes opacando o las pastas Universales y catalizador o dos gotas de la resina fluida correspondientemente a cada una.

### ENAMELITE:

Producto destinado especialmente para solucionar el serio problema que presentan las abrasiones cervicales. Interesa el esmalte en el tercio gingival y en casos muy avanzados involucra a la dentina y el cemento, manteniendo una superficie lisa y brillante.

### Composición y propiedades físicas:

El Enamelite está compuesto por una resina fluida formada por un monómero diacrilato reforzado por fibras inertes de sílice tratado, de un tamaño de tres a ocho micrones aproximadamente. Las fibras están en proporción del 56%. De acuerdo a sus fabricantes, sus propiedades son las siguientes:

Resistencia a la compresión .....	1.680 Kg/cm <sup>2</sup> .
Resistencia a la tensión .....	420 Kg/cm <sup>2</sup> .
Tiempo de gelificación .....	23°C de 100 a 120 seg.
Tiempo de polimerización .....	150 a 170 seg.



## TECNICA DE EMPLEO:

El diente aislado con dique de goma, se limpia con pómez y agua usando un cepillo o brocha dental. Luego se lava profundamente con agua a presión. En este momento se aplica — sobre toda la superficie a restaurar un algodón embebido en el ácido condicionador y se le — mantiene durante uno o dos minutos, luego se lava a presión profundamente y después se seca — con aire hasta que la superficie tome un color blanco lizo.

En este instante se mezclan las pastas seleccionadas y se lleva al diente, cubriendo toda la — superficie abrasionada y el esmalte adyacente, tratando de reconstruir la morfología coronaria. Si se sospecha que la descalcificación no ha sido profunda, apesar del tiempo de aplicación se coloca una pequeña cantidad del adhesivo "Booster" y se seca con aire. Luego se aplica la resina. La obturación no debe moverse ni tocarse hasta el endurecimiento y polimerización — total o sea en 20 ó 15 minutos, transcurrido este tiempo, se eliminan los excesos con fresa — de diamante de grano fino o fresa cilíndrica lisa de carburo de tungsteno puliendo finalmente — con presise.

La duración varía entre uno o dos años. Al cabo de dos años la obturación se desprende, debien — do realizarse de nuevo. El enamelite tiene una duración limitada.

## SISTEMA NIVA .

Es un nuevo sistema que se compone de tres elementos:

1.- Niva Seal.- Es un líquido que se adhiere al esmalte y a la dentina previamente condicio — nado con ácido fosfórico al 50% con el a-gredo del 7% de óxido de cinc.

## NIVA FIL.

Composite en pasta que se prevece en tres colores, claro, claro grisáceo y claro amarillento.

## NIVA LITE.

Es una lámpara de luz ultravioleta, de diseño especial, destinado a conseguir la polimeriza — ción de cada material. Además provee bloques de papel satinado, espátula y condensador.

## Preparación del material.

Por cada día de trabajo se usa un nuevo frasco de Niva Seal. Antes de emplearlo hay que agre — gante al líquido Niva seal una gota del iniciador y se mezcla con un pitito de madera, que — se proporciona con el ovid, durante 30 segundos. Esta operación se realiza en una sola vez, no siendo necesario mezclar el líquido nuevamente.

## NIVA FIL.

En cada parte de Niva Fil se adiciona una gota del condionador y se mezcla cuidadosamente, una vez preparadas, la duración del nuevo fil es limitado a 3 meses, pudiendo usarse durante más — tiempo conservándolo en heladera, o refrigerador.

## NUVA LITE.

Diez minutos antes de usar la lámpara, se conecta el sistema con la red eléctrica o fin de que se calienten los elementos, en el instante de su uso la lámpara se pone en contacto y se observará la proyección de la luz ultravioleta a través de la prolongación de cuarzo, especialmente en el extremo.

### Técnica de empleo o aplicación.

Previamente a la aplicación del sistema Nuva, se debe cepillar el o los dientes a tratar, con púas y agua. —

Luego se aísla el cuerpo con dique de goma después de secar con aire a presión.

Se coloca, con una torunda de algodón el acondicionador, se le deja actuar durante uno o dos minutos, pasando este tiempo se lava a presión y se seca nuevamente, debiendo el esmalte tomar una coloración blanco tipo, si esto no ocurre, se pone el ácido por un minuto adicional, En este momento se aplica, usando el pincel que se provee en el avisó una película de Nuvo sild, se incluye toda la superficie a tratar y el esmalte adyacente. Es decir, sobre toda la zona — donde se colocó el descalcificador, con ello teóricamente, se llenaría las microsurcos grabado en los tejidos duros y sobre la base de protección pulpar si se hubiera colocado.

Como el material sólo polimeriza mediante la radiación ultravioleta, en este instante se aplica la lámpara Nuva Lite, cuyo extremo de cuarzo se aproxima entre 2 y 3 mm de la zona. La luz ultravioleta debe actuar entre 30 y 60 segundos.

La Nuva Seal polimerizado toma una coloración amarillenta ligeramente y al tacto con un instrumento agudo da la sensación de dureza similar a la de la resina acrílica,

Ya polimerizada la base de Nuva Seal, se coloca sobre el bloque de papel satinado, una cantidad apropiada de Nuva Fil del color elegido luego con el condensador de teflón se ibica sobre la zona.

No es necesario opurarse, pues el material se polimeriza está bajo los rayos ultravioleta, si la cavidad o abrasión es pequeña, de 1.5 mm se llena de una sola vez, si es mayor se aplica en cantidad mayor proporcional y luego se polimeriza. Para ello se coloca la lámpara de Nuva Lite de manera que su extremo de cuarzo esté entre 2 y 3mm de la zona y se deja que actúe durante un minuto. La operación se repite hasta que la cavidad o la abrasión se halla o completado.

### PULIDO FINAL:

Los retoques de exceso y pulido final se realizan con piedras de diamante terminando con Zircote.

## CONCLUSIONES.

*PRIMERA.*- Al realizar este trabajo nos hemos percatado que la Operación -- Reconstructiva es rama fundamental de esta carrera, debido a que por ella podemos devolver las funciones a cada diente que halla sido destruido por diversas causas y de esta manera mantener la integridad y el equilibrio correcto del aparato masticatorio y con ésto del organismo.

*SEGUNDA.* - La historia clínica, es un apoyo fundamental en todo trabajo operatorio, ya que por medio de ésta podrán ser detectadas patologías que pudieran llegar a entorpecer la labor.

*TERCERA.*- Es importante conocer a fondo la Anatomía, Histología de los dientes para reconstruirlos a la perfección y devolver la nuevamente sus funciones.

*CUARTA.*- Tanto la preparación de cavidades como sus diversas clases son fundamentales en cualquier trabajo de la Operación y deben tenerse siempre presentes aunque muchas veces clínicamente la destrucción dentaria no permite elaborar cavidades de una manera ideal.

*QUINTA.*- De todos los medicamentos utilizados en la Operación Reconstructiva, ya sean cements, bases, barnices o materiales restaurativos, deberán tenerse en cuenta sus propiedades e indicaciones, para que no se presente ninguna complicación post - operatoria.

*SEXTA.*- En relación a los materiales para obturación definitiva, afirmamos que estos estarán dados por el grado de destrucción dentaria, restauraciones existentes en la boca, ya sean adyacentes o antagonistas, y necesidades estéticas o protéticas.

*SEPTIMA.*- Todo Cirujano Dentista deberá poseer amplios conocimientos de esta importante rama de la Odontología, ya que de ello va a depender en gran medida la salud posterior de un paciente.

## BIBLIOGRAFIA

- A. BRINK y J. ORBAN,  
*Histología y Embriología Bucal,*  
*La Prensa Médica Mexicana,*  
*México, 1978.*
- DE P. NICHOLAS H. ROBERT T. LANNING,  
*Propedéutica Médica de Maxilar,*  
*Editorial Intermexicana,*  
*7a. Edición.*
- GILMADRE H. WILLIAM y LUND MELVIN R.,  
*Odontología Operativa,*  
*Editorial Intermexicana,*  
*2a. Edición, 1976.*
- HALL ARTHUR W.,  
*Tratado de Histología,*  
*Editorial Intermexicana,*  
*7a. Edición.*
- KANTROWICZ ALFRED,  
*La Escuela Odontológica Polaca,*  
*Editorial Labor S.A.,*  
*Tomo III.*
- KENNEDY W. B.,  
*Operativa Dental de Pediatría*  
*Editorial Médica Panamericana S.A.,*  
*1977.*
- LINDOR I. O. y J. J. PIRLBAUGH,  
*Histología del Diente Humano,*  
*Editorial Labor S.A.,*  
*1974.*
- PIRILIA NICOLAS,  
*Clínica de Operativa Dental,*  
*ODI Editor,*  
*Buenos Aires, 1967, 3a. Edición.*

- FEYTON Floyd A.,  
Materiales Dentales Restauradores,  
Editorial Mundi,  
2a. Edición, 1974.
- REBEL Juan Germán.,  
Tratado de Odontología Conservadora,  
Editorial Rubul,  
Barcelona, 1943.
- RIZCO Araldo Angel,  
Operación Dental, Nuevas Cavidades,  
Editorial Mundi S.A.,  
4a. Edición, 1975.
- SKINNER. Ralph W. Phillips.,  
La Ciencia de los Materiales Dentales,  
7a. Edición, 1975.
- ZABOTINSKY A. Alejandro,  
Técnica de Dentística Conservadora,  
Librería Hachette S. A.,  
9a. Edición, 1960.