



Universidad Nacional Autónoma de México

FACULTAD DE ODONTOLOGIA

La Odontología Infantil en el manejo
de las fracturas dentales

Tesis Profesional

Que para obtener el Título de
CIRUJANO DENTISTA

Presenta

NORMA ANGELICA PULIDO MENDOZA



México, D. F.

1985



Universidad Nacional
Autónoma de México



UNAM – Dirección General de Bibliotecas Tesis Digitales Restricciones de uso

DERECHOS RESERVADOS © PROHIBIDA SU REPRODUCCIÓN TOTAL O PARCIAL

Todo el material contenido en esta tesis está protegido por la Ley Federal del Derecho de Autor (LFDA) de los Estados Unidos Mexicanos (México).

El uso de imágenes, fragmentos de videos, y demás material que sea objeto de protección de los derechos de autor, será exclusivamente para fines educativos e informativos y deberá citar la fuente donde la obtuvo mencionando el autor o autores. Cualquier uso distinto como el lucro, reproducción, edición o modificación, será perseguido y sancionado por el respectivo titular de los Derechos de Autor.

INDICE

I	INTRODUCCION	4
	1.1 ALGUNAS INVESTIGACIONES	6
II	EXAMEN E HISTORIA CLINICA	8
III	CLASIFICACION DE FRACTURAS	13
IV	FRACTURAS CORONARIAS	
	4.1 CLASE I FRACTURA QUE AFECTA EL ESMALTE TRATAMIENTO	14
	4.2 CLASE II FRACTURA QUE AFECTA ESMALTE Y DENTINA SIN EXPOSICION PULPAR TRATAMIENTOS:	16
	a) BANDA ORTODONTICA	19
	b) CORONA DE ACERO CROMO	21
	c) CORONA DE ACERO INOXIDABLE	23
	d) CORONA DE CELULCIDE	24
	4.3 CLASE III FRACTURA CORONARIA CON EXPOSICION PULPAR TRATAMIENTOS RECUBRIMIENTO PULPAR PULPOTOMIA PULPECTOMIA APEXIFICACION	25 27 29 31

V	RETENEDORES TEMPOROS PERMANENTES	
	5.1 RESINA COMPUESTA CON RETENCION DE CLAVO	33
	5.2 CORONA Y CENTRO REFORZADO	37
	5.3 CORONA COMPLETA DE ORO CON BARNIZ DE PORCELANA	38
	5.4 CORONA 3/4 MODIFICADA	39
	5.5 CORONA ACRILICA COMPLETA	41
VI	RESTAURACION PERMANENTE	42
VII	FRACTURAS RADICULARES	46
	7.1 TRATAMIENTOS	
	a) REDUCCION	
	b) FERULIZACION:	
	1.- ALAMBRE ORTODONTICO	48
	2.- FERULAS A BASE DE BARRAS Y ARCOS QUIRURGICOS	49
	3.- FERULA COLADA	
	4.- FERULA MATRIZADA	50
VIII	CONSECUENCIAS OCASIONADAS POR UN TRAUMATISMO	53
	DESPLAZAMIENTO	
	AVULSION	54

IX REACCIONES DEL DIENTE A UN TRAUMATISMO	57
9.1 HIPEREMIA PULPAR	
9.2 HEMORRAGIA INTERNA	
9.3 METAMORFOSIS CALCICA DE LA PULPA	58
9.4 REABSORCION INTERNA	59
9.5 REABSORCION RADICULAR INTERNA	
9.6 NECROSIS PULPAR	
9.7 ANQUILOSIS	60
9.8 DECCLORACIONES	
9.9 MALFORMACIONES	61
X PREVISION	62
XI CONCLUSIONES	66
XII REFERENCIAS BIBLIOGRAFICAS	68

I. INTRODUCCION

El Traumatismo de una pieza dentaria es una experiencia que trae problemas múltiples que requieren de la habilidad y sensatez y que pone a prueba la capacidad de un buen cirujano dentista.

Porque según estudios realizados por Slack y Jones se observó, que había una influencia en la actividad y conducta del niño, siendo modificada si el pequeño sufre algún traumatismo dental que cambia su aspecto físico.

Este aspecto psicológico es verdaderamente importante y se debe tener muy presente y tratar al paciente por todos los medios a nuestro alcance.

El diagnóstico y tratamiento de un traumatismo es un tanto incierto por un período indefinido, ya que se deben tomar en cuenta factores tales como; - extensión de la lesión, vitalidad de los tejidos, - alteraciones degenerativas, etc.

Quizás un paso extremadamente importante sea el hecho de proceder a una restauración para evitar ma

yores daños como pudieran ser: inclinaciones, pérdida de espacio, etc.

Pero debe tomarse en cuenta que es un diente joven, con pulpa grande, y en estado de erucción -- activa; además del tiempo que será necesario para -- serciorarnos del estado real de la pulpa, por lo que debemos poner una restauración inicial de la que dependerá el éxito de un tratamiento.

Los traumatismos dentarios con o sin fractura -- son un desafío al odontólogo que lo debe aceptar -- con un enfoque integral.

El cirujano dentista debe de cumplir con el -- tratamiento de emergencia, que es una obligación -- ineludible, en el primer auxilio es importante saber que hacer.

La niñez como período de crecimiento y desarrollo está caracterizada por una desenfrenada actividad física, la dentición es vulnerable debido a la prominencia de dientes anteriores permanentes durante el desarrollo del complejo facial.

1.1 ALGUNAS INVESTIGACIONES

En investigaciones realizadas en varios países, se llegaron en conclusiones tales como:

- Existe mayor número de niños accidentados que niñas.

Por cada niña accidentada hay dos niños.

Esto es debido a que los niños por su propia naturaleza ejecutan juegos más violentos y por lo tanto están más expuestos a este tipo de trauma.

- También se observó que las edades en que más expuestos están a sufrir este tipo de problema es cuando empiezan a desplazarse por sí mismos y no tienen control de su cuerpo.

Desde su primer año de edad hasta los once años.

- Los tejidos más afectados son los blandos tal es el caso de: labios, encías, ligamentos, etc seguido de las fracturas dentarias.

- Los dientes más dañados son: los incisivos centrales superiores.

- Los tejidos dentarios más frecuentes son: 74%

7
en esmalte, 24% en dentina y 1% en pulpa.

- El lugar más común es en casa seguido de los -
accidentes ocurridos en la escuela.

11. EXAMEN E HISTORIA CLINICA.

Examen Clínico

El examen se lleva a cabo una vez que los dientes hayan sido cuidadosamente limpiados con una pequeña torunda de algodón humedecido en agua o agua oxigenada.

Los signos y síntomas que nos refiere el paciente que a sufrido el trauma son muy importantes ya que nos ayudarán a determinar la clase y grado de daño - que a sufrido el diente y la capacidad de los tejidos a reaccionar favorablemente al tratamiento.

Existen casos en que los accidentes son repetidos en dientes anteriormente traumatizados, generalmente en niños que poseen un problema de dientes protruidos.

Es necesario tomar en cuenta el tiempo, ya que la intervención profesional inmediata tendrá más posibilidades de éxito.

La radiografía es fundamental porque gracias a ella nos daremos cuenta de la línea de fractura, clase, relación y después nos sirve para comparar datos posteriores.

Historia Clínica

Es necesaria para el examen inicial y la comparación con exámenes subsiguientes del diente lesionado.

Se requiere de datos concisos que hará el Cirujano Dentista en un lapso pequeño de tiempo.

Se sugieren que estén impresas para evitar pérdida de tiempo, ya que es fundamental en éstos casos.

Esta es de gran importancia para el Cirujano — Dentista pues se puede dar una idea adecuada del estado de la pieza antes del tratamiento.

Los datos que se obtengan en la historia clínica en el momento del accidente pueden ser falsos o de confiabilidad relativa.

El tiempo es el único factor que nos dará la vitalidad verdadera del diente.

Datos que se deben tomar en cuenta para formular una historia clínica;

Nombre del paciente:

Edad:

Dirección:

Nombre de los padres:

Teléfono:

Fecha del examen:

Historia de la Lesión

Día que se lesionó:

Hora que se lesionó:

Lugar donde se lesionó:

Como ocurrió la lesión:

Existen lesiones anteriores.

Sí

No

Síntomas.

Dolor al masticar:

Reacción a la percusión:

Reacción al calor:

Reacción al frío:

Lectura del vitalómetro:

Señales:

Tipo de fractura:

Piezas Afectadas:

Observación de los Tejidos Blandos.

Laceración:

Tumefacción:

Movilidad:

Desplazamiento:

Lesión de las Estructuras de Sostén.

Describala:

Oclusión:

Examen Radiografico.

Tamaño de la pulpa:

Desarrollo radicular:

Fractura Radicular:

Patología Periapical:

Fractura Alveolar:

Otros:

Tratamiento Inicial.

Recubrimiento pulpar.

Restauración temporal:

Férula:

Otros:

Visita Subsiguiente.

Fecha:

Respuesta vulgar:

Examen radiográfico:

Tratamiento:

Comentarios:

III. CLASIFICACION DE FRACTURAS.

Para poder clasificar las fracturas dentarias - en la forma más clara. Ellis determinó hacerlo tomando en cuenta los tejidos involucrados.

De este modo se clasificaron cuatro clases que son:

Clase I . Fractura que afecta esmalte

Clase II. Afecta esmalte y dentina sin exposición pulpar.

Clase III. Fractura coronaria con exposición pulpar.

Clase IV. Pérdida de la corona íntegra.




CLASE I



CLASE II



CLASE III



CLASE IV

IV. FRACTURAS CORONARIAS.

4.1 Clase I Fractura que afecta el esmalte.

Podemos encontrar astillado el borde incisal.

Si tiene tiempo de haber sufrido la lesión y la pulpa es vital y asintomática se recomienda el siguiente tratamiento:

Puede colocarse un adhesivo o presindir de éste ya que el diente se a encontrado confortable.

Si el diente es recientemente fracturado:

Tratamiento: Se pone adhesivo al borde fracturado ,se cita de 6 a 8 semanas yse toma radiografía, se hacen pruebas de vitalidad,color,etc.

Si la fractura que presenta el diente es en -- ángulo interproximal se dará éste tratamiento:

Examen oral a conciencia

Tomar radiografias

Pulir los bordes rugosos del esmalte fracturado

Controlar el diente de 3 a 6 meses después del accidente.

Ya que hay dientes que sufren golpes severos y sin embargo solo presentán una ligera fractura de esmalte,pero el golpe pudo ser suficiente -

para perder la vitalidad del diente.

Por lo que se recomienda este punto.

Otro tratamiento sería la corrección por desgaste.
te.

Consiste en un desgaste prudente que se realiza en varias sesiones de 3 a 4 meses, se hace con discos finos y en las zonas así tratadas deberán barnizarse.

Debe de efectuarse también en dientes adyacentes a efecto de mantener la simetría con las líneas dentales naturales.

Cubrir la corona de inmediato a la lesión traumática dependerá de:

- extensión
- daño
- edad
- desarrollo de la dentición.

Una corona permanente puede ser fabricada de 6 a 12 meses después de la lesión.

4.2 FRACTURA CORONARIA QUE AFECTA ESMALTE Y DENTINA SIN EXPOSICION PULPAR.

CLASE II.

Objetivo.

Proteger a la pulpa contra la irritación química, térmica, mecánica, indeseable y reemplazar de manera durable y estética el tejido dentario perdido.

Síntomas.

Dolor a la percusión.

Dolor a la presión de alimentos.

Dolor a los cambios térmicos.

Radiográficamente.

Se tiene que determinar la proximidad y tamaño de la cámara pulpar, en relación con el tejido coronario perdido.

Se observará si el ápice radicular está desarrollado completamente.

Se observará si no hay fractura radicular.

Tratamientos:

Si el accidente es inmediatamente tratado

-Se realiza examen

-Se hacen pruebas de vitalidad

o Con hielo

Pulpa normal: dolor agudo y rnido alivio al -
retirarlo.

Hiperemia ctiva: dolor prolongado al retirarlo

Desvitalizado: No hay respuesta.

Se limpia la dentian, se coloca barniz se cubre el diente con una corona de celuloide o banda de acero inoxidable que se cementa al diente.

Ventaja de la banda: se adapta y puede retirarse fcilmente.

Si el accidente fue atendido despues de tres -
meses o ms.

Si el diente se conserva vital y no a presenta- do sntomas dolorosos se restaura inmediatamente, porque ya no es necesario esperar, ya que paso normalmente todas las fases.

La pulpa de un diente joven tiene un gran poder de recuperacin.

En general los traumatismos en los que hubo - prdida de esmalte y dentina requieren de un protector pulpar y una restauracin temporal inmediata.

Restauración Tenporo-Permanente.

Indicaciones.

Diente joven en desarrollo.

Desarrollo apical nã completo.

Requisitos estéticos y funcionales de la restauración.

Los incisivos son muy importantes ya que no se utilizan tan sólo para incidir los alimentos, sino - también tienen un valor estético invaluable, la pérdida de estos tiene gran influencia en la conducta - del individuo.

Por lo tanto se recomienda hacer una restauración satisfactoria tanto estética como funcionalmente.

Como son:

- a) Banda Ortodóntica.
- b) Corona de Acero cromo
- c) Corona de Acero Inoxidable.
- d) Corona de Celuloide.

a) Banda Ortodóntica.

Indicaciones.

Sirve como retenedor de una curación donde hay dentina expuesta, se adapta directamente al diente - traumatizado y mantendrá en contacto los dientes adyacentes si hay pérdida extensa de tejido.

Hay dos tipos de bandas ortodónticas:

- La preformada
- La hecha a la medida.

La banda ortodóntica preformada.-

Se busca la adecuada al paciente en el comercio

La banda ortodóntica hecha a la medida.-

Se realiza de la siguiente manera; se coloca la banda en lingual acanalándola por medio de pinzas - How, se puntea se corta el exceso, después de lo cual se contornea se prueba en el paciente la oclusión y retención para finalmente cementarla al diente.

Ventajas:

- Fácil y rápida de preparar
- Deja la corona expuesta a las pruebas del C.D.

Desventajas:

- No es estética.

Para colocar una banda ortodóntica se realizan los siguientes pasos:

- Se lava el diente
- Se quitan residuos
- Se seca y pone hidróxido de calcio sobre dentina expuesta.
- Se coloca en la cara interna de la banda, fosfato de zinc.
- Se coloca alrededor de la corona.

b) Corona de Acero Cromo.

Ventajas:

Mantendrá el contacto con los diente adyacentes y antagonista.

Retendrá bien la curación sobre tejido expuesto.

Desventajas:

Factor estético.

Preparación:

Se limita el esmalte en lingual y cingulo en algunas ocasiones hay reducción remanente de tejido incisal, sólo que en casos que así lo requieran.

Se adapta 5 mm debajo del borde libre de la encía con tijeras curvas y se asegura el ajuste cervical para prevenir la irritación de tejidos gingivales por márgenes desbordantes.

Variante:

Para mejorar la estética se puede cortar una ventana vestibular antes de cementarse, con una fresa de fisura y alisando los bordes con piedras montadas.

Sobre la dentina expuesta se coloca hidróxido -

de calcio y entonces se cementa la corona la diente.

Para rellenar las ventanas se pueden usar silicatos o bien acrílico y hacer el frente estético.

c) Corona de Acero Inoxidable.

- Se pule la corona adecuada
- Se elimina el contacto proximal
- Se elimina ligeramente el area incisiva y -
cínulo.
- Se prueba en el paciente
- Se hacen los ajustes necesarios y se contornea
- Se prueba la oclusión
- Se toma la radiografía
- Se checa el margen gingival.
- Se pule
- Se cementa.

Ventajas:

- Es resistente
- Es funcional.

Desventajas:

- Es antiestética.

La restauración debe permanecer ocho semanas mínimo
y se mantiene en observación.

d) Corona de Celuloide.

- Se selecciona adecuada al tamaño y la forma del diente.
- Se procede a cortar el margen gingival con tijeras curvas, aproximadamente 1 mm al margen.
- Se hacen dos orificios el lingual (para la salida del excedente o aire)
- Se mezcla la resina compuesta
- Se lleva la diente teniendo cuidado de no retirar el hidróxido de calcio.
- Se espera de 3 a 5 minutos.
- Se recortan los excedentes.
- Se recorta la corona
- Se pule.
- Se prueba en el paciente checando la oclusión.
- Se cementa.

Ventajas:

Esta restauración tiene la ventaja de ser estéticamente adecuada.

Es de fácil preparación.

Desventajas:

No es muy durable.

4.3 FRACTURA CORONARIA CON EXPOSICION PULPAR.

CLASE III.

Es un desafío para el diagnóstico y el tratamiento porque se debe tratar la exposición como resultado del trauma y se debe pensar en la cantidad de reacciones de la pulpa y tejido de sostén.

Deberá de tratarse de conservar la vitalidad - evitando que contamine, dando así un tratamiento de emergencia.

Existen cuatro posibilidades que son:

- a) Recubrimiento pulpar
- b) Pulpotomía
- c) Pulpectomía
- d) Extracción.

a).- Recubrimiento Pulpar.

Cuando la exposición es mínima y no tiene más - da 24 horas.

Cuando hay exposición pulpar de un cuerno o - punta de uno de estos y se puede observar la pulpa - a través de la dentina con un color rosáceo, de dejar la así se contaminaría porque hay exposición a los - fluidos bucales y bacterias.

Trataremos de formar un puente dentinario o den
tina secundaria.

Si encontramos que el diente traumatizado pre-
senta un ávico ancho de formación incompleta, el por-
centaje de un diagnóstico será de mayor éxito.

Indicaciones para el recubrimiento pulpar directo.

- a) Curso asintomático
- b) Desarrollo apical normal y continuo
- c) Ausencia de resorción interna, externa e infeccio-
nes.
- d) Formación del puente dentinario.

Tratamiento.

-Total asepsia

Se aísla el diente colocando un dique de hule para -
evitar la contaminación.

-Se anestesia localmente al diente

-Se lava la herida con agua bidestilada o suero fisio-
lógico.

-Se seca perfectamente.

-Se aplica el recubrimiento pulpar, aplicando hidróxi-
do de calcio sobre el tejido pulpar expuesto.

-Se coloca el retenedor temporal que se haya elegido.

b).- Pulpotomía.

Es la remoción quirúrgica de la porción coronaria de la pulpa, manteniendo vital el tejido pulpar de la zona radicular.

Se emplea cuando existe hemorragia moderada con exposición pulpar más o menos amplia.

Con un tiempo no mayor de exposición de 72 horas.

Los dientes con ápices anchos y formación radicular incompleta se considera como adecuada para esta técnica por su capacidad de recuperación.

El objetivo de este tratamiento es promover la cicatrización pulpar y proteger a los tejidos dañados de nuevas irritaciones.

Indicaciones.

- Exposición amplia de la pulpa que se proyecta sobre tejido dental duro.
- Cuando se ha producido una hemorragia.

- La pulpa expuesta por 48 horas o más.
- Apice o foramen apical en desarrollo.
- Que se presente reacción vital.
- Tejido necrótico en el lugar de la exposición.
- Inflamación del tejido coronario.
- Que no presente complicaciones.

Existen dos técnicas para efectuar la pulpotomía que son: las realizadas en una sesión o en dos.

Pulpotomía en una sesión.

Tratamiento.

- Se anestesia localmente.
- Se aísla la pieza con dique de hule.
- Acceso a la cámara pulpar.

Se abre con fresa de bola después se extiende con una de fisura.

- Se elimina la cámara pulpar con una cucharilla filosa, la amputación de la pulpa se logrará con movimientos a lo largo de la pared de la cámara pulpar hasta el punto de unión amelocementaria.
- Se lava antiséptico suave.
- Se controla la hemorragia.
- Frotando con una torunda de algodón.

- Se irriga.
- Se limpia y se seca.
- Se aplica hidróxido de calcio o formocresol durante 5 minutos.
- Se aplica óxido de zinc.
- Se coloca una restauración protectora.

Pulpotomía en dos sesiones.

Se siguen los pasos anteriores pero la torunda de algodón con formocresol se deja de 5 a 7 días.

En la segunda cita se lava con agua bidestilada se retira la torunda anterior y se coloca otra por 5 minutos.

Se retira y se coloca óxido de zinc eugenol completamente .

Se observará radiográficamente durante tres meses proxímadamente para ver el resultado del tratamiento.

c).- Pulpectomía.

Consiste en la remoción quirúrgica de todo el contenido de la cámara pulpar y de los conductos ra-

diculares.

Indicaciones.

Cuando existe necrosis pulnar.

Cuando a fracasado otro tipo de terapia.

Para obturar los conductos radiculares en dientes primarios se utilizan materiales reabsorvibles - que favorezcan la reparación.

Tratamiento.

- 1.- Se anestesia localmente.
- 2.- Se aísla el campo quirúrgico.
- 3.- Acceso a la cámara pulnar.
- 4.- Eliminación del tejido pulnar, con fresa de bola y remoción de la pulpa coronaria con cucharilla.
- 5.- Lavado de la cavidad con solución antiséptica.
- 6.- Se localiza la entrada de los conductos.
- 7.- Trabajo biomecánico: Eliminación de la pulpa radicular y restos radiculares con las limas de endodoncia tipo K.
- 8.- Irrigación.
- 9.- Obturación de los conductos radiculares con pasta reabsorbible exclusivamente.

- 10.- Limpieza de la cámara pulpar, obturación con cemento de óxido de zinc.
 - 11.- Secado.
 - 12.- Restauración final.
 - 13.- Control radiográfico.
- d).- Apexificación o Técnica de Frank.

Esta técnica se emplea en dientes con ápices abiertos y raíces no desarrolladas en forma completa.

Aún las piezas no vitales se tratarán así hasta que la punta radicular sea suficientemente estrecha para procesos endodónticos comunes.

Tratamiento.

- a).- Anestesia.
- b).- Se aísla el diente con dique de hule.
- c).- Acceso a la cámara pulpar.
- d).- Se toma radiografía
- e).- Se elimina material necrótico.
- f).- Se irriga con hipoclorito de sodio.
- g).- Secado con puntas de papel.
- h).- Empacar la pasta espesa de hidróxido de calcio

- i).- Se cubre la pasta espesa de hidróxido de calcio y paraclorofenol alcanforado hacia el ápice radicular pero no más allá.
- j).- Se aplica ~~efido~~ óxido de zinc y eugenol.
- k).- Cemento de fosfato.
- l).- Se espera de 3 a 6 meses después de lo cual se toma una radiografía para ver si hay cierre apical.

Si ya a cerrado se retira el material y se verifica la constricción periapical.

Se coloca la lima para determinar la longitud, se obtura el canal por condensación lateral de conos de gutapercha y por último se sella el acceso con resina compuesta.

V. RETENEDORES TEMPORAL-PERMANENTES.

Es un medio transitorio que se utiliza para sostener curaciones y sobre todo evitar un mayor daño a la pieza afectada para que al final del tratamiento sea remplazada por una restauración permanente.

Requisitos.

- Preparación hecha de tal manera que no perjudique la pulpa.
- Duradera y funcional.
- Que no aumente la dimensión mesiodistal ni tampoco la bucolingual.
- Que sea estética.

5.1 RESTAURACION DE RESINA COMPUESTAS CON RETENCION DE CLAVO.

Indicaciones.

- Que se aplique en una visita.
- Que tenga estética satisfactoria.
- Que sean económicas.
- Que haya una reducción mínima de tejido.

- Se aplica 8 semanas después.

Se coloca los clavos en los orificios perforados en la dentina, que sirven para retener la restauración de la resina.

Los clavos pueden ser:

- a).- Clavos cementados de aceros inoxidable y se cementan con fosfato.
- b).- Clavos de unión por fricción son los que se introducen en un orificio más pequeño que el mismo clavo, tiene la retención por elasticidad.
- c).- Clavos por incursión propia son los que se incertan en un contrángulo en orificios más pequeños que ellos teniendo muy buena retención.

Técnica.

- a).- Se eliminan residuos de esmalte o biseles externos fracturados.
- b).- Se perforan dos orificios en la dentina de aproximadamente 2 mm con menor tamaño del taladro que el clavo.

- c).- Se dobla el alambre hasta formar una grapa que ajusta en los orificios.
- d).- Se cementa con fosfato y l ntulo espiral.
- e).- Se presiona el clavo 1 mm aproximadamente.
- f).- Cuando endurece se aplica hidr xido de calcio en la dentina.
- g).- Se restaura el diente alrededor del clavo con t cnica de pincel o bien con una corona de pl s tico de forma y tama o adecuado a la cual se le hace un orificio en lingual con el explorador y se aplica la resina y alrededor del clavo tambi n se lleva al diente y se presiona hasta que endurezca, se retira la corona.
- h).- Se pule.
- i).- Tiempo despu s si cambia de color o si se desgasta se pule un poco y se aplica nuevamente resina.

Otra variante ser a:

Con alfileres o pins.

Los pins se colocan en el c ngulo y dos en el -

borde incisal a los lados de la cámara pulvar de 2 a 2 1/2 milímetros de profundidad, se toma la impresión con los pins en su lugar y se cuele.

Ventajas:

Buena estabilidad y estética.

Desventajas:

Si el diente está muy destruido y hay poca retención, las perforaciones pueden lesionar la pulpa.

5.2 CORONA Y CENTRO REFORZADO.

Se indica en:

- Despues de la pulpotomía o clase III .
- Si fue demasiada la estructura pérdida se construirá un centro para reforzar la corona con -
la siguiente técnica.
- Se retira la restauración temporal.
- Se deja la capa de hidróxido de calcio y se pone base protectora de fosfato.
- Se corta un tubo ortodóntico hueco (9mm).
- Se hacen perforaciones en el tubo con una fresa de bola.
- Se une el tubo al cemento con fosfato de zinc.
- Se mezcla la resina de alta compresión y se embaca en el interior y alrededor del tubo.
- Se pone más resina alrededor del lugar de la fractura.
- Cuando polimeriza se hace una preparación o un muñón para recibir la corona.
- Se hace la corona y se cementa.

5.3 CORONA COMPLETA DE ORO CON BARNIZ DE PORCELANA.

Indicaciones.

- Receso pulpar en la nieza vital.
- Tejido gingival indebidamente en la corona.
- Estética excelente.

Contraindicaciones.

- En volvos demasiado grandes.

Técnica.

- Anestesia.
- Se rebaja en lingual, bucal y proximal.
- Se rebaja en incisal.
- Se hace una terminación gingival adecuada.
- Se toma la impresión.
- Se hace la corona completa de oro.
- La porcelana se coloca en bucal y se extiende al borde incisal.
- Se cementa.

5.4 CORONA 3/4 MODIFICADA

Indicaciones.

- Area pérdida en trauma que comprenda una tercera parte de la corona.
- Restauración temporo-permanente hasta que el niño alcance la edad para una porcelana.
- Requiere mínima eliminación de tejido dental.
- Que no se afecte el area labiogingival y la erupción continua.
- La pieza no cambia de aspecto físico.
- El desgaste es mínimo.
- Estable y útil.
- Estética aceptable.

Contraindicaciones.

- No es tan estética en proximal e incisal.
- La ventana bucal tiende a cambiar de color.

Técnica.

- Se anestesia.
- Se elimina contacto interproximal.
- Se hace un corte incisal.

- Se rebaja en lingual y en cíngulo.
- Se toma una impresión.
- Se manda al laboratorio.
- Se cementa.

Ventajas:

Ofrece condiciones estéticas normales ya que da una apariencia natural en vestibular.
Brinda protección al resto del diente.

Una variante más sería la: Canastilla.

Se hace un corte mesial y distal.

Se rebaja la superficie lingual.

Se talla un bisel sobre la cara labial.

Se hace el patrón de cera ligeramente hacia labial con fines de retención.

Se cementa con silicato o acrílico.

Esta preparación exige poco desgaste y buena retención.

5.5 CORONA ACRILICA COMPLETA.

Ventajas:

- Estética aceptable.
- Da una buena protección al diente.

Técnica.

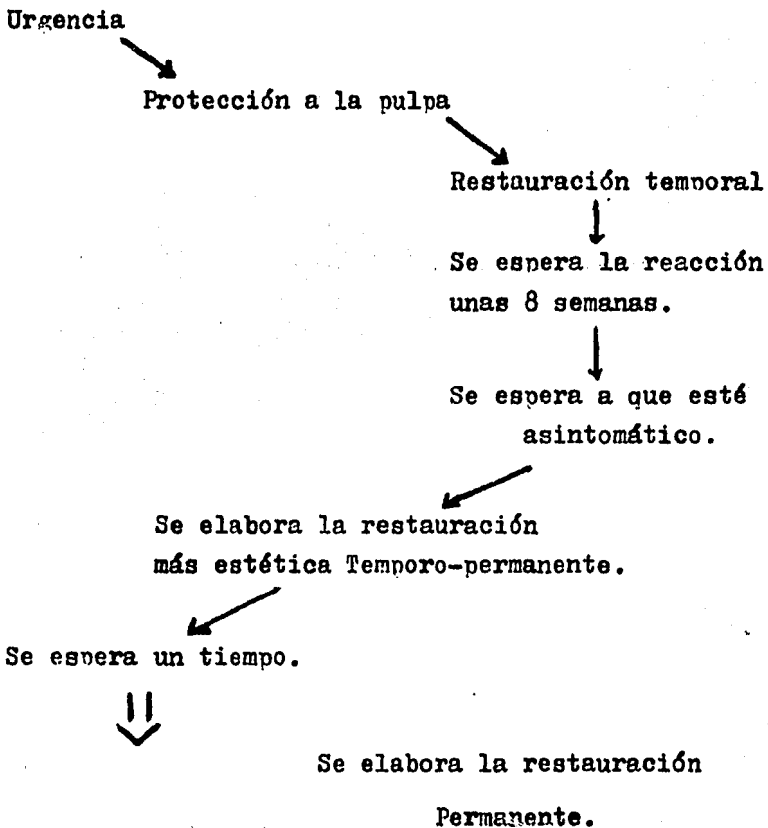
- Se anestesia.
- Se rebaja 1 o 1.5 mm en las caras proximales.
- Se rebaja en lingual.
- Tambien se rebaja en cingulo.
- Se hace otro desgaste en vestibular.
- Se eliminan los ángulos muertos.
- Se toma la impresión.
- Se selecciona el color del acrílico.
- Se manda al laboratorio.
- Se checa la oclusión.
- Se cementa.

Contraindicaciones.

- Cambia de color con el tiempo.
- Se desgasta demasiado tejido dental.

VI. RESTAURACION PERMANENTE.

Desde que nuestro paciente tiene el accidente sufrirá una serie de procesos que trataremos de sintetizar en el siguiente cuadro.



CORONA COMPLETA.

Está indicada en dientes anteriores ya sea superiores o inferiores en donde la estética tiene mucha importancia.

Se recomienda de porcelana porque este material tiene una gran resistencia a la abrasión de la boca y además posee cualidades ópticas muy parecidas a las del esmalte.

Si se tratará de un diente posterior se recomiendaría al igual que los dientes anteriores, que la restauración definitiva sustituyera al diente natural en todas sus funciones y estéticamente fuera lo más parecido a éste.

Se podrían elegir varias opciones tomando en cuenta el estado del diente y los recursos del paciente entre las cuales mencionaremos:

Una corona completa de porcelana, una corona Verner, una corona tres cuartos, etc.

Preparación para la Corona Completa de Porcelana.

Borde Incisal.

Se talla una parte equivalente a la quinta parte de la longitud de la corona clínica y el borde de la preparación debe terminarse en el plano horizontal para que reciba las fuerzas incisales de ángulos rectos.

Parades Axiales.

En Vestibular: se talla una anchura de 1.5 o 2 mm para dar cavidad al material estético.

En Proximal: se tallan las paredes mesial y distal hasta 1 milímetro aproximadamente logrando una inclinación de 5 grados.

En Lingual: se retira una cantidad similar de tejido, eliminando la morfología del diente.

Terminación Cervical: puede ser en bisel o en hombro.

Finalmente se redondean los ángulos muertos.

Posteriormente se toma la impresión lo mejor posible, una vez hecho esto se procede a elegir un tono lo más parecido a los dientes adyacentes.

Se manda al laboratorio, y posteriormente se ha-

ce una prueba en donde se checa la oclusión, forma, color, etc.

Una vez realizado esto se da su acabado final y se cementa al diente.

VII FRACTURAS RADICULARES.

Generalmente ocurren en raíces plenamente formadas.

- 1.- 1/3 cervical.
- 2.- 1/3 medio
- 3.- 1/3 apical.

Se toma radiografías, en diferentes angulaciones tomando en cuenta la línea que rompe la continuidad normal de la raíz (radiolúcida).

El pronóstico dependerá de:

- Anosición de fragmentos.
- Fragmentos inmovilizados por férulas.
- Ausencia de infección.
- Posición de la fractura en la raíz, entre más apical sea la fractura mejor será el pronóstico.
- En el tercio apical y el tercio medio la recuperación será de mayor facilidad.
- En el tercio cervical habrá mayor dificultad para estabilizar en cemento coronario.

- También porque habrá mayor facilidad a las -
infecciones (por la saliva, bacterias).
- Podría salvarse sólo en casos especiales: como
- Si tiene una fractura mínima.
- Si la reducción fue óptima.
- Fijación inmediata.

En todas las fracturas influye:

- La salud general del paciente.
- Estado bucal.

Es necesaria la integridad del ligamento periodontal para la curación.

Tratamiento.

- a).- Reducción de la pieza fracturada.
- b).- Inmovilización por medio de la ferulización

- a).- En la Reducción de la fractura puede encontrarse :
 - gran proximidad de fragmentos.
 - o fragmentos separados.

Técnica.

- 1.- Se anestesia.

2.- Se aproximan lo más posible los fragmentos, esto se logra tomando una gasa estéril y sujetando la corona del diente haciendo presión hacia la parte apical.

b).- Inmovilización.

Después de la reducción se procede a inmovilizar para permitir la curación de la pieza fracturada; este período puede ser de meses incluso de años.

Esta inmovilización se lleva a cabo por medio de la ferulización.

Ferulización.

Objetivo; sujetar en posición correcta a los dientes móviles con el fin de que sanen, protegiendo así mismo, aquellos tejidos (duros o blandos) de injurias.

Tipos de Férulas.

1.- Alambre Ortodóntico.

Ventajas:

Férula ideal en pacientes con dentición mixta

o primaria.

No es traumática, ni irritante, es estética y tiene una fijación adecuada.

Técnica.

Con alambre ortodóntico 020, ligadura 008 y resina acrílica.

Se lazan los dientes sanos lateralmente al diente traumatizado con el alambre y éste es unido por vestibulo-lingual con el alambre de ligaduras a nivel interproximal de todos los dientes involucrados.

Para evitar deslazamientos se añade la resina acrílica al aparato, lejos de las papilas interdentarias dándonos dureza y estabilidad.

2.- Férulas a base de barras y arcos quirúrgicos

Ventajas:

Útiles en fracturas radiculares, además nos sirve para fractura de hueso.

Nos da estabilidad y es sumamente rígida.

Técnica:

Deberá de ser contorneada pasivamente al aspecto labial de los dientes y mantendrá en su posición a éstos, con la ligadura ortodóntica entrelazada interproximalmente.

Además de las férulas mencionadas encontraremos otro tipo de ellas que tienen la desventaja de que requieren mayor tiempo en su elaboración ya que requieren de ser llevadas al laboratorio, y por lo tanto — también incrementa su costo.

3.- Férula Colada.

Técnica.

- 1.- Tome impresión.
- 2.- Prepare el modelo de revestimiento.
- 3.- Encere la férula según diseño.
- 4.- Cuele la férula en oro o aleación de paladio y plata.
- 5.- Métala en posición.
- 6.- Deje de tres a seis meses.

4.- Férula Matrizada.

Técnica.

- 1.- Tome la impresión.
- 2.- Haga un modelo en yeso piedra.
- 3.- Bruña sobre la lámina de oro según calibre 36 o 24 siguiendo diseño.
- 4.- Adapte de acuerdo al diseño un alambre 18.
- 5.- Una la lámina con cera.
- 6.- Retire y ponga el revestimiento con soldadura.
- 7.- Termine y cemente en posición.
- 8.- Deje de tres a ocho semanas.

Como control posterior a este tipo de fractura se debe de administrar antibiótico profilácticamente durante la primera semana. Además de un control radiográfico periódico para observar el proceso de reparación.

Andreasen observó histológicamente tres procesos de curación que son:

- 1.- Curación por Dentina.

Es la que se da cuando la fractura está rodeada de cemento y cementoide.

Radiográficamente: la línea de fracturase observa con los márgenes redondos.

Clinicamente: La pieza es firme y reacciona normalmente o ligeramente disminuida a la prueba de vitalidad.

2.- Curación por Tejido Conectivo.

Radiográficamente: Se ve una banda radiolúcida que separa los segmentos con márgenes redondos.

Clinicamente: pieza firme y reacciona a la prueba de vitalidad.

3.- Curación por Interposición de Tejido Óseo y Tejido Conectivo.

Radiográficamente: Formación ósea entre segmentos.

Clinicamente: Pieza normal.

VIII CONSECUENCIA OCACIONADA POR UN TRAUMATISMO.

En algunas ocasiones el traumatismo sufrido puede ser tan fuerte que nos ocasione un :

Desplazamiento.- este puede ser con o sin pérdida de tejido o estructura dental.

Se tratará de reducir el desplazamiento y volver a alinear las piezas en su posición inicial en cuanto le sea posible.

Tratamiento.

1.- Si el desplazamiento es ligero.

Se anestesia, se coloca una gasa sobre las piezas desplazadas se llevan a posición original con la mano tomando como guía las piezas adyacentes sanas, se inmoviliza por medio de una férula.

2.- Si el desplazamiento es considerable.

Se hace la reducción con anestesia local o bien óxido nitroso y oxígeno, se debe hacer la alineación normal, sin que exista interferencia de mordida, se referuliza al paciente de 4 a 12 semanas.

3.- Si la pieza hace extrusión.

Se colocará con la mano en sus respectivos alveolos y se ferulizará.

El C.D. deberá de tener cuidado de llevar una pieza en extrusión excesiva al plano de oclusión por que puede producir la muerte de la pulpa al sesgar el suministro sanguíneo, se llevará firmemente la pieza a su alvéolo.

La supervivencia de la pulpa se a visto que en etapa de formación radicular incompleta es mayor, por el poder de recuperación de las piezas.

Se sugiere realizar pruebas pulpares repetidas en piezas desplazadas durante algunos meses.

En la extrusión e intrusión la pulpa tiende a sufrir lesiones más graves, por lo que se trata de evitar la resorción radicular interna y externa, la prueba negativa del vitalómetro nos indicará una pulpectomía.

Avulsión.

En caso de que el traumatismo nos haya ocasionado la salida del diente de su alvéolo, el tiempo que este pase fuera del mismo será determinante para el éxito del tratamiento que será el reimplante.

El Reimplante tendrá como finalidad:

- a) Revascularizar el tejido sanguíneo
- b) Unir las fibras de la membrana periodontal

Indicaciones:

No debe haber enfermedad parodontal

El alvéolo no debe presentar fractura

El diente no debe presentar caries

El accidente no debe de tener más de dos horas de haber ocurrido.

Técnica.

Se conserva el diente humedo en un pañuelo limpio cuando el paciente llega se colocará el diente en una solución estéril.

El tiempo es muy importante, en mucho tiempo se formará el coagulo dentro del alvéolo y las fibras periodontales quedarán sobre cemento formando una incursión del diente al hueso alveolar.

Se hace el tratamiento radicular al diente tomandolo con los dedos y una gasa estéril, se emplea óxido de zinc y eugenol y conos de plata para sellarlo. Si se produce una absorción radicular es más fácil retirar un cono de plata que uno de gutapercha.

Se deján intactas las fibras periodontales y se limpia cualquier resto de la superficie, enjuagando - al diente en solución salina.

Se anestesia localmente.

Se hace una pequeña abertura en la encía vestibular y en el reborde alveolar en el fondo del alvéolo permitiendo el sangrado cuando se reimplante - el diente en el alvéolo.

Se elimina el coágulo del alvéolo con cureta.

Se coloca el diente en el alvéolo y se lleva a posición normal.

Se fija el diente con ligadura o por cualquier otro medio durante seis semanas.

Se aplica suero antitetánico.

Se hace examen radiográfico después de seis semanas se controla la movilidad, se observá la reabsorción externa de la raíz.

El período de conservación de un diente reimplantado es de diez años.

Los fracasos de esta técnica podrían ser por:

- resorciones radicales
- Patología periapical.

El resultado de este tratamiento es incierto.

IX. REACCIONES DEL DIENTE A LOS TRAUMATISMOS.

El diente después de un trauma puede presentar diferentes reacciones leves o graves de las cuales mencionaremos las más frecuentes.

9.1 HIPEREMIA PULPAR.

Las lesiones traumáticas por muy leves producen un estado de hiperemia pulpar porque no existe circulación colateral en la pulpa.

Se caracterizan por la congestión sanguínea en la cámara pulpar y se determinan colocando una luz en vestibular ; se observá con un espejo colocado en la cara lingual la porción coronaria será rojiza en comparación con los dientes adyacentes.

Tratamiento.

Se tendrá en observación en algún tiempo.

9.2 HEMORRAGIA INTERNA.

Es un cambio de color debido a la salida de eritrocitos y formación de pigmentos.

Puede reabsorberse antes de llegar a los tubu-

los dentinarios entonces solo será temporal

Si se forma en los tubulos dentinarios la colocación de la corona traumatizada puede permanecer - por tiempo indefinido.

Si persiste por meses o años entonces esto nos indicará una necrosis pulpar.

Tratamiento.

Se recomienda la pulpectomía

9.3 METAMORFOSIS CALCICA DE LA PULPA.

Reacción de obturación en la pulpa o conductos

Es una respuesta de reacción de la pulpa o conductos al trauma, esta reacción se da calcificando - el tejido dentinario.

La corona de estos dientes es opaca amarillenta

La prueba de vitalidad eléctrica disminuye al principio y es nula al final.

Tratamiento.

Se recomienda el tratamiento endodóntico tan - pronto como se detecte esta reacción para evitar al teraciones patológicas.

9.4 REABSORCION INTERNA.

Es la perforación de la corona y raíz por la acción osteoclástica.

Se observá hiperemia pulpar perforante que son unas manchas rosadas en la corona.

Tratamiento.

Endodoncia temprana.

9.5 REABSORCION RADICULAR INTERNA.

Reabsorción de la raíz que destruye grandes áreas se inicia desde afuera, puede ser causada por traumatismos severos en los que hay ciertos desplazamientos del diente.

Tratamiento.

Extracción.

9.6 NECROSIS PULPAR.

Seccionamiento de vasos apicales, la pulpa experimenta autólisis y necrosis, puede producirse por la menor velocidad sanguínea.

Cuando existe necrosis pulpar no hay respuesta

sintomática ni radiológicamente.

Tratamiento.

Debe ser tratado endodónticamente o extraído.

9.7 ANQUILOSIS.

Causada por la lesión a ligamentos periodontales dandonos por consiguiente inflamación e invasión de celulas osteoclasticas.

Nos dará por lo tanto una zona de absorción irregular de las superficies radiculares

La característica principal es que hay una diferencia notable incisalmente.

Tratamiento.

Debe ser restaurado el nivel incisal por medio de una restauración como la funda de porcelana.

9.8 DECCORACIONES.

Son pigmentaciones en los dientes que pueden ocurrir después de un golpe.

Tratamiento.

Se remueve dicho tejido y se coloca una restau

ción estética, dando también protección a la pulpa.

Si es muy grande el defecto se coloca una corona completa.

9.9 MALFORMACIONES.

Cuando hubo sido lesionado un diente primario, en algunas ocasiones el diente permanente presenta malformaciones.

Tratamiento.

Deben removerse los dientes que presenten malformaciones a excepción de una angulación vestibular en la raíz, porque esta puede realinearse por medio de un procedimiento quirúrgico.

X PREVENCIÓN.

La prevención, es una medida muy importante que el odontólogo debe llevar a cabo y hay varias maneras de hacerlo, como son:

La prevención ortodóntica de una marcada protusión, o también lo que se denomina perfil prognático.

El niño que posee labioversión pronunciada en dientes superiores es más susceptible a fracturas que aquel que posee un perfil plano.

El protector bucal.

Objetivo.-

Es el medio por el cual evitamos accidentes en los dientes anteriores durante la práctica de deportes de contacto.

Debe ser usado por aquellos individuos que practiquen deportes.

Funciones.-

1.- Previene la laceración de tejidos blandos.

- 2.- Amortiguan o distribuyen las fuerzas de golpes directos.
- 3.- Evita los contactos violentos con dientes antagonistas.
- 4.- Dan aorte psicológico para atletas, ya que se sienten más confiados y ofensivos, por la menor probabilidad de golpes.

Indicaciones.

- 1.- Debe corresponder a la forma de los dientes y a los procesos alveolares de toda la cara dentaria.
- 2.- No puede tener volumen inusitado que interfiera con la respiración o expresión normal de la cara.
- 3.- No debe moverse con facilidad, ni estará en peligro de ser deglutido o alojarse en la garganta.
- 4.- En niños el material que esté en contacto con los tejidos duros debe de ser flexible.
- 5.- No debe molestar a los tejidos blandos en especial a las papilas interdentarias para no pro -

vocar una inflamación.

- 6.- Su uso no debe de ser incómodo.
- 7.- Debe ser fácil en su construcción y no muy caro.

Técnica de un Protector hecho a la medida.

- 1.- Se toma la impresión con alginato en la arcada superior.
- 2.- Se corre con yeso piedra.
- 3.- Se delimita en el modelo de yeso hasta donde - llegará el protector.
- 4.- Se usan plásticos vínilicos.
- 5.- El material se reblandece con calor seco o agua hirviendo.
- 6.- Se adapta al modelo de yeso por presión digital dando una dimensión vertical de descanso.
- 7.- Se prueba en la boca del paciente.

Existen tres tipos de protectores y son:

- 1.- El adaptado en boca.

2.- El hecho a la medida.

3.- El comercial.

XI. CONCLUSIONES.

- El cirujano dentista debe de estar preparado ya - tanto técnico como mentalmente a un manejo adecuado en el consultorio de un accidente de emergencia como lo es un trauma dental, ya que de su destresa y toma de decisiones rápidas y acertadas, el paciente en su caso específico puede tener un buen - pronóstico que repercutirá en su vida futura.
- Las lesiones traumáticas en niños, en la mayoría de los casos no comprometen la vida del paciente pero se debe enfatizar en que pueden ser causantes de deformidades que en muchos casos son muy difíciles de ocultar o disimular.
- Recordemos que en pacientes cuyo trauma afectó pulpa y fueron descuidados, presentan dientes desvitalizados con destrucción ósea y complicaciones ya conocidas e indeseables.
- El mejor manejo del trauma es muy importante porque es muy peligroso más que el daño físico en sí el niño en estos casos es afectado por traumas que dan lugar a conductas indeseables.

- En la práctica de deportes o contactos fuertes se recomienda absolutamente el uso de protectores bucales individuales.
- Es necesaria también la corrección temprana de protrusiones en niños, porque en pacientes con esta clase de perfiles están más predispuestos a esta clase de accidentes.
- La odontología moderna en cualquiera de sus especialidades debe ser responsable, actualizada y eficaz ya que de esto depende el éxito con nuestros pacientes.

XII. REFERENCIAS BIBLIOGRAFICAS.

- 1.- Mac Donald E Ralph. Odontología para el niño y el Adolescente. editorial mundi, marzo. 1975.
- 2.- Finn B Sidney. Odontopediatría clínica. editorial bibliografica argentina, enero 1959.
- 3.- Leyt Samuel. Odontología pediátrica. editorial mundi. Buenos Aires Argentina, julio 1960.
- 4.- Law.B. David. Un atlas en Odontopediatría. editorial mundi, Buenos Aires Argentina. abril 1972
- 5.- Mc Carthy K Frank. Simposio sobre emergencia en la práctica odontológica. Clínica de Norteamérica. 1970. serie IX volumen 27.
- 6.- Odontología Clínica de Norteamérica. Simposio sobre Paidodoncia serie IX volumen 29
- 7.- Brauer John Charles. Odontología para niños. editorial mundi. cuarta edición 1979.
- 8.- Ellis Ray Gilmore. Clasificación y tratamiento de los traumatismos de los dientes en los niños editorial mundi. primera edición. Buenos Aires, Argentina.

- 9.- Cohen Michael. Odontología pediátrica.
editorial mundi. Buenos Aires Argentina.
- 10.- Revista de Estomatología.
junio 1970, volumen 8. numero 1
- 11.- Revista Cubana de Estomatología.
septiembre-diciembre 1983.
- 12.- Revista Cubana de Estomatología.
enero- abril 1981 volumen 18 número 1
- 13.- Acta Odontológica Venezolana.
Caracas, abril 1964. año 11 número 1.
- 14.- Revista ADM.
enero-febrero 1981 volumen XXXVIII número 1
- 15.- Revista ADM.
septiembre-octubre 1982 volumen XXXIX número 5
- 16.- Revista ADI.
mayo-junio 1982 volumen XL numero 3.
- 17.- Acta Odontológica Pediátrica
junio 1981 volumen 2 número 1
- 18.- Odontólogo Moderno.
febrero-marzo. 1978 volumen VI numero 4
- 19.- Odontólogo Moderno.
junio-julio 1979.
- 20.- Odontólogo Moderno.
agosto-septiembre 1979.