

238-A  
Lay



# UNIVERSIDAD NACIONAL AUTONOMA DE MEXICO

FACULTAD DE ODONTOLOGIA

## GENERALIDADES DE ENDODONCIA

T E S I S

QUE PARA OBTENER EL TITULO DE :

**CIRUJANO DENTISTA**

P R E S E N T A N :

IRASEMA ORTIZ PASTOR

GUILLERMO ORTIZ PASTOR

Director de Tesis C.D.M.O. Jorge Cordero Alvarez



## **UNAM – Dirección General de Bibliotecas Tesis Digitales Restricciones de uso**

### **DERECHOS RESERVADOS © PROHIBIDA SU REPRODUCCIÓN TOTAL O PARCIAL**

Todo el material contenido en esta tesis está protegido por la Ley Federal del Derecho de Autor (LFDA) de los Estados Unidos Mexicanos (México).

El uso de imágenes, fragmentos de videos, y demás material que sea objeto de protección de los derechos de autor, será exclusivamente para fines educativos e informativos y deberá citar la fuente donde la obtuvo mencionando el autor o autores. Cualquier uso distinto como el lucro, reproducción, edición o modificación, será perseguido y sancionado por el respectivo titular de los Derechos de Autor.

I N D I C E

INTRODUCCION . . . . .	1
CAPITULO I	
HISTOLOGIA DEL DIENTE	
ESMALTE . . . . .	2
DENTINA . . . . .	6
CEMENTO . . . . .	10
PULPA . . . . .	12
CAPITULO II	
METODOS DE DIAGNOSTICO . . . . .	17
CAPITULO III	
ANATOMIA PULPAR . . . . .	23
DIFERENCIA DE LOS CONDUCTOS EN MM. . . . .	30
CAPITULO IV	
PASOS A SEGUIR EN LA ENDODONCIA.	
AISLAMIENTO. . . . .	31
ACCESO . . . . .	32
CONDUCTOMETRIA REAL Y APARENTE . . . . .	35
TRABAJO BIOMECANICO . . . . .	38
IRRIGACION . . . . .	42
CONOMETRIA . . . . .	45
OBTURACION . . . . .	46
CONDENSACION VERTICAL Y LATERAL . . . . .	50
CAPITULO V	
INSTRUMENTAL UTILIZADO . . . . .	59
CAPITULO VI	
MATERIALES EMPLEADOS EN LA ENDODONCIA . . . . .	68
CAPITULO VII	
ACCIDENTES MAS FRECUENTES . . . . .	75
CONCLUSIONES . . . . .	83
BIBLIOGRAFIA . . . . .	85

## I N T R O D U C C I O N

Con la Endodoncia la Odontología ha resuelto muchos problemas dentales, ya que gracias a ella podemos conservar la dentición natural sin tener que recurrir a la extracción dental, manteniendo así el equilibrio funcional y estético de la cavidad oral.

El éxito del tratamiento endodóntico dependerá de que el Cirujano Dentista tenga una buena preparación de conocimientos tanto teóricos como prácticos, para poder enfrentarse a todo tipo de problemas que pudieran presentarse en el ejercicio diario de su profesión.

Por medio de esta Tesis pretendemos dar a conocer los aspectos básicos para realizar un tratamiento endodóntico adecuado. Así como el material, el instrumental utilizado, mencionando los accidentes más frecuentes dando una visión anatómica, histológica y fisiológica del órgano dentario como base principal de dicho tratamiento.

La finalidad de la Endodoncia es realizar tratamientos adecuados en las pulpas afectadas por caries o cualquier traumatismos para que el diente pueda permanecer en la cavidad oral en condiciones saludables y no patológicas para poder cumplir satisfactoriamente sus funciones de masticación, deglución y fonación.

## CAPITULO I

### HISTOLOGIA DEL DIENTE

Los dientes son cuerpos duros, de coloración blanca, implantados en el reborde alveolar de los maxilares los cuales están formados por esmalte, dentina, cemento y pulpa.

#### ESMALTE:

Es el tejido más duro y calcificado del organismo, -recubre la porción coronaria del diente, su constitución interna está en relación con la dentina coronaria y constituye el límite amelodentinario.

La superficie del esmalte está en relación con la membrana de Nasmyth o con el medio bucal, cuando ésta desaparece por el desgaste natural.

#### COMPOSICION QUIMICA:

Está constituido por un 97% de materia inorgánica y el 3% de materia orgánica como: mucopolisacaridos, carbo-natos, fosfatos, lípidos y la inorgánica son: sales de calcio, fósforo y flúor, que son los componentes esenciales y los de menor proporción; se encuentran los componentes más simples que son el magnesio, sodio, y citrato, los cuales forman la hidroxia apatita.

### ESTRUCTURA:

El esmalte está formado por bastones o prismas, vainas del esmalte y una sustancia interprismática de unión.

### PRISMAS:

Son de forma exagonal o de ojo de cerradura, están dispuestas en forma irradiada, se dirigen de la unión amelodentinaria hacia la parte externa del diente.

### LOCALIZACION DE LOS PRISMAS DEL ESMALTE:

- Perpendiculares a la unión amelodentinaria.
- Paralelos entre sí.

### VAINAS DEL ESMALTE:

Constituyen una cubierta que envuelve a cada prisma, representan el elemento menor calcificado y en consecuencia más rico en sustancia orgánica. La calcificación de la vaina igual que las sustancia interprismática, aumenta con la maduración del esmalte.

### SUSTANCIA INTERPRISMÁTICA:

La sustancia interprismática une a un prisma con otro.

Existen distintas zonas del esmalte que dan lugar a formaciones que rompen la continuidad de la estructura - microscópica, las cuales son:

- Estrias de Retzius.
- Bandas de Hunter-Schreger.
- Lamelas.
- Penachos.
- Husos o Agujas.

ESTRIAS DE RETZIUS.

Son bandas de mayor calcificación, muy oscuras que resultan de actividad rítmica intermitente de formación de esmalte.

BANDAS DE HUNTER SCHREGER.

Es la inclinación que sufren los prismas del esmalte adyacente en lugar de seguir rectos.

LAMELAS.

Están constituidas por material orgánico poco mineralizado que llevan una dirección perpendicular.

### PENACHOS

Son anomalías del esmalte (material orgánico poco mineralizado), se originan en la unión dentina-esmalte, ocupan 1/3 del grosor del esmalte.

### HUSOS O GUJAS.

Son calcificaciones de los odontoblastos que llegan hasta las fibras de thomes y se encuentran en las cúspides.

Características más importantes del esmalte:

- Tejido más duro.
- Permite un intercambio iónico.
- No se restituye cuando ha sido desgastado.
- Facilidad de fracturarse debido a su dureza.



## DENTINA

Es la segunda capa del diente, se localiza en la corona y en la raíz.

En la corona está cubierta por el esmalte y en la raíz por el cemento. Su color es blanco amarillento o blanco grisáceo, el cual va a ser transmitido al esmalte, la dentina presenta sensibilidad por los procesos tubulares u odontoblasticos que tiene por dentro.

Su espesor varía según la edad y el lugar del diente que se considere.

### COMPOSICION QUIMICA.

Está constituida por 30% de sustancia y 70% de sustancia inorgánica que es la hidroxia apatita y la orgánica: colágena, glucopolisacaridos y agua, la cual le da una gran elasticidad que permite dispersar las fuerzas que le transmite el esmalte.

### ESTRUCTURA.

Los odontoblastos están colocados en una capa sobre la superficie pulpar de la dentina y únicamente sus prolongaciones citoplasmáticas están incluidas en la matriz mineralizada.

Cada célula origina una prolongación que atraviesa el espesor total de la dentina en un canal estrecho llamado túbulo dentinario.

La matriz dentinaria antes de estar mineralizada se le llama predentina.

#### DIFERENTES TIPOS DE DENTINA.

- Dentina primaria.
- Dentina secundaria.
- Dentina peritubular.
- Dentina intertubular.
- Dentina interglobular.
- Dentina imperfecta.
- Dentina transparente.

#### DENTINA PRIMARIA.

Se encuentra en la línea amelodentinaria de la corona y de la raíz del diente, está muy calcificada. Se inicia a partir de la calcificación de la predentina.

#### DENTINA SECUNDARIA.

Está separada por la dentina primaria por una banda llamada línea neonatal.

Continúa formándose durante toda la vida, ésta ocasiona que la pulpa disminuya su volumen en individuos - adultos, y aumenta en individuos jóvenes.

#### DENTINA PERITUBULAR.

Es una zona transparente que forma la pared de los túbulos dentinarios. Está mucho más mineralizada que la dentina intertubular.

#### DENTINA INTERTUBULAR.

Se encuentra rodeando por fuera a los túbulos dentinarios. Es el componente principal de toda la dentina.

#### DENTINA INTERGLOBULAR.

Está formada por espacios huecos atravesados por túbulos dentinarios. Cuando esta dentina se encuentra en la corona entre la unión amelodentinaria, se le llama - Dentina Cermack y cuando se encuentra en la unión de la raíz y línea ameloementaria, se le llama capa granular-tomes.

#### DENTINA IMPERFECTA.

Es una Hipocalcificación de la dentina, los odontoblastos producen dentina y ésta no se mineraliza causando una formación irregular en los túbulos dentinarios.

DENTINA TRANSPARENTE.

Es la calcificación de los túbulos dentinarios por aposición de calcio y retracción de las fibras de tomes causadas por una reacción defensiva de la dentina.

## CEMENTO

Es el último de los tejidos mineralizados del diente, cubre la dentina y forma los límites de la porción radicular, su color es más amarillento que el de la dentina, es más quebradizo, permeable, su grosor es mayor en el ápice porque nunca deja de proliferar.

Su cara interna está en contacto con la dentina y su cara externa con el ligamento periodontal.

### COMPOSICION QUIMICA.

Está constituido por un 45% de sustancia inorgánica que es la hidroxia apatita y un 55% de sustancia orgánica, la cual es colágena glupolisacaridos y agua.

### ESTRUCTURA.

Existen dos tipos de cemento que son: el acelular y el celular; compuestos por una matriz interfibrilar y fibras colágenas.

El cemento acelular está orientado hacia el cuello dentario y es más delgado, y el cemento celular se encuentra en la porción apical continuándose con el cemento acelular.

**Funciones:**

- Anclar al diente al alveólo óseo, está dada por las fibras de Sharpey.

- Compensadora.- Cuando hay desgaste de la corona, habrá formación de cemento, después de haber sido agredido el cemento no se restituye.

- Mantenedora.- Mantiene el espacio del ligamento periodontal debido a los cambios que puede sufrir, por el desplazamiento mesial normal y la erupción compensadora.

## PULPA

La pulpa se encuentra en la corona y la raíz del diente. Es la parte más viva de éste, tiene todos los nutrientes, es frágil no resiste ciertas injurias.

Su desarrollo comienza en una etapa muy temprana de la vida embrionaria (en la octava semana), en la región de los incisivos, en los otros dientes su desarrollo comienza después.

La primera indicación es una proliferación y condensación de elementos mesenquimatosos conocida como papila dentaria, en la extremidad basal del órgano dentario.

La pulpa se encuentra encerrada en una cavidad dura calcificada.

### ELEMENTOS ESTRUCTURALES.

La pulpa es un tejido conjuntivo laxo especializado está formado por células, fibroblastos y una sustancia intercelular; ésta a su vez consiste de fibras y de sustancia fundamental. Además las células defensivas y los cuerpos de la célula de la dentina, los odontoblastos constituyen parte de la pulpa dentaria. En el tejido pulpular no existen fibras elásticas.

### FIBROBLASTOS.

Son células abundantes en la pulpa madura y sana, - son encargadas de la producción colágena.

### FIBRAS DE KORFF

Se originan entre las células de la pulpa como fibras delgadas, engrosándose hacia la periferia de la pulpa, se adhieren a la predentina.

### ODONTOBLASTOS.

Dependen de la pulpa para su existencia y perpetuación y son la base de crecimiento de la dentina y de mantenimiento como tejido vivo.

### CELULAS DE DEFENSA.

Además de los fibroblastos y los odontoblastos, - existen otros elementos celulares en la pulpa dentaria - asociados ordinariamente a vasos sanguíneos pequeños y capilares.

Son muy importantes para la actividad defensiva de la pulpa principalmente en la reacción inflamatoria, en la pulpa normal se encuentra en estado de reposo.



Otro grupo son los histiocitos y las células mesenquimatosas indiferenciales, éstas se presentan cuando hay que reemplazar a las células y a la formación de células nuevas, para una reparación pulpar, actúa como macrofago.

#### VASOS SANGUINEOS.

La irrigación sanguínea de la pulpa es abundante, los vasos sanguíneos de la pulpa entran por el foramen apical y ordinariamente se encuentra una arteria y una o dos venas.

#### VASOS LINFATICOS.

Se distribuyen en los odontoblastos siguiendo la misma dirección que las fibras de tomes.

#### NERVIOS.

Los nervios se encuentran alrededor de las fibras de tomes y transmiten la sensibilidad, tienen una capa de mielina pero ésta es perdida al llegar a la unión amelodentinaria.

## FUNCIONES DE LA PULPA

La pulpa desempeña cuatro funciones importantes, -  
que son:

- 1.- Formación de dentina.
- 2.- Función nutritiva.
- 3.- Función sensorial.
- 4.- Función defensiva.

1.- Formación de dentina:

La función primaria de la pulpa dentaria, es la producción de dentina.

2.- Función nutritiva:

La pulpa proporciona nutrición a la dentina mediante los odontoblastos, utilizando sus prolongaciones; los elementos nutritivos se encuentran en el líquido tisular.

3.- Función sensorial:

Los nervios de la pulpa contienen fibras sensitivas y motoras.

Las fibras sensitivas, que tienen a su cargo la sensibilidad de la pulpa y de la dentina conducen la sensación de dolor y dolor únicamente.

#### 4.- Función defensiva:

La pulpa está bien protegida contra lesiones externas, siempre y cuando se encuentre protegida por dentina. Al sufrir agresión, ésta responde con la formación de dentina reparadora.

Su defensa principal es la estimulación de odonto**blastos** para formar dentina secundaria.

## CAPITULO II

## METODOS DE DIAGNOSTICO EN ENDODONCIA

Existen varias pruebas en Endodoncia que son utilizadas para conocer el estado patológico del diente.

Los métodos de diagnóstico en Endodoncia son:

1. Interrogatorio (realización de la historia clínica).
- 2.- Inspección.
- 3.- Palpación.
- 4.- Percusión.
- 5.- Movilidad.
- 6.- Transiluminación.
- 7.- Examen radiográfico.

INTERROGATORIO.

La historia clínica Endodóntica, es el interrogatorio breve y conciso que deberá preceder a una exploración.

El interrogatorio deberá adaptarse al carácter, temperamento, cultura y educación del paciente.

Al empezar el interrogatorio lo haremos con preguntas precisas y pausadas. Empezaremos por preguntar el motivo de la consulta, en seguida los datos sobre las enfermedades más importantes, como cardiovasculares; diabetes, reumatismo, reacciones anafilácticas y enfermedades hemorrágicas.

#### INSPECCION.

Este exámen visual consiste en observar minuciosamente el diente enfermo, los dientes vecinos, estructuras parodontales y la boca en general del paciente.

Se empezará por una previa inspección externa para saber si existe alguna inflamación o algún edema.

Se examinará la corona del diente a tratar, en la que podremos encontrar caries; fracturas, obturaciones anteriores, anomalías de forma, estructura y posición, cambios de coloración; finalmente se explorará la mucosa periodental en la que podemos hallar fístulas, abscesos, etc.

### PALPACION.

Se lleva a cabo sólo con el dedo índice de la mano diestra, ejerciendo presión para observar si sale algún exudado purulento en las zonas afectadas.

Por la percepción táctil obtenida con los dedos, podremos apreciar la movilidad dentaria, los cambios de volumen, la temperatura y la dureza de los tejidos.

La palpación se utiliza cuando se sospecha la presencia de un absceso.

### PERCUSION.

Se realiza golpeando ligeramente el diente con el mango de un espejo bucal en sentido horizontal y vertical.

La percusión tiene dos interpretaciones:

AUDITIVA O SONORA.- Que determinará el tipo de sonido obtenido. En dientes sanos es agudo, firme y claro. En dientes despulpados el sonido es mate y amortiguado.

**SUBJETIVA.**- Nos reportará el dolor propio de una periodontitis, absceso alveolar agudo a la percusión vertical y horizontal, o de algún proceso periapical agudizado.

#### MOVILIDAD.

Consiste en mover ligeramente al diente con los dedos o con un instrumento dental, primero con el diente - testigo u homólogo, complementándolo con una radiografía.

GROSSMAN DIVIDE la movilidad en 3 grados:

- 1.- Al desplazamiento del diente dentro del alveolo y que es perceptible.
- 2.- Al desplazamiento del diente dentro del alveolo de 1 mm. de extensión.
- 3.- Cuando la movilidad sobre pasa 1 mm.

#### TRANSILUMINACION.

Consiste en hacer pasar un haz de luz a través de los tejidos blandos, por lo que los dientes sanos translucirán claros y los dientes patológicos translucirán - oscuros, aunque a menudo se decoloran y toman un aspecto pardo oscuro y opaco.

Para lograr fácilmente la translucidez del diente - sospechoso, se aconseja reflejar por medio de un espejo bucal, la luz que proyecta la lámpara de la unidad dental.

#### EXAMEN RADIOGRAFICO.

El auxiliar más usado para establecer un diagnóstico es la radiografía.

En Endodoncia la radiografía es de utilidad para revelar: la presencia de la caries, el número, la dirección, forma, longitud y amplitud de los conductos, la presencia de calcificación o de cuerpos extraños en la cámara pulpar o en el conducto, la reabsorción apical, etc.

La radiografía es útil para establecer el diagnóstico y formular el pronóstico.

#### RADIOGRAFIAS QUE SE TOMAN EN EL TRATAMIENTO DE CONDUCTOS.

- 1.- LA RADIOGRAFIA INICIAL O PREOPERATORIA: en ella podemos observar las características anatómicas del diente, tamaño, forma de la pulpa, número y forma de las raíces, etc.



- 2.- RADIOGRAFIA DE CONDUCTOMETRIA: es la medida dada en milímetros de la longitud del diente y del conducto radicular con la ayuda de un instrumento endodóntico delgado (nunca con tiranervios).
- 3.- RADIOGRAFIA DE CONOMETRIA: se obtiene para comprobar la posición del cono de gurapercha seleccionado, el cual debe alojarse dentro de cada conducto radicular de 0.5 a 1 mm. antes del ápice.
- 4.- RADIOGRAFIA DE CONDENSACION: también llamada radiografía de penacho; nos servirá para comprobar si la obturación ha quedado correcta, especialmente si ha quedado en su tercio apical, sin sobrepasar el límite, ni dejar espacios muertos a lo largo del conducto radicular.
- 5.- RADIOGRAFIA TERMINAL O ROSTOPERATORIA INMEDIATO  
Nos sirve para evaluar la calidad de la obturación, cuando se ha cortado el penacho y ver que no se haya desobturado.

Esta prueba radiográfica se lleva a cabo después de quitar el aislamiento de grapa y dique.

## CAPITULO III

## ANATOMIA PULPAR

La cavidad pulpar es la cavidad central del diente, está rodeado por dentina, con excepción del foramen apical.

Puede dividirse, en una porción coronaria: LA CAMARA PULPAR y una radicular: EL CONDUCTO RADICULAR.

En los dientes anteriores, esta división no es bien definida y la cámara pulpar se confunde gradualmente con el conducto radicular.

En los dientes multiradiculares (en algunos premolares superiores), la cavidad pulpar presenta una cámara pulpar única y 2 o más conductos radiculares.

El techo de la cámara pulpar está constituido por dentina, que limita la cámara pulpar o incisal.

El cuerno pulpar es prolongación de la propia pulpa directamente por debajo de una cúspide.

El piso de la cámara pulpar corre más o menos paralelo al techo y está constituido por la dentina que limita la cámara pulpar a nivel del cuello, en particular es la que forma el área de bifurcación.

Las entradas de conducto son aberturas en el suelo de la cámara pulpar de los dientes multiradiculares que conducen al interior de los conductos radiculares.

El conducto radicular es la porción de la cavidad pulpar que continúa a la cámara pulpar y termina en el foramen apical.

Por razones de conveniencia, puede dividirse en tres partes, que son: tercio cervical, tercio medio y tercio-apical.

#### INCISIVO CENTRAL SUPERIOR.

Es un diente que generalmente presenta dos cuerpos-pulpaes tanto mesial como distal; la cámara pulpar es más amplia mesiodistalmente, que termina en la entrada del conducto radicular, que generalmente es recto y cónico, con una ligera curvatura apical hacia distal.

#### INCISIVO LATERAL SUPERIOR.

Es un diente que generalmente presenta cuernos pulpaes menos separados que el central, con cámara pulpar más estrecha que termina en la entrada al conducto que -

generalmente es estrecho, con curvatura apical hacia distal.

#### CANINO SUPERIOR.

Es el diente con la cavidad pulpar más larga y amplia de todos los dientes:

Tiene un cuerno pulpar correspondiente a su cúspide con cámara pulpar amplia y conducto radicular cónico, - más amplio bucolingualmente que mesiodistalmente, con - marcada curvatura apical hacia distal.

#### PRIMER PREMOLAR SUPERIOR.

Este diente presenta generalmente cámara pulpar más amplia bucolingualmente que mesiodistalmente, con dos - cuernos pulpares, uno por cada cúspide. La cámara pulpar presenta piso, a diferencia de los dientes unirradiculares.

Presenta dos raíces: una bucal y otra lingual, generalmente estrechas, con discreta curvatura hacia distal.

#### SEGUNDO PREMOLAR SUPERIOR.

Este diente presenta generalmente una cámara pulpar más amplia bucolingualmente que mesiodistalmente, con -

dos cuernos: uno bucal y otro lingual, a diferencia del primer premolar que no presenta piso en la cámara, puesto que es unirradicular y la raíz aparece con una relativa curvatura hacia distal.

#### PRIMER MOLAR SUPERIOR.

Este diente presenta cámara pulpar amplia, con forma que puede ser trapezoidal, con cuatro cuernos pulpares: dos bucales y dos linguales. Presenta piso en su cámara, donde se localizan los conductos radiculares que son tres y ocasionalmente cuatro. Los conductos son: el palatino más amplio mesiodistalmente que bucolingualmente, amplio, cónico y con curvatura ocasional hacia bucal.

En bucal presenta dos raíces: la distobucal que presenta curvatura apical hacia distal, y la raíz mesiobucal que presenta generalmente un conducto, pero puede presentar en muchos de los casos dos, estrechos y con curvatura convergente entre sí y a la vez, los dos hacia distal del tercio apical.

#### SEGUNDO MOLAR SUPERIOR.

Este diente presenta cámara pulpar amplia (aunque no tanto como el primer molar) con cuatro cuernos pulpares, que corresponden a cuatro cúspides: dos bucales y dos linguales. Presenta piso en su cámara donde se localizan los conductos radiculares que son tres.

Los conductos son: el lingual, el cual es más amplio mesiodistalmente que bucolingualmente, cónico y con curvatura ocasional hacia bucal.

En bucal presenta dos raíces, la distobucal la cual presenta un conducto estrecho en dirección mesiolingual o disbucal y que generalmente presenta un conducto con curvatura apical hacia distal, y la raíz mesiobucal que presenta generalmente un conducto con curvatura apical hacia distal. En general este diente es de menor longitud que el primer molar.

#### INCISIVO CENTRAL Y LATERAL INFERIOR.

Son dientes muy parecidos en su topografía interna, presentando cámaras y conductos estrechos con curvatura generalmente marcada de apical hacia distal.

#### CANINO INFERIOR.

Es un diente que presenta cámara pulpar más amplia bucolingualmente que mesiodistalmente, con un cuerno correspondiente a su cúspide. Generalmente presenta una raíz y un conducto amplio con leve curvatura hacia apical, aunque se pueden encontrar ocasionalmente dos raíces, una bucal y otra lingual.

PRIMER Y SEGUNDO PREMOLAR INFERIOR.

Estos dientes presentan generalmente anatomía similar con cámara más amplia bucolingualmente que mesiodistalmente, con sus conductos amplios y más cortos que los superiores.

PRIMER MOLAR INFERIOR.

Este diente presenta generalmente cámara pulpar amplia con cuatro cuernos pulpares correspondientes a sus cúspides, la cámara pulpar presenta una forma trapezoidal, siendo su parte más estrecha hacia distal; entre el piso y la pared de la cámara encontramos la entrada de los conductos que son tres, en dos raíces.

En la zona mesial encontramos dos conductos que son el mesiobucal y el mesiolingual; estrechos y convergentes entre sí y con marcada curvatura distal en apical, - en la zona distal el conducto distal es muy amplio bucolingualmente, con curvatura hacia distal.

SEGUNDO MOLAR INFERIOR.

Este diente presenta generalmente cámara pulpar amplia con cuatro cuernos pulpares que corresponden a sus cúspides, la cámara presenta forma trapezoidal (estrechamente hacia distal) y en ésta se localiza la entrada de los conductos que son dos, uno en cada raíz. En mesial

se encuentra un conducto que es el mesiobucal, con curvatura apical hacia distal. En distal se encuentra el conducto distobucal, el cual es más amplio bucolingualmente con una curvatura hacia distal.



## DIFERENCIA DE LOS CONDUCTOS EN MM.

<u>SUPERIORES</u>	<u>LONGITUD</u> <u>PROMEDIO</u>	<u>LONGITUD</u> <u>MAXIMA</u>	<u>LONGITUD</u> <u>MINIMA</u>
INCISIVO CENTRAL	23.7	27.3	21.5
INCISIVO LATERAL	23.1	26.0	19.2
CANINO	27.3	33.3	22.3
1er. PREMOLAR	22.3	25.8	18.8
2° PREMOLAR	22.3	26.4	16.7
1er. MOLAR	22.3	25.0	19.6
2° MOLAR	22.2	25.2	20.1

INFERIORES

INCISIVO CENTRAL	21.8	25.1	19.4
INCISIVO LATERAL	23.3	25.0	21.0
CANINO	26.0	27.4	24.6
1er. PREMOLAR	22.9	24.2	21.2
2° PREMOLAR	22.3	25.0	19.3
1er. MOLAR	22.0	25.0	19.3
2° MOLAR	21.7	25.8	19.0

## CAPITULO IV

## PASOS A SEGUIR EN LA ENDODONCIA

## AISLAMIENTO

Toda intervención endodóntica se hará aislando el diente mediante el empleo de la grapa y el dique de hule. De esta manera las normas de asepsia y antisepsia podrán ser aplicadas en toda su extensión.

VENTAJAS.

- 1.- Crea un campo seco, limpio y esterilizable.
- 2.- Protege al paciente de la posible aspiración o deglución de residuos de dientes u obturaciones, bacterias, restos pulpares necróticos e instrumentos o materiales.
- 3.- Protege al paciente de instrumentos rotatorios, o de mano, medicamentos y traumatismos por manipulación manual repetida de los tejidos bucales blandos.
- 4.- Es más rápido, más conveniente y menos frustrante que el cambio repetido de rollos de algodón, o el uso de aparatos evacuadores de saliva.
- 5.- Elimina las molestias y el entorpecimiento de la visión producidos por la lengua y el carrillo.

## ACCESO

Es la eliminación del techo de la cámara pulpar y - tiene como objetivo primordial la localización de los - conductos radiculares, para que el instrumental se deslize con facilidad y sin forzarlo durante la preparación - de los mismos.

### NORMAS QUE DELIMITAN EL ACCESO.

1.- Se eliminará el esmalte y dentina estrictamente necesario para llegar hasta la pulpa, pero suficiente para alcanzar todos los cuernos pulpares; eliminando toda la caries y esmalte sin soporte dentinario, para evitar fracturas posteriores.

2.- Debido a la iluminación, la vista del profesional y la entrada natural de la boca, son factores que están orientados en sentido anteroposterior; es conveniente mesializar todas las aperturas y accesos oclusales de los dientes posteriores para obtener una mejor visión y facilitar el empleo digital de los instrumentos para conductos.

3.- En dientes anteriores se hará la apertura por lingual, lo mismo que el acceso. Esto nos permite una observación casi directa y axial del conducto, mejor preparación quirúrgica del mismo y una obturación permanente estética al ser invisible a la locución.

4.- Se eliminará la totalidad del techo pulpar incluyendo todos los cuerpos pulpares, para evitar la decoloración del diente por los restos de sangre y hemoglobina.

5.- Las paredes deberán estar lisas y divergentes hacia oclusal.

Se emplearán fresas de diamante o de carburo para realizar el acceso.

Las fresas redondas sirven para eliminar dentina en dientes anteriores y posteriores.

Estas fresas se usan primero para perforar la dentina y caer dentro de la cámara pulpar. Luego se usan para eliminar el techo y las paredes laterales de la cámara pulpar con movimientos de adentro hacia afuera, para evitar la formación de escalones.

El patrón de entrada lo dará el diente a tratar con la ayuda de la radiografía inicial.

Una vez realizada la comunicación, se emplea el explorador de cámara pulpar, el cual nos indicará las zonas retentivas a eliminar hasta lograr la continuidad de la pared de la cámara y del conducto.

Realizado el acceso se procede a la remoción de la pulpa cameral utilizando un excavador de cámara pulpar, hasta llegar a la entrada de los conductos, lavando a continuación con solución antiséptica por medio de jeringas hipodérmicas.

EL SITIO DE LA ENTRADA DE LOS CONDUCTOS SE RECONOCE:

- 1.- Por el conocimiento anatómico de su situación - topográfica.
- 2.- Por su aspecto típico de depresión rosada o roja.
- 3.- Porque al ser explorada la entrada con una sonda lisa o una lima, se deja penetrar y recorrer hasta detenerse en el ápice o en algún impedimento anatómico.

## CONDUCTOMETRIA REAL Y APARENTE

Una vez realizada la cavidad de acceso adecuada y -  
efectuada la exploración del conducto, lo más decisivo -  
para asegurar el éxito del tratamiento, es la determina-  
ción exacta de la longitud del diente antes de iniciar -  
la preparación radicular.

### LA CONDUCTOMETRIA.

Es la medida del conducto, se refiere a la medida -  
del diente y se utiliza para poder realizar el tratamien-  
to endodóntico de pulpectomía.

El procedimiento de conductometría establece la ex-  
tensión de la instrumentación y el nivel apical definiti-  
vo de la obturación de conductos.

### CONDUCTOMETRIA APARENTE.

Es la medida que tomaremos en la radiografía de -  
diagnóstico, desde el borde incisal u oclusal hasta el  
ápice.

### CONDUCTOMETRIA REAL.

Se realiza introduciendo la lima en el conducto apa-  
rente y verificando en una nueva radiografía.

### REQUISITOS PARA UNA CONDUCTOMETRIA.

- 1.- Ser exacta.
- 2.- Realizarse con facilidad y rapidez.
- 3.- Ser fácil de comprobarse.

## TECNICA

- 1.- Medir el diente sobre la radiografía preoperatoria.
- 2.- Restar 0.5 mm. como margen de seguridad para errores de medición y posible deformación de la imagen.
- 3.- Fijar la regla endodóntica en esta medida y - - ajustar el tope de goma en el instrumento a esa distancia.
- 4.- Introducir el instrumento en el conducto hasta que el tope de goma llegue al plano de referencia, a menos que se sienta dolor, en cuyo caso se deja el instrumento a esa altura y se reajusta el tope a ese nuevo punto de referencia.
- 5.- Tomar y revelar la radiografía.
- 6.- En la radiografía, medir la diferencia entre el extremo del instrumento y el extremo anatómico de la raíz, sumar esta cantidad a la longitud original medida con el instrumento dentro del diente; si por algún descuido el instrumento explorador del diente sobre pasara el ápice, restar esta diferencia.
- 7.- De esta longitud corregida del diente, restar - 5 mm. como factor de seguridad para que coincida con la terminación apical del conducto ra--

dicular a nivel del límite cementodentinal (foramen anatómico).

- 8.- Fijar la regla endodóntica a esta nueva longitud corregida, verificar el tope del instrumento explorador.
- 9.- Debido a que puede haber deformación radiográfica, raíces muy curvas y algún error en la medición por parte del operador, es conveniente tomar una nueva radiografía para verificar la longitud corregida. Estos minutos de más dedicados a la toma de otra radiografía, nos evitará fracasos y molestias derivados de la inexactitud.
- 10.- Una vez que se haya confirmado la exactitud de la longitud del diente, se vuelve a fijar la regla a esta medida.
- 11.- Registrar esta medida y el punto de referencia del esmalte en la ficha del paciente.

#### TOPES DE HULE.

Una vez establecida la longitud del diente, el operador está listo para comenzar la instrumentación del conducto. Se seleccionan todos los ensanchadores y limas de tamaños apropiados y se utiliza la regla endodóntica para fijar los topes de los instrumentos.



## TRABAJO BIOMECANICO

Una vez establecida la longitud del diente y habiendo lavado a fondo el conducto para eliminar residuos, se comienza el ensanchamiento por medio del limado.

El trabajo biomecánico tiene la finalidad de obtener el libre acceso al foramen apical a través del conducto, por medios biomecánicos sin lesionar los tejidos periapicales.

Todo conducto debe ser ampliado y alisado en su volumen o luz, con los siguientes objetivos:

- Eliminar la dentina contaminada.
- Facilitar el paso de otros instrumentos.
- Preparar la unión cemento-dentinaria en forma ovalada.
- Favorecer la acción de los distintos fármacos, antibióticos, antisépticos, irrigadores, etc.
- Facilitar una obturación correcta.

Al realizar el trabajo biomecánico se produce virutas, restos y polvo de dentina, que unidos a posibles -

restos de sangre, plasma o exudado forman un material de desecho, que hay que eliminar y descombrar completamente.

REGLAS PARA REALIZAR EL TRABAJO BIOMECANICO.

- 1.- Comenzar con un instrumento cuyo calibre le permita entrar holgadamente hasta la unión cementodentinaria del conducto.
- 2.- Realizada la conductometría y comenzada la preparación, se seguirá trabajando gradualmente - con el instrumento de número inmediato superior.
- 3.- Todos los instrumentos tendrán ajustado el tope de goma o plástico, manteniendo la longitud de trabajo.
- 4.- La ampliación será uniforme en toda la longitud del conducto hasta la unión cementodentinaria.
- 5.- Todo conducto serpa ampliado o ensanchado como mínimo al # 25.
- 6.- Es mejor ensanchar bien que mucho. La ampliación debe ser correcta, pero no exagerada para no debilitar las raíces y crear las falsas vías apicales.
- 7.- Se procurará que la luz del conducto quede en forma circular para facilitar la obturación.

- 8.- En conductos estrechos o curvos (sobre todo en molares), no se emplearán ensanchadores sino limas.
- 9.- Los instrumentos no deben rozar el borde adamantino de la cavidad o de la apertura y serán insertados y movidos bajo el control visual y táctil digital.
- 10.- Además de la morfología de conductos, la edad del diente y la dentinificación, factor decisivo para elegir, el número óptimo en que se debe detener la ampliación de conductos.
  - Notar que el instrumento se deslice a lo largo del conducto, de manera suave en toda la longitud del diente.
  - Observar que al retirar el instrumento, no - - arrastre restos de dentina fangosa, coloreada o blanda; sino polvo finísimo y blando de dentina.
- 11.- En conductos curvos se facilitará la penetración y el trabajo de ampliación y alisado, curvando ligeramente la lima.
- 12.- Para limpiar los instrumentos durante la preparación de los conductos, es hacerlo con un rollo estéril de algodón empapado con hipoclorito de sodio.

- 13.- Es recomendable que los instrumentos trabajen -  
humedecidos por lo cual se puede llevar a la cáma  
ra pulpar hipoclorito sodio.
- 14.- En caso de que los instrumentos no progresen, -  
hay que volver a comenzar con los de menor cali  
bra.
- 15.- En ningún caso serán llevados los instrumentos-  
más allá del ápice.
- 16.- El uso alternado de ensanchador-lima ayudará a -  
realizar un trabajo uniforme.
- 17.- La irrigación y aspiración, se empleará constan  
temente para eliminar los residuos resultantes-  
de la preparación de conductos.
- 18.- No es aconsejable el empleo de instrumentos ro-  
tatorios para el ensanchamiento de conductos.

## IRRIGACION

La irrigación de la cámara pulpar y de los conductos radiculares es una intervención necesaria durante toda la preparación de conductos o todo el trabajo biomecánico y como último paso antes del sellado temporal u obturación definitiva.

Consiste en el lavado y aspiración de todos los restos y sustancias que puedan estar contenidos en la cámara o conductos y tiene cuatro objetivos que son:

A) Limpieza o arrastre físico de trozos de pulpa necrótica, sangre líquida o cuagulada, virutas de dentina, polvo de cemento o cavit, plasma, exudados, restos alimenticios, medicación anterior, etc.

B) Acción detergente y de lavado por la formación de espuma y burbujas de oxígeno naciente desprendido de los medicamentos usados.

C) Acción antiséptica o desinfectante propia de los fármacos empleados (frecuentemente se usan, alternadamente el peróxido de hidrógeno y el hipoclorito de sodio).

D) Acción blanqueante, debido a la presencia de oxígeno naciente, dejando al diente así tratado menos coloreado.

## TIPOS DE SUSTANCIAS IRRIGANTES

Durante mucho tiempo se ha empleado dos líquidos - irrigadores más conocidos que son: una solución de peróxido de hidrógeno al 3% y otra solución acuosa de hipoclorito de sodio al 5% y hay tendencia en la actualidad a emplear del 1%, por ser más tolerada y menos tóxica que la solución al 5%.

Estas soluciones empleadas cumplen con los cuatro - objetivos ya citados.

No obstante, poco a poco se ha ido sustituyendo por el empleo del suero fisiológico o simplemente por el agua destilada, que cumplen con el primer objetivo, son bien tolerados y rara vez producen complicaciones.

La irrigación está indicada en las siguientes etapas:

1.- Antes de la instrumentación de una cavidad pulpar previamente abierta para establecer drenaje.

2.- Durante la preparación de conductos.

3.- Al concluir la preparación de acceso.

4.- Después de una pulpectomía.

5.- En intervalos durante la instrumentación.

6.- Al finalizar la instrumentación del conducto.

### CONOMETRIA

La conometría es la prueba de la punta o cono principal que va estar sellando el tercio apical.

El cono utilizado es de gutapercha, el cual debe ajustarse en el tercio apical, debiéndose introducir a la conductometría real.

Se encuentran estandarizados al igual que las limas ayudando a su elección tentativa porque lo único que indicará es su ajuste apical: si un conducto es ensanchado hasta la lima 40, se elegirá una punta del número 35, siempre será un número menor.

Siempre deberá verificarse por medio de una radiografía la longitud de la punta maestra, la cual debe llegar al conducto radicular de 0.5 a 1 mm. al ápice.



## OBTURACION DE CONDUCTOS

Se denomina obturación de conductos al relleno compacto y permanente del espacio vacío dejado por la pulpa cameral y radicular al ser extirpada y del creado por el profesional durante la preparación de conductos.

Es la última parte o etapa de la pulpectomía total y del tratamiento de los dientes con pulpa necrótica.

Los objetivos para obturar un conducto son los siguientes:

1.- Impedir el paso de sustancias irritantes, así como las toxinas bacterianas que existieran.

2.- Evitar el paso de sustancias del periápice hacia adentro del conducto: exudado, plasma, sangre, etc.

3.- Bloquear totalmente el espacio vacío del conducto para que en ningún momento puedan colonizar en él microorganismos que pudiesen llegar a la región periapical.

4.- Facilitar la cicatrización y reparación periapical por los tejidos conjuntivos.

REQUISITOS PARA OBTURAR Y SELLAR EL CONDUCTO  
RADICULAR.

- 1.- El conducto debe estar libre de todo tejido y -  
exudado.
- 2.- El conducto deberá estar lo suficiente cusancha  
do.
- 3.- El conducto debe estar seco.
- 4.- El conducto debe estar asintomático.
- 5.- El conducto debe estar completamente irrigado -  
(comenzando en la proximidad del ápice), para lograr su  
esterilización.

SELECCION DEL CONO.

Se denomina cono principal o punta maestra al cono  
destinado a llegar hasta la unión cementodentinaria, y -  
es por lo tanto el eje de la obturación.

El cono principal ocupa la mayor parte del tercio -  
apical del conducto y es el más voluminoso.

El tamaño del cono será un número menor que la del último instrumento usado en la preparación de conductos.

#### CONO DE PRUEBA.

Antes de probar el cono principal, es necesario esterilizarlo. Tanto las puntas de gutapercha como las de plata deberán ser probados de tres maneras:

- 1) PRUEBA VISUAL.
- 2) PRUEBA TACTIL.
- 3) EXAMEN RADIOGRAFICO.

Para hacer la prueba visual, hay que medir el cono tomándolo con las pinzas de algodón a un milímetro menos que la medida establecida en la conductometría. A continuación se introduce en el conducto hasta que la pinza toque la superficie oclusal del diente. Si la longitud de trabajo establecida en la conductometría es correcta, el cono entra en el punto correcto.

La segunda manera de probar el cono primario se vale de la sensación táctil, para determinar si el cono es tá bien ajustado en el conducto.

Se requiere de un cierto grado de presión para ubicar el cono, una vez en posición, deberá ser necesario ejercer cierta tracción para retirarlo.

Una vez concluida la prueba visual y táctil del cono de prueba, hay que verificar la posición por medio de una radiografía. Esta deberá mostrar que el cono llegue a 1 mm. del extremo netamente cónico de la preparación.

El examen radiográfico ofrece la oportunidad de verificar todos los pasos del tratamiento realizados hasta este momento.

#### PREPARACION DEL CONO PRIMARIO.

Una vez realizadas las pruebas, se retira el cono - primario sujetándolo con las pinzas, que no deberán - - abrirse si no hasta que el cono quede cementado en la posición correcta.

#### CEMENTACION DEL CONO PRIMARIO.

Mientras se hacen los preparativos para cementar el cono primario, se colocará en el conducto una punta de - papel absorbente con el fin de que absorva la humedad - que pudiera acumularse en el conducto. Se toma una loseta y se vierten una o dos gotas de líquido y cemento mezclándolos. El cemento deberá tener una consistencia cremosa pero bastante espesa y estirarse por lo menos 2.5 - cm. cuando se levante la espátula.

Se cubre el cono primario con cemento y se inserta en el conducto deslizándolo lentamente, hasta su posición correcta.

## CONDENSACION VERTICAL

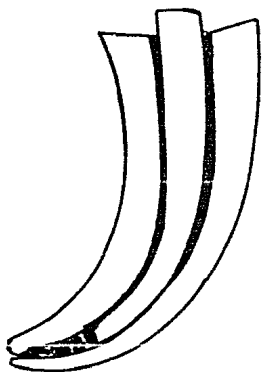
Técnica de la gutapercha reblandecida: fué introducida por Schilder con el objeto de obturar los conductos accesorios, conductos muy curvos y forámenes múltiples, además del conducto principal.

Está basada en reblandecer la gutapercha mediante el calor y la presión, se aplica en dirección vertical a fin de obturar la luz del conducto mientras que la gutapercha se mantiene en estado plástico. Esta plasticidad permite la obturación de los conductos accesorios con gutapercha y cemento.

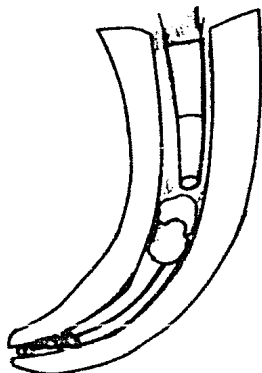
## LA TECNICA ES LA SIGUIENTE:

- 1.- Se selecciona, se ajusta el cono principal y se retira.
- 2.- Se cubren las paredes del conducto con una capa fina de cemento.
- 3.- Se humedece ligeramente con cemento la parte apical del cono principal y se inserta en el conducto.

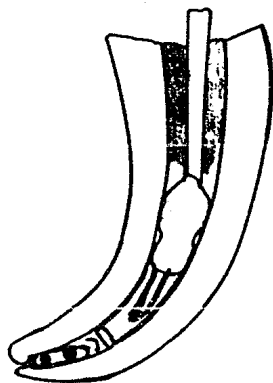
- 4.- Se corta a nivel cameral el cono y con un instrumento caliente, se ataca el extremo cortado con un atacador ancho.
- 5.- Se calienta un espaciador del #3 al rojo cereza, se penetra 3 ó 4 mm. y se retira.
- 6.- Se ataca inmediatamente con un atacador ancho para repetir la maniobra profundizándose varias veces por un lado, condensando y retirando la parte de la masa de gutapercha, hasta llegar a roblandecer la parte apical, en cuyo momento la gutapercha penetrará en todas sus complejidades existentes en el tercio apical, quedando en ese momento prácticamente vacío el resto del conducto.
- 7.- Después se va llevando segmentos a conos de gutapercha de 2, 3 ó 4 mm. previamente seleccionados por su diámetro, los cuales serán calentados y condensados verticalmente sin emplear cemento alguno.



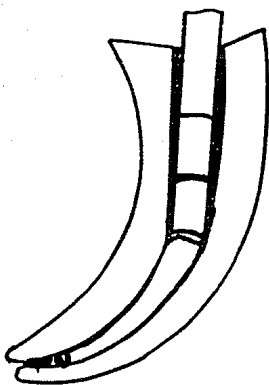
A



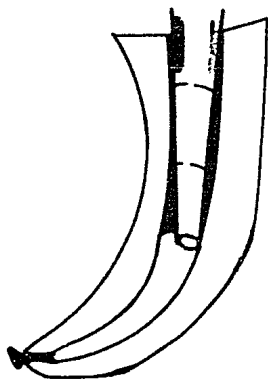
B



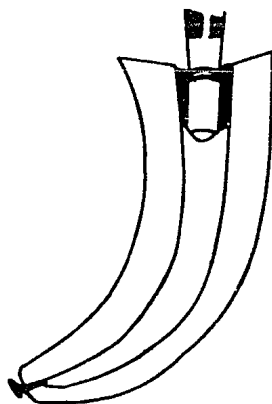
C



D



E



F

CONDENSACION VERTICAL

## CONDENSACION VERTICAL

- A) El cono de gutapercha se adapta ajustadamente en el conducto a 2 ó 3 mm. del foramen apical.
- B) Condensación del primer segmento de gutapercha.
- C) Colocación del segundo segmento de gutapercha.
- D) Condensación del segundo segmento de gutapercha.
- E) El uso alternado del espaciador caliente y - atacador frío, desplaza la gutapercha en dirección apical.
- F) Pequeños trozos de gutapercha reblandecida - por medios del calor, componen la masa que obtura la totalidad del conducto.



### CONDENSACION LATERAL

Esta técnica está indicada en conductos amplios y - se ensancha en dirección apical.

Esta técnica consiste en revestir la pared dentaria con cemento e insertar el cono principal de gutapercha y completar la obturación con la condensación lateral y sistemática de conos adicionales, hasta lograr la obliteración total del conducto.

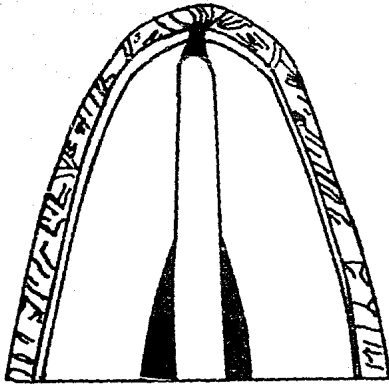
Debido a la presión ejercida tiende a cerrar los - conductos accesorios en los tercios apicales y medio de la raíz.

La técnica consiste en:

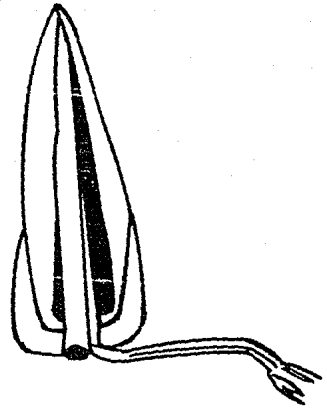
- 1.- Aislamiento con grapa y dique de goma.
- 2.- Remoción de la cura temporal.
- 3.- Lavado, secado y aspiración del conducto.
- 4.- Ajuste de la punta maestra seleccionada, verificando visualmente que penetre durante la longitud y que no se mueva, ejerciendo con suavidad y firmeza movimientos en sentido apical.

- 5.- Conometría en la cual se verifica la disposición y límites del cono.
- 6.- Se toma una radiografía y si el resultado es correcto, se procederá a la instrumentación; en caso de ser negativo, se logrará el ajuste correcto tomando las radiografías necesarias.
- 7.- Se llevará al conducto una punta de papel con alcohol para desinfectar el conducto.
- 8.- Preparar el cemento de conducto en consistencia cremosa y llevarlo al interior del conducto por medio de un instrumento embadurnado de cemento, girándolo hacia la izquierda.
- 9.- Se cubre de cemento la punta maestra y se ajusta en el conducto, verificando que penetre exactamente la misma longitud que en la prueba del cono o conometría.
- 10.- Condensar lateralmente llevndo conos sucesivos-adicionales hasta completar la obturación total de la luz del conducto.
- 11.- Control radiográfico de condensación. Tomando una o varias radiografías para verificar la condensación; si no fuera así, rectificar la condensación con nuevos conos complementarios e impregnación con cloroformo.

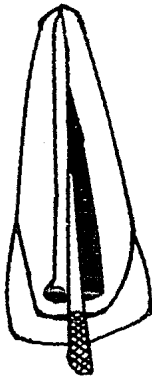- 12.- Control cameral, contando el exceso de los co  
nos y condensando de manera compacta la entra  
da de los conductos y la obturación cameral, -  
dejando fondo plano.
- 13.- Obturación de la cavidad con fosfato de zinc.
- 14.- Retiro del aislamiento, control de la oclu -  
sión, control radiográfico final.



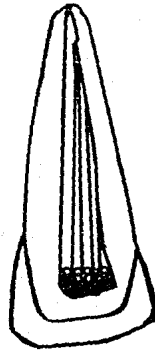
A



B



C



D

CONDENSACION LATERAL

## CONDENSACION LATERAL

- A) Cementación del cono principal.
  
- B) Se introduce el espaciador #3 a presión en el conducto, hasta el tercio apical.
  
- C) El primer cono que se agrega va hasta el fondo del trayecto preparado por el espaciador - #3.
  
- D) Se obtura totalmente el resto del conducto - con los demás conos adicionales de gutapercha.

## CAPITULO V

## INSTRUMENTAL UTILIZADO

En endodoncia se emplea la mayor parte del instrumental utilizado en la preparación de cavidades, tanto rotatorios como manual, pero existe otro tipo de instrumental diseñado única y exclusivamente para la preparación y obturación de la cavidad pulpar de los conductos.

FRESAS.

Las fresas de diamante cilíndricas o troncocónicas son excelentes para iniciar la apertura de la cavidad, especialmente cuando hay que eliminar esmalte.

Las fresas redondas de carburo de tungsteno sirven para eliminar dentina, en dientes anteriores y posteriores. Estas fresas se utilizan para perforar la dentina y caer dentro de la cámara pulpar.

El tamaño de la fresa se escoge valorando el ancho del conducto y de la cámara pulpar, apreciables en la radiografía posoperatoria.

Las fresas redondas #2 son muy utilizadas para los dientes anteriores inferiores y premolares superiores -

con cámaras y conductos estrechos.

La fresa #4 se utiliza para dientes anteriores superiores y premolares inferiores.

La fresa #6 se utiliza únicamente en molares con cámaras pulpares grandes.

#### SONDAS LISAS.

Llamadas también exploradores de conductos, se fabrican de distintos calibres y su función es el hallazgo y recorrido de los conductos, especialmente los estrechos. El más utilizado es el DG 16.

Su uso ha ido decayendo y se va prefiriendo a las limas estandarizadas del número del 8 al 10, que cumplen con la misma función.

#### TIRANERVIOS.

Los tiranervios o sondas barbadas, son instrumentos de mango corto usados principalmente para la eliminación de la pulpa vital o necrótica y para retirar puntas de papel o bolitas de algodón, del interior del conducto.

Los tiranervios son instrumentos de forma cónica, - poseen infinidad de barbas o prolongaciones laterales - que penetran con facilidad a la pulpa o en los restos - necróticos por eliminar, se adhieren de tal modo que en el momento de la tracción o retiro del tiranervios, - - arrastra con ella el contenido de los conductos.

#### INSTRUMENTOS PARA LA PREPARACION DE CONDUCTOS.

Se utilizan para ampliar y alisar las paredes de - los conductos, por medio de un metódico limado de los - mismos utilizando los movimientos de impulsión, trac-- ción y rotación.

Principalmente son cuatro:

LIMAS ESTANDARIZADAS.

ENSANCHADORES O ESCARIADORES.

LIMAS HEDSTROM O ESCOFINAS.

LIMAS COLA DE RATON.

Las más utilizadas son las limas tipo K y los en- sanchadores.



Los tiranervios son instrumentos de forma cónica, - poseen infinidad de barbas o prolongaciones laterales - que penetran con facilidad a la pulpa o en los restos - necróticos por eliminar, se adhieren de tal modo que en el momento de la tracción o retiro del tiranervios, - - arrastra con ella el contenido de los conductos.

#### INSTRUMENTOS PARA LA PREPARACION DE CONDUCTOS.

Se utilizan para ampliar y alisar las paredes de - los conductos, por medio de un metódico limado de los - mismos utilizando los movimientos de impulsión, trac- ción y rotación.

Principalmente son cuatro:

LIMAS ESTANDARIZADAS.

ENSANCHADORES O ESCARIADORES.

LIMAS HEDSTROM O ESCOFINAS.

LIMAS COLA DE RATON.

Las más utilizadas son las limas tipo K y los en- sanchadores.

LIMAS TIPO K.

Estos instrumentos están diseñados principalmente para ensanchar los conductos radiculares. También se utilizan para retirar tejido a medida que se produce el ensanchamiento.

Se parecen a un tornillo alargado y cónico con punta en lanza muy aguda y cortante del cual descienden planos inclinados y continuos, éstos aumentan su diámetro al aproximarse al mango del instrumento.

Existen diferentes diámetros, el promedio que se utiliza es el número que se les da.

Se clasifican por centésimas de milímetro y corresponden a un color.

06	Rosa	Blanco	15	45	90
08	Gris	Amarillo	20	50	100
10	Morado	Rojo	25	55	110
		Azul	30	60	120
		Verde	35	70	130
		Negro	40	80	140

El trabajo activo de ampliación y alisamiento de la lima, se lleva a cabo por los movimientos de impulsión y tracción.

#### ENSANCHADORES.

Llamados también escariadores, amplían los conductos en tres movimientos: impulsión, rotación y tracción.

Como son de sección triangular y de lados ligeramente cóncavos, tienen un ancho menor que el del círculo que forman al rotar, lo que hace que exista un peligro al utilizarlo en los conductos aplanados o triangulares, de fracturarse en el tiempo de la torción. Por ello se aconseja que el movimiento de rotación debe ser pequeño (de 45° a 90°) y no sobrepasar nunca más de media vuelta o sea, 180°.

Al tener menos espiras, los ensanchadores son más flexibles que las limas, por lo tanto al igual que los tiranervios son los mejores instrumentos para descombrar y eliminar los restos que puedan haber en el conducto.

Deben ser los primeros y los últimos instrumentos que deben entrar en el conducto para su ampliación y alisamiento de éste.

### LIMAS HEDSTROM.

Llamadas también escofinas. Como el corte lo tienen en la base de varios conos superpuestos en forma de espiral, liman y alisan intensamente las paredes cuando el movimiento de tracción se apoya firmemente contra ellas.

Son poco flexibles y algo quebradizas, por lo que se utilizan principalmente en conductos amplios de fácil penetración y en dientes con ápice sin formar, al igual que con las colas de ratón, se logra alisar las paredes con el menor esfuerzo y peligro.

### LIMAS COLA DE RATON.

Su uso es muy restringido, pero son muy activas en el limado o alisado de las paredes y en la labor de descombro, especialmente en conductos anchos.

Este instrumento no debe ser girado si no simplemente empujado y retirado después de cada introducción, utilizando sustancias químicas para facilitar su acción.

Se fabrican en vástagos o espigas de acero templado, blandos y aunque se deforman ligeramente mantienen su posición.

## INSTRUMENTAL USADO PARA LA OBTURACION DE CONDUCTOS

Los principales son los condensadores y los atacadores de uso manual, los espirales o lentulos impulsados por movimientos rotatorios también incluyen a este grupo las pinzas porta conos.

### CONDENSADORES.

Llamados también espaciadores; son vástagos metálicos de punta aguda destinados a condensar lateralmente los materiales de obturación (especialmente puntas de gutapercha) y a obtener el espacio necesario para seguir introduciendo nuevas puntas. En ocasiones se emplean como calentadores para reblandecer la gutapercha, con el objeto de que penetren en los conductos laterales y condensar mejor

Se fabrican rectos, angulados, biangulados en forma de bayoneta. Existen condensadores laterales y verticales conocidos como condensadores digilates Luks.

### ATACADORES.

Los atacadores y obturadores son vástagos metálicos con punta roma de sección circular, y se emplea para atacar el material de obturación en sentido coronal-apical. Se fabrican en igual tipo y numeración similar a la de los condensadores.

### PINZAS PORTA CONOS.

Sirven como su nombre lo indica, para llevar los conos o puntas de gutapercha a los conductos tanto en la - tarea de prueba como en la obturación definitiva.

### PUNTAS DE PAPEL ABSORVENTE.

Se fabrican en forma cónica con papel hidrófilo muy absorbentes.

En el comercio se encuentran de tipo convencional - en surtidos de diferentes tamaños y calibres, con el inconveniente de que al tener la punta muy aguda penetran con facilidad más allá del ápice traumatizando la región apical, lo que obliga a cortar la punta antes de usarse.

Por ello es mejor usar las puntas de papel absorbentes estandarizadas, se encuentran en la numeración - del 10 al 140.

Los usos de las puntas de papel son diversos:

-Ayudan a limpiar el contenido radicular, sangre, - exudados, fármacos, restos de irrigación y pastas flui\_ das.

-Para lavar los conductos con agua oxigenada,hipo\_ clorito de sodio, suero fisiológico, etc.

-Para obtener muestras de sangre, exudados, etc.

-Como portadores o distribuidores de un medicamento sellador en los conductos.

-Para el secado de los conductos antes de la obtu\_ ración.

## CAPITULO VI

## MATERIALES EMPLEADOS PARA LA OBTURACION

La obturación de conductos se hace con dos tipos de materiales que se complementan entre si que son:

1.- Materiales solidos e rígidos.

2.-Selladores.

Ambos materiales deben cumplir con los siguientes - postulados de Kutler:

1.- Llenar completamente el conducto.

2.-Lograr la unión cementodentinaria.

3.- Lograr un cierre hermético en la unión cemento\_ dentinaria.

4.-Contener un material que estimule a los odonto\_ blastos a obliterar biologicamente la porción cementaria con neocemento.



Grossman cita 10 requisitos que deben cumplir los materiales de obturación:

- 1.- Ser fácil de introducir en el conducto radicular.
- 2.- Sellar el conducto tanto en diámetro como en longitud.
- 3.- No contraerse una vez insertado.
- 4.- Ser impermeable a la humedad.
- 5.- Ser bacteriostático, o al menos no favorecer la proliferación bacteriana.
- 6.- Ser radiopaco.
- 7.- No manchar la estructura del diente.
- 8.- No debe irritar los tejidos periapicales.
- 9.- Ser estéril, o de esterilización fácil y rápida, antes de su inyección.

10.- Retirarse facilmente si fuera necesario.

MATERIALES SOLIDOS O RIGIDOS.

PUNTAS DE GUTAPERCHA.

Es el material de obturación sólido para conductos más utilizado y puede ser clasificado como plástico.

Existen puntas estandarizadas que coinciden con - los mismos números que los instrumentos de conductos y también hay puntas no estandarizadas que sirven como - puntas accesorias.

Las puntas estandarizadas se utilizan como cono - principal o punta maestra, ya que sellan perfectamente el tercio apical.

La gutapercha es muy soluble en cloroformo, xilol y éter. El inconveniente de su uso es la falta de rigidez, por lo que se detiene ante cualquier obstáculo.

PUNTAS DE PLATA.

Las puntas de plata son mucho más rígidas que las de gutapercha.

Han decaído en desuso por ser un material que se oxida y que sufre corrosión con el tiempo.

Su uso está indicado en conductos muy estrechos y tortuosos, donde no se puede introducir una punta de gu tapercha, siendo ésto relativo.

El inconveniente de éstos, es que carecen de plasticidad y adherencia a los de gutapercha, y por eso necesitan un perfecto ajuste y del complemento de un cemento sellador correctamente aplicado, que garantice el sellado hermético.

#### SELLADORES.

Este grupo de materiales se aboca a aquellos cementos, pastas o plásticos que complementan la obturación de conductos fijando y adheriendo las puntas, rellenando todo el vacío restante y sellado la unión cemento - dentinaria.

Además de los requisitos básicos para materiales de obturación, grossman enumeró 11 requisitos y características que debe tener un buen sellador para conductos radiculares.

- 1.- Ser pegajoso cuando se le mezcla para proporcionar una buena adherencia a las paredes del

conducto una vez fraguado.

- 2.- Hacer sellado hermético.
- 3.- Ser radiopaco para poder verlo en la radiografía.
- 4.- Las partículas del polvo deberán ser muy finas para poder mezclarlos fácilmente con el líquido.
- 5.- No contraerse al fraguar.
- 6.- No manchar la estructura del diente.
- 7.- Ser bacteriostático.
- 8.- Fragar lentamente.
- 9.- Ser insoluble a los líquidos tisulares.
- 10.- Ser tolerado por los tejidos o no irritar los tejidos periapicales.
- 11.- Ser soluble en solventes comunes por si fuera necesario retirarlo del conducto.

SE CLASIFICAN EN LOS SIGUIENTES:

- 1.- Cemento con base de eugenato de zinc.

conducto una vez fraguado.

- 2.- Hacer sellado hermético.
- 3.- Ser radiopaco para poder verlo en la radiografía.
- 4.- Las partículas del polvo deberán ser muy finas para poder mezclarlos fácilmente con el líquido.
- 5.- No contraerse al fraguar.
- 6.- No manchar la estructura del diente.
- 7.- Ser bacteriostático.
- 8.- Fraguar lentamente.
- 9.- Ser insoluble a los líquidos tisulares.
- 10.- Ser tolerado por los tejidos o no irritar los tejidos periapicales.
- 11.- Ser soluble en solventes comunes por si fuera necesario retirarlo del conducto.

SE CLASIFICAN EN LOS SIGUIENTES:

- 1.- Cemento con base de eugenato de zinc.

- 2.- Cemento de base plástica.
- 3.- Cloropercha.
- 4.- Cementos momificadores (a base de paraformaldehído).
- 5.- Pastas reabsorvibles (antisépticas y alcalinas)

Los tres primeros se emplean con conos de gutapercha y están indicados en la mayor parte de los casos, cuando se ha logrado una preparación de conductos correcta, en un diente maduro y no ha presentado dificultades.

Los cementos momificadores están indicados principalmente en aquellos casos que por diversas causas no se les ha podido terminar la preparación de conductos como sucede cuando no se ha podido hallar el conducto, o no se ha logrado recorrer y preparar devidamente.

Las pastas reabsorvibles están destinadas a alteraciones más allá del ápice, tanto como antisépticas, como para estimular la reparación que deberá seguir la reabsorción de las mismas.

#### CEMENTO CON BASE DE EUGENATO DE ZINC.

Están constituidos básicamente por el cemento - -

hidráulico de quelación formado por la mezcla de óxido -  
de zinc con el eugenol, además contiene sustancias radio -  
pacas (sulfato de bario, trióxido de bismuto), resina, -  
para proporcionar antisépticos débiles, estables y no -  
irritantes.

## CAPITULO VII

## ACCIDENTES MAS FRECUENTES

Todos los pasos de una pulpectomía total, del tratamiento de los dientes con pulpa necrótica y de la obturación de conductos, deben hacerse con prudencia y -  
cuidado. No obstante, pueden surgir accidentes y com-  
plicaciones, algunas veces presentidos pero la mayor -  
parte inesperados.

IRREGULARIDAD EN LA PREPARACION DE CONDUCTOS.

Las dos complicaciones más frecuentes durante la -  
preparación de conductos son los escalones y la oblite-  
ración accidental.

Los escalones se producen generalmente por el uso  
indebido de limas y ensanchadores o por la curvatura de  
algunos conductos.

Es necesario seguir el incremento progresivo de la  
numeración de manera estricta, o sea pasar de un cali-  
bre dado al inmediato superior y en conductos muy cur-  
vos no utilizar la rotación como movimiento activo, si-  
no más bien los movimientos de impulsión y tracción, -  
curvando el propio instrumento.



En caso de producir un escalón, será necesario retroceder a los calibres más bajos y reiniciar el ensanchado y procurar eliminarlo suavemente. En cualquier caso se controlará radiográficamente y se evitará la falsa vía.

#### OBLITERACION ACCIDENTAL.

La obliteración accidental de un conducto se produce en ocasiones por la entrada de al de partículas de cemento, amalgama, cavit e incluso para la retención de las puntas de papel absorbentes empacadas en el fondo del conducto.

Las virutas de dentina procedente del limado de las paredes, pueden formar con el plasma o trasudado de origen apical una especie de cemento difícil de eliminar.

En cualquier caso se tratará de vaciar totalmente los conductos con instrumentos de bajo calibre y si se sospecha de una punta de papel o torunda de algodón, se sacará con un tiranervios girando hacia la izquierda.

#### HEMORRAGIA.

Durante la eliminación de la cámara pulpar o biopulpectomía puede presentarse la hemorragia a nivel ca-

- Aplicando fármacos vasoconstrictores como la solución de adrenalina (epinefrina) peróxido de hidrógeno o compuestos como el tricresol--formol.

#### PERFORACION O FALSA VIA.

Es la comunicación artificial de la cámara o conductos con el periodonto. Se produce por lo común - por un fresado excesivo e inoportuno de la cámara pulpar y por el empleo de instrumentos para conductos - principalmente los rotatorios.

Las normas para evitar la perforación son:

- Conocer la anatomía del diente por tratar y el correcto acceso a la cámara pulpar.
- Tener criterio posicional y visibilidad de - - nuestro trabajo.
- Tener cuidado en conductos estrechos en el paso de instrumentar del 25 al 30, momento propicio no sólo para la perforación sino también para producir - un escalón y para fracturarse un instrumento.
- No emplear instrumentos rotatorios si no en ca sos indicados y en conductos anchos.
- Al obturar un conducto tener prudencia y usar-

- Aplicando fármacos vasoconstrictores como la solución de adrenalina (epinefrina) peróxido de hidrógeno o compuestos como el tricresol-formol.

#### PERFORACION O FALSA VIA.

Es la comunicación artificial de la cámara o conductos con el periodonto. Se produce por lo común por un fresado excesivo e inoportuno de la cámara pulpar y por el empleo de instrumentos para conductos principalmente los rotatorios.

Las normas para evitar la perforación son:

- Conocer la anatomía del diente por tratar y el correcto acceso a la cámara pulpar.
- Tener criterio posicional y visibilidad de nuestro trabajo.
- Tener cuidado en conductos estrechos en el paso de instrumentar del 25 al 30, momento propicio no sólo para la perforación sino también para producir un escalón y para fracturarse un instrumento.
- No emplear instrumentos rotatorios si no en ca sos indicados y en conductos anchos.
- Al obturar un conducto tener prudencia y usar-

meral, radicular, en la unión cementodentinaria y en los casos de sobreinstrumentación transapical.

La hemorragia responde a los siguientes factores locales:

1.- Por el estado patológico de la pulpa intervenida o sea, por la congestión o hiperemia propia de la pulpítis aguda, crónica agudizada, etc.

2.- Porque el tipo de anestesia empleada no produjo la isquemia deseada.

3.- Porque el tipo de desgarrado o lesión instrumental ocasionada, como ocurre en la eliminación incompleta de la pulpa radicular, cuando se sobrepasa el ápice o se remueven los coágulos de unión cementodentinaria por un instrumento o punta de papel con punta bien afilada.

Afortunadamente la hemorragia cesa al cabo de algún tiempo mayor o menor lo que se logra con los siguientes pasos:

- Completar la eliminación de la pulpa residual que haya podido quedar.
- Evitar el trauma apical al respetar la unión cementodentinaria

## Rayos X.

Un síntoma inmediato y típico es la hemorragia - - abundante que sale del lugar de la perforación y un vivo dolor periodóntico que siente el paciente cuando no está anestesiado.

### INSTRUMENTOS FRACTURADOS.

Los instrumentos que más se fracturan son las li-  
mas, ensanchadores, tiranervios y lentulos, al emplear-  
los con demasiada fuerza o torción exagerada y otras ve-  
ces por haberse vuelto quebradizos, por viejos y estar-  
deformados.

También se tendrá que trabajar con cuidado siguien-  
do las normas de la pulpectomía total y evitar utilizar  
instrumentos rotatorios dentro de los conductos.

El diagnóstico se hará mediante una radiografía pa-  
ra saber el tamaño, localización del conducto y posi-  
ción del instrumento.

Un factor muy importante en el pronóstico y el tra-  
tamiento es la esterilización del conducto antes de pro-  
ducirse la fractura del instrumento.

Si se encuentra estéril, se puede obturar sin inconveniente alguno procurando que el cemento envuelva y rebase el instrumento fracturado.

Por el contrario, si el diente está muy infectado, o tiene lesiones periapicales habrá que agotar las maniobras para extraerlo y en caso de fracasar se recurrirá a la obturación de urgencia y observación durante algunos meses o bien a la apiceptomía con obturación retrógrada de amalgama que no contenga zinc.

#### SOBROBTURACION.

La obturación de conductos se planea a que llegue hasta la unión cementodentinaria, pero ya sea que la punta de gutapercha se deslice y penetre más o porque el cemento de conductos al ir presionando y condensando traspase el ápice, y al controlar la calidad de la obturación mediante la radiografía se observa que se ha producido una sobreobturación no deseada.

Si esta sobreobturación consiste en que la punta de gutapercha o plata se ha sobre extendido, será necesario retirarlo y volver a obturar correctamente.

La casi totalidad de cementos de conductos usados con base de óxido de zinc, son bien tolerados por los tejidos periapicales y muchas veces reabsorvidos y fago

citados al cabo de algún tiempo.

#### ENFISEMA Y EDEMA.

El aire a presión de la jeringa de la unidad si se aplica directamente sobre el conducto, puede pasar a través del ápice y provocar un violento enfisema en los tejidos no solamente pariapicales sino también faciales.

Es un desagradable accidente, que si bien no es grave por las consecuencias, crea un cuadro espectacular tan intenso que puede asustar al paciente.

Por lo general el aire va desapareciendo gradualmente y la deformidad facial producida también se elimina en pocas horas sin dejar rastro, será necesario tranquilizar al paciente.

Este accidente se puede evitar utilizando las puntas de papel absorbentes para secar los conductos en vez de utilizar el aire de la jeringa de la unidad.

#### PENETRACION DE UN INSTRUMENTO EN LAS VIAS RESPIRATORIAS Y DIGESTIVAS.

Es un desafortunado accidente que no debiera ocurrir pero sin embargo ocurre. Se produce al no utili--

zar el aislamiento o dique de hule.

Si el instrumento es deglutido o inhalado por el -  
paciente, el médico o especialista deberá hacerse cargo  
del caso para observar al paciente y si fuera necesario  
se hará la intervención adecuada.



### CONCLUSIONES

Cuando es realizado el tratamiento de conductos en forma correcta mediante la aplicación de la técnica - - apropiada, el paciente tendrá muchas ventajas.

#### TENDREMOS EN CUENTA CIERTOS FACTORES:

1.- Es importante el control radiográfico para observar la secuencia del tratamiento y además para comprobar la evolución post-operatoria ya que se considera que son cinco las radiografías mínimas de todo tratamiento.

2.- Será estrictamente necesario a la medida de lo posible aislar con dique de hule el campo operatorio para evitar la contaminación de dicho campo.

3.- Se tendrá la precaución de usar limas nuevas - para evitar accidentes.

4.- Para que un conducto sea obturado debe de llenar los siguientes requisitos:

- Deberá estar asintomático

- No presentar fístulas.
- Que no exista el mal olor.
- No presentar exudado.
- Que el conducto no presente escalones

5.- En la realización del trabajo biomecánico será necesario irrigar con soluciones antisépticas constantemente el conducto para eliminar restos orgánicos resultantes en dicha terapéutica.

6.- La técnica de elección para la obturación del conducto deberá llevarse paso por paso en forma metódica.

7.- El pronóstico favorable de innumerables tratamientos de conductos dependerá de la calidad de éstos.

## BIBLIOGRAFIA

Ingle John  
Beveridge E.E  
Endodoncia  
2a. Ed 1983.  
Ineramericana  
México, D. F.

LA Sala A.  
Endodoncia.  
3a. ed. 1979  
Salvat.  
Barcelona, España.

Orban B.S.  
Histología y embriología bucal.  
1a. reimp. 1976  
La Prensa Médica.  
México, D.F.

Samuel Lúks.  
Endodoncia  
1a. ed. 1978.  
Interamericana  
México, D.F.

Cohen S  
Burns R.C.  
Los caminos de la pulpa.  
Ed. 1979  
Intermédica  
Buenos Aires, Argentina.

Kutler Yury  
Endodoncia práctica para estudiantes  
y profesionistas.  
1961  
ALPHA  
México, D. F.

José Luis Membrillo.  
Endodoncia.  
Ed. 1983  
Ciencia y cultura de México, S. A.  
México, D. F.