

Universidad Nacional Autónoma de México

FACULTAD DE MEDICINA VETERINARIA Y ZOOTECNIA



CONTRIBUCION AL ESTUDIO DE LA IRRIGACION
ARTERIAL EN EL ESTOMAGO DE LA RATA
(RATTUS NORVEGICUS)

T E S I S

QUE PARA OBTENER EL TITULO DE
MEDICO VETERINARIO ZOOTECNISTA
P R E S E N T A

FRANCISCO DAVID NAVA CABALLERO

ASESORES

M.V.Z. MA. INES IZAGUIRRE ROMERO

M.V.Z. SANTIAGO AJA GUARDIOLA

24
136
MEXICO, D. F.

1979

8309



Universidad Nacional
Autónoma de México



UNAM – Dirección General de Bibliotecas
Tesis Digitales
Restricciones de uso

DERECHOS RESERVADOS ©
PROHIBIDA SU REPRODUCCIÓN TOTAL O PARCIAL

Todo el material contenido en esta tesis esta protegido por la Ley Federal del Derecho de Autor (LFDA) de los Estados Unidos Mexicanos (México).

El uso de imágenes, fragmentos de videos, y demás material que sea objeto de protección de los derechos de autor, será exclusivamente para fines educativos e informativos y deberá citar la fuente donde la obtuvo mencionando el autor o autores. Cualquier uso distinto como el lucro, reproducción, edición o modificación, será perseguido y sancionado por el respectivo titular de los Derechos de Autor.

INDICE

	PAG.
I.- RESUMEN.....	1
II.- INTRODUCCION.....	3
III.- MATERIAL Y METODOS.....	12
IV.- RESULTADOS.....	17
V.- DISCUSION.....	37
VI.- CONCLUSIONES.....	39
VII.- BIBLIOGRAFIA.....	41

RESUMEN

RESUMEN

Se realizó el estudio de la distribución arterial gástrica en la rata.

Se utilizaron veinticinco ratas adultas, sanas, de ambos sexos y diferentes edades.

A todos los animales se les hizo repleción arterial con líquido plástico de diferentes colores.

Los resultados indican que en la irrigación del estómago intervienen las tres ramas del tronco celíaco; la gástrica hacia las caras parietal y visceral, cárdias, porción derecha de la pequeña curvatura y antro pilórico; la hepática hacia la porción derecha de las curvaturas mayor y menor; la esplénica hacia la porción izquierda de las curvaturas mayor y menor y saco izquierdo.

Todas las ramas gástricas se anastomosan entre si en las caras y bordes.

Se presentó un caso atípico, los restantes veinticuatro se encuadran dentro de una distribución tipo.

La irrigación del estómago depende completamente de las tres ramas derivadas del tronco-celíaco.

Se hizo una revisión de la inervación -- periarterial gástrica.

El plexo solar se constituye en forma semejante al de otros mamíferos.

La inervación de las ramas gástricas depende de los plexos periarteriales derivados del plexo solar.

INTRODUCCION

INTRODUCCION

Desde hace mucho tiempo ha sido empleado en todo el mundo un gran número de especies animales con propósitos de estudio, experimentación e investigación científica; sin embargo dada la facilidad de manejo, bajo costo de producción y por ser muy prolífica entre otras cosas, la rata ha sido uno de los animales predilectos para estos fines.

Existen una gran variedad de razas de estos roedores, la mayoría de las cuales se alimentan básicamente de productos vegetales como hierbas, semillas y frutas (rata de campo), no obstante, las hay que se alimentan de insectos (rata canguro) y otras que ingieren prácticamente todo cuanto les es provechoso como en el caso de la rata común o gris; de ésta existe una variedad que es la rata blanca o albina (*Rattus norvegicus albinus*), la cual se ha venido criando es-

pecialmente con el fin de ser utilizada en laboratorios y centros de enseñanza e investigación, debido a lo cual estos animales han tenido que adaptarse a vivir y reproducirse en cautiverio, así como a alimentarse a base de concentrados especialmente elaborados.

Estos animales, en forma natural, han venido sustentándose con los mismos alimentos del hombre, por lo cual se les considera muy apropiados en Medicina Humana para los experimentos relacionados con la nutrición, pudiéndose proyectar ésta en Medicina Veterinaria, comparativamente, hacia los **herbívoros** mayores como el caballo o los **omnívoros** como el cerdo.

El estómago de la rata es un órgano de tamaño variable de acuerdo a su estado de distensión (13), con una capacidad promedio de diez a doce centímetros cúbicos. Se encuentra situado -

en la zona diafragnática de la cavidad abdominal relacionandose con organos digestivos tales como hígado, páncreas e intestino. Sus paredes estan-
constituidas por cuatro tipos de tejido o túni--
cas: serosa, muscular, submucosa y mucosa. La tú
nica serosa recubre todo el organo y está íntima
mente adherida a la capa muscular, formando los-
medios de sostén. La túnica muscular consta de -
tres capas de fibras musculares, una externa, de
fibras longitudinales, que es muy delgada y se -
encuentra sólo a lo largo de las dos curvaturas-
y el antro pilórico, reemplazada casi por comple-
to por fibras elásticas desde la mitad de la cur
vatura mayor hasta el antro pilórico. La capa me
dia formada de fibras circulares existe sólo del
lado derecho del estómago (parte glandular) cons-
tituyendo a nivel del orificio pilórico un ani--
llo grueso, el esfínter pilórico. La capa inter-

na compuesta de fibras oblicuas forma dos capas, la capa externa oblicua cubre el saco izquierdo y es continuación en gran parte de las fibras — longitudinales del esófago, la capa interna oblica también se encuentra en el saco izquierdo, — se continua con las fibras circulares del esófago y del estómago entrelazando fibras con la capa externa oblicua. Forma un lazo alrededor del orificio del cárdias constituyendo el esfínter — cardial (7, 17). La túnica submucosa es una capa de tejido conjuntivo laxo que conecta las túnicas muscular y mucosa, aqui se ramifican los vases y nervios antes de penetrar en la mucosa (6, 7, 13, 17). La túnica mucosa se encuentra notoriamente dividida en dos partes por un borde que se observa como una línea blanca que se extiende desde la gran curvatura, en su parte media, hasta el cárdias; a esta línea se le denomina plie-

gue replegado o margo plicatus (13, 14, 17). Hacia la izquierda de esta prominencia, la mucosa se parece a la esofágica por lo que se le conoce como porción esofágica, ésta es de color blanco, muy delgada, desprovista de glándulas y cubierta por un epitelio escamoso estratificado. En el orificio del cárdias presenta numerosos pliegues que ocluyen el orificio (corbata suiza) (14, 17). El lado derecho cuando el estómago no está distendido representa las tres quintas partes del organo (13), éste es completamente diferente al anterior y se le conoce como porción glandular - pues contiene glándulas gástricas, de las cuales se pueden observar dos tipos, contenidas en zonas diferentes, pero sin líneas manifiestas de demarcación, la zona que se observa de color pálido amarillento situada cerca de la pequeña curvatura contiene glándulas del antro o pilóricas;

la otra zona con glándulas fúndicas se observa - cubriendo las paredes anterior y posterior del - estómago de un color ligeramente rosado (13).

Precisamente en esta porción derecha del estómago debe de existir la necesidad de un mayor aporte sanguíneo, por lo tanto la vascularización de éste va a determinar en forma definitiva la participación del vital líquido en la producción de jugo gástrico, moco, enzimas, etc., - indispensables para que el órgano cumpla en forma satisfactoria con su función de hacer asimilables los alimentos, ya que una deficiencia en la producción de estos productos gástricos redundaría seguramente en problemas de conversión alimenticia con el consecuente deterioro en la producción y salud de los animales en general. Por otro lado el conocimiento de la distribución vas

cular sanguínea del estómago le dá al estudioso una serie de datos sobre los cuales se puede basar para llegar a solucionar problemas tanto de índole anatómico, fisiológico y patológico como **terapéutico-quirúrgico** y de otros campos como el **zootecnico nutricional**.

El origen del vaso determina la presión - del líquido; el grosor - la cantidad; sus conexiones - las relaciones fisiológicas y de situación; su distribución y profundidad - las necesidades nutricionales de cada uno de los estratos que constituyen el organo y la inervación propia de los vasos sanguíneos - la cantidad de líquido circulante por minuto, en diversas etapas funcionales del organo; por lo tanto el aprovechamiento de lo ingerido estara en razón directa al sistema circulatorio y nervioso del animal, ya que la secreción de sustancias enzimáticas, la ab-

absorción del contenido digestivo y la selección de esa absorción está dirigida por los sistemas mencionados.

Quirúrgicamente la importancia del presente trabajo está en que ayudará a decidir sobre el lugar o zona más adecuada para incidir sin provocar hemorragias más o menos graves que en un momento dado puedan comprometer la vida del animal, sin embargo cirugía de cavidades esplánicas es difícil de realizar rutinariamente; en cirugía experimental, los resultados de maniobras quirúrgicas especializadas poco provecho aportan a la cirugía de los animales domésticos. Por otro lado, bajo el aspecto nutricional, siendo las ratas animales omnívoros, los resultados pueden ser útiles en el manejo de otros animales omnívoros, incluyendo al hombre.

Además éste es parte de investigación de-

un tema integrado del cual se obtendrán datos sobre la irrigación del estómago en los mamíferos-domésticos, en los cuales a pesar de las diferencias morfológicas y de relación, la irrigación depende del mismo tronco. Los resultados obtenidos permitirán hacer una comparación entre especies, sobre la relación de distribución y formación de redes en las zonas aglandulares y glandulares, así como en las curvaturas y orificios-pilórico y cárdial.

MATERIAL Y METODOS

MATERIAL Y METODOS

Material biológico

Veinticinco ratas blancas, sanas, de ambos sexos y diferentes edades, procedentes del bioterio de la Facultad de Medicina Veterinaria y Zootecnia (Granja Veracruz).

Material no biológico

Acido clorhídrico

Solución salina fisiológica

Pepsina

Eter

Líquido plástico de diferentes colores

Thinner

Formól

Vaso de precipitado de 1000 ml.

Caja de Petri

Guantes de cirujano

Estuche de disecciones

Hilo de algodón # 3

Algodón

Jeringas hipodérmicas de 5 ml. y 10 ml.

Agujas hipodérmicas (22, 20, 18)

Frascos de vidrio

Bolsas de polietileno

Métodos

Todos los animales fueron sacrificados -- por exceso de inhalación de éter, posteriormente para el estudio se desarrollaron dos técnicas. - La primera para el análisis de la irrigación arterial derivada del tronco celíaco; la segunda - para la revisión de la inervación periarterial - gástrica.

1a. Técnica

Se hizo una disección para llegar a cavi-

dad torácica y localizar aorta posterior, se ligó a ésta inmediatamente después de emerger del corazón y se procedió a inyectar una cantidad — promedio de 20 ml. de líquido plástico. Se dejó secar manteniendo los animales en refrigeración — por espacio de dos días, pasado este lapso se incidió por línea alba para penetrar a cavidad abdominal y localizar el hiato aórtico, de ahí se siguió la arteria aorta hasta la emergencia del tronco celiaco a aproximadamente 15 mm. del diafragma, se continuó a éste hasta su trifurcación y se procedió a diseccionar cada una de las ramas en que éste se divide, con el fin de localizar los órganos y zonas que van a ser irrigados por cada una de éstas.

2a. Técnica

Se siguió el mismo procedimiento que en -

la técnica anterior, solo que en lugar de repletar con plástico, se hizo un lavado del sistema vascular sanguíneo inyectando un promedio de --- 200 ml. de solución salina fisiológica, de ésta manera se logró que la disección del plexo celíaco o solar fuera más objetiva; inmediatamente -- después se incidió por línea alba y se procedió a disecar y observar las ramas nerviosas involucradas en el estudio.

Terminado el análisis de la inervación -- periarterial se ligó la arteria aorta entre tronco celíaco y gran mesentérica para inyectar de - 3 a 4 ml. de líquido plástico y lograr repletar -- exclusivamente los vasos derivados del tronco -- celíaco, pasados dos días se hizo la disección - de éstas ramas. A los estómagos con repleción arterial se les puso en una solución de pepsina y ácido clorhídrico a diferentes concentraciones -

(10, 20 y 30%) con el fin de hacer la digestión-gástrica en ellos y de ésta forma obtener la red vascular arterial.

Se realizó el estudio morfológico externo e interno del estómago para establecer comparaciones con los datos obtenidos de la revisión bibliográfica y tomar como base la forma del órgano al describir la distribución vascular.

RESULTADOS

RESULTADOS

De los 25 animales estudiados se presentó un 4% de casos atípicos, el restante 96% se encuadra en una distribución tipo que se describirá en seguida, así como el caso atípico.

Los resultados se organizaron de la siguiente manera: 1° Descripción de las ramas arteriales gástricas - su origen, distribución e interrelaciones. 2° Descripción de los plexos periarteriales - origen de esas ramas. 3° Atlas fotográfico y esquemático del sistema arterial.

1° Descripción de las ramas arteriales gástricas. - En todos los casos la irrigación del estómago se deriva del tronco celíaco, éste tiene su origen en la cara ventral de la arteria aorta abdominal a 15 mm. aproximadamente de su paso por el hiato aortico, se dirige hacia la derecha en una extensión aproximada de 13 mm. y se divide en tres ramas: arteria gástrica, arteria-

arteria hepática y arteria esplénica.

La arteria gástrica se dirige hacia adelante relacionándose con el lado derecho del esófago, aquí envía pequeñas ramas al páncreas y otra que forma la ascendente del esófago, luego descende hasta nivel del cárdias en donde manda una pequeña arteria que irriga la porción derecha de la curvatura menor hasta el antro pilórico; posteriormente se divide en dos formando las arterias gástricas anterior o cráNeal y posterior • caudal. La primera se distribuye por la cara parietal del estómago, cargándose hacia el lado derecho o glandular, sus ramas llegan hasta la curvatura menor en su porción izquierda. La segunda se distribuye por la cara visceral en forma semejante.

La arteria hepática se dirige hacia la derecha cruzando el páncreas en dirección al hilio

hepático, antes de penetrar en éste envía varias ramitas al páncreas y una hacia el lado derecho del estómago, la cual llega hasta la primera porción del duodeno a nivel del píloro, irrigando a estos y a la pequeña curvatura en donde se anastomosa con ramas de las gástricas; una rama larga baja del duodeno a la gran curvatura y origina la gastroepiploica derecha que va a irrigar la porción derecha de la curvatura mayor y omento mayor, se anastomosa con ramas de las arterias gástricas y gastroepiploica izquierda.

La arteria esplénica se dirige hacia la izquierda por la cara visceral del estómago, envía pequeños vasos al páncreas y saco izquierdo del estómago, estas últimas se anastomosan con ramas de las gástricas, una arteria que baja junto con las del páncreas se dirige hacia la curvatura mayor formando la gastroepiploica izquierda

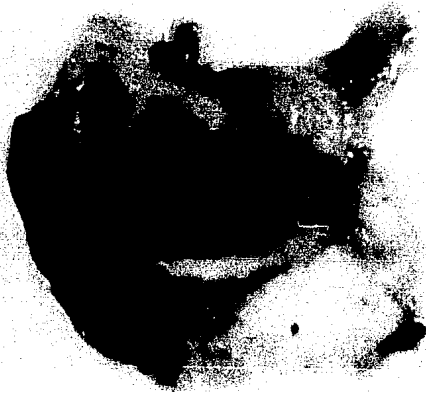que irriga a la gran curvatura en su porción izquierda y al omento mayor, ésta se anastomosa con ramas de las arterias gástricas y con la gastroepiploica derecha; por último de 6 a 7 ramas penetran en la substancia del bazo, regresando - pequeños vasitos a páncreas y estómago.

Se presentó un caso atípico en el cual la gastroepiploica derecha se originaba a partir de las arterias pancreáticas derivadas de la arteria esplénica, no se observó ninguna rama procedente de la hepática sobre el estómago.

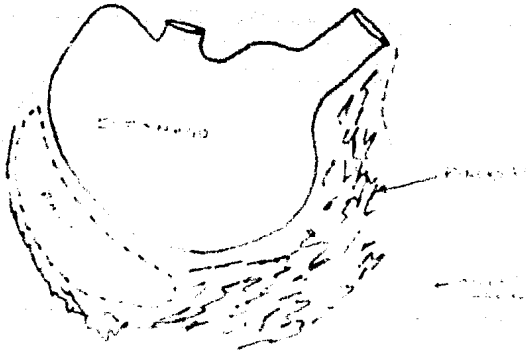2º Descripción de los plexos periarteriales.- Se observó como una infinidad de delgados filetes nerviosos desprendidos del ganglio semilunar, que abordan a las ramas del tronco celíaco en su origen y acompañando a éstas llegan hasta el estómago en donde se distribuyen; algunas ramas muy tenues se pierden en la propia arteria

pero la mayoría llegan al órgano. El plexo solar se constituye en forma semejante al de otros mamíferos - simpático (nervios esplénicos), parasimpático (nervio vago a través de los cordones esofágicos).

El ganglio semilunar o celíaco se encuentra situado entre los troncos vasculares - celíaco y gran mesentérica o mesentérica craneal; la relación de los filetes nerviosos, notados sólo mediante la debridación de los mismos en las paredes del vaso, queda de manifiesto en el esquema obtenido de la estructura microscópica de una arteria (pag. 36) y lo observado durante la disección.

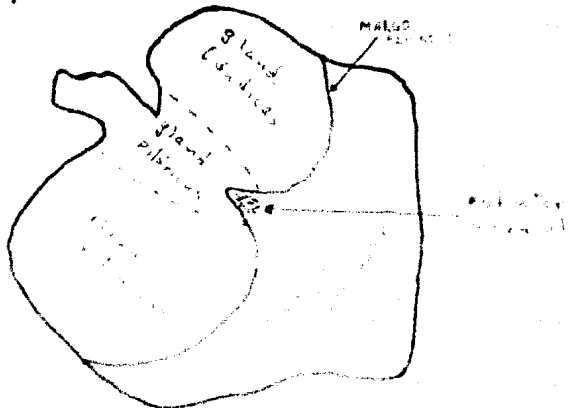


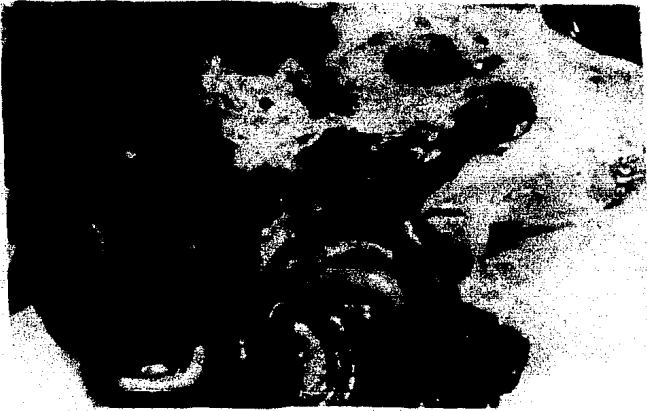Estímulo en el que se pueden observar su forma y relaciones con lazo y raras, así como el efecto mayor con su inserción en la curvatura de los hasta la primera curvatura del anillo.






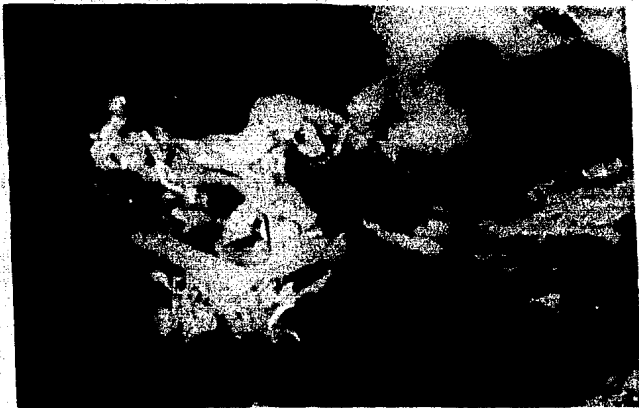
Configuración interna del estómago con sus zonas glandular (zona clara) y glandular (zona oscura) delimitadas por el margo ciliatus. Notase el esfinter cervical al centro, sobre la porción aglandular.



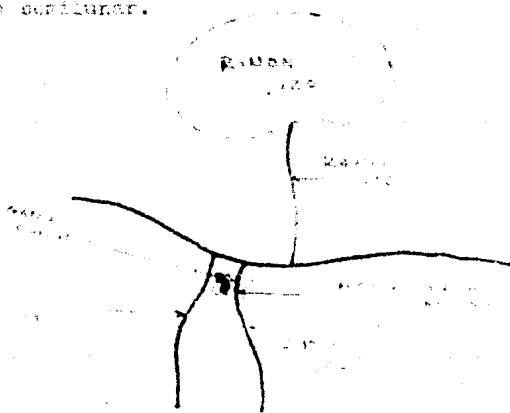



Aorta abdominal en donde se observa al trunco celíaco y a la gran mesentérica, destacando entre éstas el ganglio semilunar o celíaco, más hacia abajo arteria renal izquierda.







Acercamiento de la fotografía anterior en donde se observa mas claramente a las veces mencionadas anteriormente, notese con mayor detalle al quere-glio occipital.






Ganglio semilunar sobre la gran mesentérica, observense los delgados filamentos nerviosos que se desprenden de ésta y abordan el tronco colíaco.

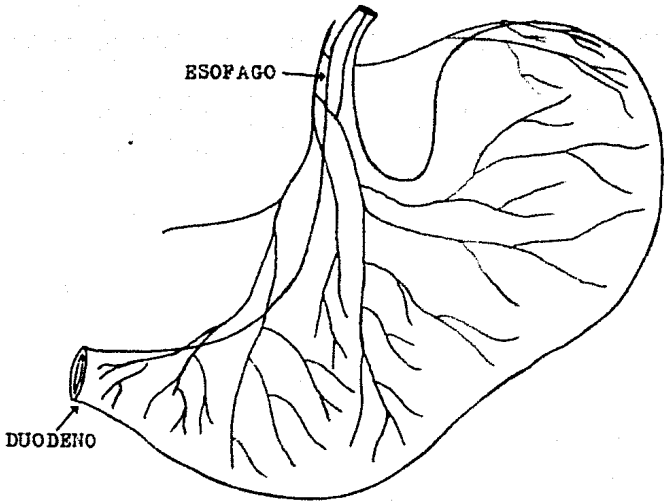




Vista externa del estómago por la dirección vascular, abierto y extendido para mostrar la distribución de las arterias gástricas, notese que hacia la porción glandular (zona oscura) la red vascular se hace más abundante.



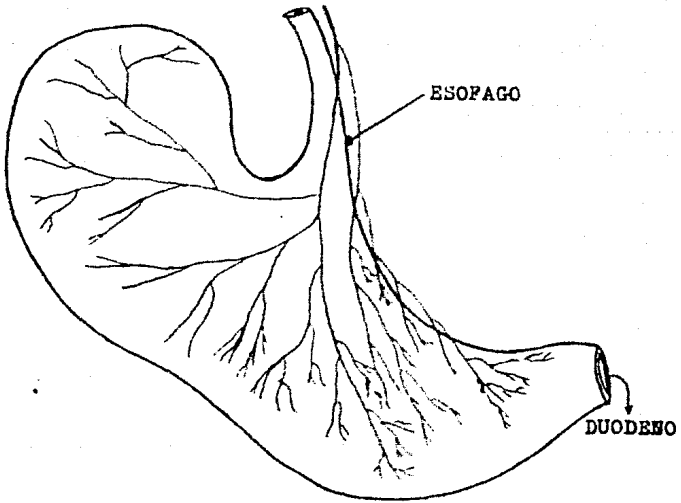
ARTERIA GASTRICA (RAMA ANTERIOR)



CARA PARIETAL

NAVA 1979.

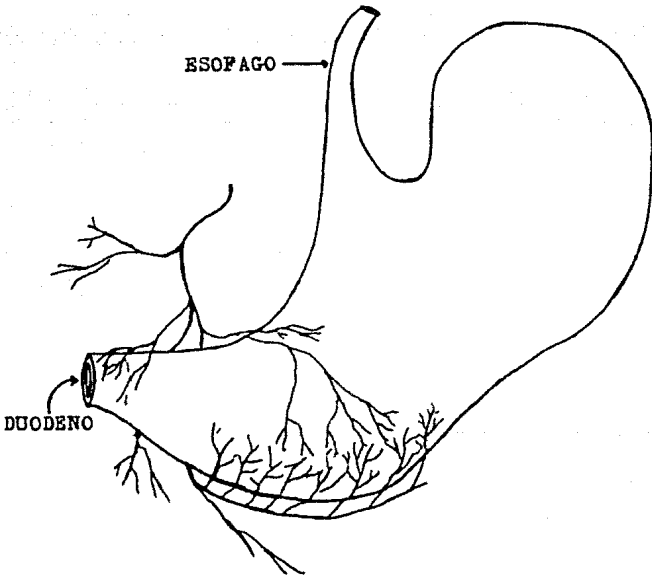
ARTERIA GASTRICA (RAMA POSTERIOR)



CARA VISCERAL

NAVA 1979.

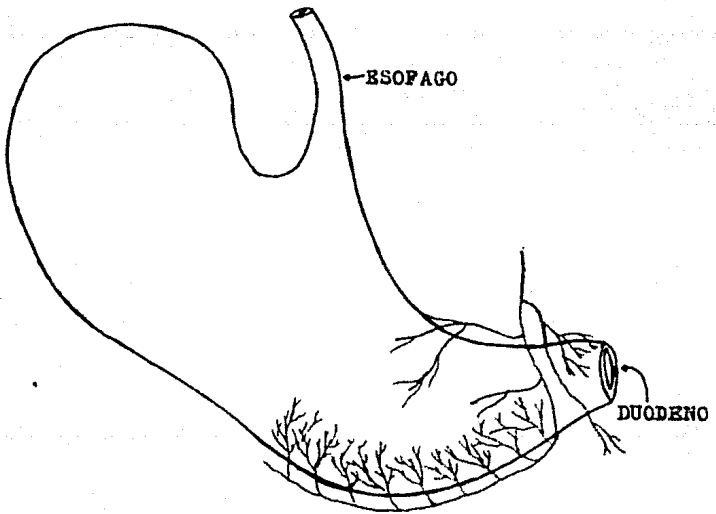
ARTERIA HEPATICA



CARA PARIETAL

NAVA 1979.

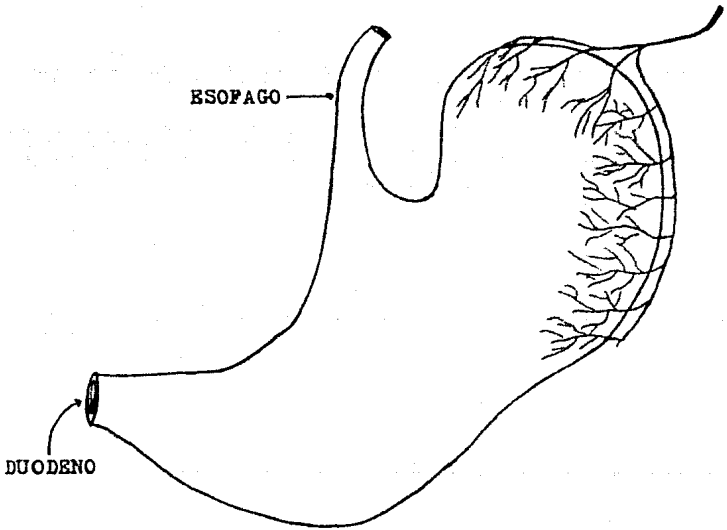
ARTERIA HEPATICA



CARA VISCERAL

NAVA 1979.

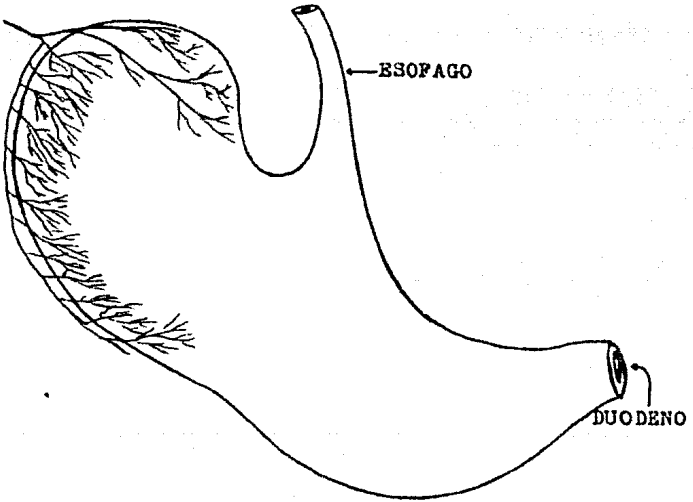
ARTERIA ESPLENICA



CARA PARIETAL

NAVA 1979.

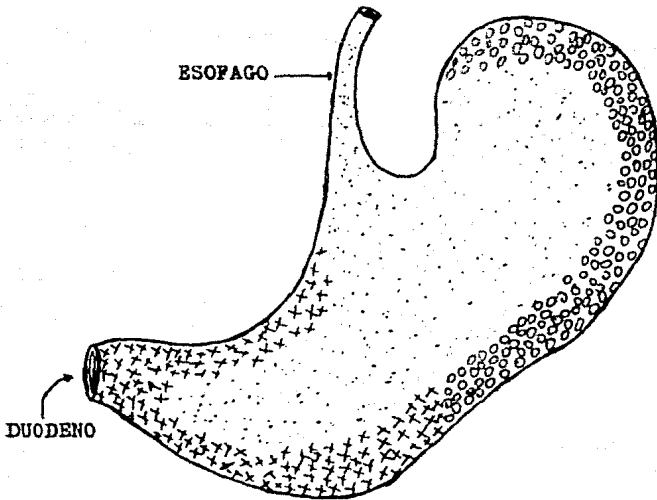
ARTERIA ESLENICA






CARA VISCERAL

NAVA 1979.

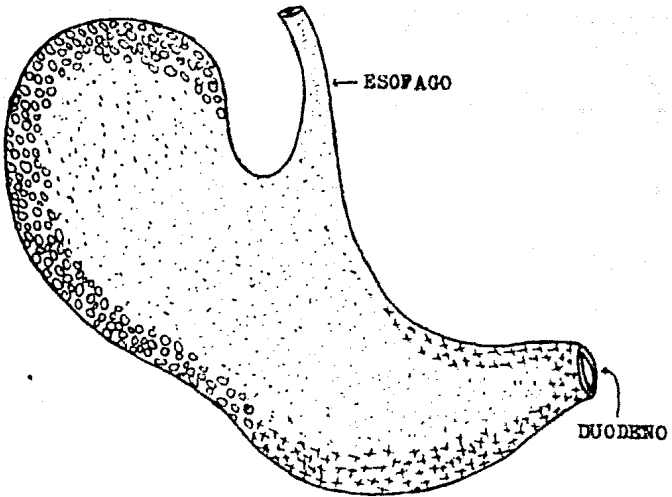
DISTRIBUCION ARTERIAL GASTRICA (CARA PARIETAL)






-  ARTERIA GASTRICA
-  ARTERIA HEPATICA
-  ARTERIA ESPLENICA

NAVA 1979.

DISTRIBUCION ARTERIAL GASTRICA (CARA VISCERAL)



-  ARTERIA GASTRICA
-  ARTERIA HEPATICA
-  ARTERIA ESLENICA

NAVA 1979.

ESTRUCTURA MICROSCOPICA DE UNA ARTE-
RIA CON SUS TRONCOS NERVIOSOS. (18)



ESQUEMA TOMADO DE:

SMITH, E. M.

IOWA S. U. PRESS, 1968.

NERVIOS

DISCUSSION

DISCUSION

Las ratas fuerón obtenidas de un bioterio y pertenecian a la misma cepa.

Todos los animales eran sanos, adultos y de ambos sexos.

No se tomarón datos de peso, función zootécnica, etc.

La alimentación de los sujetos de experimentación era a base de concentrados obtenidos de la fabrica de alimentos del C.N.E.I.E.Z.

Se sometio a un 20% de los animales en experimentación a un ayuno de 24 horas.

La repleción se realizó a travez de la arteria aorta toráxica con excepción de 5 casos en que se hizo por aorta abdominal, a nivel diafragmático.

En algunos casos hubo necesidad de diluir el líquido plástico con adelgazador, para facilitar el proceso repletivo.

El 50% de los estómagos se colocaron en una solución de ácido clorhídrico y pepsina para su digestión y obtención de la red vascular.

Se utilizaron diferentes concentraciones de la solución de ácido clorhídrico y pepsina -- con el fin de observar si alguna de estas dañaba a las pequeñas arteriolas.

El tiempo del proceso digestivo fué variable, dependiendo de la concentración del ácido clorhídrico y pepsina a que fué colocado cada es tó ma g o.

Se hizo lavado vascular a algunos animales para la revisión de la inervación.

CONCLUSIONES

CONCLUSIONES

La irrigación del estómago esta dada por las tres ramas del tronco celíaco: gástrica, hepática y esplénica.

Cada una de las ramas tiene su propio campo de distribución en el órgano.

La arteria gástrica se distribuye en las caras parietal y visceral y en la porción derecha de la pequeña curvatura.

La arteria hepática envía ramas a la porción derecha de las curvaturas mayor y menor.

La arteria esplénica va hacia el saco izquierdo y a las curvaturas mayor y menor porción izquierda.

La proporción de la distribución vascular difiere del lado aglandular y del glandular en relación a la función de la mucosa.

La irrigación sanguínea de la porción glandular es mas abundante y se deriva de la ar-

teria gástrica y de la gastroepiploica derecha, complementada por la arteria pilórica y la gastroepiploica izquierda.

No se observaron en particular ramas hacia el margo plicatus, ésta porción participa de la demás superficie.

La anastomosis entre las tres ramas del tronco celíaco a nivel distribución gástrica permite la formación de verdaderas redes vasculares.

La inervación arterial depende de los plexos periarteriales derivados del plexo solar y es abundante.

BIBLIOGRAFIA

BIBLIOGRAFIA

- 1.- Calleja Pérez, Nicolas: Anatomía topográfica del caballo, 2a. Edición. Editorial Labor, - Barcelona, 1956.
- 2.- Cook, Margaret J.: The anatomy of the laboratory mouse, Academic Press, London, 1965.
- 3.- Debray, C., Laumonier, R., Delavault, J. and Rousselet : Les modifications de la paroi et du sac gastrique apres ligature du pylore -- chez le rat blanc. *Arch. Mal. Appar. Dig.*, - 1950.
- 4.- Foust, H. L. y Getty, R.: Atlas y guía de di secciones para el estudio de la anatomía de los animales domésticos, Editorial Continental, México, 1960.
- 5.- Frandson, R. D.: Anatomía y Fisiología de -- los animales domésticos, 2a. Edición. Editorial Interamericana, México, 1976.

- 6.- Gardner, Weston D.: Anatomía humana, Editorial Interamericana, México, 1971.
- 7.- González y García Joaquín: Anatomía comparada de los animales domésticos, 7a. Edición.- Gráficas Canales, Madrid, 1961.
- 8.- Griffin, Donald Redfield: Estructura y función animal, Cia. Editorial Continental, México, 1965.
- 9.- Habel, Robert Earl: Anatomía y manual de disección de los rumiantes domésticos, Editorial Acribia, Zaragoza, 1967.
- 10.- Ham, Arthur W.: Tratado de histología, Editorial Interamericana, México, 1977.
- 11.- Hamilton, Williams James: Textbook of human anatomy, 2a. Edición. Mac Millan Press, London, 1976.
- 12.- Harrison, Bruce Magill: Disección del gato y comparación con el hombre, Ed. Acribia, 1969.

- 13.- Lambert, René: Surgery of the digestive system in the rat, Charles C. Thomas Publisher, Illinois, 1965.
- 14.- Mora Guevara Rafael: Anatomía del caballo, - Agricultura trópical, Bogota, 1969.
- 15.- Nickel, R., Schummer, A. and Seiferle, E.: - The viscera of the domestic mammals, Berlín, Verlag, Springer, 1973.
- 16.- Romer, Alfred Sherwood: Anatomía comparada-vertebrados, 3a. Edición. Editorial Intera-mericana, México, 1966.
- 17.- Sisson, S. and Grossman, J.D.: Anatomía de los animales domésticos, 4a. Edición. Sal-
vat Editores S.A., Barcelonn, 1972.
- 18.- Smith, Esther M.: The microscopic anatomy - of the white rat, Iowa State University ---
Press, 1968.