



UNIVERSIDAD NACIONAL AUTONOMA DE MEXICO

FACULTAD DE ODONTOLOGIA

GENERALIDADES DE PROTESIS FIJA

T E S I S

Que para obtener el título de:

CIRUJANO DENTISTA

p r e s e n t a :

DEMETRIO MUÑOZ MARTINEZ

Director de Tesis: Dr. Gilberto Medina Espinal

México, D. F.

1983



Universidad Nacional
Autónoma de México



UNAM – Dirección General de Bibliotecas
Tesis Digitales
Restricciones de uso

DERECHOS RESERVADOS ©
PROHIBIDA SU REPRODUCCIÓN TOTAL O PARCIAL

Todo el material contenido en esta tesis esta protegido por la Ley Federal del Derecho de Autor (LFDA) de los Estados Unidos Mexicanos (México).

El uso de imágenes, fragmentos de videos, y demás material que sea objeto de protección de los derechos de autor, será exclusivamente para fines educativos e informativos y deberá citar la fuente donde la obtuvo mencionando el autor o autores. Cualquier uso distinto como el lucro, reproducción, edición o modificación, será perseguido y sancionado por el respectivo titular de los Derechos de Autor.

INDICE .

INTRODUCCION.

DEFINICION.

CAPITULO I	HISTORIA CLINICA Y PLAN DE TRATAMIENTO. . .	4
CAPITULO II	INDICACIONES Y CONTRAINDICACIONES. . .	19
CPITULO III	CONSIDERACIONES BIOMECANICAS EN LA PRE- PARACION Y VALORACION DE LOS PILARES. . .	23
CAPITULO IV	RETENEDORES.	41
	a) Retenedores extracoronaes. . .	46
	b) Retenedores intracoronaes. . .	75
	c) Retenedores intrarradicales. . .	84
CAPITULO V	PIEZAS INTERMEDIAS DE PUENTES. . .	89
CAPITULO VI	TECNICAS DE IMPRESION. . .	101
CAPITULO VII	PROTECCION DE LOS PILARES. . .	108
CAPITULO VIII	PRUEBA Y CEMENTACION. . .	113

CONCLUSIONES.

BIBLIOGRAFIA.

" El hombre vió a la naturaleza
e imitó su forma y en esa imi
tación puso su alma; el hombre
sintió a la naturaleza y con -
ese sentimiento vitalizó su --
obra."

I N T R O D U C C I O N .

El arte dental tiene la finalidad de imitar el órgano dentario natural en su forma exacta y en sus variados y armoniosos matices; de tal manera que la obra imitativa llene con su mayor exactitud la armonía de forma y la armonía de color, es decir, los valores estéticos del diente.

Escultura, pintura y ciencia dental, son el tripode donde se apoya y descansa el arte restaurador. Una nos enseñará de formas; la otra, del color; la tercera, inseparable del arte, nos enseñará que si bien la función hace al órgano, las formas aplicadas hacen la función. Concepto éste, que es ley en odontología: nunca se conseguirá restituir la función - si no se restituye la forma.

Al estudiarse anatomía dentaria debe comprenderse que al diente no solo se le debe conocer y diferenciar, sino que hay que saber realizarlo. La fisiología establece: la forma de un diente existe para una función; - si la función desaparece será por pérdida de la forma o de su estado posicional. Restaurar la forma y normalizar oclusiones será restablecer la función.

Arte y ciencia están indisolublemente ligados en nuestra labor reabilitadora. Si separáramos en ella lo uno de lo otro, la consecuencia será el fracaso de la obra. Restaurar sin obtener la debida forma imitativa, no es restaurar nada; pues podrá llenarse en parte una función, pero en detrimento o sin solucionar otras y, sino le damos al órgano masticatorio todas las funciones que él debe desempeñar, con seguridad le haremos más daño que los beneficios que creemos que le hemos aportado.

Pensemos un instante, que si la naturaleza creó las curvas y los planos, las fosas y surcos, las cúspides y concavidades en las distintas piezas dentarias, cada detalle de su forma, cada inclinación de sus planos, cada profundidad de sus surcos y la elevación de sus crestas, tienen una definida función, y nada existe porque sí; ni por engalanar ni adornar la forma del diente, sino para llenar un trabajo determinado y si entendemos esto así, y no hay otra manera de entenderlo, debemos esforzarnos por realizar lo que comprendemos que está bien y no comprender como se hacen las cosas bien y realizarlas mal: ello sería negligencia o indiferencia y ni una ni otra cosa, caben en el ejercicio de una profesión.

El complejo y completo órgano de la masticación es el cuidado de la odontología. Las ciencias que la componene velan por la salud, como unidad indivisible; el arte que encierran sus realizaciones, aporta su indivisible colaboración, con la comprensión cierta, del rol que los distintos elementos que componene a esta unidad, juegan en su normal funcionalismo, - pero sin apartes de la belleza que en sí conllevan y sin violación de la ley que las dirige: la de la forma y de la armonía.

DEFINICION .

Prótesis, viene del griego "PROTHESIS" poner delante o de "PROSTHESIS" aplicación.

Prótesis es una parte de la cirugía, que tiene por -- objeto reemplazar la pérdida de un órgano o parte de -- él con sustancias adecuadas.

DENTAL.- Rama de la odontología que se encarga de la - sustitución de las piezas faltantes por medio de una - serie de preparaciones que restauran parte o la totalidad de la misma, devolviéndole su función, anatomía y estética.

La prótesis fija es un aparato mucodentosoportado, que abarca 1, 2 o más piezas dentarias, quedando unidas entre sí por las piezas de soporte, este tipo de aparato no se puede retirar de la boca para su limpieza.

C A P I T U L O I.

HISTORIA CLINICA Y PLAN DE TRATAMIENTO.

En primer lugar hay que hacer un completo estudio de las condiciones dentales del paciente teniendo en cuenta tanto los tejidos duros como los blandos. Este estudio se tiene que relacionar con su salud general y con su psicología. O sea los sillares del estudio necesario para preparar un tratamiento de prótesis fija son:

- 1.- La historia clínica
- 2.- El examen intraoral.
- 3.- Los modelos de estudio.
- 4.- La exploración radiológica.

LA HISTORIA CLINICA

Antes de iniciar un tratamiento es importante hacer una buena historia, ya que nos permite conocer a nuestro paciente y tomar las precauciones necesarias que hagan falta. Ya que algunos tratamientos, que al principio son ideales, a veces deben descartarse o posponerse a causa de las condiciones físicas o emocionales del paciente. En ocasiones será necesario premedicar, y en otras habrá que evitar determinados medicamentos.

No está dentro de los límites de esta tesis describir todas las circunstancias que pueden influir sobre un tratamiento. Pero existen algunas que se presentan con frecuencia y otras que son de cierta peligrosidad. Si el paciente refiere haber tenido reacciones inesperadas después de haber sido suministrado algún medicamento, debe investigarse si la reacción ha sido de tipo alérgico, o si ha sido un síncope debido a la ansiedad sufrida en el sillón dental. Si hay alguna posibilidad de que la reacción hay sido de tipo alérgico, debe hacerse una anotación en rojo en la parte exterior de su ficha, de modo que no haya posibilidad de que se le vuelva a administrar o recetar el medicamento peligroso. Se le debe preguntar acerca de los medicamentos deben ser identificados y

sus contraindicaciones deben ser anotadas.

Los medicamentos que más frecuentemente producen reacciones alérgicas son los anestésicos y los antibióticos.

Los pacientes que se presentan con una historia clínica de problemas cardiovasculares requiere un tratamiento especial. - Los que sufran una hipertensión incontrolada no deben tratarse - antes de que haya mejorado su presión. Los pacientes de hiper-- tensión o de lesión coronaria deben recibir dosis pequeñas o nu-- llas de adrenalina porque este fármaco tiene tendencia tanto a -- aumentar la presión sanguínea como a producir taquicardia. Si - una persona ha tenido fiebre reumática, debe ser sistemáticamente premedicado con penicilina, y en el caso de ser alérgico a ésta, con algún sustituto, por ejemplo, la eritromicina.

La epilepsia no es una contraindicación para tratamientos - dentales. Sin embargo, el dentista debe conocer su existencia - para que en caso de ataque, pueda tomar las medidas precisas para proteger al enfermo. La diabetes es digna de mencionarse porque predispone a la enfermedad periodontal y a la formación de abce-- sos. Si al dentista le quedara alguna duda acerca de los datos - que aporta el paciente, antes de empezar el tratamiento, debe con-- sultar al médico que conozca el caso.

Hay que dar al paciente la oportunidad de describir con sus propias palabras la naturaleza de las molestias que le han llevado al consultorio dental. Su actitud ante tratamientos previos y ante los dentistas que los han realizado nos ofrece una visión del nivel de sus conocimientos dentales y nos permiten tener una vi-- sión del nivel de sus conocimientos dentales y nos permiten tener una idea de la calidad del trabajo que espera recibir. Debe ha-- cerse un esfuerzo para conocer la idea que tiene acerca de los re-- sultados del tratamiento.

Se debe prestar atención en la previsión del efecto cosméti-- co, y juzgar si sus deseos son compatibles con procedimientos res-- tauradores correctos. Los conflictos que puedan surgir en está área así como en el de la personalidad deben ser anotados.

Con algunas personas hay que tomar la decisión de no prestarles servicios.

Un aspecto importante de la historia es investigación de problemas de la articulación temporomandibular. El paciente debe ser interrogado acerca de dolor en la articulación, dolor facial, dolor de cabeza y espasmos musculares en la cabeza y en el cuello.

EXAMEN CLINICO DE LA BOCA

El examen de la boca dará al clínico la oportunidad de apreciar el estado de los tejidos de sostén. El color, la forma y la relación de las porciones cervicales de las coronas dentarias indicara al odontologo sobre la salud general de los tejidos y lo alertara sobre una posible enfermedad periodontal. Se determinará la aptitud del paciente para mantener una buena higiene bucal. Se probarán los dientes por palpación digital para determinar la amplitud de la movilidad. Se examinara visualmente el piso de la boca, el paladar blando y duro de los bordes de la lengua para buscar alguna lesión sospechosas de cualquier tipo.

El examen clínico debe acompañarse por un diálogo con el paciente para establecer la etiología de las condiciones que afectan -- los tejidos duros y blandos. El examen debe hacerse en forma sistemática, con diversos tipos de espejos bucales, exploradores, agua, aire, hilo dental y un buen foco de luz.

El procedimiento se puede resumir así:

- 1.- Examen de los tejidos blandos asociados a la cavidad bucal.
- 2.- Examen de la lengua (anotar tamaño y color).
- 3.- Investigar cualquier hábito bucal anormal (músicos de instrumentos de viento, fumadores de pipa, etc.).
- 4.- Examen de movimientos de apertura y cierre en relación centrica en busca de:
 - a).- Desviación de la mandíbula.
 - b).- Crepitación.

- c).- Chasquido
 - d).- Amplitud de movimiento mandibular en la función normal.
- 5.- Examen de la integridad total de las estructuras dentarias su per fi ci al vi si ble en busca de:
- a).- Caries.
 - b).- Variaciones de color.
 - c).- Areas de erosión.
 - d).- Zonas de abrasión.
 - e).- Superficies de desgaste oclusal.
 - f).- Aceptación de las restauraciones actuales.
 - g).- Caries recidivantes.
 - h).- Zonas sensibles de dentina o cemento expuestos.
- 6.- Examen de los dientes (las coronas clínicas y las raíces juntamente con las observaciones radiográficas.)
- a).- Caries.
 - b).- Morfología coronaria (corta, larga).
 - c).- Relación entre las coronas y sus raíces.
 - d).- Perímetros general de los tipos coronarios.
 - e).- Rotaciones.
 - f).- Sobreerupción e infraerupción de los dientes.
 - g).- Ubicación de la encía en relación con la corona dentaria.
 - h).- Modificaciones de la inclinación axial.
- 7.- Examen de oclusión. (tacto, vista y oído) en busca de:
- a).- Contactos prematuros e iniciales.
 - b).- Interferencias cuspidas en Los movimientos excéntricos.
 - c).- Precencia de contactos del lado de balanceo.

MODELOS DE ESTUDIO

Se debe de obtener modelos en yeso piedra de buena calidad, de impresiones de alginato, extendidas, del arco superior y el paladar duro y del arco inferior. Estos modelos deben estar excentos de poros causados por un defectuoso vaciado, ni perlas positivas en las caras oclusales originadas por el atrapamiento de burbujas de aire durante la toma de impresiones. Los modelos de estudio se montan en un articulador semiajustable. Una vez montados en el articulador, los modelos suelen denominarse modelos de diagnóstico.

El examen en los modelos montados brindará información sobre las áreas siguientes:

- 1.- Prueba de arcos posteriores colapsados. Suele verse como resultado de las extracciones prematuras de los primeros molares, seguida de las otras extracciones en fecha posterior.
- 2.- Manifestación de sobreerupción de dientes más allá del plano oclusal original. Cuando se extrae un diente antagonista, uno o más dientes opuestos erupcionan más allá del plano normal; esto predispone al paciente a las interferencias oclusales.
- 3.- Señales de desplazamiento dentario. Una vez destruida la integridad mesiodistal del arco posterior por extracción de uno o más dientes, los remanentes son libres de moverse en dirección paralela o de volcarse hacia el espacio. El desplazamiento dentario en cualquier dirección puede acompañarse de cambios sutiles en la inclinación axial y rotación atribuidas a las fuerzas oclusales.
- 4.- Manifestaciones de cambios en la inclinación axial de los dientes. Aunque visibles en las radiografías, dichas modificaciones se ven mejor los modelos de diagnóstico, donde las diferencias entre el paralelismo de los dientes pilares propuestos pueden medirse directamente. Las discrepancias en el paralelismo que excedan la amplitud de 25 a 30 grados indican pilares dudosas a menos que se proponga una corrección ortodóncica.

- 5.- Se advierte el estado actual de la oclusión por observación de las pautas de desgaste de facetas. Algunas superficies oclusales pueden presentar facetas de desgaste excesivo en relación con la edad del sujeto, y ello indicará interferencias oclusales.
- 6.- Prueba de relación interoclusal entre maxilar inferior y superior. La manera en que se ponga en contacto los dientes de -- ambos maxilares en la posición de relación céntrica brindará -- cierta indicación del grado de resalto y sobreclusión anterior y posterior y si se encuentra dentro de la extensión normal. -- Es posible apreciar con rapidez las versiones vestibulares y -- linguales, así como las mordidas cruzadas anterior y posterior.
- 7.- Prueba de alteración de la ubicación de la línea media. La -- causa más común suele ser la extracción de dientes anteriores -- sin su reposición inmediata. También influyen las deformacio- -- nes de estructura ósea de cualquiera de ambos maxilares por un -- accidente, una interferencia quirúrgica o defectos congénitos.
- 8.- Estimación del establecimiento de un nuevo plano oclusal. La -- corrección del plano oclusal distorsionando constituye un requi- -- sito preciso necesario para la restauración satisfactoria de la -- dentición posterior. Esto es, reducir ciertos dientes sobre- -- erupcionados o de reconstruir otros que no hubieran erupciona- -- do bastante.
- 9.- Cálculo de la vía de entrada del puente propuesto. La vía de -- inserción de una prótesis fija debe ser tal que la restauración -- terminada pueda introducirse y retirarse sin obligar aun esfuer- -- zo excesivo a a los dientes pilares y adyacentes. Lo ideal se- -- ría que coincidiera con el eje longitudinal de los pilares y -- que no se apartara más de 25 grados de paralelismo.
- 10.- Los modelos de diagnóstico permiten una visión de las zonas -- edéntulas y una valorización precisa de la longitud de dicha -- zona, así, como de la altura ocluso-gingival de las piezas.

LA EXPLORACION RADIOLOGICA

Es la última fase del proceso diagnóstico, es la exploración radiológica ayuda al dentista a correlacionar todas las observaciones obtenidas en el interrogatorio del paciente, en el examen de su boca y en la evaluación de los modelos de estudio.

Una buena observación radiográfica intrabucal brindará la información siguiente:

- 1.- Grado de pérdida ósea y conjunto de hueso de sosten remanente (determinación de la razón corona-raíz).
- 2.- Presencia o ausencia de raíces residuales y área de rarefacción subyacente en los espacios edéntulos.
- 3.- Cantidad y morfología de las raíces (cortas, largas, finas, bifurcadas, hipercementosis).
- 4.- Inclinação axial de los dientes y raíces (grado estimado de no paralelismo si lo hubiera).
- 5.- Presencia de enfermedad apical o resorción radicular.
- 6.- Calidad general del hueso de sostén, trabeculado y reacción a las modificaciones en la función oclusal o incisal, o en ambas.
- 7.- Ancho del ligamento periodontal: prueba de modificaciones en la función oclusal o incisal, on en ambas.
- 8.- Continuidad e integridad de la cortical ósea.
- 9.- Identificación específica del áreas pérdidas óseas horizontal y vertical, bolsas periodontales y lesiones de la furcación radicular.
- 10.- Depósito de tártaro.
- 11.- Presencia de caries y determinación de las restauraciones preexistentes y su relación con la pulpa dental.
- 12.- Determinación de las obturaciones radiculares y de la morfología pulpar.

PLAN DE TRATAMIENTO

En esta etapa del tratamiento odontológico del paciente es cuando se ha establecido el diagnóstico y se ha determinado los factores que conducen a la integridad de la historia del caso. Reconocido el hecho que el tratamiento requerirá la protesis fija. Este tratamiento se realiza mediante el oro colado, la porcelana; para restaurar la función, y cuando convenga, conseguir un agradable efecto estético. El éxito de este tipo de restauraciones se basa en un cuidadoso plan de tratamiento, la elección del material y en el diseño de la prótesis perfectamente acoplado a las necesidades del paciente. La elección de tipo de material y el diseño de la restauración se basa en los siguientes -- factores:

- 1.- Grado de destrucción de las estructuras dentarias.
- 2.- La estética.
- 3.- La posibilidad de controlar la placa.

- 1.- Grado de destrucción de las estructuras dentarias. Si la destrucción es de tal magnitud que lo que resta de diente requiere ser protegida y reforzada por las restauraciones, lo indicado, en lugar de la amalgama, es el oro colado.
- 2.- La estética. Debe ser tenida en cuenta si el diente a restaurar está en una zona muy visible o si el paciente es muy exigente en cuanto al efecto cosmético. En muchas ocasiones una corona colada parcial resolverá el problema. Si es preciso un recubrimiento total lo indicado será la porcelana en alguna de sus formas.
- 3.- Control de la placa. Las restauraciones cementadas, para tener éxito, exigen la instauración y el mantenimiento de un buen programa de control de placa. Si en la boca coexisten extensas -- placas con descalcificaciones y caries, el diseño de las restauraciones debe ser hecho teniendo en cuanto aquellos factores --

3.- Inserción dentaria.- Una zona adecuada de enclá adherida no inflamada debe rodear naturalmente el pilar que se intenta utilizar y de no ser así, se le debe proveer. El hecho de no asegurar esta barrera acarrea con frecuencia una inflamación violenta de la mucosa bucal libre y no adherida. Es fundamental que los dientes pilares tengan una unión máxima, entre la raíz y el hueso alveolar que lo soporta por medio de un ligamento periodontal intacto. Los pilares deben estar soportados por raíces grandes y bien formadas que representan por lo menos la mitad de la longitud total del diente. El aparato de inserción debe rodear simétricamente las raíces y proporcionar de manera conservadora una superficie de adherencia igual a la superficie periodontal del diente o dientes que se han de reemplazar. Es preferible que los dientes no tengan movilidad.

La cantidad de pilares igualará el número de p^onticos a usar. - Si aquellos son desusadamente fuertes y bien soportados, esta regla puede modificarse. Por otra parte, si los dientes de soporte sufrieron pérdidas importantes en el ligamento periodontal. se aumentará la cantidad de pilares. Una prótesis fija debe tener un soporte correcto en ambos extremos y su configuración ser tan recta como sea factible entre un pilar y el otro.

En este paso de la preparación para la prótesis es establecer prioridades definidas de tratamiento.

TRATAMIENTO SISTEMICO

La primera prioridad que debemos de tener muy en cuenta, es que debemos resolver cualquier problema sistémico que interfiera en el tratamiento bucal de nuestro paciente. Debemos remitir a El paciente con el médico general para un adecuado tratamiento médico y quirúrgico, en el caso que sea necesario.

Tratamiento estomatológico.- Este tipo de tratamiento nos permite atender y tener bajo control, las infecciones bucales activas, --

que puedan facilitar a su portador el mantenimiento de la adecuada higiene. Para crear un ambiente que frene el proceso patológico responsable de la destrucción de las estructuras dentarias, el paciente debe ser instruido en los métodos del cepillado, en el uso de la seda dental y aconsejado en la adecuada dieta.

El paciente debe aprender y demostrar una buena práctica de higiene bucal. Si todas estas medidas dan buen resultado, puede pasarse a los siguientes planes que son:

PLAN PREPROTETICO.

Se debe de tener en cuenta los siguientes factores:

- 1.- *Posición dentaria.*- Los dientes seleccionados como pilares deben estar ubicados correctamente de modo que las fuerzas oclusales funcionales se distribuyan en la dirección axial de la pieza dental sin provocar traumatismo. La correcta alineación de los dientes en el arco es además importante. La extrusión o los contactos abiertos no corregidos hacen que los dientes sean inadecuados como pilares. A menos que se corrija, la inclinación excesiva es una indicación de pronóstico desfavorable para un diente pilar.
- 2.- *Estructura dentaria.*- Un diente que sirva como pilar tendrá corona suficiente como para retener la restauración y permitir una línea de terminación sobre tejido dentario sano. La corona debe estar casi libre de caries, atricción, erosión y abrasión, o bien ser restaurable. Lo ideal es que la pulpa de un diente elegido como pilar sea vital y sana. Sin embargo los dientes desvitalizados con correctas obturaciones de sus conductos a menudo han servido con acierto como pilares.

además se corregirán todos los problemas quirúrgicos de la boca. Se eliminarán las lesiones de los tejidos blandos, se modelarán las exostosis que molesten y las irregularidades alveolares acentuadas, los frenillos cortos, se extraerán los dientes impactados, al igual que los que no erupcionaron y a los que están mal alineados o sin soporte. Esto es con el fin de proveer espacio vertical para la prótesis.

TRATAMIENTO ENDODONTICO

Los dientes con caries muy avanzadas y que incluya a la cámara pulpar deberán de ser tratados por medio de la endodóncia, así como los dientes seleccionados para retención deberán de ser tratados -- adecuadamente para no tener algún fracaso en la prótesis.

Cuando sea necesario realizar apicectomia se deberá de hacer, ya que afortunadamente el hueso periopical cicatriza después del -- tratamiento endodóntico proporcionando fibras periodontales adicionales.

TRATAMIENTO PERIODONTAL.

Si fuera menester, deberá ser completado antes de la prepara-- ción de los pilares para que el puente fijo brinde un estado óptimo de salud a los tejidos de sostén. Comenzará con un programa efecti-- vo de educación del paciente y los esfuerzos se dirigirán al control de la placa utilizando para ello el cepillo y la ceda dental. Es -- fundamental la cooperación del paciente para mantener una buena higiene bucal; esto se asocia con una minuciosa remoción del tártaro.

Después se eliminarán las inflamaciones y las bolsas del perio-- donto marginal, y se tratará que estos tejidos recuperen una conver-- gencia gradual hacia vestibular y lingual. En las lesiones inci-- pientes esto puede lograrse eliminando los irritantes marginales, -- la placa bacteriana, la materia alba, el impacto alimentario, el -- tártaro y las restauraciones deficientes.

La presencia de la encía adherida con un ancho funcional y un contorno normal es esencial para el éxito de una prótesis. Finalmente en ocasiones es preciso exponer, en especial en los molares inferiores, una mayor longitud de una corona clínica mediante la gingivectomía o técnicas a colgajo modificadas antes de preparar la prótesis.

TRATAMIENTO ORTODONTICO

Esto es con el fin de controlar hábitos bucales y para reposicionar dientes, de modo que las fuerzas oclusales reciban dentro de los confines del diente mismo. Es sobre todo útil para la corrección de las mordidas cruzadas, la eliminación de diastemas y el movimiento de dientes inclinados o rotados que pueden hacer que el diseño del puente sea difícil o peligroso para la vitalidad dentaria, abrir espacios para dar lugar a los pñnticos y resolver interferencias oclusales. Aunque el movimiento dentario es más lento en los adultos que en los niños, tal intervención es totalmente factible. Para distintos movimientos ortodñncicos se puede utilizar un aparato removible de acrílico con brazos activos de acero inoxidable.

TRATAMIENTO DE EQUILIBRACION

Deben eliminarse las interferencias oclusales. Las interferencias no resultadas por el tratamiento ortodñncico o el restaurador se manejan por medio del desgaste selectivo.

Antes de eliminar la estructura dentaria, tanto las relaciones entre los dientes como entre los arcos deben definirse con cuidado sobre los modelos de estudio. Dentro de cada arco, debemos observar desde el punto de vista oclusal, las fosas centrales, los puntos de las cúspides vestibulares y las de las cúspides linguales, deben cada una de ellas, formar una línea continua. Observadas desde la cara vestibular, las cúspides tendrán casi la misma altura y los rebordes marginales serán parejos y continuos. Si en el paciente hay indicion de patología oclusal y si la articulación

manual de los modelos de estudio es incierta o imposible, la boca será restaurada en la posición más retrusiva.

El cierre en la posición retrusiva se conoce como trayecto - en relación céntrica. Cuando no hay interferencias en este trayecto de cierre los arcos alcanzarán la posición de máxima intercuspidación-oclusión centrada al cerrar completamente. En el movimiento protusivo, los incisivos y caninos desarticularán los dientes - posteriores. De igual manera, en los movimientos laterales la man díbula debe deslizarse sobre los incisivos y en especial sobre los caninos. En el movimiento lateral los contactos oclusales del lado de balanceo no deben ocurrir.

Las interferencias en estas relaciones oclusales normales prop orciona la base para el desgaste oclusal selectivo que siempre de be efectuarse antes de tallar los dientes pilares. Sin embargo, - deben tomarse muchas precauciones al usar el desgaste porque es un proceso de sustracción irreversible limitado al esmalte.

El desgaste comienza con la remodelación de dientes extruidos o inclinados llevándolos al plano oclusal, la nivelación de rebordes marginales dispares, el redondeamiento de cúspides émbolo para impedir el impacto alimentario y el remodelado de las facetas de desgaste planas en las vertientes vestibulares inferiores y palatinas superiores. Los desgastes en céntrica se realizan por lo común en las vertientes mesiales de los dientes posteriores y los distales de los inferiores. Después se eliminan las interferencias en protusión indicadas en la posición de borde a borde de los incisivos. Los contactos de premolares o molares se elimina reduciendo la estructura dentaria en las cúspides vestibulares de los dientes superiores y las linguales de los inferiores.

La corrección de las interferencias son los movimientos laterales tanto del lado de balance como del de trabajo. Los contactos de premolares o molares en el lado de balance se eliminan con un surco preparado en el diente superior para que por él pasen las

cúspides de los inferiores. Los desgastes de los dientes superiores se hacen hacia mesial de las marcas de oclusión céntrica y en los inferiores hacia distal de éstas. Estas se prueban, en primer lugar, en excursiones laterales teniendo como único contacto los caninos en una relación de borde a borde.

Los dientes deben estar secos antes de marcarlos con la cinta de máquina de escribir o papel de articular. Los contactos -- prematuros serán desgastados con piedra de diamante. La equilibración de la oclusión y la articulación temporomandibular, de modo que las excursiones de la mandíbula, sean suaves y sin interferencias.

Si logramos este objetivo la patología oclusal debe detenerse o revertirse. Esta es la verdadera prueba de la equilibración oclusal.

C A P I T U L O I I .

INDICACIONES Y CONTRAINDICACIONES

Las piezas dentales se pierden por diferentes causas; tales como las caries, la enfermedad periodontal o las lesiones traumáticas.

Estas deben ser sustituidas tan pronto como sea posible, si es que es posible, si es que se desea mantener la salud oral.

Toda prótesis sea fija o removible, en todos los casos tienen que restablecer las tres funciones principales, que son; la masticatoria, la fonética y a la fisiognómica - estética.

El método más efectivo es el uso de las prótesis fija, ya que sus ventajas son:

- 1.- La prótesis fija cumple satisfactoriamente el rendimiento masticatorio. Por la unión rígida del cuerpo de la prótesis con los dientes pilares, estos quedan completamente ferulizados, con lo cual se considera un rendimiento masticatorio que se acerca al de la dentadura natural completa.
- 2.- La función fonética queda restablecida perfectamente con la prótesis fija; porque la prótesis fija ocupa el espacio que ocupaban los dientes que faltan; no sobresalen en ningún punto sobre el campo dentario. Además, con la prótesis fija se puede restaurar las formas antagónicas de los dientes faltantes casi perfectamente.
- 3.- La función estética-fisiognómica de la dentadura puede ser restaurada igualmente bien por la prótesis fija como por los removibles; eventualmente hay una pequeña ventaja en la prótesis fija, según la construcción de los anclajes.
- 4.- La reacción psíquica del portador de la prótesis: para algunos pacientes la idea de llevar una prótesis causa -

un malestar psíquica, que se exterioriza en forma de inhibiciones en el pensar y actuar acompañados por complejos de inferioridad y que puede conducir depresiones. La prótesis fija bien asentada en la dentadura remanente hace olvidar en breve tiempo al paciente que lleva una prótesis.

- 5.- Por la ferulización de los dientes pilares, éstos pueden resistir mejor a la carga adicional. La ferulización rígida de la prótesis fija es lo máximo que se puede alcanzar por medios técnicos.
- 6.- La prótesis fija puramente anclados e insertados sin presión ejercen una buena influencia sobre los tejidos parodontales, dando que producen una ferulización perfecta de los dientes.
- 7.- La prótesis fija no ejercen ninguna influencia sobre la lengua, mejillas ni labios. Esto es no provocar irritación a los tejidos.
- 8.- Van unidos firmemente a los dientes y no se pueden desplazar o estropear y no existe el peligro de que el paciente los pueda tragar.
- 9.- Se parece mucho a los dientes naturales y no presentan aumento de volumen que pueda afectar las relaciones bucales.
- 10.- Transmiten a los dientes las fuerzas funcionales de manera que estimulen favorablemente a los tejidos de soporte.

INDICACIONES.

- 1.- Una aceptable relación corona-raíz de la pieza a utilizar como pilar.
- 2.- Que los pilares se encuentren distribuidos en la zona desdentada.

3.- Que el paciente a tratar nos garantice cuidados para dicha restauración y que psicológicamente lo acepte.

Contraindicaciones.

1.- Edad. Debemos tomar en cuenta que en pacientes jóvenes - impide el crecimiento normal de los maxilares.

2.- Estado general. Ya que determinadas enfermedades evitan utilizarlas.

3.- Los recursos económicos del paciente. Considerando que esta condición nos hará variar el tratamiento.

4.- Estado de la cavidad oral:

a).- La longitud de la brecha, considerando no exponer - la salud del tejido de soporte de las piezas pilares.

b).- La relación corona-raíz desfavorable.

c).- Cuando no se traumatiza al tejido alveolar y la tejido de la membrana periodontal.

d).- Las piezas primarias.

e).- Posición desfavorable del presunto pilar.

f).- La insuficiencia higiene oral.

C A P I T U L O I I I .

CONSIDERACIONES BIOMECAICAS EN LA PREPARACION DENTARIA PARA PROSTODONCIA FIJA Y VALORACION DE LOS PILARES.

Una prótesis fija se desarrolla a partir de cuatro partes basicas. Estas son: el pilar, retenedor, corrector y p^óntico.

Los pilares están ubicados en los extremos opuestos de la pr^ótesis, pero pueden estarlo dentro de su extensión y en ese caso, - se conocen como pilares intermedios. Unos como otros se unen a la porción suspendida de la prótesis por medio del retenedor que puede ser una corona, una incrustación para pins o una incrustación - superficial. El miembro suspendido es el p^óntico y remplaza el - - diente natural perdido, ocupando su espacio y restaurando su función. El p^óntico y el retenedor están unidos mediante un conector. Este último es una unión rígida soldada, aunque asimismo puede ser un encaje no rígido. Cada elemento protético debe poseer cualidades mecánicas, biológicas y de estética para cumplir su función -- específica.

Toda prótesis debe alcanzar un ideal que es el ideal de in- - cluir los principios de forma, contorno y estética del diente que caracterizan a las piezas dentales naturales en su estado normal. Por lo tanto, el diseño protético óptimo depende siempre del de la dentición, al que se tomará constantemente como referencia.

ASPECTOS BIOMECAICOS DEL DISEÑO

Gran parte de los fracasos de las restauraciones coladas se atribuye con justificación a la violación del diseño básico de la preparación.

Todos los métodos de prostodoncia fija resultarán en un fracaso potencial si no se concideran algunos de los objetivos siguientes:

- 1.- Remoción de la caries y evaluación clínica de las restauraciones existentes.
- 2.- Diseño estructural aceptable de las restauraciones fijas para soportar las fuerzas funcionales.
- 3.- Refuerzo de la estructura dentaria remanente mediante una reducción uniforme del diente que procure buen soporte a los retenedores.
- 4.- Preservación del tejido dentario sano existente que proporcione resistencia contra el desplazamiento del retenedor.
- 5.- Diseño marginal gingival para un sellado aceptable de la restauración.
- 6.- Reducción dentaria conservadora, para alentar una respuesta de los tejidos de sostén clínicamente aceptable.

Una atención integral del paciente se iniciará con un programa de represión de caries, teniendo que reducir el proceso infeccioso antes de cualquier procedimiento prostodóncico. La lesión y la edad del paciente determinarán el mérito de un programa individual de control. Los programas permitirán una secuencia de tratamiento planificado para que la prostodoncia fija pueda efectuarse en un periodo determinado, con prioridad para las necesidades estéticas - funcionales y de comodidad del paciente.

ELIMINACION DE LA CARIES

La eliminación de caries durante la preparación dentaria misma es posible cuando existe una pérdida limitada de la estructura dentaria original. La remodelación de caries o restauraciones existentes, sin un concepto previo de la forma final de la preparación planeada. Esto se realiza para conservar la vitalidad de los dientes involucrados.

El error más común a la eliminación de caries es la escavación incompleta de la caries activa en el límite amelodentinario bajo - las cúspides. La remoción de caries durante la preparación denta-

ría sólo es posible si existe pérdida limitada de la estructura dentaria original. Las lesiones extensas de caries o la presencia de grandes restauraciones exigen un programa de prevención de caries. Este se inicia con las preparaciones cavitarias tradicionales por -- cuadrantes. El empleo de dique de goma es una medida de precaución durante la eliminación de caries y realización por cuadrantes de las restauraciones de amalgama.

Tres son los pasos clásicos que incluyen los programas de control de caries:

- 1.- Remoción por cuadrantes de toda la estructura dentaria cariosa infectada.
- 2.- Protección y mantenimiento de la vitalidad dentaria o comienzo de terapéutica endodóncica, o ambas cosas.
- 3.- Restauración de la estructura dentaria destruida con restauración de los dientes para las restauraciones coladas.

Una eliminación programada de la caries con restauraciones de -- amalgama por cuadrantes es en la actualidad el método mejor para una represión predictiva. El grupo cronológico más beneficiado con este tipo de procedimiento es el de 12 a 18 años, por encontrarse en un periodo de crecimiento y desarrollo activo.

REDUCCION DENTARIA UNIFORME.

La uniformidad en la reducción dentaria debe prevalecer en la -- instrumentación con alta velocidad. Por regla general, los dientes en posición inconveniente o mala en la arcada justifican un diagnóstico y un plan de tratamiento más hábil que los dientes en posición normal. El odontólogo programa la reducción de la superficies dentarias para brindar paralelismo y mejorar la posición den la arcada con una reducción dentaria selectiva.

Una falla común en las preparaciones es la reducción insuficiente o excesiva durante el tallado dentario. Se aconseja seguir los siguientes pasos que son los más comunes en la preparación del diente:

- 1.- Reducción oclusal o incisal.
- 2.- Reducción axial: proximal, vestibular y lingual.
- 3.- Establecimiento de la forma de resistencia y retención.
- 4.- Refinamiento y alisamiento después de la reducción oclusal y axial básicas.
- 5.- Logro de una buena terminación gingival.

REDUCCION OCLUSAL

La reducción oclusal o incisal se realiza para procurar espacio adecuado entre la superficie preparada y los dientes de la arcada -- opuesta.

Se considera que 2 mm representan casi lo ideal. Las variaciones dependerán de la realización maxilomandibular, la posición en la arcada del pilar potencial y la edad del paciente.

La reducción oclusal dictará la necesidad de formas adicionales de retención cuando las paredes axiales se acorten en sentido vertical al punto de una longitud difícilmente aceptable. La reducción oclusal permite determinar la conservación de las restauraciones -- existentes cuando no se considere necesario un programa de represión de caries.

La reducción oclusal suele efectuarse en una de estas tres formas:

- 1.- Reducción uniforme de las cúspides y fosas semejante a la topografía oclusal original.
- 2.- Reducción de la altura en dos planos, es decir, bucolingual en los posteriores o labiolinguales en la zona anterosuperior.
- 3.- Del tipo incrustación.- Incrustación del recubrimiento oclusal, por ejemplo, las coronas mesiales medias, las cavidades con pernitos con escalón.

La reducción uniforme permite un espesor adecuado de oro para -- resistir las tensiones normales y soportar las fuerzas durante la -- función.

La reducción plana es concomitante a dientes sin pulpa viva y a pacientes ancianos cuya relación interoclusal es mínima. La combinación de incrustación y recubrimiento oclusal elimina los surcos oclu

sales del diente y se prepara según diseño tradicional. En ésta son comunes los cortes en rebanadas proximales. Los márgenes cavo superficiales de estas preparaciones abarcarán dos o más cúspides.

El estrechamiento de la tabla oclusal de una unidad de restauración sólo es posible si el odontólogo fue lo bastante sagaz como para reducir el ancho vestibulolingual en la preparación. El ancho vestibulolingual resultante tiende a:

- 1.- Ubicar las cargas funcionales junto al eje longitudinal del -- diente.
- 2.- Reduce también las frecuencias de contactos prematuros lesivos en los lados de trabajo y de balanceo en las excursiones laterales del maxilar inferior.

REDUCCION AXIAL

Es el espacio restaurable para un área de contacto proximal -- (es decir, mesiodistal entre dos dientes) y el primer paso es el es trechamiento vestibulolingual de una tabla oclusal.

La preparación de las paredes axiales proximales infiere una - pendiente de 2° a 5° hacia oclusogingival respecto del eje longitudinal de la preparación. La falta de una separación suficiente entre los dientes durante la preparación de las paredes axiales proxi males dá lugar a áreas de contacto impropias.

F O R M A

El retenedor final o la restauración no debe imitar la corona anatómica original, sino recrear la forma de la porción radicular.

La restauración aplanada permitirá que la zona sea más fácil de limpiar en casa. Las vertientes y la conformación de la corona o el retenedor deben reflejar esa preparación precisa, que estimula la salud gingival.

FUERZAS

La naturaleza de las fuerzas que soportan un puente tiene mucha significación en el diseño de los retenedores que debe contrarrestarlas.

Los ejes mayores de los dientes superiores e inferiores, están inclinados mesialmente; cada diente se puede mover en el alveolo durante la función por la elasticidad del ligamento periodontal. La dirección en que se mueve el diente depende de la dirección de la aplicación de la fuerza. El diente se inclina según la dirección en que se aplica la fuerza. El punto sobre el que se inclina el diente está situado en la región de la raíz, aproximadamente en la unión de los tercios apical y medio en los dientes unirradiculares. En los dientes multirradiculares, el punto sobre el que se efectúa la inclinación está localizado en situación similar, pero en la región alveolar, entre las raíces.

Cuando se acercan los dientes superiores e inferiores para encontrarse en oclusión, los ejes longitudinales de los dientes maxilares y mandibulares confluyen en un ángulo. Los dos vectores producen una fuerza resultante en sentido mesial denominado con frecuencia componente anterior de fuerza y cada diente es empujado mesialmente. El componente anterior de fuerza es el responsable de los contactos íntimos interproximales y de la inclinación y empuje mesial de los dientes, que se produce cuando se pierde el diente mesial contiguo.

Un puente hace de férula entre dos o más dientes, y los dientes que han estado acostumbrados a inclinarse individualmente ya no lo pueden hacer. Los distintos pilares de un puente deben responder a las fuerzas funcionales como una unidad y las presiones resultantes en el puente se distribuyen ampliamente.

TERMINACION DE MARGENES

Basicamente, cuatro son los tipos de diseño marginal: el hombro, el bisel u hombro con bisel, el chanfle o sin hombro o en borde aguzado. La odontología restaurada estipula cuatro criterios básicos para un diseño marginal exitoso, estos son:

- 1.- Adaptación marginal aceptable.
- 2.- Superficies razonablemente toleradas por los tejidos.
- 3.- Forma adecuada para dar soporte a los tejidos.
- 4.- Resistencia suficiente para resistir la deformación durante la función.

En los ángulos y biseles influirá la clasificación de los retenedores.

PREPARACION CON HOMBRO.

El margen gingival con hombro suele asociarse a las coronas completa porcelana c, a veces con la porcelana fundida sobre metal. Es uno de los más difíciles para el calce exacto y el menos conservador cuando se lo evalúa en la medida que involucre dentina tubular. Es improbable, por caries y otras razones, que el odontólogo pueda preparar en forma rutinaria un hombro con ancho parejo en toda la circunferencia del diente. Se debe ser muy cuidadoso al seguir la cresta del tejido gingival para brindar un soporte adecuado a los tejidos después de colocar la restauración. Los hombros enteros en los dientes posteriores son difícilísimos. La modificación del hombro entero en los dientes posteriores con un bisel constituiría la orientación más aceptable para el tratamiento. La terminación gingival con hombro entero se torna más importante cuando hay cargas concentradas en un punto; por ejemplo, en los puentes de tramo largo y en general en los casos de mala oclusión.

HOMBROS BISELADOS.

Si el ángulo desde el diente es perpendicular el eje longitudinal, se denomina hombro. Las coronas con frente usan un hombro modificado en conjunción con bisel gingival. El ángulo de este bisel se aproxima a la vía de inserción de la restauración. El bisel con ángulo axial redondeado en la porción del hombro es la preparación más popular para las coronas de porcelana fundida sobre metal. El margen gingival se hace con fresas o con instrumentos de mano y con amplia visión. Una variante del hombro biselado consiste en el empleo de un tipo corto y grueso en las preparaciones para coronas enteras posteriores con un diamante en forma de llama; suele denominárselo hombro chanfleado.

CHANFLE.

Es una terminación gingival en ángulo obtuso. Un chanfle es una línea de terminación marginal gingival definida, cóncava, extracoronaria, con una angulación mayor que la de filo de cuchillo pero un ancho menor que el hombro. Los márgenes en chanfle brindan una área marginal con distribución óptima de los esfuerzos y un sellado conveniente y sólo requieren una reducción dentaria uniforme mínima.

MARGENES GINGIVALES SIN HOMBRO

Los márgenes sin hombros se les suele conocer como de borde de cuchillo o borde de pluma. Es el más fácil de preparar con -- instrumentos rotatorios, pero el más difícil de fabricar. Están indicados en los cortes en rebanadas, las preparaciones con pernitos con escalón y en los bordes de las coronas parciales estéticas.

La diferencia entre un borde en filo de cuchillo y uno de pluma es el espesor: éstos son más finos, aquéllos más gruesos. Las preparaciones sin hombro se aplican en la zona posterior en pacientes jóvenes y en las áreas inaccesibles de la cavidad bucal.

TERMINACION DE LA PREPARACION DENTARIA EN RELACION CON LA ENCIA.

Todas las preparaciones dentarias terminan en un margen. Se consideran necesarios los márgenes sublinguales en las siguientes condiciones clínicas:

- 1.- Estética en las porciones anteriores de las arcadas dentarias.
- 2.- Pacientes con frecuencia elevada de caries y pérdida efectiva de estructura dentaria, como en los adolescentes.
- 3.- Pacientes con espacio interoclusal insuficiente, con aquellos - en los que la retención mecánica es una necesidad obtenible por la extensión axial de la preparación.

La posición ideal más inocua del margen para la salud del tejido blando está por sobre la cresta gingival. La más estética, - para las restauraciones anteriores, estaría a mitad de camino hacia subgingival entre la adherencia epitelial y la cresta de la encía. El área inmediatamente por sobre la cresta gingival sea mucho la - más susceptible a caries. Son las restauraciones abultadas en el tercio gingival, cualquiera que sea el tipo de terminación gingival. Los márgenes supragingivales se aconsejan para las restauraciones - colocadas después de la cirugía periodontal y en personas mayores con recesión normal sin pérdida ósea.

VALORACION DE LOS PILARES

Toda restauración ha de ser capaz de soportar las constantes fuerzas oclusales a que se está sometida. Todas las fuerzas que normalmente absorbía el diente ausente, van a transmitirse a los dientes pilares a través del p \acute{o} ntico, conectores y retenedores. Los pilares est \acute{a} n - - obligados a soportar las fuerzas normalmente dirigidas al diente ausente y las que se dirigen a ellos mismos. Los tejidos de sost \acute{e} n que rodean al diente pilar, deben estar sanos y exentos de inflamaci \acute{o} n antes de que pueda pensarse en una pr $\acute{o$ tesis. Los pilares no deben mostrar - ninguna movilidad, ya que van a tener que soportar una carga extra.

Es normal que los dientes tenga cierto grado de movilidad. Los unirradiculares son m \acute{a} s m \acute{o} viles que los multirradiculares. La movilidad suele ser hacia horizontal, pero tambi \acute{e} n existe, en grado m \acute{i} nimo en sentido axial. La movilidad superior a los l \acute{i} mites fisiol \acute{o} gicos se denomina patol \acute{o} gia y se atribuye a uno o ambos de los siguientes factores: p \acute{e} rdua de hueso alveolar y ligamento periodontal o -- traumatismo oclusal severo. El grado de movilidad depende de la severidad y distribuci \acute{o} n del tejido perdido en las distintas superficies radicales, la longitud y forma de las ra \acute{i} ces y el tama \acute{n} o de la ra \acute{i} z comparada con la corona.

Las ra \acute{i} ces y las estructuras que las soportan deben ser valorados teniendo en cuenta los siguientes factores:

- 1.- La proporci \acute{o} n corona y ra \acute{i} z.
- 2.- La configuraci \acute{o} n de la ra \acute{i} z.
- 3.- El \acute{a} rea de la superficie periodontal.


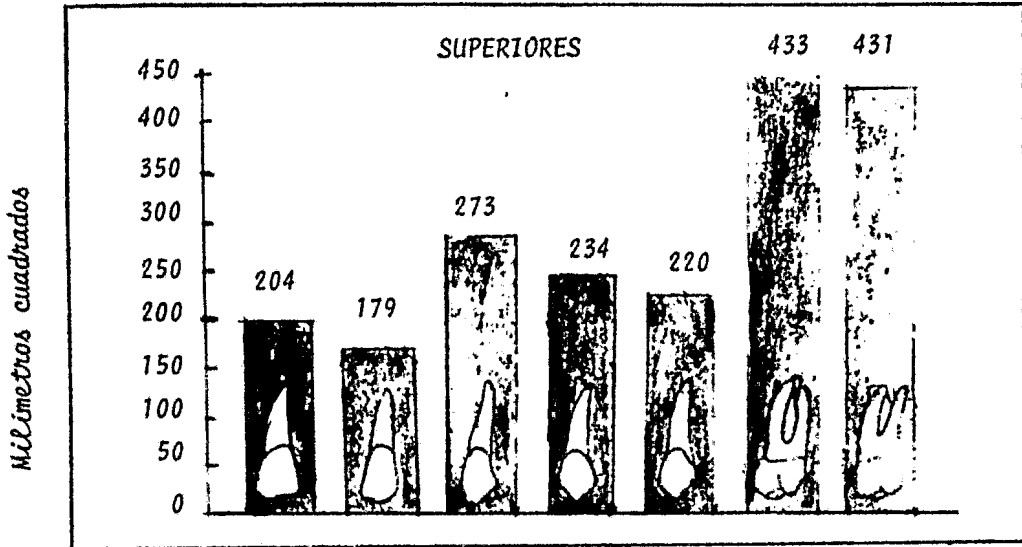
1.- LA PROPORCION CORONA Y RAIZ, con su influencia sobre la estabilidad dentaria por la acci \acute{o} n de palanca ejercida sobre el periodoncio. La naturaleza de esta palanca depende de la porci \acute{o} n de diente conservada en el hueso en relaci \acute{o} n con la porci \acute{o} n dentaria coronaria fuera del hueso. La medida se toma desde la cresta \acute{o} sea alveolar, de la -

longitud del diente hacia oclusal, comparada con la longitud en el hueso. La proporción ideal corona-raíz de un diente que tenga que servir de pilar de puente es de 1:2. Esta proporción tan elevada se encuentra raramente; una de 2:3 es un óptimo más realista. Una proporción 1:1 es la mínima aceptable para una pieza que haya de servir de pilar.

2.- LA CONFIGURACION DE LA RAIZ, es un importante detalle a tener en cuenta al valorar un pilar desde un punto de vista periodontal. Un diente con raíces cónicas cortas tienen más probabilidades de movilidad que otro con raíz normal o bulbosas y la misma cantidad de pérdida de hueso. Las raíces que son más anchas en sentido buco-lingual que en sentido mesio-distal, son preferibles a las de succión redonda. Los posteriores multirradiculares con raíces muy separadas, ofrecen mejor soporte periodontal que los que tienen -- raíces convergentes, unidas, a los que presentan, en general, una configuración cónica. Los dientes monorradiculares con configuración irregular o con alguna curvatura en el tercio apical de la -- raíz, son preferibles a los que presentan una conicidad casi perfecta.

3.- EL AREA DE LA SUPERFICIE DE LA RAIZ, o sea la extensión que ocupa la inserción del ligamento periodontal que une la raíz al hueso. En dientes voluminosos esta área es mayor, y por lo tanto, están mejor equipadas para soportar un esfuerzo adicional. Las áreas de la superficie radicular de los distintos han sido recopilados por Jepsen y se muestran en las siguientes figuras.

AREAS DE LAS SUPERFICIES RADICULARES DE LAS PIEZAS.




El doctor Irvir Ante, en 1930, señaló que, en los puentes fijos, el área pericementaria total de los dientes pilares debe ser igual o superior a la de los dientes por reemplazar. A esta afirmación se le conoce en la práctica de prótesis fija como Ley de Ante.

FACTORES MODIFICADORES DE LA LEY DE ANTE


SITUACION EXISTENTE	PROBABLE MODIFICACION DE LA LEY DE ANTE.
1.- Pérdida ósea por enfermedad periodontal.	Aumento del número de pilares <u>usa</u> dos.
2.- Volcamiento mesial o distal o cambios en la <u>incli</u> nación.	Aumento del número de pilares <u>usa</u> dos.
3.- Migración (movimiento pa- ralelo) de los pilares que reduce la longitud mesio-- distal del área edéntula.	Reducción del número de pilares - usados (menos superficie perice-- mentaria necesaria).
4.- Relación entre arcadas, <u>in</u> ferior a lo favorable, con incremento de la carga - oclusal.	Aumento del número de pilares <u>usa</u> dos.
5.- Dientes pilares tratados - endodóncicamente con rese- cciones radiculares.	Aumento del número de pilares <u>usa</u> dos.
6.- Situaciones en la forma de la arcada que crean facto- res de palanca mayores.	Aumento del número de pilares <u>usa</u> dos.
7.- Movilidad dentaria deriva <u>de</u> de la cirugía ósea.	Aumento del número de pilares <u>usa</u> dos. (ferulización)

Si falta un diente, el ligamento periodontal de dos dientes sa nos es capaz de soportar la carga adicional.



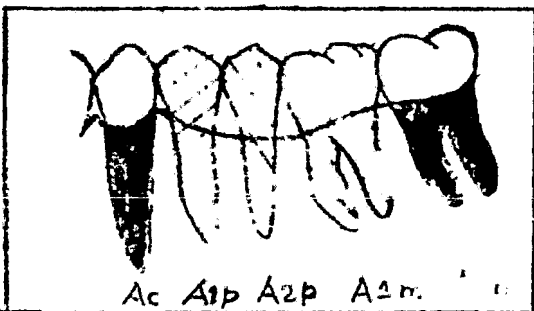
La superficie radicular sumada (y por lo tanto el soporte periodontal) del segundo premolar y del segundo molar (A2p más A2m) es mayor que la del primer molar que ha de ser reemplazado (A1m).

Si faltan dos, los dos eventuales pilares pueden probablemente soportar la carga adicional pero se está cerca del límite.



La superficie radicular sumada - del primer premolar y del segundo molar (A1p más A2m) es aproximadamente igual a la de los dientes que van a ser reemplazados (A2p más A1m).

Si la superficie de las raíces de las piezas que van a ser reemplazadas por pñtigos, sobrepasa la de los pilares, se ha creado una situación generalmente inaceptable. No obstante se hacen puentes que reemplazan más de dos dientes; el ejemplo, es el de los puentes anteriores que sustituyen a los cuatro incisivos. Cualquier puente que reemplace más de dos piezas debe ser considerado como muy arriesgado.



La superficie radicular sumada - del camino y del segundo molar (Ac más A2m) es sobrepasada por la de los dientes a reemplazar (A1p más A2p más A1m). Un puente, en esta situación, sería muy arriesgado.

I N S T R U M E N T A C I O N

Toda prótesis fija tiene dientes pilares para soportar sus re-te-nedores. Estos últimos deben ubicarse dentro de los contornos norma-les del diente para preservar la correcta función y minimizar la car-ga oclusal sobre aquéllos. La capacidad de eliminar estructura den-taria aumentó muchísimo por la introducción de las piezas de mano a turbina de alta velocidad. Pero la misma eficacia de un instrumento de alta velocidad realiza el supremo respeto por el tejido viviente que debe observarse durante su empleo. El instrumento se tomará en forma adecuada con una guía firme para no traumatizar el epitelio - del surco, los otros dientes y tejidos bucales durante la prepara-ción.

No es necesario decir que las piezas de mano en sí no corta. - Si no el verdadero corte se logra con instrumentos como fresas de - carburo de tungsteno y piedras de diamante. Para cortar se cuenta con instrumentos de diamante de diversas rugosidades superficiales: gruesos, medianos, finos y ultrafinos. Los gruesos están diseñados para la reducción dentaria y los de textura media para el tallado - general. Los finos se utilizan sobre todo para refinar, terminar y para definir los márgenes gingivales, y los superfinos para el refi-nado y el acabado de las preparaciones.

Se puede obtener piedras de diamante de cualquier tamaño, forma y longitud que se desee. Se debe de seleccionar para que adapte a las dimensiones y a la forma que se pretende dar a la superficie a tallar. Las piedras esferoidales u ovoides se usan con frecuencia para achicar superficies oclusales no retentivas. Las cilindrí-cas se pueden obtener sea con un extremo liso o cortante y son úti-les para preparar paredes planos y hombros gingivales. Una piedra cónica es apropiada para la preparación de un bisel gingival, mientras que tanto una truncocónica con extremo esférico como una en --

forma de llama son excelentes para producir un chñfer gingival.

D I S E Ñ O

La técnica y los instrumentos para la preparación dentaria no -
bastan por sí solos. Su forma definitiva debe reflejar el objetivo
funcional y el diseño. El diseño correcto de una preparación cavita
ria requiere la remoción de estructura dentaria de modo que mantenga
las formas siguientes:

FORMA DE ACCESO CONVENIENTE. Debe ser adecuada para la aplica
ción de instrumentos cortantes a la superficie deseada y para lograr
un eje paralelo común para la inserción y retiro de los retenedores
sin el ímplemento de ángulos muertos. Por lo general, una reducción
proximal correcta permite el acceso para tallar surcos, preparar ca
jas y redondear ángulos, facilita el asentamiento de la región cervi
cal y establecer el eje de inserción y retiro.

FORMA DE AMPLIA RESISTENCIA. La resistencia a los movimientos -
horizontales o de rotación y a la distorción del retenedor se consi
gue proveyendo un volumen adecuado a las paredes axiales de la prepa
ración y desarrollando un efecto de zuncho en las coronas 3/4 median
te la creación de un surco o caja axioclusal continuo. Los surcos -
auxiliares y los orificios para pins aumentan aún más la forma de la
preparación.

FORMA DE MAXIMA CONSERVACION. La eliminación del tejido denta
rio para obtener acceso y originar retención y resistencia no debe -
comprometer la salud y vitalidad de la pulpa o de los tejidos de so
porte del diente. La conservación de la estructura dentaria se logra
cuando todas las coronas no retentivas se preparan siguiendo los con
tornos naturales del diente, ubicando los orificios para pins, surcos
y cajas lo bastante alejados de la pulpa y del epitelio gingival, y

al formar de modo correcto la línea de terminación gingival. El chñmfer gingival conserva la estructura dentaria al mismo tiempo que provee una línea de terminación definida y asegura una resis tencia adecuada y estética marginal. La preparación con hombro, asegura bastante resistencia marginal y dicha línea de termina-- ción, pero elimina mucho tejido dentario y a menudo no proporcio_{na} un sellado marginal tan apropiado.

FORMA DE PREVENCIÓN ADECUADA. Los márgenes de las prepara-- ciones deben extenderse más allá de las zonas de contacto y los surcos y fisuras anatómicas llegando a superficies lisas accesi-- bles al control de la placa y, por lo tanto a la preparación de la caries dental y la enfermedad periodontal. El margen gingi-- val no se enclavará en la adherencia epitelial y, siempre que -- sea factible, estará ubicado por lo menos 1 mm por encima de la cresta gingival.

FORMA ESTETICA DESEABLE. Los pilares deben diseñar de mane_{ra} que restrinjan la exhibición del oro, sobre todo en las zonas incisivas, canina, premolar y del primer molar. Esto se conse-- guiría sea excluyendo la cara vestibular de los dientes de la -- preparación o empleando un recubrimiento estético de porcelana o de plástico en esta superficie.

FORMA TERAPEUTICA NECESARIA. La preparación del pilar ayu-- dará a la resolución de enfermedades o deformaciones preexisten-- tes. Todos los márgenes de las preparaciones deben terminarse -- casi en imm de tejido dentario sano. La reducción del borde in-- cisal o de la cara oclusal debe ser lo suficiente como para no provocar irritación ni fractura y a fñn de proveer espacio para el desgaste y la función.

C A P I T U L O I V .

RETENEDORES

El retenedor de una prótesis fija es una restauración que asegura la prótesis a un diente de anclaje. Muchas clases de restauraciones que se utilizan en el tratamiento de caries o de las lesiones -- traumáticas de dientes individuales, se emplean como retenedores de puentes. Cuando se aplican estas restauraciones como retenedores de puentes hay que prestar una atención especial a las cualidades retentivas de las preparaciones porque las fuerzas desplazantes que transmite el puente a los retenedores son mayores que las que caen sobre una restauración individual.

La naturaleza de las fuerzas que soporta una prótesis tiene mucha significación en el diseño de los retenedores que debe contrarrestar. Los ejes mayores de los dientes superiores e inferiores, -- están inclinados mesialmente; cada diente se puede mover en el alveolo durante la función por la elasticidad del ligamento periodontal. La dirección en que se mueve el diente depende de la dirección de -- aplicación de la fuerza. El diente se inclina según la dirección en que se aplica la fuerza. El punto sobre el que se inclina el diente está situado en la región de la raíz, aproximadamente en la unión de los tercios apical y medio de los dientes unirradiculares. En los -- dientes multirradiculares, el punto sobre el que se efectúa la inclinación está localizado en situaciones similares, pero en la región -- alveolar, entre las raíces.

Cuando se acerca los dientes superiores e inferiores para encontrarse en oclusión, los ejes longitudinales de los dientes maxilares y mandibulares confluyen en un ángulo. Los dos vectores producen -- una fuerza resultante en sentido mesial, denominado con frecuencia -- componente anterior de fuerza y cada diente es empujado mesialmente. El componente anterior de fuerza es el resultado de los contactos -- íntimos interproximales y de la inclinación y empuje mesial de los --

dientes, que se producen cuando se pierde el diente mesial contiguo.

Un puente hace entre dos o más dientes, y los dientes que han estado acostumbrados a inclinarse individualmente ya no lo pueden hacer. Los distintos pilares de un puente deben responder a las fuerzas funcionales como unidad y las presiones resultantes en el puente se distribuyen ampliamente. El punto débil de una prótesis es el sellado de cemento. Los cementos dentales no son adhesivos y no forman una unión molecular íntima con el retenedor o con el diente. Si las fuerzas que actúan sobre el lecho de cemento son muy intensas, el cemento se romperá y la prótesis quedará flojo. Los cementos dentales poseen gran resistencia a la compresión, pero muy poco a la tensión y a las fuerzas tangenciales. Es importante, el diseñar los retenedores de las prótesis de modo que transmitan las fuerzas funcionales al lecho de cemento en forma de fuerzas funcionales al lecho de cemento en forma de fuerza de compresión, y no como fuerzas de tensión o tangenciales.

El primer atributo de un retenedor ideal es que pueda construirse sin lesionar la pulpa y las estructuras de soporte. En segundo lugar, el retenedor debe proteger y conservar la pulpa frente al choque térmico y galvánico. En tercer lugar será la capacidad del retenedor para brindar seguridad al diente durante la vida de la restauración. La cuarta propiedad ideal es lograr la autoclisis, o, por lo menos, que sea fácil de limpiar, lo que implica resistencia a la corrosión y a la pérdida de lustre. La última condición imprescindible, es que ese retenedor ideal esté al alcance de todos los odontólogos.

El retenedor que alcance menor cantidad de reducción dentaria y alteración de la forma del diente es más conveniente que el que imponga una pérdida dentaria excesiva. El retenedor debe también prevenir contra cualquier daño futuro al diente y a los tejidos circundantes.

Los retenedores para la prótesis fija se dividen en tres grupos generales: a) intracoronales, b) extracoronales, c) intrarradiculares.

a).- **RETENEDORES INTRACORONALES.** Los retenedores intracoronales penetran profundamente en la corona del diente y son, básicamente, preparaciones para incrustación. La cavidad preparada y el retenedor colado se ubican dentro de la porción coronaria del diente, así como dentro del contorno de la corona. La retención y la -- resistencia se generan entre el colado y las paredes internas de la cavidad preparada. Las incrustaciones que más se usan es la -- MOD. Cuando se usa la incrustación MOD como retenedor, casi -- siempre se cubre las cúspides vestibulares y linguales. En algunas ocasiones se puede utilizar como retenedor una simple incrustación de clase dos, bien sea meso-oclusal (MO) o disto-oclusal (DO), Onlays, Pin-ledge y sus combinaciones.

b).- **RETENEDORES EXTRACORONALES.** Los retenedores extracoronales penetran menos dentro de la corona del diente y se extienden alrededor de la corona del diente y se extienden alrededor de las superficies axiales del diente. La preparación del diente y su retenedor colada son externas al cuerpo de la porción coronaria y -- restaura una forma compatible con los tejidos. La retención y -- la resistencia al desplazamiento se genera entre paredes internas del colado y paredes externas de la preparación. Son muchas las restauraciones extracoronales que se utilizan como retenedores y unas de estas restauraciones son las siguientes:

- 1.- Corona completa de oro.
- 2.- Corona completa de porcelana.
- 3.- Corona completa de porcelana fundida sobre metal
- 4.- Corona completa de oro con carilla de acilico.

CORONAS PARCIALES.

La preparación del diente reside, de modo especial, en su parte externa coronaria y complementa la morfología de la porción axial del diente, como en las coronas 3/4 o 7/8. La retención y resistencia al desplazamiento depende de la superficie interna y de los medios retentivos auxiliares, como surcos, cajas y pernitos.

- 1.- Corona 3/4 anterior.
- 2.- Corona 3/4 posterior.
- 3.- Media corona mesial.

c).- **RETENEDORES INTRARRADICULARES.** Los retenedores intrarradiculares se usan en los dientes devitalizados que ya han sido tratados por medios endodóncicos, obteniéndose la retención por medio de un espigo que se aloja en el interior del contorno radicular. La retención y la resistencia al desplazamiento provienen de la extensión de un perno metálico incorporado que va dentro del conducto. La mayoría de los dientes sin pulpa llevan una corona -- con un arco cervical para reducir las probabilidades de fractura. Pueden utilizarse técnicas adicionales combinadas entre sí para mejorar la calidad de la estabilización coronarradicular. La corona colada con muñón y espigo se emplea cada vez más en dientes devitalizados; con esta corona se consigue un mejor manteni- - miento y se adapta más fácilmente a las condiciones orales, si- - empre variables, que la corona Richmond. La corona colada con muñón y espigo, está compuesta por dos partes. Una Sección, el muñón y el espigo, va cementada en el conducto radicular. La - otra, que se adapta sobre el muñón, puede ser una corona Jacket, o cualquier tipo de corona veneer, o corona de oro colado.

TIPOS DE CORONAS METÁLICAS COMPLETAS

Las coronas metálicas completas pueden ubicarse en una de las siguientes categorías:

1) Colada; 2) Forjada; 3) Combinación de forjada y colada; 4) Pernos metálicos más porcelana fundida sobre metal o la combinación de acrílico.

Cada una se puede subdividir en el tipo con hombro y sin hombro y -- utilizarse para los dientes posteriores y los anteriores. Con la introducción de los materiales de impresión mejorados y técnicas de colado, las -- categorías forjada o forjada-colada se han tornado obsoleta y sólo persiste el tipo colado.

VENTAJAS DE LA CORONA COLADA.

- 1.- Es más fuerte y resistente.
- 2.- Se le pueden hacer áreas de contacto apropiadas.
- 3.- Pueden realizarse troneras y espacios interproximales adecuadas.
- 4.- Es posible otorgarle una mejor forma anatómica vestibular y -- lingual.
- 5.- Procura una oclusión más satisfactoria.

La corona metálica completa, aunque es en particular una restauración para dientes posteriores, se usa en dientes anteriores con frente -- estético.

Antes de preparar una corona metálica se determinará la condición -- del diente. Eliminar toda las lesiones de caries del diente por el uso -- de las formas de contorno tradicionales. Debemos de tener en cuenta la -- edad del paciente, el tipo y la profundidad de la caries y la proximidad de la pulpa. Eliminar cualquier otro material restaurador colado en el diente.

Para la eliminación de caries se usará como guía la dureza de la -- dentina y no el cambio de color.

CORONA COLADA COMPLETA

DEFINICIONES.

CORONA ANATOMICA.- Parte del diente natural que se extiende del límite cementoadamantina a la superficie oclusal o el borde incisal.

CORONA CLINICA.- Parte del diente natural que se extiende desde el fondo de la hendidura gingival (adherencia epitelial) hasta la superficie oclusal o el borde incisal.

CORONA ARTIFICIAL.- Restauración fija de la mayor parte o el total de la porción coronaria de un diente natural, con restauración de su anatomía, función y estética; habitualmente de metal, porcelana o acrílica o su combinación.

Las coronas completas son restauraciones que cubren la totalidad de la corona clínica del diente. Las coronas completas se utilizan como anclajes de puentes y difieren en los materiales con que se confeccionan, en el diseño de la preparación y en las inclinaciones para su aplicación clínica. Las coronas completas de oro colado se utilizan como retenedores de puentes en dientes posteriores donde la estética no es de primordial importancia. En los dientes anteriores se usan las coronas completas de oro colado, con facetas o carillas de porcelana, o de resina sintética para cumplir con las demandas estéticas. La corona construida totalmente en oro para dientes posteriores lo denominamos corona colada completa, aunque, a menudo, se le conoce como corona veneer de oro. La corona de oro colado con carilla estética la describiremos como corona veneer.

INDICACIONES GENERALES DE LAS CORONAS COMPLETAS.

La corona metálica completa puede emplearse como restauración individual o servir como pilar o retenedor de un puente. Se utiliza la corona de oro siempre que el diente no pueda restaurarse en una forma más conservadora. Toda corona completa debe ser el último recurso de un diente cariado o fracturado.

Hay indicaciones para una corona completa de oro aun cuando el diente pudiera ser reparado con otras restauraciones. Por ejemplo, existen dientes tan debilitados y socavados por caries que la colocación de una corona les brinda mejor protección contra una posible fractura de la estructura dentaria remanente. Cuando la situación estética es deficiente por algún defecto de desarrollo. Cuando los contornos axiales del diente no son satisfactorios desde el punto de vista funcional y se tiene que reconstruir el diente para lograr mejorar su relación con los tejidos blandos. Con el diente se encuentra inclinado con respecto a su posición normal y no se puede corregir la alineación defectuosa mediante tratamiento ortodóncico. Cuando hay que modificar el plano oclusal y se hace necesario la confección de un nuevo contorno de toda la corona clínica.

Se puede hacer coronas de oro en dientes vitales o no, posteriores o anteriores. Cuando se empleen por delante del 2° premolar, los requisitos estéticos serán satisfechos con un frente de porcelana o acrílico en la cara vestibular. A menos que sea modificada así, muy rara vez se emplea, si alguna, la corona completa de metal en los dientes anteriores.

La preparación de la corona completa implica el tallado de todas las superficies de la corona clínica. La preparación penetra en la dentina, excepto en la zona cervical de algunos tipos de coronas coladas de oro. El número de canaliculas dentinales que se abren en la preparación de una corona completa es mayor que en cualquier otra clase de preparaciones. Sin embargo, si se diseña bien la preparación y se ejecuta con habilidad, se puede evitar la penetración profunda dentro de la dentina.

REQUISITOS PARA LA CONSTRUCCION DE LA CORONA COMPLETA.

CONSERVACION DE LA PULPA.

Se tomarán todas las precauciones durante la preparación del diente y después de terminada y cementada la corona, como para no poner en peligro la vitalidad de la pulpa. El corte indiscriminado o profundo

de un diente suele originar degeneración o muerte de la pulpa.

RESTAURACION DE LA ANATOMIA Y LA FUNCION.

La corona completa de metal debe ser tal que reproduzca con exactitud en todos sus detalles esenciales ese diente en particular que se procura reemplazar, tomando en cuenta la edad del paciente y la variante de la normal que quizá sea necesario reproducir para que la corona esté en armonía con el resto del medio.

No sólo la forma axial y oclusal del diente, sino aquellas relaciones que existe entre los demás dientes restaurados y sus adyacentes o -- antagonistas; es decir, contactos correctos, troneras proximales, desgaste oclusal y coordinación funcional apropiada con los demás dientes.

PROTECCION DE LOS TEJIDOS DE RECUBRIMIENTO.

Una corona completa de oro aceptable exige que su margen gingival - esté bien adaptado al diente en lo referido a preparación y ubicación en la relación apropiada con los tejidos gingivales.

La terminación gingival de la corona nunca debe de extenderse tanto hacia la raíz que cause retracción de los tejidos gingivales o dé resultados lesivos para el periodoncio. En pacientes jóvenes, el margen gingival de la corona puede terminar en la cresta o sobrepasarla ligeramente, o apenas dentro de la hendidura gingival. Un calce adecuado, y sobre todo una forma adecuada de la corona alentarán la salud de los tejidos de recubrimiento. Una buena corona metálica requiere también que los materiales usados en su construcción sean intrínsecamente lo bastante fuertes como para soportar las fuerzas y el desgaste de la masticación a las que se verá sometida la corona. La aleación debe elegirse con cuidado para - el propósito que intenta servir. Esto presupone que la nobleza de la - - aleación será tal que no la oxiden ni corraan los líquidos bucales.

UNIFORMIDAD DE LA REDUCCION DENTARIA

Debemos conservar la anatomía oclusal original después de la preparación del diente. La anatomía oclusal normal de los dientes preparados se habrá reducido una configuración que eleve la resistencia, estabilidad y retención de la corona metálica. Se debe de eliminar de las superficies axiales una porción de estructura dentaria suficiente para evitar - las retenciones y proporcionar el tipo de frente propuesto.

FORMA DE RETENCION Y RESISTENCIA

Las paredes axiales mesial y distal son más favorables para generar los paralelismos necesarios para la resistencia al desplazamiento. La su perficie vestibular y lingual, a causa de su forma natural, no brindan la misma oportunidad de paralelización.

La retención de las preparaciones para coronas completas se puede - mejorar de manera apreciable mediante el añadido de ranuras, o cajas, en las superficies axiales, o colocando pins en posiciones estratégicas. La forma en que las ranuras y cajas axiales proporcionan una retención - adicional. Los surcos axiales se perforan en la superficie vestibular y lingual de la preparación desde donde pueden resistir las fuerzas despla^zzantes en el plano mesiodistal. También se pueden colocar en las superficies mesial y distal, dode actúan en contra de las fuerzas vestibulolin^gguales. Los surcos se extienden Imm, más o menos, desde la línea terminal cervical; sus paredes deben ser inclinadas, en forma de cono, y estar en la misma línea de entrada de los demás pilares del puente.

Las cajas axiales tienen el mismo papel que los surcos axiales y sólo se diferencian en que son más grandes y de diseño más complejo. Están indicadas cuando ya existen obturaciones de amalgama, o incrustaciones, - en la superficie mesial o distal del diente y es conveniente construir - una caja en la preparación de la corona. Se construye casi siempre en las superficies mesial o distal de la corona, aunque pueden utilizarse algunas veces en la superficie vestibular de un molar inferior cuando ya hay una obturación en dicha superficie. Se debe de dar la inclinación adecua

da a sus paredes para facilitar la toma de impresión, y la dirección de la línea de entrada debe coincidir con las de las otras preparaciones - de anclaje; los ángulos cavosuperficiales de la caja se deben biselar - en toda su extensión.

En las coronas completas se puede conseguir más retención mediante el agregado de dos o más canales para pins perforando dentro de la preparación. Se puede tallar en sitios diferentes, siendo el más conveniente la superficie oclusal. La profundidad puede variar de 1 a 2 mm, evitando los cuernos pulpares. Los canales para pins con paredes inclinados son los mejores, puesto que dejan una latitud pequeña en la línea de dirección de entrada. También se pueden hacer en las paredes cervicales de los recesos tallados en las superficies axiales del muñón.

Una desventaja de la corona de oro es que carece de los requisitos estéticos. Cuando la corona es íntegramente de metal se halla limitado a los dientes posteriores.

Después de la eliminación de caries y de las viejas restauraciones metálicas, evalúe la estructura dentaria remanente. El diente ya está listo para su tallado. Los procedimientos sugeridos paso por paso ayudarán a lograr este objetivo.

P R E P A R A C I O N .

PASO 1: REDUCCION OCLUSAL.

El principio de reducción dentaria uniforme y conservación de la vitalidad pulpar indica que el diente se reducirá en forma de conservar los surcos y cúspides originales. Con este primer paso ya se puede determinar la altura ocluso-gingival que va a tener la preparación. Se puede evaluar la capacidad de retención. El espacio interoclusal deberá ser de 1.5 mm, en la cúspide funcional y de, aproximadamente, 1.0 mm, en la no funcional. Se debe tener cuidado de que no sea modificada la posición de las cúspides del diente preparado.

En la superficie oclusal del diente se tallan profundos surcos de orientación para tener una cómoda referencia al completar la reducción. Si no se tallan esos surcos, se pierde mucho tiempo en las repetidas comprobaciones que es preciso hacer, para ver si ya se ha obtenido el espacio interoclusal conveniente. Los surcos se hacen con la fresa No.-170 o con el diamante cónico de punta redonda y se sitúan en las crestas y en las áreas centrales.

La verificación visual o con el explorador de la cantidad de reducción de las cúspides linguales puede ser difícil. En tal situación se debe de tomar un trozo de cera para bases y colocarla sobre el diente preparado, tras lo cual se pide al paciente que oclusa (en centrada).

Cuando la cera endurece la retira y examina contra la luz. Si la reducción fue uniforme y con la profundidad apropiada, la cera se curvará y adaptará a la preparación. El espacio interoclusal también debe verificarse en las excursiones laterales. Si el espacio opuesto es edéntulo se debe de guiar por los antagonistas para la reducción oclusal, pero si puede hacerlo por las caras oclusales y crestas marginales

de los dientes adyacentes. Si no los hubiera, se recurre a otras técnicas. Una consiste en hacer rodetes de mordida para establecer un plano de oclusión aceptable.

PASO 2: REDUCCION PROXIMAL.

El siguiente paso es la reducción proximal. Se inicia mediante un diamantado cónico largo delgado o con uno fino en forma de bala. Se instituirán todas las precauciones necesarias para no lesionar los dientes vecinos. La reducción proximal puede lograrse por cualquiera de los métodos siguientes:

- 1.- Se emplea una matriz de acero inoxidable que pueda aplicarse al diente adyacente al que se prepara. Esto es con el fin de proteger al diente contiguo y no lesionar el tejido dentario.
- 2.- Uno de los más comunes es el efectuar los cortes proximales por medio de una punta de diamante, o fresa, muy fina, troncocónica. Ubicadas de modo directo en el área de contacto se cortaría inadvertidamente el diente vecino además de preparado. En lugar de esto, se aplica el diamante o la fresa a cierta distancia (poco más del diámetro del diamante) del área de contacto por vestibular o lingual y se lo trabaja como en una preparación vestibulo-lingual, deberá cortar a nivel del punto de contacto ligeramente sobre la papila próximas a ellos ($2^\circ \approx 5^\circ$).

PASO 3 : REDUCCION AXIAL VESTIBULAR Y LINGUAL.

Para la reducción se emplea un diamante troncocónico grande, grueso (770 - 7 P). Al principio, el profesional llevará la preparación a la cresta gingival. Los diamantes o fresas gruesas no están diseñados para hendidura gingival. Observe que la porción gingival de la cara vestibular está próxima a ser paralela a la cara lingual, pero no así el tercio oclusal. Para incrementar un

paralelismo (forma y resistencia), el odontólogo debería profundizar el hombro. La porción lingual del diente se reducirá en forma análoga. - Este es el paso de la preparación se tendrá cuidado de reducir las caras vestibular y lingual de modo que haya espacio suficiente para ubicar las puntas de las cúspides para una relación oclusal satisfactoria. De otro modo, la tabla oclusal de los dientes preparados sería mayor que el ancho vestibulolingual del diente no preparado. El error más común en la preparación de las paredes vestibular y lingual es intentar hacerlas paralelas. Esto ocasiona que las puntas de las cúspides del diente preparado estén más separados que originalmente. La corona no tendrá la -- cantidad necesaria de metal en el tercio oclusal por vestibular y lingual, o será demasiado ancha vestibulolingual o incrementará el ancho de la tabla oclusal.

PASO 4: DIEDROS PROXIMALES.

Con una pequeña fresa o diamante troncocónica en movimiento de las caras proximales hacia las libres, se redondean los ángulos marcados -- restantes. Se eliminan las retenciones, se realizan también por lingual de modo que las caras libres y las proximales se unan sin ángulos agudos y libres de retenciones. Con una piedra de diamante fina, o fresa se alisa toda la preparación (eliminación de las marcas del diamante - grueso o la fresa) y se lleva la línea de terminación gingival apenas - por debajo de la cresta gingival.

CORONA COMPLETA DE PORCELANA

La corona completa de porcelana, denominada por lo común corona funda de porcelana (Jacket). Una corona de porcelana bien confeccionada y modelada es una de las restauraciones mejor aceptadas por los tejidos -- blandos de sostén.

INDICACIONES:

La razón principal para usar las fundas de porcelana es lograr una estética óptima. Las indicaciones en los dientes anteriores incluyen:

- 1.- Angulos incisales fracturados.
- 2.- Caries proximal excesiva o que ha debido prepararse antes con múltiples restauraciones.
- 3.- Incisivos de color alterados por perturbaciones de la mineralización o por cantidades excesivas de tetraciclina o flúor.
- 4.- Malformaciones por deficiencias nutricias.
- 5.- Dientes anteriores rotados o desplazados en sentido lateral, - cuando el tratamiento ortodóncico no sea factible.
- 6.- Alteración del color posterior a un tratamiento endodóncico e imposible de bloquear con procedimientos simples.
- 7.- Necesidad estética máxima por razones profesionales, como por ejemplo empresarios, políticos, etcétera.

La preparación de una corona de porcelana es una de las más difíciles de todas las coronas enteras. Esta preparación es aún más difícil para los laterales superiores, por su tamaño y la construcción a nivel del cuello. Como la corona de porcelana está indicada en particular para los incisivos del maxilar superior, la corona de porcelana funda sobre metal con su resistencia superior ha reemplazado a la funda para restauración de caninos y premolares.

CONTRAINDICACIONES.

- 1.- Pacientes jovenes con grandes pulpas vivas.

- 2.- Personas dedicadas a deportes violentas o trabajos pesados donde la frecuencia de fracturas es elevadas.
- 3.- Pacientes con relación interoclusal reducida u oclusión de borde a borde.
- 4.- Pacientes a los que se le efectuó cirugía periodontal o con erosión cervical que tornan imposible la preparación del -- diente.
- 5.- Dientes anteriores con circunferencia cervical estrecha.
- 6.- Pacientes con corona clínica corta, naturalmente o por - - abrasión o atrición.

DESVENTAJES.

- 1.- Propenden a la fractura por debilidad inherente del material.
- 2.- La preparación es ardua pues requiere la reducción de suficiente estructura dentaria como para acomodar la restauración y establecer un hombro uniforme.
- 3.- La reproducción del color de algunos dientes naturales pueden ser problemática.
- 4.- Es difícil obtener una preparación exacta con trauma mínimo a los tejidos.

CLASIFICACION DE LOS TIPOS DE PREPARACION PARA CORONAS COMPLETAS DE PORCELANA

- 1.- Dientes con pulpas vivas.
 - a). Con el tejido gingival insertado en esmalte y cemento.
 - b). Con los tejidos gingivales insertados sólo en el cemento.
- 2.- Dientes sin pulpa viva.
 - a). Que necesitan un muñón completo.
 - b). Que necesitan un muñón parcial.
- 3.- Preparación especial para coronas sin hombro con alguna forma de refuerzo.

4.- Dientes que servirán como pilares, es decir, coronas completas de porcelana para puentes con muñones individuales.

PREPARACION.

PASO 1: REDUCCION INCISAL.

Existen numerosos métodos o pasos en la reducción del diente, suele existir consenso sobre la reducción incisal que debe ser lo primero. Se debe eliminar un mínimo de 1.5 a 2 mm con un diamante de forma de roquilla bañado con agua. La eliminación de más de 2.5 mm de estructura dentaria incisal reduce la retención vertical y alienta las fracturas de la porcelana en el margen gingival.

La reducción gingival afecta la estética si no es uniforme. La reducción inadecuada podrá en peligro la restauración durante la función, y provocará su fractura. El espacio interincisal debe verificarse visualmente en todas las excursiones mandibulares para tener en cuenta la seguridad de que la remoción de tejido es suficiente. Esto se puede lograr colocando un trozo de cera en el espacio interoclusal para asegurarse que en relación con la preparación no es atravesado durante las posiciones estáticas y en los movimientos funcionales.

Debemos de respetar la regla por la que los planos se colocan en -- ángulos rectos con las fuerzas aplicadas, el borde incisal de los dientes anteriores superiores hará una vertiente hacia lingual, pero el de los inferiores se inclinará hacia vestibular. Esta inclinación del borde incisal de los inferiores hacia labial, sólo se aplica en general a las preparaciones para coronas enteras.

PASO: 2: REDUCCION PROXIMAL.

Se toman las precauciones debidas para no lesionar los dientes vecinos. Se procede a la reducción proximal con una piedra de diamante tronco cónica, larga, fina (fresa 669 L). Se coloca a 1 mm aproximadamente del

área de contacto y se emplea como para un corte en rebanada. El corte en rebanadas se inicia en la cara vestibular y se dirige hasta casi la mitad del ancho vestibulolingual del diente. El paso siguiente consisten en unir el corte vestibular con otro iniciado desde lingual. Se dirige la punta del diamante como para conectar los cortes labial y lingual ligeramente por sobre la papila interdental. El paralelismo ideal entre las caras mesial y distal es de 2° a 5°. La profundidad de la reducción proximal depende de la profundidad de la hendidura gingival. Los cortes proximales no incluyen el establecimiento temprano del hombro gingival. Hay que recordar que el tejido gingival proximal debe estar sostenido por una elevación proximal del hombro suave, la altura de la elevación debe ser similar a la altura del tejido proximal.

PASO 3: ELIMINACION DEL ESMALTE LABIAL Y ESTABLECIMIENTO DE LA RETENCION LINGUAL VERTICAL.

La eliminación labial se realiza con una piedra troncocónica de diamante que se mueve en forma de barrido en la superficie bañada con agua. Después de la eliminación del esmalte de modo que la terminación gingival esté en o justo sobre la cresta gingival vestibular, se procede a la preparación de la zona de retención vertical del ángulo. Esta área representa una zona adicional de retención y resistencia al desplazamiento.

PASO 4: PREPARACION DE LA CARA LINGUAL Y DE LOS ANGULOS DIEDROS PROXIMALES.

La estructura dentaria lingual se elimina de modo uniforme por movimientos de barrido con una piedra de diamante en forma de rosquilla bañada con rocío de agua. Si alguno de los dientes antagonistas estuviera sobreerupcionado, habrá que corregirlos para permitir excursiones mandibulares laterales y protusivas suaves.

El grado de aspereza de los dientes debe reducirse a medida que la preparación se acerca al final. Los diedros proximolingua y proximola

bial se eliminan con una piedra troncocónica medina. La preparación debe de estar libre de retenciones antes de establecer la terminación gingival.

PASO 5: PREPARACION DEL MARGEN GINGIVAL.

Este paso consiste en cortar y refinar el margen gingival. Las coronas completas de porcelana terminan, en un hombro completo que yace ligeramente por debajo del nivel de la cresta gingival.

El hombro rara vez excede un ancho de 0.5 a 0.75 mm. Lo ideal es que el plano del hombro sea cortado en ángulo recto con la superficie axial de la preparación. La piedra de diamante cilíndrica y las fresas de carburo son instrumentos cortantes más corrientes que se emplean para completar la preparación. Al llevarla de labial a lingual, debe tenerse cuidado de que el plano del hombro sea paralelo al nivel de la cresta del tejido gingival. El extremo de la piedra cortante se mueve en movimientos de vaivén en la cresta del tejido labial, con un fino aplanamiento del diente en toques suaves. Poco a poco, el diámetro integro del instrumento cortante habrá establecido el hombro. Con cuidado se extiende el hombro de labial a lingual, siguiendo la curvatura del tejido blando libre. El mismo procedimiento se repite al cortar el hombro en la cara lingual.

Se debe de utilizar discos de papel para terminar la porción coronaria de la preparación y eliminar las retenciones sutiles.

PREPARACION TERMINADA

Debe de ser una reducción en miniatura de los dientes originalmente con ciertas modificaciones:

- 1.- Un plano incisal ubicado con un ángulo de 45° para enfrentar se a las fuerzas masticatorias en ángulo recto.
- 2.- Las superficies axiales convergen ligeramente hacia el eje de la preparación.

- 3.- Una cara labial que es convexa hacia mesiodistal y gingivoincisor y extendida desde el plano incisal hasta la cresta del cingulo.
- 4.- Una cara lingual en los centrales y laterales ligeramente convcava hacia mesiodistal y gingivoincisor y extendida desde el plano incisal hasta la cresta del cingulo.
- 5.- Un espacio interincisor adecuado para permitir que haya bastante cantidad de porcelana entre la preparaci3n y el antagonista.
- 6.- Un hombro gingival ubicado en o debajo de la cresta de los tejidos de recubrimiento.

PREPARACION DE CORONAS CON FRENTE ESTETICO: PORCELANA FUNDIDO
SOBRE METAL Y CON FRENTE DE ACRILICO.

La corona veneer es una corona completa de oro colado, con carilla, o faceta estética, que concuerde con el tono de color de los dientes contiguos. En la confección de la carilla se usa diversos materiales y hay muchas técnicas para adaptar dicho material estético a la corona de oro. Sus materiales con que se hacen las facetas pertenecen a dos grupos: Las porcelanas y la resina. Las facetas de porcelana puede ser prefabricadas y se adaptan a cada caso en particular tallándolas hasta obtener la forma conveniente, o se puede hacer de porcelana fundida directamente sobre la corona de oro. La carilla de resina se construye sobre las coronas de oro; se emplean dos clases de resina; las resinas acrílicas y las resinas a base de etoxilina (epoxy) siendo las primeras las de uso más extendido.

INDICACIONES.

Se usan como restauraciones aisladas en los cuadrantes posteriores de la cavidad bucal, donde debe tenerse en cuenta la estética.

La fundida sobre metal tiene las siguientes:

- 1.- Restauraciones aislados y múltiples para dientes anteriores.
- 2.- Retenedores para una prótesis parcial removible.
- 3.- Las unidades protodóncicas fijas de coronas estéticas, anteriores y posteriores, agregan resistencia a los dientes y aún mantendrán la estética.
- 4.- Superestructuras para prótesis periodontales ferulizadas.
- 5.- Dientes anteroinferiores donde no pueden hacerse hombros enteros.
- 6.- Laterales conoides o dientes con desviaciones morfológicas parecidas.
- 7.- Dientes con espacio interoclusal reducido o con fuerte musculatura masticatoria.

Una preparación satisfactoria es premisa fundamental para todas las coronas, y ésta no es una excepción. Aunque similar a la funda, aparecen entre ambas preparaciones las diferencias principales siguientes:

- 1.- Acorde con ese hombro más profundo, mayor será la reducción de la cara vestibular.
- 2.- El hombro vestibular suele ser algo más ancho y redondeado en el diedro axiogingival.
- 3.- Los márgenes linguoproximales y lingual hasta la mitad de la distancia a labial, en cada cara proximal, se preparan como chanfle en vez de hombro.
- 4.- Se elimina menor cantidad de superficie lingual.
- 5.- Se usa un margen biselado vestibular que se extiende hacia gingival más allá del hombro redondeado de proximal a proximal, en sentido mesiodistal.

Las preparaciones coronarias para coronas con frentes de acrílico no difieren básicamente de aquellas, pero existen ciertas modificaciones en la preparación:

- 1.- El hombro labial puede ser menos profundo.
- 2.- Este último no es redondeado sino es diedro similar al de las fundas de porcelana.
- 3.- La pared proximal donde se unen el hombro vestibular y el chanfle lingual puede ser más abrupta.

DESVENTAJAS.

- 1.- La corona de porcelana fundida sobre metal es susceptible de fractura; la de acrílico es vulnerable a una inestabilidad de color con el tiempo.
- 2.- La creación del hombro vestibular para todas las coronas con frente estético somete a traumatismo a la pulpa y los tejidos de revestimiento.

- 3.- El logro estético junto con la tolerancia del tejido es más difícil por el contorno exagerado de las coronas mixtas.
- 4.- La longevidad de estos resta una relación directa con la durabilidad de sus frentes.

Las condiciones clínicas que limitan el uso de las coronas completas estéticas:

- 1.- Pacientes jóvenes con pulpas grandes.
- 2.- El establecimiento de relaciones oclusales satisfactorias es difícil, sobre todo con las de metal y porcelana.
- 3.- Los pacientes con higiene bucal pobre.

La corona completa con frente estético puede satisfacer casi todos los requisitos.

P R E P A R A C I O N .

PASO 1: REDUCCION INCISAL.

Se reduce el plano incisal 1.5 a 2 mm, para obtener un espesor -- adecuado de oro o porcelana. La reducción oclusal para una corona estética posterior es similar a las de una corona metálica completa; es de 2 mm y se hace con un diamante es forma de rosquilla.

PASO 2: REDUCCION PROXIMAL.

Se efectúa con un diamante troncocónico, fino y largo, o fresa es triada de carburo, como los números 700 y 639. Se inicia el corte desde incisal o vestibular en un plano de 1 a 1.5 mm de la cara proximal. Se orienta el diamante hacia gingival de modo que cuando se termine el corte a través del diente, el plano proximal emerja en la cresta de la encía o ligeramente por encima, sin crear un escalón gingival. De modo similar se trata la otra cara proximal.

PASO 3. ELIMINACIÓN DEL ESMALTE LABIAL.

Para la remoción de la superficie del esmalte labial y vestibular se procede igual que para la corona completa de porcelana, es decir con movimientos suaves de mesial a distal. El problema más común de la reducción labial es asegurarse que la superficie axial labial sea convexa hacia mesiodistal y gingivo-incisal. Si esto no se logra se produce un frente más protusivo de la deseada por falta de espacio en el plano incisal.

PASO 4: REDUCCION DE LA CARA LINGUAL.

No es necesario eliminar todo el esmalte de la cara lingual para las coronas metálicas completas con frente estético. Se debe de realizar una reducción adecuada para la resistencia a las fuerzas de oclusión. La porcelana sobre metal exige más reducción que el frente de acrílico. Se procede con un diamante en forma de rosquilla en el cuadrante anterior, la reducción vertical lingual se efectúa con piedras de diamante cilíndrica de tamaño mediano. Los ángulos diedros proximales pueden prepararse, en las zonas anterior y posterior, con el mismo diamante. - El margen gingival suele ser un chanfle o quizás un borde de filo de cuchillo para las coronas con acrílico.

PASO 5: PREPARACION DE LOS MARGENES GINGIVALES.

El hombro vestibular tiene 0.5 a 0.75 mm de ancho en las coronas metálicas completas con frente estético. Este se encuentra y continúa con el chanfle lingual a mitad de camino en las caras proximales, lo que difiere de la funda de porcelana en que el hombro se continúa en torno de la cara lingual íntegra. El margen cervical se ubica debajo de la cresta del tejido blando por labial. La ubicación subgingival del margen refuerza la estética en general, pero si la línea de la sonrisa del paciente termina tapando el tercio cervical de la corona clínica o,

por lo menos, la cresta gingival, este procedimiento es menos crítico. En la zona posterior, el margen vestibular de los premolares está sujeto a las mismas reglas de los incisivos, pero los márgenes gingivales - pueden terminar en una posición más supragingival que estimulará la salud del tejido blando.

CORONAS PARCIALES ESTETICAS

De acuerdo con terminología odontológica clínica de Boucher, corona parcial es la restauración que cubre dos, tres ó más superficies, pero no todas las de un diente. Las superficies comprendidas pueden ser: lingual, proximal y oclusal (o incisal). Se pueden distinguirse los tipos siguientes:

- 1.- Corona 3/4
- 2.- Corona 7/8
- 3.- Media corona mesial.

C O R O N A 3/4.

La corona parcial colocada es universal en su aplicación. Es posible aplicarla en la mayoría de los dientes anteriores y posteriores - en ambas arcadas.

Abarcan 3/4 de la circunferencia gíngival del diente, menos uno, el vestibular, que suele quedar intacto. Puede ubicarse en dientes anteriores y posteriores.

I N D I C A C I O N E S .

La corona 3/4 se utiliza como restauración de dientes individuales, o como retenedor de puente.

En la restauración de un solo diente, la corona 3/4 está inclinada - cuando la caries afecta la superficie proximal y lingual, ya sea directamente o por extensión, y la cara vestibular está intacta y en buenas condiciones estéticas.

Las inclinaciones de la corona 3/4 como retenedor de puente difiere un poco de sus aplicaciones como restauración simple.

Se puede utilizar como pilar de puente, se puede aplicar en cualquier diente anterior o posterior.

C O N T R A I N D I C A C I O N E S

No. debe hacerse corona 3/4 en dientes anteriores cuyas coronas clínicas sean cortas, a no ser que se asegure una retención adicional por medio de pins. Los incisivos con las paredes coronales muy inclinadas suelen estar contraindicadas, porque la penetración profunda de las ranuras proximales en la región incisal, para conseguir dirección de entrada conviene en las zonas cervicales de la preparación, puede afectar la pulpa.

CORONA TRES CUARTOS ANTERIOR

Las coronas tres cuartos pueden utilizarse en cualquiera de los dientes anteriores. Antes de iniciar cualquier preparación dentaria, debe determinarse con exactitud la forma de contorno, sobre todo de la cara labial y las proximales. Se extendera a zonas limpiables, pero sin un despliegue exagerado de metal. Para evitar esta visualización de metal indeseable, habrá que determinar desde labial la ubicación exacta de los margenes labioproximales y el incisal. El borde gingival se ubica algo por debajo de la cresta del tejido gingival, siguiendo su curvatura. En caso de retracción gingival, donde queda expuesta la unión cementoadamantina, no se intentará llevar el borde por debajo de esa línea. Las fuerzas oclusales verticales que actúen sobre la corona 3/4 anterior darán resultados horizontales. Por consiguiente, -- las fuerzas desplazantes volcarán o rotarán la restauración para sacarla de la cavidad. El volcamiento es hacia lingual y la rotación ocurre hacia mesiolingual o distolingual. La cara lingual de la preparación tiene dos superficies planas, una a cada lado de la cresta lingual central, que extienden hasta los cortes proximales. El tuberculo lingual, o cingulo, se respeta lo más posible para conservar tejido dentario y porque su superficie lingual ayuda a la retención de la preparación.

Para que los surcos proximales ejerzan su máxima resistencia al desplazamiento, es menester ubicarlos de la manera siguiente:

- 1.- Serán paralelos a los dos tercios incisales de la cara vestibular.
- 2.- En su mutua relación gingivoincisal serán casi paralelos.
- 3.- Su convergencia incisal no excederá más de 5° el paralelismo.

La realización de los surcos proximales paralelos a los dos tercios incisales de la cara labial resulta en lo siguiente:

- 1.- Se forma un retenedor que permite en forma automática que su margen labial se extienda a zona limpiable.
- 2.- Crea un retenedor que abarca 3/4 de la circunferencia del diente.
- 3.- Usar una piedra de diamante o fresa fina, en punta.

La manera más simple y cómoda de hacer los cortes proximales, es usar un diamante o fresa muy fina troncocónica. Se ubica por lingual - del punto de contacto, alejando por lo menos en la medida del propio espesor respecto del área de contacto. El propósito del primer corte es - eliminar el área de contacto. Cortes proximales cuidadosos mantendrán la forma labial normal del diente sin un despliegue innecesario de metal.

Surcos incisales de refuerzo. Se prepara un bisel o plano labiolingual y se lo lleva en dirección mesiodistal para unir las zonas - proximales talladas. El ángulo del plano hacia labiolingual será de -- unos 45° respecto del eje longitudinal. Las ruedas de diamante o las - fresas de cono invertido pueden servir para efectuar este corte. El -- propósito del plano inclinado es brindar a la porción incisal del diente un volumen adecuado, de alrededor de 1 mm de espesor.

Preparación lingual. La reducción de la cara lingual suele ha-

cerse en dos etapas. La primera comprende la remoción del esmalte de cara lingual en una profundidad mínima de 0.5 mm, desde la cresta del cingulo al margen lingual del plano incisal. La preparación de la cara lingual puede efectuarse con piedras de diamante en forma de barril o de ruesa. La reducción del esmalte lingual ubicada entre la cresta del cingulo y la cresta de la enclá. Esta fase puede posponerse hasta después de efectuar los surcos proximales. Será paralela a éstos para producir otro plano retentivo. Se utiliza una piedra de diamante cilíndrica o troncocónica pequeña.

Surcos incisales. Se forma con dos planos uno labial y otro lingual que se encuentra en ángulo recto o ligeramente agudo. El fondo del surco se encuentra en dentina justo hacia lingual de la lámina labial del esmalte. La pared labial del surco incisal tendrá dos veces la longitud de la lingual. El surco incisal será paralelo al contorno general del incisal labial. Al iniciar la rielera incisal, se ubica una fresa o una piedra de diamante de cono invertida pequeña en el centro del plano incisal, en tal posición que la base del cono de la piedra o fresa mire hacia lingual y sus lados lo hagan hacia la lámina labial del esmalte. La piedra se mueve de mesial a distal; en forma gradual se corta un suco en V. El plano labial es dos veces más alto que el lingual. Después de dar al surco la profundidad deseada con el instrumento cortante, los planos labial y lingual deben terminarse con discos de papel fino.

Preparación del margen cervical. La cavidad para una corona parcial termina algo por debajo de la cresta de la enclá en un chanfle o bisel. Use una piedra de diamante troncocónica fina (de punta redondeada), ubíquela en un surco proximal y muévala con lentitud hasta el otro, ida y vuelta, hasta lograr el chanfle. El diamante deberá mantenerse -- paralelo a los surcos proximales mientras se corta el chanfle.

CORONA TRES CUARTOS POSTERIORES

En los dientes posteriores se usan dos clases de coronas tres cuartos, tanto para los superiores como para los inferiores. Una de ellas es la preparación en caja, que básicamente es una preparación para incrustación meso-oclusodistal (MOD), con las superficies lingual y oclusal talladas e incluidas en la preparación. La otra clase es la preparación en ranura que es más conservadora, y no entra en el interior de la corona del diente tan extensamente como el tipo en caja.

INDICACIONES .

La corona parcial posterior puede aplicarse en la mayoría de los dientes posteriores con cantidad suficiente de estructura dentaria, su uso se indica de modo principal en aquellas con vitalidad pulpar.

LAS VENTAJAS SON:

- 1.- La preparación es conservadora.
- 2.- Puede limitarse al esmalte en particular.
- 3.- Los surcos retentivos suelen estar distantes de la pulpa.
- 4.- La restauración posee retención mecánica suficiente.

PREPARACION EN FORMA DE CAJA.

Las cajas mesiales y distal se tallan para retirar la caries o las obturaciones que pueda haber. Se ensanchan hacia la cara oclusal para facilitar la toma de impresiones y se unen a través de la cara oclusal mediante una caja oclusal. Las paredes proximales vestibulares se pueden tallar dándoles un acabado en tajada, o en forma de caja similar a una cavidad para incrustaciones directas. El terminado en tajada expone más oro en la cara vestibular que el terminado en forma de caja. Es conveniente terminar la superficie proximal mesial con una caja y la -- distal con un corte en tajo.

La superficie oclusal de las cúspides vestibular y lingual se reduce de manera homogénea, retirando más o menos 1 mm de sustancia dentaria. Los márgenes donde las cajas proximales se continúan con los tajos se -- biselan o se redondean; la misma terminación se hace en el sitio donde la llave oclusal se confunde con la superficie oclusal de la preparación. Las paredes cervicales se biselan.

P R E P A R A C I O N

- 1.- Antes de empezar la preparación, hay que establecer la posición de -- todos los márgenes. La posición de los márgenes se determina de -- acuerdo con las áreas inmunes y con los requisitos estéticos. Al -- principio del tallado hay que mantener una actitud conservadora en lo que respecta a la extensión.
- 2.- Se desgasta las paredes axiales con una punta de diamante cilíndrica de paredes inclinadas. Se talla la superficie lingual, de fácil acceso, para retirar todos los rebordes axiales, establecer una inclinación conveniente acorde con la dirección de entrada de la restauración y del puente, y permitir que se pueda en la restauración 1 mm de oro en el tercio oclusal. A continuación, se hace lo mismo con la superficie proximal libre, extendiendo el corte hasta la marca en la cara vestibular del diente.
- 3.- Con la misma punta de diamante se desgasta la superficie oclusal -- del diente. El esmalte se reduce homogéneamente en toda la superfi cie oclusal en cantidad suficiente para permitir 1 mm de oro en la restauración. Atacando desde la parte lingual se desgasta la cúspide lingual. Cambiando la aproximación a la parte vestibular, se talla la cúspide vestibular hasta la línea terminal vestibular que ya se había marcado previamente. Es recomendable detenerse un poco antes de la línea terminal para facilitar las operaciones finales.

- 4.- Se talla la superficie axial restante que es la que está en contacto con el diente contiguo. Esto se hace con una punta de diamante puntiaguda. La superficie proximal se desgasta desde la cara lingual; el tallado se continúa hasta la línea terminal vestibular. Cuando los espacios interdentarios son muy estrechos, puede ser -- necesario detener el corte en la zona de contacto y completar el tallado con un disco de carborundo de acero para evitar la eliminación innecesaria de esmalte vestibular.
- 5.- Se talla las cajas proximales para eliminar caries o restauraciones previas. Si se alcanza el tamaño máximo para las cajas y aún queda caries, ésta se elimina con una fresa redonda, o con un excavador de cuchara, y se restaura la forma de la cavidad con un -- fondo de cemento.
- 6.- Se corta la llave oclusal para unir las dos cajas a través de la superficie oclusal del diente, con la fresa que se utilizo para tallar las dos cajas en la llave se penetra hasta la dentina, a no -- ser que haya que profundizar más por caries u obturaciones previas--
- 7.- Con un terminado cuidadoso de la preparación se asegura margenes -- fuertes de esmalte y líneas terminales bien definidas. Cualquier reborde o exceso se elimina de la cavidad, y se alisan las paredes internas para facilitar la toma de impresión. Las paredes y los margenes proximales vestibulares se pueden alisar fácilmente con discos de lija se pueden pulir la mayor parte de la pared lingual, especialmente los ángulos meso y distoaxiales. La parte oclusal de las cuspides vestibular y lingual se termina con una piedra pequeña de carborundo en forma de rueda.

PREPARACION EN FORMA DE SURCO

La preparación tres cuartos en surco es igual básicamente al tipo en cajas, excepto en las cajas proximales se sustituyen por surcos que no sacrifican tanta sustancia dentaria. Los surcos proximales se co--

nectan por la cara oclusal por otro surco que puede penetrar o no en la dentina. Para lograr la mejor estética, y el mínimo de exposición de oro, se termina la superficie vestibular con un bisel. La superficie distovestibular se puede terminar, con un tajo, sin considerar la estética, y así se asegura una resistencia máxima al borde de esmalte.

P R E P A R A C I O N

Los pasos son similares a los de tipo de caja. Pero presenta unas modificaciones en los pasos siguientes:

- 1.- Los surcos proximales se tallan con una fresa No. 170 L, llegando hasta 0.5 mm de la línea terminal cervical. Se puede variar la anchura de los surcos mediante tallados laterales con la fresa, fluctando el ancho entre 1 y 2 mm, según el caso.
- 2.- Se talla un surco através de la superficie oclusal para que -- sirva de unión entre los extremos oclusales de los surcos proximales. No es necesario extender este surco hasta la dentina, a no ser que exija la remoción de la fisura central.

MEDIA CORONA MESIAL

La media corona mesial se conoce como corona tres cuartos mesial. - La preparación incluye la mitad mesial de los tres cuartos de la corona. La retención se obtiene, con los surcos de las superficies vestibular y lingual, los cuales se tallan siguiendo la misma dirección de las fisuras linguales y vestibular del diente.

La media corona mesial cumple sus funciones como un buen retenedor de puentes, una situación se presenta cuando la relación de contacto entre el segundo y el tercer molar mandibular está en el nivel normal, pero la inclinación mesial de ambos molares ocasiona un problema en la dirección de entrada del puente. Cuando existe una inserción epitelial alta en la superficie distal de un último molar.

PREPARACION

- 1.- Las superficies vestibular, mesial y lingual del diente se tallan con una punta de diamante cilíndrica de paredes inclinadas. Con la misma punta de diamante se talla la cara oclusal de las dos -- cúspides mesiales. El desgaste debe permitir 1 mm de oro en la superficie oclusal y sobre el tercio oclusal de las superficies -- axiales. A medida que se acerca a la parte cervical se reduce el espesor del oro.
- 2.- La superficie oclusal se abre como si fuera una cavidad para incrus tación de clase I, tallando únicamente en dentina sobre el piso -- pulpar con una fresa de carburo No. 171 L.
- 3.- Se usa la misma fresa para tallar los surcos en las superficies -- vestibular y lingual, los cuales deben ser alineados con las demás preparaciones de retenedores incluidos en el puente.
- 4.- El surco, o caja mesial, se excava con la misma fresa. Su exten-- sión dependerá de la condición del diente.
- 5.- Se termina la preparación con discos de lija, fresa de pulir y piedra de carborundo fina.

RETENEDORES INTRACORONALES

Los retenedores intracoronales entran profundamente en la corona del diente, al contrario de los retenedores extracoronales. La incrustación intracoronaria es la más simple de las restauraciones coladas. Es de -- amplio empleo en la reparación de lesiones oclusales, gingivales y proximales. Las restauraciones intracoronales se valen para su retención de un efecto tipo cuña y ejercen cierta presión contra las paredes del diente.

Las incrustaciones que se usan como retenedores de puentes son: la -- meso-occlusodistal (M.O.D.); la meso-oclusal (M. O.), o disto-oclusal - (D O). La incrustación de tipo MO o DO se usan, en los bicúspides acompañados de un conector semirrígido.

INCRUSTACION MESO-CLUSO DISTAL

La incrustación que se utiliza con más frecuencia como retenedor de puentes es la MOD. Se debe de proteger las cúspides vestibular y lingual, para evitar las tensiones diferenciales que se producen durante la función entre la superficie oclusal del diente y la restauración.

Protección oclusal. Cubriendo la superficie oclusal de los pilares - se previenen el desarrollo de tensiones diferenciales entre el retenedor y el diente, que pueden desplazar el retenedor. En un diente, destruido - por caries o por tratamiento previo, se necesita la protección oclusal para reforzar la sustancia dentaria remanente y protegerla de las fuerzas -- oclusales. La protección oclusal no presenta, casi nunca, problemas estéticos en los molares, pero en los bicúspides y especialmente en los superiores, la protección oclusal puede mostrar más oro de lo que desea el paciente. En estos casos se reduce la protección oclusal de la cúspide vestibular y, limitando la preparación en la superficie oclusal sin extenderse hasta la cara vestibular para que no quede visible el metal en esta superficie. La protección oclusal se obtiene reduciendo la superficie oclusal del diente. Se retira una capa de tejido de espesor uniforme de toda la superficie oclusal. En casi todos los casos, se hace un bisel a lo lar

go de los márgenes vestibular y lingual de la superficie oclusal, aunque el del margen vestibular se puede omitir para limitar la cantidad de oro que queda a la vista. El bisel invertido facilita la adaptación final y el terminado del borde del metal, al mismo tiempo proporciona una protección adicional a la unión con el esmalte. La cantidad de tejido que se tiene que eliminar puede estimarse en 1 mm, aproximadamente.

FACTORES DE RETENCIÓN. Las cualidades de retención de una preparación MOD están regidas por las condiciones de sus paredes axiales. Esto incluye las paredes axiales de la llave-guía oclusal y las paredes axiales de las cajas y cortes proximales. Las características importantes de las paredes axiales que intervienen en la retención son: la longitud oclusocervical de las paredes y el grado de inclinación de éstas. Cuanto más largas son las paredes axiales, mayor es la retención de la preparación, y cuanto menor sea el grado de inclinación mayor es la retención. La longitud de las paredes axiales está limitada por la extensión de la corona clínica y se debe aprovechar todo lo que sea posible la longitud de la corona del diente. La inclinación, se requiere un mínimo de 5 grados en la divergencia de las paredes axiales hacia la superficie oclusal para facilitar la toma de impresión. El aumento en la inclinación disminuye la retención del retenedor.

RETENEDOR ADICIONAL. La base de los dispositivos de retención adicional es la que sustituye las cualidades incompletas de la longitud axial y de la inclinación mínima necesaria. Son cavidades dentro de una cavidad que proporciona una segunda oportunidad para conseguir recursos que falta en la preparación misma. El método más usado es el de colocar pequeños --permos (pins) en posiciones estratégicas de la preparación. Otro procedimiento es el de cortar escalones en posiciones adecuadas, de tamaño un poco mayor que los pins más grandes. Los canales para pins se pueden situar en la pared cervical de la zona proximal de la preparación. Se puede colocar un orificio para pins en el extremo de la extensión vestibular de la cavidad y, en posición similar, en la extensión lingual. También se pueden perforar los canales en la región de las cúspides. La profundidad del ori

ficio para el perno es de 1 a 2 mm. Varios canales para pins de profundidad (1 mm) ayudarán a la retención de la preparación. La dirección de -- los canales debe coincidir, con la dirección general de entrada del puente. Los canales con paredes inclinadas dan resultados satisfactorios; el orificio guía se puede perforar con una fresa redonda No. 1/2, o una fresa pequeña de fisura, y el canal para el pin, con una fresa No. 700, terminando con una fresa No. 600.

Los escalones son cortes en las paredes de la cavidad en posición si milar a los canales para pins. Se puede hacer un escalón en forma de sur co o ranura en la pared cervical cerca de la superficie axial. La profun didad puede variar de 1 a 2 mm y la dirección debe de coincidir con la lí nea de entrada del puente. Puede excavar en cualquier posición conve niente del piso de la pulpa de la preparación haciendolos redondeados, o de cualquier otra forma apropiada.

INCRUSTACIONES DE CLASE II

INCRUSTACIONES MESO-OCUSALES Y DISTO-OCUSALES.

Las incrustaciones de dos superficies se aplican a los bicúspides en unión con un conector semirrígido. La incrustación de clase II abarca me nos sustancia dentaria que la M O D y es de gran ayuda cuando se quiere - exponer lo menos posible de metal.

La incrustación de clase II se puede preparar con un acabado proxi mal en tajo o en caja. Las cualidades retentivas de las incrustaciones - meso-occlusales y disto-occlusales son las mismas que en los retenedores -- M O D. La retención adicional en las obturaciones de clase II se puede - obtener colocando pins estratégicamente. Las posiciones más adecuadas -- son: la pared cervical y el extremo de la llave-guía oclusal. En el ex tremo de la llave-guía oclusal se puede perforar un perno una ranura, que pueden ser, de 3 a 4 de longitud.

RETENEDORES PINLEDGE

Este tipo de retenedores se utiliza en dientes anteriores, tanto superiores como inferiores.

El retenedor Pindlege combina la retención y la estética. La retención se logra por dos o tres pins en la superficie lingual del diente, -siguiendo la dirección del eje longitudinal del diente.

La preparación se extiende hasta las superficies proximales para situar los bordes en áreas inmunes.

C L A S I F I C A C I O N

1.- Preparación Pinledge bilateral.

Esta preparación abarca la superficie lingual y las superficies proximales, en las zonas inmunes. La superficie lingual queda cruzada por dos crestas, la incisal y la cervical. En la superficie lingual se hacen tres eminencias, una a cada extremo de la cresta incisal y otra en el centro de la cresta cervical.

Con una fresa se harán tres canales en el centro de cada una de estas eminencias, biselándose al borde incisal. Con corte en forma de tajada se unirán las superficies proximales con la superficie lingual del muñón.

La mayor parte de la restauración es de espesor delgado, ya que raras veces penetra en el cemento.

2.- Preparación Pinledge unilateral.

Es esencialmente igual a la bilateral, con la diferencia que sólo abarca una superficie proximal.

Uno de los lados termina en la cresta del borde lingual se hará un zurco cortado en la dentina, desde el extremo de la cresta incisal hasta cervical.

INDICACIONES

1.- En piezas libres de caries o de obturaciones previas, o bien - que no sean muy extensas.

2.- En cavidades orales donde la actividad cariosa sea baja.

Con este tipo de restauraciones se obtiene una retención en un corte mínimo y una estética excelente por ser la preparación por la superficie lingual.

DISEÑO

1.- POSICION DE LOS MARGENES PROXIMALES. Estos margenes se colocan lo suficiente hacia la superficie vestibular para mejorar la limpieza.

Cuando existe un punto de contacto con un diente contiguo, se amplía la preparación para eliminarlo y se confecciona éste en la restauración. Cuando el diente contiguo es una pieza intermedia del puente se determina la posición del margen proximal del pindlege en relación con la pieza intermedia.

2.- POSICION DE LOS MARGENES CERVICALES. Generalmente se sitúan en la corona anatómica del diente. El tamaño de la extensión cervical se decide según los requisitos de retención, pero no deben extenderse hasta cemento.

3.- PREPARACION DE LAS CRESTAS. La cresta incisal se extiende a través de la cara lingual siguiendo el contorno del borde incisal del diente. La cresta debe hacerse lo más cerca posible del borde incisal y su espesor dependerá del espesor vestibulo-lingual del diente.

Se recomienda hacer el corte cerca del borde incisal y después ir bajando la cresta en dirección cervical. La cresta cervical se talla en la parte más sobresaliente del tubérculo lingual y se extiende hasta -- unirse con el corte del borde marginal de las caras proximales.

4.- POSICIÓN DE LAS EMINENCIAS Y DE LOS PINS. Las eminencias se realizan a cada extremo de la cresta incisal y en la cresta o escalón cervical. Su posición determinará la dirección de los pins, y éstos a su vez quedan superitados a la situación y tamaño de la cavidad pulpar. Los recesos del escalón incisal se hacen lo más proximal posible.

Los pins deben entrar en la dentina, lo más cerca posible de la -- unión amelo-dentinaria. La eminencia del escalón cervical puede colocarse en la mitad o a un lado.

El pins sigue la dirección del eje mayor del diente, si el pins se inclina hacia pulpa, se debe tener cuidado de no lesionarla.

5.- DIRECCION DE LOS PINS Y SU PROFUNDIDAD. Los pins condicionan la línea de entrada de la restauración, y éstos deben seguir un patrón de inserción compatible con las de los retenedores del puente.

Los pins deben variar en longitud de 2.5 a 3 mm. variando la longitud según el caso, sin ser necesario que tengan el mismo tamaño. Se debe examinar cuidadosamente el caso antes de diseñar los pins y en casos difíciles puede ser necesario que se haga uso de coronas telescópicas - en los otros pilares, o bien hacer uso de un conector semirrígidos para compensar el problema de alineación.

La entrada de los pins deben ser correcta, y sólo un profesional - con experiencia puede lograrlo, y un principiante debe ayudarse de cualquier medio que le sirva de guía.

6.- TERMINADO CERVICAL. Puede ser sin hombro o con bisel. El terminado sin hombro permite mayor conservación del tejido y el terminado con bisel proporciona una línea final más fácil de descubrir y con mayor espesor en la parte cervical de la preparación.

M O D I F I C A C I O N E S

1.- En casos en que existen caries u obturaciones que han destruido parte del tejido necesario para hacer un canal, se puede reemplazar

Este por una caja con línea de entrada igual a la de los pins y orientada en dirección incisal. La pared vestibular de la caja se biselará para un margen fuerte de esmalte. La pared lingual se redondeará para facilitar el colado. La pared cervical se debe biselar en el borde gingival continuándose con la línea terminal cervical de dicha preparación.

2.- La modificación utilizando caja proximal se usa cuando hay que colocar un anclaje de precisión en la restauración para un puente removable, asegurándose que el tamaño de la caja sea de tamaño suficiente para acomodar al anclaje dentro del contorno normal del diente.

3.- Con frecuencia los dientes anteriores presentan una superficie lingual cóncava muy definida, complicando el diseño y la ejecución de la preparación. La modificación consiste en colocar la cresta incisal más hacia cervical y el margen incisal a mayor distancia del borde incisal. De esta manera no se toca el borde incisal, conservando la translucidez de esta zona.

PINLEGE CON PINS PARALELOS

Estos pins son de menor diámetro, por lo que la impresión no permite hacerse inyectando el material, sino que se requiere de pins de plástico o metálicos para poder tomar la impresión.

Los canales de paredes paralelas se perforan con un taladro en forma de rosca con una fresa No. 700. La alineación debe ser más precisa, ya que los pins son paralelos, y esto se puede realizar con un aparato paralelizador cuando hay que hacer más de un retenedor.

Los pins que se utilizan en la impresión son de menor diámetro que el taladro con el que se hacen las perforaciones (estos taladros son fabricados especialmente para contra-angulos de la pieza de mano).

P R E P A R A C I O N

1.- El límite vestibular de la extensión proximal se determina colocando las carillas de las piezas intermedias en posición y se marca con un lápiz el límite vestibular en el diente a preparar.

2.- Con una punta de diamante en forma de uso, se desgasta la superficie lingual 0.3 mm. sin llegar a dentina, controlándose el espacio libre de los dientes antagonistas con cera blanda en oclusión céntrica.

3.- El borde proximal lingual, junto al espacio desdentado se talla con una punta de diamante cilíndrica, mayor que para una corona -- tres cuartos, sin afectar los ángulos incisales y sin adentrarse a la superficie lingual.

4.- El cingulo se talla con la misma fresa.

5.- La superficie proximal que está en contacto con el diente contiguo se talla con una punta de diamante fina de extremo afilado o con un disco de carborunda de una luz, evitando dañar a la pieza contigua.

6.- La cresta incisal se talla con una punta de diamante cilindrica de paredes inclinadas, por debajo del borde incisal desgastando la superficie lingual hasta lograr un escalón de 1 mm. de anchura.

7.- Con la misma fresa se forma la cresta cervical en la parte -- más pronunciada del tubérculo lingual, siendo un poco más profundo que la cresta incisal. Se termina y se suavizan las crestas con fresas -- Nos. 701 y 601.

8.- Las eminencias para los canaliculos de los pins se tallan con una fesa No. 701, penetrando la mitad de la fesa y después se hace el ensanchado con esta misma. Las eminencias se suavizan y se pulen con una fresa especial.

9.- Con una piedra de carborundo se alisa y se bisela la superficie lingual, estableciendo protección incisal.

10.- Si existiese aún esmalte en las eminencias donde irían las perforaciones, se hacen pequeños agujeros de partida a través de todo el esmalte restante y penetrando hasta la dentina. Estos se realizan poco profundos y con la misma dirección de los canales de los pins.

Los agujeros guías se perforan con una fresa de 1/2 hasta 3 mm. de profundidad utilizando la pieza de mano de baja velocidad. Si es posible se utiliza un aparato paralelizador.

11.- La preparación se termina con discos de lija mediana, redondeándose todos los ángulos punteagudos. La línea terminal cervical se alisa con una fresa de pulir No. 242.

RETENEDORES INTRARRADICULARES

Los retenedores intrarradiculares se utilizan en dientes desvitalizados cuando no es posible salvar los tejidos coronarios. Se aplican a dientes anteriores y, a veces bicúspides. En los posteriores con menos destrucción de su estructura coronaria, o en las que tengan una raíz menos favorable, se puede construir un muñon artificial de amalgama o composite retenido por pins. La corona Richmond es la corona intrarradicular, o con espigo, y ha sido utilizada en variedad de formas a través de muchos años.

REQUISITOS PARA LA RECONSTRUCCION TRADICIONAL CON PERNO Y MUÑON:

- 1.- Lo ideal es que la longitud de los pernos sea igual, por lo menos, a la longitud de la corona clínica prevista.
- 2.- El perno debe tener un tope oclusal que impida su desplazamiento apical. Pues de tal desplazamiento suele producirse la fractura de la raíz preparada.
- 3.- Se incluirá en la preparación una resistencia a las fuerzas de rotación.

OBTENCIONES DEL ESPACIO RADICULAR PARA LOS PERNOS.

La eliminación del material de obturación endodóncica de la raíz tratada representa un paso crítico en la restauración final del diente.

Se pondrá cuidado al realizar este procedimiento, y se empleará el método más seguro para la remoción. Si se lo perfora, significaría la pérdida de la pieza. Los dos tipos más comunes de materiales de obturación radicular son:

- 1.- Semisólidos: gutapercha, cloropercha y diversas pastas.
- 2.- Sólidos: conos de plata.

TECNICA ESPECIFICAS PARA ELIMINAR UNA OBTURACION RADICULAR.

SEMISOLIDO.

PASO 1.- Caliente a la llama un condensador de Luks e insértelo por un momento en la obturación, con lo cual ésta debiera adherirse al instrumento; se repite hasta alcanzar la profundidad suficiente.

PASO 2.- Mediante el empleo de escariadores y limas, se ensancha el -- conducto para dar lugar adecuado al perno. El uso de cloro-- formo, para reblandecer y facilitar la ardua remoción de la - obturación es útil. También pueden emplearse los escariadores de Pezzo, que aprehenden el material.

SOLIDO.

El uso de conos de plata para obturar conductos anteriores suele implicar el empleo de una técnica de corte por retorcimiento que deja el -- ápice sellado en 2 a 4 mm, según el diente. Si se empleara cualquier -- otro material sólido para rellenar el conducto, habrá que eliminarlo minuciosamente para procurar espacio al perno. Si la remoción resultara imposible, se prepara un sancho cervical en torno de la circunferencia - íntegra del diente tratado. Para sopesar la posibilidad de perforación frente a los ideales tradicionales de estabilización coronarradicular se debe emplear el juicio clínico, es decir, la longitud quizá deba ser sacrificada o modificada por seguridad.

CORONA CON MUÑON Y ESPIGÓ.

La corona con muñon y espigo se usa en incisivos, caninos y bicuspídes superiores e inferiores como anclaje de puentes y como restauraciones individuales.

La preparación consiste en eliminar todo lo que de la corona y la conformación de la cara radicular. Los márgenes de la cara radicular por debajo de la encía en los bordes vestibular y lingual, aunque este último se puede dejar más corona en relación con la encía, si se desea.

El contorno de los tejidos gingivales determina el contorno de la preparación; el margen del hombre se determina con un bisel de 45 grados si se va a colocar una coron- veneer, y sin bisel, cuando la restauración final es una corona Jacket de porcelana. La entrada del conducto se bisela; se alisa el conducto radicular del diente hasta conseguir un canal de paredes inclinadas cuya longitud debe ser, por lo menos, igual a la de la corona clínica del diente y, preferible un poco más larga si lo permite la longitud de la raíz.

CONSTRUCCION DEL MUNON COLADO.

El muñón se puede hacer directamente en la boca, o indirectamente en un troquel sacado de una impresión de material a base de caucho.

El método directo. Se afila en un extremo un pedazo de alambre - tres veces mayor que la longitud de la corona clínica del diente y la superficie se hace un poco rugosa con un disco de carborundo. Se calienta el alambre a la lama y se cubre con cera pegajosa. A continuación, se derrite cera de incrustación en la parte superior de la cera pegajosa, y cuando la cera todavía está blanda, se coloca el alambre - en su posición en el diente. El exceso de cera que queda alrededor de la entrada al conducto radicular se condensa sobre la superficie radicular, y la mayor parte del exceso se corta con una espátula caliente; a continuación, se examina la impresión en cera del conducto. Si la impresión de entrada del conducto y del bisel es satisfactoria, no tiene importancia si la impresión incluye el resto de la superficie del conducto a todo lo largo de la longitud del alambre, con tal de que el alambre se haya colocado bien en su posición. Se vuelve a colocar en posición el alambre y la impresión, teniendo cuidado de no dejar que el

alambre se suelte. Con un pedazo del mismo alambre que se usó en la impresión del conducto se perfora axialmente una barra de cera blanda, de un tamaño similar al del muñón. Se esculpe el muñón en cera hasta conseguir la forma que se estime conveniente, no es necesario conseguir la forma definitiva del muñón, porque esto se puede hacer con facilidad tallando el colado. El muñón se hace de manera que parezca a la preparación para la corona veneer y se aplica los mismos principios. El molde en cera del muñón se cubre con revestimiento y se hace el colado, se completa la forma final y se pule. Se prueba el colado en la boca y se hacen los ajustes que sean necesarios. Una vez hecho esto, se cementa el colado y la confección de la restauración, se prosigue, considerando la preparación como si fuera para una corona veneer.

OTRA TECNICA ES LA FABRICACION DE UN PATRON DE ACRILICO.

Mediante un ensanchador de Peso provisto de un poco de algodón, lubrique el canal con vaselina. Recorte un bebedero de colado de plástico macizo, de calibre 14 de modo que ajuste con la holgura en el canal y que llegue hasta el fondo del trayecto ensanchado. Llene con un instrumento de modelar, tanto como sea posible, la boca del canal con la mezcla de resina acrílica. Pinte con monómero el bebedero de plástico e introdúzcalo hasta el fondo del canal. Asegúrese de que en este momento esté cubierto de resina el bisel exterior. Cuando la resina empieza a fraguar, muévase la espiga de plástico hacia arriba y hacia -- abajo para asegurarse de que no ha quedado atrapada por algún socavado del interior del canal. Cuando la resina ha polimerizado del todo, re tire la espiga del canal y asegúrese de que ha llegado hasta el fondo de la zona ensanchada. Vuelva a lubricar con vaselina el canal y reinserte la espiga de acrílico; haga una segunda mezcla de resina y colóquela alrededor de la espiga que sobresale, hasta conseguir un grueso suficiente para tallar un muñón. El patrón no debe presentar ni rugosidad ni socavados, y debre tener exactamente la forma del muñón arti-

ficial definitivo. Se continua la preparación como si fuera una corona vencer.

Los medios para ganar la necesaria retención en las piezas posteriores depulpados, depende de la cantidad de estructura coronaria perdida y de la configuración de las raíces. Si en un molar todavía quedan dos cúspides soportadas por dentina sana, debe reconstruirse con amalgama o composite retenido por pins y luego prepararlo para una corona.

En las piezas que van a ser restauradas con núcleo de amalgama o composite retenidos por pins, es de capital importancia evitar la perforación lateral. Se tiene mucha mayor libertad para profundizar los pozos que en los dientes vitales. Los pozos pueden taladrarse con una dirección más hacia pulpa, ya que la penetración en la cámara pulpar no tiene importancia. La retención auxiliar que ofrecen los pins ayudan al muñón a mantener la restauración final.

C A P I T U L O V.

PIEZAS INTERMEDIAS DE PUENTES

Pieza intermedia o p ntico es la parte del puente que reemplaza al diente ausente.

El oro, la porcelana y el acr lico, son los materiales m s empleados. La propiedad que exige el material, lo consideramos como requisito f sico y los distintos aspectos del dise o, como requisito biol gico.

FACTORES FISICOS:

- 1.- Debe resistir las fuerzas de oclusi n, sin sufrir alteraci n.*
- 2.- Debe tener suficiente rigidez, para que no sufra flexiones -- ocasionadas por las fuerzas funcionales, pues de lo contrario aflojar a los retenedores de las piezas pilares, o fracturar n las carillas de las piezas intermedias.*
- 3.- Deben contar con la dureza suficiente para que evite el desgaste provocado por los efectos abrasivos del alimento, durante la masticaci n.*
- 4.- Deben contar con un correcto contorno anatómico.*
- 5.- Deben contar con un color que cumpla con las exigencias est ticas del caso.*

FACTORES BIOLÓGICOS:

- 1.- No deben ser irritantes a los tejidos orales.*
- 2.- No deben causar reacciones inflamatorias.*
- 3.- Sus contornos deben guardar armonia con los dientes antagonistas, en relaci n oclusal.*
- 4.- Sus superficies axiales deben permitir la limpieza del p ntico.*
- 5.- La relaci n pieza intermedia conresta alveolar debe cumplir - est ticamente evitundo que afecte la salud de la mucosa.*

Las piezas intermedias se clasifican de acuerdo al material empleado en:

- 1.- Piezas intermedias de oro.
- 2.- Piezas intermedias combinadas, que pueden ser:
 - a).- Oro-porcelana
 - b).- Oro-acrílico.

Las piezas intermedias de oro se utilizan en zonas donde la estética no es un factor primordial.

DISEÑO:

Básicamente el diseño es el mismo para todos los casos, respecto a las coronas axiales y a la morfología oclusal.

Las piezas intermedias debe asemejarse al diente perdido tanto en su morfología como con su relación con los dientes y tejidos, pero los espacios proximales juntos al pónico deben quedar más abiertos que en los dientes naturales y no deben tocar el borde alveolar. Este diseño permite una mejor limpieza y asegura la salud de los tejidos gingivales, aunque en la región anterior, es antiestético.

Por lo tanto se presenta un conflicto entre las demandas funcionales y los requisitos estéticos en el diseño de una pieza intermedia en la zona anterior.

PIEZAS INTERMEDIAS POSTERIORES.

Su descripción se divide en tres secciones:

- 1.- Superficies axiales.
- 2.- Superficie oclusal.
- 3.- Relaciones con mucosa.

La pieza intermedia se talla de manera que las superficies mesial y distal queden convergentes hacia cervical, reduciendo con esto al má

nimo que parte del pontico quede en contacto con la membrana mucosa.

Cuando dicha convergencia se lleva al máximo, la pieza intermedia queda completamente libre de contacto con mucosa.

LA SUPERFICIE OCLUSAL SE MODIFICA EN DOS ASPECTOS:

1.- Los bordes proximales se cambian de posición para ensanchar los contactos linguales. A veces los contactos vestibulares se abren en la medida que lo permite la estética, esto junto con los espacios proximales facilita la limpieza. El contacto distovestibular se puede ampliar sin que afecte la estética y el contacto mesiovestibular se -- producirá conservando la forma natural.

Las fuerzas funcionales que ejerce la pieza intermedia sobre las superficies oclusales se transmiten a los pilares que soportan esta - carga adicional. Para mantener dicha carga, la superficie oclusal de la pieza intermedia debe funcionar al máximo durante la masticación, - por eso debe definirse perfectamente las crestas y surcos.

RELACION CON LA MUCOSA:

El diseño de las piezas, sufre algunas variaciones en relación -- con el área mucosa subyacente del reborde alveolar.

Estas variaciones son el resultado entre la función y la estética.

La pieza intermedia solamente debe tocar la mucosa por razones -- estéticas, sin embargo, donde no queda visible el tercio cervical de - dicha pieza, no es necesario que ésta toque a la mucosa.

VARIEDAD DE PIEZA INTERMEDIA EN RELACION A MUCOSA:

- 1.- La pieza intermedia higiénica.
- 2.- La pieza intermedia superpuesta o adyacente en la cresta alveolar.
- 3.- La pieza intermedia en forma de silla de montar.

LA PIEZA INTERMEDIA HIGIENICA.

Esta pieza queda separada de la mucosa por espacio de 1 mm. aproximadamente; la superficie intermedia es convexa, para reemplazar a los molares inferiores.

LA PIEZA INTERMEDIA ADYACENTE AL BORDE ALVEOLAR.

Esta pieza se ajusta a la mucosa en la cara vestibular, y en la cara lingual presenta una curva que le aleja del borde alveolar, esta relación combina una buena estética en cara vestibular con fácil acceso al púntico y de los tejidos vecinos de la cara lingual. Este tipo de pieza está indicada cuando es necesario que quede en contacto con la zona de la cresta alveolar por razones estéticas.

Utilizándose en las bicúspides molares superiores, bicúspides inferiores y en la región anterior.

LA PIEZA INTERMEDIA EN FORMA DE SILLA DE MONTAR.

Este tipo de pieza se adapta a todo el borde alveolar, y es la que tiene más parecido a los dientes naturales.

El área de tejido que queda descubierto es mayor que la del tipo superpuesto, la base cóncava siendo la limpieza dificultosa.

El contacto de la pieza intermedia con la mucosa, no debe hacer presión alguna, ya que de inmediato se observará isquemia del tejido.

Al colocar un puente en posición debe pasar hilo dental entre la pieza intermedia sin dificultad y no provocar problemas al tejido.

PIEZAS INTERMEDIAS ANTERIORES.

Las piezas intermedias en la región anterior de la cavidad oral, la estética es de primordial importancia.

Se deberán realizar las caras vestibulares reproduciendo fielmen-

te a los dientes ausentes, con características de contorno y color.

Los contactos proximales y vestibulares, se confeccionan de manera que parezcan naturales, sin modificarlos como se hacen en los posteriores. Se utiliza la relación en silla de montar y la superpuesta a la cresta alveolar. La pieza intermedia higiénica puede usarse en la región de los incisivos inferiores, cuando exista resorción alveolar marcada.

Cuando se usa la relación superpuesta al reborde alveolar, se reduce la dimensión vestibulo-lingual del pónico a expensas de la superficie lingual, ampliándose los espacios interproximales linguales. La resorción de la cresta alveolar consecutiva a la pérdida de los dientes, complica la adaptación de las piezas intermedias anteriores. Este problema se presenta principalmente en los dientes superiores, donde la parte cervical del puente queda visible después de la extracción del diente, pero la reabsorción del alveolo produce el contorno del borde cervical de la pieza intermedia; ésta debe concordar con el diente contiguo, por lo que se modificará el contorno vestibular. En estos casos, se puede dar a la pieza intermedia una forma de raíz, que represente una zona de cemento expuesta o bien se puede hacer la parte correspondiente a la raíz con porcelana rosada, de manera que se continúe con el tejido alveolar y no se note a la vista.

Existe una gran variedad de facetas y respaldos para piezas intermedias. Describiremos las siguientes variedades de pónicos:

- 1.- Pónico con carilla de pernos largos.
- 2.- Pónicos Steele de respaldo plano.
- 3.- Trupónico Steele.
- 4.- Pónico Higiénico Steele.
- 5.- Pónico con carillas de pernos inversos.
- 6.- Pónico acrílico.
- 7.- Pónico de porcelana fundida.
- 8.- Pónico con borde de mordida de porcelana.
- 9.- Pónico completo de oro.

PONTICOS CON CARILLAS DE PERNOS LARGOS.

Las carillas prefabricadas o facetas de pernos largos se hacen en porcelana cocida al vacío y se encuentran moldes disponibles para -- cualquier forma de diente, ya sea del maxilar o de la mandíbula. Esta clase de facetas van sujetas a la pieza intermedia por medio de dos -- pernos, o espigas que sobresalen del respaldo y se insertan al oro, -- por medio de cemento. El respaldo se hace modelando en cera y haciendo el colado en oro.

Las carillas pueden ser talladas para adaptar al contorno y tamaño que se desee, y pulir posteriormente sin necesidad de barnizar.

Los márgenes de la carilla pueden ser biseladas para proteger la -- porcelana. En caso de que dicha carilla no lograse la longitud sufi-- ciente, se pueden hacer agregados de porcelana, fundiéndola a la faceta prefabricada.

PIEZA INTERMEDIA STEELE DE RESPALDO PLANO.

Son carillas prefabricadas tanto para dientes de la arcada superior como inferior.

Actualmente los moldes se hacen en porcelana fundida al vacío y en resina. Su ventaja principal es que se pueden reemplazar fácilmente, - en caso de fractura, por presentar un riel vertical deslizante en el -- respaldo. Si se seleccionan y se aplican correctamente se pueden conse-- guir magníficos resultados estéticos.

Para poderla reemplazar fácilmente en caso de necesidad, no se debe biselar ni proteger con oro en las zonas proximales. Estas carillas se fracturan con más facilidad que las equivalentes de pernos largos; - pero su sustitución en caso de problemas no representan ninguna dificul-- tad.

Los respaldos en resina se desgastan en las superficies proximales incisal y cervical. Se pulen éstas posteriormente. La carilla se coloca en el respaldo de cera, previamente modelado; se retira ésta y se hace el colado.

TRUPONTICO STEEL.

El trupóntico lleva porcelana en la superficie vestibular, en la zona de la mucosa y en la superficie lingual. La porcelana se desliza dentro de un respaldo de metal, lo mismo que en las carillas de respaldo plano, pero el riel está colocado en sentido horizontal.

Las facetas o carillas se fabrican para todos los dientes, excepto para los incisivos inferiores. Al igual que en un gran surtido en mol-des de resina, se aplican similarmente a las de respaldo plano.

ESTAS CARILLAS SE FABRICAN EN DOS FORMAS:

- 1.- En forma de cono que se usa para puentes inmediatos; y
- 2.- En forma de silla de montar que se usa en piezas intermedias - adyacentes a la mucosa y en forma de silla de montar.

Esta clase de piezas se usan cuando hay espacios amplios, ya que es difícil adaptarlas en regiones desdentadas pequeñas.

PONTICOS HIGIENICOS STEELE.

Se fabrican en porcelana al vacío y se aplican únicamente en molares y premolares inferiores, donde la estética no es primordial.

La porcelana entra en un perno similar al del trupóntico, pero no tiene extensión vestibular como éste.

El único objeto de la pieza intermedia higiénica, es permitir que la porcelano quede opuesta a la mucosa alveolar cuando se considera que

es más apropiada que el oro para mantener la salud oral. Estas piezas no se pueden colocar en casos con poco espacio vertical.

PONTICOS CON CARILLAS DE PERNOS INVERSOS.

Se utilizan dientes de porcelana para dentaduras como facetas. Estas se mantienen en posición con pernos de oro que se extienden desde el respaldo y que penetran en la porcelana.

Debido a que se utilizan varios pernos para unir la porcelana al respaldo, las fuerzas que caen sobre la superficie de unión-porcelana se distribuyen más ampliamente que en otras facetas para p^ónticos y - por consiguiente la incidencia de fracturas es más pequeña, lo que es muy favorable, ya que no se pueden sustituir fácilmente.

El tallado y adaptación poseen las mismas cualidades que para la de pernos largos.

PONTICO DE ACRILICO

El requisito básico es que se puede proteger el acrílico de la acción de las fuerzas oclusales. Las fuerzas intermedias en que la resina acrílica queda expuesta directamente a las fuerzas de la oclusión, fallan eventualmente.

Su reemplazo es difícil y con mucha frecuencia hay que volver a hacer todo el puente para conseguir un resultado satisfactorio.

Las piezas intermedias con facetas de acrílico, son muy versátiles y se pueden adaptar a cualquier situación clínica, sobre todo en espacios reducidos. Los resultados varían según la habilidad del técnico.

PONTICOS DE PORCELANA FUNDIDA.

En los p^ónticos de porcelana fundida al oro, se pueden colocar la porcelana sobre la superficie incisal u oclusal. El mejor resultado se obtiene colocando una fina capa de porcelana unida con el oro en -

una arista en forma de pluma. Para que el oro no se deforme durante el agregado de la porcelana es indispensable una buena infraestructura de oro.

PONTICO CON BORDE DE MORDIDA DE PORCELANA

Es una modificación del pónico Steele de respaldo plano para que el borde incisal quede en porcelana y translúcido.

Las facetas se fabrican en varios tonos de colores y en diversos moldes para piezas superiores e inferiores.

Este tipo de facetas dan buenos resultados estéticos, pero siempre y cuando las relaciones oclusales lo permitan. Se aplican de manera similar a los de respaldo plano.

Este tipo de carillas fácilmente se fracturan, por lo que el dentista debe considerarlo y debe facilitar un reemplazo al paciente para un futuro.

PONTICO COMPLETO DE ORO

Este tipo de pónicos se utiliza únicamente en molares inferiores donde la estética no es primordial.

Su diseño es igual al de las piezas intermedias higiénicas.

No producen reacción tisular desfavorable.

C O N E C T O R E S

El conector es la parte del puente que une la pieza al retenedor y representa un punto de contacto modificado entre los dientes.

Los conectores se pueden clasificar en:

- 1.- Rígidos o fijos.*
- 2.- Semi-rígidos.*
- 3.- Con Barra lingual.*

El más utilizado es:

1.- CONECTOR FIJO:- Como lo indica su nombre, proporciona una -- unión rígida entre el pñtico y el retenedor y no permite movimientos individuales de las distintas unidades del puente, un conector fijo -- se puede representar por un punto interproximal normal entre los dientes naturales, al cual se le ha aplicado una gota de líquidos. El -- líquido fluye alrededor del contacto y se mantiene en posición por la tensión superficial.

El conector colado se utiliza en los puentes que se hacen en un -- colado de una sola pieza, y el conector se encera al mismo tiempo que se enceran el retenedor y el pñtico.

El conector soldado se aplica cuando el retenedor y la pieza intermedia se encera y se cuellan con unidades separadas. El contorno del conector se establece cuando las piezas intermedias y el retenedor se unen por medio de soldadura durante la terminación y pulimento.

C O N E C T O R S E M I - R I G I D O

El conector semi-rígido permite algunos movimientos individuales de las unidades que se reúnen en el puente, la cantidad exacta de movimientos y la dirección dependen del diseño del conector.

Se utiliza en tres situaciones:

- 1.- Cuando el retenedor no tiene suficiente retención y hay que*

romper la fuerza transmitida desde el pñntico al retenedor por me
dio del conector.

2.- Cuando no es posible preparar el retenedor con su línea de
entrada que acorde con la dirección de la línea de entrada del --
puente y el conector semi-rígido comprensas esta diferencia.

3.- Cuando se desea descomponer un puente completo, en una o
más unidades.

CONECTOR CON BARRA LINGUAL.

Se extiende desde el retenedor hasta la pieza intermedia sobre
la superficie de la mucosa y no se aplica a la área de contacto se
usa cuando hay grandes diastemas entre los dientes anteriores y se
tiene que construir un puente. Los conectores fijos y semi-rígidos
solo se pueden usar cuando los dientes se tocan, de lo contrario se
varía el oro en el espacio interproximal, la barra lingual facilita,
el reemplazar dientes con puentes fijos, que respeta diastema natu-
ral, sin que quede exposición de oro en la zona interproximal.

C A P I T U L O VI.

TECNICAS DE IMPRESIONES

En la construcción de prótesis fija se utilizan diversas técnicas de impresiones. Durante muchos años, se usaron las impresiones con -- sustancias termoplásticas y bandas de cobre casi exclusivamente, junto con las impresiones de yeso para hacer los troqueles y los moldes de laboratorio. Estos dos materiales son rígidos y presuponen muchas limitaciones en el diseño de los retenedores. El perfeccionamiento de los materiales elásticos de impresión, y su aplicación clínica, han -- constituido una de las contribuciones más importantes a la odontología restauradora moderna. Hay tres clases de materiales de impresión: los materiales de impresión con base de caucho, los materiales de hidrocoloide agar y los materiales de alginato.

Los materiales a base de caucho se emplean para hacer impresiones de dientes preparados y para relacionar los modelos, y son los mejores para hacer los troqueles en electroplata. Los materiales de agar se -- utilizan para tomar impresiones de dientes preparados, para relación de modelos y para hacer moldes de estudio. Los materiales de alginato, -- que no son tan resistentes como los dos anteriores, se usan, en la toma de impresiones para modelos de estudio.

IMPRESIONES A BASE DE CAUCHO.

El primero de los materiales sintéticos de caucho para impresiones, el polisulfuro conocido como Thiokol, se utilizó como material de impresión, en odontología, hacia el año 1951. Poco después, otra goma sintética, un compuesto a base de silicón, se empezó a usar en la toma de -- impresiones dentales. Las propiedades físicas de estos materiales, y -- las distintas técnicas para tomar impresiones, se encuentran descritas ampliamente en la literatura odontológica.

Los cauchos Thiokol, más correctamente denominados por su término químico mercaptan, tiene un color marrón oscuro, debido a la preponde--

rancia del peróxido que se utiliza como catalizador. Se ofrecen en el mercado en dos tubos de metal blando, en uno de los cuales va la base de caucho blanca y, en el otro, el material catalizador marrón. Las gomas a base de silicona también se presentan en dos tubos similares, o a veces en frascos. Este material tiene un color pastel y, es más agradable estéticamente que los cauchos mercaptan.

Con los materiales de impresión de goma se han empleado dos técnicas clínicas que han tenido muy amplia difusión: el método con jeringa y cubeta y la técnica en dos tiempos. En el primer método, se inyecta un caucho de poco peso y de fácil volatilización en los detalles de las preparaciones de los dientes por medio de una jeringa especialmente diseñada. Inmediatamente después de hacer la inyección, se coloca en posición sobre la zona una cubeta cargada con un caucho de mayor peso. Cuando ha fraguado la impresión se retira la cubeta completa con la impresión. Con la técnica en dos tiempos, se toma primero una impresión de la boca usando un material más compacto en la cubeta; con esta impresión, no se pretende obtener todos los detalles, y se retira de la boca cuando la goma se ha endurecido. A continuación, se aplica una capa fina de una mezcla de caucho fino sobre la impresión previamente obtenida, la cual se vuelve a colocar en la boca, ajustándola firmemente. Cuando la impresión se ha endurecido, se retira la cubeta de la boca y se podrá observar que la nueva capa habrá reproducido todos los detalles de la preparación.

CONTROL DE LOS TEJIDOS GINGIVALES.

Para conseguir una impresión precisa de los margenes cervicales de los retenedores de puentes, que muchas veces están colocados en el surco gingival, hay que tomar ciertas precauciones, para que la pasta de caucho, o cualquier otro material de impresión, alcance estas regiones cuyo acceso es difícil. Casi siempre se aplican dos métodos comunes -- para la retracción del tejido gingival. Uno de ellos depende de la separación mecánica del tejido, y el otro se basa en una retracción fisiológica.

lógica del tejido para formar un surco alrededor del diente. En las cavidades con paredes cervicales profundas, o en los molares cuya superficie distal está en contacto con la hipertrofia del tejido fibroso en el área retromolar, está indicado el uso de un apósito mecánico. Este apósito se hace con pasta de eugenato (Óxido de zinc-eugenol) impregnada en fibras de algodón. Se entorchan unas cuantas fibras de algodón y se enrollan con el eugenato. Una vez impregnado el hilo, se coloca en la zona gingival y se empaqueta en la hendidura gingival con una sonda o explorador. Generalmente, se coloca una cura temporal en la cavidad del diente que sirve para mantener el apósito en posición. Este se deja, por lo menos 24 horas y al retirarlo, el tejido se habrá separado de la superficie del diente, obteniéndose así un buen acceso al área cervical de la preparación.

El segundo, y más común método de retracción de tejidos blandos -- consiste en colocar cuidadosamente en el surco gingival alrededor de los dientes en que se han hecho preparaciones, un hilo impregnado con un vasoconstrictor, o un astringente, y dejarlo en posición hasta que el reactivo se absorbe y el tejido se torna isquémico y se encoge. Casi siempre se logra esto en unos 5 minutos, y entonces se quita el hilo y se inyecta inmediatamente el caucho en la zona gingival. El éxito en el uso de estos empaquetamientos de hilo depende del cuidado con que se hagan los detalles de la técnica. Es muy importante secar cuidadosamente todos los tejidos. Los hilos se cortan en pedazos cortos; su longitud no debe llegar a rodear el diente, y si el margen cervical de la preparación no se extiende a lo largo de todo el diente, se harán más cortos. Se deja el hilo en posición en la encla y se enrolla dentro del surco gingival. Al empujar el hilo para colocar en posición, hay que dirigir el movimiento contra el hilo que ya se ha colocado y al mismo tiempo, se empuja hacia el fondo del surco gingival. De esta manera se evita que salga la parte del hilo que ya está en posición. Dicha operación se puede hacer con un explorador No. 3, se puede emplear una sonda periodontal. También es útil un instrumento de plástico número

I para condensar el apósito.

El hidrocloreuro de adrenalina es uno de los que más se usan y actúa perfectamente. Se han presentado casos en que han ocurrido reacciones sistémicas por la absorción de la adrenalina, cuya proporción es -- bastante considerable en el apósito. Lo importante es que los tejidos se sequen completamente, evitar cualquier clase de laceraciones a la -- encía, no dejar que el apósito quede en contacto con los tejidos mucosas libres, no empacar vigorosamente el hilo en el surco gingival y no añadir adrenalina a la mezcla, ni aplicarla con hilos de algodón, ni -- por cualquier otro método. La Asociación Dental Americana y la Asociación Americana de Cardiología han manifestado que este material no se debe de aplicar para la retracción gingival en enfermos con afecciones cardiacas; el Odontólogo debe tener presente esta recomendación. Se -- pueden adquirir en el comercio hilos impregnados con reactivos, que no producen reacciones sistémicas.

TOMA DE IMPRESION.

La técnica, que vamos a explicar, se puede aplicar, lo mismo a los productos de mercaptan, o de silicona, que se presentan en dos consistencias: una para la cubeta de otra para la jeringa. Explicaremos este método, aplicándolo al odontólogo que trabaja solo sin colaboración de la asistente dental.

1.- Se alista todo el equipo y materiales, se prueba la cubeta en la boca y el operador se cerciora de que el adhesivo se ha -- aplicado correctamente. Se revisa la jeringa y se comprueba que el émbolo esté bien lubricado y funcione satisfactoriamente. Se escoge los pedazos de hilos de apósitos de longitud adecuado y se dejan al alcance de las manos.

2.- Se colocan dos losetas para hacer las mezclas y dos espátulas. En una, se vierte la cantidad conveniente de material de im-- presión y de catalizador para la cubeta y, en la otra, los --

mismos materiales para la jeringa. El operador se asegurará de que no se junten la base y el catalizador antes de hacer la mezcla, y deben quedar alejados de la luz o de cualquier otra fuente de calor, porque se acorta el tiempo de trabajo de la pasta una vez mezclada.

- 3.- Se prepara la boca, el paciente se enjuaga con una sustancia astringente y se secan las glándulas mucosas bucales con gasa de algodón. Se pone un eyector de saliva y se aísla el área con rollos de algodón. Se secan los dientes y la mucosa contigua con algodón, las zonas interproximales de los dientes - se secan con la jeringa de aire, y las preparaciones de los - dientes con torundas de algodón.
- 4.- Se coloca en posición el apósito de hilo, empezando por un sí tío de fácil acceso y donde no haya, de ser posible, preparaciones de dientes. El empaquetamiento se continúa hasta que toda la encía quede separada. Si el hilo no queda visible, - se coloca otro. Esto se repite para cada diente preparado.
- 5.- Se mezcla el material que se va usar con la jeringa y se carga ésta, se mezcla en material para la cubeta, y se carga ésta y se deja sobre la mesa operatoria.
- 6.- Se retiran los apósitos de retracción gingival y a continua-- ción, los rollos de algodón, e inmediatamente el operador -- empieza a inyectar la pasta con la jeringa. Inyectará primero en la preparación que esta situada más hacia distal, y seguirá luego con las que están más hacia mesial. Se inyecta sufi ciente material para que se pueda extender libremente fuera - de las partes interproximales. Hay que tratar de inyectar en el surco gingival; las superficies coronales de los dientes - preparados se cubren con la pasta desde las caras vestibular y lingual; cualquier residuo que quede en la jeringa, se puede aplicar sobre los dientes contiguos hasta que se vacía la misma.

7.- Se lleva la cubeta a la boca y se deja la cubeta en posición durante 2 ó 3 minutos, manteniendola inmóvil con la mano; -- después de este tiempo, ya no hay peligro en dejar en la boca hasta que esté lista para retirarla. No se debe de mover la cubeta, por lo menos durante 10 minutos después del comienzo de la mezcla. El grado del fraguado se puede comprobar en la boca con un bruñidor redondo, hundiendola unos 2 - milímetros e en la superficie del caucho que está a la vista, Cuando se retire el bruñidor, el cuacho debe recuperar su -- forma original inmediatamente.

8.- A continuación, se retira la impresión de la boca, ejerciendo una fuerza gradual siguiendo la dirección de la línea principal de entrada de las preparaciones. No es necesario retirarla con una presión fuerte, como ocurre con los hidrocoloides. El proceso de sacar la impresión de la boca se puede facilitar soltando el sello periférico de la impresión, mediante la aplicación de presión a lo largo del borde de la cubeta, o echando una corriente de aire o de agua en el borde de la cubeta. -- Cuando se ha retirado la impresión, se lava la agua fría, se seca con aire y se examina para comprobar que se han reproducido todos los detalles.

INYECCION DE LOS CANALES DE LOS PINS.

Los materiales de impresión a base de goma se pueden inyectar, sin inconvenientes, en los canales de los pins, siempre que se use una boquilla pequeña. La técnica de inyección requiere que el extremo de la boquilla se inserte cuidadosamente en toda la profundidad del canal del pin antes de empezar a inyectar la pasta. A medida que se inyecta el caucho, se va retirando lentamente la boquilla, y el canal se va -- rellenando con la pasta. El mismo procedimiento se repite en cada canal y cuando se han inyectado todos, se puede cortar el extremo de la boquilla con unas tijeras para que quede más ancho y se acelere la salida -- de la pasta para la inyección del resto de las preparaciones.

C A P I T U L O VII.

PROTECCION DE LOS PILARES CON UNA PROTESIS PROVISIONAL

Después de terminar las preparaciones en los dientes pilares debe colocarse una prótesis provisional. Esto resulta útil para retraer los tejidos gingivales y, más a menudo, constituye una ayuda para impedir la retracción gingival, alivia la irritación y la inflamación marginal y promover la rápida cicatrización de los tejidos subgingivales traumatizados. Luego del inevitable traumatismo que implica la preparación de un diente, la restauración provisional lo sella contra mayores irritaciones de orden térmico microbiano y químico.

Asimismo, las prótesis provisionales evitan la extrusión y el desplazamiento de los dientes pilares, y, por lo tanto, se usan para estabilizar la posición y relación de éstos entre sí y con respecto al arco antagonista. Esta prótesis provisional resulta valiosa para probar el diseño oclusal, evaluando la necesidad de más pilares y proveer una indicación sobre el aspecto y el éxito de la prótesis definitiva. De manera simultánea, dicha prótesis aseguran al paciente confort y satisfacción estética y sirven para determinar su aceptación de la prótesis final.

Para que la restauración provisional cumpla con estos propósitos debe ser fabricada con materiales adecuados. Estos poseerán una baja conductividad térmica y resistencia para soportar las fuerzas de la masticación, serán compatibles tanto con los tejidos blandos como con el cemento anodino y, además, estéticamente agradables en el sector anterior de la boca. Con los materiales debe fabricarse una restauración que reponga toda la estructura dentaria perdida, restablezca la oclusión normal y cree contornos axiales deseables que impliquen contactos apropiados tanto con los dientes contiguos como con los tejidos de soporte. Los márgenes de la prótesis serán definidos con claridad y adaptarlos de modo correcto para sellar la preparación sin molestar a los tejidos gingivales. Toda la prótesis se pulirá para comodidad del paciente y mejor la estética.

En el pasado se emplearon varias técnicas para los tratamientos provisionales de las preparaciones intracoronarias. Una es una simple cemento de óxido de cinc y eugenol reforzado, mezclado y ubicado en las posiciones correctas. Otra consistente en la gutapercha presionada sobremanera en la preparación, tallada con un bruñidor entibiado, luego recortada y por fin, fijada con cemento de óxido de zinc y eugenol. Una tercera es el uso de una resina autopolimerizable. Por medio de un pincel se construye lentamente una incrustación de resina dentro de la preparación recubierta de barniz. A continuación, se retira tal incrustación, se recorta, se talla y, por último, se fija con cemento de óxido y eugenol.

Las coronas preformadas hechas de acero, aluminio, celuloide o resina han sido muy populares para el tratamiento provisional de las preparaciones extracoronarias. En general, se seleccionan por la longitud y la circunferencia para el tipo de diente en particular - incisivo, - premolar, molar - y por su forma. El largo de la corona se recorta y se lisan los bordes gingivales. Las coronas metálicas se pueden contornear; se les llena y se las fija con una mezcla espesa de cemento de óxido de zinc y eugenol. Las coronas de plástico, por otra parte, se llenan con una resina autopolimerizable, del tono adecuado, se calza poco tiempo -- sobre la preparación barnizada, se las cura en agua caliente y, por fin, se las fija con un cemento temporario.

El tratamiento provisional de las preparaciones dentarias con estas técnicas es simple, práctico y popularísimo.

CÓNSTRUCCION DE LA PRÓTESIS PROVISIONAL.

Las más comunes son de acrílico autopolimerizables, ya que se pueden utilizar en preparaciones individuales o cuando son dos o más los pilares; ya sea utilizando un modelo de yeso o directamente en boca.

CONSTRUCCIÓN SOBRE MODELO DE YESO:

En la primera visita del paciente se tomarán las impresiones de las dos arcadas, y si es posible se hará un juego extra para conservarlo. -- Que será el modelo de estudio.

El modelo de trabajo se articulará una vez antes de liminar las -- piezas careadas o que correspondan a la preparación de la prótesis (piezas intermedias, futura extracciones, restos radiculares, etc.) debe lo grarse la oclusión y la anatomía adecuada con cera para colados, reemplazando las piezas faltantes por medio de moldes dentales prefabricadas en cera.

Una vez alineados los patrones en sentido vestibulo-palatino o vestibulo-lingual se completan las porciones faltantes con cera derretida.

Con el antagonista previamente engrasado se hace oclusión en el -- articulador a que marque en la cera las piezas existentes. Se engrasan las partes que deben reproducirse y se construyen guías de yeso que cubren las caras vestibulares y que abarcan ligeramente el borde incisal o superficie oclusal, se quitan las guías, se lavan en agua hirviendo - para eliminar toda la cera. Posteriormente se preparan las piezas soporte, para ello se pueden emplear discos, navaja o fresa. No se deberá rebajar demasiado el diente, sino que se dejará un poco mayor, para que después se rellene con acrílico de autopolimerización para lograr - su ajuste.

Tanto las guías como el modelo de estudio lo barnizaremos con sepa rador para yeso. Procedemos a hacer la mezcla de acrílico una vez que lo tenemos en consistencia adecuada se coloca en las piezas desgastadas del modelo de trabajo, así como el espacio desdentado y procedemos a co locar las guías o guía de yeso.

Una vez que el acrílico ha polimerizado lo podemos retirar del modelo de trabajo y con una piedra de grano grueso se procede a eliminarlos excedentes de las caras vestibular y lingual.

Posteriormente se reproducen las características de las piezas con discos de carborundum y fresas de fisura.

La construcción del puente provisional sobre boca es similar al -- descrito anteriormente, sólo que en lugar de utilizar modelo de trabajo se realiza directamente sobre boca, siempre y cuando el paciente lo permita.

C A P I T U L O V I I I .

PRUEBA Y CEMENTACION

PRUEBA DE LOS RETENEDORES.

Los colados de los retenedores se deben terminar en los troqueles de laboratorio y ajustarlos a las relaciones oclusales de los modelos - montados en el articulador. Las relaciones oclusales en la boca se pueden probar, con más facilidad, si las superficies oclusales de los colados tienen aún un terminado mate. Esto se puede hacer después de pulir con piedra pómez la superficie hasta obtener que quede lisa y mate y, - más adelante, se puede terminar de pulir sin ninguna dificultad. Las - superficies mates se pueden marcar muy fácilmente con el papel de articular y además las marcas se ven mejor cuando no hay reflejos luminosos en las superficies oclusales.

OBJETIVOS DE LA PRUEBA DE LOS RETENEDORES.

Cuando se prueban los retenedores en la boca, se examinan los siguientes aspectos:

- 1).- El ajuste de los retenedores.
- 2).- El contorno del retenedor y sus relaciones con los tejidos gingivales contiguos.
- 3).- Las relaciones de contacto proximal con los dientes contiguos.
- 4).- Las relaciones oclusales del retenedor con los dientes antagonistas.
- 5).- La relación de los dientes de anclaje comparada con su relación en el modelo de laboratorio.

Se retiran las restauraciones provisionales de las preparaciones para los retenedores, se aísla la zona, y se limpia cuidadosamente la preparación para que no quede ningún residuo de cemento. Los retenedores se colocan en su sitio y se van revisando uno por uno. Cada retenedor es -- examinado individualmente para comprobar que cumpla con los siguientes -- requisitos.

ADAPTACION DEL RETENEDOR. Se coloca el retenedor en la preparación en la boca y se aplica presión, bien sea golpeado ligeramente con un palillo de madera de naranjo y un martillito de mano, o haciendo morder al paciente sobre el palillo de madera colocado entre los dientes y haciendo presión sobre el retenedor. Cuando el paciente muerde sobre el palillo, se examinan los márgenes del retenedor y, cuando se afloja la presión, al abrir la boca el paciente, se vigila que no haya ninguna separación del borde, lo que indicaría que el colado no habría quedado bien adaptado. Se debe de examinar el contorno de las superficies axiales del retenedor para ver si se adapta bien con el contorno de la sustancia dentaria que quede en el diente. Cuando el contorno sobrepasa su tamaño normal, se observará una isquemia en el tejido gingival al empujar el retenedor para que quede colocado en posición correcta. El exceso en el contorno se puede corregir tallando el colado hasta conseguir la forma correcta. El defecto en el contorno obliga a hacer un nuevo colado que tenga la dimensión adecuada.

RELACION DE CONTACTO PROXIMAL. Si el contacto proximal de un colado es demasiado prominente se notará inmediatamente cuando se trata de ajustarlo, en cuyo caso, hay que retocar el contacto para que el colado se pueda adaptar a su posición. Para saber si el contacto proximal ha quedado correcto, se pasa un trozo de hilo dental a través del punto de contacto, partiendo de la parte oclusal. El hilo debe pasar fácilmente por la zona de contacto, sin que ésta quede demasiado separada, y es útil comparar el efecto que hace el hilo con otros contactos en partes distintas de la boca.

RELACIONES OCLUSALES. Las relaciones oclusales de cada uno de los retenedores se examinan en las posiciones siguientes: oclusión céntrica, excursiones laterales y relación céntrica. La oclusión céntrica se comprueba, primero, pidiendo al paciente que cierre los dientes. Si hay algún exceso oclusal se notará con el simple examen visual. La localización exacta del punto de interferencia se puede encontrar fácilmente colo-

cando una pieza de papel de articular entre los dientes antes de hacer cerrar al paciente. El punto más alto de la restauración quedará marcado en el colado. Se hacen los retoques necesarios y se vuelve a probar el retenedor en la boca. A continuación, se prueba la oclusión, en excursión lateral, hacia la parte en que está el puente, y así se pueden examinar las relaciones oclusales en posición de trabajo. Se examina la relación de los planos inclinados y se compara con la del diente antes de la preparación del retenedor. Los puntos de interferencia se localizan visualmente, o con papel de articular colocado durante el movimiento de lateralidad.

Después se conduce a la mandíbula, en excursión lateral, hacia al lado opuesto y se examinan las relaciones de balance del retenedor. Se adapta el retenedor, de modo que no haga contacto durante la excursión de balance. Se guía al paciente para que coloque la mandíbula en posición retrusiva y se examina la relación del retenedor en relación céntrica. Aunque el colado haya quedado normal con los dientes opuestos en oclusión céntrica, puede encontrarse un punto de interferencia en la vertiente distal de alguna cúspide mandibular, o en la vertiente mesial en las cúspides de los dientes superiores. El punto exacto en donde está la interferencia se puede localizar con papel de articular o con cera. La zona de interferencia se retoca en el colado. El mismo proceso se repite con cada colado hasta que todos queden ajustados individualmente.

RELACION DE LOS PILARES. En este momento, sólo queda comparar las relaciones de los pilares entre sí, en el modelo, con las que tiene en la boca. Esto se puede hacerse uniendo los retenedores entre sí, en el modelo de trabajo, de modo que queden ferulizados y probándolos en la boca. Si los colados así ferulizados asientan totalmente en la boca, se pueden colegir que el modelo de laboratorio es correcto y que los dientes de anclaje no han sufrido ningún movimiento desde que se tomó la impresión. Por tanto, se puede terminar el puente, en el modelo de trabajo, con suficientes posibilidades de que podrá entrar en los dientes en el momento de cementarlas. Si los retenedores ferulizados no asientan bien

en la boca, esto quiere decir que el modelo de laboratorio, aunque reproduzca con precisión la preparación de cada retenedor, no reproduce correctamente la relación de los pilares entre sí. Si la discrepancia es pequeña y los retenedores ferulizados casi llegan a asentar, se puede terminar el puente, dejando un conector sin soldar. Se coloca, entonces, el puente, en la boca, en dos partes y se ajusta; se toma una relación para la soldadura, directamente en la boca, uniendo las dos partes con alambre y acrílico de polimerización inmediata. El puente ferulizado se retira de la boca, se reviste y se suelda, mientras el paciente espera. Se puede recomendar un método, consiste en colocar los retenedores en la boca, tomar una impresión en la base de goma y retirarla de la boca. Después de proteger los detalles de la forma retentiva de las partes internas de los retenedores, se vierten un metal de baja fusión en la impresión, de modo que llene cada retenedor. El resto de la impresión se rellena con yeso piedra. El modelo, así obtenido, tiene ya los retenedores en la nueva relación de anclaje.

PRUEBA DEL PUENTE.

Cuando el puente ya está terminado, en el modelo de trabajo, se le da el pulido final y se terminan los márgenes hasta lo que permita la técnica que se haya empleado.

Cuando se prueba el puente en la boca se deben de examinar los siguientes aspectos: 1) El ajuste de los retenedores, 2) El contorno de la pieza intermedia y su relación con la mucosa de la cresta alveolar, 3) Las relaciones oclusales del puente. Estos puntos sólo se pueden examinar cuando el puente está completamente asentado en su posición y, ocasionalmente, puede no ser posible hacer entrar el puente a la primera intención. Dos factores pueden ser los responsables de este defecto: 1) Pueda haber ocurrido un movimiento de los dientes de anclaje y las relaciones ya no coinciden con las del modelo de trabajo, y 2) Que uno

o más contactos hayan quedado demasiado grandes e impiden que el puente - entre a su sitio.

AJUSTE DE LOS RETENEDORES. Hay que volver a revisar los retenedores para comprobar la adaptación marginal. La presencia de cualquier acción de resorte, cuando se aplica la presión en el puente al morder sobre un palillo de madera de naranjo y se suspenda a continuación, indica en esta fase alguna pequeña discrepancia en las relaciones de los pilares. Se terminan las demás pruebas, y la acción de resorte se trata en la forma - descritas.

Contorno de la pieza intermedia y su relación con la cresta alveolar. El contorno de la pieza intermedia se examina, en su relación con los -- dientes contiguos, para comprobar la estética y su relación funcional co rrecta con los espacios interdentarios, conectores y tejidos gingivales. Si la pieza intermedia hace contacto con la cresta alveolar, se revisa la naturaleza de dicho contacto en cuanto a su posición y extensión. Cual- quier isquemia de la mucosa a lo largo de la superficie de contacto de - la pieza intermedia indica presión en la cresta alveolar. Se debe de -- ajustar dicha superficie.

RELACIONES DE CONTACTO PROXIMAL. Si el puente ajusta completamente - cuando se inserta, se revisan las zonas de contacto con hilo dental, de - manera similar a la descrita para el retenedor.

RELACIONES OCLUSALES. Se prueba la oclusión en oclusión céntrica, en excursión de trabajo, en excursión de balance y en relación céntrica. Si se desea reducir las presiones laterales de los dientes pilares a un - mínimo, se puede ajustar la pieza intermedia, de modo que haga contacto - con los dientes antagonistas únicamente en oclusión céntrica y en rela -- ción céntrica. Cuando los dientes se mueven en excursión lateral, la guía de los otros dientes eleva la pieza intermedia y ésta queda fuera de con- tacto.

C E M E N T A C I O N

Durante muchos años se han usado los cementos de fosfato de zinc para fijar los puentes a los anclajes. Estos cementos tienen una resistencia de compresión de 845 K/cm^2 o más, y si el retenedor ha sido diseñado incorrectamente en cuanto a la forma de resistencia y retención, el puente puede quedar seguro usando el cemento de fosfato de zinc. Si el retenedor no cumple con las cualidades de retención- la capa de cemento se romperá y el puente se aflojará. Los cementos de fosfato de zinc son irritantes para la pulpa dental, y cuando se aplican sobre dentina sana recién cortada, se produce una reacción inflamatoria de distinto grado en el tejido pulpar. La reacción se puede acompañar de dolor, o de sensibilidad del diente, a los cambios de temperatura en el medio bucal.

Para evitar que se presente esta reacción, consecutiva a la cementación de un puente, se puede fijar éste con un cemento no irritante, de manera provisional y, después de un intervalo apropiado de tiempo, recementar el puente con un cemento de fosfato de zinc.

El término cementación temporal se ha utilizado para describir esta cementación inicial del puente, y cementación permanente se usan para denominar el segundo proceso de cementación. Los términos cementación interina y cementación definitiva son más adecuados.

CEMENTACION INTERINA. La cementación interina se usa en los casos siguientes:

- 1.- Cuando existen dudas sobre la naturaleza de la reacción tisular que puede ocurrir después de cementar un puente y puede ser conveniente retirar el puente.
- 2.- Cuando existen dudas sobre las relaciones oclusales y necesite hacerse un ajuste fuera de la boca.

- 3.- En el caso complicado donde puede ser necesario retirar el puente para hacerle modificaciones para adaptarlo a los cambios bucales.
- 4.- En los casos en que se haya producido un ligero movimiento de un diente de anclaje y el puente no asiste sin un pequeño empuje.

En la cementación interna se emplean los cementos de óxido de zinc eugenol. No son irritantes para la pulpa cuando se aplica en la dentina. Los cementos comprendidos entre 14 y 70 Kg/cm² son los más indicados para la cementación interina de puentes. Cuando se hace la cementación interina, en un puente que no ajusta completamente de un ligero movimiento de un pilar, hay que utilizar un cemento que no frague. En tal situación, el puente se usa como si fuera un dispositivo ortodóncico para mover el pilar hasta su posición original. Se puede hacer un cemento mezclando polvo de óxido de zinc con petrolatum (jalea de petróleo), y haciendo una pasta que selle el retenedor de manera conveniente durante 24 a 48 horas y permita la realineación del pilar. Esta clase de cemento provisional no se debe dejar más de 48 horas.

Los dientes que no van cementados definitivamente deben quedar bajo una cuidadosa observación, y se instruye al paciente sobre los síntomas que acompañan a la entrada de líquido por los márgenes del retenedor, -- particularmente la sensibilidad a los líquidos dulces y a los líquidos calientes y fríos, sabor pútrido, o una sensación rara y ruido al morder sobre el puente. Si advierte cualquier de estos síntomas, el paciente debe comunicarlo al odontólogo inmediatamente.

CEMENTACION DEFINITIVA. La prueba final de la oclusión suele hacerse, más o menos, una semana después de la cementación definitiva; esta se facilita grabando la superficie oclusal del puente ya pulido. Los factores más importantes de la cementación definitiva se pueden enumerar de la manera siguiente:

- 1.- Control del dolor.
- 2.- Preparación de la boca y mantenimiento del campo operatorio - seco.
- 3.- Preparación de los pilares.
- 4.- Preparación del cemento.
- 5.- Ajuste del puente y terminación de los márgenes de los retenedores.
- 6.- Remoción del exceso de cemento.
- 7.- Introducciones al paciente.

CONTROL DEL DOLOR. El control del dolor por medio de la anestesia local no reduce la respuesta de la pulpa a los distintos irritantes y, por eso, hay que prestar atención a los factores que pueden afectar la salud de la pulpa. Los cementos de óxido de zinc-eugenol tienen dos grandes ventajas en este aspecto: no ocasionan dolor en la cementación y tienen una acción sedante en los dientes pilares sensibles.

PREPARACION DE LOS PILARES. Hay que secar la superficie del diente de anclaje con algodón. Se debe evitar aplicar alcohol, u otros líquidos de evaporación rápida. Los medicamentos de este tipo y el uso prolongado de una corriente de aire deshidratan la dentina y aumentan la acción irritante del cemento. Para proteger el diente del impacto del cemento - de fosfato de zinc se han utilizado diversos medios. La aplicación de un barniz en el diente, inmediatamente antes de cementar, tiene efectos favorables, disminuyendo la reacción de la pulpa. Si no se ha aplicado anestesia, el paciente puede experimentar dolor cuando se aíslan y se secan los dientes; el dolor se acentuará por el paso de aire por los pilares. Los pilares, ya aislados, se pueden proteger cubriéndolos con algodón seco durante el tiempo en que se hace la mezcla del cemento.

MEZCLA DEL CEMENTO. La técnica exacta para mezclar el cemento varía con los diferentes productos y de un operador a otro. Lo importante es - un procedimiento estándar, en el que se pueda controlar la proporción del polvo y del líquido y el tiempo requerido para hacer la mezcla.

AJUSTE DEL PUENTE. El puente se prepara barnizando las superficies externas de los retenedores y piezas intermedias con jalea de petróleo. Así se evitará que el exceso de cemento se adhiera al puente y se facilitará la operación de quitarlo una vez fraguando. Se rellenan los retenedores del puente con el cemento mezclado. Se quitan los algodones de -- protección y los apósitos para los tejidos blandos, si estos se han tenido que colocar, de los anclajes. Si se desea poner cemento en el pilar, se hace en este momento. El puente se coloca en posición y se asienta con presión de los dedos. El ajuste se consigue golpeando el puente con el martillo de mano, o interponiendo un palillo de madera de naranjo, o cualquier otro dispositivo, entre los dientes superiores e inferiores, e instruyendo al paciente para que muerda sobre el palillo.

REMOCION DEL EXCESO DE CEMENTO. Cuando el cemento se ha solidificado se retira el exceso. Hay que prestar especial atención en retirar todo el exceso de cemento de las zonas gíngivales e interproximales. Las partículas pequeñas de cemento que queden en el surco gíngival son causa de reacción inflamatoria y pueden pasar inadvertidas durante un período considerable de tiempo. Se pasa hilo dental por las regiones interproximales para desalojar el cemento. El hilo se pasa por debajo de las piezas intermedias para eliminar los posibles residuos de cemento que pueden contra la mucosa. Cuando se han quitado todas las partículas de cemento, se comprueba la oclusión en las posiciones y relaciones usuales.

INSTRUCCIONES AL PACIENTE. Se le da al paciente un espejo de mano para que observe cómo se debe pasar el hilo dental a través y se pasa el hilo desde la superficie vestibular hasta la superficie lingual. Durante los días subsiguientes a la cementación del puente, se puede notar ciertas incomodidades. Algunos pacientes se quejan de una incomodidad que no pueden precisar, la cual se puede atribuir probablemente a dicho factor; otros, no acusan cambios. Los dientes pilares pueden quedar sensibles a los cambios térmicos de la boca, y pueden notarse algún dolor. Se reco-

mienda al paciente que evite temperaturas extremas en los días inmediatamente subsiguientes a la cementación del puente.

Se le expone al paciente las limitaciones del puente, que las carillas son frágiles y que no deben morder objetos duros, que la salud de los tejidos circundantes depende de su cuidado diario, que el puente debe inspeccionar a intervalos regulares, tal como se recomienda, que se trata de un aparato fijo cementado, y que habrá que ajustarlo de cuando en cuando para mantener la armonía con el resto de los tejidos bucales.

REVISION Y MANTENIMIENTO. Después de cementarlo, hay que examinar el puente a los 7 ó 10 días. Se hace un examen rutinario en el cual se explora los contactos interproximales, las relaciones mucosa de las piezas intermedias, los márgenes de los retenedores, los tejidos gingivales y la oclusión. El más importante y el que con más frecuencia requiere atención, es el relativo a la relación oclusal. Durante los 7 a 10 días anteriores, el paciente ha podido hacer muchas relaciones oclusales con el puente, el operador observa las superficies oclusales, localiza las áreas más pulidas y las examina relacionandolas con los distintos patrones de movimiento funcional. Cualquier área que esté más brillante que lo normal se revisa cuidadosamente para ver si hay interferencias.

Una vez hechos todos los ajustes, se pueden pulir rápidamente la superficie oclusal, en la boca, con los agentes usuales, y si no hay motivo para que el paciente regrese para futuros ajustes.

CONCLUSIONES.

- 1.- Lo principal para efectuar una buena prótesis es la realización de un buen diagnóstico y de un plan de tratamiento preprotético de acuerdo a nuestro paciente.
- 2.- Debemos de tomar en cuenta la edad de nuestro paciente, - así como el sexo y el tipo de trabajo que desempeña; debemos de buscar la estética y la funcionabilidad.
- 3.- Tenemos que elegir correctamente los tipos de retenedores y los pilares adecuados, para no tener fracasos en la realización de nuestra prótesis.
- 4.- La preparación incorrecta de los pilares nos dá como consecuencia el fracaso de la prótesis.
- 5.- Es importante la colocación de un provisional; ya que protege a nuestro pilar así como al tejido parodontal.
- 6.- La orientación al paciente sobre el cuidado y limpieza de la prótesis de un factor importante, y determinante para tener éxito en la prótesis.

B I B L I O G R A F I A .

BEAUDREAU E. DAVID

ATLAS DE PROTESIS PARCIAL FIJA

EDITORIAL MEDICA PANAMERICANA S. A.

PRIMERA EDICION AÑO 1978.

MYERS E. GEORGE

PROTESIS DE CORONAS Y PUENTES

EDITORIAL LABOR S. A.

QUINTA EDICION AÑO 1979.

SACCHI HECTOR

CORONAS Y PUENTES DE PORCELANA

EDITORIAL MUNDI S. A. AÑO 1973.

SHILLINGBURG T. HERBERT Jr.

FUNDAMENTOS DE PROTODONCIA FIJA

EDITORIAL QUINTA ESSENCE PUBLISHING Co.

SEGUNDA EDICION AÑO 1981.

TYLMAN S. D. MALONE

TEORIA Y PRACTICA DE PROSTODONCIA FIJA

EDITORIAL INTERMEDICA

SEPTIMA EDICION AÑO 1981.