

UNIVERSIDAD NACIONAL AUTONOMA DE MEXICO

FACULTAD DE ODONTOLOGIA



CANINOS Y TERCEROS MOLARES RETENIDOS

TESIS QUE PARA OBTENER EL TITULO DE

CIRUJANO DENTISTA

PRESENTA:

RUTH MARQUINA RIVERA



Universidad Nacional
Autónoma de México

Dirección General de Bibliotecas de la UNAM

Biblioteca Central



UNAM – Dirección General de Bibliotecas
Tesis Digitales
Restricciones de uso

DERECHOS RESERVADOS ©
PROHIBIDA SU REPRODUCCIÓN TOTAL O PARCIAL

Todo el material contenido en esta tesis esta protegido por la Ley Federal del Derecho de Autor (LFDA) de los Estados Unidos Mexicanos (México).

El uso de imágenes, fragmentos de videos, y demás material que sea objeto de protección de los derechos de autor, será exclusivamente para fines educativos e informativos y deberá citar la fuente donde la obtuvo mencionando el autor o autores. Cualquier uso distinto como el lucro, reproducción, edición o modificación, será perseguido y sancionado por el respectivo titular de los Derechos de Autor.

CANINOS Y TERCEROS MOLARES

RETENIDOS.

I N D I C E

Introducción	1
CAPITULO I	
Anatomía humana	3
Osteología	4
Miología	14
Angiología	26
Neurología	36
CAPITULO II	
Historia clínica	42
CAPITULO III	
Asepsia y antisepsia	49
CAPITULO IV	
Instrumental	56
CAPITULO V	
Principales técnicas de bloqueo	65
CAPITULO VI	
Clasificación de caninos retenidos superiores e inferiores	81

CAPITULO VII

Clasificación de terceros molares retenidos. . .88

CAPITULO VIII

Tratamiento preoperatorio. 109

CAPITULO IX

Cirugía de los caninos retenidos 112

CAPITULO X

Cirugía de terceror molares retenidos 123

CAPITULO XI

Tratamiento posoperatorio. 142

CONCLUSIONES 144

BIBLIOGRAFIA. 146

I N T R O D U C C I O N

Los dientes retenidos, tema de indudable importancia, reclaman ser estudiados minuciosamente.

Ya que en su intento de erupción producen una serie de accidentes patológicos diversos. Los cuales aumentan en número e intensidad en las últimas generaciones.

Los accidentes originados por los dientes retenidos y en particular, por los terceros molares son variados y de diferente intensidad, alcanzan todas las gamas y generan todos los cuadros clínicos posibles: desde el proceso local de escasa importancia hasta el flemón gangrenoso del suelo de la boca. En cuanto a los caninos retenidos, ocasionan maloclusiones, y en algunos casos obstrucciones en tejidos y órganos adyacentes.

Los dientes retenidos pueden ser tratados por diversos métodos. Sin embargo, en este estudio se trata el más común de ellos: el tratamiento quirúrgico, es decir, su extracción.

La extracción es un método definitivo.

La extracción de un diente retenido es un problema mecánico esencialmente; es la búsqueda por medios mecánicos instrumentales del diente retenido, y su eliminación del interior

del hueso donde está ubicado. Sabiendo el problema se trata de dar algunas técnicas y procedimientos para llevar a cabo eficazmente dicha tarea.

CAPITULO I
ANATOMIA HUMANA

ANATOMIA HUMANA

Anatomía humana.- Es la ciencia que estudia la conformación y estructura del ser humano.

Para fines, del tema que trataremos a continuación, estudiaremos únicamente la región de la cabeza: desde el punto - de vista de las siguientes ramas de la anatomía humana:

- 1.- Osteología
- 2.- Miología
- 3.- Angiología y
- 4.- Neurología.

1.- O S T E O L O G I A.

Rama de la anatomía humana que estudia el sistema formado por los huesos.

En la cabeza se distingue el esqueleto del cráneo, del de la cara. El primero forma la caja que contiene el encéfalo - y el segundo se halla situado por abajo y delante del cráneo. - Las cavidades orbitales, nasales y bucal se abren principalmente en la cara.

HUESOS DEL CRANEO

El esqueleto del cráneo está formado por ocho huesos: Dos temporales, dos parietales, los cuales son pares y están colocados simétricamente. Los otros cuatro; frontal, etnoides, -esfenoides y occipital, son impares y están situados en la lí--nea media.

FRONTAL.

Es un hueso plano e impar, situado en la parte anterior del --cráneo, presenta una porción verti--cal superior, que contribuye a for--mar la bóveda craneana, y otra hori--zontal que constituye parte de la --bóveda de las cavidades orbitarias.

(Fig. 1)

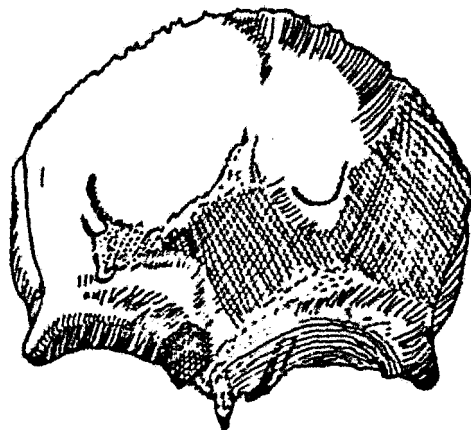


Fig. 1 Hueso frontal.

TEMPORAL.

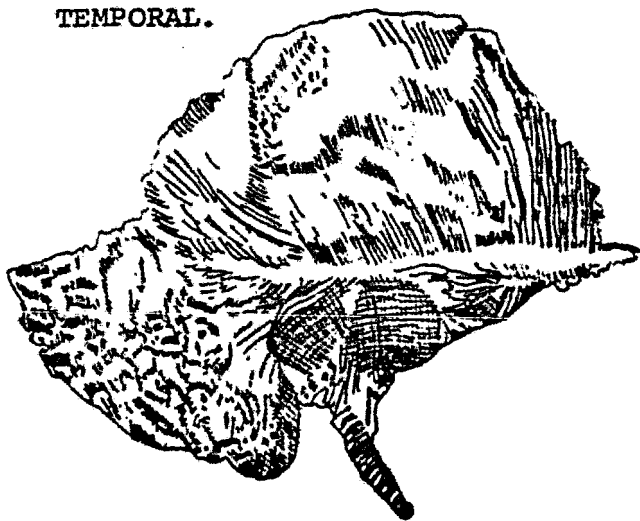


Fig. 2 Hueso temporal.

Los huesos tem--porales están situados a--los lados de la parte me--dia de la base del cráneo, extendiéndose por las ca--ras laterales de éste. --Cada uno de ellos se arti--cula por delante con el --esfenoides, por detrás --

con el occipital y por arriba con el parietal. Se divide en cinco partes:

E s c a m a.- Forma la parte anterior del hueso. La extremidad anterior dentada y biselada articula con el hueso malar.

P e ñ a s c o.- Se une al esfenoides y occipital, y ahí se encuentra el oído medio. Entre esta porción y la anterior se encuentra el cóndilo de la mandíbula.

P o r c i ó n m a s t o i d e a.- Se encuentra abajo por detrás de la abertura del conducto auditivo. Contiene células o senos mastoideos que se comunican con el oído medio.

P o r c i ó n t i m p á n i c a.- Lámina de hueso situada debajo de la escama enfrente de la apófisis mastoides.

A p ó f i s i s e s t i l o i d e s.- Prolonga---ción delgada que sobresale hacia abajo de la cara inferior -- del hueso temporal. En su parte distal están insertados ligamentos y algunos músculos de la lengua. (Fig. 2)

ESFENOIDES.

Está situado en la parte anterior de la base del cráneo y une los otros huesos del cráneo -- entre sí. Está unido al etmoides por delante y al occipital por de

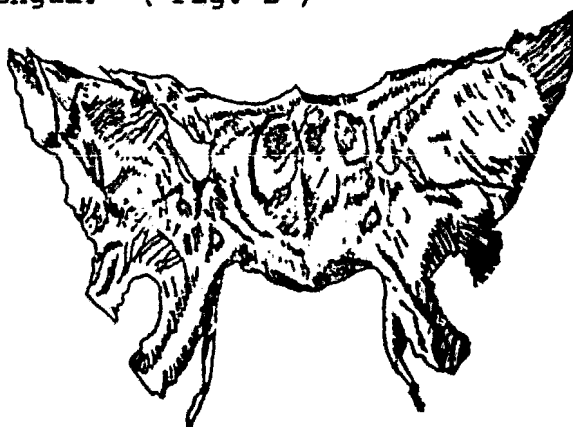

Fig. 3 Esfenoides.

trás. Contiene senos esfenoidales que se comunican con la nasofaringe. Contiene la silla turca en la cual se aloja la hipófisis del cerebro. (Fig. 3)

ETMOIDES.

Es un hueso esponjoso, irregular, formado por una lámina horizontal, y otra vertical y dos masas laterales:




Fig. 4 Hueso etmoides.

prolongación triangular, llamada apófisis Crista Galli, que sirve de punto de inserción a la hoz del cerebro; otra inferior, que forma parte del tabique de separación de ambas fosas nasales.

Lámina horizontal.- Forma el techo de la cavidad nasal y cierra la parte anterior de la base del cráneo. Está atravesada por numerosos agujeros por los cuales pasan las fibras nerviosas olfatorias de la mucosa nasal al bulbo olfatorio.

Lámina vertical.- Está dividida en dos porciones: una superior, que es una

Masas laterales.- De cada lado, las masas laterales forman parte de la órbita y parte de la cavidad -

nasal correspondiente. Las masas laterales contienen gran número de pequeñas cavidades de paredes delgadas, células o senos etmoidales, que se comunican a la cavidad nasal. (Fig. 4)

OCCIPITAL.

Es un hueso plano e impar y mediano, situado en la parte posterior inferior del cráneo. En su parte inferior destaca un orificio llamado agujero occipital; por donde pasa el bulbo raquídeo y del cual se continua la médula espinal. (Fig. 5)

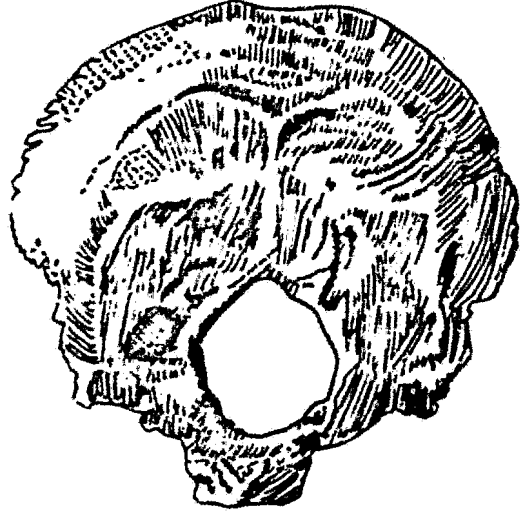


Fig. 5 Hueso occipital

PARIETAL.

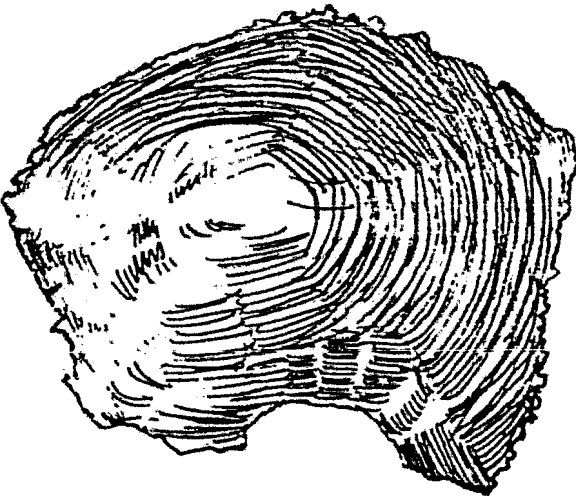

Fig. 6 Hueso parietal

Son dos huesos planos situados simétricamente en las partes laterales y superior del cráneo, al unirse forman la mayor parte de los lados y del techo del cráneo, por delante del occipital, atrás del frontal, encima de los temporales y articulados entre

sí en la línea media. (Fig. 6)

HUESOS DE LA CARA.

Los huesos de la cara se dividen en dos porciones, llamadas mandíbulas. La inferior está integrada únicamente por el maxilar inferior; la superior en cambio, es muy compleja y está constituida por trece huesos: doce de ellos están dispuestos -- por pares, a un lado y otro del plano sagital o de simetría, -- mientras el restante es impar y coincide con este plano.

MAXILAR SUPERIOR.

Este hueso forma la mayor parte de la mandíbula superior. Contribuyen a formar parte del suelo de la órbita, el -- suelo y la pared lateral de las fosas nasales y la mayor parte del techo de la boca.

Consta de un cuerpo y cuatro apófisis. El cuerpo con tiene una gran cavidad conocida como el antro de Highmore o seno maxilar, que se abre hacia -- la nariz. Por delante del orificio del seno, existe un canal cuyo borde anterior se halla li

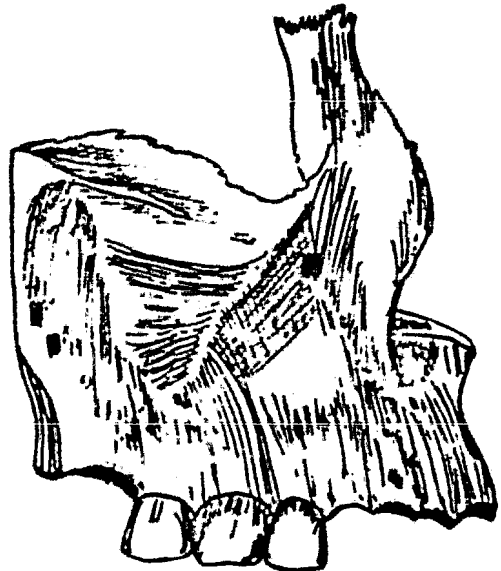


Fig. 7 Maxilar superior
mitado por la apófisis ascendente, dicha apófisis, en su cara in

terna y en su parte inferior la cresta turbinal inferior, que se articula con el cornete inferior; por encima de ella se encuentra la cresta turbinal superior, que se articula con el cornete medio.

En su cara interna, por su parte anterior se observa la foseta mirtiforme, que está limitada por la giba canina, por detrás y arriba de ésta se encuentra la apófisis piramidal, que se articula con el hueso malar.

La apófisis alveolar muestra excavaciones que varían en tamaño y profundidad de acuerdo a los dientes que contienen.

La apófisis palatina se proyecta hacia la lámina media saliendo de la cara nasal al hueso, y forma parte del suelo de las fosas nasales y del techo de la boca. Por detrás de la espina nasal se origina el conducto palatino anterior, por él pasan el nervio esfenopalatino y una rama de la arteria palatina.

En la parte superior de la bóveda palatina se encuentra el orificio del seno maxilar. (Fig. 7)

MALAR.

Forma el esqueleto del pómulo y está situado entre el maxilar superior, el frontal, el ala mayor del esfenoides y la escama del temporal. (Fig. 8)

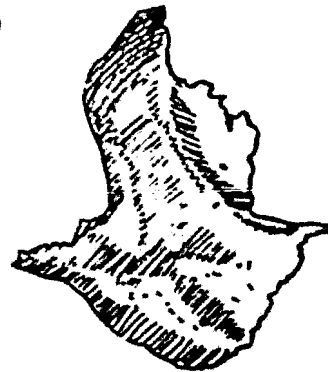


Fig. 8 Hueso malar.

UNGUIS O LAGRIMAL.

Unguis o hueso lagrimal. Es un hueso plano, colocado en la parte anterior de la cara interna de la órbita, entre el frontal, el etmoides y el maxilar superior, semejan uñas por su forma, su espesor y su tamaño. Se denominan lagrimales porque contienen parte del canal por el que corre el conducto lagrimal. -
(Fig. 9)



Fig. 9 Hueso unguis

CORNETE INFERIOR.

Es un hueso laminar adherido a la pared externa de las fosas nasales de cada lado. Constan de una capa de hueso delgado, esponjoso, encorvado sobre sí mismo como un caracol. Se encuentra situado debajo del cornete superior y medio del hueso




Fig. 10 Cornete inferior.
etmoides. (Fig. 10)

HUESOS PROPIOS DE LA NARIZ.

Son dos pequeñas estructuras colocadas a cada lado de la línea media superior de la cara, son planos, situados entre-

el frontal, por arriba, y con las ramas -
ascendentes de los maxilares superiores.-
Al unirse forman la parte superior del --
puente de la nariz. (Fig. 11)

HUESOS PALATINOS.

Adoptan la forma muy parecida a -
una L y consta de una parte horizontal, -
una lámina vertical y tres apófisis: la -
piramidal, la orbitaria y la esfenoidal. Están situados en la



Fig. 11 Huesos -
propios de la na
riz.



Fig. 12 Hueso pa
latino.

parte posterior de la cavidad nasal, entre -
los maxilares y las apófisis pterigoides --
del esfenoides y ayudan a formar la parte -
posterior del techo de la boca, parte del -
suelo y la pared externa de las fosas nasa -
les, y una pequeña parte que comprende el -
suelo de la órbita. (Fig. 12)

VOMER.

Hueso impar colocado en la parte -
inferior y posterior de la ca
vidad nasal y forma parte de -
dicha cavidad. Se articula -
con el esfenoides, los palatin
os, el etmoides, y con el --
cartílago del tabique nasal.

Hueso impar colocado en la parte -



Fig. 13 Hueso vómer.

MAXILAR INFERIOR.

Maxilar inferior o mandíbula, es el hueso más grande - y más fuerte de la cara, tiene forma de herradura y está com-
puesto por una parte curva horizontal, llamada cuerpo y dos par-
tes perpendiculares, llamadas ramas.

El cuerpo tiene forma de herradura. La porción ante-
rior del cuerpo comprendida entre los dos caninos, se llama sín-
fisis, en esta zona se encuentra la protuberancia mentoniana. -
La superficie superior es la apófisis alveolar. En su cara pos-
terior se encuentra la línea
media y cuatro apófisis dis-
puestas de dos en dos; las -
superiores para los músculos
genioglosos; las dos inferio-
res para los geniohioideos, -
la línea oblicua interior o-
milohioidea y un poco arriba
y afuera de la apófisis geni,
la fosa sublingual, por deba

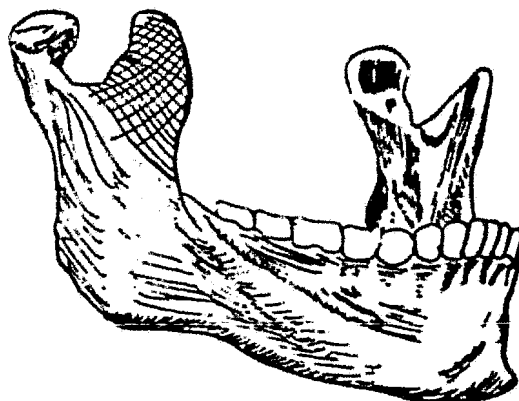


Fig. 14 Maxilar inferior

jo de la línea milohioidea a nivel de los últimos molares, la -
fosa sub-maxilar. En el borde inferior presenta la fosa digás-
trica. En su parte externa se encuentra el conducto por donde-
pasa la arteria facial. El triángulo retromolar, zona que está
atrás del tercer molar inferior, y anterior al borde de la rama.
En la cara interna presenta el orificio superior del canal den-

tario, para el paquete vasculonervioso dental inferior. Por de bajo del nervio está la espina de Spix. En su rama mandibular la apófisis mandibular y la apófisis coronoides que sirven de - inserción al músculo temporal. Debajo de la superficie articular está el cuello del cóndilo. En su cara interna presenta el conducto dentario superior (para el nervio y los vasos inferio res). (Fig. 14)

2.- M I O L O G I A.

Rama de la anatomía humana que estudia los músculos y sus anexos.

Los músculos de la cabeza comprenden un grupo de múscu los masticadores, que se insertan por una de sus extremidades en el maxilar inferior y otro grupo de músculos cutáneos, una de cuyas extremida-- des, por lo menos, se inserta en la cara profunda de la piel.

M ú s c u l o s
m a s t i c a d o r e s . -
Son cuatro pares de mús-

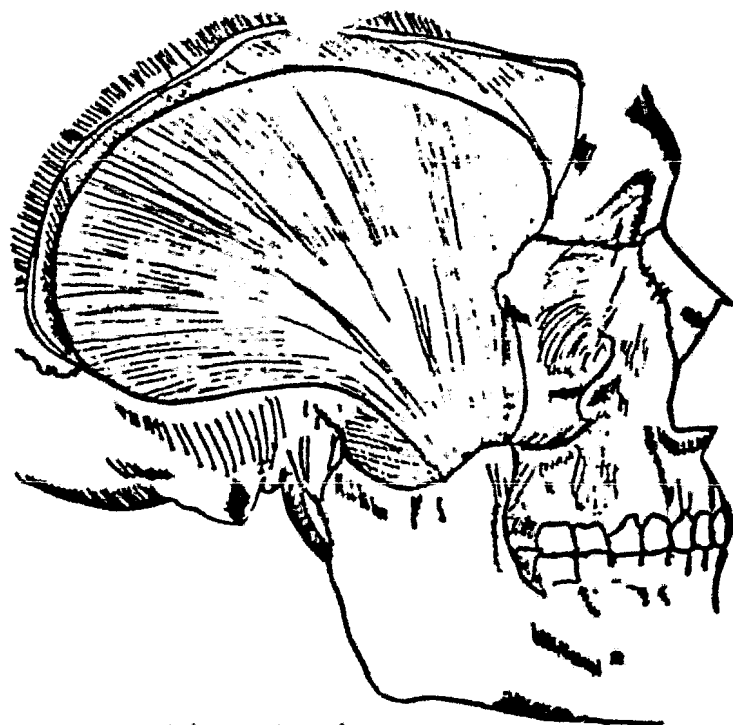


Fig. 15 Músculo temporal.

culos e intervienen en los movimientos de elevación y lateralidad del maxilar inferior. Son los siguientes: el temporal, el masetero, el pterigoideo interno y el pterigoideo externo.

TEMPORAL.

Ocupa la fosa temporal y se extiende en forma de abanico, cuyo vértice se dirige hacia la apófisis coronoides del maxilar inferior.

Inserciones: En la línea curva temporal inferior, en la fosa temporal y en la apófisis coronoides.

Acción: Eleva y dirige hacia atrás el maxilar inferior.

Inervación: Están encargados los tres nervios temporales, que son ramas del nervio maxilar inferior. (Fig. 15)

MASETERO.

Se extiende desde la apófisis cigomática hasta la cara externa del ángulo del maxilar inferior.

Inserciones: En el arco cigomático y cara externa del maxilar inferior en su rama ascendente.



Fig. 16 Músculo masetero.

Acción: Eleva el maxilar inferior.

Inervación: Nervio maseterino, ramo del maxilar inferior. (Fig. 16)

PTERIGOIDEO INTERNO.

Este músculo comienza en la apófisis pterigoides y termina en la porción interna del ángulo del maxilar inferior.

Inserciones: En el ala externa del pterigoides y fosa pterigoidea y porción interna del ángulo del maxilar inferior.

Acción: Elevador del maxilar inferior.

Inervación: Nervio pterigoideo el cual procede del nervio maxilar inferior. (Fig.17-1)

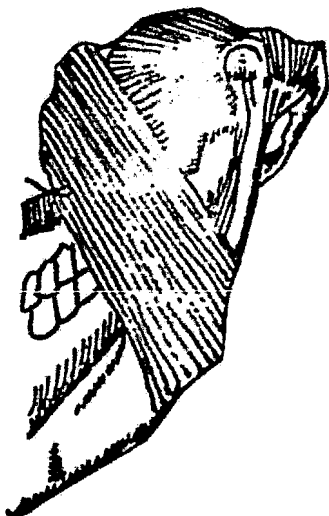


Fig. 17. 1 Pterigoideo interno. 2 Pterigoideo externo.

Entre sus dos haces pasa el nervio bucal.

PTERIGOIDEO EXTERNO.

Se extiende de la apófisis pterigoides al cuello del cóndilo del maxilar inferior. Se halla dividido en dos haces, uno superior o esfenoideal y otro inferior o pterigoideo.

Inserciones: Se inserta en la bóveda cigomática y ca-

ra y ala externa del pterigoides, en la porción interna del cuello del cóndilo y cápsula articular.

Acción: Movimientos de diducción y proyección hacia adelante del maxilar inferior.

Inervación: Recibe dos ramos nerviosos, procedentes -- del nervio bucal. (Fig. 17-2)

M ú s c u l o s d e l c r á n e o.- Será estudiado en este grupo un sólo músculo; el músculo occipitofrontal.

OCCIPITOFONTAL.

Es un sólo músculo que puede considerarse formado de -- dos: el occipital, que cubre la parte posterior u occipucio de la cabeza y el frontal, que cubre la frente. Los dos músculos-- se sostienen unidos por una aponeurosis delgada que se extiende a todo lo largo de la parte posterior del cráneo.

Inserciones: El occipital tiene su origen en la por--- ción mastoidea del hueso temporal y está insertado en la aponeu-- rosis. El frontal tiene su origen en la aponeurosis y se inser-- ta a los tejidos de la región de las cejas.

Acción: La porción frontal es la más poderosa; por me-- dio de su contracción, eleva las cejas y arruga la frente, la - porción occipital mueve el cuero cabelludo.

Inervación: El occipital está inervado por el auricu--

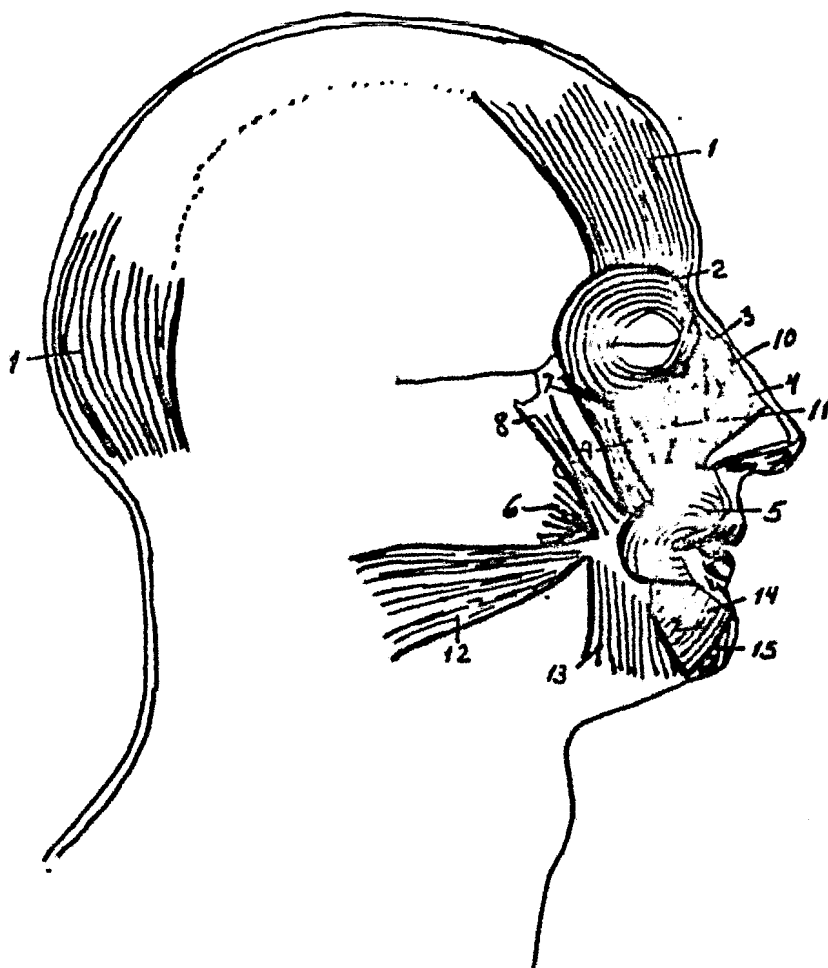


Fig. 18 Músculos de la cabeza.

lar posterior, en tanto que en el frontal terminan los ramos -- frontales, todos derivados del nervio temporofacial. (Fig. 18-1)

Músculos de la cara.- Comprenden los músculos de los párpados, músculos de la nariz y músculos de -- los labios.

Músculos de los párpados: orbicular de los párpados y -- el superciliar.

ORBICULAR DE LOS PÁRPADOS.

Es un músculo aplanado y ancho que rodea el orificio palpebral.

Inserciones: Tendón del orbicular, bordes del canal lagrimal, piel y comisura externa de los párpados.

Acción: Cierra el orificio palpebral.

Inervación: Rama superior del facial. (Fig. 18-2)

SUPERCILIAR.

Se halla situado en un plano más profundo que el orbicular y ocupa la parte interna del arco superciliar.

Inserciones: Arco superciliar y cara profunda de la piel de las cejas.

Acción: Junta las cejas entre sí.

Inervación: Nervio palpebrales, procedentes del facial.

(Fig. 19)

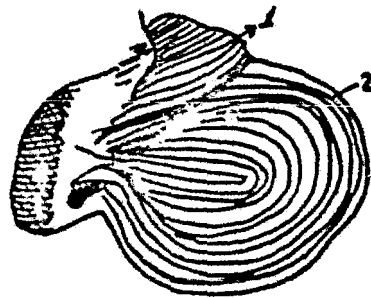


Fig. 19 1 Superciliar
2 Orbicular.

Músculos de la nariz: Piramidal, transverso de la nariz, mirtiforme y dilatador de las aberturas nasales.

PIRAMIDAL.

Este músculo se halla situado en el dorso de la nariz y parece continuar hacia abajo el músculo frontal.

Inserciones: Cartílagos y huesos de la nariz y piel interciliar.

Acción: Desplaza la piel frontal hacia abajo.

Inervación: Nervios suborbitarios de la rama superior del facial. (Fig. 18-3)

TRANSVERSO DE LA NARIZ.

Está colocado en el ala de la nariz, es de forma triangular.

Inserciones: Dorso de la nariz, piel del ala de la nariz y fibras mirtiformes.

Acción: Aplasta el ala de la nariz.

Inervación: Recibe filetes de los ramos suborbitarios del facial. (Fig. 18-4)

DILATADOR DE LAS ABERTURAS NASALES.

Es un músculo rudimentario en el hombre; se halla situado sobre el ala de la nariz y en su parte inferior.

Inserciones: Bordé posterior y cartílago del ala de la

nariz y piel del borde inferior del cartílago de dicha ala.

Acción: Dilatador del ala de la nariz.

Inervación: Recibe filetes del facial. (Fig. 20-1)

MIRTIFORME.

Se extiende del maxilar superior al borde posterior del ala de la nariz.

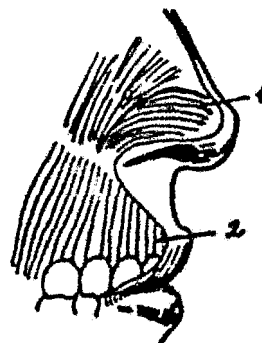


Fig. 20. 1 Dilatador de las aberturas nasales. 2 Mirtiforme.

Inserciones: Fosa mirtiforme y giba canina. Tabique nasal y cartílago de la nariz.

Inervación: Nervios suborbitarios que proceden de la rama superior del facial. (Fig. 20-2)

Músculos de los labios.- Bajo cuya denominación, se incluyen a todos los músculos que convergen en la abertura de la boca, son los siguientes: orbicular de los labios, elevador común del ala de la nariz y el labio superior, elevador propio del labio superior, canino, cigomático mayor, cigomático menor, buccinador, risorio de Santorini, triangular de los labios, cuadrado de la barba y músculo borla de la barba.

ORBICULAR DE LOS LABIOS.

Este músculo se halla situado en el orificio de la boca y se extiende de una comisura labial a la otra.

Inserciones: Este músculo se considera dividido en dos haces: el superior y el inferior. El superior o principal se extiende de una comisura a la otra, a lo largo del labio superior, y de este haz se desprende un sub-haz, que va a la base del tabique nasal del lado correspondiente. El inferior posee también un haz superior; que va de la comisura labial a la otra, a todo lo largo del labio inferior y del cual se desprende un sub-haz, que va de la comisura labial a los lados de la sínfisis mentoniana.

Acción: Funciona a manera de esfínter de la boca.

Inervación: Al semiorbicular superior lo inerva una rama del temporofacial; en cambio la inervación del inferior, se hace mediante un nervio del cervicofacial. (Fig. 18-5)

BUCCINADOR.

Se extiende desde ambas mandíbulas a la comisura de los labios y constituye la pared lateral de la cavidad bucal.

Inserciones: Por atrás en la parte posterior del reborde alveolar de los dos maxilares, a la altura de los molares, - en el ligamento pterigomaxilar y en el borde anterior de la rama ascendente, desde allí hasta la comisura de los labios.

Acción: Lleva hacia atrás la comisura labial y es auxiliar en los movimientos de la masticación.

Inervación: Recibe ramos del temporofacial y del cervicofacial, ya que el bucal, aunque lo atraviesa no interviene en su inervación motora, pues es un nervio sensitivo.

CIGOMATICO MENOR.

Se extiende del malar al labio superior.

Inserciones: En el hueso malar y piel del labio superior.

Acción: Eleva y lleva hacia afuera el labio superior.

Inervación: Recibe filetes del temporofacial. (Fig.18-7)

CIGOMATICO MAYOR.

Se extiende del malar al labio superior.

Inserciones: Hueso malar y piel de la comisura labial.

Acción: Desplaza hacia arriba y afuera la comisura labial.

Inervación: Recibe filetes del temporofacial. (Fig. 18-

8)

CANINO.

Está situado en la fosa canina, desde donde se extiende a la comisura de los labios.

Inserciones: Fosa canina, piel y comisura de los labios.

Acción: Eleva y lleva hacia adentro la comisura labial.

Inervación: Recibe ramas del temporofacial. (Fig. 18-9)

ELEVADOR COMUN DEL ALA DE LA NARIZ Y DEL LABIO SUPERIOR.

Es un músculo colocado en sentido vertical, que se extiende de la apófisis ascendente del maxilar superior al labio superior.

Inserciones: En la cara externa del maxilar superior, piel y ala de la nariz y piel del labio superior.

Acción: Eleva el ala de la nariz y el labio superior.

Inervación: Recibe su inervación del temporofacial. -
(Fig. 18-10)

ELEVADOR PROPIO DEL LABIO SUPERIOR.

Se extiende de la porción suborbitaria al labio superior.

Inserciones: Por debajo del reborde orbitario inferior y por encima del agujero suborbitario del maxilar superior y en la piel del labio inferior.

Acción: Desplaza hacia abajo y afuera el labio inferior.

Inervación: Por ramas del temporofacial. (Fig. 18-11)

RISORIO DE SANTORINI.

Es el más superficial de los músculos de la pared lateral de la boca y se extiende de la región parotídea a la comisura labial.

Inserciones: Tejido celular de la región parotídea y comisura labial.

Acción: Desplaza hacia atrás la comisura labial.

Inervación: Recibe filetes del cervicofacial. (Fig. 18
12)

TRIANGULAR DE LOS LABIOS.

Se extiende del maxilar inferior a la comisura labial.

Inserciones: De la línea oblicua del maxilar inferior a la comisura labial.

Acción: Desplaza hacia abajo la comisura labial.

Inervación: Recibe filetes del cervicofacial. (Fig. 18
13)

CUADRADO DE LA BARBA.

Se extiende del maxilar inferior al labio correspondiente.

Inserciones: Del tercio interior de la línea oblicua --

del maxilar inferior y en la piel del labio inferior.

Acción: Desplaza hacia abajo y afuera el labio inferior.

Inervación: Por filetes del cer vicofacial. (Fig. 18--
14)

BORLA DE LA BARBA.

Se halla colocado al lado de la línea media y se extiende de la sínfisis mentoniana a la piel del mentón.

Inserciones: De la sínfisis del mentón a la piel del mentón.

Acción: Levanta la piel del mentón.

Inervación: Recibe filetes del nervio cervicofacial. --
(Fig. 18-15)

3.- ANGIOLOGIA.

Parte de la Anatomía Humana que estudia los órganos y -- conductos de mayor o menor diámetro, que reparten la sangre por todo el cuerpo (arterias) o la recogen para llevarla al corazón (venas).

La irrigación de la cabeza está a cargo, principalmente por la arteria carótida primitiva izquierda que junto con el --- tronco braquiocefálico son ramas del cayado de la aorta.

CAROTIDA PRIMITIVA IZQUIERDA.

Se origina en el tronco braquiocefálico, la cual al bifurcarse origina a su vez, la carótida externa y la carótida interna.

C a r ó t i d a e x t e r n a.- Se halla comprendida entre la bifurcación de la carótida primitiva y el cuello del condilo del maxilar inferior, lugar en que emite sus ramas terminales: la maxilar interna y la temporal superficial. Y seis ramas colaterales que describiremos a continuación:

TIROIDEA SUPERIOR.

Nace exactamente encima del lugar que la carótida. Está en relación con el constrictor medio de la faringe y cubierta por el músculo cutáneo, pasando por el omohioideo, esternohioideo y tirohioideo y llega al tiroides en donde se termina.

R a m a s c o l a t e r a l e s.- Arteria esternocleidomastoidea, laríngea superior y laríngea inferior.

ARTERIA LINGUAL.

Tiene su origen en el hueso hioides, pasa por el constrictor medio de la faringe, por los músculos digástrico y estilo hioideo y por el hiogloso. Después cambia de dirección hacia la lengua en donde se anastomosa con la del lado opuesto.

R a m a s c o l a t e r a l e s.- Hioidea, dorsal de -

lengua, sublingual y canina.

ARTERIA FACIAL.

Tiene su origen inmediatamente arriba de la arteria --lingual, corre por el digástrico y el estilohioideo, hasta la faringe y la amígdala; de ahí a la glándula submaxilar, llega al masetero y a la comisura de los labios, después del surco nasogeniano donde se anastomosa con la arteria nasal, rama terminal de la oftálmica.

R a m a s c o l a t e r a l e s.-Palatina inferior, pterigoidea, submaxilar, submentoniana, maseterina inferior, coronarias superior e inferior, arteria del subtabique y arteria del ala de la nariz.

R a m a t e r m i n a l.-Arteria angular.

ARTERIA OCCIPITAL.

Nace de la carótida externa, cruza la yugular interna.- Pasa entre el estilohioideo y el digástrico, luego en la región mastoidea del temporal para llegar al complejo mayor del esplenio.

R a m a s c o l a t e r a l e s.-Arteria esternocleidomastoidea superior, ramas musculares, cervico posterior, estilohioidea y meníngea posterior.

R a m a s t e r m i n a l e s.-Rama externa de la arteria occipital y rama interna.

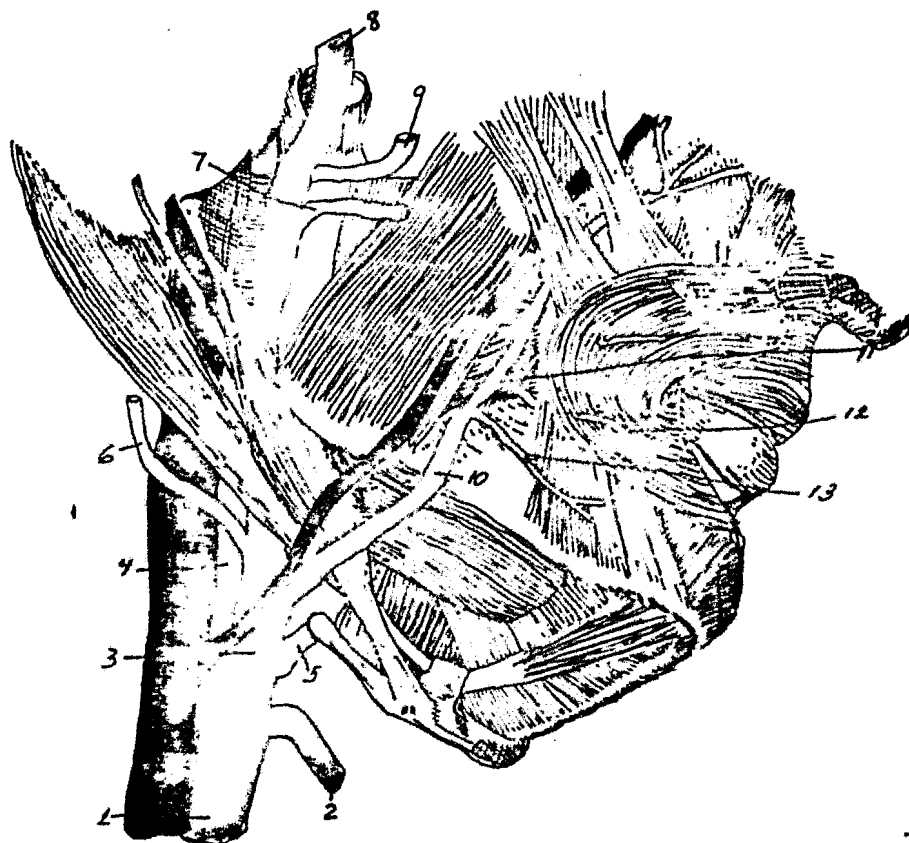


Fig. 21 Arterias de la cabeza.

- | | |
|----------------------------|---|
| 1.- Carótida primitiva. | 10.- Facial. |
| 2.- Tiroidea superior. | 11.- Bucal. |
| 3.- Carótida externa. | 12.- Rama dentaria inferior. |
| 4.- Carótida interna. | 13.- Ramo mentoniano de la dentaria inferior. |
| 5.- Lingual. | |
| 6.- Arteria occipital. | |
| 7.- Transversa de la cara. | |
| 8.- Temporal superficial. | |
| 9.- Maxilar interna. | |

AURICULAR POSTERIOR.

Nace por encima de la occipital, pasa por el digástrico y el estilohioideo, por detrás de la glándula parótida, llega a la apófisis mastoides donde se divide en susramas terminales.

R a m a s c o l a t e r a l e s.- Parotídeas y ramo estilomastoideo.

R a m o s t e r m i n a l e s.-Auricular y mastoideo.

ARTERIA FARINGEA INTERIOR.

Nace a la misma altura que la lingual y asciende hacia la base del cráneo.

R a m a s c o l a t e r a l e s.- Faríngeas.

R a m o s t e r m i n a l e s.-Temporal superficial, y arteria maxilar interna.

ARTERIA TEMPORAL SUPERIOR.

Se origina a la altura del cuello del cóndilo del maxilar inferior y atraviesa la aponeurosis entre el tubérculo cigomático y el conducto auditivo externo. Corre por dentro de la glándula parótida y cuando llega a la región temporal, se divide.

R a m a s c o l a t e r a l e s.-Ramos parotídeos, -- transversal de la cara, cigomático-malar, profunda superior y ramos auriculares externos.

R a m a s t e r m i n a l e s.-Anterior o frontal y posterior o parietal.

ARTERIA MAXILAR INTERNA.

Nace a nivel del cuello del cóndilo , se desliza entre el pterigoideo externo y el temporal, penetra en la fosa pterigo-maxilar donde termina a favor de la arteria esfenopalatina, alcanza el agujero esfenopalatino y termina entrando a las fosas nasales.

R a m a s c o l a t e r a l e s.- Ascendentes: Timpá nica, arteria meníngea media, ramos orbitarios, ramos temporales, ramo petroso, meníngea menor, arteria temporal profunda, media y temporal profunda anterior. Descendentes: Dentaria inferior, rama pterigoidea, milohioidea, ramos dentarios, rama incisiva, arteria maseterina, arteria bucal, arterias pterigoides, y arteria palatina superior. Anteriores: Arteria alveolar, infraorbitaria, orbitaria, ramos mucosos y dentaria anterior. Posteriores: Arteria vidiana y pterigopalatina.

R a m a t e r m i n a l.- Esfenopalatina interna.

C a r ó t i d a i n t e r n a.- Se extiende desde el borde superior del cartílago tiroides hasta la apófisis clinoides anterior.

Su única rama colateral es la arteria oftálmica, y cua

tro ramas terminales: la cerebral anterior, la cerebral media, la comunicante posterior y la coroidea.

ARTERIA OFTALMICA.

Nace a la altura de la apófisis clinoides anterior, se introduce con el nervio óptico a la cavidad orbitaria, por el agujero óptico, después alcanza la pared de la órbita en donde origina sus ramas terminales.

R a m a s c o l a t e r a l e s.-Arteria lagrimal, - central de la retina, ciliares cortas posteriores, ciliares largas posteriores, muscular superior, muscular inferior, etmoides-posterior, etmoides anterior, palpebral inferior y palpebral superior.

R a m o s t e r m i n a l e s.-Frontal interna, nasal, ramos subcutáneos.

Las arterias terminales de la carótida interna son:

ARTERIA CEREBRAL.

Corre hacia adelante y adentro, se une con la del lado opuesto por intermedio de la comunicante anterior y después va a irrigar la cara interna del hemisferio cerebral.

ARTERIA CEREBRAL MEDIA.

También llamada Silviana, corre hacia atrás y afuera,

penetra en la cisura de Silvio y se ramifica en el lóbulo de insula y en la cara externa del cerebro.

ARTERIA COMUNICANTE POSTERIOR.

Corre hacia atrás, alcanza el borde anterior de la protuberancia y se anastomosa con la cerebral posterior procede del tronco bacilar.

ARTERIA COROIDEA.

Marcha hacia arriba y hacia afuera y va a introducirse en la hendidura cerebral de Bichat e irriga los plexos coroides.

La sangre del cráneo, de la cara y de la porción prevertebral del cuello, es recogida por tres gruesos troncos venosos: la yugular interna, la yugular externa y la yugular anterior.

La yugular interna está formada por la reunión de las venas profundas de la cabeza y cuello. Recoge la sangre que la carótida interna ha llevado a esas regiones. La sangre que conducen la yugular externa y la anterior producen del sistema venoso superficial de la cabeza y del cuello.

YUGULAR INTERNA.

Comprende las siguientes partes: el tronco de la vena -

yugular, los afluentes que originan estos troncos, o sean, los se nos de la duramadre y los ramos afluentes de la yugular interna.

T r o n c o d e l a y u g u l a r i n t e r --
n a.-Comienza en la porción externa del agujero rasgado poste---
 rior, al nivel de la fosa yugular y como prolongación del seno --
 lateral. A partir de este lugar desciende oblicuamente hacia a--
 bajo y adelante, por fuera de las carótidas, interna primero y --
 primitiva después. Acaba a la altura de la articulación esterno-
 clavicular, donde se une con la subclavia del lado correspondien
te para formar el tronco venoso braquiocefálico.

Se halla originado por los senos craneales y recibe en su recorrido ramas correspondientes a algunos de las colaterales de la arteria carótida externa.

S e n o s d e l a d u r a m a d r e . o s e n o s --
craneales: Son conductos venosos abiertos en el espesor de la du
ramadre que conduce toda la sangre venosa del encéfalo y de la -
 cavidad orbitaria: al reunirse unos con otros, dan origen a la ve
na yugular interna. La mayoría se hallan situados cerca de la --
 pared craneal. Su número es de 21, de los cuales trece son impa-
 res y ocho pares. Se les puede dividir en un grupo postero infe--
 rior y otro anteroinferior.

Grupo posterosuperior. Comprende todos los senos que confluyen en la presa de Herófilo, tres de ellos son impares: --

Seno longitudinal superior, seno longitudinal inferior y seno --
recto; otros dos pares: senos laterales y senos occipitales poste-
riores.

Grupo anterior e inferior. Todos los senos de éste --
grupo convergen en el seno cavernoso. Por ello deben ser consi-
derados como afluentes de éste seno, los siguientes; el seno coro-
nario, los senos esfenoparietales, los senos petrosos superior e-
inferior, el seno occipital transverso, el carotídeo y el petrooc-
cipital.

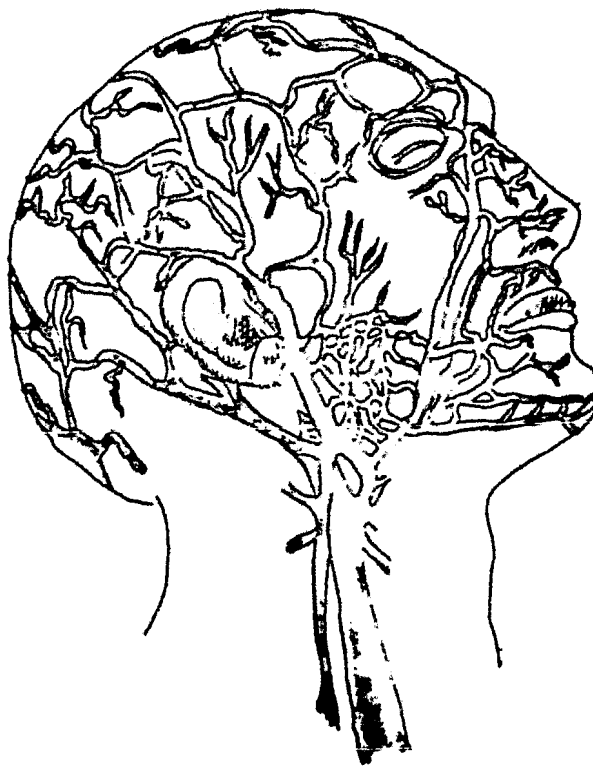


Fig. 22 Venas de la cabeza.

YUGULAR EXTERNA.

Se origina a la altura del cóndilo del maxilar inferior por la unión de la temporal superficial y de la maxilar interna. La yugular externa que se ha originado en la región parotídea, -- continúa luego su trayecto superficialmente para desembocar en -- los troncos venosos que existen por detrás de la clavícula (ve-- na subclavia).

YUGULAR ANTERIOR.

Tiene su origen en la región suprahioidea, desde la --- cual baja verticalmente cerca de la línea media. Antes de alcan-- ar la horquilla esternal, se dirige hacia afuera y se vierte en la subclavia, muy cerca de la yugular externa.

Son afluentes de ésta vena, ramos venosos procedentes - de los músculos y de los tegumentos de la cara anterior del cue-- llo. Las dos yugulares anteriores, se hallan ligadas entre sí, -- por un ramo prehioideo y por otro más amplio, llamado supraester-- nal o arco de las yugulares. Se anastomosan también con la yugu-- lar externa, con la yugular interna y con la vena facial.

4.- N E U R O L O G I A.

Es la rama de la Anatomía Humana que estudia el sistema nervioso. El sistema nervioso c entral es el conjunto de elemen-

tos anatómicos encargados de regir el funcionamiento de los distintos aparatos y sistemas del cuerpo humano.

El sistema nervioso periférico está formado por los nervios, algunos de los cuales transmiten de la periferia al centro, las impresiones sensoriales y sensitivas. En tanto que el resto lleva del centro a la periferia el influjo nervioso.

El sistema nervioso periférico puede ser dividido en -- las siguientes partes:

- 1o.- Nervios craneales.
- 2o.- Nervios raquídeos.
- 3o.- Sistema nervioso vegetativo.

Estudiaremos los nervios craneales, en particular el 5o par.

Tienen su origen en el encéfalo, son simétricos y salen de la cavidad del cráneo, atravesando las envolturas meníngicas y los agujeros de la base.

Fisiológicamente comprenden:

Nervios sensoriales: Olfativo (primer par), óptico - (segundo par), auditivo (octavo par).

Nervios motores: Motor ocular común (tercer par), -- patético (cuarto par), motor ocular externo (sexto), espinal -

(onceavo par), hipogloso mayor (doceavo par).

Nervios mixtos: Trigémino (quinto par), facial -- séptimo par), glossofaríngeo (noveno par) neumogástrico (dé cimo par).

NERVIO TRIGEMINO.

Es un nervio mixto integrado por una porción motora de menor tamaño y una de mayor tamaño; la sensitiva. Esta última posee un ganglio grande en forma de media luna; ganglio -- semilunar o ganglio de Gasser), en el piso de la fosa cere-- bral media. Del ganglio de Gasser se desprenden tres grandes-- ramas: el nervio oftálmico, el nervio maxilar superior y el -- nervio maxilar inferior.

NERVIO OFTALMICO.

El nervio oftálmico es enteramente sensitivo. Se -- introduce a la órbita a través de la hendidura esfenoïdal y -- una vez en ella se divide en tres ramas: 1) nervio lagrimal;-- que da ramas a la conjuntiva ocular, inerva una pequeña zona -- de piel, en el ángulo externo del ojo y la glándula lagrimal.-- 2) nervio nasociliar que sigue un trayecto hacia la línea me-- dia y va a inervar la mucosa de la porción anterosuperior de -- las fosas nasales, la piel del dorso de la nariz y la del ángu-- lo interno del ojo, y 3) nervio frontal, el cual corre inme-- diatamente debajo del techo de la órbita, dividiéndose luego --

en frontal externo y frontal interno, los cuales inervan la piel del párpado superior y de la región frontal hasta el cuero cabelludo. (figs. 23 y 24)

NERVIO MAXILAR SUPERIOR.

El nervio maxilar superior es puramente sensitivo. Atraviesa el agujero redondo mayor, para luego penetrar en la fosa pterigomaxilar; en donde se divide. Entre sus ramas podemos enumerar: 1) el nervio orbitario, que entra en la órbita a través de la hendidura esfenomaxilar y se dirige hacia adelante, pegado a la pared externa de ésta, para luego dar dos

ramas que inervan la piel de la porción anterior de la sien y las cercanías del ángulo externo del ojo; 2) las ramas nasales posteriores, que inervan la porción posteroinferior de la mucosa de las fosas nasales. Una de estas ramas, el nervio nasopalatino, se dirige hacia adelante y abajo en el séptum para luego, a través del agujero incisivo, dividirse e inervar la región anterior del paladar duro y la porción palatina de la encía; 3) nervio palatino anterior que atraviesa el conducto pala-

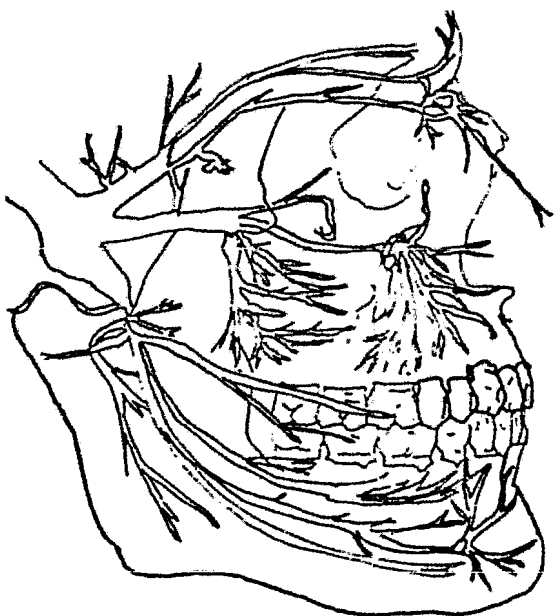


Fig. 23 Trigémino.

tino posterior dando dos ramas a la mucosa del paladar duro y la porción dura de la encía; 4) nervio infraorbitario, continuación directa del nervio maxilar superior. Después de atravesar la hendidura esfenomaxilar, corre en el piso de la órbita formando los nervios alveolares de la mandíbula superior y de la encía, para luego salir a través del agujero infraorbitario y dar ramas a la piel situada entre la hendidura palpebral y las ventanas nasales. (Figs. 23 y 24)

NERVIO MAXILAR INFERIOR.

El nervio maxilar inferior es un nervio mixto con -- predominancia sensitiva. Sale del cráneo a través del agujero

ro oval y llega a la fosa infra-temporal donde, da sus primeras ramas motoras para los músculos masticadores y una rama sensitiva, el nervio bucal, el cual sigue un trayecto hacia abajo por la cara externa del músculo buccinador, atraviesa con numerosas ramas que van a inervar la encía comprendida entre el segundo mo-

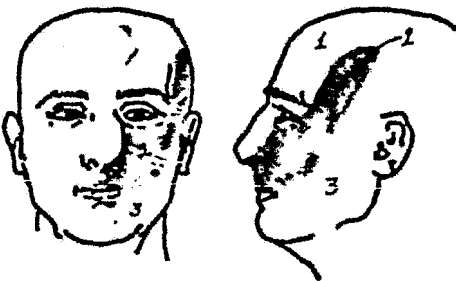


Fig. 24 Zonas de inervación 1) nervio oftálmico 2) nervio maxilar superior y 3) nervio maxilar inferior.

lar y el segundo premolar. Luego el nervio maxilar inferior se divide en las ramas sensitivas: 1) el nervio auriculotemporal, que está en un principio localizado por dentro del cuello

del cóndilo maxilar inferior y luego se dirige inmediatamente hacia arriba para seguir por delante del conducto auditivo externo y parte de la concha; 2) el nervio lingual, que al principio se dirige hacia abajo entre la rama del maxilar inferior y el músculo pterigoideo interno, para luego, después de doblarse en un arco convexo hacia abajo y atrás, penetrar en la lengua desde abajo e inervar su porción corporal; 3) el nervio alveolar inferior, que corre al principio pegado detrás del nervio lingual y posteriormente se introduce en el orificio del conducto dental inferior para seguir en el conducto del mismo nombre y dar ramos a la dentición y encía del maxilar inferior. Una rama colateral, el nervio mentoniano, sale através del agujero mentoniano para inervar la piel del labio inferior y del mentón.

CAPITULO II
HISTORIA CLINICA

H I S T O R I A . C L I N I C A

Dentro de la práctica médica odontológica la historia clínica es un paso importante e imprescindible. Se debe hacer en la primera visita de nuestro paciente, al consultorio.

Historia clínica es una serie de métodos clínicos, por medio de los cuales el cirujano dentista se ayuda para obtener información relacionada con el estado anatómico-funcional del paciente y con ello fomentar un diagnóstico correcto.

Los objetivos de dicha historia serán: obtener un diagnóstico, y un pronóstico.

Diagnóstico es la interpretación de los síntomas, referidos por el paciente, tanto en su integridad física, estado constitucional y funciones orgánicas.

Pronóstico es poder realizar un futuro según el diagnóstico obtenido.

Para realizar la historia clínica, utilizaremos los siguientes métodos:

1.- Interrogatorio. Es el inicio de la historia clínica, efectuado por medio del lenguaje. Puede ser directo o indirecto. El primero se le hace al mismo enfermo y el indirecto, cuando por alguna razón no sea posible realizarlo con el enfermo y se

dirige con otra persona que esté relacionada con éste.

A través de él se recopilan datos acerca de antecedentes familiares, antecedentes personales y los síntomas de la enfermedad actual.

El interrogatorio lo podemos dividir en: antecedentes hereditarios y personales patológicos y no patológicos, y enfermedad actual o próxima.

1) Antecedentes hereditarios y personales, patológicos y no patológicos, aquí incluiremos a los antecedentes familiares y personales.

Antecedentes familiares. Interrogaremos sobre enfermedades crónicas (sífilis, alcoholismo, etc) malignas a padres o hermanos, conyuge e hijos. Transtornos o alteraciones de sistemas y aparatos, procesos displásicos (malformaciones) que persisten por las leyes de la herencia. Otras enfermedades (tuberculosis, lepra) que son contagiosas. El cáncer que puede presentar sus primeras manifestaciones en la cavidad bucal.

Antecedentes personales. Padecimientos desde su nacimiento, la primera infancia y edad del desarrollo, así como las fiebres erúptivas y cualquier otra enfermedad, intervenciones quirúrgicas. Cuando se trate de una mujer se interrogará sobre su ciclo menstrual, sus embarazos, sus abortos y partos. También se interrogará acerca del aparato digestivo, respiratorio,

circulatorio y sistemas genito-urinaria y nervioso.

Datos personales. Serán de utilidad para una orientación diagnóstica. Preguntaremos lugar de residencia, hábitos, tipo de alimentación, ocupación o profesión, raza, edad, sexo, estado civil, medio ambiente que lo rodea.

Enfermedad actual. Será el factor primordial del interrogatorio, la enfermedad actual, por lo que se hace la consulta, así como la relación con la relación de alteraciones sistémicas. Se verificará si algún tratamiento medicamentoso influye con el proceso patológico. La evolución que ha logrado la enfermedad (periódica, continua, aguda o crónica). Respecto a los síntomas se tomará atención si no son causados por tipo de dieta, estado psíquico, menstruación, estaciones del año, etc.

A continuación mostraremos un interrogatorio:

Datos personales:

Nombre del enfermo.

Edad y sexo.

Estado civil.

Fecha de la visita.

Domicilio.

Teléfono.

Informes sobre el familiar más cercano.

Nacionalidad.

Raza.

Lugar de nacimiento y residencia.

Profesión y oficio actual y anterior.

Nombre del profesional (médico) o persona que lo envía.

Antecedentes familiares:

Sobre padre, hermanos, abuelos, cónyuge e hijos.

Malformaciones.

Enfermedades infecciosas crónicas

Enfermedades metabólicas (Diabetes, etc.).

Intoxicaciones.

Alergias.

Consanguinidad.

Antecedentes personales:

Nacimiento (lugar y fecha)

Lactancia.

Pubertad.

Enfermedades eruptivas.

Otras enfermedades.

Intervenciones quirúrgicas.

Alteraciones vinculadas al sexo. (embarazos, etc.)

Psiquismo.

Enfermedad actual:

Tiempo de evolución

Síntomas y su evolución.

Tratamientos efectuados.

Su acción.

Evolución de la enfermedad.

Síntomas generales; digestivos, circulatorios, etc.,
peso, apetito, alimentación, etc.

2.- Exámen de la cavidad oral. Es un método de diagnóstico que se lleva a cabo, con el objetivo de que el cirujano se adentre más en el problema presentado, se realiza a través de los sentidos.

Las técnicas son las siguientes:

I n s p e c c i ó n. Es la exploración clínica por medio de la vista, y para su éxito, debemos de contar en primer lugar, con una luz correcta y en segundo lugar con el conocimiento claro, de la zona a inspeccionar.

P a l p a c i ó n. Es la exploración clínica por medio del tacto. La podemos realizar en forma manual o instrumental.

O l f a c i ó n. Este método de exploración en donde interviene el sentido del olfato, es para apreciar percepciones olorosas, halitosis, etc.

P e r c u s i ó n. Consiste en golpear metódicamente con un instrumento, para localizar puntos de dolor.

A u s c u l t a c i ó n. Se lleva a cabo por medio del oído o de aparatos, nos servirá para recopilar ruidos y sonidos

que son originados en el interior de los órganos y tejidos.

3.- Estudio radiológico. Es un coadyubante importante, para el estudio de estructuras óseas, así como contribuye a la búsqueda de posibles infecciones no visibles y otras lesiones patológicas inaccesibles a los métodos del examen de la cavidad oral, raíces y dientes retenidos, densidad ósea, forma, tamaño del seno maxilar, posición del canal dentario inferior, localización de los agujeros mentonianos, etc.

Si seguimos con mucho cuidado y detenimiento nuestra historia clínica, nuestro tratamiento será un éxito.

CAPITULO III
ASEPSIA Y ANTISEPSIA

A S E P S I A Y A N T I S E P S I A .

Asepsia es el conjunto de medios de que nos valemos para evitar la llegada de gérmenes al organismo, en otras palabras, es la higiene que con sus reglas previene la infección.

Antisepsia es el conjunto de medios por los cuales destruimos los gérmenes ya existentes en el organismo. La antisepsia la logramos por medio de antisépticos. El modo como actúan los antisépticos sobre los gérmenes, es oxidando y coagulando las substancia albuminoidea que constituye el organismo microbiano, determinando su muerte.

Para que sea exitosa una intervención quirúrgica, todos los elementos que en ella intervienen deben estar perfectamente estériles. La asepsia es uno de los fundamentos de la cirugía moderna.

Compréndanse dentro del término "elementos" el sitio donde se realiza la operación (campo operatorio), las manos y ropas del operador y ayudantes, los instrumentos, materiales y cuerpo de cualquier índole que formen parte del acto quirúrgico. Por su parte, la cavidad bucal, con su riquísima flora microbiana, no debe apartarse de este principio quirúrgico; no admite concesiones de ninguna especie que debiliten este rigor, aun admitiendo que ella posee un extraordinario mecanismo de defensa.

No es posible la esterilización de todos los aparatos que componen el consultorio dental, pero si es indispensable la más meticulosa limpieza, siguiendo las reglas de higiene. Por lo general todo instrumento que va a usarse en la cavidad bucal debe de someterse a rigurosa asepsia y antisepsia. La primera se logra con agua y jabón, ayudados por cepillo y después el instrumento será secado con un paño perfectamente limpio.

La esterilización de los elementos intervinientes se hace por medios químicos y físicos.

El principio físico por el cual logramos la antisepsia es el calor. Este puede ser seco o húmedo.

El calor seco puede ser por flameo directo (agujas y sondas) o puede ser proporcionado por aparatos (estufas secas, etc.) consistentes en cajas metálicas cuyo ambiente se calienta por medio del gas o de la electricidad.

El calor húmedo es un método simple de lograr, por medio de la ebullición (100° C) del agua contenida en un recipiente, en el cual hemos colocado, previamente, el material a esterilizar. Más perfecto aunque complejo es el empleo de los aparatos dominados autoclaves, en que merced al calor bajo presión se obtienen temperaturas de 130 a 140° C.

Agentes químicos. Denominados en terapéutica antisépticos y desinfectantes.

Alcohol. Se emplea para la antisepsia de las manos del cirujano y del campo operatorio y para conservar ciertos materiales.

Tintura de yodo. (Yodo diluido en alcohol al 10%.) Usada en cirugía general para la antisepsia del campo operatorio, en la bucal no se emplea pues su aplicación es irritante y mal soportada por las mucosas orales. No obstante, la aplicamos en la antisepsia local del punto de punción de la aguja en las distintas anestésias, y en partes iguales con alcohol para pincelar los espacios interdentarios, los capuchones del tercer molar, el sitio donde se practicará la incisión.

Acido fénico. Tiene ligeras propiedades anestésicas, pero se emplea, en solución alcohólica, para esterilizar el punto de punción, como en el caso de la tintura de yodo. En dilución del 10% sirve para conservar estériles materiales de sutura.

Tintura de merthiolate. Reconoce las mismas aplicaciones que la de yodo, que en la actualidad ha reemplazado a aquel.

Esterilización del instrumental y material quirúrgico.

Instrumental. El instrumental quirúrgico metálico requiere estufa seca y temperatura de hasta 130° mantenida durante 30 minutos, dispuesto en sus cajas respectivas y acondicionadas según las circunstancias o necesidades. Los instrumentos

con filo (bisturíes, escoplos) pueden esterilizarse por métodos químicos.

Tubos de goma, material de drenaje. Se esterilizan por ebullición durante 20 minutos. Se retiran del recipiente mediante una pinza esterilizada y se conservan en frascos de boca ancha, previamente esterilizados. (con alcohol o alguna solución antiséptica)

Jeringas. En emergencias se las podrá esterilizar por sumersión en agua y ebullición, pero los esporos resisten los 100° C. Debe preferirse la estufa seca.

Delantal del cirujano y de sus ayudantes; compresas y gasa. Tambores de distintas capacidades conteniendo tales elementos alcanzan su adecuada esterilización en el autoclave.

Guantes de goma. Una vez limpios, se pueden envolver en pares y además proteger con una envoltura de gasa y, puestos en tambores especiales, esterilizar al autoclave. Puede también emplearse el formol o sus vapores. Para ello, una vez lavados con agua y jabón, secados perfectamente con alcohol y compresas limpias y espolvoreadas con talco, se montan en manoplas metálicas que se llevan a aparatos esterilizadores especiales junto con varias pastillas de formol.

Cepillos. Ebullición de 20 minutos. Se conservan en cajas esterilizadas, o bien, se guardan en tambores especiales

que se introducen en el autoclave.

Hilos de seda y lino. Para el sobrante de los hilos (la seda se adquiere ya esterilizada) la esterilización se logra mediante ebullición de 20-30 minutos. Se retira con pinza estéril y se colocan en frascos de boca ancha esterilizados, que contengan una solución antiséptica.

Nylon. Los trozos que enhebramos según se explicó, se esterilizan por ebullición o al formol.

Lavado quirúrgico de las manos.

Antes de tocar cualquier material o instrumental ya esterilizados, y por supuesto antes de realizar cualquier operación, el cirujano y sus ayudantes deben proceder a un concienzudo lavado de sus manos y antebrazos con miras a su desinfección.

En los lavabos, contiguos a las salas de operaciones, enjuagan y jabonan sus manos; luego cepillan minuciosamente sus manos y antebrazos durante diez minutos, con especial empeño en las regiones donde habitualmente existe flora bacteriana (regiones sub y periungueales, surcos de flexión y extensión, espacios interdigitales). Seguidamente frotan las regiones lavadas empleando para ello trozos de gasa esterilizada, que un enfermero impregna de alcohol, o bien las frotan con alcohol.

Después de esto no se podrá tocar ya ni rozar mueble u objeto alguno no esterilizados. Del tambor respectivo el ciru-

jano y sus ayudantes retiran sendos delantales y se los colocan. Lo mismo hacen con sus guantes, luego de deshidratar sus manos, con gasa entalcada esterilizada; los puños deben quedar por encima de los puños del delantal.

Siguen los preparativos para acometer la operación, que el cirujano encara retirando los instrumentos de la caja abierta y disponiéndolos sobre la mesa para instrumentos, y que el ayudante por su parte secunda, lavando, con gasa mojada en agua y jabón, líquido esterilizado, los labios, orificios nasales y cara del paciente y desinfectándolos seguidamente con una gasa mojada en alcohol, para después disponer las compresas que delimitan el campo operatorio y preparar finalmente su mesa auxiliar. Ya todo preparado, se inicia la operación.

CAPITULO IV
INSTRUMENTAL

I N S T R U M E N T A L

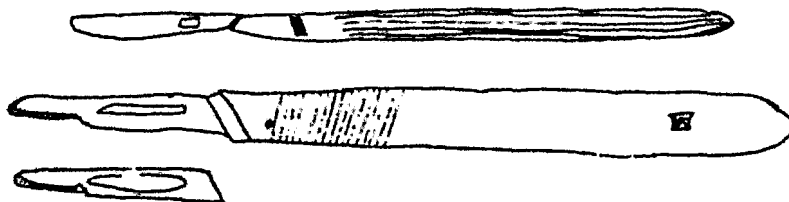
En la práctica de la cirugía bucal se necesita un instrumental especializado, ya que en términos generales, toda operación de cirugía bucal se propone abrir la encía, llegar hasta el hueso, practicar una ventana en él y por ella elimina el objeto de la operación. Conseguido esto, se vuelven los tejidos a su sitio normal y se da por terminada la operación.

Para realizar correctamente la práctica de cirugía bucal, es menester valerse de instrumentos apropiados para los diferentes tejidos que someteremos a dicha práctica.

Clasificaremos el instrumental de acuerdo a los tejidos que vamos a incidir: a).- Instrumentos para tejidos blandos y b).- Instrumentos para tejidos duros.

a).- Instrumentos para sección de tejidos blandos.


Bisturí.- Este instrumento consta de un mango y de una hoja de distintas formas y tamaños, y que intercambiables, en algunos instrumentos, se eligen según la clase de operación a realizar. (fig. 25)



Tijeras.- Como instrumentos de sección de tejidos encuentran escasa aplicación en nuestra especialidad. Se emplean para seccionar lengüetas y festones gingivales y trozos de encía en el tratamiento de la paradentosis. También pueden usarse tijeras para seccionar bridas fibrosas, cicatrices y trozos de colgajos, unas rectas y otras curvas.

Los puntos de sutura se cortan con tijeras de hojas pequeñas. (fig. 26)

Fig. 26 tijeras de diferentes tipos



Pinzas de disección. Con las dentadas es posible tomar la delicada fibromucosa bucal sin lesionarla. Las pinzas de dientes de ratón poseedoras de tres dientecitos que engranan entre sí, permiten sostener firmemente el colgajo. (fig. 27)

Fig. 27 pinzas de disección



Instrumentos de galvano y termocauterío; radiobisturí o electrótomo. Permite efectuar la sección de los tejidos gingivales, el galvano o el termocauterío o el radiobisturí, instrumentos con los que asimismo pueden abrirse abscesos o destruirse capuchones que cubren el tercer molar.

Legras, periostótomos, espátulas romas. Seccionada la fibromucosa, su separación y desprendimiento para preparar los colgajos exigen instrumentos adecuados. (fig. 28)

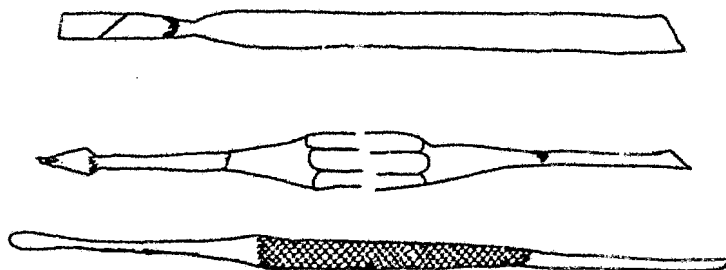


Fig. 28 Legras, periostótomo y espátula recta

Separadores. Para mantener apartados los labios y los colgajos, sin que sean heridos ni traumatizados, pueden emplearse los separadores de Farabeuf, de extremos acodados y otros de distintos diseños y formas. (fig. 29)




fig. 29 separadores

b).- Instrumentos para sección de tejidos duros.

Escoplos y martillo.- De uso muy frecuente en cirugía bucal, se les emplea para efectuar la sección quirúrgica (osteotomía) y aun la resección (ostectomía) del hueso que cubre el objeto de la intervención: la tabla externa en las extracciones del tercer molar inferior retenido, el hueso palatino que protege a los caninos u otros dientes retenidos y en general la tabla ósea vestibular, para eliminar los quistes de distinto tipo que se desarrollan en los maxilares. También se emplean para seccionar dientes en las maniobras llamadas de odontosección.

(fig. 29)

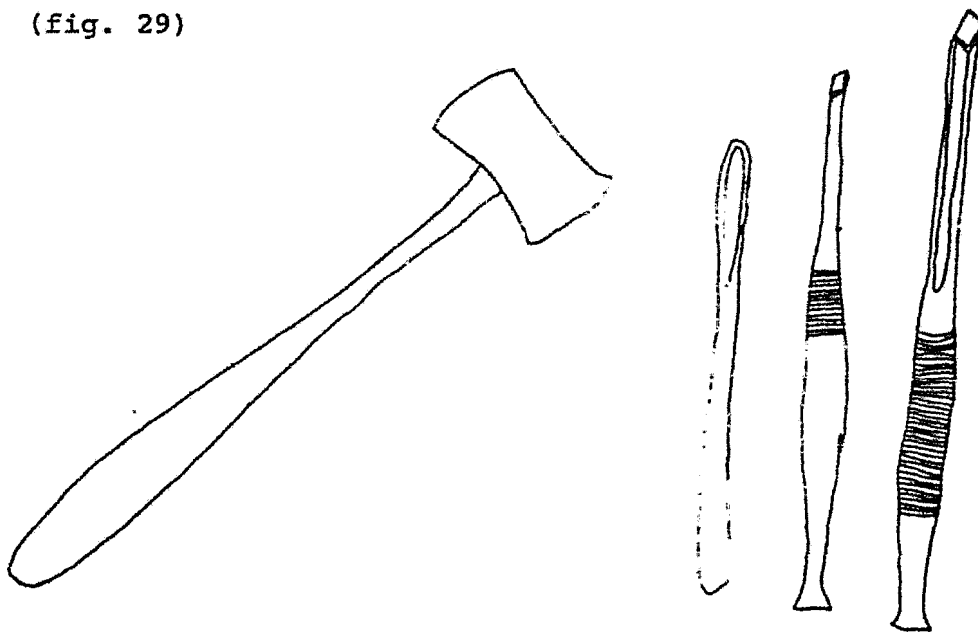


Fig. 29, martillo y escoplos de diferentes tipos

Pinzas gubias.- Para realizar la resección del hueso (ostectomía) podemos utilizar las denominadas pinzas gubias, rectas o curvas, que actúan extrayendo el hueso por mordiscos sobre este tejido, previo preparación de una puerta de entrada con los escoplos (osteotomía), como cuando se desea eliminar bordes cortantes, crestas óseas o trozos óseos que emergen de la superficie del hueso. (fig. 30)




Fig. 30 pinzas gubias

Fresas.- El empleo del torno dental en las operaciones de la boca es de extraordinaria utilidad. La fresa puede sacar el hueso de por sí, o abrir camino a otros instrumentos, ostectomía u osteotomía, que cuando son efectuadas con cuidado, resultan sencillas y carentes de inconvenientes. (fig. 31)




Fig. 32 fresas a) y b de diamante, e y d de carburo

Limas para hueso (escofinas). Se usan para preparar maxilares que llevarán aparatos protésicos o para alisar bordes y eliminar puntas óseas. (fig. 32)




Fig. 32 limas

Pinzas para tomar algodón, gasa, etc.- Se debe mantener el campo operatorio libre de sangre que mana de los vasos seccionados, y su ligadura es practicamente imposible, por lo cual el uso de esta pinza, con trozos de gasa o algodón, es indispensable. (fig. 33)



Fig. 33 pinzas

Cucharillas para hueso.- Las colecciones patológicas, granulomas, fungosidades, quistes, etc., deben eliminarse del interior de las cavidades óseas, con cucharillas para hueso. (fig. 34)




Fig. 34 cucharillas para hueso

Pinzas. para extracciones.- Instrumentos destinados para extraer el diente. Existen en términos generales, dos tipos de pinzas para extracciones: aquellas destinadas a extraer dientes del maxilar superior y las dedicadas a los dientes del maxilar inferior. (fig. 35)

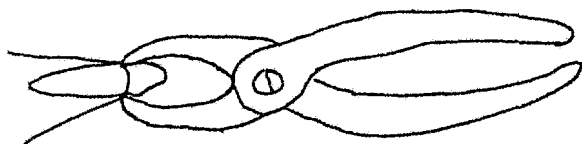


fig. 35 pinzas para extracciones

Elevadores.- Los elevadores son instrumentos, que basados en principios de física, tienen aplicación en exodoncia, con el objeto de movilizar o extraer dientes o raíces dentarias (fig. 36)

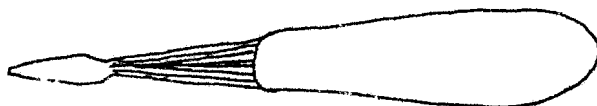


Fig. 36 elevador recto

El instrumental que veremos a continuación, se usa sobre tejidos blandos, pero debido al tiempo en que utilizan, las dejamos al final de nuestro capítulo.

Agujas para sutura.- Casi todas las operaciones en cirugía bucal necesitan ser suturadas. Pero por la delgadez y delicadeza de los tejidos gingivales, tan propicios a desgarrarse,

las agujas deberán ser sencillas, curvas o rectas, pero de dimensiones pequeñas. (fig. 37)




Fig. 37, sutura a) aguja recta y b) aguja curva

Portaagujas.- Destinadas a dirigir las agujas pequeñas, las toman por su superficie plana y las guían en sus movimientos. (fig. 38)

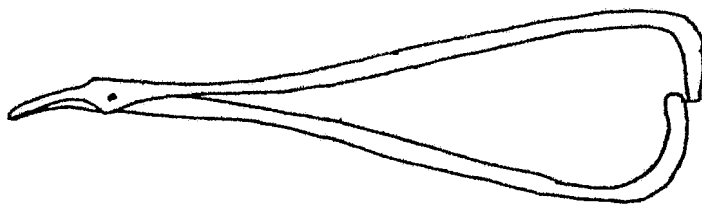


Fig. 38 portaagujas

CAPITULO V
PRINCIPALES TECNICAS
DE BLOQUEO

P R I N C I P A L E S T E C N I C A S
D E B L O Q U E O

Anestesia local es la supresión, por medios terapéuticos, de la sensibilidad de una región del organismo; en nuestra cirugía, de una zona de la cavidad bucal. La conciencia del paciente permanece intacta en la anestesia local.

Para el logro de dicha anestesia existen distintos procedimientos. Sólo nos interesa el método que se vale de la inyección de sustancias químicas, que al ponerse en contacto con las terminaciones nerviosas periféricas anulan la transmisión del dolor de los centros superiores.

Es preciso recordar el efecto, que las distintas zonas de la cavidad bucal están bajo el dominio del V par, el trigémino, con sus tres ramas: el oftálmico, el maxilar superior y el maxilar inferior, y que es sobre todo a las dos últimas, ramas de una profusa subdivisión y de una exquisita recepción de los estímulos dolorosos, que les corresponden las zonas sobre las cuales debemos intervenir y cuya anatomía debe ser profundamente conocida, lo que configura poseer una clara noción del sitio, de emergencia de dichas ramas, o sea los orificios respectivos y también de su trayecto y distribución.

DISTINTOS TIPOS DE ANESTESIA.


A n e s t e s i a m u c o s a . - La mucosa bucal y

sus capas inmediatas pueden anesthesiarse localmente, colocando sobre ellas sustancias anestésicas (Pantocaína y Xilocaína. Pomadas); tienen contada aplicación en cirugía bucal.

A n e s t e s i a s u b m u c o s a .- Hay dos tipos de anestesia submucosa: la que se realiza inmediatamente por debajo de la mucosa bucal y la profunda o supraperióstica.


La primera tiene escasa aplicación en cirugía bucal.

La anestesia local ideal es la denominada submucosa o supraperióstica, que se realiza llevando el líquido anestésico a las capas profundas de la submucosa, en vecindad inmediata con el perióstio. Es el método eficaz y útil para cirugía bucal. La nestesia infiltrativa depende de la mayor o menor permeabilidad del hueso. El líquido anestésico se deposita entre el perióstio y la capa mucosa. (fig. 39)



Anestesia subperióstica. Consiste en llevar la solución anestésica inmediatamente por debajo del perióstio. El líquido anestésico se deposita entre el perióstio y el hueso.

(fig. 40)



Anestesia intraósea. Esta anestesia se realiza una vez que se ha perforado la tabla ósea externa en una fresa, vía por la cual se introduce una aguja, así se deposita el líquido anestésico en el interior del hueso. De escasa aplicación en cirugía bucal.

A n e s t e s i a r e g i o n a l.- Denomínase anestesia troncular o regional la que se realiza poniendo la solución anestésica en contacto con tronco o rama nerviosa importante. Es una forma de anestesia infiltrativa. Esta anestesia está ligada, casi exclusivamente a la distribución anatómica del nervio trigémino; para ser más concluyentes, a dos de sus ramas terminales: el nervio maxilar superior y el nervio maxilar inferior.

El mecanismo de todas las anestesis regionales es parecido. Se depositan surcando los escollos anatómicos correspondientes las soluciones anestésicas en contacto con la rama nerviosa que quiere anesthesiarse. Seccionando así fisiológicamente el tronco nervioso. Estudiaremos cada una de ellas.

Bloqueo de las ramas del nervio maxilar superior.-

- Nervio infraorbitario.- Es continuación directa del nervio maxilar superior. Se introduce a la órbita a través de la hendidura esfenomaxilar y corre en el piso de la misma, primero en el surco y luego en el canal infraorbitario y distribuye por la piel del párpado inferior, la porción lateral de la nariz y el labio superior, así como por la mucosa del vestíbulo nasal.(fig. 41)

Técnica intraoral.- Se palpa con el dedo medio la porción media del borde inferior de la órbita y luego se desciende cuidadosamente cerca de 1 cm. por debajo de este punto, donde por lo general se puede palpar el paquete vasculonervioso que sale por el agujero infraorbitario. Manteniendo el dedo en el mismo lugar, se levanta con el pulgar y el índice el labio superior y con la otra mano se introduce la aguja en el repliegue superior del vestíbulo oral, dirigiéndola hacia el punto en el cual se ha mantenido el dedo medio. Aunque no se pueda palpar la punta de la aguja, es posible sentir como la solución es inyectada en los tejidos subyacentes. Se inyectan 2 a 3 ml. de prilocaína al 2% o lidocaína al 2%.

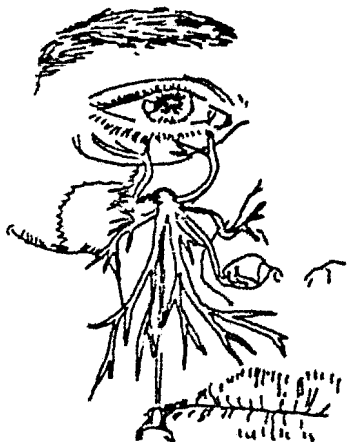

Fig. 41 Bloqueo del nervio infraorbitario.

Técnica extraoral.- Se punciona la piel a 1 cm. por debajo del punto descrito en el caso anterior. Seguidamente se introduce con lentitud la aguja hacia el agujero infraorbitario. Se aspira para descartar que la aguja no se haya introducido en algunas de las venas o arterias del paquete

te y luego se inyecta la misma cantidad de anestésico indicada en la técnica intraoral. A menos de que sea necesario, la aguja no debe penetrar en el canal infraorbitario, ya que en ese caso se corre el riesgo de producir lesiones nerviosas causantes de molestias duraderas.

Indicaciones.- Extracciones complicadas con resección de colgajo sobre uno o varios incisivos o caninos, así como extirpación de quistes radiculares o granulomas dentarios.

- Ramas alveolares superiores, nervio palatino anterior y nervio nasopalatino.- Las ramas alveolares superiores se desprenden del nervio infraorbitario. Antes de que éste ataviese la hendidura esfenomaxilar, da origen a las ramas alveolares poste-

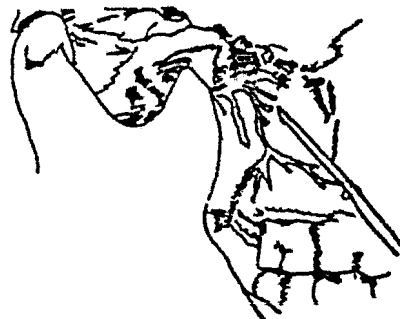

Fig. 42 Bloqueo de las alveolares superiores de' nervio palatino y - nasopalatino.

rosuperiores, (fig. 42) que corren en la superficie de la tuberosidad del maxilar superior y penetran en ella para inervar los molares superiores. Durante su trayecto por el conducto infraorbitario da origen a la rama alveolar superior media y a varias ramas inervando los premolares, caninos e incisivos superiores.

- El nervio palatino anterior. Corre desde la fosa pterigopalatina hacia abajo en el canal del conducto palatino posterior, atraviesa el agujero palatino posterior para entrar en el paladar duro e inervar la mucosa de esta región y la encía palatina correspondiente.

-El nervio nasopalatino es el mayor de las ramas nasales posterosuperiores. Corre hacia abajo y adelante a lo largo del tabique nasal, atraviesa el conducto palatino anterior y da ramas a la porción más anterior del paladar duro y a la encía que rodea los incisivos superiores.

Técnica intraoral. Las ramas alveolares superiores posteriores se bloquean introduciendo



Fig. 43 Bloqueo de las ramas alveolares superiores medias y anteriores.

do la aguja por detrás de la cresta infracigomática e inmediatamente deistal al segundo molar. Después se dirige la punta de la aguja hacia el tubérculo maxilar y se introduce 2 ó 3 cm., haciéndola dibujar una curva aplanada de concavidad superior. Durante la maniobra se inyectan aproximadamente 2ml., de prilocaína al 2% con o sin vasoconstrictor.

(fig. 42).

Las ramas alveolares superiores medias y anteriores se bloquean separadamente para cada diente en particular, introduciendo la aguja en la mucosa gingival que rodea el diente y buscando la extremidad de la raíz donde se inyectan 1 ó 2 ml. de prilocaína o lidocaína al 2% con o sin vasoconstrictor, describiendo cuidadosamente ligeros movimientos en abanico con la punta de la aguja. (fig. 43).

-El nervio palatino anterior se bloquea inyectando unas décimas de mililitro de lidocaína o prilocaína al 2% , en o al lado del agujero del conducto palatino posterior situado a la altura del segundo molar, 1 cm. por encima del reborde gingival. (fig. 44).

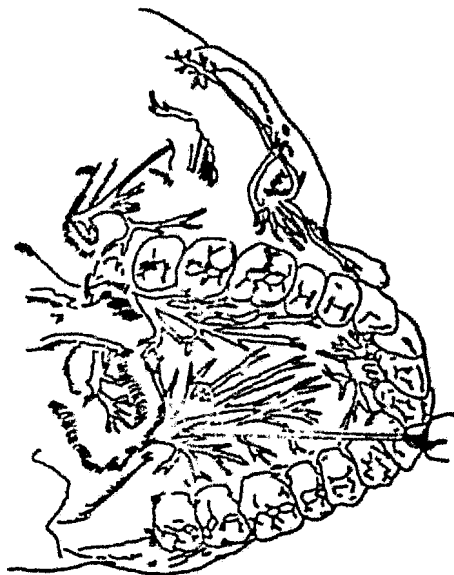


Fig. 44 Bloqueo del -- nervio palatino anterior.

reborde gingival. (fig.44)

El nervio nasopalatino se bloquea inyectando unas décimas de ml. de prilocaína o lidocaína al 2% con o sin vasoconstrictor en o inmediatamente al lado del conducto incisivo situado en la línea media por detrás de los incisivos. (fig. 45)

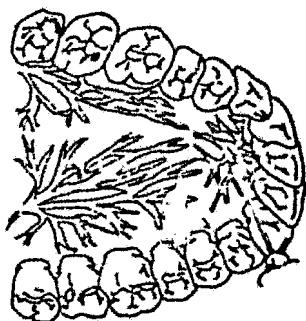


Fig. 45 Bloqueo del -
nervio nasopalatino.

Indicaciones. la técnica intraoral se utiliza comúnmente en Odontología para la anestesia de los dientes de la mandíbula superior.- Para tratamiento conservativo, en donde generalmente sólo se necesita anestésiar la pulpa dentaria, la infiltración de la mucosa gingival que rodea al diente es suficiente. Si se trata de intervenciones quirúrgicas, es necesario completar

con infiltración palatina para cada diente en particular. Cuando se va a practicar la extracción de todos los dientes de la mitad mandibular, es necesario el bloqueo tanto del nervio palatino anterior como del nasopalatino.

Técnica extraoral. La punción se hace en el punto donde el borde inferior del hueso malar cruza el borde anterior de la rama del maxilar inferior. La punta de la aguja se dirige un poco hacia arriba y algo por detrás de la tuberosidad del maxi-

lar. Todavía en contacto con la tuberosidad, se introduce la aguja más profundamente hasta perder contacto con ella en su porción convexa y detenerse contra el ala mayor del esfenoides. Se inyectan unos 4ml. de anestésico al 2%.

Indicaciones.- Intervenciones quirúrgicas que tengan representación cutánea correspondiente a la porción lateral de la nariz, párpado inferior y labio superior; además intervenciones en el maxilar superior y su seno, procesos alveolares, incluyendo los dientes la mucosa y el periostio del paladar y el pliegue bucal. En caso de intervenciones complicadas en el maxilar superior se debe considerar el uso de anestesia general como alternativa.

Bloqueo de las ramas del nervio maxilar inferior.

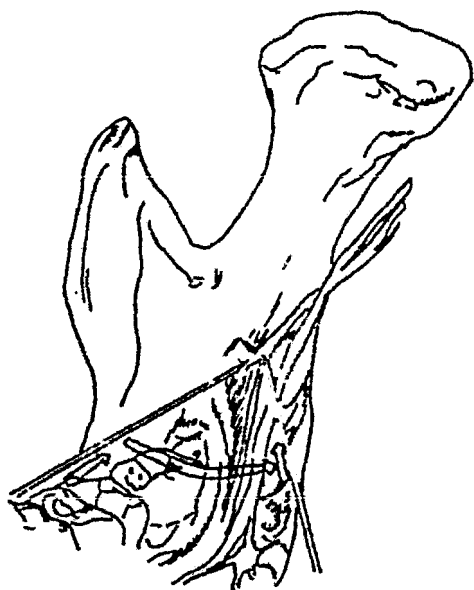


Fig. 46 Bloqueo de las ramas del nervio maxilar inferior.

-Nervio alveolar inferior. Se desprende del nervio --maxilar inferior cuando éste se divide inmediatamente por debajo del agujero oval y se dirige hacia abajo, primero por dentro del músculo pterigoideo medio, entre éste y la rama del maxilar inferior. El nervio entra en el orificio del conducto dentario que está situado más o menos en el punto medio de la rama y corre en el

canal del mismo nombre hasta el nivel del incisivo; aquí se divide dando ramas para los dientes y encía de la mandíbula inferior. (fig. 46).

Técnica Intraoral.- Con el dedo índice izquierdo se localiza la línea oblicua, es decir, el borde interno de la rama del maxilar inferior. Se hace la punción inmediatamente por dentro de ese punto a 1 cm. por encima del plano oclusal del tercer molar. La jeringa debe mantenerse paralela al cuerpo de la mandíbula inferior y sobre todo paralela al plano de la oclusión de la mandíbula inferior. Desde este punto, la punta de la aguja se introduce lentamente 2 cm. pegada a la cara interna de la rama del maxilar; al mismo tiempo se gira la jeringa hacia los premolares del lado opuesto, manteniéndola siempre en el mismo plano horizontal. La punta de la aguja se mantendrá durante toda la maniobra en contacto con la rama.

Si el paciente mantiene la boca bien abierta, se obtendrá mayor seguridad en el bloqueo. Si es necesario bloquear también el nervio lingual, se inyecta una pequeña cantidad de anestésico cuando la aguja rebase la línea milohioidea (fig. 46), aunque generalmente este nervio queda bloqueado indirectamente ya que cuando se introduce la aguja casi siempre se inyecta un poco de anestésico. Una vez que se haya alcanzado el punto deseado con la punta de la aguja, se inyecta 1.5 a 2 ml. de lidocaína o prilocaína al 2% con o sin vasoconstrictor.

Cuando se trata de pacientes sin dientes, es muy importante conocer la posición exacta de todas las referencias anató-

micas y sobre todo mantener siempre la jeringa en el plano horizontal adecuado. Cuando se van a efectuar extracciones en la región molar es necesario completar la anestesia infiltrativa el pe-

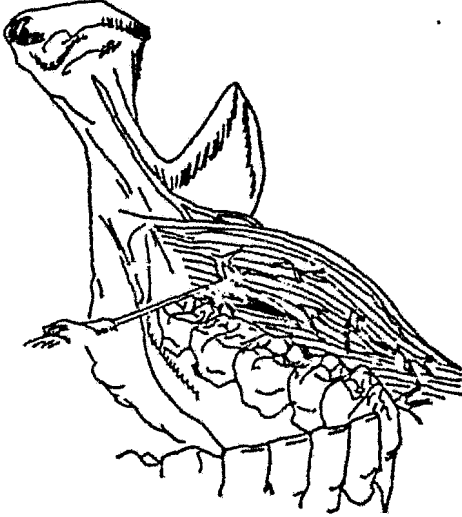


Fig. 47 Bloqueo del nervio bucal.

rióstio y la mucosa del lado bucal, inyectando en la mejilla 0.5 a 1 ml. de prilocaína o lidocaína al 2%, inmediatamente por encima del pliegue mucoso correspondiente al tercer molar.(fig.47)

Indicaciones; la técnica intraoral es la más adecuada para la cirugía bucal y el tratamiento de los dientes correspondientes a la mandíbula inferior. Hacemos notar que la anestesia obtenida en la región de los incisivos puede ser relativa, debido a la inervación doble.

Intervenciones quirúrgicas en los alveolos situados en el costado del borde lingual, en el surco comprendido desde el primer molar hasta casi la línea media y, si el nervio lingual está también anestesiado, en el borde lateral de la lengua. Cuando se ha completado la anestesia con bloqueo del nervio bucal, inclusive intervenciones en la encía correspondiente a los molares 2° y 3°s y extracción de los mismos.

Técnica extraoral. La rama maxilar inferior del nervio trigémino sale del forámen oval y corre en el fondo de la fosa

intratemporal por delante de la arteria meníngea media; está cubierta por los músculos masetero y pterigoideo externo.

Técnica extraoral.- La punción se hace en la apertura comprendida entre el arco cigomático y la escotadura sigmoidea, inmediatamente por delante del punto donde el cóndilo se detiene después de la apertura máxima de la boca. La aguja se dirige perpendicularmente al plano cutáneo hasta el fondo de la fosa infratemporal. El nervio se encuentra a una profundidad de 2-3 cm., cerca de 1 a 1.5 cm. por delante del foramen oval. Allí se inyectan de 3 a 4 ml. de lidocaína o prilocaína al 1-2% con vasoconstrictor.

Indicaciones.- Intervenciones quirúrgicas u odontológicas en la mitad de la mandíbula inferior, incluyendo el periostio y la mucosa del lado lingual y bucal, los dos tercios anteriores de la lengua y la porción inferior de la mejilla. Las intervenciones quirúrgicas extensas deben ser efectuadas bajo anestesia general.

Esta forma de anestesia está indicada en casos en que el paciente, debido al dolor o edema, no puede abrir la boca lo suficiente para efectuar un bloqueo intraoral.

- Nervio mentoniano.- Se origina en el conducto dentario inferior a partir del nervio alveolar inferior y sale a través del agujero mentoniano a la altura del segundo premolar. Inerva la

piel y mucosa del labio inferior y la piel de la mandíbula.

(fig. 48)

Técnica intraoral.- El foramen mentoniano se encuentra en el repliegue inferior del vestíbulo oral por dentro del labio inferior e inmediatamente por detrás del primer premolar. Con el dedo índice izquierdo se palpa el paquete vasculonervioso a su salida del agujero mentoniano. El dedo se deja allí ejerciendo una presión moderada mientras la aguja se introduce hacia dicho punto hasta que la punta esté en la cercanía inmediata del paquete vasculonervioso; allí se inyectan de 1 a 2 ml. de solución anestésica. Con esta técnica se evita producir

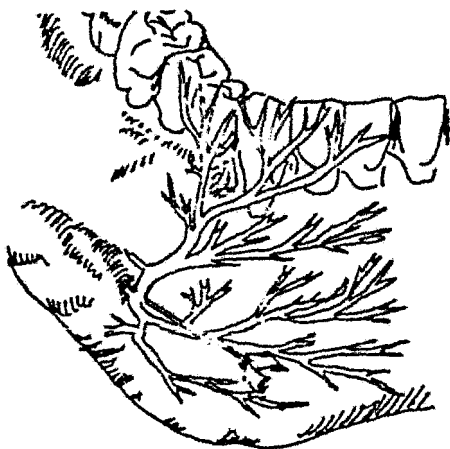


Fig. 48 Bloqueo del nervio mentoniano.

lesiones vasculares.

El introducir la aguja en el propio agujero mentoniano para obtener mejor anestesia no es recomendable, debido al riesgo que se corre de producir lesiones nerviosas con trastornos de la sensibilidad del labio inferior como consecuencia.

Técnica extraoral.- En la mayoría de los casos el paquete vasculonervioso, que sale a través del agujero mentoniano, es fácilmente palpable desde afuera. Por lo tanto, la técnica utilizada es similar a la anterior. Tanto al utilizar la téc-

nica intraoral como la extraoral, los límites de la anestesia rebasan la línea media de la mandíbula, pudiendo utilizarse am bas técnicas unilateral o bilateralmente según la extensión de la intervención que se va a efectuar.

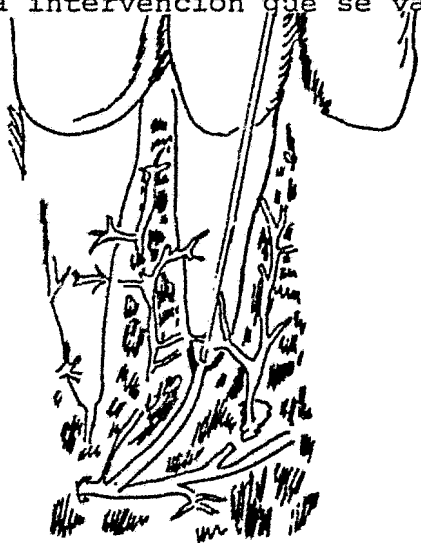


Fig. 49 Bloqueo incisal.

Sin embargo, las extracciones únicamente pueden llevarse a cabo después de la infiltración complementaria del nervio lingual, la cual se efectúa inyectando una pequeña cantidad de anés tesico local por lingual, in mediatamente por detrás del diente que se va a extraer.- (fig. 50)

En caso necesario, los ner vios que van hacia un incisivo en particular pueden bloquearse también infiltrando la encía correspondiente al diente sobre el cual se va a intervenir. (fig. 49)

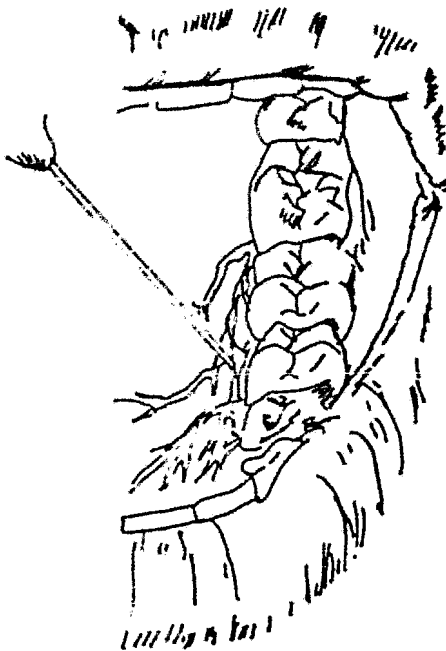


Fig. 50 Bloqueo del nervio lingual.

Indicaciones. Tratamiento de los incisivos, caninos o primer premolar inferior. Intervenciones quirúrgicas en el labio inferior, mucosa gingival o porción labial del proceso alveolar.

Las extracciones en el grupo de dientes mencionado anteriormente deben ser efectuadas después de haberse completado con la anestesia del nervio lingual. (fig. 50)

CAPITULO VI
CLASIFICACION DE CANI_
NOS SUPERIORES E INFE_
RIORES .

C L A S I F I C A C I O N C A N I N O S
S U P E R I O R E S E I N F E R I O R E S .

DIFERENTES VARIEDADES DE RETENCIONES.

Se denominan "dientes retenidos" aquellos que una vez llegada la época normal de su erupción quedan encerrados dentro de los maxilares, manteniendo la integridad de su saco pericornario fisiológico.

La "retención dentaria" puede presentarse en dos formas: el diente está completamente rodeado por tejido óseo (retención intraósea) o el diente está cubierto por la mucosa gingival (retención subgingival).

Cualquiera de los dientes temporarios, permanentes o supernumerarios, pueden quedar retenidos en los maxilares. Pero hay un conjunto de ellos, los cuales tienen una mayor predisposición para quedar retenidos: Tales son los caninos y terceros molares .

El problema de la retención dentaria es ante todo de índole mecánica. El diente que está destinado a hacer su normal erupción encuentra en su camino un obstáculo que impide la realización normal del trabajo que le está encomendado.

Se pueden clasificar las razones por las cuales el diente no hace erupción, de la siguiente manera:

Razones embriológicas. La ubicación especial de un germen dentario en sitio muy alejado del de normal erupción; por razones mecánicas, el diente originado por tal germen está imposibilitado de llegar hasta el borde alveolar.

El germen dentario puede hallarse en su sitio, pero en una angulación tal, que al calcificarse el diente y empezar el trabajo de erupción, la corona toma contacto con un diente vecino, retenido o erupcionado; este contacto constituye una verdadera fijación del diente en "erupción" en posición incorrecta. Sus raíces se constituyen, pero su fuerza impulsiva no logra colocar al diente en un eje que le permita erupcionar normalmente.

Obstáculos mecánicos. Que pueden interponerse a la -- erupción.

a).- Falta material de espacio. Se pueden considerar varias posibilidades: el germen del tercer molar inferior debe desarrollarse entre una pared inextensible (cara distal del segundo molar) y la rama ascendente; el canino superior tiene su germen situado en lo más elevado de la fosa canina.

b).- Hueso con una condensación tal que no puede ser vencido en el trabajo de erupción (enostosis, osteítis condensante, osteoesclerosis), procesos óseos que originan una imagen blanquesina.

c).- El impedimento que se opone a la normal erupción

puede ser: un órgano dentario, dientes vecinos, que por extracción prematura del temporario han acercado sus coronas, siendo un obstáculo mecánico a la erupción del permanente; posición viciosa de un diente retenido que choca contra las raíces de los dientes vecinos.

d).- Elementos patológicos pueden oponerse a la normal erupción dentaria: dientes supernumerarios, tumores odontogénicos, constituyen un impedimento mecánico de la erupción dentaria.

Causas generales. Todas las enfermedades generales en directa relación con las glándulas endócrinas pueden ocasionar transtornos en la erupción dentaria, retenciones y ausencias de dientes. Las enfermedades ligadas al metabolismo del calcio (raquitismo) tienen también influencia sobre la retención dentaria.

CLASIFICACION DE LOS CANINOS SUPERIORES RETENIDOS.

La retención de los caninos superiores retenidos puede presentarse de dos maneras, de acuerdo con el grado de penetración del diente en el tejido óseo, y/o su retención gingival.

Los caninos pueden ser clasificados de acuerdo: 1) con el número de dientes retenidos; 2) con la posición que estos dientes presentan en el maxilar; 3) con la presencia o la ausencia de dientes en la arcada.

1).- La retención puede ser simple o doble, presentándose ambos caninos retenidos.

2).- Caninos situados en el lado palatino o situados en el lado vestibular.

3).- Caninos en maxilares dentados o en maxilares sin dientes.

De acuerdo con estos tres puntos se puede ordenar una clasificación que corresponda a todos los casos de estas retenciones.

Clase I: Maxilar dentado. Diente ubicado del lado palatino. Retención unilateral.

a) cerca de la arcada dentaria; b) lejos de la arcada dentaria.

Clase II: Maxilar dentado. Dientes ubicados del lado palatino. Retención bilateral.

Clase III: Maxilar dentado. Diente ubicado del lado vestibular. Retención unilateral.

Clase IV: Maxilar dentado. Caninos ubicados del lado vestibular. Reten-

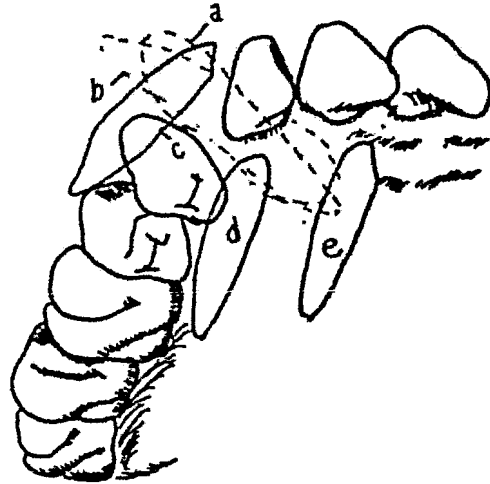


Fig. 51. Retenciones de caninos superiores. a) vestibulopalatina; b) palatovestibular; c) vestibular; d) palatina, cerca de la arcada, y e) lejos de la arcada.

ción bilateral.

Clase V: Maxilar dentado. Caninos vestibulopalatinos (con la corona o raíz hacia el lado vestibular).

Clase VI: Maxilar desdentado. Dientes ubicados del lado palatino; a) retención unilateral; b) retención bilateral.

Clase VII: Maxilar desdentado. Dientes ubicados del lado vestibular; a) retención unilateral; b) retención bilateral. (fig. 51)

CLASIFICACION DE LOS CANINOS INFERIORES RETENIDOS

Clase I: Maxilar dentado. Retención unilateral. Diente ubicado en el lado lingual a) Posición vertical. b) posición vertical.

Clase II: Maxilar dentado. Retención unilateral. Diente ubicado en el lado bucal a) posición vertical; b) posición horizontal.

Clase III: Maxilar dentado. Retención bilateral. a) dientes ubicados en el lado lingual. a1) posición horizontal. a2) posición vertical. b) dientes ubicados en el lado bucal. b1) posición vertical b2) posición horizontal.

Clase IV: Maxilar desdentado. Retención unilateral. a) posición horizontal. b) posición vertical.

Clase V: Maxilar desdentado. Retención bilateral. a) posición horizontal b) posición vertical. (fig. 52)

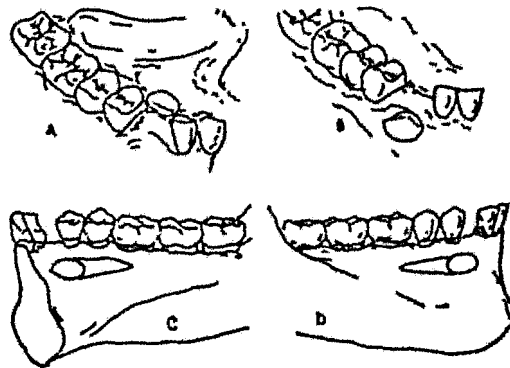


Fig. 52 Caninos retenidos en maxilar inferior. A). Canino lingual--mente colocado en dirección vertical. B) Canino colocado hacia el lado vestibular en dirección vertical. C) Posición lingual (horizontal) y D) Posición vestibular (horizontal).

CAPITULO VII
CLASIFICACION DE TERCEROS
MOLARES RETENIDOS.

CLASIFICACION DE TERCEROS
MOLARES RETENIDOS .

CLASIFICACION DE TERCEROS MOLARES INFERIORES RETENIDOS.

La clasificación se basa en dos términos generales dentro de las diversas formas en que podemos encontrar dichos molares: Primero la posición y segundo la desviación.

Posición: Son diversas y tomaremos como principio los términos que las identifican; vertical, mesioangular, horizontal, distoangular, linguoangular, bucoangular y paranormal o invertida.

a). Posición vertical. En ella el eje mayor del tercero es paralelo al eje mayor del segundo molar. (Fig. 53-A)

b). Posición mesioangular. El eje mayor del tercero forma con el eje mayor del segundo un ángulo agudo abierto hacia abajo (fig. 53-B)

c). Posición horizontal. El eje mayor del tercer molar es perpendicular al eje mayor del segundo. (fig. 53-C)

d). Posición distoangular. La corona del tercer molar apunta en grado variable hacia la rama ascendente de la mandíbula y el eje mayor del segundo forma un ángulo agudo abierto hacia arriba y atrás. (fig. 53)

e) Posición linguoangular. La corona del tercer molar se dirige hacia la lengua y sus ápices hacia la tabla externa. (fig. 53-E).

f). Posición bucoangular. La corona del tercer molar se dirige hacia la tabla externa y sus raíces hacia la interna a lingual.

g). Posición invertida (paranormal). La corona del tercer molar se dirige por regla general hacia el borde inferior del maxilar y sus raíces hacia el cóndilo. (Fig. 53-F)

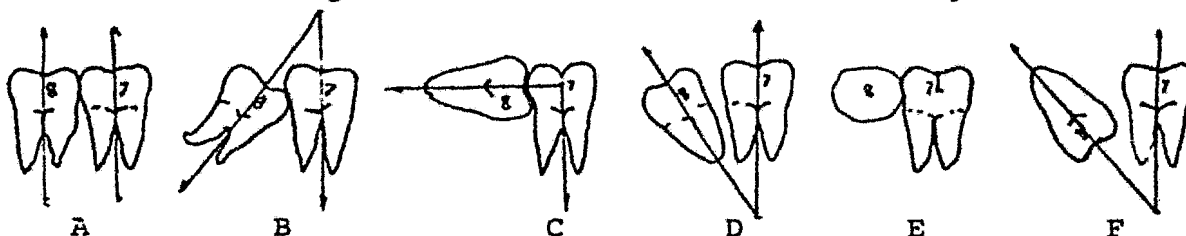


Fig. 53 Posición del tercer molar. A. vertical, B. mesioangular, C. horizontal, D. distoangular, E. Linguoangular y F. pa
ranormal.

Desviación: En cada una de las posiciones que acabamos de mencionar, el molar retenido puede aparecer sin desviación o presentar distintos tipos de desviaciones dentro de su arca-
da dentaria: en sentido bucal; en sentido lingual o combina am-
bos, variedades todas que deberán considerarse al clasificar
el tercer molar.

Imaginemos dos líneas: una trazada por la cara bucal y otra por la lingual del primer y segundo molar inferior. So-
bre ellas asentarán de este modo un plano bucal y un plano lin-

gual. Esquemáticamente diremos que el tercer molar se presenta:

1) Sin desviación: la cara bucal y lingual no sobrepasan los planos respectivos. (fig. 54-1)

2) Con desviación bucal; toda la corona o parte de la corona sobrepasa el plano bucal y se dirige hacia afuera. (fig. 54-2)

3) Con desviación lingual; el desplazamiento coronario parcial o total se cumple hacia el lado lingual del maxilar.

4) Desviación bucolingual.

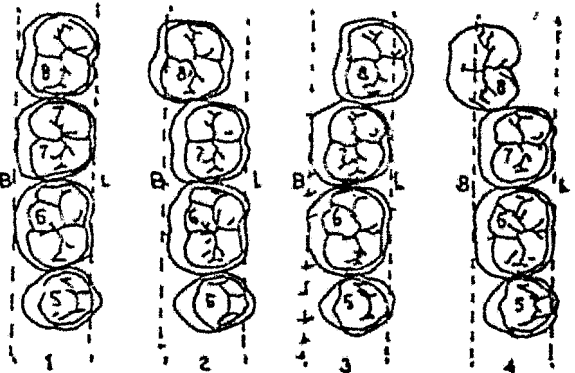


Fig. 54 Desviación del tercer molar. B. Plano bucal. - L. Plano lingual. Tangenciales a las caras homónimas -- del segundo y primer molar. 1. Sin desviación 2. Desviación lingual, 4. Desviación bucolingual.

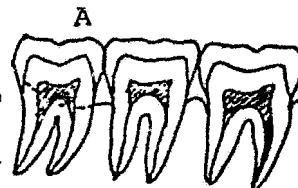
Variante de ambas desviaciones (bucal y lingual), es una de las formas más frecuentes de retención de los terceros molares. El molar está dirigido, hacia bucal, pero presenta además otro tipo de desviación, que hace que la corona esté inclinada hacia lingual. Lo que hace que la cara oclusal no esté completamente hacia mesial y contacte con la mitad de la cara distal del segundo molar, sino que se dirige hacia dentro y adelante (hacia el lado lingual) y el centro de ésta cara oclusal (en su dimensión vertical) o el punto medio del ángulo me--

siooclusal se encuentren en contacto con el ángulo distobucal de la corona o raíz del segundo molar, además de dividir al tercero en dos regiones -la externa, por fuera del ángulo bucodistal del segundo y la interna, por dentro de este ángulo-, origina por lo general un sólido anclaje del tercero sobre el segundo, lo que abre las posibilidades de encontrar lesiones de distinto tipo del cemento y del esmalte del segundo molar, a causa de la presión ejercida por el tercero y la retención de alimentos, a ese nivel.

Las raíces del tercer molar están, en este tipo de retención, dirigidos hacia el lado bucal. Los ápices se hayan situados por debajo del borde anterior del maxilar o aún desplazados más hacia afuera del borde anterior.

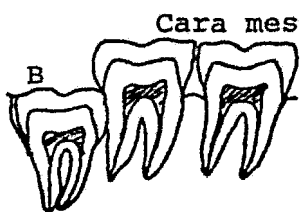
Posición vertical, sin desviación.

Cara mesial accesible. Se denomina así al tercer molar alineado detrás del segundo sin desviaciones, con su cara mesial libre de hueso. El hueso distal en estas retenciones puede terminar a nivel del cuello, cubrir su cara distal o



continuar con el hueso oclusal. (fig. 55-A)

Fig. 55-A Posición vertical cara mesial accesible.



Cara mesial inaccesible. De iguales características

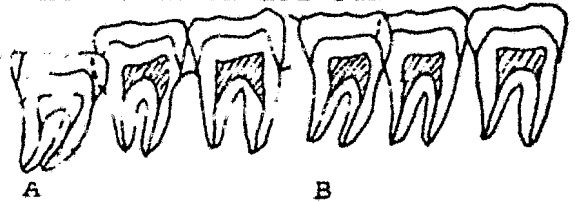
anatómicas que las del anterior, la diferencia reside, en que la cara mesial está cubierta por hueso. La inaccesibilidad del

Fig. 55B Posición vertical. Cara mesial inaccesible.

molar explica que no haya espacio interdentario. (fig. 55-B)

Posición vertical con desviación bucal.

Cara mesial accesible. El tercer molar está dirigido hacia afuera; el hueso mesial se detiene al nivel del cuello del tercero y deja libre o accesible su cara mesial. El hueso bucal en su extremo mesial, deja libre la cara



mesial, aunque no lo haga su extremo posterior ni el hueso distal, ni el oclusal, ni el lingual, que pueden cubrir parte de la cara homónimas del molar. Puede estar total o parcialmente cubierto por la mucosa. (fig. 56-A)

Fig. 56 Posición vertical - con desviación bucal.

Cara mesial inaccesible. La diferencia con el caso anterior estriba en que la cara mesial del retenido está cubierta por hueso mesial. (fig. 56-B)

Posición vertical con desviación lingual.

Cara mesial accesible. El molar se presenta dirigido hacia adentro, siendo su cara oclusal francamente lingual. El

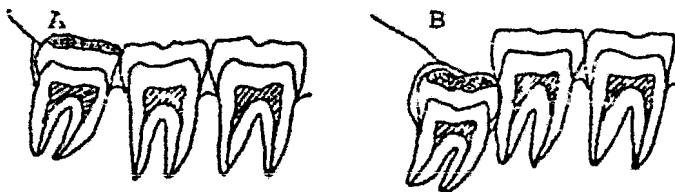


Fig. 57 Posición vertical con desviación lingual. A Cara mesial accesible B. Cara mesial inaccesible.

hueso mesial deja al descubierto la cara mesial, sin embargo el molar puede estar cubierto en sus caras oclusas, lingual, distal y bucal por cantidades variables de hueso. (fig. 57-A)

Cara mesial inaccesible. Semejante al tipo anterior, la diferencia reside en que la cara mesial está cubierta por hueso mesial (falta el espacio interdentario) y los huesos vecinos (bucal, lingual, distal y oclusal) pueden cubrir las caras homónimas, a tal punto que por regla general estos molares son totalmente intraóseos. (fig. 57-B)

Posición vertical con desviación bucolingual

Cara mesial accesible. Si bien se presenta verticalmente colocado, el tercer molar está dirigido hacia la tabla externa (hacia bucal) y al mismo tiempo su cara oclusal está desviada hacia el lado lingual. La cara mesial, libre de hueso me-

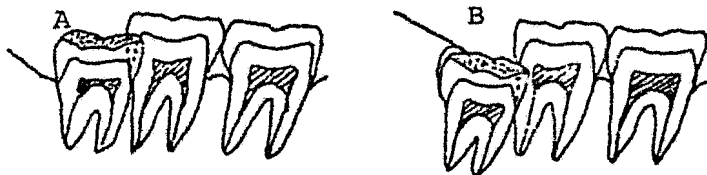

Fig. 58. Posición vertical con desviación bucolingual. A Cara mesial accesible y B. Cara mesial inaccesible.

mesial. Estando desviada hacia el lado bucal, la parte media del ángulo mesiooclusal está en contacto con el ángulo distobucal de la corona del segundo molar y aun

con la raíz de éste. Clínicamente estos molares se presentan totalmente cubiertos por la mucosa, o sólo asoma la cúspide mesio-bucal. El espacio interdentario se presenta descubierto, como corresponde a la cara mesial accesible. (fig. 58-A)

Cara mesial inaccesible. Se diferencia del tipo anterior en que la cara mesial está cubierta por hueso mesial, y los huesos vecinos pueden extenderse sobre las distintas caras,

hasta el extremo de ofrecer molares en retención intraósea total. (fig. 58-B)

Posición mesioangular sin desviación.

Cara mesial accesible. El eje mayor del tercer molar forma con el del segundo un ángulo agudo abierto hacia abajo; sus caras bucal y lingual coinciden con los planos homónimos de los molares anteriores y la cara mesial está libre de hueso mesial. Los huesos bucal, lingual y oclusal pueden cubrir, en parte, las caras respectivas; lo común es que las dejen libres.

En retenciones más profundas el hueso distal protege gran parte de la cara homónima.

La mucosa puede cubrir todas las caras del molar, dejando la oclusal libre o sólo son visibles las cúspides distales. (fig. 59-A)

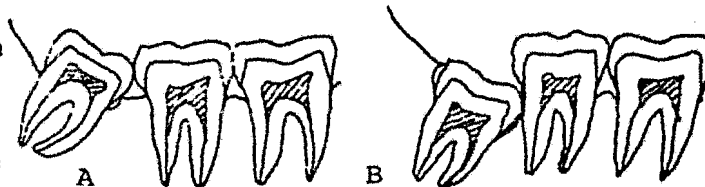


Fig. 59 Posición mesioangular sin desviación. A. Cara mesial accesible B. Cara mesial inaccesible.

Cara mesial inaccesible. La diferencia reside en que la cara mesial se presenta protegida por hueso; las caras vecinas pueden estar parcial o totalmente cubiertas por hueso. En consecuencia, no se observa el espacio interdentario. (fig. 59-B).

Posición mesioangular con desviación bucal,

Cara mesial accesible. La angulación del tercer molar es la ya estudiada, pero sumasa está dirigida hacia el lado bucal. El hueso mesial deja libre la cara mesial. En este tipo de retención el hueso se comporta de manera distinta con respecto a la cara distal del molar retenido, como que llega insensiblemente hasta su cuello o cubre la cara distal y se continúa en grado variable con el hueso oclusal. Clínicamente se presenta por lo general, con su cara oclusal libre de mucosa o bien ésta cubre su tercio distal.

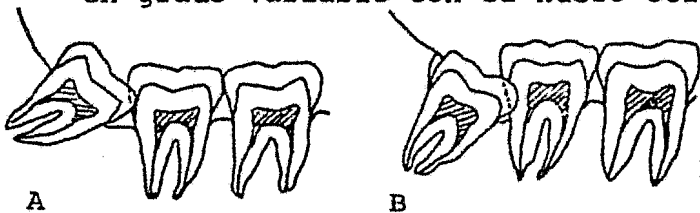


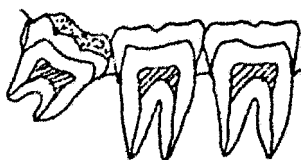Fig. 60 Posición mesioangular con desviación bucal. A. Cara mesial accesible. B. Cara mesial inaccesible. (fig. 60-A)

Cara mesial inaccesible. Este tipo que es más frecuente que el anterior, presenta como detalle diferencial el hueso mesial cubriendo la cara mesial del molar, que por otra parte puede encontrarse en completa retención ósea y por lo tanto cubierto también por la mucosa. No es visible el espacio interdentario. (fig. 60-B)

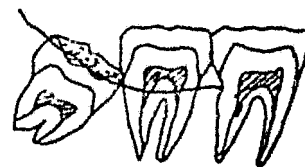
Posición mesioangular con desviación lingual.

Cara mesial accesible. Con la angulación ya estudiada la cara oclusal está dirigida hacia el lado lingual. En estas condiciones la cúspide mesiobucal del tercero, está colocada aproximadamente a nivel del centro de la cara distal del segundo molar; el plano lingual de los molares vecinos corta al tercero, a nivel de su tercio lingual. El hueso mesial deja li--

bre la cara mesial; el extremo mesial del hueso bucal deja también al descubierto ésta cara. Clínicamente se presenta cubierto totalmente por mucosa, y es raro que alguna cúspide pueda emerger a la cavidad bucal. (fig. 61-A)



A



B

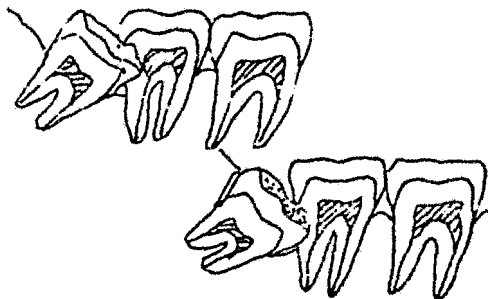
Fig. 61 Posición mesioangular con desviación lingual. A. Cara mesial accesible B. cara mesial inaccesible.

Cara mesial inaccesible. A diferencia del tipo anterior, la cara mesial está cubierta por hueso mesial; el hueso bucal puede llegar hasta el ángulo bucooclusal o rebasarlo, para continuarse con el hueso oclusal, hueso que, por su parte cubre parcial o totalmente la cara oclusal (retenciones intraóseas totales), el distal protege la totalidad de la cara distal del retenido, pudiendo continuarse o no con el hueso oclusal. Clínicamente están totalmente cubiertos por mucosa. (fig. 61-B)

Posición mesioangular con desviación bucolingual.

Cara mesial accesible. Raros en la práctica, dado que por regla general los mesioangulares y los horizontales, en desviación bucolingual, presentan su cara mesial inaccesible, estos molares están dirigidos de atrás adelante, de abajo arri-

ba y de afuera adentro. Por lo tanto su cara oclusal está desviada hacia el lado lingual, de tal forma que el punto medio del ángulo mesiooclusal de su corona está en contacto con el ángulo distobucal de la corona del segundo molar. Clínicamente se presentan totalmente cubiertos por la mucosa o alguna cúspide queda al descubierto. (fig. 62-A).



Cara mesial inaccesible. La cara mesial está cubierta por hueso mesial. Las angulaciones son semejantes al caso anterior. El punto medio del ángulo mesiooclusal del tercero puede ponerse en fuerte contacto con distintas porciones del segundo molar: con el ángulo distobucal de la raíz distal, detalles que prestan un sólido anclaje. El hueso mesial cubre la cara mesial y los demás huesos cubren parcial o totalmente las caras respectivas. Estos molares pueden presentarse en total retención intraósea, y clínicamente, en su mayoría están cubiertos por la mucosa. (fig. 62-B)

Posición horizontal sin desviación

Cara mesial accesible. Situado horizontalmente en el maxilar, su eje mayor, forma con el del segundo, un ángulo recto abierto hacia abajo y atrás. Como corresponde a un molar sin desviación, la cara bucal y la lingual no sobrepasan los planos homónimos de los molares vecinos. Su cara mesial está

libre de hueso. Sin embargo, estas retenciones horizontales, en cualquier tipo de desviación, con la cara mesial accesible, son poco frecuentes. (fig. 63-A)

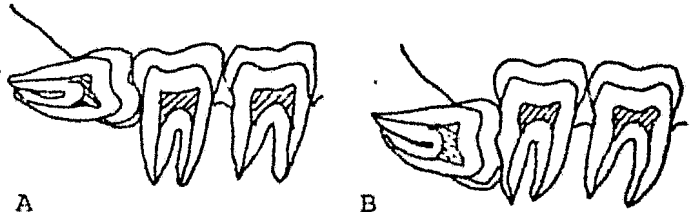


Fig 63 Posición horizontal sin desviación. A. Cara mesial accesible. B. cara mesial inaccesible.

Cara mesial inaccesible. La diferencia con el tipo anterior reside en la altura en que se encuentre la cara mesial por debajo de la línea cervical del segundo molar y en la presencia de hueso sobre esta cara, lo cual lo hace inaccesible. Los molares están parcial o totalmente cubiertos por hueso, de modo que ofrecen una retención intraósea total o bien dejan sus cúspides distales al descubierto. (fig. 63-B)

Posición horizontal con desviación bucal.

Cara mesial accesible. Se presenta con la angulación similar a la del caso anterior, pero su masa está dirigida hacia el lado bucal. En estas condiciones un trozo de la corona

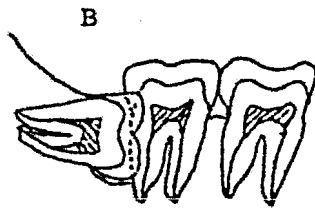
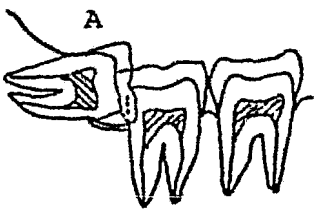


Fig. 64 Posición horizontal con desviación bucal. A. Cara mesial accesible. B. Cara mesial inaccesible.

del tercero, se superpone a un segmento de la corona del segundo. Su cara mesial, libre del hueso mesial, se ubica por lo general debajo del plano cervical de los molares vecinos. (fig. 64-A)

Cara mesial inaccesible. La diferencia con el tipo anterior reside en que el molar, más profundamente colocado, presenta su cara distal por debajo del plano oclusal de los molares vecinos y su cara mesial, se encuentra próxima, a nivel o por debajo de los ápices del segundo molar. El tercero puede presentarse parcial o totalmente cubierto por los huesos vecinos y por las partes blandas. (fig. 64-B)

Posición horizontal con desviación lingual.

Cara mesial accesible. El tercer molar forma con el segundo el ángulo que le corresponde, pero el eje mayor de aquél se presenta dirigido de atrás adelante y de afuera adentro, detalle que permite que su cara oclusal, desviada hacia el lado lingual, esté presente en la radiografía. No es una forma común del molar. No son extraños los procesos patológicos a nivel del espacio interdentario. (fig. 65-A)

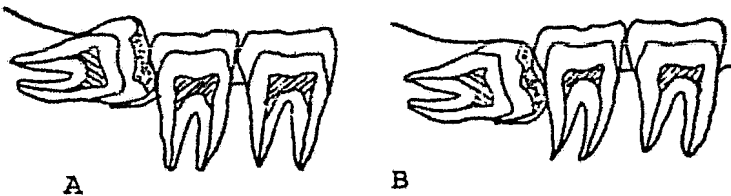


Fig. 65. Posición horizontal con desviación lingual. A. Cara mesial accesible. B. Cara mesial - inaccesible..

Cara mesial inaccesible. En estos molares, con su cara mesial, cubierta por hueso mesial, la mayor parte de las restantes están cubiertas por hueso.

Están profundamente colocados en el maxilar. (fig. 65-B)

Posición horizontal con desviación bucolingual.

Cara mesial accesible. Posición y desviación difíciles de ser interpretadas sin un juicioso estudio, los molares correspondientes son los que originan más dificultades operatorias, sobre todo los inaccesibles, que son muy comunes. El molar retenido, con su angulación propia de su posición, está dirigido hacia el lado bucal y su cara oclusal, desviada hacia el lado lingual. Esta cara se pone en íntimo contacto con el ángulo bucodigital del segundo, lo que significa un sólido anclaje del molar retenido. (fig. 66-A)

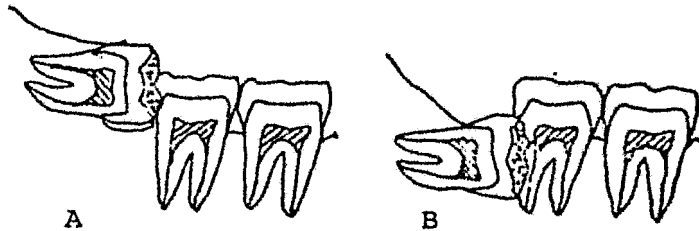


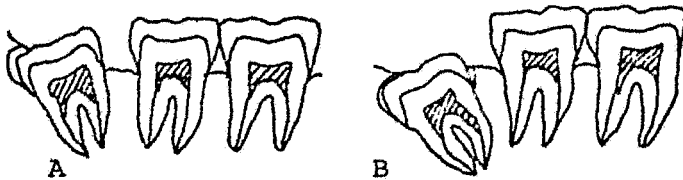
Fig. 66 Posición horizontal con desviación bucolingual. A. Cara mesial accesible. B. Cara mesial inaccesible.

Cara mesial inaccesible. Está cubierta por hueso mesial. Por regla general son retención intraósea y está cubierto por mucosa. Su cara oclusal en íntimo contacto con el ángulo distobuccal del segundo, su cara distal se presenta por debajo del plano oclusal de los molares vecinos y su cara mesial puede estar a la altura o por debajo del ápice distal del segundo molar. El mayor problema quirúrgico en esta retención radica en que el ángulo mesiooclusal de la corona del retenido está ubicado por debajo del cuello del segundo molar, anclaje que le da una sólida

retención (fig. 66-B)

Posición distoangular sin desviación.

Cara mesial accesible. El eje mayor del tercero, forma



con el del segundo un ángulo agudo abierto hacia atrás y arriba, en tanto que la corona del retenido, está dirigida hacia la ra-

Fig. 67. Posición distoangular

sin desviación. A. Cara mesial accesible. B. Cara inaccesible.

está libre de hueso homónimo; el hueso distal cubre la cara distal, pero con interposición del saco pericoronario (normal y patológico). En virtud de la falta de desviación, las caras dentarias bucal y lingual no sobrepasan los planos respectivos de los molares vecinos. El detalle de interés está en el ángulo distooclusal del tercero, cubierto generalmente por hueso oclusal, prolongación del hueso distal; constituye el punto de anclaje del molar, obstáculo insalvable para la extracción si no se elimina el hueso oclusal o no se secciona el molar. (fig. 67-A)

Cara mesial inaccesible. Presentación frecuente y serio problema quirúrgico, la diferencia con el tipo anterior radica en la cubierta ósea de toda la cara mesial, en su mayoría molares en retención intraósea total. El espacio interdentario existe en este caso, en razón de la angulación dada por la posición distoangular tiene la forma de una U o V, variable según

el grado de desviación distal
(fig. 67-B)

Posición distoangular
con desviación bucal.



Fig. 68 Posición distoangular con -
desviación bucal. A. Cara mesial ac-
cesible. B. Cara mesial inaccesible.

Cara mesial accesible. Presentan una doble inclinación en su eje mayor; forma con el eje mayor del segundo, un ángulo abierto hacia arriba y atrás, pero al mismo tiempo se desvía hacia afuera, porque el tercer molar no se desplaza en bloque hacia el vestíbulo, sino que sus ápices están aproximadamente en la línea curva que une los ápices del primero y del segundo molares. (fig. 68-A)

Cara mesial inaccesible. La diferencia con el tipo anterior reside en la falta de acceso a la cara mesial, cubierta por hueso mesial. Por lo general retención intraósea. (fig. 68-B)

Posición distoangular con desviación lingual.

Cara mesial accesible.
Además de su angulación correspondiente, el tercer molar presenta su eje mayor desviado hacia el lado lingual, y así su cara oclusal se dirige hacia la lengua. (fig. 69-A)

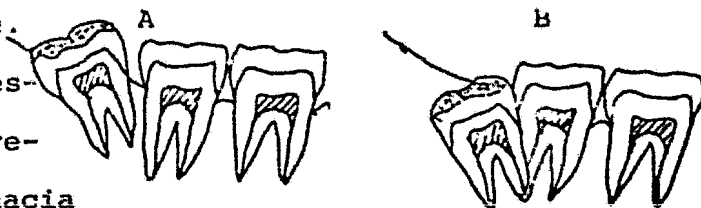


Fig. 69 Posición distoangular
Con desviación lingual. A. Ca-
ra mesial accesible. B. Cara -
mesial inaccesible.

Cara mesial inaccesible. La diferencia con el tipo anterior reside en que estos molares están cubiertos por hueso (retención ósea total) y lo están también por mucosa. (fig. 60-B)

Posición linguoangular.

Cara mesial accesible o inaccesible. Bastante frecuentes en la práctica diaria, estos molares presenta su eje mayor horizontal, pero dirigido de afuera hacia adentro, de modo que la cara oclusal que es vertical está dirigida hacia el lado lingual. Por regla general tienen sus raíces incompletamente formadas. (fig. 70)



Fig. 70 Posición - linguoangular.

Posición bucoangular

Cara mesial accesible o inaccesible. Es una forma excepcional; su eje mayor horizontal como en el caso anterior, pero dirigido de adentro afuera, permite que la cara oclusal esté dirigida hacia la cara externa o vestibular del maxilar. En general, tales molares los encontramos en retención intraósea total, con la cara mesial inaccesible. (fig. 71)



Fig. 71 Posición bucolingual.

Posición paranormal (invertida, ectópica, heterotópica)

El tercer molar inferior puede presentarse en posiciones que no encuadran en la clasificación que antecede; se consideran fuera o apartados de los tipos normales de retención por eso se les denomina paranormales. En el caso que presentamos en la figura 72, la cara oclusal está dirigida hacia la zona basal del maxilar y sus raíces, hacia la apófisis coronoides o hacia el cóndilo. Otros pueden hallarse en cualquier sitio del maxilar, cerca del cóndilo, de la apófisis coronoides o en las vecindades del ángulo. Se encuentran por lo general acompañados de procesos patológicos. Todos tienen su cara mesial inaccesible.

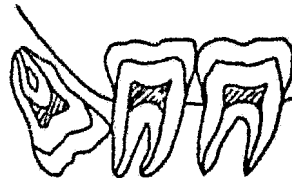


Fig. 72 Posición Paranormal.

CLASIFICACION DE TERCEROS MOLARES SUPERIORES RETENIDOS.

Como el tercer molar inferior, el superior es susceptible de una clasificación con fines quirúrgicos. La retención del molar puede ser intraósea o submucosa. En este último término pueden estar parcial o totalmente retenidos.

Posición vertical.

El eje mayor del tercer molar retenido se encuentra paralelo al eje del segundo molar. El diente puede estar parcial o totalmente cubierto por hueso. (fig. 73-A)

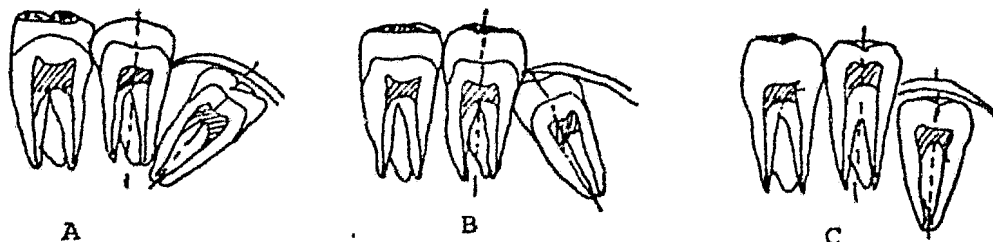


Fig. 73. Variaciones en el eje mayor del tercer molar superior retenido. A. Vertical. B. Mesioangular y C. Distoangular. Posición mesioangular.

El eje del molar retenido está dirigido hacia adelante. En ésta posición la raíz del molar está vecina a la apófisis pterigoides. Esta posición y el contacto de las cúspides mesiales del molar superior retenido, impiden su normal erupción; son frecuentes las caries en la cara distal de la raíz o corona del segundo molar superior. (fig. 73-B).

Posición distoangular.

El eje del tercer molar está dirigido hacia la tuberosidad del maxilar. La cara triturante del tercer molar mira hacia la apófisis pterigoides, con la cual puede estar en contacto. (fig. 73-C).

Posición horizontal.

El molar está dirigido hacia el carrillo, con el cual la cara triturante puede ponerse en contacto, ocasionando diversos accidentes. La cara triturante del molar suele también

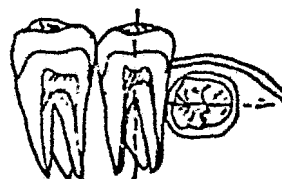


Fig. 74 Posición horizontal.

dirigirse hacia la bóveda palatina o presentarse horizontal, - forma rara, paralelo a la arcada dentaria, con su cara oclusal hacia mesial o distal. El molar puede erupcionar en la bóveda. (fig. 74).

Posición paranormal

El molar retenido puede ocupar diversas posiciones, que no encuadran en la clasificación dada. Un ejemplo es el de la figura 75.

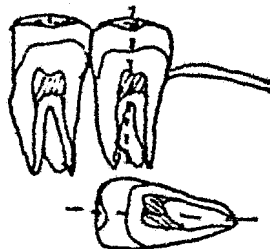


Fig. 75 Posición paranormal.

CAPITULO VIII
TRATAMIENTO PREOPERTORIO

Excepción hecha de las operaciones de urgencia, cualquiera que se efectúe en el organismo requiere una preparación previa a fin de poner a éste en las mejores condiciones para soportar exitosamente una intervención. Del punto de vista de la técnica quirúrgica es el conjunto de consideraciones y medidas a efectuarse con referencia a la región a intervenir, en nuestro caso: la cavidad bucal.

Primeramente elaboraremos una historia clínica lo más completa posible, y observamos su estado general de salud en general.

Dividiremos nuestra investigación en: Medidas generales y en medidas locales.

Medidas generales.

Evaluación del estado general. Como primera medida efectuaremos una evaluación del estado de salud del paciente, tomando en cuenta la historia clínica, el exámen físico y los medios auxiliares de diagnóstico (radiología).

Por medio de un interrogatorio estableceremos si existe algún inconveniente para realizar la intervención quirúrgica.

Interesa establecer si el paciente recuerda haber tenido inconvenientes en intervenciones quirúrgicas anteriores, an--

tes, durante o después de ellas;

Si toleró bien la medicación preanestésica, la anestesia, la mediación posoperatoria;

Si hubo de ser sometido antes de otras operaciones a algún tipo de tratamiento, o si hubo necesidad de interrumpir, con cierta antelación a dichas operaciones, alguna medicación habitual que venía tomando;

Si soporta bien los esfuerzos;

Si padeció de reumatismo y qué medicación le dieron para ello;

Si se siente débil;

Si es diabético;

Si algún familiar o él es cardíaco o padece de alguna enfermedad venérea;

Si ha tenido hepatitis;

Si es alérgico y está sometido a tratamiento con corticoides;

Si junto con palpitaciones siente nerviosismo, temblores, manos calientes y sudorosas.

Según el tenor de las respuestas a tales preguntas determinaremos y prepararemos instrumental y medicamentos (Oxígeno, etc.) para pacientes que puedan ofrecer algunos riesgos. (diabéticos, hepáticos, reumáticos, etc.)

Medidas locales.

Estado de la cavidad bucal. Deberá reunir condiciones óptimas de limpieza y desinfección. El tártaro salival, y las caries y raices serán removidos.

Lavar la cavidad bucal, aún en estado normal, con agua oxigenada. Las lengüetas gingivales y capuchones de los terceros molares se lavarán además de con agua oxigenada diluída en agua (1 a 10), con un antiséptico y antes de la operación se pincelarán con tintura de merthiolate.

Con tales medidas antisépticas preoperatorias la cavidad bucal quedará en condiciones bastante óptimas para ver disminuidos en gran medida los riesgos y las complicaciones derivados de toda intervención, y no será necesario la administración de antibióticos salvo contadas excepciones.

CAPITULO IX
CIRUGIA DE CANINOS.

CIRUGIA DE LOS CANINOS.

EXTRACCION DE LOS CANINOS POR VIA PALATINA.

ANESTESIA.

Tanto en la retención unilateral como en la retención bilateral se administra anestesia infraorbitaria en ambos lados. Anestesia infiltrativa local en la bóveda palatina a nivel del agujero palatino anterior y de ambos agujeros palatinos posteriores.

Anestesia general. Los caninos retenidos pueden ser operados bajo anestesia general. En este tipo de anestesia se recomienda

OPERACION

Incisión. Es necesario desprender parte de la fibromucosa, dejando al descubierto la bóveda ósea. Es decir, preparar un colgajo que permita un amplio descubrimiento del lugar donde está el diente a extraer.

La forma ideal, es la que tiene por objeto, desprender el telón palatino, después de haber hecho lo mismo con la fibromucosa palatina del cuello de los dientes. Se usa un bisturí de hoja corta, el cual se insinúa entre los dientes y la encía dirigido en sentido perpendicular a la bóveda, llegando hasta el hueso. Se inicia en la cara distal del segundo premolar, o en la cara

distal del primer molar, según sea la colocación del diente retenido, hasta el segundo premolar en su cara distal, o del primer molar también en su cara distal del lado opuesto. fig. 76-A.

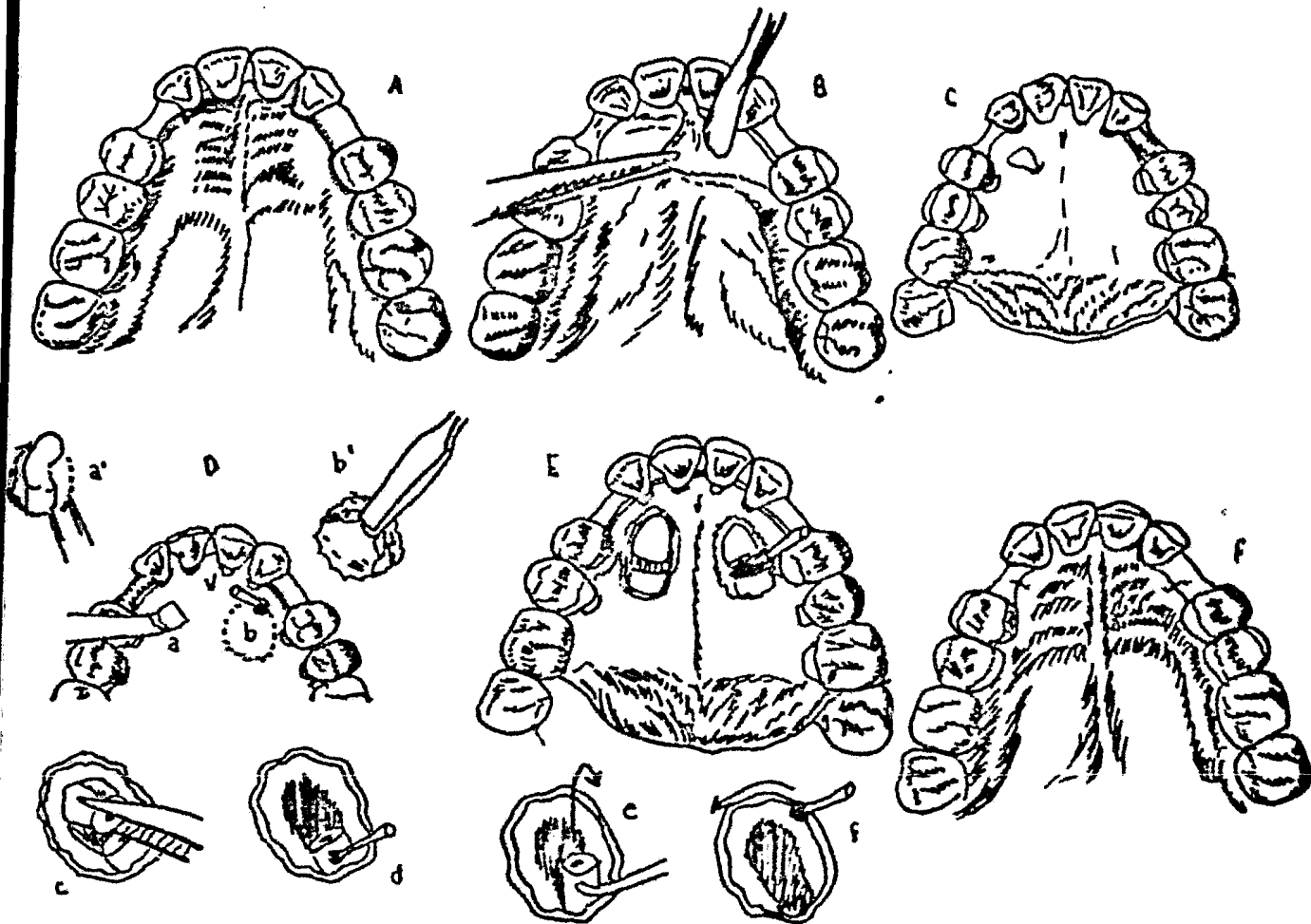


Fig. 76. Extracción de caninos retenidos (unilateral o bilateral). A). Incisión. B). Desprendimiento del colgajo. C). El colgajo se fija con un hilo a un molar vecino, D). Osteotomía. a y a. con escoplo recto. b, con fresa redonda; b., levantamiento de la tapa ósea con un escoplo. E). Sección con fresa de los caninos C, la corona, una vez seccionado el diente, se extrae con un elevador o con una pinza, d, se hacen orificios al diente para su fácil desalojo; e, se extrae la parte restante del diente; f, se regularizan los bordes; F). Vuelto el colgajo a su sitio, se sutura.

Desprendimiento del colgajo. Se realiza con un instrumento romo (espátula o periostótomo), el cual se insinúa entre la arcada dentaria y la fibromucosa palatina, y por pequeños movimientos, sin herir ni desgarrar la encía, se desprende la fibromucosa hasta dejar al descubierto el hueso de la bóveda palatina (fig.76-b). Es conveniente después de desprendido, fijarlo, ya sea con una pinza o con un punto de sutura en el lado opuesto, para mantenerlo inmóvil, en el caso de sutura en el lado opuesto ésta puede servir en el momento de la sutura final. (fig.76-C)

Ostectomía.- Para eliminar el hueso que cubre el canino retenido, nos valdremos de: fresa quirúrgica (más utilizada y menos traumática) (fig. 76-D-b) y el escoplo, impulsado a golpes de martillo. (fig. 76-D-d1)

Cantidad de hueso a eliminarse . Es importante la cantidad de hueso a eliminarse ya que deben quedar ampliamente descubiertos la corona (en su totalidad) y parte de la raíz. Ya que el principal obstáculo en la extracción del canino retenido está en su corona y no en su raíz. Según sea la inclinación del canino se exigirá mayor o menor sacrificio del hueso a nivel de su parte radicular. Por lo general es suficiente descubrir el tercio cervical de la raíz.

Uso de la fresa. La fresa es el instrumento de preferencia, ya que elimina el hueso, limpia y rápidamente, sin molestar al operado. Para evitar contratiempo las usaremos nuevas,

y las cambiaremos adecuadamente en el curso de la extracción. Se debe irrigar el hueso con suero fisiológico tibio esterilizado.

Se utilizan, para la ostectomía, fresas redondas números 4 ó 5. Se practican orificios circundando la corona del diente retenido y parte de la raíz, la fresa debe llegar a tocarlos, y después se unen estos orificios con una fresa de fisura fina, o con un escoplo.

El uso del escoplo será únicamente en retenciones superficiales, puesto que puede ser usado por presión manual.

Cirugía (Extracción propiamente dicha). Esta maniobra exige extraordinario esfuerzo y habilidad del cirujano para no lesionar tejidos vecinos ni causar traumatismo innecesario al paciente. Esto quiere decir que hay que facilitar, por algún medio, la eliminación del diente (cuerpo inextensible) dentro del hueso (cuerpo que debe ser considerado inextensible). Esto lo resolvemos por dos medios: Primero extendiendo la ventana ósea o segundo disminuyendo el volúmen del diente a extraer. (fig. 76-cde)

El primero lo consideraremos inadecuado, pues tendríamos un sacrificio innecesario del hueso. El segundo es un método sencillo, rápido y menos traumático, conocido como odontosección. Se corta el diente en el número de trozos que sean necesarios y se extraen sus partes por separado. En caso de que no sea aplicable la odontosección (dientes dirigidos en sentido próximo al

vertical), se crea un espacio con fresas alrededor de la corona. La odontosección puede realizarse por medio de fresas o escoplo. (fig. 76-E)

Cuando no es factible la odontosección se usarán los elevadores, introduciéndolos entre la cara del diente retenido y la pared ósea contigua. Con movimiento de rotación, se introduce el instrumento, con lo que conseguiremos imprimir al diente cierto grado de luxación. La extracción en tales casos se termina tomando al diente al nivel de su cuello, con una pinza (forceps) para premolares superiores y ejerciendo suaves movimientos de rotación y tracción en dirección del eje del diente, y siendo muy parcos en el esfuerzo empleado, por los peligros de fractura de un ápice dilacerado, cuya eliminación es difícilísima.

En caso de que se haya efectuado la odontosección extraeremos primeramente la corona, con un elevador angular, de hoja delgada, introduciéndolo entre la cara del diente que mira hacia la línea media y la estructura ósea. Con un movimiento de palanca, con punto de apoyo en el borde óseo y girando el mango del instrumento, se desciende la corona. Eliminada la corona, queda un espacio amplio para dirigir la raíz hacia la cavidad ósea vecina y extraerla con el mismo elevador, en caso de que esto no sea posible se puede volver a seccionar.

Tratamiento de la cavidad ósea. Extraído el canino debe inspeccionarse cuidadosamente la cavidad ósea y extraer las

esquirlas de hueso o de diente que puedan quedar y eliminar el saco periocoronario del diente retenido; este se extirpa con una cucharilla filosa. La omisión de esta medida puede traer transtornos infecciosos.

Sutura. El colgajo se vuelve a su sitio, readaptándolo perfecta y cuidadosamente, de manera que las lengüetas interdentarias ocupen su lugar original. Se coloca un punto de sutura en el lugar o lugares en los que se encuentran espacios debido a la falta de los dientes extraídos. (fig. 76-F)

EXTRACCION DE CANINOS POR VIA VESTIBULAR.

ANESTESIA.

La anestesia de elección es la infraorbitaria; se completa con anestesia del paladar a nivel del agujero palatino anterior y una anestesia distal a la altura del ápice del canino. Si se emplea anestesia general, es útil realizar una anestesia infiltrativa en el vestíbulo, con fines hemostáticos.

OPERACION.

Incisión.- Se emplea la incisión en arco de Partsch.
(fig. 77-A)

Desprendimiento del colgajo. Sigue las normas trazadas para los otros tipos de colgajo. Este debe mantenerse levantado durante el curso de la operación con un separador romo que no traumatice. Hay que evitar tironeamientos que repercuten sobre la vitalidad gingival. (fig. 77-B)

Ostectomía.- La realizaremos a escoplo o afresa. Am--bos métodos son buenos. La tabla externa no tiene la dureza y solidez de la bóveda palatina y permite la ostectomía más fácilmente. (fig. 77-C)

Cirugía. Extracción propiamente dicha. Los caninos vestibulares, después de enucleada la tapa ósea pueden ser extraí--dos enteros, luxándolos previamente con elevadores rectos que se insinúan entre el diente y la pared ósea, en los sitios más sólidos. Luxando el diente, se toma con una pinza recta y se extrae. La odontosección se realiza con fresa de fisura. El diente rete--nido se corta al nivel del cuello. La corona se extrae con eleva--dor recto o angular, y al espacio creado por la corona se desliza la raíz y se extrae. (fig. 77-D y E)

Tratamiento de la cavidad ósea. Se inspecciona la cavi--dad ósea, se extirpa el saco pericoronario y los restos óseos y/o dentarios.

Sutura.- Dos o tres puntos de sutura, completan la ope--ración, después de repuesto el colgajo en su sitio. (fig. 77-F)

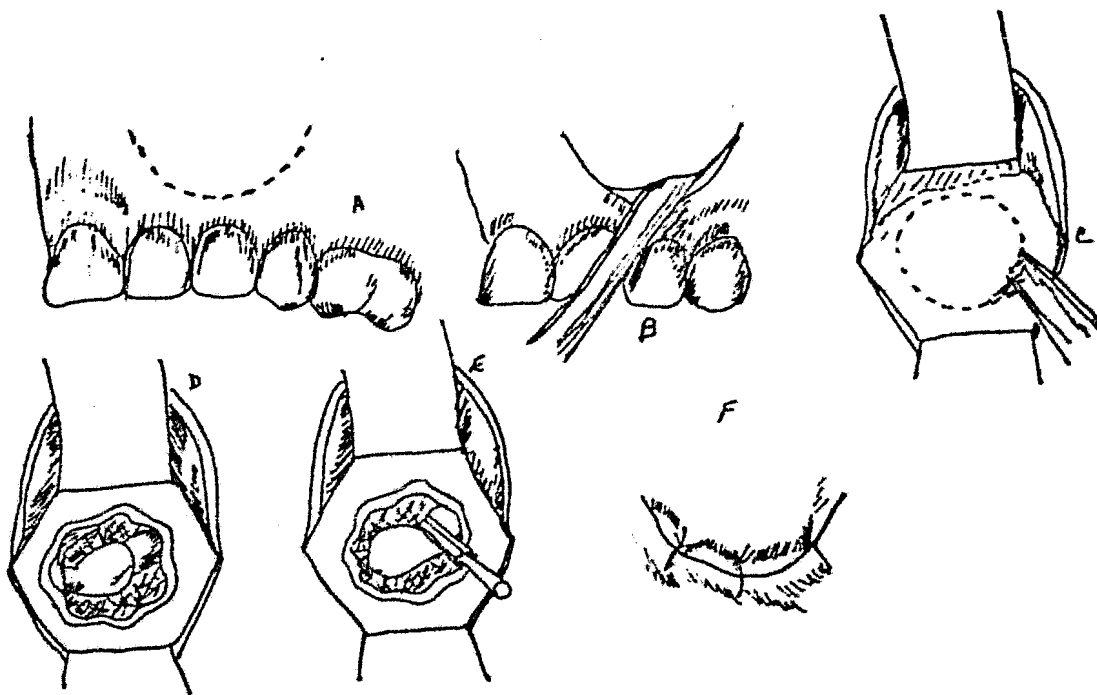


Fig. 77 Extracción de caninos palatino por vestibular. A) Incisión de Partsch. B). Desprendimiento del colgajo. C). Osteotomía. D). Aparece la corona del canino retenido. E). Se fracciona el diente con fresa de firsura. F). Sutura.

EXTRACCION DE CANINOS INFERIORES POR VESTIBULAR.

ANESTESIA.

Se aplica anestesia regional o general.

OPERACION

Incisión.- Puede hacerse un arco de Partsch, sin llegar al borde gingival, o prepararse un colgajo, a expensas del borde libre, trazando una incisión vertical y desprendiendo la encía de los cuellos dentarios. (fig. 78 A y A').

Desprendimiento del colgajo. Con una legra fina, con el periotómodo c con una espátula, se desciende el colgajo mucoperióstico, que se sostiene con un separador como. La ostectomía puede realizarse a fresas o a escoplo.

Extracción propiamente dicha.- La odontosección es indispensable, puede realizarse con fresa, con escoplo y martillo o con escoplo automático. Las porciones se retirarán con elevadores rectos o angulares según sea el caso.

Sutura.- Tres o cuatro puntos en las papilas interdentarias y en el espacio del diente faltante. (Fig. 79 B y B')




Fig. 78. Incisión de arco. (A)
Incisión por el borde. (A')

Fig. 79. Sutura del arco.
(B). Sutura del borde libre. (B')



EXTRACCION DE CANINOS INFERIORES LINGUALES.

Tal posición es relativamente rara. La intervención quirúrgica se realizará por vía vestibular con a riesgo de sacrificar

dientes vecinos, ya que, por las dificultades de acceso inherentes a la ubicación, la intervención quirúrgica es muy laboriosa y por lo mismo muy complicada y riesgosa.

CAPITULO X
CIRUGIA DE TERCEROS MOLARES
RETENIDOS.

CIRUGIA DE LOS TERCEROS MOLARES RETENIDOS.

EXTRACCION DE LOS TERCEROS MOLARES INFERIORES RETENIDOS.

POSICION VERTICAL.

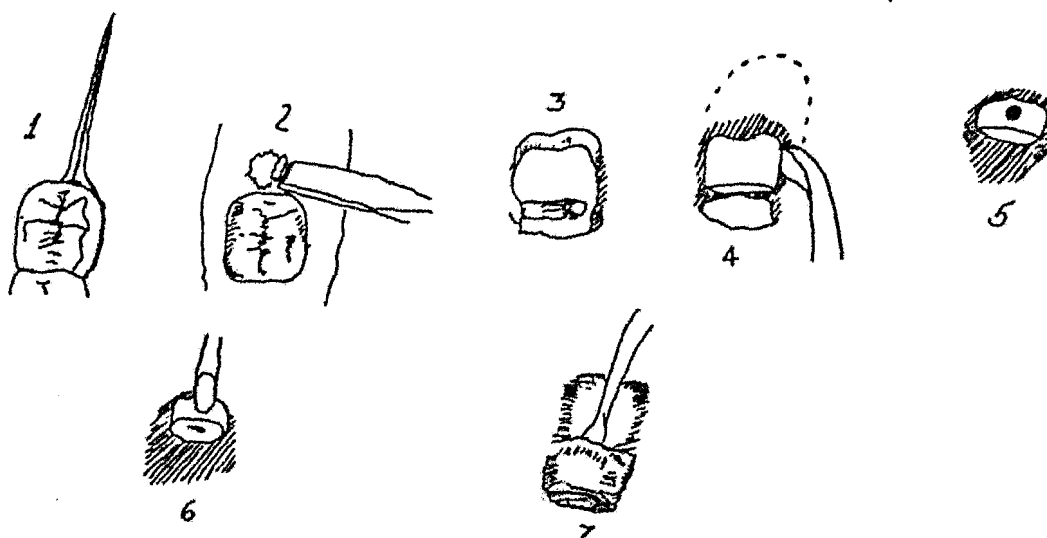
Cara mesial accesible.

Incisión. Para estos molares es suficiente una incisión mínima de profundidad tal que el bisturí toque el hueso o la corona dentaria; se inicia sobre el tejido gingival que cubre la cara oclusal del molar retenido, algunos milímetros por detrás del ángulo distooclusal de su corona y se detiene a nivel de la lengüeta entre el segundo y el primer molar, luego de festonear la mitad bucal de la cara oclusal y bucal del tercero, y bucal del segundo.

La incisión será parecida en los distintos tipos de desviación según sea el caso a tratar.

Desprendimiento del colgajo. Con el periostótomo se desprende el colgajo en toda su extensión, dejando correctamente libres las correspondientes caras dentarias y las estructuras óseas, para poder aplicar los instrumentos dedicadas a la práctica de la exodoncia.

Ostectomía. Siempre estará regida por la cantidad de hueso que proteja al molar retenido. Se indican el escoplo recto o fresa redonda No. 8 de carburo. La ostectomía distal se ajustará a la conformación y disposición de las raíces, y tomado en cuenta



Extracción del tercer molar retenido.

- 1.- Incisión.
- 2.- Ostectomía.
- 3.- Odontosección del tercer molar, con fresa de fisura a nivel del cuello.
- 4.-Extracción del molar con un elevador No. 14 R.
- 5.-Se practica un pequeño orificio, en la porción radicular.
- 6.- Extracción de la corona.
- 7.- Eliminación del saco pericoronario con una cucharilla.

la ley de no traumatizar al paciente ni de dañar indiscriminadamente.

Operación propiamente dicha. Aplicando el principio de la palanca, se coloca el elevador No. 2R o L de Winter, en el espacio interdentario; de modo tal que su cara plana se adapte a la cara mesial del retenido y se gira el mango del instrumento en el sentido de las agujas del reloj para el lado derecho (a la inversa para el lado izquierdo); se desarrolla así la fuerza suficiente para desplazar hacia arriba y hacia distal.

Las distintas disposiciones, desviaciones y cementosis radiculares exigirán introducir modificaciones en la técnica descrita y obligarán a seccionar el molar y extraer sus elementos por separado.

Cara mesial inaccesible.

Incisión, desprendimiento del colgajo y ostectomía. La incisión y el desprendimiento del colgajo varían con respecto al tipo anterior. Se necesita un colgajo amplio que llegue hasta el primer molar. La ostectomía mesial permitirá aplicar un elevador, y la de las otras caras, efectuar las maniobras quirúrgicas subsecuentes. La cantidad de hueso y la disposición radicular serán factores a considerar,

Operación propiamente dicha. El elevador aplicado sobre la cara mesial, hecha accesible, con la técnica dada en el tipo

de retención anterior, luxará el molar hacia el lado distal. La extracción se completa con el elevador de Winter, de aplicación bucal.

POSICION MESIOANGULAR.

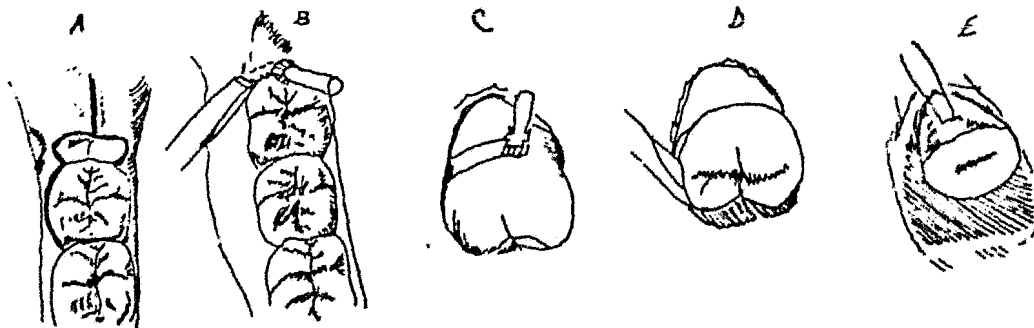
Cara mesial accesible.

La extracción del tercer molar inferior en cualquiera de sus desviaciones en posición mesioangular, debe ajustarse a una serie de requisitos, impuestos por la posición, cantidad de hueso distal y distooclusal y el posible contacto o anclaje del angulo mesiooclusal de su corona, con la corona, cuello o raíz del segundo molar.

Incisión. Se requiere una amplia, que permita la preparación de un colgajo útil. Se inicia sobre la mucosa, a nivel de la cara distal del retenido y se continúa y termina hasta la cara distal del primero.

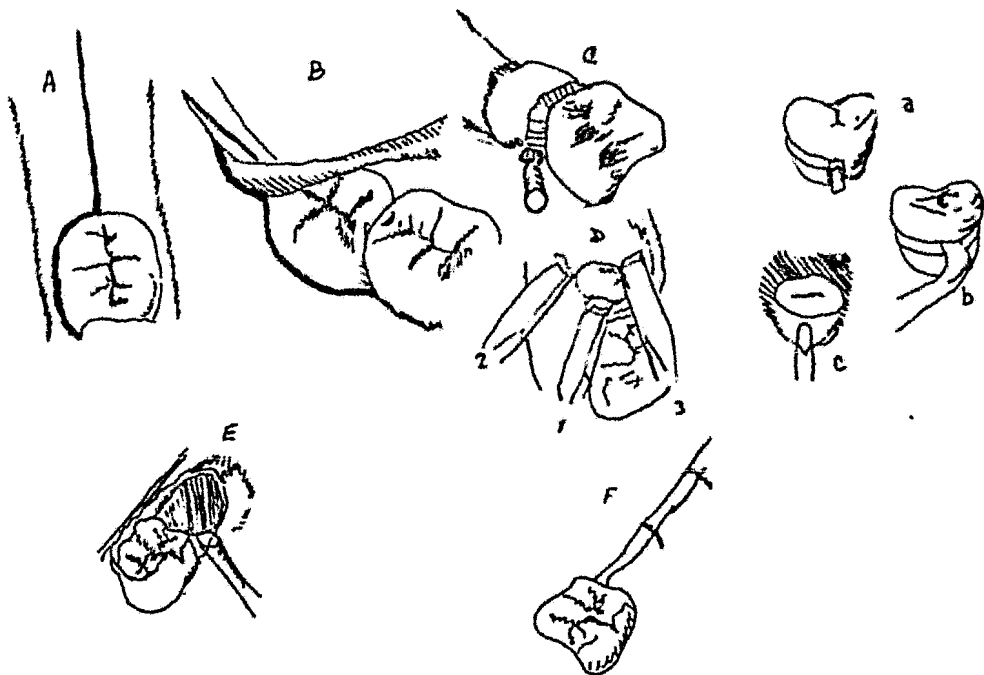
Desprendimiento del colgajo. Con un periostótomo se separa el colgajo, de modo que descubra la cara distal del molar y los huesos vecinos; se sostiene el colgajo con el mismo periostótomo, o con un separador.

Ostectomía. Se elimina el hueso distal con un escoplo recto o con fresa redonda No. 8, en la cantidad necesaria y de acuerdo a los límites y extensión del hueso, indicados por la radiografía.



Posición vertical sin desviación, cara mesial accesible.

A. Incisión. B. Osteotomía distal. C. D. E. Extracción propiamente dicha. C. Odontosección. D. Extracción de la corona. E. Extracción de la porción radicular.



Posición distoangular.

A. Incisión. B. Preparación del colgajo. C. Osteotomía. D. Osteotomía 1, mesial, 2, bucal, y 3, oclusal. a. Odontosección con fresa de fisura a nivel cervical. b. extracción de la corona. c. Extracción radicular. E. Resección con cucharilla para hueso. F. Sutura.

Operación propiamente dicha. La extracción de este tipo de molares se realiza: a) aplicando un elevador sobre su cara mesial (previa ostectomía) y dirigiéndolo hacia arriba y hacia distal y b) mediante la odontosección, reservada para molares con hueso pericoronario abundante o con alguna de las anomalías radiculares.

En la odontosección según el eje mayor se aplica un escoplo de hoja ancha sobre la cara oclusal y con un golpe seco de martillo se divide el molar. La porción distal seccionada se elimina introduciendo un elevador de Winter, un elevador recto o un elevador de Cleveland en el espacio creado por la odontosección y haciéndolo actuar como cuña a fin de desplazar hacia distal la porción distal seccionada. La porción mesial se extrae como si se tratara del molar entero, introduciendo el elevador por debajo de la cara mesial.

En la odontosección según el eje menor se secciona el molar a nivel del cuello, con una fresa de fisura o redonda No. 8; seccionada la corona, se introduce un elevador recto en la luz de la sección, para verificar la realidad del corte y eventualmente se emplea el disyuntor, instrumento que ayudará a separar la corona de las raíces. Se aplica luego el elevador de Winter No. 2 Ro L por debajo de la cara mesial y se desplaza la corona hacia arriba. La porción radicular se extrae luego de realizar un orificio de apoyo sobre la cara distal del macizo radicular para introducir en él la punta del elevador de Winter No. 14 R o L, y

apoyando sobre el borde óseo distal, desplazar con él la raíz hacia el espacio que ocupaba la corona.

Cara mesial inaccesible.

La extracción exige, en esta posición, una ostectomía de abordaje a la cara mesial y la resección de los distintos huesos que pueden cubrir el tercer molar.

Incisión y desprendimiento del colgajo. Siguen las normas expuestas en el caso anterior.

Ostectomía. Se necesita una rigurosa ostectomía mesial, para permitir la aplicación del elevador. Por su parte la ostectomía distal es importante, para lograr el desplazamiento del molar hacia el lado distal.

Operación propiamente dicha. Eliminadas las estructuras que se oponen a la aplicación de la fuerza, sin traumatismos, se procede como en el caso anterior. En la extracción fragmentaria, ajustada al grado de retención, cantidad de hueso pericoronario y disposición radicular, se siguen las técnicas señaladas para el caso anterior, o sea la odontosección uno u otro eje.

Las desviaciones en este tipo de posición presentan casos específicos que se resolverán según técnicas y mecanismos de acuerdo a dicha retención y resolviendo los casos con la odontosección y la ostectomía necesaria para cada caso específico.

POSICION HORIZONTAL.

Cara mesial accesible.

Problemas quirúrgicos importantes presentan los terceros molares horizontales, sobre todo en las distintas desviaciones, mucho más cuando tienen su cara mesial inaccesible. Las técnicas de ostectomía y odontosección deben complementarse para lograr el éxito. Los procesos subyacentes a la cara mesial son frecuentes.

Incisión y desprendimiento del colgajo. La incisión es la clásica ya señalada; debe permitir obtener un amplio colgajo que descubra la cara distal del molar y el hueso distal.

Ostectomía. Será menester la resección de hueso bucal -hueso que surge a la vista después de la separación del colgajo y la del hueso distal, esta última, que quedará sujeta a lo que indiquen la radiografía y la inspección clínica, podrá realizarse con escoplo o fresa, como ya fue estudiado.

Operación propiamente dicha. Los molares de éste tipo, si no hay problemas en su porción radicular, pueden extraerse colocando un elevador No. 2R o L por debajo de la cara mesial, apoyada sobre el hueso mesial y con la mecánica ya estudiada. El giro del mango del instrumento elevará el molar hacia arriba y hacia el lado distal. En circunstancias de raíces divergentes o con cementosis, se deberá seccionar el molar a nivel de su cuello y continuar la operación; si hay fácil acceso a la cara oclu-

sal, se podrá realizar la odontosección según el eje mayor del molar y continuar la operación como ya se consideró.

Cara mesial inaccesible

En este tipo de retención, la cara distal del retenido se encuentra a nivel o por debajo del plano oclusal de los molares vecinos y en algunas oportunidades por debajo del plano cervical; ésta modalidad hace que la cara mesial se sitúe por debajo del plano cervical y aún a la altura del ápice distal del segundo molar. Por lo tanto el plan quirúrgico en este caso exige una amplia ostectomía para abordar la cara mesial y eliminar las distintas regiones óseas que protegen al molar.

En contados casos puede aplicarse la técnica de los elevadores sin recurrir a la división del diente; en la mayoría sin embargo, deben ser resueltas por ostectomía para abordar la cara mesial y por la odontosección.

Incisión y desprendimiento del colgajo. La incisión sigue las normas ya estudiadas; es preciso lograr un amplio colgajo que descubre todas las regiones óseas a reseca.

Operación propiamente dicha. Puede realizarse la extracción con elevadores, según técnicas ya estudiadas; es tarea complicada si no se le precede de una exéresis ósea.

La técnica de la odontosección según el eje mayor puede efectuarse sólo cuando es posible colocar el escoplo sobre la

cara oclusal del retenido; con las demás retenciones debe emplearse la división según el eje menor.

POSICION DISTOANGULAR.

Cara mesial accesible.

En la posición distoangular el problema quirúrgico agrega una dificultad a los factores comunes de toda retención: el hueso distal, sólida muralla que impide el normal desplazamiento hacia el lado distal del molar retenido cuando le es aplicada una fuerza sobre su cara mesial. El escollo puede ser vencido suprimiendo en cantidad suficiente el hueso distal o restando volumen a la porción coronaria del molar retenido, para que pueda realizar el movimiento eliminatorio.

Incisión y desprendimiento del colgajo. El trazado de la incisión sigue parecidos contornos a los de la indicada en la posición vertical, debiendo prolongarse hasta el primer molar. Se inicia un poco más distalmente. El colgajo tiene una fuerte adherencia con el saco, pericoronario, a nivel de la cúspide bucodistal del retenido.

Ostectomía. En estas retenciones el hueso oclusal cubre variables porciones de la cara oclusal, el distal puede continuarse con el oclusal o detenerse a nivel del ángulo distooclusal del tercero y el hueso bucal, por lo general es sólido y de compacta consistencia, por su vecindad por la línea oblicua externa; to--

das estas regiones óseas deben ser cuidadosamente reseca-
das.

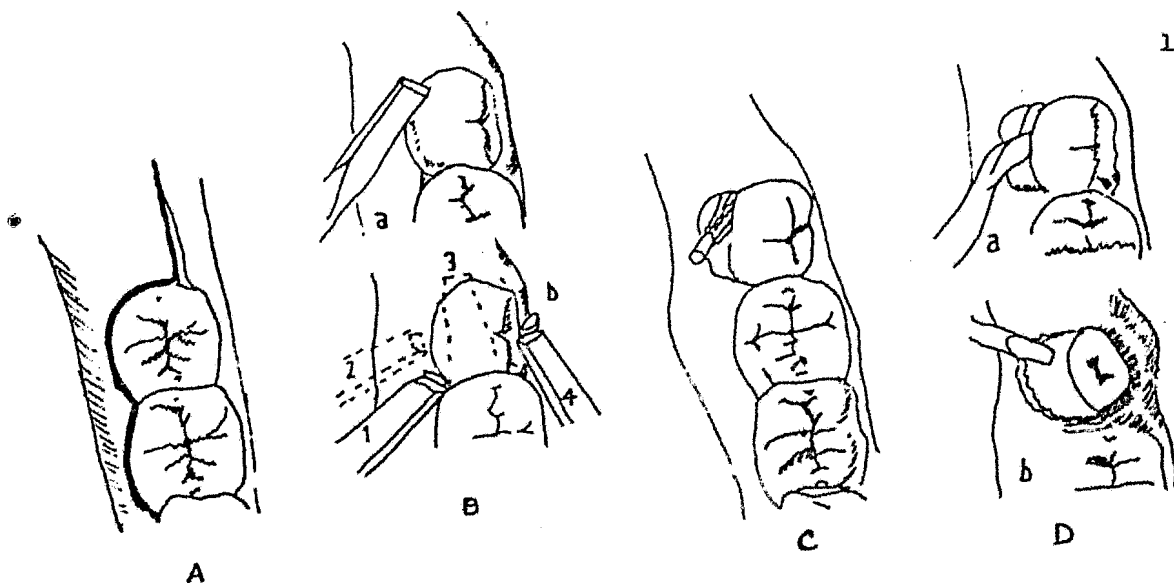
Cara mesial inaccesible

En un todo semejante con el tipo anterior, la extracción de estos molares enfrenta, como aspecto diferencial, la presencia del hueso mesial - y eventualmente la cubierta ósea pericoronaria total-; además, una mayor profundidad en el maxilar. Los tiempos operatorios son iguales a los del tipo anterior: las mismas normas para la incisión y el desprendimiento del colgajo, igual ostectomía -aunque con mayor amplitud por la mayor cantidad de hueso de cubierta -y una operación propiamente dicha que no puede realizarse con elevadores, sino con odontosección según el eje menor. La eliminación de los segmentos sigue igual plan.

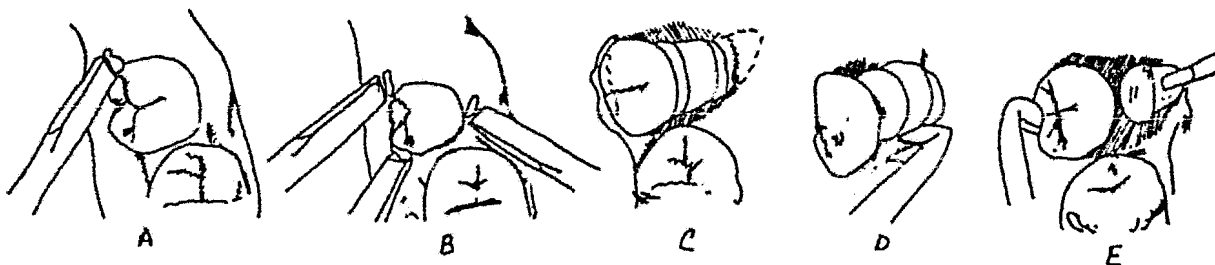
POSICION LINGUOANGULAR.

Incisión y desprendimiento del colgajo. Para abordar este tipo de molar retenido, con su cara, mesial accesible o inaccesible, debe trazarse una incisión de acuerdo con las modalidades que este presente; por lo tanto su trazo distal, contacta con el ángulo bucooclusal de la corona del retenido en sus proximidades y después sigue el contorno coronario de costumbre. El colgajo se desprende de modo que deje libres los huesos a reseca-
rese.

Ostectomía. La extracción de estos molares retenidos requiere ostectomía y odontosección. Debe recordarse que la gran mayoría de ellos no tienen su raíz completamente formada. La os-



Tercer molar retenido posición linguangular. A. Incisión. B.a, Osteotomía distal; b, osteotomía pericoronaria; 1, mesial; 2, bucal; 3, distal; 4, lingual. C. Odontosección con fresa de fisura, a nivel del cuello. D.a, Extracción de la corona con el elevador no 14, dirigiéndolo hacia arriba y el lado lingual; b, extracción de la raíz, con elevador de Clev-dent.



Tercer molar en posición bucoangular. A. Osteotomía distal (caso de cara mesial accesible). B. Osteotomía mesio disto lingual. (caso de cara mesial inaccesible). C. Odontosección en tres segmentos. D. Eliminación segmento medio. E, Eliminación del segmento coronario, por desplazamiento, hacia el espacio libre, eliminación del tercer segmento.

tectomía se realiza con fresa o con escoplo; es necesario obtener el acceso a la cara mesial.

Operación propiamente dicha. Los molares que tienen su cara accesible pueden ser extraídos tras la ostectomía necesaria con un elevador No 2R o L aplicado sobre su cara mesial. Los otros requieren, además de una rigurosa ostectomía, la división del molar con una fresa de fisura a nivel del cuello dentario. Será preciso vigilar celosamente la existencia y estado del hueso lingual, para evitar se fracture. La corona se extrae con un elevador No. 14 aplicado en el surco de la odontosección. Las raíces se eliminarán con un elevador de Clev-dent.

POSICION BUCOANGULAR.

Cara mesial accesible o inaccesible.

Presentación de excepción. La imagen radiográfica presenta la forma discoidea o de moneda, por lo cual la radiografía oclusal es definitoria para el diagnóstico diferencial.

La incisión, que sigue las normas habituales, tiene un recorrido paralelo coincidente con la porción dentaria más accesible.

El desprendimiento del colgajo sigue asimismo las normas generales.

La ostectomía proveerá el acceso necesario a las caras

dentarias, para realizar sobre ellas las maniobras ulteriores.

Estos molares deben ser divididos en tres secciones, con fresa de fisura: una porción coronaria a nivel del cuello dentario, un segmento medio y un segmento radicular por sección a nivel de la porción media de la raíz. Ello permite enuclear en primer término el segmento medio con un elevador de Clev-dent o No. 14 R o L, y en segundo lugar la porción coronaria, severamente retenida a nivel del hueso que la protege, para lo cual ésta se desplaza con un elevador de Clev-dent o No. 14 R o L, aplicado contra la cara oclusal y el hueso oclusal, hacia el espacio libre obtenido por la extracción del segmento medio. La porción radicular restante se extrae por los métodos ya estudiados, dirigiéndola hacia el espacio libre.

POSICION PARANORMAL.

Esta forma de retención se presenta en múltiples y variadas disposiciones que se apartan de los tipos considerados hasta aquí y son por ello de difícil y aún imposible sujeción a intento alguno de sistematización didáctica. No es factible por lo tanto, dar para caso un esquema quirúrgico, aunque sí normas generales, que podrán ser aplicadas -con las variantes propias de las circunstancias- en cada caso particular y que se sintetizan no obstante en un enunciado común: ostectomía y odontosección; ostectomía necesaria para abordar las caras dentarias y disminuir los riesgos operatorios, logrando la útil aplicación de la mecánica

de la palanca sin traumatismos ni complicaciones; odontosección que permitirá eliminar fragmentariamente una pieza retenida, también sin traumatismos, sin exagerada ostectomía, siguiendo las le yes de una cirugía ingeniosa.

EXTRACCION DE TERCEROS MOLARES SUPERIORES

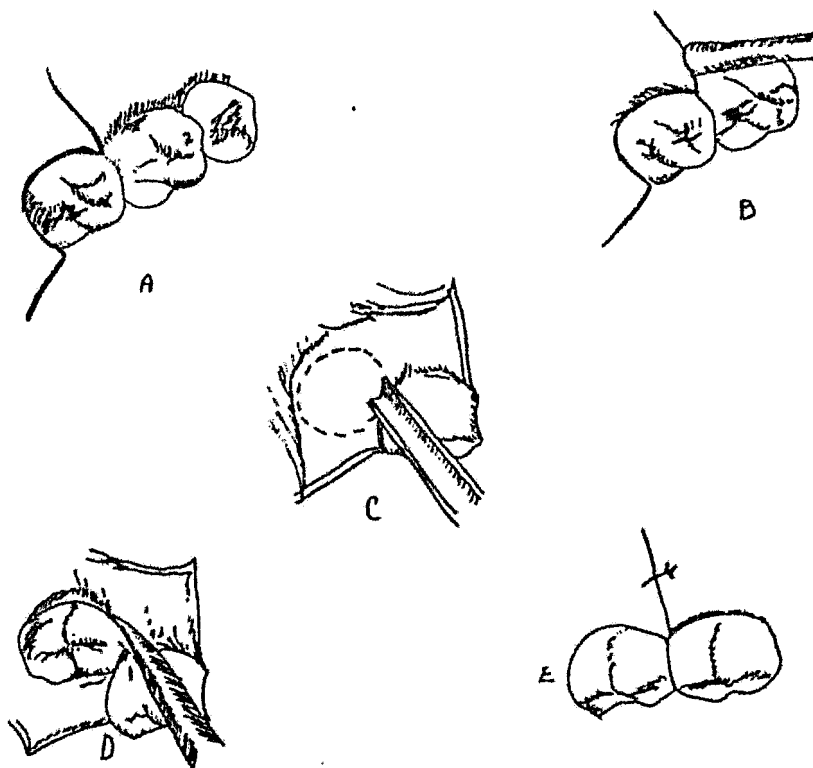
POSICION VERTICAL

Incisión. Se usa la incisión bucal y anteroposterior, se traza próxima a la cara palatina del diente, paralela a la arcada en una longitud de 1 cm. La incisión bucal parte del extremo anterior de la primera incisión y se dirige hacia afuera, rodea la tuberosidad del maxilar y asciende hasta las proximidades del surco vestibular donde termina, la profundidad será hasta el hueso o corona del molar.

Desprendimiento del colgajo. Se hará según se ha señalado.

Ostectomía. El hueso que cubre la cara triturante se elimina con escoplos rectos o con fresa, siguiendo las indicaciones dadas para la exodoncia de terceros molares inferiores reteni dos.

Extracción propiamente dicha. Se hará colocando la punta de un elevador recto o de Clev-dent, entre la cara mesial del tercero y la distal del segundo, dicha introducción será merced



Extracción de un tercer molar superior retenido.

En posición bucoangular . A. Incisión, que abarca desde distopalatino, hasta el espacio entre el primer y segundo molar. B, Separación del colgajo con un periostótomo. C. Ostectomía con escoplo; d, un elevador Clev-dent, se insinúa en el espacio mesial del tercer molar y extrae la pieza; E, Sutura.

a un leve movimiento rotatorio. Actúa en su primer tiempo como cuña y se conseguirá luxar el tercer molar. El elevador se aplicará sobre la cara anterior del diente, con su cara plana, debe estar dirigido en sentido diagonal, el punto de apoyo útil es la cara distal del segundo molar. Para poder ser desalojado de su alveolo debemos desplazar el mango del elevador hacia adentro, arriba y adelante. Luxando el molar y si la fuerza aplicada no ha logrado extraerlo con un forceps, y con la misma técnica para la extracción del tercer molar superior normal.

Sutura. Se coloca el colgajo en su sitio y se aplican dos puntos de sutura.

POSICION MESIOANGULAR.

Está condicionada por la dirección del molar y la cantidad de hueso distal y el contacto con el segundo molar. En el maxilar superior, la elasticidad del hueso, nos permite extraer el diente sin seccionarlo. Todo el problema radica en la preparación de una ostectomía adecuada para que entre perfectamente un elevador. La vía de acceso necesita una mayor ostectomía en el lado mesial que en la retención vertical, para lograr este fin es necesario eliminar parte de la tabla ósea vestibular, que cubre la cara bucal del molar retenido.

Incisión . Igual que para la del tipo anterior.

Sutura. Uno o dos puntos.

POSICION DISTOANGULAR.

La rama anteroposterior debe estar más distal que en los casos anteriores, para evitar desgarres de la encía, en el desprendimiento del colgajo.

Ostectomía. Generalmente no hay hueso sobre la cara triturante, ni hacia distal. Sólo hacia mesial.

Extracción propiamente dicha. Se lleva a cabo con elevadores, sobre la cara mesial del tercer molar y el elevador se dirige hacia arriba y hacia atrás. Especial cuidado hay que tener con la tuberosidad del maxilar y la apófisis pteriogoides. Usaremos elevadores de Clev-dent, que usaremos como cuñas o palancas, así cumplirán con su cometido, y usaremos el elevador izquierdo para el lado derecho y viceversa, y luego el elevador correspondiente. Se sutura.

POSICION PARANORMAL.

Las distintas y variadas posiciones que puede ocupar el tercer molar en ubicación paranormal, no permiten fijar una regla para su extracción. Como maniobra previa se realizarán radiografías intraorales y una extraoral de perfil. La técnica estará dada por la disposición que presente el molar en el hueso y su relación con los molares vecinos.

CAPITULO XI
TRATAMIENTO POSOPERATORIO

TRATAMIENTO POSOPERATORIO.

Debemos poner especial atención en el tratamiento posoperatorio así como lo pusimos antes del tratamiento quirúrgico, pues de ello también depende el éxito de nuestra intervención.

Primeramente, una vez terminada la cirugía, lavaremos el lugar de la herida con agua oxigenada, para eliminar restos de sangre, saliva y elementos que pudieran quedarse en los surcos vestibulares, debajo de la lengua, en la bóveda palatina y en los espacios interdentarios; sin olvidar la cara del paciente.

El paciente en su domicilio, una vez formado el coágulo, hará enjuagues suaves de su boca, cuatro horas después de la operación, con una solución antiséptica.

En cuanto a la fisioterapia posoperatoria, sólo recomendamos bolsas con hielo o compresas de agua fría o caliente en caso de presencia de dolor.

Si evolucionan normalmente las heridas en la cavidad bucal, no necesitan terapéutica, ya que el cuerpo proporcionará las condiciones necesarias para su restablecimiento, si hay que extraer los puntos de sutura serán al cuarto o quinto días (hacen excepción las suturas sobre el alveolo del tercer molar-); en estos sitios la sutura actúa como cuerpo extraño, provocando inflamaciones localizadas y supuraciones; estos puntos, serán retirados a las 24 ó 48 horas después de la operación.

C O N C L U S I O N E S .

La extracción de un diente retenido, debe ser realizada, cuando dicho diente no pueda ser reubicado a su posición normal, por otros métodos, y sin causarle al paciente molestias innecesarias.

La extracción de un diente retenido deberá ser efectuada, antes , de que ésta, cause lesiones y complicaciones al aparato dentario.

B I B L I O G R A F I A.

"Tratado de Anatomía Humana"

Dr. Fernando Quiroz Gutiérrez.

Ed. Porrúa.

"Manual de Anatomía y Fisiología Humana"

Dr. Kimber.

"Manual Ilustrado de Odontología"

ASTRA.

"Cirugía Bucal"

Dr. Guillermo A. Ries Centeno.

Editorial "El Ateneo"