



2ej. 204

UNIVERSIDAD NACIONAL AUTONOMA DE MEXICO

FACULTAD DE ODONTOLOGIA

**TRATAMIENTO PARA LA EXTRACCION
QUIRURGICA DE TERCEROS
MOLARES RETENIDOS**

TESIS PROFESIONAL

**QUE PARA OBTENER EL TITULO DE
CIRUJANO DENTISTA
P R E S E N T A**

NORA PATRICIA CRUZ CUNA

MEXICO, D. F.

1982



Universidad Nacional
Autónoma de México

Dirección General de Bibliotecas de la UNAM

Biblioteca Central



UNAM – Dirección General de Bibliotecas
Tesis Digitales
Restricciones de uso

DERECHOS RESERVADOS ©
PROHIBIDA SU REPRODUCCIÓN TOTAL O PARCIAL

Todo el material contenido en esta tesis esta protegido por la Ley Federal del Derecho de Autor (LFDA) de los Estados Unidos Mexicanos (México).

El uso de imágenes, fragmentos de videos, y demás material que sea objeto de protección de los derechos de autor, será exclusivamente para fines educativos e informativos y deberá citar la fuente donde la obtuvo mencionando el autor o autores. Cualquier uso distinto como el lucro, reproducción, edición o modificación, será perseguido y sancionado por el respectivo titular de los Derechos de Autor.

TESIS CON FALLA DE ORIGEN

INDICE

| | |
|---|----|
| INTRODUCCION | |
| CAPITULO PRIMERO: ANATOMIA HUMANA DEL MAXILAR Y MANDIBULA | 1 |
| CAPITULO SEGUNDO: LA ARTICULACION ALVEOLO DENTARIA | 15 |
| CAPITULO TERCERO: EL ESTUDIO RADIOGRAFICO DE LOS TERCEROS MOLARES | 20 |
| CAPITULO CUARTO: CLASIFICACION DEL INTRU- MENTAL PARA TEJIDOS BLANDOS Y PARA TEJIDOS DUROS. | 25 |
| CAPITULO QUINTO: TECNICA DE BLOQUEO | 33 |
| CAPITULO SEXTO: CLASIFICACION DE LOS TERCEROS MOLARES INFERIORES Y SUPERIORES | 39 |
| CAPITULO SEPTIMO: DIFERENTE GAMA DE RETENCIONES TANTO EN MAXILAR COMO EN MANDIBULA. | 43 |
| CAPITULO OCTAVO: PASOS PARA EFECTUAR LA EXTRAC- CION QUIRURGICA. A) INSICION Y COLGAJOS. | 50 |
| B) OSTEOTOMIA Y OSTECTOMIA | 54 |
| C) LA OPERACION PROPIAMENTE DICHA | 56 |
| D) TRATAMIENTO DE LA CAVIDAD OSEA | 69 |
| E) LA SUTURA | 70 |
| CAPITULO NOVENO : PRATAMIENTO POSTOPERATORIO. | 72 |
| CONCLUSIONES | 76 |
| BIBLIOGRAFIA | 77 |

INTRODUCCION

Los terceros molares son órganos dentarios, que por el proceso de evolución del género humano, tienden a atrofiarse.

Son piezas que la mayor de las veces no entran en una correcta oclusión fisiológica, y de ello se desprenden todas las complicaciones a que dan lugar, dolorosas la mayoría de ellas.

En los casos de retención nos ocasionarán problemas en la posición de los dientes, problemas oclusales, problemas de trauma óseo o gingival, por lo que su extracción considero se encuentra indicada en un gran porcentaje de los casos.

Para el mejor desarrollo de este trabajo he tenido que recurrir a la anatomía humana de la región para que con el conocimiento de la misma facilitar la ubicación de las piezas y eliminar los riesgos de la maniobra quirúrgica. Ha sido también necesario un estudio de la anestesia y en este caso concreto solo trataré la específica para cada uno de los tratamientos.

Trata pues este estudio de proporcionar todos los medios necesarios para que el cirujano dentista pueda efectuar con mayor facilidad cualquier maniobra quirúrgica en los terceros molares sea cual fuere su localización y su patología.

Los pensamientos expuestos en este trabajo no son fruto de mi experiencia, sólo son producto de una recopilación de distintas obras, hecho para lograr un trabajo que sirva a generaciones futuras que se evoken al ejercicio quirúrgico.

En este estudio he desarrollado la técnica o técnicas que considero más adecuadas y algunos casos la combinación de varias técnicas por considerarlo así necesario.

Capítulo Primero

ANATOMIA HUMANA DEL MAXILAR
Y LA MANDIBULA

Capítulo Primero

ANATOMIA HUMANA DEL MAXILAR Y DE LA MANDIBULA

EL MAXILAR

Es un hueso par que forma la mayor parte de la mandíbula superior, presenta forma cuadrangular aplanada de afuera hacia adentro; presenta una cara interna y una externa, cuatro ángulos, cuatro bordes y una cavidad mejor conocida como seno maxilar.

En la cara interna por su parte inferior presenta una saliente horizontal de forma cuadrangular llamada apófisis palatina; que es plana y presenta una cara superior lisa y forma parte del piso de las fosas nasales y en su parte inferior presenta una superficie rugosa con gran cantidad de pequeños orificios vasculares formando gran parte de la bóveda palatina. El borde externo se encuentra unido al resto del hueso mientras que el borde interno no se encuentra articulado con el mismo del hueso del otro lado; en su parte anterior forma la espina nasal anterior con la articulación de ambos maxilares.

El borde anterior de la apófisis palatina forma parte del orificio anterior de las fosas nasales; el borde posterior se articula con la parte horizontal del palatino, por detrás de la espina nasal anterior, a nivel del borde interno y con la articulación de ambos huesos se forma el conducto palatino anterior por el que pasan el nervio esfenopalatino interno y una rama de la arteria esfenopalatina.

El hueso maxilar presenta en su parte supero-posterior un orificio llamado seno maxilar el que en un cráneo articulado reduce su tamaño por la interposición de las masas laterales del etmoides por arriba, el cornete inferior por abajo, el unguis por adelante y la rama vertical del palatino por detrás.

Por delante del seno existe un canal vertical o canal nasal - cuyo borde anterior se encuentra limitado por la apófisis ascendente del maxilar que sale del ángulo antero-superior del hueso; presenta esta apófisis en su cara interna y en su parte inferior la cresta turbinal inferior, que se dirige de adelante hacia atrás y se articula con el cornete inferior; por encima de ésta se encuentra la cresta turbinal superior, que se articula con el cornete -- medio.

En la parte anterior de la cara externa por encima del lugar de implantación de los incisivos se observa la foseta mirtiforme - la cual se encuentra limitada en su parte posterior por la eminencia o giba canina. Por arriba y detrás de esta eminencia destaca - una saliente transversa de forma piramidal denominada apófisis piramidal la cual en su base se une al resto del hueso, presenta un vértice truncado y rugoso que se articula con el hueso malar, una cara superior u orbitaria que es plana y forma parte del piso de la órbita llevando un canal anteroposterior que penetra en la pared con el nombre de conducto suborbitario; otra cara anterior que es donde se abre el agujero suborbitario por donde sale el nervio del mismo nombre. Entre dicho orificio y la giba canina existe una depresión llamada fosa canina.

De la pared inferior del canal suborbitario salen unos conductos pequeños excavados en el espesor del hueso y que van a terminar en los alvéolos destinados al canino y a los incisivos, éstos son los conductos dentarios anteriores; por último la cara posterior de la apófisis piramidal es convexa, corresponde por dentro - a la tuberosidad del maxilar y por fuera a la fosa cigomática, presenta diversos canales y orificios denominados agujeros dentarios posteriores por donde pasan los nervios dentarios posteriores y -- las arterias alveolares destinadas a los gruesos molares.

En la estructura del hueso observamos que la parte anterior de la apófisis palatina, la base de la apófisis ascendente y el -- borde alveolar se encuentran formados por tejidos óseo esponjoso -

mientras que el resto se encuentra constituido por tejido óseo compacto. Su osificación está dada por cinco centros que aparecen al segundo mes de vida intrauterina y son:

- 1.- centro externo o malar.
- 2.- centro orbito nasal.
- 3.- centro anteroinferior o nasal.
- 4.- centro interno inferior o palatino y
- 5.- centro que forma la pieza incisiva, situado entre los centros nasales y delante del palatino.

MANDIBULA

Es un hueso impar situado en la parte más inferior de la cara, se encuentra formado por un cuerpo y dos ramas ascendentes.

El cuerpo presenta forma de herradura con una concavidad hacia atrás; en su cara anterior a nivel de la línea media presenta una cresta vertical conocida como sínfisis mentoniana la cual se origina por la unión del hueso, que en estado embrionario se encuentra separado y al osificarse se une, en la parte inferior de esta unión se encuentra una saliente que se denomina eminencia mentoniana. Hacia afuera y atrás de la cresta se encuentra un orificio a la altura del primer premolar por donde salen el nervio y los vasos mentonianos denominado agujero mentoniano, más atrás se observa una línea saliente dirigida hacia abajo y hacia adelante que partiendo del borde anterior de la rama va a terminar en el borde inferior del hueso y que recibe el nombre de línea oblicua externa en donde se insertan el músculo triangular de los labios, el cutáneo del cuello y el cuadrado de la barba.

En la cara posterior presenta cerca de la línea media cuatro tubérculos llamados apófisis geni, de los que los dos superiores es donde se insertan los músculos genioglosos y en los inferiores los genionioideos. Partiendo del borde anterior de la rama vertical, se encuentra una línea saliente llamada línea oblicua interna o milonioidea, que se dirige hacia adelante y abajo y que termina en el borde inferior de esta cara; es el lugar de inserción del músculo -

milohioideo, por fuera de la apófisis geni y por arriba de la línea oblicua se observa la foseta sublingual que aloja a la glándula del mismo nombre; más afuera y por debajo de la línea oblicua interna - existe la foseta submaxilar que aloja a la glándula del mismo nombre.

El borde inferior del hueso es de forma roma y redondeada y en el existen dos depresiones o fosetas digástricas situadas a los lados de la línea media y que son donde se aloja el músculo digástrico. El borde superior presenta una serie de cavidades o alveólos dentarios que es donde se alojan los dientes. Los anteriores son simples mientras que los posteriores son compuestos de varias cavidades y se encuentran separados entre sí por puentes óseos o apófisis interdientarias donde se insertan los ligamentos coronarios de los dientes.

Las ramas del hueso son dos una derecha y otra izquierda son aplanadas y presentan forma cuadrangular, su eje mayor está dirigido en forma oblicua hacia arriba y atrás.

La parte inferior de la cara externa es rugosa y da inserción al músculo masetero, la parte superior es menos rugosa .

En la parte media de la cara interna se encuentra el orificio superior del conducto dentario el cual es amplio, pero aquí aparecen el nervio y los vasos dentarios inferiores, en el borde antero inferior del orificio se observa una saliente triangular denominada espina de Spix en donde se inserta el ligamento esfenomaxilar. Tanto este borde como el posterior se continúa hacia abajo y adelante hasta llegar al cuerpo de hueso y forman así el canal milohioideo donde se alojan el nervio y los vasos milohioideos. El músculo pterigoideo interno se inserta en la parte inferior y posterior de la cara interna donde se observa una serie de rugosidades bien marcadas.

El borde anterior se encuentra dirigido oblicuamente hacia abajo y adelante presentando una hendidura o surco que se continúa hacia abajo y sus bordes divergentes se separan a nivel del borde

alveolar, el borde posterior es liso y obtuso conocido también como borde parotídeo por su relación con la parótida.

El borde superior presenta una amplia escotadura denominada - escotadura sigmoidea situada entre dos grandes salientes que son - la apófisis coronoides por delante y el cóndilo del maxilar por -- detrás, la primera de forma triangular en donde se inserta el músculo temporal, El cóndilo es de forma elipsoidal aplanado de adelante hacia atrás pero con eje dirigido ligeramente oblicuo hacia afuera; es convexo en las dos direcciones de sus ejes, y se articula con la cavidad glenoidea del temporal; uniéndose al resto del hueso por medio del cuello del cóndilo que es estrecho y en cuya cara interna se observa una depresión rugosa donde se inserta el - músculo pterigoideo externo.

Es un hueso formado en su totalidad por tejido esponjoso que se haya recubierto por una capa de tejido compacto, la cual en su totalidad es gruesa y luego se adelgasa considerablemente a la altura del cóndilo. Su osificación está dada por la aparición de - - seis centros entre los treinta y cuarenta días de vida intrauterina, estos centros aparecen en el cartílago de Meckel del cual saldrán las dos mitades del hueso que se unen definitivamente al tercer mes de vida extrauterina, los centros de osificación son:

- 1.- Centro inferior, en el borde del maxilar
- 2.- Centro incisivo, a los lados de la línea media.
- 3.- Centro suplementario del agujero mentoniano.
- 4.- Centro condíleo (para el cóndilo)
- 5.- Centro coronoides (para la apófisis coronoides)
- 6.- Centro de la espina de Spix.

LA ARTICULACION TEMPOROMANDIBULAR

Es una articulación del género de las bicondíleas y está dada por el cóndilo situado en la apófisis ascendente del maxilar inferior y por la cavidad glenoidea del temporal la cual está situada detrás del cóndilo y es una depresión profunda de forma elipsoidal cuyo eje mayor se dirige hacia atrás y adentro; se encuentra dividida en dos partes por la cisura de Glaser de las cuales solamente la anterior es articular.

La superficie articular del temporal es convexa por delante y cóncava por detrás no se adapta directamente al cóndilo de la mandíbula, sino que la adaptación se realiza por medio del menisco interarticular, el que es de forma elíptica y de eje mayor paralelo al cóndilo; la cara anterosuperior de dicho menisco es cóncava por delante, donde está en relación con el cóndilo del temporal, mientras su parte posterior es convexa y corresponde a la cavidad glenoidea. La cara postero-inferior, cóncava en toda su extensión, puede cubrir todo el cóndilo o solamente la vertiente anterior a él.

La extremidad externa es más gruesa que la interna y ambas se encuentran dobladas abajo, emitiendo prolongaciones fibrosas que las unen al cóndilo por lo que se desplazan con éste en sus movimientos.

La forma de unión y soporte de la articulación se encuentra dada por la cápsula sinovial o articular y dos ligamentos laterales considerados intrínsecos; también se incluyen tres ligamentos extrínsecos o auxiliares.

La cápsula articular posee forma de manguillo cuya extremidad superior se inserta, por delante en la raíz transversa de la apófisis cigomática, por detrás en el labio anterior de la cisura de Glaser, por fuera en el tubérculo cigomático y en la raíz longitudinal de la apófisis cigomática y por dentro en la base de la es-

pina del esfenoides. Su extremidad inferior se inserta en el cuello del cóndilo, descendiendo más en su parte posterior que en la anterior.

El ligamento lateral externo, se inserta por arriba en el túberculo cigomático y en la porción contigua de la raíz longitudinal desde donde desciende para insertarse en la parte posteroexterna -- del cuello del cóndilo.

El ligamento lateral interno tiene su inserción por fuera de la base de la espina del esfenoides; de ahí desciende para insertarse en la posición posteroexterna del cuello del cóndilo.

El ligamento esfenomaxilar uno de los ligamentos auxiliares -- tiene su inserción superior en la porción externa de la espina del esfenoides y en la parte más interna de la cisura de Glaser desde donde desciende, cubriendo al ligamento lateral para terminar en el vértice y en el borde posterior de la espina de Spix.

El ligamento estilomaxilar, se inserta por arriba cerca del vértice de la apófisis estiloides, y por abajo, en el tercio inferior del borde posterior de la rama ascendente de la mandíbula.

El ligamento pterigomaxilar es un puente aponeurótico que se extiende desde el gancho del ala interna de la apófisis pterigoides hasta la parte posterior del borde alveolar de la mandíbula y da inserción al músculo buccinador por delante y al constrictor superior de la faringe por detrás.

La sinovial es doble en la mayoría de los casos, existiendo -- una por arriba del menisco y otra por debajo, ambas tapizan la cápsula correspondiente por su cara interna y terminan por un lado en el lugar de inserción del menisco sobre la cápsula y por el otro -- lado, en el borde de revestimiento fibroso de la superficie articular correspondiente.

LOS MUSCULOS MASTICADORES

Son los músculos encargados de los movimientos de la mandíbula como son la elevación, lateralidad, protusión y retrusión y son:

El Músculo Temporal.- Ocupa la fosa temporal y se extiende en forma de abanico cuyo vértice se dirige hacia la apófisis coronoides de la mandíbula.

Se inserta por arriba en la línea curva temporal inferior, en la fosa temporal, y mediante un haz accesorio, en la cara interna del arco cigomático, desde estos lugares sus fibras convergen sobre la lámina fibrosa, la cual se va estrechando poco a poco hacia abajo y termina por constituir un fuerte tendón que termina en vértice.

La inervación del músculo está dada por los tres nervios temporales profundos que son ramas del nervio mandibular.

Su acción principal consiste en elevar la mandíbula y dirigirla hacia atrás; en esta última actividad intervienen los naces posteriores; cuando actúa en forma unilateral en combinación con el músculo digástrico proporciona a la mandíbula movimientos de lateralidad.

El Músculo Masetero.- Se extiende desde la apófisis cigomática hasta la cara externa del ángulo de la mandíbula. Se encuentra constituido por un haz superficial, más voluminoso y dirigido oblicuamente hacia abajo y atrás y otro haz profundo, que está dirigido también en forma oblicua hacia abajo y adelante, ambos se encuentran separados por un espacio relleno de tejido adiposo.

El haz superficial se inserta superiormente sobre los dos tercios anteriores del borde inferior, del arco cigomático y en su parte inferior en el ángulo de la mandíbula sobre la cara externa.

El haz profundo se inserta por arriba en el borde inferior y en la cara interna de la apófisis cigomática, sus fibras se dirigen luego hacia abajo y adelante terminando sobre la cara externa de la rama ascendente de la mandíbula.

Por la escotadura sigmoidea atraviesa el nervio maseterino que penetra por la cara profunda del músculo proporcionándole inervación.

Su función es similar a la del temporal ya que eleva la mandíbula y actuando unilateralmente contribuye en los movimientos de lateralidad.

El músculo pterigoideo interno.- Comienza en la apófisis pterigoides y termina en la porción interna del ángulo de la mandíbula. En su parte superior se inserta sobre la cara interna del ala externa de la apófisis pterigoides, en el fondo de la fosa pterigoides, en parte de la cara externa del ala interna, y por medio de un fascículo bastante fuerte en la apófisis piramidal del palatino, desde estos lugares sus fibras se dirigen hacia abajo, atrás y afuera para terminar por medio de las láminas tendinosas que se fijan en la porción interna del ángulo de la mandíbula y sobre la cara interna de la rama ascendente.

La inervación se la proporciona el nervio pterigoideo interno que se introduce por su cara interna. Es un músculo elevador de la mandíbula y por su posición proporciona pequeños movimientos de lateralidad.

El músculo pterigoideo externo.- Se extiende de la apófisis pterigoides al cóndilo de la mandíbula se encuentra dividido en dos haces, uno superior o esfenoide y otro inferior o pterigoideo.

El haz superior se inserta en la superficie cuadrilátera del ala mayor del esfenoides, la cual constituye la bóveda de la fosa cigomática así como la cresta esfenotemporal.

El haz inferior se fija sobre la cara externa del ala externa de la apófisis pterigoides.

Las fibras de ambos haces convergen hacia afuera y terminan por fundirse al insertarse en la parte interna del cuello del cóndilo, en la cápsula articular y en la porción correspondiente del menisco interarticular.

La inervación se la proporcionan dos ramas procedentes del nervio bucal, su acción está dada por el tipo de contracción; si ésta

es simultánea produce el movimiento de proyectar hacia adelante el maxilar inferior, si se contrae aisladamente; la mandíbula ejecuta movimientos laterales hacia uno y otro lado; y cuando estos movimientos son alternativos y rápidos nos da los movimientos llamados de diducción y son los principales en el proceso masticatorio.

El músculo digástrico.- Se encuentra constituido por dos vientres musculares separados por un tendón intermedio. Este músculo va del temporal a la mandíbula.

El vientre posterior se inserta en la ranura digástrica de la apófisis mastoides del temporal y sus fibras se dirigen hacia abajo y adelante para terminar en el tendón intermedio, el cual sigue al principio la misma dirección del vientre posterior, atraviesa el tendón del estilohioideo sobre el cuerpo del hueso hioides y -- cambia entonces de dirección volviendo hacia arriba adelante y -- adentro al mismo tiempo que el tendón termina y se inicia el vientre anterior que va a insertarse finalmente en la fosa digástrica de la mandíbula.

El vientre posterior para su inervación recibe una rama del nervio facial y otra del glosofaríngeo, mientras que el vientre anterior está inervado por una rama del milohioideo.

La contracción del vientre anterior hace descender a la mandíbula cuando permanece fijo al hueso hioides; cuando la que permanece fija es la mandíbula, eleva al hueso hioides.

EL TRIGEMINO Y SU INERVACION A MAXILAR Y MANDIBULA

El trigémino es un nervio mixto integrado por una porción motora de menor tamaño y una porción sensitiva de mayor tamaño.

Esta última posee un ganglio grande en forma de media luna de nominado ganglio semi-lunar o ganglio de Gasser que ocupa la fosa -- del ganglio de Gasser en el piso de la fosa cerebral media, de este ganglio se desprenden las tres grandes ramas del nervio trigémino, que son:

- 1.- El nervio oftálmico
- 2.- El nervio maxilar
- 3.- El nervio mandibular

El nervio oftálmico.- Es enteramente sensitivo, se introduce en la órbita a través de la hendidura esfenoidal y una vez en ella se divide en tres ramas:

1.- Nervio Lagrimal: que da ramas a la conjuntiva ocular, inerva una pequeña zona de la piel del ángulo externo del ojo a la glándula lacrimal.

2.- Nervio Nasal: que sigue un trayecto hacia la línea media y va a inervar la mucosa de la porción anterosuperior de las fosas nasales, la piel del dorso de la nariz y la del ángulo interno del ojo.

3.- Nervio Frontal: el cual corre inmediatamente debajo del techo de la órbita dividiéndose luego en frontal externo y frontal interno que inerva la piel del párpado superior y la región frontal -- hasta el cuero cabelludo.

El nervio maxilar superior.- Es solamente sensitivo y atravieza el agujero redondo mayor para luego penetrar en la fosa pterigomaxilar en donde se divide en sus cuatro ramas que son:

1.- El nervio orbitario, que entra en la órbita a través de la hendidura esfenomaxilar y se dirige hacia adelante pegado a la pared externa de ésta, para luego dar dos ramas que inervan la porción anterior de la sien y las cercanías del ángulo externo del ojo.

2.- Las ramas nasales posteriores, que inervan la porción posterior-inferior de la mucosa de las fosas nasales. Una de estas ramas - el nervio nasopalatino, se dirige hacia adelante y abajo en el septum para luego, através del agujero incisivo, dividirse inervando la porción anterior del paladar duro y la región adyacente de la encía.

3.- El nervio palatino anterior, que atravieza el conducto pa--

latino posterior dando ramas a la mucosa del paladar duro y a la --
porción palatina de la encía.

4.- Nervio infraorbitario, es la continuación directa del ner-
vio maxilar superior. Después de atravesar la hendidura esfenomaxi-
lar, corre en el piso de la órbita formando los nervios alveolares_
del maxilar superior y de la encía para luego salir através del ---
agujero infraorbitario y dar ramas a la piel situada entre la hen-
didura palpebral y las ventanas nasales.

El nervio mandibular es un nervio mixto con predominancia sen-
sitiva. Sale del cráneo a través del agujero oval y llega a la fosa
infratemporal donde da sus primeras ramas motoras para los músculos
masticadores y una rama sensitiva, el nervio bucal, que sigue un --
trayecto hacia abajo por la cara externa del músculo buccinador, al
cual atravieza con numerosas ramas que van a inervar la encía com-
prendida entre el segundo molar y el segundo premolar, luego el - -
nervio mandibular se divide en tres ramas sensitivas que son:

1.- Nervio Auriculotemporal.- que está en un principio locali-
zado por dentro del cuello del cóndilo de la mandíbula luego se di-
rige inmediatamente hacia arriba para seguir por delante del con-
ducto auditivo externo e inervar la piel de la sien y conducto audi-
tivo externo.

2.- El Nervio Lingual.- Que al principio se dirige hacia abajo
entre la rama del maxilar inferior y el músculo pterigoideo interno
para luego, después de doblarse en un arco convexo hacia abajo y --
atrás, penetrar en la lengua desde abajo a inervar su porción cor-
poral.

3.- El nervio alveolar inferior.- que corre al principio pega-
do detrás del nervio lingual y luego se introduce en el orificio --
del conducto dentario inferior para seguir el conducto del mismo --
nombre y dar ramas a los dientes y encía del maxilar inferior.

Presenta también una rama colateral, el nervio mentoniano sale

a través del agujero mentoniano para inervar la piel del labio inferior y del mentón.

Capítulo Segundo

LA ARTICULACION ALVEOLODENTARIA



Capítulo Segundo

LA ARTICULACION ALVEOLODENTARIA

La articulación alveolodentaria está considerada como una sinartrosis debido al poco movimiento que presenta y se encuentra formada por elementos blandos como son: encía y parodonto y elementos duros como son: el hueso y el diente; de los cuales el primero es extensible o elástico y el diente inextensible.

La encía en la inserción normal cubre parte de la corona anatómica del diente dejando al descubierto la corona clínica en salud.

El alveolo dentario tiene la forma de un cono, en los dientes uniradiculares; de dos conos en los dientes biradiculares y de tres en los dientes de tres raíces, en los dientes de más de una raíz -- los ejes mayores de las cavidades convergen hacia un punto que puede considerarse próximo al centro de la cara masticatoria del diente.

El alveolo dentario varía de forma y se encuentra adaptado a las diferentes variantes, desviaciones, y patologías que presentan las raíces dentarias.

El alveolo se encuentra constituido por tejido óseo que varía en su disposición y forma para los diferentes dientes y con la edad del paciente y tenemos que en una persona joven posee un alveolo óseo de gran elasticidad pero proporcionalmente a la mayor edad --- existe una mayor mineralización del hueso que trae como consecuencia una menor elasticidad del hueso.

Histológicamente el alveolo está constituido por tejido óseo esponjoso, recubierto en su cara periodóntica, interna y externa -- por tejido compacto.

La parte esponjosa del hueso alveolar es más densa en sus dos tercios cervicales que en el tercio profundo y presenta variaciones según los distintos alveolos. Los de la mandíbula son más compactos que los del maxilar por presentar una capa cortical más gruesa y menor proporción de tejido esponjoso.

Los alveolos correspondientes a los incisivos, caninos y premolares; en ambos maxilares poseen una tabla externa, menos densa que la tabla interna, porque en la región vestibular de la lámina compacta se encuentra muy cerca de la lámina cortical externa; --- mientras que en la región lingual ambas capas compactas están separadas por una buena cantidad de tejido esponjoso.

La densidad de ambas tablas en los molares inferiores es uniforme por tener una cantidad equivalente de tejido esponjoso.

Los alveolos correspondientes a los incisivos, caninos y premolares; en ambos maxilares poseen una tabla externa, menos densa que la tabla interna, porque en la región vestibular de la lámina compacta se encuentra muy cerca de la lámina cortical externa; --- mientras que en la región lingual ambas capas compactas están separadas por una buena cantidad de tejido esponjoso.

El diente en su porción radicular está constituido por el cemento en su cara externa, la que forma parte de la articulación alveolodentaria.

La disposición del cemento en cantidad y calidad del mismo -- origina las distintas modalidades que pueden encontrarse en este tejido, de las que dependen en parte las modificaciones de la porción radicular.

La parte radicular del diente con su recubrimiento de cemento es una parte inflexible de la articulación y presenta una dureza mayor que el hueso por lo que su grado de mineralización es mayor y sus posibilidades de fractura también son más altas que las del hueso sólo que algunas partes del hueso por su grosor es más frecuentes encontrar o hacer fracturas.

El parodonto se encuentra formado por el ligamento parodontal que presenta un espesor aproximado de un milímetro y es el ligamento de unión entre el cemento y el diente.

Histológicamente el parodonto es un tejido conjuntivo fibroso - compuesto principalmente por fibras colágenas que presentan un color blanco nacarado, y es un tejido que presenta gran cantidad de nervios.

Las fibras del parodonto mantienen suspendido al diente en el alveolo, dentro de su acción pueden ser sometidas a tensión todas las fibras o solamente una parte de ellas con lo que resulta que la presión ejercida sobre ellas se transforma en una tracción sobre el hueso y sobre el cemento dentario.

La clasificación de las fibras es muy variadas según los diferentes autores, pero puede clasificarse siguiendo las fibras desde la porción cervical hacia el ápice de las piezas y así tenemos:

1.- Fibras gingivales.- Son las que van del cuello del diente -- hacia la **énafa** libre formando en su inserción la adherencia epiteal

2.- Fibras crestodentales.- Parten de la cresta alveolar y se -- insertan en el cemento, por debajo de la inserción de las fibras gingivales.

3.- Fibras alveolodentales horizontales.- Son las que se dirigen del hueso al cemento en forma horizontal y perpendicular al eje mayor del diente. Ocupan solamente una escasa porción del parodonto.

Fibras alveolodentales oblicuas.- Son las más numerosas del parodonto y aproximadamente 10 veces más que se dirigen oblicuamente al eje mayor del diente en dirección al ápice desde el alveolo. Su función es la de transportar las presiones que reciben el diente hacia el alveolo transformándolas en tracción sobre este último.

Lo anterior resulta de gran beneficio para el hueso ya que éste resiste con mayor facilidad las tracciones que las presiones.

5.- Fibras apicales.- Estas se encuentran en dos tipos que son: unas horizontales que van de la vecindad del ápice al hueso de la --- parte más profunda del alveolo sin llegar al fondo; y las fibras oblicuas apicales que van del ápice hacia el hueso insertándose por debajo de la inserción de las anteriores.

Estas fibras se encuentran por lo tanto dispuestas en forma de abanico.

Los elementos celulares que componen la articulación dentoalveolar son pues los fibrocitos, cementoblastos, osteoblastos, y los islotes epitelesiales parodontarios de Malassez.

El aporte sanguíneo del periodonto es proveniente de la encía y de los huesos maxilares y desembocan en las paredes alveolares -- del hueso y la encía.

La ruptura de estos vasos en maniobras quirúrgicas o de exodoncia hace que el alveolo se llene de sangre y gracias a esta sangre es posible la cicatrización.

El parodonto se encuentra altamente vascularizado y sus inervaciones provienen de la encía y del hueso, siendo abundantes.

Capítulo Tercero

ESTUDIO RADIOGRÁFICO

Capítulo Tercero

ESTUDIO RADIOGRAFICO

Es de igual importancia el conocimiento anatómico como el estudio radiográfico de la región a tratar. A continuación veremos la -- relación que existe entre los terceros molares y otras estructuras -- las cuales pueden ser observadas en estudio radiográfico.

En el tercer molar superior, es necesario tomar en cuenta la -- relación que guarda esta pieza con la tuberosidad del maxilar la -- cual se encuentra constituida por el borde posterior del maxilar la -- cual se encuentra constituida por el borde posterior del maxilar que se presenta en forma y es más ancho en sentido bucolingual.

Desde el punto de vista radiográfico, tanto el hueso maxilar, -- como el palatino constituyen una sola entidad en la cual se va a alj -- jar el tercer molar superior; en relación con la tuberosidad apare-- cen otras estructuras que es necesario identificar como son el piso -- del seno del maxilar, la apófisis coronoides y el gancho del ala in-- terna de la apófisis pterigoides.

La apófisis coronoides origina sobre la región del tercer molar superior y la tuberosidad una imagen inconfundible, aunque en algu-- nos casos de ausencia del tercer molar es posible confundirla con -- una raíz o con la misma pieza, ya que presenta forma triangular con -- base inferior y vértice superoanterior.

La imagen de la apófisis coronoides es producida debido a que -- al abrirse la boca, el cóndilo, se desliza hacia adelante sobre su -- zona articular y la apófisis coronoides se adelanta sobre el maxilar superior, eclipsando ligeramente esta región y al incidir los rayos, la imagen de la apófisis puede coincidir con la tuberosidad o encontrarse alejada de ella aparentando entonces una raíz dentaria o un -- tercer molar retenido.

El gancho del ala interna de la apófisis pterigoides, es visible en las radiografías de la zona de la tuberosidad y del tercer molar superior, se presenta como una zona radiopaca en forma de gancho o de lanza y se localiza un poco alejada y por detrás de la tuberosidad, se puede encontrar cubierta en parte o en su totalidad por la imagen de la apófisis coronoides por lo que puede confundirse con la imagen de una fractura, para que esto no suceda, se recomienda recordar su localización radiográfica y anatómica.

El seno maxilar es difícil encontrarlo en radiografías del tercer molar pero aparece a nivel del ápice del segundo molar y se presenta como una zona radiolúcida de forma de media luna, en algunos casos se alarga hasta el ápice del tercer molar en posición correcta éste último.

El tercer molar inferior nos proporciona por su localización una serie de estructuras relacionadas con él, en un estudio radiográfico y entre las estructuras importantes encontramos:

La línea milonioidea.- Es una cresta rugosa prominente y bien visible que se encuentra en la cara interna del cuerpo de la mandíbula, cruzándola en forma diagonal, esta línea da al examen radiográfico en la región de los terceros molares inferiores una imagen radiopaca, nítida y precisa que se encuentra situada por debajo de los ápices del segundo y tercer molar y cruza los ápices del segundo y tercer molar.

En algunos casos, puede coincidir con el límite superior del conducto dentario.

La línea oblicua externa.- Es la prolongación del borde anterior de la rama ascendente de la mandíbula y cruza en diagonal la cara externa del mismo y termina en forma de penacho a nivel del primer molar. Posee radiográficamente un aspecto radiopaco que pasa inadvertido con la presencia de los dientes pues estos presentan una mayor opacidad; pero en algunos casos es posible encontrarla con bastante nitidez, aunque en ocasiones es imposible su localización.

Para la cirugía de los terceros molares inferiores es conveniente su localización ya que nos proporciona datos de gran interés para nuestro trabajo como lo pueden ser las posiciones que

guarda el tercer molar con respecto a esta línea o con respecto a los dientes contiguos y a la misma línea, lo cual facilitará la extracción y nos eliminará posibles accidentes.

El hueso pericoronario.- Es el hueso que cubre total o parcialmente al tercer molar y así encontramos que existe en todos los límites del diente como son mesial, distal, bucal, lingual y oclusal. El conocimiento radiográfico de la cantidad de hueso existente en relación al tercer molar es importante para la elección del lugar por el que se abrirá la ventana por la cual será extraído el molar y con esto nos damos una idea de la cantidad de hueso que tenemos que eliminar, durante el procedimiento quirúrgico y también si existe o no una hipercementosis que dificultaría nuestra maniobra.

EL CONDUCTO DENTARIO INFERIOR

Radiográficamente es de suma importancia, ya que se relaciona con los molares inferiores, muy especialmente con el tercer molar por regla general su localización es infero-bucal con respecto a las raíces de los molares, pero en algunos casos es lingual aunque esta localización es excepcional, su distancia con los ápices dentales es variable, puede encontrarse muy próximo al tercer molar o mantener con esta pieza relaciones muy diversas las cuales es conveniente conocer y estudiar antes de una maniobra quirúrgica en caso de retención del tercer molar.

Cuando la normalidad anatómica se encuentra alterada por la existencia de procesos patológicos en la región, tanto la disposición como las relaciones del conducto pueden alterarse.

El conducto dentario se identifica radiográficamente, como un trazo radiolúcido formado por dos líneas paralelas, las cuales se encuentran formadas por un cortical nítida rodeada por tejido esponjoso óseo normal. En las radiografías intraorales, el conducto guarda relaciones variables; puede presentarse alejado del tercer molar en su región apical, pueden encontrarse los ápices en contacto con la pared superior del conducto o la imagen del conducto puede superponerse a la imagen de los ápices de los molares inferiores, lo cual, significa que éstos últimos se encuentran situados hacia el

lado bucal o lingual del conducto dentario, ya que no se observa la perforación de la estructura del conducto como se podría suponer a primera vista.

La radiografía nos debe proporcionar los datos necesarios para así saber de que lado se presentan las raíces de las piezas dentarias ya que en realidad siempre se presentan de uno u otro lado, -- existe una técnica ideada por Richards A. G. y plantea que son necesarias dos radiografías de la región, la primera es tomada introralmente en forma convencional, la segunda se obtiene con rayos -- veinte grados hacia arriba o hacia abajo. La posición de los ápices en relación con el conducto dentario puede ser determinada basándose en el principio físico de que la imagen de un objeto colocado -- bucalmente con respecto a otro, puede ser desviada en cualquier dirección en relación con un objeto lingual, proyectando los rayos en tal dirección.

Con estos conocimientos sobre la región radiográficamente se puede proceder a la extracción quirúrgica de las piezas, pues las radiografías nos han proporcionado los elementos necesarios para practicar la cirugía con un mínimo de riesgos.

Capítulo Cuarto

CLASIFICACION DEL INSTRUMENTAL PARA
TEJIDOS BLANDOS Y PARA TEJIDOS DUROS.

Capítulo Cuarto

CLASIFICACION DEL INSTRUMENTAL PARA TEJIDOS BLANDOS Y PARA TEJIDOS DUROS.

Para la realización de cirugía bucal existe instrumental específico el cual por su función se ha clasificado en instrumental de tejidos blandos e instrumental de tejidos duros.

INSTRUMENTAL DE TEJIDOS BLANDOS.

El bisturí.- En cirugía bucal se utiliza generalmente el bisturí de hoja corta casi siempre del número 15, este instrumento consta de un mango y una hoja la cual puede ser de diferentes tamaños y formas. En la actualidad se utiliza el bisturí con hoja intercambiable aunque existen bisturís con hoja fija y son de una sola pieza. Este instrumento nos servirá para practicar la incisión en la encía.

Las tijeras.- Son de poco uso en cirugía bucal pero no se descartan totalmente ya que nos pueden llegar a servir para la separación de la mucosa del hueso en la preparación del colgajo o para retirar puntos de sutura; las tijeras existen en muchos tamaños y formas pero en la cirugía bucal se utilizan solamente las tijeras rectas o las curvas para retirar los puntos de sutura se pueden utilizar unas tijeras pequeñas en especial curvas.

Pinzas de disección.- Son de gran utilidad en cualquier tipo de cirugía ya que nos proporcionan el soporte de un colgajo, o para desplazamiento del mismo o de pequeñas partes de tejido que han sido desprendidas y es necesario retirarlas. Las pinzas de disección existen en diferentes formas y las hay lisas que son las más utilizadas, existen también dentadas para tomar un colgajo o la mucosa sin lesionarla y las estrías o dientes permiten que el tejido no se

resbale, las hay también con dientes de ratón las cuales proporcionan un soporte todavía mejor sin lesionar a la mucosa bucal.

Legra.- Consta de un mango y su parte activa se encuentra por delante de éste y es filosa en todos sus bordes, las hay de diferentes formas y tamaños de la parte activa.

Cucharillas para hueso o cucharillas quirúrgicas.- Las hay de muchas formas y con partes activas con diámetros variados, nos sirven para el tratamiento de la cavidad ósea para la eliminación de partes de hueso enfermo, para la extirpación de quistes, etc.

Pinzas para extracción dentaria.- Llamadas también forceps, -- son las que nos permitirán sujetar la pieza dental o sus restos y extraerlos de la cavidad en que se encuentran. Los hay de muchos diseños para cada uno de los dientes que se pretenden extirpar.

Elevadores.- También llamados botadores, nos sirven para desalojar de sus alveolos pequeños restos del diente o para lograr la luxación del mismo. Los más utilizados son los rectos y de bandera.

INSTRUMENTAL PARA TEJIDOS DUROS.

Escoplos o cinceles.- Es una barra metálica con uno de sus extremos cortado a bisel por una de sus caras, se encuentra convenientemente afilados, actúan a presión manual o a golpe de martillo dirigido en el extremo opuesto al filo. Se utiliza para resecar el hueso que cubre el objeto de nuestra intervención.

Martillo.- Consta de una masa y un mango que permite sujetarlo con facilidad, es el complemento del escapelo y se utiliza para golpearlo y así lograr la separación de la pieza o parte que nos interese seccionar.

Pinzas gubias.- Nos sirven para realizar la resección del hueso y pueden ser rectas o curvas según el caso o el lugar al que se pretenda llevar con ellas, su forma de acción es extraer el hueso -

por medio de mordiscos sobre el tejido con la preparación previa de una puerta de acceso, también se pueden utilizar para eliminación de bordes cortantes, crestas óseas o trozos de hueso que emergen de la superficie.

Fresas.- Se utilizan para efectuar la resección ósea o para abrir camino a otro instrumento, éstas deben ser de baja velocidad y de carburo; también se pueden utilizar en cirugía bucal las fresas de diamante de alta velocidad y éstas nos servirán para la elección de seccionar un diente que por su parte en que se encuentra y su posición no pueda ser retirado completo.

Limas para hueso.- Es un mango que presenta una o dos puntas activas las cuales se encuentran acanaladas y afiladas y se utilizan para eliminar las asperezas que pueda presentar el hueso a lo largo de la intervención o para la preparación de los maxilares de pacientes a los que se les colocará prótesis.

Sondas.- Pueden ser de diferentes tipos pero la más usada es la acanalada y nos sirve para el drenaje de absesos, para corte de tejidos muy delicados, etc.

Jeringas tipo Carpule.- Estas jeringas se utilizan para la anestesia y solamente se coloca el cartucho con la solución anestésica.

Jeringas hipodérmicas.- Se utilizan en cirugía bucal con el fin de llevar a la cavidad operatoria líquidos como pueden ser suero fisiológico o agua oxigenada que nos darán la asepsia de la cavidad.

Agujas.- En cirugía bucal se utilizan diferentes tipos de agujas según su función y tenemos que para la anestesia se utilizan agujas tanto cortas como largas pero de pequeños calibres para el drenado de abseso se utilizan agujas de grueso calibre y para llevar líquidos a la cavidad se utilizan agujas de calibre mediano.

INSTRUMENTAL ACCESORIO EN CIRUGIA BUCAL

Pinzas de curación en contrángulo.- Estas son las utilizadas comúnmente en odontología y en la cirugía nos pueden prestar ayuda para llevar una gasa a la zona de la operación y así lograr la hemostasia de los pequeños vasos que no podrán localizarse, nos sirven

también, para llevar al campo operatorio cualquier tipo de medicamento o sustancia que sea necesaria o para introducir cosas que no se puedan hacer llegar con los dedos, por la región en la que se esté --
trabajando.

Pinzas de Kocher.- Es un instrumento dedicado en cirugía para la realización de la hemostasis, pero en la cirugía bucal por el calibre y localización de los vasos sanguíneos este proceso resulta sumamente raro y este tipo de pinzas se utilizan para el soporte y separación del campo y de colgajos, estas pinzas las hay de dos tipos: la común_ que es recta y la de mosquito que tiene puntas curvas.

Pinzas de Chaput.- Es atraumática y se utiliza principalmente en cirugía gastrointestinal y nosotros les daremos el mismo uso que a --
las de mosquito.

Agujas para sutura.- Nos sirven para volver a unir los tejidos - que han sido separados por la operación y en odontología se utilizan_ preferiblemente las atraumáticas por la herida que dejan en la mucosa la cual, no favorece el desgarre de los tejidos, estas agujas traen - incluido el nilo que generalmente es seda 000.

Portaagujas.- Debido al tamaño de las agujas y por las regiones_ de tan difícil acceso en la cavidad bucal para realizar las suturas - es necesario ayudarnos de un instrumento largo que nos permita hacer_ llegar las agujas al campo que nos interesa.

Periostomos.- Presentan un mango con dos puntas activas que ge--
neralmente son, una en forma de punta y la otra en forma redondeada,- nos sirven al igual que las legras para el desprendimiento de los tejidos blandos cercanos al hueso y nos permiten la preparación adecuada del colgajo, también se utilizan para este fin las espátulas ro---
mas.

Separadores.- Los hay de diseños muy diversos, nos sirven para - mantener alejados del campo operatorio aquellos tejidos que podríamos lesionar,

Espejos.- Son los mismos que se utilizan en odontología y nos --

sirven para la iluminación del campo por refracción de la luz o para la localización de algunos campos que no se pueden observar en forma directa.

Durante el desarrollo de la intervención quirúrgica es necesaria la utilización de otros materiales o equipos como lo podrían ser el megatoscopio para la observación de las radiografías, guantes, -- batas, cubrebocas, gorros, todos ellos estériles para protección de la contaminación del campo. Mesa de mayo o charola de la unidad dental para la colocación del material. Campos estériles, para aislar el campo operatorio. Aspirador de sangre con eyector para secar perfectamente el campo.

Antes de realizar cualquier maniobra odontológica en general y cualquier maniobra quirúrgica en particular es necesaria la asepsia del instrumental y de todo aquello que intervendrá en el proceso, -- para lo cual se utilizan diferentes métodos que van desde el lavado del instrumental hasta la esterilización del mismo la que puede lograrse de diversas formas, aunque no todas son aconsejadas para cualquier tipo de material.

Para la perfecta asepsia del material es recomendable lavarlo todo con agua y jabón antes de esterilizarlo, lo cual se hará con un cepillo para facilitar la maniobra.

Para realizar la esterilización existen dos procesos principalmente, éstos son: por medio de agentes químicos y por medio de agentes físicos.

ESTERILIZACION POR MEDIO DE AGENTES QUIMICOS

Está dada por medio de productos químicos conocidos como desinfectantes y entre ellos los más usados en odontología son:

Alcohol.- Empleado para la antisepsia de las manos del cirujano el campo operatorio y algunos materiales como podrían ser los tubos para drenaje y la seda para sutura.

Formol.- Se utiliza principalmente como auxiliar para mantener

la esterilidad del material, previamente estéril.

Benzal.- Es uno de los más utilizados en odontología y es recomendable utilizarlo como auxiliar al igual que el anterior.

Tintura de merthiolate.- Su empleo es generalmente en el campo operatorio aunque puede servir para conservar la esterilización de algunos materiales.

ESTERILIZACION POR MEDIO DE AGENTES FISICOS

Dentro de estos agentes encontramos principalmente dos métodos que son por medio de calor seco, el cual se obtiene en hornos en los cuales, se puede esterilizar casi la totalidad del material sin protección previa y no es recomendable esterilizar en este medio los instrumentos filosos, por afectar el calor a su filo y los instrumentos o materiales de goma o nule por ser destruidos o deformados. En este tipo de esterilización es recomendable elevar la temperatura a 250°C. a 300°C. durante 30 a 45 minutos.

En los medios de calor húmedo existen esterilizadores que su funcionamiento es, en base a la ebullición del agua y se puede esterilizar igual que el anterior, la mayoría del instrumental siendo recomendable no hacerlo con instrumentos filosos.

Tenemos también dentro del calor húmedo, la autoclave, que es uno de los mejores aparatos para lograr la esterilización, ésta funciona por medio de calor a presión con lo que la temperatura del agua se eleva a 130° ó 140°C. y por medio de la presión, se logra una esterilización casi total y en un tiempo mínimo ya que el autoclave necesita de 15 a 30 minutos para lograr una esterilización casi total y con la ventaja de que en ella se pueden esterilizar prácticamente todos los instrumentos que se utilizan en la cirugía y solamente se colocarán adecuadamente protegidos; en el autoclave se puede esterilizar incluso la ropa que utilizará el cirujano y la mayoría de los objetos de plástico sin sufrir deformaciones al igual que el instrumental filoso.

Es importante que el cirujano se lave perfectamente las manos -

antes de colocarse los guantes, para lo cual, es recomendable que -- utilice un cepillo; las rutinas en los hospitales marcan la forma -- correcta de realizar este lavado y es la siguiente: se enjuagan y en jabonan las manos tomando posteriormente el cepillo estéril y tallando las puntas de los dedos hasta los codos procurando cepillar per-- fectamente las zonas en donde es factible la acumulación de microor-- ganismos como podría ser en las arrugas normales del organismo, en-- tre los dedos y por debajo de las uñas este procedimiento lleva - -- aproximadamente 5 minutos despues de los cuales se enjuagan las ma-- nos desde las puntas de los dedos hasta los codos permitiendo que el agua escurra, este procedimiento se recomienda sea con abundante es-- agua.

Posteriormente se escurren las manos siempre hacia los codos y se secan con una toalla estéril o se dejan mojadas, para introducir-- las posteriormente en una bandeja que contenga alcohol, el cual se - deja que se seque con las manos hacia arriba a la altura de los hom-- bros, posteriormente el cirujano se coloca la bata o mandil quirúr-- gico, el cual es anudado por un ayudante en parte de la espalda y al final se colocan los guantes cuidando de que todo el proceso se efectúe con las cosas perfectamente estériles y cuidando así mismo de no tocar nada ni con las manos ni con los guantes hasta el momento de - dar principio a la operación.

Capítulo Quinto

TECNICA DE BLOQUEO

Capítulo quinto

TECNICA DE BLOQUEO

Anestesia troncular del nervio dentario inferior.- Se trata de - anestesiarse el nervio dentario inferior una de las ramas terminales -- del nervio mandibular, el dentario inferior inerva el hueso de la man_ díbula, su periostio, la encía y los dientes en cada hemiarcada a --- excepción de un trozo de encía y periostio que cubre la cara externa_ de la mandíbula entre el tercer y primer molar, zona inervada por el_ nervio bucal, también rama de la mandíbula y en algunos casos requie- re de anestesia especial.

Este nervio penetra en el orificio superior del conducto denta-- rio de la mandíbula y el líquido anestésico debe ser colocado en las_ vecindades de este nervio y puede aplicarse por medio de dos vías; la interna o intrabucal y la externa o extraoral .

VIA INTERNA O INTRABUCAL

Para la buena anestecia del nervio dentario inferior, es necesari- o llegar con el aguja, a las proximidades del conducto dentario; y_ para lograr este objetivo nos valemos de los conocimientos anatómicos de la región los que nos permiten una vía fácil y segura para la in-- troducción de la aguja, veremos que el orificio superior del conducto dentario se encuentra ubicado en la cara interna de la rama ascenden- te. Tiene forma triangular con vértice inferior y en el borde ante--- rior presenta una saliente denominada espina de Spix.

Prolongando hacia atrás el plano oclusal de los molares, el ori- ficio por donde emerge el nervio en cuestión, está situado aproxima-- damente a un centímetro por arriba del plano.

Para llegar hasta el orificio es necesario atravesar la mucosa - bucal, el músculo buccinador, el tejido celular laxo y deslizarse en-

tre el músculo pterigoideo interno y la cara interna de la rama ascendente, para abordar el orificio en su cara superior.

Para la mejor localización del agujero y del nervio nos valemos de -- las referencias anatómicas antes mencionadas de la siguiente manera:

Con el dedo índice de la mano izquierda se busca el borde ante-- rior del masetero, fácilmente reconocible por ser una franja ancha y_ depresible, que desaparece haciendo cerrar la boca del paciente y que se pone tensa en la apertura exagerada de la boca. Por dentro del lu-- gar el dedo percibirá un filo óseo que se prolonga de arriba hacia -- abajo y que se puede seguir hasta las proximidades del primer molar - y corresponde a la línea oblicua externa. Siguiendo la palpación has-- ta adentro el índice cae en la excavación del triángulo retromolar, e_ que al tacto presenta muelle por los tejidos que lo recubren.

Por dentro del triángulo se percibe la línea oblicua interna pe-- ro no con tanta facilidad como la línea oblicua externa.

Al lado de la línea oblicua interna y paralela a la misma se no-- ta una pequeña saliente de consistencia suave y fibrosa la cual se -- pone tensa en la apertura exagerada y desaparece al cerrar ligeramen-- te, esto corresponde al ligamento pterigomaxilar, cuya superficie de_ inserción en el maxilar se haya ubicada sobre la línea oblicua inter-- na por detrás y por dentro del tercer molar inferior.

El instrumental adecuado para realizar la anestesia ya se ha --- descrito en el capítulo correspondiente y sólo se dirá que consta de_ una jeringa Carpule de preferencia, una aguja de 4 ó 5 cms. y un diá-- metro del número 6.

Es importante la posición del paciente, el cual se encuentra - - sentado con la cabeza ligeramente hacia atrás: el maxilar inferior ho-- rizontal y paralelo al piso y la cavidad bucal a la altura del hombro del operador.

El operador deberá colocarse delante del paciente a su derecha - en el caso de inyección del lado derecho, usando la mano izquierda -- como guía para localizar los puntos anatómicos antes mencionados y la

jeringa en la mano derecha.

Si la inyección es del lado izquierdo, la posición varía según - el operador realice la inyección con la mano derecha o izquierda; si se realiza con la mano derecha, depende también del operador la colocación, ya que se puede proceder desde cualquiera de los lados y con la mano izquierda se rodea la cabeza del paciente para buscar las referencias antes mencionadas.

Sin abandonar la posición se dirige la aguja hacia el lado opuesto hasta la altura de los premolares, maniobra que tiene por objeto - llegar a la tabla interna de la rama ascendente, hecho esto se profundiza aproximadamente medio centímetro y en ese momento nos encontramos en el lugar indicado para realizar la inyección, la aguja puede - tocar el hueso aunque no es necesario que lo haga procediéndose a la inyección en forma lenta.

Al lograrse la anestesia del nervio dentario inferior, veremos - que el paciente presenta síntomas que nos indican la intensidad de la anestesia, estos síntomas que nos indican la intensidad, comienzan -- por una sensación de hormigueo en el labio inferior, y en ocasiones - en la lengua, si se alcanzó el nervio lingual, el hormigueo se incrementa con el paso del tiempo hasta perderse totalmente la sensibilidad de la región, lo cual podrá verificarse con instrumento punzante sobre la encía bucal del lado correspondiente a los premolares inferiores, ya que no hay que olvidar que la región comprendida por el -- primer y segundo molares inferiores en su región bucal está inervada por el nervio bucal y se puede lograr la anestesia a éste sin la anestesia del dentario inferior.

Las causas más comunes de fracaso anestésico en este caso son:

- 1) Inyección demasiado alta
- 2) Inyección demasiado baja
- 3) Inyección dirigida hacia la línea media
- 4) Inyección dirigida hacia afuera
- 5) Inyección después de llegar al orificio dentario

Anestesia de los nervios dentarios posteriores.- Son aquellos -- que nacen en el nervio maxilar en la fosa pterigo-maxilar antes de la entrada del nervio al conducto infraorbitario. Son en número uno, dos o varios, se dirigen hacia abajo abandonando la fosa pterigomaxilar - recorren la tuberosidad del maxilar y penetran en orificios llamados_ agujeros dentarios posteriores y superiores que son de números variables y se encuentran situados en la tuberosidad del maxilar, aproximadamente entre dos y tres centímetros por arriba del tercer molar -- superior.

Los nervios dentarios posteriores se anastomosan con los dentarios medios y anteriores ; inervan al tercer, segundo y primer molares superiores. Dicha anastomosis forma el arco nervioso externo.

Las vías de acceso a éstos nervios es al igual que en el dentario inferior por vía intrabucal o interna y externa o extrabucal, - - aunque esta última es muy poco usada con fin de extracción de terceros molares.

El instrumento consta al igual que en la técnica del dentario inferior, de una jeringa preferiblemente del tipo Carpule y una aguja - de cuatro centímetros de largo y de calibre 8 y en ésta técnica, nos_ podemos ayudar por un espejo dental.

La posición del paciente es sentado, con la cabeza casi vertical de manera que las caras oclusales de los molares superiores se encuentran en forma horizontal y paralelos al piso.

La posición del operador es dependiente del lado de la inyección y si ésta es del lado derecho, el operador se colocará al mismo lado_ del paciente y si es del lado izquierdo el operador se colocará a la_ derecha y frente al paciente.

Una vez colocados tanto el paciente como el operador, el primero abrirá ligeramente la boca, permitiendo con esto que el operador con_ la ayuda de un espejo o con los dedos índice y medio estire la comisura

ra lateral lo más que ésta lo permita para dejar el campo de la inyección lo más visible e iluminado posible.

Después se toma la jeringa y se punza en el fondo del surco vestibular y a nivel de la raíz distal del segundo molar, después que la aguja ha atravesado, con su bisel hacia el hueso, la mucosa bucal y el buccinador se depositan algunas gotas de la solución y se avanza en ángulo de 45° con respecto al plano oclusal de los molares superiores, llevando la punta de la aguja hacia arriba, atrás y adentro buscando los orificios dentarios superiores. Por lo tanto la aguja debe ser dirigida afuera y abajo en contacto con la comisura bucal.

La aguja deberá penetrar aproximadamente dos centímetros después de atravesar el surco. A nivel de los orificios buscados se deposita la solución anestésica.

Es importante que la aguja lleve durante la maniobra un contacto con el hueso, para evitar la lesión de órganos anatómicos importantes tales como la arteria maxilar interna, el plexo venoso pterigoideo -- externo; estas contingencias pueden producirse llevando la aguja más de dos centímetros atrás y arriba de los orificios dentarios.

Una vez colocado el anestésico se consigue en tiempos variables, la anestesia de los tres molares y el hueso, periostio, pulpa, parodontio y encía a excepción de la raíz bucal del primer molar y la encía palatina de los tres dientes que se encuentran inervada por el -- palatino anterior el cual para anesthesiarse, en caso de ser necesario se localizará el agujero palatino posterior que se encuentra en la -- apófisis horizontal del hueso palatino a nivel de la raíz palatina -- del tercer molar y equidistante de la línea media y del borde gingival y a nivel de este orificio se deposita la solución anestésica logrando la isquemia de la región del paladar.

Los síntomas de la anestesia de los dentarios posteriores están dados por la insensibilidad de la región de los molares.

Capítulo Sexto

CLASIFICACIÓN DE LOS TERCEROS MOLARES
INFERIORES Y SUPERIORES.

Capítulo Sexto

CLASIFICACION DE LOS TERCEROS MOLARES INFERIORES Y SUPERIORES

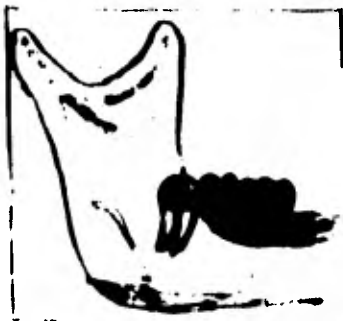Con fines quirúrgicos se ha clasificado a los terceros molares para su extracción ya que según su posición la técnica a seguir tendrá algunas variantes.

Los terceros molares inferiores se han clasificado en tres clases dependiendo de su localización con respecto a la rama ascendente y con el segundo molar, lo que nos podrá dar el diámetro mesio distal de la pieza, las tres clases son:

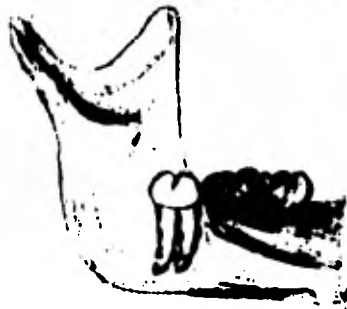
Clase I.- Existe suficiente espacio entre el borde anterior de la rama ascendente y la cara distal del segundo molar, lo que nos permite ubicar con comodidad el diámetro mesio-distal del tercer molar.



Clase II.- El espacio que existe entre el borde anterior de la rama ascendente del maxilar y la cara distal del segundo molar es menor que el diámetro mesio-distal del tercer molar.

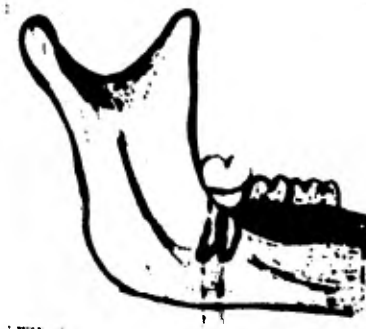


Clase III.- Es cuando todo o la mayor parte del molar se encuentra ubicado en la rama ascendente del maxilar.

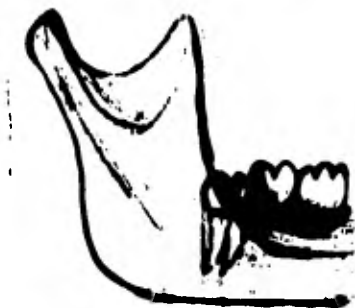


Al mismo tiempo se han clasificado tres posiciones tomando en cuenta la profundidad del molar, es decir, la altura entre la cara oclusal del tercer molar y la cara oclusal del segundo molar, de aquí surgen tres posiciones.

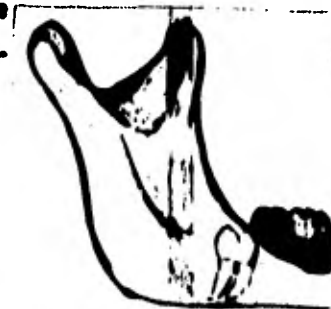
Posición A.- La porción más alta del tercer molar se encuentra al mismo nivel o por encima de la línea oclusal.



Posición B.- La porción más alta del tercer molar se encuentra por debajo de la línea oclusal del segundo molar.



Posición C.- La parte más alta del diente se encuentra al mismo nivel de la línea cervical del segundo molar.



Con respecto a los terceros molares superiores la clasificación es más sencilla ya que sólo se consideran tres clases que son:

Clase I.- Intraóseo que es cuando la cara oclusal del tercer molar se encuentra cubierta por hueso, no importando la profundidad.



Clase II.- Subgingival que es cuando la cara oclusal se encuentra cubierta exclusivamente por la mucosa gingival.



Clase III.- Normal, que es cuando el tercer molar se encuentra ya erupcionado y no encuentra ningún obstáculo para su erupción total.



Capítulo Séptimo

**DIFERENTE GAMA DE RETENCIONES TANTO EN
MAXILAR COMO EN MANDIBULA.**

Capítulo Séptimo

DIFERENTE GAMA DE RETENCIONES TANTO EN MAXILAR COMO EN MANDIBULA.

Para el estudio de las diferentes clases de retenciones que presentan los terceros molares Winter ha propuesto clasificar las retenciones con respecto a la colocación de la corona, con respecto a la naturaleza ósea que rodea al diente y la posición del tercer molar -- con respecto al segundo.

Esta clasificación es muy útil en la elección de la técnica quirúrgica a seguir ya que para cada tipo de retención se podrá aplicar una técnica específica.

Por lo tanto es conveniente el conocimiento de estas clasificaciones y son, en la mandíbula:

Retención vertical.- El tercer molar en este tipo de retención puede estar total o parcialmente cubierto por hueso pero la característica fundamental, es que su eje mayor es sensiblemente paralelo a los ejes mayores del primer y segundo molares.

Retención Horizontal.- En este caso, el eje mayor del tercer molar es sensiblemente perpendicular a los ejes del segundo y primer molares.

Retención mesioangular.- El eje mayor del tercer molar se encuentra dirigido hacia el segundo molar, formando con el eje mayor de éste un ángulo variable que aproximadamente es de 45° .

Retención distoangular.- Es una forma opuesta al anterior. El tercer molar tiene su eje mayor dirigido hacia la rama ascendente, por lo que la corona ocupa dentro de la rama una posición variable, de acuerdo con el ángulo en que este desviado.

Retención invertida.- El tercer molar presenta su corona dirigida hacia el borde inferior del maxilar y sus raíces hacia la cavidad bucal. Es un tipo poco común y se denomina también paranormal.

Retención bucoangular.- En este tipo el tercer molar ya no ocupa el mismo plano que el segundo molar, sino que su eje mayor es perpendicular al plano en que está orientado el segundo. La corona del molar retenido se encuentra dirigida hacia bucal.

Retención Linguoangular.- Como en la posición anterior el eje mayor del diente es perpendicular al plano en que está orientados los molares anteriores, pero la corona del diente retenido se encuentra dirigido hacia lingual.


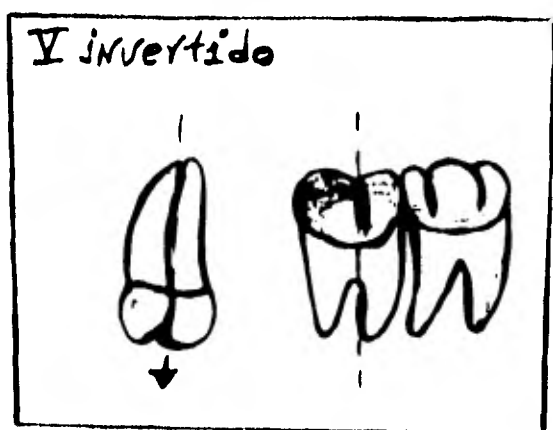
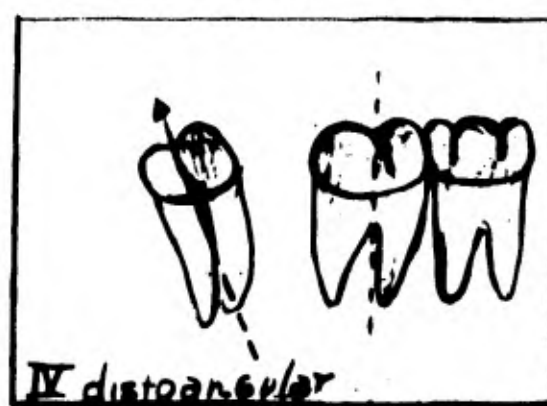
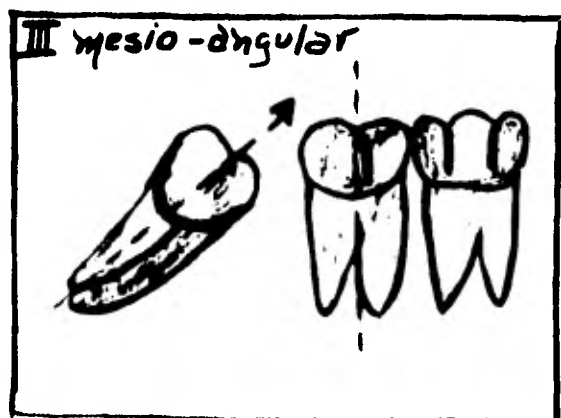


Es importante también la ubicación del tercer molar con respecto a la arcada dentaria y puede presentar cuatro desviaciones que son:

Desviación normal,- Mal denominada desviación, ya que el tercer molar sigue la forma oval de la arcada.

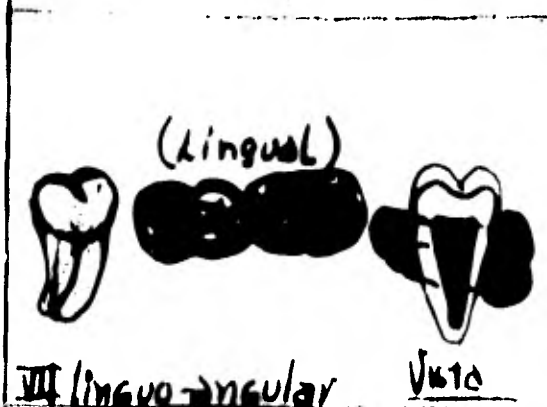
Desviación bucal,- El tercer molar está dirigido hacia afuera -- del ovalo de la arcada, o en posición bucal.

Desviación lingual.- La desviación del molar tiene lugar hacia el lado lingual de la arcada.

Desviación bucolingual.- En esta desviación la raíz del molar se encuentra desviada hacia el lado bucal y la corona hacia el lado lingual, o al contrario.



Diferentes
Retenciones



CLASIFICACION DE LOS TERCEROS
MOLARES SUPERIORES:

Posición vertical.- El eje mayor del tercer molar es paralelo al del segundo molar.

Posición mesioangular.- El eje mayor retenido, está dirigido hacia adelante. En esta posición, la raíz del molar se encuentra vecina a la apófisis pterigoides. La posición y el contacto de sus cúspides con el segundo molar impiden su erupción.

Posición distoangular.- El eje mayor del tercer molar está dirigido hacia la tuberosidad del maxilar. La cara oclusal del tercer molar se encuentra dirigida hacia la apófisis pterigoides, con la cual puede estar en contacto.

Posición horizontal.- El molar se encuentra dirigido hacia el -- carillo, con lo cual la cara oclusal puede ponerse en contacto, o puede dirigirse hacia la bóveda palatina y erupcionar en ésta.

Posición paranormal.- En este caso puede el molar tomar diferentes posiciones, que sólo el estudio radiográfico nos podrá mostrar.

Capítulo Octavo

PASOS PARA EFECTUAR LA EXTRACCION QUIRURGICA

Capítulo Octavo

PASOS PARA EFECTUAR LA EXTRACCION QUIRURGICA

A).- INCISION Y COLGAJO.

La incisión es una maniobra mediante la cual se abren los tejidos para llegar a planos más profundos y realizar así el objeto de la intervención.

Incisión.- En cirugía bucal el mismo fin, ya que consiste en abrir el tejido gingival por cualquier medio, aunque el más usual es el mecánico, el cual se efectúa con bisturí.

Forma correcta de tomar el bisturí.- Se toma con la mano derecha como si fuera un lápiz. Debe apoyarse sólidamente entre la cara palmar del dedo índice, la cara palmar del pulgar y el borde radial del medio. La porción posterior del bisturí descansa en el espacio interdigital de los dedos pulgar e índice. Es recomendable que la mano que maneja el bisturí tenga un punto de apoyo que se puede obtener aplicando los dedos meñique y anular sobre la arcada dentaria vecina sobre el arco alveolar o sobre un plano resistente que puede estar dado por los dedos de la mano izquierda, la cual a su vez se apoya sobre la cara del paciente. La mano derecha de esta manera adquiere firmeza y precisión y el trazo de la incisión es recto y de una sola línea.

Incisión con tijera.- Puede ser necesaria la extensión de la incisión realizada con el bisturí o retirar una parte del tejido, lo que puede ser efectuado mediante el uso de tijeras.

Las tijeras se toman con la mano derecha introduciendo los dedos pulgar y medio o el anular en los anillos sirviendo el dedo índice como guía para lo que la yema se apoya en la cruz de la tijera. Para realizar cualquier tipo de incisión, es recomendable mantener -


fija la mucosa que va a ser incidiada, para lo cual se recomienda sostenerla con los dedos de la mano izquierda, los que a su vez, apartan los labios o se apoyan sobre los separadores.

Existen varios tipos de incisiones, pero se ha clasificado en tres que son los más importantes o los más usados en cirugía bucal y son:

a).- Incisión de Partsch.- que es una incisión en forma de media luna y su tamaño puede variar según la lesión que se persigue y se utiliza principalmente en el tratamiento quirúrgico de quistes.



b).- Incisión de Newman.- Consta de una incisión oblicua a una pieza que se continúa hasta los bordes de los dientes y terminar en otra incisión en forma oblicua, ésta se utiliza en el tratamiento de parodontitis y de focos apicales.



c).- Incisión de Wassmund.- Se practica con dos trazos en ángulo la cual es utilizada en la extracción de terceros molares, con algunas variantes y una de ellas es, que en lugar de formar el ángulo la incisión se continúa por las caras de las piezas vecinas dando un colgajo mayor y un espacio más amplio para realizar la extracción.



Tanto la incisión como el colgajo que se desprende de ésta, deben cumplir una serie de condiciones que permiten al colgajo el reincorporarse a los tejidos cuando éste sea colocado nuevamente en su sitio y estas condiciones son:

1.- Al trazar la incisión y un colgajo es necesario que el último tenga una base lo suficientemente firme y ancha como para proveer el aporte sanguíneo y los nutrientes necesarios, evitando así los trastornos nutritivos y la necrosis del colgajo, al trazar una incisión debe tenerse en cuenta el recorrido que siguen los vasos sanguíneos importantes, evitando así su lesión y riesgos innecesarios.

2.- Buena visualización; la incisión debe ser trazada de tal manera que permita una perfecta visión del objeto a operar; la incisión no debe oponerse a las maniobras operatorias.

3.- La incisión debe ser lo suficientemente extensa para que permita un colgajo que descubra amplia y suficientemente el campo operatorio evitando desgarramientos y torturas del tejido gingival que siempre se traduce en necrosis.

En la cavidad bucal no deben realizarse incisiones económicas ya que solo significan dificultades y trastornos durante el proceso operatorio. Algunos milímetros más no significan nada para el proceso de cicatrización, mientras que incisiones extremadamente pequeñas implican riesgos que pueden evitarse, con esto no se quiere decir que se exagere inútilmente en la incisión ya que también acarrea riesgos inútiles. La incisión debe prever la contingencia de un trazo insuficientemente y debe realizarse de tal forma que se puede alargar sin traumatismos, cuando las condiciones lo requieran.

Sólo se encontrará un término medio a criterio del operador y con la ayuda tanto del estudio radiográfico como de la anatomía de la región.

4.- La incisión debe ser hecha de un trazo, sin líneas secundarias, ya que a un trazo correcto de la incisión existirá buena adaptación de los tejidos y por lo tanto la cicatrización será buena.

Las dificultades que presente el desprendimiento de los colgajos se deben a los ángulos de incisión y estas contingencias desencadenan

en la necrosis del colgajo.

5.- La incisión debe trazarse de tal manera que al volver a adaptar el colgajo a su sitio primitivo, la línea de incisión repose sobre un plano óseo; de otra manera los puntos se desprenden, la incisión se abre nuevamente y el colgajo se sumerge en la cavidad ósea -- con los correspondientes trastornos de cicatrización.

MÉTODOS PARA DESPRENDIMIENTO DE COLGAJOS

Una incisión se realiza para obtener un colgajo que refiriéndose a la mucosa bucal, es el trozo de mucoepitelio limitado por dos incisiones o por la superficie de una incisión arqueada.

Una vez realizada la incisión, se coloca entre los labios de la herida, o entre la fibromucosa y la arcada dentaria, una legra, espátula o periostomo, cualquiera de las cuales se toma en la misma forma que el bisturí ya descrita.

Se apoya fuertemente contra el hueso y por medio de pequeños movimientos de lateralidad, con los cuales gira el instrumento a expensas de su eje mayor, se desprende el colgajo de su inserción en el hueso, elevado por lo tanto la mucosa y el periostio.

En la separación del colgajo, nos podemos ayudar con las pinzas de disección con puntas de diente de ratón o con pinzas de mosquito -- con las cuales se levantará el colgajo en el momento que el instrumento que se haya elegido lo desinserte del hueso.

La forma correcta de tomar las pinzas de disección es con la mano izquierda entre la cara palmar del dedo pulgar y las mismas caras de los dedos índice y medio, esta pinza se mantiene abierta por su mecanismo, no teniendo que hacer otra función la mano que la sostiene más que la de hacer presión.

La forma correcta de tomar la pinza de mosquito es en este caso con la mano izquierda, ya que para nemostasis se recomienda hacerlo -

con la mano derecha, introduciendo el dedo pulgar en uno de sus anillos y el dedo medio o anular en el otro, al igual que en el uso de tijeras el dedo índice actúa como guía y se coloca en la unión de la pinza, para levantar un colgajo, se debe tener cuidado en la presión que se ejerce sobre el mismo ya que la pinza tiene unos dientes en la parte cercana a los anillos los cuales al unirse la atorán para que no regrese a su posición de apertura.

El desprendimiento del colgajo debe realizarse en toda la extensión que requiera la operación, para evitar problemas con el colgajo o tener que prolongar la incisión durante el proceso operatorio.

B).- OSTEOTOMIA Y OSTEECTOMIA

La osteotomía es la parte de la operación que consiste en abrir el hueso; la osteectomía es la extracción del hueso que cubre el objeto de la operación y pueden ser realizadas con escoplos, pinzas guías, fresas o la combinación de ambos instrumentos.

La Osteotomía Con Escoplos.- La forma correcta de tomar los escoplos depende de la forma en que se trabaje y si el operador el que manipula tanto el escoplo como martillo, tomara el escoplo con la mano izquierda entre la cara palmar del dedo pulgar y las yemas de los dedos índice y medio, el pulgar entre los otros dos y opuestos entre sí, los demás dedos toman apoyo en los tejidos vecinos.

El martillo se toma con la mano derecha y actúa sobre el extremo del escoplo, con golpes secos, pero efectivos; ya que es preferible un golpe con resultados prácticos, que una serie de éstos sin más función que la molestia del paciente y del tejido.

Si el martillo es operado por un ayudante, el cirujano tomará el cincel o escoplo con la mano derecha, en la misma forma descrita para la mano izquierda.

Cuando la lámina ósea se encuentra muy delgada por algún proceso patológico o por otra causa, los escoplos pueden ser utilizados -

en forma manual haciendo presión con éstos sobre el hueso para su -
eliminación.

Osteotomía Con Pinzas Gubias.- estas pinzas se usan para agran-
dar orificios previamente preparados o para eliminar el hueso que -
ha quedado con bordes filosos, etc.

La forma correcta de operar estas pinzas es colocándolas en la
mano en todo el hueco de la palma con el dedo pulgar sobre una de -
sus ramas y los dedos restantes sobre la otra rama, estas pinzas --
tienen un mecanismo que les permite abrirse espontáneamente después
de haber retirado la presión para su cierre.

Para retirar hueso con las pinzas se introduce una de sus ra--
mas activas en la cavidad y se volca sobre la superficie a retirar_
cerrando la pinza se desprende el hueso.

Osteotomía Con Fresas.- Es el método más usado en la cirugía -
bucal, ya que presenta múltiples ventajas como son la rapidez, la -
eliminación del shock que produce el martillo por el golpe, etc.

La fresa actúa eliminando el hueso en su totalidad o realiza -
perforaciones vecinas entre sí, sobre la tabla ósea; el hueso limi-
tando por las perforaciones es levantado con escoplo. En el hueco -
dejado por esta osteotomía, se introducen las ramas de la pinza gu-
bia, eliminando con éstas todo el hueso que sea necesario.

La fresa para reseca el hueso, que es la necesaria será de ba-
ja velocidad y de carburo, debiendo ser operada con chorros de agua
o suero fisiológico para evitar el calentamiento del hueso, que pue-
de desencadenar en lesiones y secuestros, el agua puede ser proyec-
tada con jeringa en el caso de que la pieza de mano no presente el_
aditamento necesario.

En algunas operaciones no es necesario realizar la osteotomía_
ya que por procesos patológicos o por alguna causa similar no exis-
te hueso que cubra el objeto de la operación en este caso solamente
se dará tratamiento a la cavidad ósea lo cual será analizado más --
adelante.

C.- LA OPERACION PROPIAMENTE DICHA.

En esta parte se estudiará cada una de las retenciones que ya se han estudiado tanto del maxilar como en mandíbula. Es importante mencionar que en algunos casos la única diferencia importante es la cantidad de hueso que se elimina para lograr la extracción quirúrgica.

En el estudio de algunas retenciones las técnicas son similares por lo que no serán repetidas sino, únicamente mencionadas por estar ya descritas.

RETENCIONES EN MANDIBULA

EXTRACCION DEL TERCER MOLAR INFERIOR RETENIDO EN POSICION VERTICAL CARA MESIAL ACCESIBLE

En este tipo de retención del tercer molar inferior podemos encontrar distintas formas de colocación radicular con respecto a la curvatura de la arcada y lo podemos encontrar en posición normal, -- sin desviación, con desviación bucal, desviación lingual, o con desviación bucolingual y podemos encontrar también la cara mesial, punto de apoyo del elevador, accesible o inaccesible lo cual implicará algunas variantes en la extracción.

Para efectuar la extracción quirúrgica se realiza una incisión de Wassmund o una de Wassmund modificada se procede posteriormente al levantamiento del colgajo en la técnica ya explicada.

La osteotomía se realiza con fresa generalmente, aunque hay --- ocasiones que no es necesaria la eliminación de hueso porque la pieza se encuentra subgingivalmente.

Si la extracción se realiza con elevador recto, se introduce -- este instrumento en el espacio interdentario y se mueve alrededor de su eje, en sentido distal, descansando el borde inferior de su hoja sobre la estructura ósea del espacio entre segundo y tercer molar. Por su mecanismo de acción el elevador recto dirige el diente hacia arriba y atrás.

Puede ser también apoyado sobre la cara distal del segundo molar y dirigiendo el instrumento hacia adelante o mesial, la hoja del elevador desplaza la pieza hacia atrás.

Si el segundo molar es usado como punto de apoyo para efectuar la extracción debe presentar una integridad coronaria y solidez radicular para no sufrir daños en la maniobra quirúrgica. En los casos de que las raíces del molar inferior sean divergentes es necesaria la extracción por odontosección para lo que nos podemos valer de una

fresa de diamante de alta velocidad con la que seccionaremos la pieza en dos mitades una mesial y otra distal facilitando con esto la extracción y si aún así se dificulta, se seccionará la corona, la cual es retirada y se eliminan las raíces por separado con elevadores.

Existen también para la extracción de terceros molares, los elevadores diseñados por Winter, los cuales presentan en su punta activa una pequeña curvatura que nos permite la mejor manipulación del elevador y menor traumatismo al efectuar la extracción estos elevadores -- constan de un mango que se encuentra colocado en ángulo recto con respecto a su parte activa lo que nos proporciona una mejor forma de soporte y mayor facilidad para efectuar los movimientos necesarios para realizar la extracción. Estos elevadores también se colocan en el espacio interdentario sirviendo como cunas o elevando el diente por movimientos de rotación del elevador.

EXTRACCION DEL TERCER MOLAR INFERIOR
REVERTIDO EN POSICION VERTICAL
Y CARA MESIAL INACCESIBLE

El ángulo mesio oclusal de la corona del tercer molar puede encontrarse situado por debajo de las estructuras óseas, de tal modo -- que la cara mesial, sobre la cual se aplica el instrumento destinado a elevar el diente no es accesible y por lo tanto es necesario preparar una vía de acceso a la cara mesial.

La técnica en general es la misma que la anterior solo presenta pequeñas variantes como son: la incisión más recomendada para esta -- extracción es la de Wassmund modificada que nos permite un mayor espacio en el campo operatorio; la osteotomía en este caso es importante, ya que no sólo se eliminará el hueso que cubra la corona de la -- pieza, sino que por la eliminación de hueso daremos acceso al elevador, esto se logra eliminando el hueso que cubre la cara mesial y la -- distal del tercer molar inferior, lo más recomendable es realizar esta osteotomía con fresa de carburo de baja velocidad.

La extracción propiamente dicha se realiza en la misma forma en -- que se realiza la de la cara mesial accesible, ya que con la ventana

posea que se abrió la cara mesial queda accesible.

RETENCION VERTICAL CON AUSENCIA DE DIENTES VECINOS.

La técnica en general es la misma que las anteriores con excepción del uso de elevadores, ya que éstos serán apoyados sobre la pared mesial del alvéolo en el caso de que la cara mesial quede accesible y si no es accesible se puede realizar la odontosección y retirar la pieza por partes según la cantidad de cortes que se realicen.

EXTRACCION DEL TERCER MOLAR INFERIOR RETENIDO EN POSICION MESIOANGULAR

En este tipo de extracción se juntan dos problemas quirúrgicos - que consisten en:

La osteotomía.- Ya que en términos generales, en este tipo de retención existe una mayor cantidad de hueso cubriendo a la pieza.

El contacto con el segundo molar.- Es otro de los problemas quirúrgicos que nos plantea esta pieza, ya que el contacto de la corona del tercer molar con la corona del segundo molar, suele proporcionar un anclaje muy firme y difícil de eliminar.

Este molar retenido para ser elevado necesita describir un arco al que se opone el hueso que lo cubre y aunque este hueso fuera retirado en su totalidad se opondría, en este caso su contacto con el segundo molar.

En este caso la incisión se hará de Wassmund y en la osteotomía se retirará el hueso necesario para dejar al descubierto la corona anatómica del diente y si es posible unos cinco milímetros por debajo de la corona.

En la extracción será necesaria la odontosección la cual podrá realizarse en dos formas que son:

A expensas del eje menor del diente, para lo cual se cortará con

resa de alta velocidad la corona de la pieza la que será retirada -- con elevador o con un forceps, esta extracción no presenta problemas_ ya que el diente que se ha pulverizado en el proceso del corte, da el espacio suficiente para realizar la extracción y la raíz será retirada, a expensas del espacio que ha dejado la corona, con un elevador - recto o de Winter.

En el caso de que la extracción se realice con la odontosección_ a expensas del eje mayor del diente la incisión será de Wassmund modificada y la sección del diente se podrá realizar con escoplo, colocando este en la parte media del diente en el surco bucolingual y al aplicar la fuerza con el martillo la pieza se dividirá en dos mitades una derecha y otra izquierda, con elevador de Winter, preferiblemente, se retirará en primer lugar la parte distal del molar y para eliminar la parte mesial con osteotomo o fresa se retirará una pequeña porción de hueso en la parte de la corona clínica del diente para dar cabida al elevador que podrá ser también de Winter.

Esta técnica, puede ser efectuada también con fresa para la odontosección, o con un disco cuidando no lesionar al colgajo ni los tejidos óseos vecinos. Pero presenta el inconveniente de que la eliminación de hueso es mayor que con la utilización del escoplo. En esta -- técnica se puede realizar en general, ya sea con escoplo o con fresa, una menor resección de hueso.

En los casos de no existir piezas contiguas o falta del segundo_ molar se elimina el problema del anclaje y solo se procederá a la --- odontosección; en caso de cementosis o de raíces divergentes . La colocación del punto de apoyo no será sobre la pieza contigua sino sobre el hueso alveolar cercano a la parte mesial de la pieza.

EXTRACCION DEL TERCER MOLAR INFERIOR RETENIDO EN POSICION DISTOANGULAR

La frecuencia con la que se presenta este tipo de retención es poca, pero es conveniente su estudio ya que por su colocación presenta un problema quirúrgico, para la extracción es necesario dirigir la pieza hacia distal, lo que en este caso, nos ocasiona el choque de la pieza con la rama ascendente del maxilar y la cantidad de hueso que se debe eliminar en este caso es exagerada.

Existen molares retenidos en posición distoangular, cuyo ángulo distal no es muy pronunciado y se encuentran alejados de la rama ascendente, por lo que su extracción puede realizarse como la de las piezas retenidas en posición vertical.

La incisión recomendada es la Wassmund, prolongada hacia la parte distal, para proporcionar un colgajo adecuado y que no se lesione el mismo en el transcurso de la intervención.

La osteotomía, se realiza descubriendo la cara mesial de la corona y parte pequeña de la raíz, al igual que en la retención mesioangular, cuidando de no llegar a la rama ascendente para evitar la posibilidad de fracturas en la mandíbula. Por la posición que presenta se puede extender la osteotomía hacia la región mesial de la pieza y en ocasiones dejará al descubierto toda la pieza sin la eliminación exagerada de hueso, lo que nos proporciona una cierta facilidad para realizar la extracción.

La odontosección será efectuada a expensas de su eje menor y se cortará ya sea con fresa o con escoplo, la corona de la pieza la cual será retirada con la ayuda de un elevador y a expensas de la eliminación previa de hueso en las proximidades de su cara oclusal. Con el espacio dejado por la corona se podrá extraer la raíz con la ayuda de un elevador que se colocará en la parte distal de la raíz con apoyo en el alvéolo, en caso de no tener el espacio necesario se podrá seccionar la raíz y retirarla en dos o tres partes, teniendo cuidado

de realizar la extracción de toda la raíz, ya que si se secciona en el lugar de unión de las raíces mesial y distal, es muy fácil retirar la mesial y dejar alojada la distal por no ser visible, para ayudarnos en este caso es recomendable la toma de una radiografía antes de considerar terminada la extracción, con lo que estaremos seguros de la extracción total de la pieza.

EXTRACCION DEL TERCER MOLAR INFERIOR INCLUIDO EN POSICION HORIZONTAL

Para la extracción del tercer molar en posición horizontal pueden ser usadas las mismas técnicas que se emplean para la extracción en posición mesioangular.

Existen diferencias entre los diversos autores para realizar este tipo de extracción, ya que hay quienes como Winter que aseguran -- que es preferible, el no seccionar la pieza para no perder los puntos de apoyo que proporcionan las coronas a los elevadores y además sostienen que con la extracción sin odontosección, se elimina menor cantidad de hueso, lo que hace que la operación sea menos traumática y de menor duración.

También otros como Ries Centeno, aseguran que la maniobra de extracción de los terceros molares incluidos en posición horizontal sin efectuar la odontosección; además de presentar grandes dificultades -- que exigen al operador una gran destreza y ocasiona al tejido óseo -- mayores traumatismos, debidos a las fuerzas que se ejercen con el elevador y aseguran que es preferible la mayor eliminación de hueso con un menor traumatismo al hueso que se encuentra por debajo y a los lados de la pieza.

En lo personal, creo que es preferible la extracción por medio de la odontosección, ya que se eliminan las posibilidades de traumatismos al hueso y las posibles fracturas del maxilar inferior, ya que la fuerza que ejercen los elevadores y la profundidad que presente el diente son factores importantes para eliminar los riesgos ocasionados por algunas técnicas.

Para la realización de esta técnica se efectuará una incisión de Wassmund modificada, bordeando el primer molar y bajando en la región bucal del espacio interdental del primero y segundo molares, lo que nos dará un colgajo lo suficientemente amplio para no lesionar los tejidos con la odontosección.

La resección ósea, se hará eliminando con fresa, de preferencia, el hueso que se encuentra cubriendo el diente en el mayor espacio posible sin lesionar a la rama ascendente, se realizará la odontosección en función del eje menor del diente y se extrae la corona, en primer término, este procedimiento se realiza indistintamente con fórceps o elevador; con elevador se retira la raíz distal que será la que se presente en la parte superior y posteriormente la mesial en la misma forma.

EXTRACCIÓN DEL TERCER MOLAR INFERIOR RETENIDO EN POSICION LINGUOANGULAR

En este tipo de retención, la cara oclusal del molar se encuentra dirigida hacia la tabla ósea lingual con mayor o menor ángulo de inclinación.

El molar en esta posición nos da una imagen radiográfica semejante a un disco, y en gran porcentaje se encuentran con sus raíces incompletas o sin formar.

El molar en estos casos, puede encontrarse cubierto por hueso en diferentes cantidades, según el caso, pero para realizar la extracción se eliminará el hueso que cubre la cara superior del diente y esta puede ser cualquiera, ya que el molar se encuentra girando.

La incisión recomendada será la de Wassmund y se realizará una incisión amplia sobre la cara bucal de la encía. Se levanta el colgajo separándolo, para poder efectuar una buena osteotomía, para dar espacio a la pieza y para ser elevada hacia arriba y distalmente.

La osteotomía podrá ser realizada con fresa, buscando la eliminación del hueso que cubre la cara superior del diente como ya se dijo, la eliminación del hueso se hará con suficiente amplitud ya que -

en los molares que presentan sus raíces incompletas, la mayoría de los casos es sólo la corona lo que dificulta la maniobra quirúrgica_ tomando cuenta que la pieza en lugar de elevarse, gira en la cavidad ósea dificultando la extracción.

La extracción se realizará con elevadores, aunque en algunos -- casos es preferible ayudarse con fórceps por la falta de raíces.

La extracción por odontosección se considera indicada en fun--- ción del eje menor del diente, si presenta raíces y en función del - eje mayor cuando existe la corona solamente, se realizará como ya se ha indicado para los casos anteriores, y en estos casos nos podemos_ ayudar de pinzas de mosquito curvas para retirar de la cavidad ósea_ los diferentes pedazos de la pieza.

En la extracción por odontosección, es conveniente la toma de - una radiografía antes de considerar la extracción terminada, ya que_ es fácil dejar algún resto de la pieza sin extraer, lo que nos dará problemas postoperatorios.

EXTRACCION DEL TERCER MOLAR INFERIOR RETENIDO EN POSICION BUCAL

En esta posición, el molar presenta su cara oclusal dirigida -- hacia la mejilla y en la imagen radiográfica, presenta una forma de_ disco similar al de la posición linguoangular.

Para la extracción de esta pieza, se siguen los procedimientos_ de odontosección, ya explicados anteriormente, haciendo el corte en_ el cuello del diente en función del eje menor del mismo.

La técnica varía según la profundidad del molar en el hueso y - la accesibilidad que presente la cara mesial.

Los molares relativamente superficiales, se extraen previa re-- sección del hueso que cubre la cara más cercana al borde alveolar -- que generalmente es la cara distal, pues la cara mesial solamente se presentaría en esta posición si además de existir la retención exis-- tiera una giroversión en la pieza.

La odontosección se realiza con una fresa de fisura, en función del eje menor del diente, dividiéndolo en dos elementos. Según la --

posición del molar, se puede extraer primero la raíz o la corona y a expensas del espacio restante se extrae el resto de la pieza.

Los molares profundamente ubicados, constituyen un problema --- quirúrgico, ya que es necesario realizar una extensa osteotomía y -- una cuidadosa odontosección, para la extracción se pueden emplear -- los elevadores rectos o los de Winter, solamente debe tenerse cuidado en el proceso quirúrgico de no lesionar los tejidos óseos de importancia, como podrían ser la línea oblicua, el conducto dentario inferior y en ocasiones el nervio dentario.

EXTRACCION DE LOS TERCEROS MOLARES CON SUS RAICES INCOMPLETAMENTE FORMADAS O GERMENES DEL TERCER MOLAR INFERIOR

Para este tipo de piezas, la técnica a emplear no varía mucho -- de las ya descritas, lo que puede variar es la edad del paciente, -- que trae como consecuencia un menor espacio operatorio. La osteotomía que se realiza, deberá dejar al descubierto la mayor cantidad posible del germen o de la corona, para eliminar los posibles traumatismos con la aplicación de los elevadores.

RETENCIONES EN MAXILAR

EXTRACCION DEL TERCER MOLAR SUPERIOR EN POSICION VERTICAL

La incisión que se practica en esta extracción, será la de -- Wassmund, que, como ya dijimos, consta de dos ramas y en este caso -- serán: una anteroposterior que se traza próxima a la cara palatina -- del diente, paralelamente a la arcada y de una longitud aproximada -- de un centímetro, y otra bucal que parte del extremo anterior de la -- primera incisión y se dirige hacia afuera rodeando la tuberosidad -- del maxilar y asciende hasta las proximidades del surco vestibular -- donde termina.

La incisión debe llegar hasta las proximidades del hueso o de -- la corona del molar y en sentido anterior hasta el cuello del segundo molar.

Se desprende el colgajo como ya se ha indicado, con periostomo - y se sostiene con un separador, en caso de encontrarse poca visibilidad, se puede efectuar una incisión más amplia que nos mejorará la -- misma.

La osteotomía se realiza con fresa, eliminando el hueso de la ca_ ra oclusal, en algunos casos, el hueso que cubre dicha cara del dien_ te es sumamente delgado por lo que se puede retirar con escoplo, con_ cucnarilla quirúrgica o con el mismo elevador. En estos casos, la os_ tectomía es una maniobra importante; ya que es necesario en todos los terceros molares superiores retenidos, eliminar el hueso que cubre -- las caras mesial y bucal.

La cara mesial, será el lugar en que se aplicará el elevador en_ la maniobra de extracción. Si esta cara se encuentra accesible, no es necesario efectuar ninguna maniobra previa, pero en el caso de inac_ cesibilidad, será necesario eliminar el hueso del tabique mesial, que nos impide la entrada del instrumento. La osteotomía a este nivel, se_ podrá realizar con fresa esférica.

Para esta extracción, se puede utilizar cualquier elevador rec-- to o también los elevadores de Winter.

El elevador se coloca entre la cara mesial del tercer molar y la cara distal del segundo molar sirviendo en primera instancia como cu_ ña, merced a movimientos rotatorios de la mano, la pieza puede ser lu_ xada y extraída con el mismo elevador o se extrae con un fórceps. El_ elevador puede ser apoyado en el tabique óseo, si este existe. Para - esta maniobra, es recomendable la separación del carrillo con un es-- pejo o con la mano que no se encuentra ocupada en la maniobra quirúr_ gica para no lesionar los tejidos de estos.

Es recomendable desplazar el maxilar inferior hacia el lado de - la extracción, con el objeto de alejar la apófisis coronoides, que se puede oponer a las maniobras quirúrgicas por su colocación cercana a_ esta región con la apertura de la boca.

EXTRACCION DEL TERCER MOLAR SUPERIOR EN POSICION MESIOANGULAR

Este tipo de extracción se encuentra condicionada por la dirección del molar y la cantidad de hueso distal. Se pueden encontrar algunas trabas como podrían ser: La cantidad de hueso distal y el contacto con el segundo molar, es importante también la elasticidad del hueso que permita movilizar la pieza sin recurrir a la odontosección.

Cuando existe contacto mesial nos encontramos ante la imposibilidad de mover la pieza hacia distal, por lo que el problema radica en la osteotomía distal y oclusal con respecto al tercer molar ya que será necesario eliminar el hueso de estas caras para dar una vía de acceso al elevador. Para esta extracción es necesario eliminar una parte de la tabla ósea vestibular que cubre la cara bucal del molar retenido.

La incisión será igual que en el caso anterior, la osteotomía se realiza con fresa y con las dimensiones antes mencionadas.

Los elevadores se introducen profundamente hasta aplicarlo sobre la cara mesial del diente. El molar deberá ser dirigido en primera instancia hacia la parte distal para librar con esto el contacto mesial, una vez liberado, él mismo se dirige el diente hacia abajo y afuera.

En los molares con esta posición que presentan sus raíces divergentes, cementosis o dislaceraciones, el movimiento del elevador debe realizarse con lentitud y sin esfuerzos bruscos para evitar posibles fracturas.

Estas extracciones pueden realizarse por odontosección y con las mismas técnicas indicadas para los inferiores, el diente será seccionado en función de su eje menor, se retirará la corona y a expensas del espacio de ésta se podrá retirar la raíz o raíces.

En la gran mayoría de los casos el tercer molar superior presen-

ca sus raíces fusionadas, por lo que la extracción por odontosección se simplifica. En el caso de presentarse raíces bífidas la extracción se hará por partes en la raíz, cerciorándose de la totalidad de la misma.

EXTRACCION DEL TERCER MOLAR SUPERIOR EN POSICION DISTOANGULAR

Para evitar desgarros de la encía en este tipo de retención, la incisión deberá ser más amplia en el sentido anteroposterior.

Para efectuar la osteotomía, en estos casos solo será necesario preparar la vía de acceso por el lado mesial del tercer molar, ya que en la mayoría de los casos este tipo de retención se presenta hueso en la cara oclusal del diente.

La extracción se efectuará con elevadores siguiendo la técnica antes descrita, en esta retención es importante tener especial cuidado de no lesionar la tuberosidad del maxilar, ni la apófisis pterigoideas, y los movimientos del elevador deberán ser cuidadosos ya que con movimientos bruscos se corre el riesgo de lesionar o fracturar estas estructuras óseas.

EXTRACCION DEL TERCER MOLAR SUPERIOR RETENIDO EN POSICION PARANORMAL

Para la extracción de este tipo de retenciones no se puede establecer una técnica a seguir, ya que dependerá mucho de cada caso en particular, según la colocación de la pieza, pues en algunas ocasiones, es necesario la extracción del segundo molar y en casos extremos del primero para poder realizar la extracción del tercero que se presenta en posición paranormal.

EXTRACCION DEL TERCER MOLAR SUPERIOR EN POSICION HORIZONTAL

Para este tipo de extracción se podrán seguir las técnicas que para los anteriores se han descrito, dependiendo de la colocación de la pieza.

EXTRACCION DE TERCEROS MOLARES SUPERIORES
CON SUS RAICES INCOMPLETAMENTE FORMADAS
O EXTRACCION DE LOS GERMESES DEL TERCER
MOLAR SUPERIOR

Al igual que en estos casos del tercer molar inferior la extracción será dada por la colocación del germen o de la corona, siguiendo las técnicas ya explicadas para cada una de las posiciones.

D).- TRATAMIENTO DE LA CAVIDAD OSEA

Una vez terminada la extracción de la pieza a tratar se presenta en el lugar que ésta ocupaba, un espacio que en algunos casos es mayor del que realmente ocupa el diente, ya que se han realizado antes procesos de osteotomía u ostectomía, ésta es la llamada cavidad ósea a la que se necesita dar un tratamiento especial en algunos casos,

En términos normales, esta cavidad no presentará problemas si -- cuidamos de lavarla perfectamente después de la extracción y el lavado se puede efectuar con suero fisiológico en abundancia para retirar de la cavidad cualquier tipo de impureza que pudiera tener por la introducción de saliva a la misma, aún cuando se han cuidado durante -- toda la intervención de que la saliva no penetre ayudándonos con el -- eyector.

Una vez lavada la cavidad ósea, se revisará la misma buscando -- que no presente superficies cortantes, en caso de existir se eliminan con el empleo de las pinzas gubias o de las cucharillas quirúrgicas -- mediante las cuales podemos eliminar perfectamente tanto las aspere-- zas como los bordes cortantes a nivel del lugar que ocupará el colga-- jo y al verlo a su sitio para efectuar la sutura. Una vez eliminados -- todos los bordes cortantes, se lavará nuevamente con suero fisiológi-- co, eliminando todas las posibles esquirlas óseas que se encuentren -- aún en la cavidad. Se secará la cavidad con gasas estériles y si es -- necesario se lavará nuevamente, una vez que esté perfectamente limpia se procederá a ejecutar la sutura.

Cuando la cavidad ósea presente algún tipo de infección o reblandecimiento óseo, se eliminará todo el proceso reblandecido con cucharilla quirúrgica y una vez eliminado se podrá proceder a la sutura, - colocando en la cavidad algún medicamento, si fuera necesario para -- eliminar la infección totalmente.

Es conveniente llenar la cavidad con un poco de Gelfoam, que es un agente hemostático que además de proporcionar una buena hemostasis nos proporciona soporte al colgajo favoreciendo la cicatrización, es una esponja absorbible y que no presente rechazos por lo que puede -- ser utilizada sin riesgos.

E).- LA SUTURA

La sutura, es la maniobra que tiene por objeto reunir los tejidos separados durante la maniobra quirúrgica y se realiza en este caso, una vez tratada la cavidad ósea.

En el caso de la mucosa bucal se utilizará la seda o nylon de -- 000.

La sutura, la efectuaremos con el portaguñas, en el cual se colocará la aguja con el hilo, que en la mayoría de los casos está incluido en la misma, y se hace pasar por uno de los bordes de la incisión e inmediatamente después por el siguiente, tratando de que pasen a la misma altura por ambos lados y que los tejidos queden lo más aproximado posible al lugar en que se encontraban antes de la cirugía. Por el espacio, es necesario ayudarnos con unas pinzas de disección - para llevar los bordes al sitio de origen.

Una vez realizadas estas maniobras, se procede a anudar los extremos de la seda o nylon, para lo que nos valemos del portaguñas sobre el cual se darán dos vueltas completas al extremo que se encuentra unido a la aguja, posteriormente se tomará con la parte activa de éste al otro extremo y se deslizarán las vueltas que contiene hacia el hilo del otro extremo, formando con ésto la primera parte del nudo, - para dar por terminado el nudo se realizará la misma operación solo - que en sentido inverso, y se ajustará el nudo a la herida.

Este tipo de sutura se denomina puntos aislados y es la única que se utiliza para la cirugía de los terceros molares, aunque existen -- otros tipos de nudos que se emplean en cirugía buca, estos nudos se colocan con espacio aproximado de un centímetro entre ellos y en cada incisión se podrán colocar los que se consideran necesarios a criterio del cirujano.

Es recomendable en la cirugía que hemos tratado no realizar más_ de tres nudos, a menos que la incisión sea muy amplia, ya que una -- gran cantidad de nudos puede dificultar la cicatrización.

Capítulo Noveno

TRATAMIENTO POSTOPERATORIO

Capítulo Noveno

TRATAMIENTO POSTOPERATORIO

Es una de las partes más importantes para el éxito de la cirugía y además se requiere de la colaboración del paciente, y consta de todas las medidas que se llevarán a cabo para el restablecimiento del paciente.

Estas medidas son: El lavado de toda la cavidad bucal una vez -- terminada la operación, para eliminar cualquier agente que pudiera -- acarrear problemas y que incrementará la flora bacteriana, esta operación será efectuada por el cirujano y se podrá realizar con suero fisiológico o bien agua bidestilada que se impulsa a presión con una -- aguja esterilizada o se podrá aplicar con atomizador, estos líquidos -- es preferible que se encuentren estériles.

El paciente en su domicilio podrá ayudar con enjuagues ligeros -- con solución salada.

Es conveniente que el paciente se aplique compresas de hielo sobre la cara, no dentro de la boca, en la región próxima al lugar de -- la extracción, para con esto ayudar al relajamiento muscular y eliminar el dolor. Pasadas 24 horas de la operación y si el paciente per-- siste el dolor podrá aplicarse compresas de agua caliente en la misma forma que las anteriores.

Los cuidados locales pueden ser ayudados por medios farmacológicos con los que podemos eliminar el dolor y la infección y se podrán -- prescribir al paciente analgésicos, antiinflamatorios, relajantes y -- antibióticos.

Estas prescripciones farmacológicas quedan a criterio del cirujano, y se encuentran dudas por:

- a) El tiempo que dura la intervención.
- b) La lesión que sufrió la encía por la incisión
- c) El trabajo realizado por los músculos en el proceso quirúrgico.
- d) La higiene del paciente para evitar infecciones
- e) La presencia de inflamación postoperatoria
- f) La presencia de dolor al término del efecto anestésico.

Es recomendable que el paciente guarde reposo durante las horas siguientes a la operación, no siendo necesario que sea hospitalizado ni que el reposo sea absoluto.

Durante las primeras 24 horas se dará al paciente una dieta líquida preferiblemente con ausencia de azúcar para evitar las bacterias por la acumulación de hidratos de carbono; pasadas éstas y hasta 72 horas se le indica una dieta blanda con el objeto de que su maxilar repose y que la herida no se lastime con la masticación.

Es necesario retirar los puntos de sutura y en el caso que estamos tratando esta operación deberá realizarse en las 48 horas siguientes a la operación, ya que el hilo que se utiliza puede ser rechazado por el organismo o provocar infecciones dada su localización.

La forma correcta de retirar los puntos de sutura es esterilizando previamente el hilo con una solución alcohólica o con merthiolate, posteriormente con unas pinzas de disección se toma una parte de la sutura y se hace sobre ella tracción tratando de dar cabida a unas tijeras para eliminar el punto, se corta con las tijeras cuidando de no lesionar la cicatriz y buscando que el corte sea lo más próximo a su salida del tejido para que el hilo que pase por dentro de la herida al momento de retirarlo sea el mínimo posible; posteriormente se hará tracción con las pinzas teniendo cuidado de que la herida no se abra y el punto queda retirado. Se hará lo mismo con cada uno de los puntos que se han colocado al paciente.

En caso de medicación, cuando existe el dolor, ésta se retirará con la desaparición del mismo, al igual que los relajantes y los an-

ti-inflamatorios. La medicación antibiótica se podrá prolongar por es
pacio de ocho días si no surgen complicaciones, en este último caso,-
se mantendrá para la correcta eliminación del foco infeccioso.

CONCLUSIONES

Ya que la cirugía es una de las materias más importantes de la Odontología en la época actual, es importante que el Cirujano Dentista posea destreza manual y conocimientos generales de todas las materias de estudio que forman parte de la carrera de Cirujano Dentista.

Para realizar con éxito la cirugía considero necesarios los siguientes datos: Historia clínica (recopilación de datos acerca del paciente, por medio de un correcto interrogatorio con el cual se establezca un diagnóstico adecuado y un pronóstico favorable),- Pruebas de laboratorio y estudio radiográfico, conjugados con los conocimientos médicos para efectuar con el mínimo de riesgos la intervención quirúrgica sin poner en peligro la integridad del paciente.

BIBLIOGRAFIA

TRATADO DE CIRUGIA BUCAL
Gustavo O. Kruger,
Editorial Interamericana

ANATOMIA HUMANA
Dr. Fernando Quiroz Gutiérrez,
Editorial Porrúa, S.A. México,
Décima primera edición corregida y aumentada.
1973.

COMPENDIO DE ANATOMIA DESCRIPTIVA
L. Testut, A. Latarjet,
Salvat editores,
Vigésimasegunda edición española.
1973.

CIRUGIA DE LA CABEZA Y CUELLO
D. Robert A. Wise.
Dr. Harvey W. Baker.
Editorial Interamericana,
Tercera Edición.
1973.

CIRUGIA BUCAL
G.A. Ries Centeno.
Editorial el Ateneo Buenos Aires,
Séptima edición segunda reimpresión,
1975.

PATOLOGIA BUCAL
Kurt H. Thoma,
Unión Tipográfica Editorial Hispanoamericana,
1959.

MANUAL ILUSTRADO DE ODONTOLOGIA
ASTRA.