

207 944

# UNIVERSIDAD NACIONAL AUTONOMA DE MEXICO

FACULTAD DE ODONTOLOGIA



## EXITOS, ACCIDENTES Y FRACASOS EN ENDODONCIA

T E S I S

QUE PARA OBTENER EL TITULO DE:

CIRUJANO DENTISTA

PRESENTAN

MARIA LUISA JUANA ZAPATA THOMPSON

MARIA EUGENIA ROBLES BECERRIL

MEXICO, D. F.

1982



Universidad Nacional  
Autónoma de México

Dirección General de Bibliotecas de la UNAM

**Biblioteca Central**



**UNAM – Dirección General de Bibliotecas**  
**Tesis Digitales**  
**Restricciones de uso**

**DERECHOS RESERVADOS ©**  
**PROHIBIDA SU REPRODUCCIÓN TOTAL O PARCIAL**

Todo el material contenido en esta tesis esta protegido por la Ley Federal del Derecho de Autor (LFDA) de los Estados Unidos Mexicanos (México).

El uso de imágenes, fragmentos de videos, y demás material que sea objeto de protección de los derechos de autor, será exclusivamente para fines educativos e informativos y deberá citar la fuente donde la obtuvo mencionando el autor o autores. Cualquier uso distinto como el lucro, reproducción, edición o modificación, será perseguido y sancionado por el respectivo titular de los Derechos de Autor.

## I N D I C E

	INTRODUCCION.....	1.
CAPITULO I	.- ANATOMIA PULPAR.....	3
CAPITULO II	.- HISTORIA CLINICA.....	12
CAPITULO III	.- PATOLOGIA PULPAR.....	15
CAPITULO IV	.- INSTRUMENTAL Y ESTERILIZACION.....	24
CAPITULO V	.- PROTECCIONES PULPARES.....	32
CAPITULO VI	.- ANESTESIA.....	42
CAPITULO VII	.- VIAS DE ACCESO Y PREPARACION DE LOS CON- DUCTOS	45
CAPITULO VIII	.- OBTURACION DE CONDUCTOS RADICULARES.....	54
CAPITULO IX	.- EXITOS.....	62
CAPITULO X	.- ACCIDENTES.....	69
CAPITULO XI	.- TRASTORNOS POSOPERATORIOS.....	80
CAPITULO XII	.- FRACASOS.....	85
	CONCLUSIONES.....	94

## I N T R O D U C C I O N

La endodoncia es la parte de la Odontología que estudia las enfermedades de la pulpa dentaria y las del diente con pulpa necrótica, con o sin complicaciones periapicales.

Etimológicamente viene del griego endón- que significa dentro, de odontos- diente y la terminación ía- que significa acción, condición, cualidad.

Esta rama de la Odontología a progresado notablemente dado al mayor grado de conocimiento sobre los tejidos pulpares y periapicales.

El conocimiento de la Endodoncia nos permite tener la capacidad de curar y conservar los dientes.

El emprender un tratamiento endodóntico cuando sólo se poseen ideas vagas y superficiales conduce a decepcionantes fracasos y a la vez, al engaño al paciente como a nosotros mismos.

El éxito debe ser el resultado que todos esperamos lograr al iniciar cualquier actividad. El éxito en Endodoncia sería que el diente enfermo curará y permaneciera en la boca de nuestro paciente.

La primera pregunta a formularse en cualquier disciplina o técnica en Odontología es el grado de éxito, que es posible tener con la misma. El éxito a su vez debe medirse en función del tiempo, éxito a distancia en contraposición al éxito inmediato. La agradable restauración de resina transformada al cabo de los años en un desagradable color amari-

lento no puede ser considerado como un éxito en el sentido amplio de la palabra, en igual condición, una dentadura parcial con un buen ajuste no se considerará un éxito si al tiempo a provocado la formación de caries en la zona de apoyo. A su vez, de la misma manera, un diente despulpado tratado endodónticamente con una zona radiolucida después de dos años, no puede considerarse tratado con éxito sino por el contrario un rotundo fracaso.

El enfoque del presente trabajo, será el de analizar las diferentes causas que nos llevan al éxito, así como también a los diferentes accidentes y fracasos.

C A P I T U L O I

ANATOMIA PULPAR

## ANATOMIA PULPAR

Es axiomático que para comprender un trabajo se ha de conocer bien el campo en que se va a operar. Por lo tanto quién va a operar en la --cavidad pulpar debe conocer perfectamente no sólo su anatomía común, sino también las variaciones por lo menos las más frecuentes, con lo cual aumentará notablemente el porcentaje de éxitos en los tratamientos endodónticos.

## GENERALIDADES

La cavidad pulpar es el espacio interior del diente, ocupado por la pulpa. Está rodeada casi completamente de dentina.

En forma, tamaño, longitud, dirección, etc... difiere según, la pieza dentaria que se trate. Aparte existen también las variaciones propias de cada diente.

-Forma.- La morfología de la cavidad pulpar es más o menos similar a la de su pieza dentaria correspondiente, sobre todo en los jóvenes.

-Tamaño.- Sus dimensiones son proporcionales al tamaño del diente y a la edad. Conforme avanza la edad, se engruesan las paredes con la aposición de dentina secundaria, lo que reduce ésta cavidad, con excepción de su parte terminal cementaria.

-Longitud.- La longitud guarda relación con el largo del diente, --descontando el grosor de la cara oclusal o de la porción incisal.

-Dirección.- La dirección de ésta cavidad es la del diente, con excepción del final del conducto, que en la mayoría sufre una desviación predominante hacia el lado distal.

-Curvatura.- Pocas cavidades son rectas. Las curvaturas pueden observarse en sentido mesio-distal y el vestíbulo-lingual.

-Diámetro.- El grosor de las paredes que encierran la cavidad pulpar determina los diámetros de ésta.

-División.- Se divide la cavidad pulpar en dos partes principales:

- a) La cámara, que corresponde a la corona.
- b) El conducto, que se encuentra en la raíz.

## CARACTERISTICAS COMUNES DE LA CAVIDAD PULPAR DE LOS DIENTES UNIRRADICULARES:

La cavidad pulpar en estos dientes, se diferencia de los multirradiculares, en que parece de suelo cameral y, por lo tanto no presenta una gran reducción de diámetro a este nivel, ni un límite entre la cámara y el conducto, lo que hace fácil el acceso al conducto.

La forma de ésta cavidad en el plano mesio-distal es de un sólo --triángulo con base incisal -en los incisivos y caninos- y oclusal en los premolares y en algunos terceros molares unirradiculares. Excepto en --los incisivos, ésta base termina en una ligera punta que representa el --cuerno.

En los cortes vestíbulo-linguales los incisivos y caninos ofrecen una cavidad pulpar representada por dos triángulos: uno corto que corresponde a la corona, con un vértice incisal, y otro largo, dentro de la raíz, cuya base se une a la del primero cerca del cuello dentario.

El nivel de este ensanchamiento es el límite entre la cámara y el conducto.

Por otro lado, los premolares unirradiculares con un sólo conducto, en el mismo plano presentan ésta cavidad pulpar en forma de un sólo triángulo con base muy ancha oclusal y generalmente con dos cuernos pulpares.

#### CARACTERISTICAS COMUNES DE LA CAVIDAD PULPAR EN LOS MULTIRRADICULARES:

La cavidad pulpar de estos dientes está compuesta de la cámara y varias prolongaciones, que son los conductos; la cámara pulpar posee un suelo del que parten unas depresiones infundibuliformes que son la entrada a los conductos radiculares. El plano de este suelo es el límite entre la cámara y los conductos. En los jóvenes la entrada de los conductos son amplios y fácilmente perceptibles, mientras que en los dientes seniles pueden estar muy estrechos y ser difíciles de observar.

#### CAMARA PULPAR

La cámara pulpar es siempre única, ocupa generalmente el centro de la corona y se continúa, en su porción cervical, con el conducto o los conductos.

Su forma y paredes, por lo general, son parecidas a las de la corona con sus diámetros proporcionales a la corona, tanto en el sentido medio-distal como en el vestíbulo-lingual. Su techo o extremidad masticatoria, en personas jóvenes, puede llegar hasta la mitad de la corona y a veces más allá en sentido oclusal o incisal.

De la unión de las paredes en el extremo masticatorio se forman ángulos o prolongaciones que toman el nombre de cuernos pulpares.

La actividad biológica de la cámara y el progreso de la edad reducen el tamaño de la cámara por la aposición de nueva dentina.

#### CAMARA PULPAR EN DIENTES UNIRRADICULARES:

La cámara es irregularmente cónica y más corta que el cono del conducto. En los incisivos los ángulos representan los cuernos pulpares.

La pared lingual de la cámara de los incisivos y caninos puede ser ligeramente cóncava, y las demás paredes algo convexas.

#### CAMARA PULPAR EN DIENTES MULTIRRADICULARES:

La cámara pulpar es irregularmente cuboide. Del techo cameral parten los cuernos que corresponden generalmente al número y longitud de los tubérculos, pero pocas veces se encuentran exactamente debajo de las cúspides, si no más bien algo hacia el centro de la cara oclusal.

Las paredes axiales, generalmente convexas, convergen ligeramente hacia el suelo, por lo que el diámetro menor de la cámara se encuentra a este nivel y hace resaltar la curvatura de la primera porción de los conductos y el mayor grosor de las paredes proximales de esta parte radicular.

A veces se encuentran conductos cavo-interradicales que parten --



del suelo cameral o de la parte inicial del conducto y se dirigen al periodonto interradicular.

### CONDUCTO RADICULAR

-Morfología.- Comúnmente el conducto tiene la forma de un cono alargado, algo irregular con su base cerca del cuello dentario.

- Longitud.- El conducto es un poco más corto que la raíz, porque empieza algo más allá del cuello dentario y acaba, en la mayoría de los casos, a un lado del vértice apical.

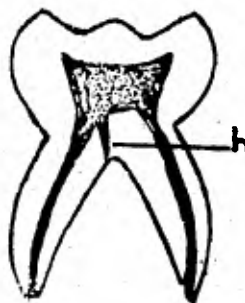
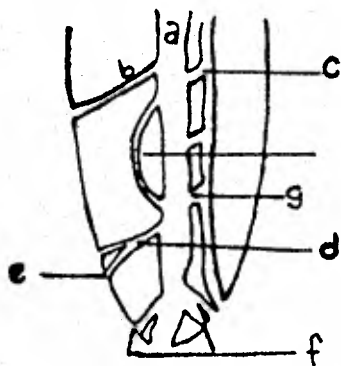
-Dirección.- Sigue por regla general el mismo eje de la raíz, acompañándola en sus curvaturas propias. La mayoría de estas curvaturas son distales y las demás son linguales, vestibulares o mesiales.

La situación del foramen en la mayoría de los casos, es distal con relación al comienzo del conducto.

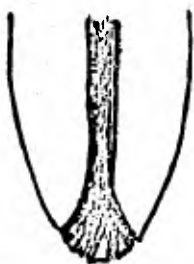-Lumen.- La sección transversal del conducto rara vez es exactamente circular. Sus diámetros, como regla, están en proporción con los de su raíz, pero suelen variar, en algunos puntos hay ensanchamientos o estrechamientos.

-Ramificaciones.- Un conducto puede tener ramificaciones, de las cuales Pucci y Reig, con base en la clasificación de Okumura, han logrado una nomenclatura sencilla:

- a) Principal.
- b) Lateral.
- c) Colateral.
- d) Secundario.
- e) Accesorio.
- f) Delta complementaria
- g) Intercurrente.
- h) Conducto cavo-interradicular.



Delta típica



**CONDUCTO RADICULAR EN DIENTES UNIRRADICULARES:**

El conducto de los dientes unirradiculares puede ser:

- a) recto.
- b) curvo, con curvatura en su tercio apical o en los tercios apical y medio, dirigiéndose, por lo común, distalmente.
- c) en ocasiones el conducto se presenta convexo totalmente en -- sentido mesial o vestibular.
- d) a veces ofrece una curva apical en un sentido y otra en el o-- puesto, lo que dá el aspecto de una S itálica.

**CONDUCTOS RADICULARES EN DIENTES MULTIRRADICULARES:**

Los conductos radiculares de igual número al de las raíces, mues-- tran de ordinario un aplanamiento mesio-distal en las raíces delgadas - (salvo los conductos linguales de los molares superiores).

**PECULIARIDADES DE LA CAVIDAD PULPAR DE CADA DIENTE****CENTRAL SUPERIOR:**

-Cavidad pulpar.- Es amplia y la más recta por lo que es la más fá-- cil de tratar y la más indicada para la práctica extraoral. Cuando hay curvaturas, el orden de frecuencia es vestibular, distal, mesial y lin-- gual.

-Cámara.- La parte más ancha de la cámara se encuentra en su borde incisal, vista por el plano mesio-distal. Los cuernos pulpares en los-- dientes jóvenes son muy pronunciados.

-Conducto.- En los cortes transversales de la raíz el lumen del -- conducto en su base es algo triangular; en el tercio medio es casi cir-- cular y en el apical es francamente circular.

**LATERAL SUPERIOR:**

-Cavidad pulpar.- Es semejante a la de los centrales, con la di-- ferencia de su menor tamaño y muy frecuentemente curvatura terminal.

-Cámara.- En el cuello tiene menor diámetro mesio-distal que el - incisivo central.

-Conducto.- Junto con el conducto del primer premolar inferior -- son los que presentan menor proporción de conductos rectos. En ocasio-- nes su curvatura apical es tan pronunciada que impide una correcta pre-- paración del conducto y se ha de recurrir a la apicectomía.

Al corte transversal el conducto es algo elíptico cerca del cuello su diámetro mayor es el vestibulo-lingual. A la mitad de la raíz es - menos elíptico y es casi circular en el ápice.

**CENTRALES INFERIORES:**

-Cavidad pulpar.- Su cavidad pulpar es la menor. En el plano me-- sio-distal su aspecto es de un cono regular, mientras que en el plano - vestibular puede presentar un gran ensanchamiento a la altura del cue-- llo en el comienzo radicular.

-Cámara.- Es de reducido tamaño.

-Conducto.- Este es amplio en sentido mesio-distal.

## SEGUNDOS PREMOLARES INFERIORES:

-Cavidad pulpar.- Es algo mayor que la de los primeros premolares inferiores.

-Cámara.- Se diferencia de la de los primeros premolares inferiores en que presenta un cuerno lingual mejor formado.

## PRIMEROS MOLARES SUPERIORES:

-Cavidad pulpar.- Es la más amplia de la dentadura, en virtud del mayor volumen de la corona y por tener el diente tres raíces,

-Cámara.- Es romboidea, con cuatro cuernos pulpares. El techo tiene cuatro lados. Las cuatro paredes convergen, en el suelo, donde casi se pierde la pared lingual, por lo cual el suelo tiene forma triangular, el suelo es convexo.

-Conductos.- Los tres conductos divergen; pero el vestíbulo-distal algo menos. El conducto vestíbulo-mesial por su aplanamiento mesio-distal, presenta dos conductos completos o incompletos. El conducto vestíbulo-distal en su mayoría (96.4 %) es único. El conducto lingual tiene las mismas características que la raíz y por lo tanto, longitud y diámetro mayores que los de los conductos vestibulares.

## SEGUNDOS MOLARES SUPERIORES:

-Cavidad pulpar.- La mayoría de las veces, morfológicamente es semejante a la de los primeros molares, aunque sus diámetros son algo menores.

-Cámara.- Es parecida a la de los primeros molares superiores con estas diferencias;

- a) menor diámetro mesio-distal.
- b) ángulo distal del suelo más obtuso.
- c) menor depresión distal del suelo.

-Conductos.- Predomina en la mayoría tres conductos, pocas veces sólo hay dos, uno vestibular, por la fusión de las dos raíces del mismo nombre, y otro lingual.

## TERCEROS MOLARES SUPERIORES:

-Cavidad pulpar.- Es muy similar a la cavidad de los segundos molares. Sus diámetros son proporcionalmente mayores.

-Cámara.- Tiene mayor diámetro que el de los segundos molares y solamente tres cuernos pulpares.

-Conductos.- No obstante las variaciones de número y de la forma de sus conductos, predomina la semejanza con los de los segundos molares superiores.

## PRIMEROS MOLARES INFERIORES:

-Cavidad pulpar.- Es la segunda en amplitud de toda la dentadura.

-Cámara.- Es cuboide, pero conforme se acerca al suelo tiende a la forma triangular por la casi desaparición de la pared distal. Raras veces ofrece cinco cuernos, como correspondería a los cinco tubérculos, sino cuatro.

-Conductos.- Tiene generalmente tres conductos, uno distal y dos mesiales, aunque posea sólo dos raíces.

## LATERALES INFERIORES:

-Cavidad pulpar.- Es algo mayor en anchura y en longitud que la --- de los centrales.

-Cámara.- El mayor diámetro está en el sentido vestibulo-lingual y al nivel del cuello. Los cuernos pulpares están bien definidos.

-Conducto.- El lumen del conducto está bastante aplanado en sentido mesio-distal.

## CANINOS SUPERIORES:

-Cavidad pulpar.- Presenta la más larga cavidad pulpar de toda la - dentadura.

-Cámara.- Tiene en los dientes jóvenes un sólo cuerno agudo y gran diámetro vestibulo-lingual, especialmente en su unión con el conducto.

-Conducto.- Tan sólo el 3.1 % de sus conductos son rectos.

## CANINOS INFERIORES:

-Cavidad pulpar.- Ocupa el segundo lugar después de los caninos superiores. También tiene el segundo lugar en lo que concierne a la convexidad vestibular de su cavidad pulpar.

-Cámara.- Se parece a la de los caninos superiores, pero es más reducida.

-Conducto.- Las curvaturas más frecuentes son las distales, siguen las vestibulares y por último las mesiales.

## PRIMEROS PREMOLARES SUPERIORES:

-Cavidad pulpar.- Es más ancha, pero menos larga que en los caninos

-Cámara.- Tiene una gran anchura vestibulo-lingual y presenta dos - cuernos: el vestibular más largo que el lingual, sobre todo en los individuos jóvenes.

-Conductos.- El 50.1 % presenta un conducto, 49.4 % dos conductos - (el vestibular más largo que el lingual) y el 0.5 % tiene tres.

Los dos conductos dentro de una sola raíz están a veces fusionados, principalmente en su parte terminal.

Pocos conductos de estas piezas son rectos. En general se les puede considerar ligeramente divergentes.

## SEGUNDO PREMOLAR SUPERIOR:

-Cavidad pulpar.- En el sentido mesio-distal se parece a la de los - primeros premolares superiores.

-Cámara.- Es más amplia que la de los primeros premolares, tiene -- los dos cuernos casi iguales.

En los cortes transversales el lumen del conducto se parece bastante al de los premolares anteriores con similitud radicular.

## PRIMEROS PREMOLARES INFERIORES:

-Cavidad pulpar.- Es menor que la de los premolares superiores.

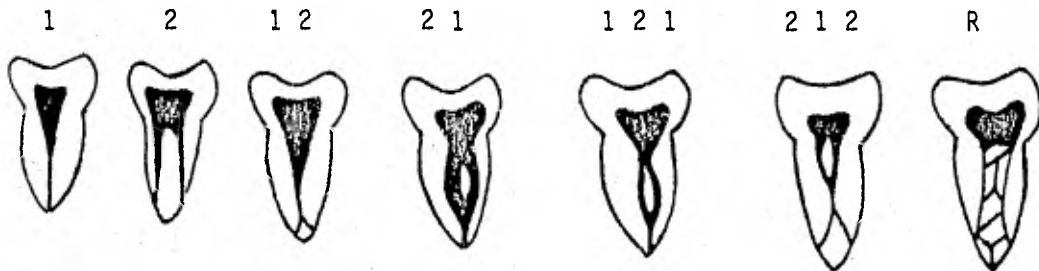
-Cámara.- El carácter diferencial de la cámara pulpar de ésta pieza es el rudimento de un cuerno lingual, aunque no se halla en todos.

-Conductos.- El 24.9 % tienen 2 conductos y el 0.9 % tres conductos

-Número.- El número de conductos depende del número de raíces y de las peculiaridades de ésta.

Las raíces de los dientes se presentan en tres formas fundamentales simples, bifurcadas o divididas y fusionadas. Las raíces divididas -- siempre tienen dos conductos o uno que se divide en dos.

La gran mayoría de las raíces simples y buen número de las fusionadas presentan un sólo conducto, raras veces dos. Puede haber una bifurcación en el tercio apical o medio de las raíces simples muy aplanada en sentido mesio-distal y en algunas fusionadas. A veces las dos ramas vuelven a unirse en su trayecto terminal y acaban en un sólo foramen, especialmente en los ápices de vértices agudos. En algunos casos los conductos son retiformes.



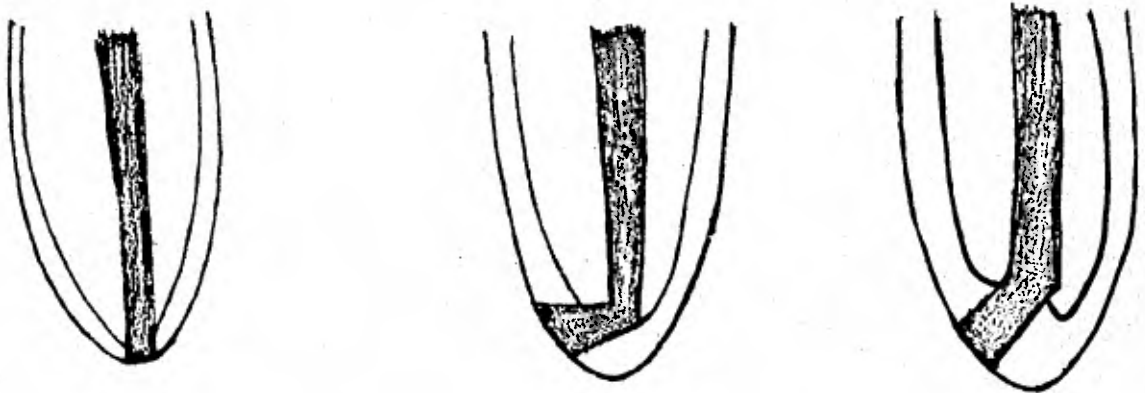
-División.- Con apego a la realidad nosotros dividimos el conducto radicular en dos partes bien definidas:

- Porción dentinaria, larga, rodeada de dentina.
- Porción cementaria, muy corta, rodeada de cemento.

#### TOPOGRAFIA DEL APICE:

Su forma puede compararse como la de un doble embudo, uno de los cuales está formado por dentina con su diámetro mayor hacia la cámara pulpar y el vértice menor hacia el embudo formado por cemento. El embudo formado por cemento tiene su base en el foramen y su vértice truncado o menor hacia la porción dentinaria.

- Concepto erróneo.
- Dibujo esquemático según los promedios obtenidos en la serie de 18 a 25 años.
- El de la serie de 55 años en adelante.



**SEGUNDOS MOLARES INFERIORES:**

- Cavidad pulpar.- En general se parece a la de los primeros molares pero es un poco menor.
- Cámara.- Puede ser larga en sentido vertical.
- Conductos.- Los conductos son menos curvos que en los molares precedentes.

**TERCEROS MOLARES INFERIORES:**

- Cavidad pulpar.- La mayoría se parecen a la de los segundos molares.
- Cámara.- Es mayor en proporción que las anteriores.
- Conductos.- En los casos atípicos los conductos pueden ser muy curvados o hasta acodados.

C A P I T U L O I I

HISTORIA CLINICA

## HISTORIA CLINICA

Una terapéutica efectiva se basa en un diagnóstico exacto y éste en una historia clínica con orden y método.

La historia clínica endodóntica estudia los síntomas y signos que tengan relación con una afección pulpar o de dientes con pulpa necrótica, los que serán obtenidos mediante el interrogatorio y una exploración sistemática del paciente.

El dentista debe estar capacitado para hacer una breve historia médica y un examen objetivo del paciente. Aunque los datos sean superficiales e incompletos, con frecuencia puede lograrse información suficiente como para conocer alteraciones de orden general y decidir sobre la conveniencia de un tratamiento de conductos. Además del servicio puramente dental, puede prestársele un servicio mayor al paciente, mediante el reconocimiento precoz de ciertas enfermedades generales. Debemos practicar la observación cuidadosa del paciente como un todo y no limitarnos a la observación exclusiva de la boca.

El dentista destinará una historia clínica para cada caso tratado y cuando un paciente tenga más de un diente con indicación endodóntica, se hará una historia individual para cada diente.

También serán anotados los de identificación, motivo de la consulta.

También se anotarán los datos obtenidos por el interrogatorio y exploración, los diagnósticos etiológicos y definitivos, la morfología y longitud de los conductos y el plan de tratamiento. Se anotará la fecha de comienzo y finalización del tratamiento, las de cada asistencia y las de las lecturas de los cultivos.

Se hará una exposición detallada de lo ejecutado en cada asistencia, de la evolución clínica durante los días que median entre dos curas y del resultado de la siembra en el medio de cultivo empleado.

Los roengenogramas serán archivados por riguroso orden cronológico.



MODELO DE UNA HISTORIA CLINICA

Nombre .....	Historia No. ....	Fecha .....
Dirección .....	Recomendado por .....	
Teléfono .....	Enviado a .....	
edad .....	Motivo de la consulta .....	
Dientes despulpados:		
A) Con pulpa necrótica .....		
B) Con terapia endodóntica .....		

DIAGNOSTICO

1. Anamnesis .....

1.1 Historia general .....

.....

1.2 Historia del diente .....

.....

1.3 Historia dolorosa .....

.....

2. Exploración .....

2.1 Exploración general .....

.....

2.2 Vitalómetro: calor .....

Frio .....

.....

Eléctrica .....

.....

2.3 Interpretación Rx .....

.....

3. Diagnóstico .....

3.1 Diagnóstico etiopatogénico .....

.....

3.2 Diagnóstico provisional ..

.....

3.3 Diagnóstico definitivo ...

.....

4. Observaciones .....

.....

.....

TRATAMIENTO

5.1 Plan de tratamiento.....

.....

5.2 Morfología pulpar y de los conduc-

tos.....

.....

5.3 Longitud de los conductos.....

.....

5.4 Anchura congénita (No. del instru-

mento de mayor calibre usado .....

.....

6.1 Obturación (técnica y material em-

pleado) .....

.....

6.2 No. de los conos principales .....

.....

7.1 Restauración proyectada.....

.....

7.2 Restauración insertada .....

..... fecha .....

8. Observaciones .....

.....

.....

TERAPEUTICA Y EVOLUCION

Fecha de asistencia	Descripción del tratamiento y de la evaluación	cultivo
.....	.....	.....
.....	.....	.....

C A P I T U L O   I I I

P A T O L O G I A   P U L P A R

## PATOLOGIA PULPAR

### ETIOLOGIA Y PATOGENIA

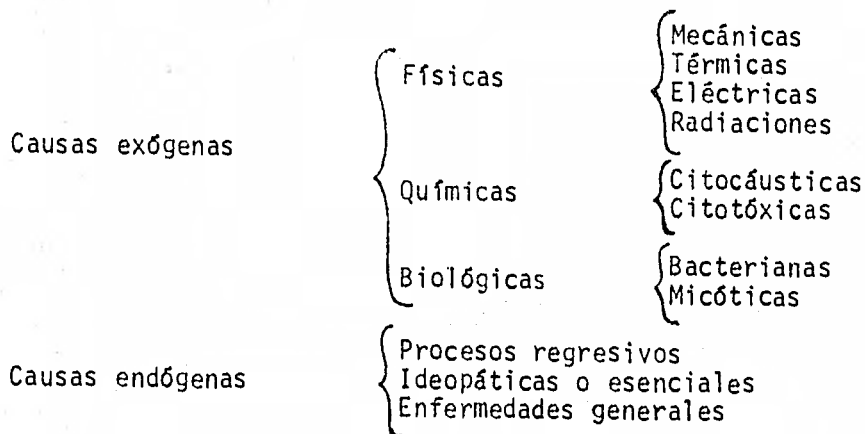
La pulpa dental se encuentra extraordinariamente bien protegida dentro de las rígidas paredes dentinarias que la rodean y su tejido conjuntivo muy rico en vasos posee una capacidad de adaptación y defensa excelente. De no producirse una lesión en la continuidad del esmalte y la dentina, como lo son la caries o una fractura, o a nivel apical involucrando la nutrición pulpar, como acontece en un traumatismo o profunda bolsa periodontal, la pulpa sólo se enferma excepcionalmente.

El conocimiento de las distintas causas que pueden ocasionar una lesión pulpar -Etiología pulpar- y el mecanismo de la producción y desarrollo de las enfermedades pulpares -Patogenia o Patogenia pulpar-, son básicos en Endodoncia por dos motivos:

- Para en cada caso individual llegar a un diagnóstico etiopatogénico.
- Para que una vez conocida apliquemos estos conocimientos en Endodoncia Preventiva.

#### ETIOLOGIA:

Las causas de enfermedades, agentes patógenos, bien sean determinantes (principales o específicas) o accesorias, pueden tener un origen exterior -causas exógenas- o bien provenir de estados o disposiciones especiales del organismo -causas endógenas-. Aplicando la clasificación más conocida de Patología General a la Etiología endodóntica, el conjunto de causas que producen lesión pulpar se pueden resumir en el siguiente cuadro:



-Causas exógenas físicas.- Entre las mecánicas destacan los diversos traumatismos del más variado origen, el trabajo odontológico en lo que respecta al instrumental empleado y los cambios barométricos.

Entre las térmicas y siendo el hombre quizás ser que ingiere alimentos oscilantes entre los 0° y 55°, el calor y el frío podrán molestar ocasionalmente, pero gracias al caparazón de esmalte y dentina que posee la

pulpa, las variaciones de temperatura son mínimas en el diente sano y -- cuando llega a límites dañinos, el dolor producido hace que se movilizara el alimento caliente o frío que hostigaba.

Por el contrario, cuando existe caries profunda, superficies de dentina fracturada, amplias obturaciones metálicas sin bases o hiperestesia dentinal, los cambios térmicos producirán dolor y podrán ser considerados como causas accesorias.

Es durante el trabajo odontológico cuando el calor puede ser nocivo para la pulpa dentaria, especialmente el producido con el empleo de instrumentos rotatorios o materiales de obturación que generan calor.

Entre las eléctricas, las corrientes galvánicas generadas entre dos obturaciones metálicas o entre una obturación metálica y un puente fijo o móvil de la misma boca, pueden producir también reacción y lesión -- pulpar.

Los rayos Roentgen pueden causar necrosis de los odontoblastos y otras células pulpares en aquellos pacientes sometidos a roentgenterapia por tumores malignos de la cavidad bucal.

-Causas exógenas químicas.- La acción citocáustica de algunos fármacos antisépticos y obturantes -alcohol, cloroformo, fenol, nitrato de -- plata, etc...- y de materiales de obturación -silicatos y resinas acrílicas autopolimerizables-, crea comunmente lesiones pulpares irreversibles.

-Causas exógenas biológicas.- Entre los gérmenes patógenos que producen con más frecuencia infecciones pulpares se encuentran los estreptococos alfa y gamma y el estafilococo dorado. También se han encontrado hongos de los géneros Candida y Actinomyces.

#### PATOGENIA:

Como se ha indicado antes, el conocimiento de la Patogenia, o sea -- del mecanismo de producción y desarrollo de una enfermedad pulpar, como conflicto entre la causa o causas por un lado y la pulpa con su potencialidad de defensa y reparación por el otro, da una idea cabal del problema y ayuda a establecer las normas de protección pulpar en la Endodoncia Preventiva.

Durante los últimos años al factor iatrogénico, como causa de lesión pulpar, se le ha dado gran importancia.

Los otros tres factores a considerar y que con el anterior formarán los cuatro grupos en que se dividirá el mecanismo de acción son: infección por invasión de la pulpa por gérmenes vivos y sus toxinas, traumatismos diversos y generales e idiopáticos.

## MECANISMO DE PRODUCCION DE LAS LESIONES PULPARES

Infección por invasión de germen vivos	<ul style="list-style-type: none"> <li>A través de la caries.</li> <li>A través de fracturas, fisuras y otros traumas.</li> <li>A través de fisuras distróficas.</li> <li>Por vía apical y periodontal (en paradenciopatías).</li> <li>Por anacoresis (hematógena).</li> </ul>
Traumatismos con lesión vascular y posible infección	<ul style="list-style-type: none"> <li>Fractura coronaria o radicular.</li> <li>Sufusión sin fractura.</li> <li>Lesión vascular a nivel apical (subluxación, luxación y avulsión).</li> <li>Crónica (Hábitos, bruxismo, abrasión y atrición).</li> <li>Cambios barométricos.</li> </ul>
Iatrogenia	<ul style="list-style-type: none"> <li>Extirpación intencional o terapéutica.</li> <li>Preparación de cavidades en Odontología Operativa.</li> <li>Preparación de bases o muñones para Coronas y Puentes.</li> <li>Restauración de operatoria y de Coronas y Puentes.</li> <li>Por trabajo clínico de otras especialidades (Ortodoncia, Periodoncia, Otorrinolaringología, Cirugía).</li> <li>Uso de fármacos antisépticos o desensibilizantes.</li> <li>Materiales de Obturación.</li> </ul>
Generales	<ul style="list-style-type: none"> <li>Procesos regresivos (edad, etc...)</li> <li>Idiopáticos o esenciales.</li> <li>Enfermedades generales.</li> </ul>

## PATOLOGIA PULPAR Y PERIAPICAL

Cuando la pulpa dentaria percibe la presencia de un irritante, reacciona con la especificidad propia del tejido conjuntivo y cada una de sus cuatro funciones (nutricia, sensorial, defensiva y formadora de dentina), se adapta primero y a medida de la necesidad, se opone después, organizándose para resolver favorablemente la leve lesión o disfunción producida por el irritante.

Si el irritante o causa ha producido una lesión grave, o subsiste mucho tiempo, la reacción pulpar es más violenta y dramática, y al no poderse adaptar a la nueva situación creada por la agresión, intentan al menos una resistencia larga y pasiva pasando a la cronicidad; si no lo consigue, se produce una rápida necrosis y aunque logre el estado crónico, la necrosis llegará también fatalmente al cabo de un lapso más o me-

mos largo.

La intervención del odontólogo en el conflicto que se presenta entre el agente o causa morbosa por un lado y la integridad anatómica y funcional pulpar por el otro, no solamente significa en muchos casos la eliminación de la causa productora de la lesión, sino la ayuda básica y decisiva que permite una resolución favorable del proceso y una reparación total.

La historia natural de las enfermedades pulpares es un proceso dinámico que en cada caso implica la intervención de factores diversos como la etiopatogenia, lugar y características de la lesión y la edad del diente afectado.

Basandose en trabajos realizados por diversos autores se ha preferido la siguiente clasificación de enfermedades pulpares y periapicales:

- a) Pulpa intacta, con lesiones traumáticas de los tejidos duros del diente.
- b) Pulpitis aguda, producida en la preparación de operatoria, prótesis y traumatismos.
- c) Pulpitis transicional o incipiente.
- d) Pulpitis crónica parcial.
- e) Pulpitis crónica total.
- f) Pulposis.
- g) Necrosis pulpar.

A esta clasificación habrá que añadir la de las enfermedades propias del diente sin pulpa viva:

- a) Periodontitis apical aguda.
- b) Absceso alveolar agudo.
- c) Absceso alveolar crónico.
- d) Granuloma periapical.
- e) Quiste radicular o paradentario.

Estas clasificaciones no obtan para que en el momento de instituir una terapéutica se considere cuando el proceso pulpar es reversible y cuando no lo es:

#### DIAGNOSTICO

#### TERAPEUTICA

Reversible	{ <ul style="list-style-type: none"> <li>Pulpa intacta.</li> <li>Pulpa atrofica(pulposis).</li> <li>Pulpitis aguda.</li> <li>Pulpitis transicional o incipiente.</li> <li>Pulpitis crónica parcial sin necrosis (hiperplástica).</li> </ul>	{ <ul style="list-style-type: none"> <li>Protección y conservación de la pulpa.</li> </ul>
------------	---	--

## DIAGNOSTICO

## TERAPEUTICA

Irreversible.	{ <ul style="list-style-type: none"> <li>Pulpitis crónica parcial con necrosis parcial.</li> <li>Pulpitis crónica total.</li> <li>Agudización de pulpitis crónica.</li> <li>Reabsorción dentinaria interna (pulpitis).</li> </ul>	{ <ul style="list-style-type: none"> <li>Pulpectomía total - y obturación de conductos.</li> </ul>

## PATOLOGIA PULPAR:

-Pulpitis intacta-

Sintomatología: Hipersensibilidad al frío, al calor y a las pruebas eléctricas.

Esta ocurre cuando se fractura la corona teniendo la pulpa intacta y ésta afecta esmalte y dentina.

Tratamiento: Recubrimiento pulpar indirecto.

-Pulpitis aguda-

Etiología: Lesión iatrogénica, traumatismo musculares cercanos a la pulpa y a la aplicación de ciertos fármacos y materiales de obturación.

Sintomatología: Dolor al frío, calor, alimentos hipertónicos, roce de alimentos.

Diferenciación: El dolor aunque intenso es siempre provocado y cesa segundos después de eliminar la causa.

Tratamiento: Recubrimiento pulpar indirecto. Cuando la causa sea un material de obturación se elimina inmediatamente.

-Pulpitis transicional-

Etiología: Caries profunda, abrasión, trauma oclusal, etc...

Diferenciación: Dolor provocado por líquidos fríos, presión de alimentos, este dolor cesa totalmente tras disminuir en forma gradual al cabo de un minuto es una inflamación insipiente de la pulpa con aumento del volumen sanguíneo. El dolor "siempre" es provocado por estímulos externos, en caso de que sea producido por trauma oclusal la hiperemia es de corta duración y cesa poco después de eliminar el estímulo que lo produjo y es el síntoma clásico que diferencia a la pulpitis transicional de la pulpitis crónica en la cual el dolor es espontáneo o provocado y puede durar varios minutos o segundos.

Tratamiento: Eliminar la causa y en caso de cavidades recubrimiento indirecto.

-Pulpitis crónica parcial-

Es la entidad nosológica más importante en la endodoncia por ser el límite de la reversibilidad pulpar.

Síntomas: Puede variar de acuerdo a los siguientes factores

a) Drenaje, es decir comunicación cámara pulpar cavidad oral.

- b) Edad del diente (diente joven mayor vascularización mejor nutrición síntomas más intensos.
- c) Zona pulpar involucrada.
- d) Tipo de inflamación, el dolor es más intenso cuando se produce agudización de cualquier tipo de pulpitis.

Diferenciación: El diente puede ser sensible a la percusión y presentar ligera movilidad, cuando la pulpitis crónica parcial es sin necrosis las pruebas térmicas responden al frío y el calor pero en estados más avanzados el frío puede aliviar el dolor.

Tratamiento: Pulpectomía total. Cuando el dolor es provocado y desaparece una vez eliminado el estímulo que lo provoca breve tiempo hasta un minuto lo más probable es que el proceso sea reversible, pero cuando existe historia dolorosa y el dolor no cesa al eliminar el estímulo lo más probable es que se trate de un proceso irreversible.

#### A) Pulpitis Crónica ulcerosa.

Es la ulceración de la pulpa expuesta, el dolor no existe o es pequeño, se requiere más calor y más frío para obtener respuesta.

Tratamiento: Pulpectomía total.

#### B) Pulpitis crónica hiperplástica:

Es una variedad de la anterior en la que al aumentar el tejido de granulación de la pulpa expuesta se forma un polipo que puede ocupar parte de la cavidad, el dolor no existe.

Tratamiento: Aunque se acostumbra la pulpectomía muchos autores recomiendan la pulpotomía.

#### -Pulpitis crónica total-

La inflamación alcanza toda la pulpa existiendo necrosis en la cámara pulpar ocasionalmente tejido de granulación en la pulpa radicular.

Sintomatología: Dolor localizado, pulsatil característico de los procesos supurativos pudiendo exacerbarse con el calor y disminuir con el frío, la intensidad puede ser variable y disminuye al establecer drenaje, el diente puede estar sensible a la palpación y a la percusión y haber cierta movilidad síntoma que puede ir aumentando a medida que la necrosis se hace total y empieza la invasión pulpar.

Tratamiento: Pulpectomía total, de emergencia establecer drenaje.

#### -Pulposis-

Se refiere a todos los procesos pulpares no infecciosos llamados también estados degenerativos o distróficos.

Etiología: Principalmente ideopática, traumatismo, caries, hipofunción, etc...

#### Ejemplos:

- a.- Adiposa o hialina
- b.- Atrofia pulpar
- c.- Calcificación pulpar
- d.- Cálculos pulpares
- e.- Reabsorción dentinaria interna
- f.- Reabsorción cemento-dentinaria externa
- Necrosis-

Es la muerte de la pulpa con cese de todo metabolismo y por lo tanto de toda capacidad de reaccionar. Se llama necrosis cuando la muerte es rápida y aséptica.



## A) Necrobiosis:

Cuando se produce lentamente como resultado de un proceso degenerativo o atrofia.

## B) Gangrena:

Cuando la necrosis es seguida por la invasión de microorganismos, - la causa principal es la invasión microbiana por caries profunda, pulpitis o traumatismos, procesos periodontales, etc...

Existe coloración parda o gris después de la traslucidez, no hay -- respuesta eléctrica, ni al calor, ni al frío, puede haber dolor a la percusión vertical y a la masticación.

Tratamiento: Pulpectomía.

## PATOLOGIAS PERIAPICALES

## -Periodontitis periapical aguda-

Es la inflamación periodontal producida por la invasión a través del foramen apical de los microorganismos, procedente de una pulpitis o gangrena pulpar.

Sintomatología: Ligera movilidad e intenso dolor a la percusión, - el dolor puede hacerse insoportable al ocluir el diente o rosarlo inclusive con la lengua.

Tratamiento: De urgencia se establece una comunicación pulpa - cavidad oral para el drenado. Posteriormente se hace la pulpectomía total.

## -Absceso alveolar agudo-

Es la forma de una colección purulenta en el hueso alveolar a nivel del foramen apical como consecuencia de una pulpitis o gangrena pulpar - el dolor leve e incidiendo al principio, se torna después intenso, violento y puzatil, acompañado de tumefacción dolorosa. La periodontitis es - síntoma que no falta lo mismo que el aumento de movilidad y ligera extrusión. Pasada la fase aguda del absceso alveolar puede evolucionar hacia la cronicidad en forma de absceso crónico con o sin fístula.

## -Absceso alveolar crónico-

Es la evolución más común del absceso alveolar agudo y puede presentarse en dientes con tratamiento endodóntico irregular o defectuoso.

Puede ser asintomático, de no reagudizarse el proceso muchas veces se acompaña de fístula,

Tratamiento: Generalmente basta con la conductoterapia para lograr una buena osteogénesis y la completa reparación.

## -Granuloma periapical-

Es la formación de un tejido de granulación que prolifera en continuidad con el periodonto como reacción de hueso alveolar para bloquear - el foramen apical de un diente necrótico y oponerse a las irritaciones - causadas por los microorganismos contenidos en el conducto.

Por lo general es asintomático pero puede agudizarse con mayor o menor intensidad.

Tratamiento: Conductoterapia y pulpectomía total.

## -Quiste radicular o paradentario-

Se forma a partir de un diente con pulpa necrótica con periodontitis apical crónica o granuloma que estimulando los restos epiteliales de Malassez o la vaina de Hertwig van creando una cavidad quística de lenta

evolución.

A la inspección se encontrará un diente con pulpa necrótica y en ocasiones un diente tratado endodónticamente de manera incorrecta,

Tratamiento: Una vez eliminado el factor irritativo que supone una pulpa necrótica, mediante un tratamiento correcto, el quiste puede involucionar y desaparecer lentamente, en todo caso si en seis meses o un año después continua igual se podrá recurrir a la cirugía complementaria.

C A P I T U L O I V

I N S T R U M E N T A L Y E S T E R I L I Z A C I O N

## INSTRUMENTAL Y ESTERILIZACION

El instrumental ocupa un lugar preponderante en la técnica minuciosa del tratamiento endodóntico. Aunque algunos casos la pericia del operador reemplaza con éxito la falta de algún instrumento, en general, la técnica operatoria se desarrolla con mayor rapidez y precisión cuando se tiene al alcance todos los elementos necesarios.

Cada caso de la intervención endodóntica requiere un instrumental determinado, esterilizado y distribuido especialmente, para su mejor uso y conservación.

### INSTRUMENTAL PARA DIAGNOSTICO:

Un espejo, una pinza para algodón y un explorador constituyen el instrumental esencial para el diagnóstico.

Para el diagnóstico del estado pulpar y periapical utilizamos lámpara de trasiluminación, el pulpómetro y elementos apropiados para la aplicación de frío y calor con la intensidad deseada.

La radiografía intraoral, complemento esencial para el diagnóstico requiere para su obtención, además de aparato de rayos X, una adecuada cámara oscura que permita el revelado inmediato.

### INSTRUMENTAL PARA ANESTESIA:

Para anestesiar la pulpa se utiliza, casi exclusivamente, jeringas enteramente metálicas, con cartuchos apropiados que contienen soluciones anestésicas diversas. Se utilizarán agujas de distintos largos y espesores con portaagujas rectos o acodados. Se utilizan también pulverizadores, pomadas y apósitos para la anestesia de superficies, antisépticos, pequeños trozos de gasa y bolitas de algodón.

### INSTRUMENTAL PARA AISLAR EL CAMPO OPERATORIO:

Toda intervención endodóntica se hará aislando el diente mediante el empleo de grapas y dique de goma. De esta manera las normas de asepsia podrán ser aplicadas en toda su extensión, además de evitar accidentes penosos como la lesión gingival por cáusticos o la caída en la vía respiratoria y digestiva de instrumentos para conductos y se trabajará con exclusión absoluta de la humedad bucal.

El trabajo endodóntico se hace así más rápido, cómodo y eficiente evitando falsas contaminaciones del medio de cultivo y en ningún momento los dedos del operador, sus instrumentos o los fármacos usados tomarán contacto con los tejidos blandos u otros dientes de la boca.

El paciente podrá quizás extrañarse al principio, pero al terminar el tratamiento reconocerá que con el dique de goma se encuentran más cómodos y se sienten más seguros, mostrándose el paciente satisfecho al conocer el porque el uso del sistema de aislamiento aséptico y protector.

La aplicación del dique de goma, exige una especial atención de los dientes y encía correspondientes a la región donde se va a colocar. No solamente se eliminan todas las caries existentes en el diente a intervenir y en los proximales obturándolas con cemento de oxifosfato de zinc, sino se pulirán o eliminarán los puntos de contacto para mejor ajuste del dique. También se hará una tartrectomía al menos en la región cervi

cal donde tenga que colocarse la grapa.

La goma para dique se adquiere en rollos de distintos largos y grosor, los de 12 a 15 cm. de ancho y de espesor mediano son los más utilizados se presentan también en trozos de aproximadamente 14 por 12 cm. -- Pueden utilizarse indistintamente la goma de color claro u obscuro.

El perforador es el instrumento que se utiliza para efectuar agujeros circulares en la goma para dique. Se asemeja a un alicate, uno de cuyos brazos termina en un punzón, y el otro en un disco con perforaciones de distintos tamaños, que pueden enfrentarse al punzón según las necesidades del caso. Al juntar los brazos del instrumento, el punzón oprime la goma contra el agujero elegido perforándolo.

Las grapas son pequeños instrumentos, de distintas formas y tamaños destinados a ajustar la goma para dique en el cuello de los dientes y mantenerla en posición. Consta de un arco metálico, con dos pequeñas ramas horizontales de formas semejantes a los bocados de las pinzas para exodoncia. Estas ramas, que pueden prolongarse lateralmente con aletas, pasan por las caras de los dientes y se adaptan en el cuello de los mismos, gracias a la acción del arco elástico que los une. Las aletas se apoyan sobre la goma para lograr un campo operatorio más cómodo. La mayoría de las grapas presentan una perforación en cada una de sus ramas donde se introducen los extremos del portagrapas.

El portagrapas es un instrumento en forma de pinza para aprehender las grapas y ajustarlas a los cuellos de los dientes. Los brazos de este instrumento presenta, en cada uno de sus extremos, una pequeña prolongación perpendicular a su eje mayor, con una leve depresión donde alcanza la rama horizontal de la grapa.

El porta-dique es un instrumento sencillo que se utiliza para mantener tensa la goma en la posición deseada.

En la actualidad el más utilizado es el arco de Young.

El porta dique de Young está constituido por un marco metálico en forma de U, abierta en su parte superior, y con pequeñas espigas soldadas a su alrededor para ajustar la goma en tensión. Dos pequeños botones metálicos a los costados del arco permiten mantener el hilo de las ligaduras.

El hilo de seda encerado se utiliza para efectuar la ligadura de los dientes aislados por la goma, impidiendo que ésta se desplace sobre la corona del diente.

#### INSTRUMENTAL PARA LA PREPARACION QUIRURGICA:

El instrumental empleado para la preparación de la cavidad de la caries y para apertura de la cámara pulpar y rectificación de sus paredes comprende los instrumentos de mano y los accionados por el torno. Estos instrumentos accionados mecánicamente incluyen las piedras de diamante y las fresas de acero o carburo tungsteno.

Con el fin de facilitar el acceso a la cámara pulpar mejorando la visibilidad del campo operatorio, se utilizan con el torno, fresas para ángulo extralargo y de tallo fino.

Para la rectificación de las paredes de la cámara pulpar pueden utilizarse fresas troncocónicas, de extremo inactivo para evitar la formación de escalones en el piso de la misma.

Durante la intervención endodóntica se utiliza repetidamente la jeringa de aire comprimido de la unidad dental. Para purificar el aire -- proyectado sobre el campo operatorio se aconseja colocar un antiséptico en el filtro que corrientemente está entre el compresor y la jeringa, o bien colocar algodón esterilizado en la misma jeringa antes del pico de salida del aire.

Para el lavado de la cavidad y la irrigación de la cámara y de los conductos se utiliza una jeringa de vidrio con aguja acodada de extremo-romo.

Los aspiradores de polvo y líquido, cuyo uso está generalizado en endodoncia, constituyen un complemento esencial de la irrigación.

El más práctico tiene el aspecto de un atomizador y, se conecta en la jeringa de aire comprimido de la unidad.

Para localizar y ensanchar la entrada de los conductos radiculares se utilizan exploradores, sondas, fresas e instrumentos fabricados especialmente para tal efecto.

Las sondas exploradoras de distinto calibre, se emplean para buscar la accesibilidad a lo largo del conducto.

Si la entrada del conducto es muy estrecha o está calcificada, pueden utilizarse pequeños instrumentos de mano que ensanchan la entrada -- del conducto en forma de embudo a fin de permitir el paso de sondas o tiranervios. Pueden emplearse también fresas en forma de pimpollo con -- vástago flexible.

Los tiranervios o extirpadores de pulpa son pequeños instrumentos -- barbados o lenguetas retentivas donde queda aprisionado el filete radicular. Se obtiene en distintos calibres para ser utilizados de acuerdo -- con la amplitud del conducto.

Los tiranervios largos se emplean especialmente en dientes anteriores, ubicados en mangos semejantes a los de las sondas. Los cortos, que son los más prácticos vienen ya con un pequeño mangito unidos a la parte activa.

El acero de estos instrumentos debe ser de excelente calidad, ofrecer resistencia a la torsión y tener discreta flexibilidad para adaptarse a las curvas del conducto.

Las barbas de los tiranervios pierden rápidamente su filo y poder -- retentivo, por lo que es aconsejable utilizarlos para una sola extirpación pulpar.

Existen en el comercio extirpadores con aletas cortantes sólo en el extremo del instrumento. Se utilizan para eliminar restos pulpares de -- la parte apical del conducto.

Los instrumentos clásicos empleados para la preparación quirúrgica de los conductos radiculares son los escariadores y las limas.

Las limas para conductos son instrumentos destinados especialmente para el alisado de sus paredes, aunque contribuyen también a su ensanchamiento. Se fabrican doblando un vástago cuadrangular en forma de espiral más cerrada que la de los escariadores, con su extremo terminado en punta aguda y cortante.

Trabajan por impulsión, rotación y tracción. Se utilizan a mano, -- y se obtienen en los mismos largos y espesores que los escariadores.

Los escariadores o ensanchadores de conductos radiculares son intru

mentos en forma de espiral ligeramente ahusados, cuyos bordes y extremos, agudos y cortantes, trabajan por impulsión y rotación. Se fabrican doblando un vástago triangular de acero al carbono o acero inoxidable.

Tanto las limas como los escariadores o ensanchadores se fabrican, hasta hace pocos años, exclusivamente en medidas convencionales que, en la práctica, resultan generalmente arbitrarias. Actualmente se pueden obtener, de distintos fabricantes, limas y escariadores estandarizados, con comprobación de sus medidas y progresión controlada en el aumento de sus espesores.

La numeración de los instrumentos estandarizados no es arbitraria, sino que corresponde al diámetro del extremo de su parte activa expresado en décimas de milímetro. El número 10, por ejemplo, es el primero de la serie estandarizada, que corresponde aproximadamente al 00 ó 0 de la serie convencional, tiene en el extremo de sus hojas cortantes un diámetro de 0.1 mm.

El espesor de cada escariador o lima aumenta progresivamente desde su extremo hasta la unión de la parte cortante con el vástago que, en este lugar, tiene un diámetro 0.3 mm. mayor que el de dicho extremo, cualquiera sea el instrumento de la serie.

Desde el 10 al 60 los números aumentan de 5 en 5, con un acrecentamiento de espesor de 0.05mm. entre un instrumento y el que le sigue, a cualquier altura de su parte cortante. Del 60 al 180, los instrumentos aumentan progresivamente 0.1 mm. Por lo tanto, el escariador o la lima de mayor espesor, que es el número 180, tiene en su extremo un diámetro de 1.8 mm. y en la unión de su parte cortante con el vástago, un diámetro de 2.1 mm.

En el cuadro puede apreciarse el número y medida de los instrumentos estandarizados, (pag.29).

Los instrumentos estandarizados se fabrican en distintos largos -- (19 a 13 mm.) pero la parte activa tiene una longitud constante de 16 mm. Se obtienen de mango corto, para los dientes posteriores y anteriores inferiores, y de mango largo, para los dientes anteriores superiores.

Además de los escariadores y limas, convencionales y estandarizados, se utilizan corrientemente en la preparación quirúrgica de los conductos, las limas escofinas ideadas por Hedstrom (1927). En su parte cortante presenta una espiral en forma de embudo invertido y superpuesto. Se obtienen con mango corto y largo numerados del 0 al 12. Las de mango largo se proveen rectas y acodadas.

Para los instrumentos estandarizados algunas fábricas poseen topes plásticos de distinta altura que se fijan en el mango, y permiten controlar la profundidad de acción del instrumento dentro del conducto.

Número del instrumento estandarizado.	Diámetro en el extremo	Diámetro en la unión de la parte -- cortante -- con el vástago	Número aproximado del instrumento convencional-correspond	Color
8	0.08 mm	0.38 mm	00	Gris
10	0.1 "	0.4 "	0	Violeta
15	0.15 "	0.45 "	1	Blanco
20	0.2 "	0.5 "	2	Amarillo
25	0.25 "	0.55 "	3	Rojo
30	0.3 "	0.6 "	4	Azul
35	0.35 "	0.65 "	-	Verde
40	0.4 "	0.7 "	5	Negro
45	0.45 "	0.75 "	-	Blanco
50	0.5 "	0.8 "	6	Amarillo
55	0.55 "	0.85 "	-	Rojo
60	0.6 "	0.9 "	7	Azul
70	0.7 "	1 "	8	Verde
80	0.8 "	1.1 "	9	Negro
90	0.9 "	1.2 "	10	Blanco
100	1 "	1.3 "	11	Amarillo
110	1.1 "	1.4 "	-	Rojo
120	1.2 "	1.5 "	12	Azul
130	1.3 "	1.6 "	-	Verde
140	1.4 "	1.7 "	-	Negro
150	1.5 "	1.8 "	-	
160	1.6 "	1.9 "	-	
170	1.7 "	2 "	-	
180	1.8 "	2.1 "	-	

#### INSTRUMENTAL PARA LA OBTURACION:

El instrumental que se utiliza para la obturación de conductos radiculares varía de acuerdo con el material y técnica operatoria que se aplica que.

Cuando se deshidratan las paredes del conducto antes de su obturación, se utiliza la jeringa de aire comprimido de la unidad o el secador de conductos. Este instrumento consta de una aguja de plata flexible, unida por una esfera de cobre a un vástago, que termina en un pequeño mango de material aislante. Calentando a la llama la esfera de cobre, el calor se transmite al alambre de plata que, introducido en el conducto, dehidrata las paredes dentinarias.

Las pinzas portaconos son similares a las utilizadas para algodón con la diferencia de que en sus bocados tienen una canaleta interna para alojar la parte más gruesa del cono de gutapercha, con lo cual se facilita su transporte hasta la entrada del conducto.

Los alicates o pinzas especiales para conos de plata toleran mayor-



presión y ajuste en la unión de sus bocados. Son de construcción más sólida que las pinzas para conos de gutapercha y se fabrican en varios modelos. Se usan también para retirar del conducto conos de plata o instrumentos fracturados, cuando éstos pueden ser aprehendidos por su extremo.

Los obturadores ideados por Lentulo (1928) son instrumentos para tornos en forma de espiral invertido que, girando a baja velocidad, depositan la pasta obturante dentro del conducto.

Los atacadores para conductos son instrumentos que se utilizan para comprimir los conos de gutapercha dentro del conducto. Son vástagos lisos de corte transversal circular, unidos a un mango. Su extremo termina en una superficie también lisa que forma ángulo recto con el vástago. Se obtienen rectos y acodados en distintos espesores, para las necesidades de cada caso.

Los espaciadores son vástagos lisos y acodados de forma cónica, terminados en una punta aguda que, al ser introducida entre los conos de gutapercha colocados en el conducto y las paredes del mismo, permite obtener espacio para nuevos conos. Están unidos a un mango, en forma similar a los atacadores de conductos.

Las pastas y cementos de obturación se extienden o preparan sobre una loseta especial, con la ayuda de una espátula flexible de acero inoxidable.

Los conos de gutapercha y de plata se obtienen en el comercio en medidas arbitrarias y convencionales estandarizadas.

#### ESTERILIZACION DEL INSTRUMENTAL:

La esterilización es un proceso mediante el cual se destruyen o matan los gérmenes contenidos en un objeto o lugar.

La esterilización en Endodoncia es una necesidad quirúrgica para evitar la contaminación de la cavidad pulpar y la de los conductos radiculares y para que la interpretación o lectura de los cultivos tenga valor.

El instrumental antes descrito debe ser esterilizado antes de su utilización. Los métodos conocidos para tal efecto, correctamente aplicados, dan resultado uniforme; sin embargo, las características especiales de los numerosos y generalmente pequeños instrumentos empleados en endodoncia, obligan a esterilizarlos de distintas maneras para su mejor distribución y conservación.

Cualquiera que sea el método empleado, no debe olvidarse que la limpieza y eliminación previa de todos los restos que pudieron quedar depositados sobre la superficie del instrumento, son tan importantes como su esterilización propiamente dicha.

Si bien el instrumental común se cepilla con agua y jabón o detergente, los pequeños instrumentos requieren un cuidado especial para no dañar su filo y flexibilidad.

-Ebullición.- La esterilización del instrumental por el agua en ebullición es sencillo y está al alcance de todos. Los instrumentos deben sumergirse completamente en el agua y ésta debe hervir de veinte minutos a media hora. El instrumental se retira caliente, en gasas o cubetas esterilizadas, y se le cubre para preservarlo del aire. Resulta-

incómodo secar y distribuir en cajas los pequeños instrumentos así esterilizados, que con el tiempo se oxidan y deterioran. Puede agregarse al agua agentes químicos que evitan la formación de óxido.

- Calor seco.- El instrumental se coloca en cajas dentro de una estufa para aire caliente y se hace ascender la temperatura interior  $160^{\circ}\text{C}$ , la cual debe permanecer entre treinta y cuarenta minutos.

Se deja enfriar la estufa antes de retirar las cajas, para evitar que los pequeños instrumentos puedan sufrir alguna variación en su temple.

Las bolitas y mechas de algodón y los conos de papel deben colocarse en las cajas en cantidades necesarias para una o dos intervenciones, pues su esterilización repetida al calor seco las quema y deteriora.

-Calor húmedo a presión.- El calor húmedo a presión es uno de los medios más seguros de esterilización y muy utilizado para el instrumental de cirugía mayor, gasas, algodón, compresas, etc...

Este método de esterilización no resulta cómodo para el pequeño instrumental de endodoncia.

-Agentes químicos.- El método de esterilización de los instrumentos por inmersión en soluciones antisépticas a temperatura ambiente, rinde resultados satisfactorios si se lo aplica correctamente.

Cuando el antiséptico utilizado es irritante para los tejidos vivos, debe ser eliminado de los instrumentos antes de su empleo sumergiéndolos repetidamente en alcohol. Debe evitarse también que la solución utilizada para la esterilización oxide el instrumental.

El método de esterilización por la acción de antisépticos líquidos o volátiles resulta útil para esterilizar instrumentos y materiales que se deterioren con la acción del calor.

-Esterilización rápida.- La esterilización rápida se utiliza generalmente en los casos de emergencia y resulta aplicable a determinados instrumentos y materiales.

El flameado, previa inmersión en alcohol, se emplea frecuentemente para la desinfección de la parte activa de los instrumentos de mano, como cucharitas, exploradores, atacadores, pinzas para algodón, etc...

C A P I T U L O V

PROTECCIONES PULPARES

## PROTECCIONES PULPARES

La preocupación de todo odontólogo debería estar encaminada a mantener, y conservar la vitalidad y salud de la pulpa dental. Pues esto es uno de los aspectos preventivos más importantes para preservar las piezas dentales.

Es importante que el odontólogo observe, registre y trate todas las lesiones cariosas incipientes lo más pronto posible. Cuando se inicia el proceso carioso el odontólogo debe proceder a preparar y obturar la cavidad para prevenir así la lesión cariosa. Así pues la estructura dental estaría adecuadamente soportada, la pulpa permanecerá intacta y el tiempo del tratamiento sería considerablemente corto. De lo contrario la gravedad de una caries dental acarrearía ciertas complicaciones que debe afrontar el profesional que intenta la restauración del diente. Uno de los problemas más frecuentemente observados dentro de la práctica odontológica es la presencia de dientes muy destruidos por la caries.

La restauración y conservación de tales dientes se ve impedida a menudo, por la proximidad del proceso carioso a la pulpa. En algunos casos la caries ya se ha extendido a la cámara pulpar provocando la inflamación o necrosis del tejido pulpar. En estos casos la remoción de la caries determina la exposición de uno o más puntos de la pulpa.

Ante todas estas situaciones el odontólogo se ve en la necesidad de recurrir a las protecciones pulpares.

### PROTECCION PULPAR INDIRECTA

La protección pulpar indirecta es un procedimiento que consiste en la eliminación de caries superficial de la lesión sin llegar a hacer una comunicación franca, para posteriormente sellar la cavidad con un agente germicida.

Además la protección pulpar tiene como propósito preservar la salud de la pulpa cubierta por una capa de dentina de espesor variable. Esta dentina puede estar sana o bien descalcificada o contaminada.

-Indicaciones-

Historia del dolor:

-No extremo, no palpitante, no penetrante.

-Sin dolor nocturno.

- Ausencia del dolor asociado a las comidas.

Exámen clínico:

-Movilidad normal.

-Apariencia normal de los tejidos gingivales.

- Coloración normal del diente.

Rx:

-Lámina dura normal.

-Lámina periodontal normal.

-Ausencia de radiolucidez interradicular.

-Lesión cariosa con probabilidad de exposición pulpar.

-Contraindicaciones-

Historia del dolor:

-Dolor agudo, penetrante.

-Prolongado dolor nocturno.

Exámen clínico:

-Lesión cariosa grande y movilidad extrema.

-Exposición definitiva.

Rx:

-Lámina dura anormal.

-Presencia de radiolucidez interradicular.

-Cuando hay dudas con respecto al estado de salud de la pulpa.

-Materiales-

La gran mayoría de substancias que se utilizan para la desinfección de la dentina, aislamiento pulpar y obturación definitiva son en alguna medida irritantes para la pulpa. Sin embargo se ha estudiado que cuando se realiza una protección pulpar oportunamente así como la adecuada restauración del diente permite mantener la salud de la pulpa y restablecer la función estética y masticatoria de los dientes tratados.

Dentro de los materiales de protección pulpar más utilizados actualmente tenemos los siguientes: Algunos de ellos ofrecen ventajas específicas en su aplicación, de acuerdo con la profundidad de la cavidad y el estado de la dentina remanente.

Cemento de fosfato de zinc.- Es un excelente material de aislamiento pulpar para los casos en los cuales la pulpa quede cubierta por lo menos con la mitad de su espesor sana. Constituye un material adhesivo y resistente a la compresión y una base firme para la obturación definitiva.

No debe colocarse directamente sobre el piso de una cavidad profunda, muy vecina a la pulpa, porque puede dañarla seriamente por la reacción ácida producida durante su preparación. Este cemento debe prepararse espeso para la protección indirecta, a fin de disminuir la irritación pulpar.

Oxido de zinc-eugenol.- Es un excelente protector pulpar colocado sobre la dentina en cavidades que no sean excesivamente profundas. Es mejor sellador marginal que el cemento de fosfato de zinc, aunque con el tiempo, si queda expuesto a la acción del medio bucal, esta condición se invierte.

Es buen sedante pulpar, si bien colocado muy cerca de la pulpa o directamente en contacto con ella puede provocar o mantener procesos inflamatorios crónicos irreversibles. Es poco adhesivo, lento en su endurecimiento y mucho menos resistente a la compresión que el cemento de fosfato de zinc.

El trióxido de metileno.- Es un polimero de formol empleado para modificar el muñon remanente en las necropulpectomias parciales, es recomendado también como protector pulpar a través de la dentina.

Oxido de zinc con timol y resina.- Es un protector pulpar de poder antiséptico prolongado sobre la dentina y sin acción irritante para la pulpa, aún en cavidades profundas.

En cavidades pequeñas de dientes anteriores puede ser colocado directamente debajo del cemento de silicato. Es un buen sellador del piso de la cavidad y admite ser ubicado en una capa fina. En cavidades profundas de dientes posteriores se le coloca encima cemento de fosfato de zinc como base para la obturación definitiva.

Cuando la dentina remanente en el piso de la cavidad está descalci-

raíces ya completamente formadas de otra manera como lo explica el Doctor Ellis, si fracasará el recubrimiento y se llegará a necrosar la pulpa, los conductos infundibuliformes en tales raíces incompletos serían:

- a) Dificiles de tratar, si pertenecen a los dientes anteriores.
- b) Imposibilidad si son piezas posteriores.

-Contraindicaciones

-Cuando al hacer la exploración clínica hay presencia de dolor e inflamación.

#### MATERIALES:

Los primeros tratamientos locales realizados antiguamente con la finalidad de aliviar el dolor pulpar, resultaban protecciones pulpares directas cuando se colocaba sobre la pulpa espontánea o accidentalmente expuesta, algún medicamento calmante y luego un material de obturación.

A través de los años se han empleado diversas substancias como materiales de recubrimiento, así como discos metálicos de oro o de otros materiales, cristales de timol derretidos, pastas de aceites esenciales mezcladas con óxido de zinc o resina, sulfamidas, antibióticos, hueso en polvo o dentina, estimulantes biológicos como vitaminas, cortisona, compuestos de calcio, entre los que destaca el hidróxido de calcio.

Los conceptos actuales sostienen que cualquier material inherente y no irritante aplicado sobre una zona de exposición pequeña y limpia de una pulpa sana y sellada herméticamente deberán conducir al éxito.

Los preparados calcicos se ensayaron con excelentes resultados, en contrandose en hidróxido de calcio como material de elección a hablar de este cemento es importante conocer sus ventajas y desventajas.

Herman fue el primero en introducir el hidróxido de calcio como curación biológica. Por su alcalinidad (ph 12.4), es caústico al punto en que cuando está en contacto con el tejido pulpar vivo, provoca una zona de necrosis estéril superficial de la pulpa. Las cualidades irritativas parecen estar relacionadas con su capacidad para estimular el desarrollo de una barrera calcificada. La zona necrótica superficial de la pulpa que se genera bajo el hidróxido de calcio, está separada del tejido pulpar sano subyacente por una nueva zona, de tensión intensa, con elementos basófilos de la curación de hidróxido. La zona original de proteinato esta aún presente. Pero cuando ésta zona aparece otra nueva de tejido fibroso denso, como un tipo primitivo de hueso.

En la periferia del nuevo tejido fibroso, comienzan a alinearse células del tipo de los odontoblastos. Un mes después de la protección en la Radiografía se podrá ver el puente calcificado. Este puente sigue aumentando de espesor durante el siguiente periodo de 12 meses.

El tejido pulpar debajo del puente calcificado permanece vital y esta libre de células inflamatorias.

#### TECNICA OPERATORIA:

La protección pulpar directa se realiza en una sesión operatoria y, siempre que sea posible, en el momento que se produce la exposición pulpar. Se piensa en la protección sólo para los dientes sin dolor, con la posible excepción del malestar experimentado al comer.

Cuando una pulpa es expuesta durante la preparación de una cavidad o en las últimas etapas de la eliminación de la caries, invariablemente penetrarán limallas dentina en el tejido pulpar. La presencia de inflamación pulpar de grado variable reabsorción y encapsulamiento de las limallas y fragmentos de dentina después de la protección demuestra una reacción por cuerpo extraño, cuya severidad es proporcional al número de limallas presentes. El material necrótico introducido con abundantes partículas dentina contaminada pueden producir una pulpitis difusa o un absceso.

Por lo que el agrandamiento de la exposición pulpar permite al odontólogo lavar los residuos, incluidos los fragmentos cariados y no cariados. Ahora pues en todos los casos debe respetarse el tejido vivo y no actuar con antisépticos potentes que puedan destruir las bacterias presentes en la superficie de la pulpa, pero que también la lesionan, con lo cual se entorpece su reparación.

Todos los tratamientos pulpares deben de efectuarse en condiciones de asepsia quirúrgica. El dique de goma es indispensable para aislar el diente y mantenerlo libre de contaminación. Para el lavado de la cavidad y el control de la hemorragia se emplean soluciones no irritantes, tales como una solución salina normal o cloramina T (zonite), será empleada para limpiar la región, despejando el punto de exposición de residuos, posteriormente se seca el campo operatorio y la cavidad con bolitas de algodón estéril, sin traumatizar la superficie de la pulpa expuesta.

Limpio el sitio de exposición, y seca la cavidad expuesta se procede a la colocación de hidróxido de calcio que es el material de elección para el recubrimiento pulpar, el material se comprime suavemente sobre la pulpa tratando de no hacer presión sobre la pulpa pues eso traería complicaciones como la penetración del material a la cámara pulpar, cualquiera de estos errores podría provocar la necrosis de la pulpa. Pues la presión en la mayoría de los casos, sólo inicia una grave odontalgia. El odontólogo entonces podría confundirse por tales síntomas y suponer que la pulpa no ha respondido en forma favorable al procedimiento de la protección pulpar provocando la remoción innecesaria de la pulpa.

Se podrá aplicar hidróxido de calcio puro mezclado con una pequeña cantidad de agua destilada o la suspensión de metil celulosa que tiene la consistencia adecuada.

Una medida de precaución es la de cubrir con hidróxido de calcio cualquier parte de la preparación que este muy próxima a la pulpa ya que en las cavidades profundas es muy posible que existan exposiciones que a simple vista no observamos.

Sobre el material de protección se coloca una capa de óxido de zinc eugenol y otra de cemento de fosfato de zinc que sirva de base para la obturación definitiva.

En caso de que la cavidad sea poco profunda, no existe contraindicación formal para colocar el cemento de fosfato de zinc directamente sobre el hidróxido de calcio, un pequeño cristal de timol finamente pulverizado agregado al polvo del cemento, le aporta una acción antiséptica que reemplaza a la del óxido de zinc-eugenol.

Si luego de irrigar la herida pulpar persiste la hemorragia, se co-

ficado o expuesto en cavidades muy profundas, el hidróxido de calcio es un excelente protector pulpar. Actúa sobre la dentina matando por contacto las bacterias que pudieron permanecer en la misma y estimular la formación, por parte de la pulpa, de dentina secundaria. En la actualidad se están ensayando cementos con hidróxido de calcio, lo que permite usarlos como base para los materiales definitivos.

Los barnices empleados como aislantes pulpares aseguran, un buen sellado marginal, pero sólo neutralizan parcialmente la acción de los silicatos y otros materiales nocivos sobre la pulpa.

#### TECNICA OPERATORIA:

La protección pulpar indirecta es una intervención endodóntica que se realiza en una sesión operatoria. Esto indica que inmediatamente -- después de eliminado el tejido dentario reblandecido por el proceso de la caries, y comprobado el estado de salud de la pulpa, se procede a la protección y aislamiento de la misma a través de la dentina remanente que la cubre.

Propuesto el tratamiento, se administra anestesia cuando corresponde. El aislamiento del campo operatorio con dique de goma resulta indispensable para evitar la saliva, pues los abundantes microbios que -- contiene pueden afectar a la pulpa al ser forzados a través de los conductillos dentinarios por la presión ejercida por las distintas manobras operatorias.

Si el paciente permite trabajar sin anestesia se utilizarán instrumentos de mano bien afilados, pudiendo de ésta manera controlar con mayor exactitud la remoción del tejido cariado.

Durante la preparación de la cavidad debe de evitarse la producción de calor. Para ello deben tenerse en cuenta los factores que intervienen frecuentemente en su desarrollo:

- a) profundidad de la preparación
- b) velocidad de la rotación de la fresa
- c) filo y material de la fresa
- d) humedad del campo
- e) tiempo que actúa el instrumento
- f) calidad del tejido que se corta

Las paredes de la cavidad deben de ser alisadas con una fresa de finura eliminando así todo el tejido enfermo que pudiera intervenir en el buen sellado durante el periodo de reparación.

Posteriormente se efectúa el lavado de la cavidad con agua hervida (tibia) o agua de cal, y el secado con bolitas de algodón estériles. sin deshidratar la dentina sana; no es necesario colocar antisépticos para - desinfectarla posteriormente se cubre con una curación germicida.

Si la pulpa queda cubierta aproximadamente por la mitad o más por el espesor de su dentina, ésta puede cubrirse con cemento de fosfato de zinc, que servirá de base para la obturación definitiva.

Cuando la cavidad es más profunda y el espesor de la dentina sana remanente se acerca a medio milímetro, se colocará una delgada capa de óxido de zinc-eugenol y sobre este material se colocará una capa de fosfato de zinc, que servirá de base para la obturación definitiva.

Cuando la cavidad es mucho muy profunda se prefiere colocar en el -



fondo de la cavidad sobre la dentina remanente, una pequeña cantidad de hidróxido de calcio y completar la obturación con óxido de zinc-eugenol, lo cual da lugar a una esclerosis de la dentina y a la formación de dentina de reparación en el periodo de 6 u 8 semanas, el proceso de caries de la capa profunda se puede detener destruyendo muchos de los microorganismos remanentes por la acción germicida del óxido de zinc-eugenol.

Si la pulpa no fue expuesta por el proceso de caries tendrá oportunidad de formar una capa protectora de dentina secundaria durante dicho periodo. Si el proceso de caries invadió ya la pulpa causando inflamación, el óxido de zinc ayudará a neutralizar los irritantes y reducirá la inflamación pulpar.

Sin embargo, al término del período mínimo de 6 u 8 semanas de espera, se anestesia al diente, se aísla con dique y se retira la curación. La eliminación cuidadosa del material remanente de caries, ahora algo endurecido y detenido el proceso puede revelar una base sólida de dentina sin exposición de la pulpa. Si una capa sana de dentina cubre la pulpa, se puede aplicar un material de recubrimiento que contenga hidróxido de calcio, se complementa la preparación cavitaria pudiéndose restaurar el diente de manera definitiva.

#### PROTECCION PULPAR DIRECTA

La protección pulpar directa ha sido practicada durante años y aún es el tratamiento de elección, para aquellos odontólogos que tratan exposiciones pulpares vitales. Aunque algunos han condenado la protección pulpar, otros nos dicen que si se eligen cuidadosamente los dientes se pueden obtener éxitos favorables.

Por lo que la protección pulpar directa únicamente va a estar limitada cuando se tienen exposiciones pequeñas las cuales han sido producidas ya sea en forma accidental durante la preparación de cavidades, o a las verdaderas exposiciones las cuales se hallan rodeadas por dentina sana. El recubrimiento pulpar directo tiene como finalidad mantener la formación y función de una pulpa la cual como ya se dijo ha sido expuesta y lograr su cicatrización mediante el cierre de la brecha con tejido calcificado, esto se logra con la colocación de un medicamento que al contacto con la pulpa expuesta ayuda a su reparación

##### -Indicaciones-

- Cuando por un traumatismo se fracture la corona dentaria dejando la pulpa expuesta.
- Debe haber un completo aislamiento del diente.
- Fácil accesibilidad a la comunicación pulpar.
- Herida aséptica.
- Ausencia de dentina infectada.
- Paciente con buena salud general.
- Si la pulpa está hiperémica, que lo este por causa térmica, química o traumática, pero no infecciosa.
- Paciente dispuesto a la revisión periódica post-operatoria.

Entre los factores favorables al recubrimiento están la intensa actividad dentinógena y amplia nutrición del diente joven; pero con las --

tocará sobre la pulpa una capa de hidróxido de calcio en pasta y se llenará la cavidad con bolitas de algodón que se comprimen suavemente. Se espera aproximadamente 2 minutos y se retira el algodón, se lava la cavidad con zonite y se agrega una nueva capa de material protector. No es necesario retirar el hidróxido de calcio que haya quedado adherido a la pulpa, aunque esté coloreado con sangre.

Si hay duda al respecto del éxito del tratamiento y se desea controlar clínicamente la cicatrización pulpar, luego de colocado el hidróxido de calcio se llena la cavidad con óxido de zinc y eugenol. Al cabo de seis u ocho semanas de realizada la intervención, se elimina el material de protección y se examina cuidadosamente el piso de la cavidad. Si se observa el tejido calcificado en el lugar en donde la pulpa estaba expuesta, se repite la protección anterior y se obtura definitivamente la cavidad. Cuando la herida pulpar no muestra cicatrización, podrá optarse por una nueva protección, por la bipulpectomía parcial o total.

El control radiográfico pos-operatorio y a distancia de la intervención resulta necesario para apreciar la evolución de la protección directa. Si bien no suele observarse en la radiografía la formación del puente dentinario, como en el caso de la pulpotomía se puede comprobar, en cambio, el cierre paulatino y normal de los forámenes apicales en casos de dientes muy jóvenes.

Deberá advertirse al paciente que experimentará dolor y sensibilidad leve al frío, que desaparecen en unos días en caso de no ser así deberá informarnos si se presenta dolor espontáneo de mayor intensidad, -- con la aparición de síntomas clínicos de pulpitis incipiente que indican el fracaso del tratamiento y la necesidad de una intervención inmediata -- para eliminar parcial o totalmente la pulpa.

#### FRACASOS:

Los fracasos se deben generalmente:

- a) al mal diagnóstico del estado de la pulpa.
- b) a una contraindicación.
- c) acceso deficiente.
- d) mal aislamiento.
- e) falta de asepsia.
- f) Material inadecuado o impuro.
- g) técnica defectuosa de recubrimiento.
- h) Obturación provisional o definitiva incorrecta por no aislar -- herméticamente la herida pulpar.

#### RESULTADOS:

Si el examen de la pulpa recubierta no presenta datos negativos -- al mes, tiene la probabilidad de permanecer normal, por lo que puede obturarse definitivamente después de este tiempo y considerar el tratamiento como un éxito; pero debido al pequeño porcentaje que acaba en fracaso meses después, conviene cuándo se puede dejar las cubiertas provisionales el mayor tiempo posible, siempre que no corra peligro la pulpa tratada.

**VENTAJAS DEL RECUBRIMIENTO:**

Mantenimiento de la función normal de la pulpa, especialmente en --  
dientes jóvenes para que completen la calcificación pulpar. La senci---  
llez y prontidad de su ejecución y la consiguiente economía. Se evita -  
la alteración del color de la corona. Se conserva la resistencia de la-  
corona.

C A P I T U L O VI

ANESTESIA

## ANESTESIA

## DEFINICION

Es el acto prequirúrgico en el cual se utilizan técnicas y medios - para insensibilizar temporalmente el endodonto y el paraendodonto, logrando de ésta manera suprimir el dolor.

La anestesia ha sido considerada como una parte importante dentro - de la práctica odontológica en general, porque de ello depende básicamente el éxito de cualquier tratamiento. Pues el operador se enfrenta a situaciones como: Cuando el paciente concurre con el dolor debiendo ser-anestesiado previamente evitando una intervención penosa, o bien cuando el operador se encuentra trabajando y se produce dolor durante la manobra operatoria.

Por eso todo dolor debe ser evitado para mantener la tranquilidad - y colaboración del paciente.

Un problema muy común en endodoncia es el de obtener la insensibilidad de la pulpa, pues esta en ocasiones resulta difícil a diferencia - del perodonto para ello recurrimos corrientemente en la práctica del consultorio a medidas especiales para la anestesia apropiada.

Para lograr la insensibilización temporal de la pulpa utilizamos:

I) Anestesia local o infiltrativa que puede ser :

- A) Directa
  - 1) por contacto
  - 2) por presión
  - 3) por inyección intrapulpar.
- B) Indirecta
  - 1) inyección submucosa
  - 2) subperióstica
  - 3) intraperiostica
  - 4) intraseptal
  - 5) diploica.

II) Anestesia regional. (Conducción troncular o por bloqueo).

III) Anestesia general. (suprime toda sensibilidad con pérdida simultánea de la conciencia. Podría llegar a constituir un método ideal en el futuro).

La insensibilización de la mucosa se obtiene por medio de anestesia tópica en sus distintas aplicaciones "Cepacaina Spray" "Xilocaina Spray" etc... o bien luego de comprimir fuertemente la región de la punción y - aprovechar la isquemia producida para introducir rápidamente la punción de la aguja. Es conveniente conseguir que la punción resulte lo menos - molesta posible, para la confianza del paciente. Para lo cual se recomienda el empleo de agujas desechables son muy finas y de excelente bisel, por lo que la punción resulta prácticamente indolora. Su flexibilidad elimina la utilización del portaagujas acodado para la anestesia -- pulpar.

En las anestésias por infiltración, resulta conveniente depositar dos o tres gotas de solución anestésica en la región submucosa y esperar aproximadamente dos minutos antes de volver a inyectar. De esta manera, observaremos la tolerancia del paciente al anestésico, y la segunda inyección, más profunda resultara indolora.

En los incisivos superiores, la anestesia de la pulpa no ofrese di-

ficultades. La técnica operatoria consiste en anestesiar directamente en el nervio dentario anterior a nivel del ápice radicular del diente -- que se intervendrá. Se introduce la aguja oblicuamente por su bisel -- hasta el periostio, y se desliza hacia arriba por encima del ápice radicular, donde se inyecta lentamente la solución anestésica. La porosidad de la tabla externa permite la penetración de dicha solución, de modo que al cabo de unos minutos la pulpa estará insensible. Esta anestesia puede fracasar en caso que los incisivos superiores estén por alguna rama del nervio nasopalatino, que sale a nivel del agujero palatino anterior.

Inyectando profunfamente por palatino 0.5cm. de solución anestésica en el espacio comprendido entre las raíces de los incisivos centrales o en la zona correspondiente al ápice del diente por intervenir, se logra a veces completar la anestesia pulpar. Si no se consiguiera de esta manera insensibilizar a la pulpa completamente, puede aún recurrirse a la anestesia distal y a la diploica.

La anestesia distal exige una discreta presión del émbolo de la jeringa, para vencer la resistencia que el tejido esponjoso ofrece al paso del líquido. La aguja se introduce en el tabique óseo interalveolar por distal del diente que será intervenido, procurando penetrar en el diploe, donde se inyecta lentamente la solución anestésica. Si el líquido llega al hueso que rodea el ápice radicular, la anestesia de la pulpa y el periodonto es instantánea y completa, debiéndose trabajar -- con rapidez y extirpar la pulpa antes de que aparezca la sensibilidad.

En el canino superior a veces es difícil obtener la anestesia de la pulpa por inyección directa a nivel del ápice radicular, pues a esa altura la tabla externa es menos porosa y las ramificaciones del nervio dentario inferior penetran profundamente en el diploe. En caso de fracasar conviene anestesiar el nervio infraorbitario a su salida del cráneo. En los incisivos superiores puede recurrirse a la anestesia del nervio nasopalatino y a la distal diploica.

En los premolares superiores la anestesia pulpar se obtiene generalmente con facilidad por inyección directa a la altura del ápice. La porosidad del hueso a ese nivel permite insensibilizar rápidamente el nervio dentario medio, que suele inervar los premolares, y frecuentemente, la raíz mesial del primer molar. Si la anestesia fracasa, se puede recurrir a la distal, y aún inyectar por palatino una pequeña cantidad de líquido anestésico en la región correspondiente al ápice radicular.

El dentario posterior, que inerva los molares superiores, se anestesia por vestibular a nivel de los ápices del molar por intervenir, o bien inyectando la solución anestésica cerca de la tuberosidad, con la que se consigue la insensibilización simultánea de los tres molares. La inyección vestibular de los molares puede completarse con la palatina en la región de los ápices o en el agujero palatino posterior, para anestesiar el nervio dentario anterior en su salida del maxilar.

En los incisivos inferiores la anestesia pulpar se consigue fácilmente por la inyección apical del diente que se tratará. La porosidad del hueso facilita la penetración de la anestesia, pero en caso necesario, puede recurrirse a la inyección distal o a la anestesia regional del nervio dentario inferior a nivel de la espina de Spix. En los ca-

ninos y premolares inferiores la técnica es la misma.

En los molares inferiores es donde el intento de anular la sensibilidad fracasa con mayor frecuencia. La anestesia del nervio dentario inferior es el primer recurso que se utiliza y aproximadamente en la mitad de los casos se logra insensibilizar la pulpa para permitir su extirpación indolora.

La anestesia distal y la diploica difícilmente se realizan con éxito, debido al gran espesor y densidad de la tabla externa, que impide al líquido penetrar en el diploe. Por lo que se aconseja inyectar ané<sup>u</sup>stico en el surco mandibular, para lograr el bloqueo de la inervación complementaria que llega a través de orificios accesorios. Así se logra anestesiar ramas del milohioideo, del auriculotemporal y del bucal largo. Además, una inyección por lingual entre los premolares permitirá insensibilizar alguna rana del cutaneo del cuello, si penetrará por un orificio accesorio a ese nivel.

Cuando se fracasa en el intento de insensibilizar a la pulpa con las técnicas anteriores recurriremos a la anestesia intrapulpar, que es aquella que aplicamos directamente en la pulpa, coronaria o radicular.

La anestesia intrapulpar requiere para su empleo una exposición -- pulpar que nos va a permitir la entrada de la aguja, con una fresa esférica vamos a perforar la cámara.

Se le advierte al paciente que la punsión es dolorosa, pero que las tres o cuatro gotas inyectadas son suficientes para insensibilizar en forma total e inmediata la pulpa. En los casos de gangrenas parciales no se aconseja la inyección intrapulpar por el peligro de vehiculizar gérmenes hacia la zona periapical.

En última instancia, el fracaso de la anestesi para lograr la insensibilización de la pulpa se puede neutralizar aplicando un agente químico desvitalizante, que permite la extirpación pulpar en forma mediata.

C A P I T U L O V I I

V I A S D E A C C E S O Y P R E P A R A C I O N D E C O N D U C T O S



## VIAS DE ACCESO Y PREPARACION DE CONDUCTOS RADICULARES

El conocimiento de la topografía normal de la cámara pulpar permite estudiar comparativamente en la radiografía preoperatoria, el caso por intervenir, se analizan así las dificultades quirúrgicas que pueden presentarse para una apertura y preparación correcta que permita la protección de los filates radiculares remanentes o bien el fácil acceso de los conductos, en ambos casos, la técnica operatoria inicial es la misma.

Los dientes en los que se realizan las intervenciones en cámaras pulpares y conductos radiculares presentan con mucha frecuencia zonas de destrucción provocadas por caries. Se tratan también piezas dentarias con restauraciones artificiales de la corona o con fracturas coronarias por la acción de un traumatismo. En todos estos casos el operador no debe olvidar que, antes de buscar el acceso a la cámara pulpar es indispensable eliminar la totalidad del tejido carioso si lo hubiera, y preparar una cavidad retentiva adecuada para el material de obturación.

Cuando la cavidad preparada esta alejada del lugar de elección para la apertura de la cámara pulpar, es preferible reconstruir previamente la corona con los materiales plásticos corrientes y luego efectuar la nueva trepanación donde corresponde.

Consideraremos ahora cual es el mejor lugar para la apertura de la cavidad y la búsqueda del acceso a la cámara pulpar, en los casos en que la corona está intacta o reconstruida posteriormente a la eliminación del tejido cariado. Cuando así no ocurra y debamos adaptarnos, a una cavidad preparada de acuerdo con condiciones preexistentes, procuraremos continuar a partir de entonces con la técnica aconsejada.

El lugar de acceso en los dientes unirradiculares es el siguiente:

### INCISIVOS Y CANINOS SUPERIORES:

Cara lingual por debajo del cíngulo.

### INCISIVOS Y CANINOS INFERIORES:

Cara lingual por encima del cíngulo. Incisivos y caninos inferiores muy barasonados, donde el borde incisal se transforma prácticamente en una superficie oclusal: Cara lingual en el límite con dicha superficie.

### PREMOLARES INFERIORES:

Centro de la cara oclusal y cuando la corona se inclina lingualmente más hacia vestibular, para no desviarse del eje dentario.

### PREMOLARES SUPERIORES CON UN SOLO CONDUCTO:

Centro de la cara oclusal.

La apertura se realiza con una piedra esférica pequeña de diamante; con la turbina puede emplearse también una fresa pequeña de carburo-tungsteno, esférica o cilindro cónica. En incisivos y caninos se dirige dicha piedra o fresa con un ángulo aproximado de 45° con respecto al eje del diente. En premolares inferiores y superiores con un sólo conducto,

el ángulo sería de  $90^\circ$  con respecto a la cara oclusal, es decir, aproximadamente paralelo al eje del diente.

Para llegar a la cámara pulpar se profundiza en la dentina una fresa esférica de carburo-tungsteno de diamante semejante a la de la entrada de la cámara pulpar, paralelamente al eje longitudinal del diente, hasta percibir la sensación táctil de disminuir la resistencia (caída en el vacío).

Con una fresa piriforme, en forma de llama o trococónica, se alisan las paredes eliminando los ángulos muertos hasta dejar prácticamente sin solución de continuidad las paredes de la cavidad con respecto a las de la cámara pulpar.

El lugar de acceso en los dientes multirradiculares es el siguiente:

#### PREMOLARES SUPERIORES CON PISO DE CAMARA PULPAR Y DOS CONDUCTOS:

Cara oclusal del centro de la corona hacia mesial, con contorno alargado en sentido vestibulo-lingual.

#### MOLARES SUPERIORES:

Cara oclusal, desde el centro de la corona hacia vestibular y mesial, contorno en forma aproximadamente triángular con dos vértices vestibulares y uno lingual

#### MOLARES INFERIORES:

Cara oclusal desde el centro de la corona hacia mesial, contorno en forma aproximadamente triángular con dos vértices mesiales y uno distal.

La apertura se realiza en el centro de la zona de acceso elegida, con una piedra esférica de diamante. Con la turbina puede emplearse - también una piedra pequeña de diamante o una fresa de carburo-tungsteno, esférica o cilindro-cónica. Se dirige con una angulación de  $80^\circ$  a  $90^\circ$  con respecto a la cara oclusal, es decir, aproximadamente paralela al eje del diente.

Penetrada la dentina, con una piedra de diamante o fresa de carburo-tungsteno troncocónica, se limita el contorno proyectado trabajando lateralmente desde el centro hacia los bordes. El límite de la extensión de las paredes de la cavidad hacia las distintas caras de la corona debe estar condicionado a las particularidades anatómicas de cada caso.

Para llegar a la cámara pulpar, se corta la dentina por capas en profundidad con una fresa esférica, en toda la extensión de la cavidad limitada. Se descubrirán así los cuernos pulpares que marcan los límites precisos de la cámara. Unidos los cuernos pulpares con una fresa cilíndrica, se retira con relativa facilidad el techo de la cámara pulpar.

Con fresa trococónica de extremo inactivo se eliminan los ángulos muertos o soluciones de continuidad entre las paredes de la cámara pulpar y las de la cavidad, cuidando que el extremo de la fresa no toque el piso con el fin de evitar la formación de escalones. De esta manera se obtiene una sola cavidad, cuyo piso intacto es el de la cámara pul-

par, y cuyas paredes rectificadas, divergen hacia la cara oclusal.

A lo largo de éstas paredes se deslizan, en caso necesario los instrumentos empleados en la preparación quirúrgica de los conductos radiculares.

En molares con cámara pulpar amplia, posteriormente a la apertura de la cavidad, puede profundizarse una fresa esférica en el centro de la misma, hasta localizar la cámara pulpar (caída en el vacío).

La fresa trococónica trabaja luego desde el centro hacia las paredes limitando la extensión de ésta, simultáneamente por arriba y por debajo del techo de la cámara pulpar, sin tocar el piso de la misma.

En cámaras muy calcificadas, en la que los cuernos pulpares no se hacen visibles, el desgaste de la dentina en profundidad debe efectuarse hasta que su cambio de coloración indique la zona correspondiente a la pulpa.

La eliminación posterior del contenido calcificado de la cámara pulpar se efectúa con fresa esférica ayudada por la acción de agentes químicos y el examen constante del piso de la cámara con un explorador, a fin de localizar la entrada de los conductos radiculares.

#### EXTIRPACION DE LA PULPA:

La pulpectomía total es la intervención endodóntica que tiene por objeto eliminar la pulpa de la cámara y del conducto radicular.

Cuando la pulpa esta sana o onflamada y se extirpa bajo anestesia, realizamos una biopulpectomía total (método inmediato); si por el contrario, se desvitaliza previamente la pulpa y luego se elimina necrótica; efectuamos una necropulpectomía total (método mediato). En ambos casos, la pieza dentaria intervenida es un diente sin vitalidad pulpar o despulpado; es incorrecto decir desvitalizado por que su cemento vive se mantiene en íntima conexión con el periodonto, de cuyo estado de salud depende la persistencia del diente en su alveolo. Además, la parte apical de dicho periodonto interviene activamente en la reparación posterior al tratamiento, depositando nuevo cemento aún en el interior del ápice radicular.

#### INDICACIONES:

La pulpectomía total esta indicada en las enfermedades irreversibles de la pulpa cuando el diagnóstico clínico-radiográfico no permite descubrir si la inflamación e infección está localizada en una parte de la pulpa que pueda extirparse.

Debe efectuarse pulpectomía total en los casos de reabsorción dentaria interna, para evitar que, con el progreso de esta última, pueda comunicarse la pulpa lateralmente con el periodonto perforando la raíz.

Se realizará también pulpectomía total, aunque la pulpa este sana o recientemente expuesta, en un diente anterior cuya raíz haya completado su calcificación, y la corona, generalmente fracturada por un trauma, sólo pueda reconstruirse en el conducto radicular.

#### METODO INMEDIATO Y MEDIATO:

Con referencia a la técnica operatoria, tanto el tratamiento inme

diato como el mediato tiene por finalidad la extirpación pulpar, y sólo varía el camino que se sigue para poder efectuarla. Desde el punto de vista biológico, las condiciones remanentes en la herida pulpar con posterioridad al desgarramiento de la pulpa en su conexión con el periodonto, puede variar según se actúa bajo anestesia o se desvitaliza la pulpa por acción de un agente químico (trióxido de arsénico).

En el momento actual, la mayoría de los autores están de acuerdo en aconsejar que se realice la pulpectomía total casi exclusivamente bajo anestesia en forma inmediata. Sin llegar al extremo de procribir el uso del arsénico, no existen dudas respecto de las siguientes ventajas que ofrecen la anestesia local:

- a) anulación completa de la sensibilidad pulpar en la gran mayoría de los casos.
- b) menor por su probabilidad de coloración anormal de la corona a distancia del tratamiento.
- c) menor número de sesiones operatorias aún en el caso de no realzar la obturación del conducto en forma inmediata.

Por otra parte, las ventajas atribuidas a el uso de trióxido de arsénico y que preconizan el la actualidad los defensores de su aplicación, especialmente en Europa, no han sido probadas en forma fehaciente. Estas ventajas son:

- a) menor incomodidad del paciente atemorizado ante la perspectiva del anestesia.
- b) acción antiséptica de la preparación arsénica, efectiva contra las bacterias presentes en la pulpa.
- c) mejor control de la herida quirúrgica y acción leve en la zona periapical que permitirá, posteriormente a su aplicación, una mejor tolerancia a la extirpación úlpar.

La realidad es que la adecuada administración de anestesia local además de brindar las ventajas antes mencionadas, evita los posibles peligros inherentes, a la aplicación arsénica.

#### TECNICA OPERATORIA:

Como en toda intervención endodóntica, la exactitud del diagnóstico clínico-radiográfico y la adecuada preparación del paciente son factores inherentes al logro del éxito en la intervención.

Si bien en los estados inflamatorios agudos de la pulpa la administración de anestesia, y por consiguiente la pulpectomía, generalmente no tiene contraindicaciones, no siempre, por diversas razones, el operador y el paciente están dispuestos a realizarla en forma inmediata. Si la intervención es diferida para una próxima sesión operatoria, resulta necesario calmar el dolor con una medicación tópica anodina que no agrave la infección pulpar. En estos casos debe intentarse efectuar la remoción de la dentina desorganizada y preparar además una cavidad adecuada para retener la curación temporaria.

La aplicación de un glucocorticoide combinado con un antibiótico de amplio espectro (tetraciclina) produce un marcado alivio del dolor a las pocas horas de colocada esta medicación. La inflamación cede por la actividad del corticoide, aún a través de la dentina, y el antibiótico evita la proliferación bacteriana. Puede también ser efectiva la co-

locación sobre el piso de la cavidad de un antiséptico como el clorofenol alcanforado eugenol o neogrove. En todos los casos debe evitarse compresión sobre la pulpa. La obturación temporaria con óxido de zinc-eugenol o cavit es la más eficaz.

La anestesia se debe administrar de acuerdo con las indicaciones formuladas oportunamente resolviendo como corresponda las dificultades que pueden presentarse en algunos casos.

Cuando la radiografía preoperatoria muestra un conducto accesible y normal se procede directamente a la extirpación pulpar de acuerdo con la siguiente técnica;

- a) Se desliza nuevamente una sonda lisa o lima fina corriente a lo largo de la pared del conducto para asegurarse de la ausencia del obstáculo.
- b) Se procede a la selección del tiranervio adecuado, de calibre largo, menor que el diámetro del conducto en el tercio apical de la raíz, para poder girarlo y evitar así la torsión sobre su eje si se traba en una de las paredes. El extirpador no debe ser muy delgado porque giraría sin enganchar la pulpa ni muy grueso porque la comprimiría al penetrar en el conducto.
- c) En dientes con forámenes que completaron su calcificación debe deslizarse el tiranervio por la pared del conducto profundizando hasta encontrar resistencia en el ápice; se le retira uno a dos mm. y se le gira dos o tres vueltas para enganchar la pulpa que se elimina por tracción. Es necesario evitar, con ayuda de la radiografía preoperatoria, que la parte activa del instrumento introducido en el conducto alcance el foramen apical.

En dientes con conductos excesivamente amplios puede introducirse dos o tres tiranervios en lugar de uno y girarlos simultáneamente para retirar luego la pulpa. En estos casos resulta indispensable la conductometría previa a la extirpación pulpar para evitar en lo posible el traumatismo del tejido conectivo periapical.

En los dientes posteriores primero se elimina la pulpa coronaria, luego se explora cada conducto como si se tratará de un diente monorradicular.

Resulta también conveniente para controlar mejor la hemorragia, extirpar conjuntamente con la pulpa coronaria el filete de la raíz lingual en los molares superiores y el de la raíz distal en los molares inferiores, cuando los correspondientes conductos son suficientemente amplios. Para ello, una vez eliminado el techo de la cámara se selecciona el tiranervio adecuado y luego de atravesar la pulpa coronaria se penetra en el conducto como si fuera un diente anterior. Conjuntamente con la pulpa radicular suele retirarse la pulpa coronaria, que puede ser seccionada a nivel de la entrada de los conductos vestibulares o mesiales, con una cucharilla bien afilada.

En los conductos estrechos y calcificados o en caso de obturaciones en la entrada de los mismos, se recurrirá a la ayuda de agentes químicos coadyuvantes. Con frecuencia resulta necesario ensanchar previamente con limas, hasta que el extirpador pueda girar libremente dentro del conducto y extirpar los restos pulpares disgrega

dos.

La extirpación de la pulpa íntegra facilita la preparación quirúrgica del conducto, especialmente en los casos en que no resulta necesario un ensanchamiento pronunciado del mismo.

La pulpa debe retirarse cuidadosamente del extirpador con los bocados de una pinza para algodón y colocarse sobre un vidrio para cemento o loseta. El examen minucioso de la misma con una lupa permite confirmar su integridad y frecuencia, completar el diagnóstico de su estado anatómopatológico. La pérdida de la elasticidad del tejido conectivo y la presencia de focos hemorrágicos o de pus indican un estado avanzado de infección pulpal.

La eliminación de la pulpa implica su desgarramiento por la tracción del tiranervio, con la consiguiente producción de una herida en el tejido conectivo periapical y hemorragia por rotura de los vasos sanguíneos que penetran por el foramen.

La profusión de la hemorragia dependerá, en la mayoría de los casos de las condiciones locales preexistentes y de la técnica operatoria empleada.

Eliminada la pulpa y comprobada su integridad, dejamos salir sangre por algunos segundos y lavamos luego con agua de cal, inmediatamente colocamos conos absorbentes secos o mechas de algodón, comprimiéndolos suavemente hacia el ápice radicular, a fin de impedir que el coágulo, se forme en la luz del conducto. Esperamos 2 o 3 minutos antes de retirarlo y observamos si la hemorragia ha cesado, para proceder a la conductometría y preparación quirúrgica del conducto. Si la hemorragia persiste, intentamos eliminar con un tiranervio o cureta apical un posible resto de pulpa remanente en el ápice. Lavamos nuevamente con agua de cal, y si es necesario colocamos por unos minutos conos absorbentes con solución de alumbre o epinefrina.

En caso que la hemorragia no ceda por haberse lesionado el periodonto en un conducto con foramen apical amplio: puede comprimirse hacia el ápice una pasta de hidróxido de calcio con yodoformo, que se dejará durante 48 horas antes de proseguir con el tratamiento.

Mientras continúe la hemorragia no deberá colocarse en el conducto una medicación tópica temporaria ni obturarlo en forma definitiva. Resulta indispensable limpiar repetidamente la cámara pulpar con solución de hidrato de sodio o agua oxigenada (20 volúmenes), para evitar que la sangre penetre en los conductillos dentinarios y coloree la corona a distancia del tratamiento.

#### Técnica Operatoria:

- a) Diagnóstico clínico-radiográfico. Anestesia. Aislamiento del campo operatorio.
- b) Remoción del tejido cariado y preparación de la cavidad. Apertura de la cámara pulpar y eliminación de su techo. En los dientes posteriores, pulpectomía coronaria.
- c) Exploración del conducto radicular. Extirpación de la pulpa. Control de la hemorragia. Conductometría.
- d) Preparación quirúrgica del conducto. Lavado y aspiración. Desinfección.
- e) Obturación inmediata del conducto ( si no está indicada, medi

- cación tópica temporaria y obturación en la sección siguiente)  
f) Control postoperatorio y a distancia.

#### INSTRUMENTACION:

Controlada la longitud del diente que intervenimos, debemos proceder a la preparación quirúrgica de su conducto.

La preparación mínima ideal de un conducto es la indispensable para que quede eliminada en lo posible la infección de sus paredes con los medios terapéuticos a nuestro alcance, y reemplazado su contenido orgánico por una sustancia inerte o antiséptica que lo presenta de la infección y anule los espacios muertos.

Para aumentar la luz del conducto utilizamos generalmente los escariadores o ensanchadores, y para alisar sus paredes las limas. Sin embargo, frecuentemente prescindimos de los escariadores y efectuamos el ensanchamiento simultáneamente con el raspado, valiéndonos exclusivamente de las limas que, correctamente utilizamos, constituyen los instrumentos preferidos por muchos odontólogos.

El uso de los escariadores está especialmente indicado en los conductos discretamente amplios y rectos.

La entrada inicial en un conducto debe hacerse con una lima pequeña, generalmente con la número 15. En pacientes de edad avanzada con conductos estrechos y calcificados puede requerirse una lima más pequeña aún, tal como la número 10. Es preferible errar usando una lima demasiado pequeña que una demasiado grande por dos motivos:

- a) La lima pequeña ofrece menor posibilidad de proyectar el material necrótico que se encuentre en el conducto a través del agujero apical.
- b) Una lima más gruesa que el conducto puede crear un escalón dentro del mismo antes de llegar a la constricción apical.

Cuando se introduce la primera lima en el conducto, debe buscarse la constricción apical. Hay que recordar que esta maniobra inicial es de sondeo y no debe realizarse ningún corte en el con el instrumento. Este sondeo se lleva a cabo introduciendo la lima en el conducto lentamente pero con firmeza. Hasta una lima muy delgada puede resistir presión considerable, si la fuerza se aplica en sentido del eje mayor del instrumento y en forma constante. Debe evitarse movimientos bruscos. No debe girarse el instrumento tratando de introducirlo a manera de tornillo, ya que las limas pequeñas se fracturan con facilidad si la punta de trabajo se traba en el tejido dentinario y se les hace girar.

Después que se ha penetrado con la lima hasta la profundidad requerida, se retira 2 a 3 mm sin hacerla girar. Esta leve retracción basta para desgastar una pequeña cantidad de tejido dentinario en el extremo apical del conducto. Realizada esta maniobra, se vuelve a llevar el instrumento hasta la profundidad inicial y se repite el proceso hasta que la lima entre y salga con facilidad. Cuando se haya logrado que el instrumento entre y salga holgadamente, se vuelve a introducir hasta la profundidad establecida y se hace girar un cuarto de vuelta en sentido del reloj. Este movimiento rotatorio hace que las aristas cortantes de la lima se traben en la pared dentinaria y, al retirar nuevamente el instrumento, se realiza una pequeño desgaste en ésta pared. Esta secuencia

de penetrar, girar y retirar se repite hasta que la lima quede holgada en el conducto. En este momento se puede utilizar la lima mayor siguiente. La misma manobra se repite con cada lima subsecuente: sondeo, retiro, penetración y retiro.

Si la siguiente lima no penetra hasta la profundidad deseada, esto es, si la lima número 25 no penetra hasta el punto que alcanzó la - número 20 antes, debe volverse a usar la número 20 hasta conseguir -- que la mayor pueda introducirse hasta el punto deseado. En endodoncia, la paciencia en el limado nos ahorra tiempo.



C A P I T U L O V I I I

OBTURACION DE CONDUCTOS RADICULARES

## OBTRURACION

## GENERALIDADES

La obturación de conductos radiculares es una condición indispensable para lograr el éxito de la terapéutica endodóntica. Por lo que constituye la mayor preocupación del odontólogo. El problema resulta ser de difícil solución debido a la muy variable anatomía macro y microscópica de los conductos radiculares. Por esto no se ha podido lograr una buena técnica y materiales aplicables, con discreta comodidad en la mayoría de los casos.

Los factores que también se oponen a la generalización del éxito son:

- a) La constante conexión del conducto con el periodonto apical cuya consecuencia es que, cualquiera que sea el material de obturación que ocupe dicho conducto, su acción se ejercerá simultáneamente sobre las paredes del mismo y sobre el periodonto apical.
- b) El poco conocimiento de la biología apical y periapical.

## FINALIDADES:

La obturación de conductos radiculares consiste esencialmente en el reemplazo del contenido normal o patológico de los conductos, por materiales inertes o atisépticos bien tolerados por los tejidos periapicales.

La obturación debe de ser h ermetica y permanente. Pues, un conducto vac o puede permitir la penetraci n de exudado periapical que con el tiempo llega a convertirse en una sustancia t oxica (liberaci n de toxinas y alergenos), irritantes para los tejidos que la originaron. Por otra parte quedaron microorganismos vivos en las paredes del conducto, encontrar n en este exudado un medio nutritivo favorable para su multiplicaci n y posterior migraci n hacia el  pice, ceando en el tejido periapical un estado defensivo inflamatorio para detener su avance.

## PRINCIPIOS BASICOS PARA UNA CORRECTA OBTURACION:

- a) El limite ideal de la obturaci n es en la parte apical del conducto (CDC) que es la zona m s estrecha del mismo aproximadamente en foramenes de dientes j venes 0,5 mm y 1 mm en dientes seniles.
- b) Llenar completamente el conducto dentinario.
- c) Lograr un cierre h ermético.
- d) Contener un material que estimule a los cementoblastos a obliterar la porci n cementaria con neocemento. Este cierre biol gico s lo podr  obtenerse al cabo de un tiempo de haberse efectuado el tratamiento.

## CAUSAS QUE IMPIDEN UNA CORRECTA OBTURACION:

- a) En aquellos conductos en los cuales no existe la probabilidad de un ensanchamiento m nimo que permita la obturaci n. Esto se refiere: A conductos excesivamente estrechos y calcifica--

- dos, muy curvados, bifurcados o acodados, y de paredes irregulares, conductos laterales y accesorios a la instrumentación.
- b) Conductos incorrectamente preparados en los que podríamos encontrar escalones, falsas vías operatorias y perforación hacia periodonto.
  - c) Conductos excesivamente amplios en la zona apical por calcificación incompleta de la raíz, no puede obtenerse una buena condensación lateral.
  - d) Falta de una buena técnica operatoria sencilla que permita obturar exactamente hasta el límite que se desea.

#### INDICACIONES DE LA OBTURACION:

- a) Cuando la preparación del conducto este adecuadamente ejecutada.
- b) Cuando el paciente no nos manifieste molestia, ni espontanea - ni provocada.
- c) Cuando la punta de papel que hayamos dejado en la sesión anterior salga limpia.
- d) Al lograr el secado del conducto.

#### CONTRAINDICACIONES:

Cuando alguno de los requisitos anteriormente mencionados no se -- cumpla estará contraindicada la obturación.

#### MATERIALES DE OBTURACION:

Son aquellas sustancias inertes o antisépticas que, colocadas en el conducto, anulan el espacio ocupado originalmente por la pulpa radicular y el creado posteriormente por la preparación quirúrgica.

#### CUALIDADES INDISPENSABLES PARA EL MATERIAL OBTURANTE:

- a) No ser irritantes para los ojos.
- b) Poderse esterilizar o cuando menos desinfectar.
- c) No desintegrarse.
- d) Adaptarse enteramente a las paredes del conducto.
- e) Radiopacidad para poderlo visualizar Rx.
- f) No pigmentar el diente.
- g) Remoción fácil para realizar un nuevo tratamiento o colocar un perno.
- h) Estimular la formación de cemento secundario.
- i) Tener un perno.
- j) Debe ser bien tolerado por los tejidos periapicales en caso de pasar más allá del foramen.
- k) No ser mal conductor de los cambios térmicos.
- l) No ser poroso ni absorber humedad.
- ll) No provocar reacciones alérgicas.
- m) Debe ser bacteriostático o al menos no favorecer el desarrollo microbiano.

Como no existe un material que reúna todas estas cualidades, se ha recurrido a la combinación de diversas sustancias a fin de obtener en el material resultante las cualidades requeridas.

Los materiales de obturación más utilizados son las pastas y los ce

mentos, que se introducen al conducto en estado de plasticidad, los conos que se introducen como material sólido.

Las pastas y los cementos, de formulas variables y a veces compleja, se utilizan practicamente en la totalidad de los pasos y pueden por si solos constituir la obturación del conducto, que con frecuencia se complementen con el agregado de conos de materiales sólidos. En determinadas técnicas, los constituyen la parte esencial y masiva de la obturación, y el cemento sólo es un medio de adhesión a las paredes del con ducto.

Maisto y Meresca presentaron un ordenamiento racional de los materiales de obturación:

#### MATERIALES BIOLÓGICOS:

Son los formados a expensas del tejido conectivo periapical, tienden a eliminar la luz del conducto en el extremo apical de la raíz y constituyen la substancia ideal de obturación.

#### MATERIALES INACTIVOS:

Son aquellos que colocados dentro del conducto radicular, sin alcanzar el extremo anatómico de la raíz, no ejercen acción alguna sobre el tejido conectivo periapical, como no sea la de anular el espacio libre dentro del conducto.

Son materiales inactivos sólidos preformados: los conos plásticos de gutapercha o plata los cuales se introducen en el conducto como parte esencial o complementaria de la obturación.

##### -Conos de gutapercha-

La gutapercha es una resina que se presenta como un sólido amorfo. Se ablanda fácilmente por la acción del calor, y rápidamente se vuelve porosa y pegajosa, para luego desintegrarse a mayor temperatura.

Es insoluble en agua y discretamente soluble en eucaliptol. Se disuelve en cloroformo, éter xilol,

El agregado de substancias colorantes les otorga un color rosado, a veces rojizo, que permite visualizarlos fácilmente a la entrada del conducto.

Los conos de gutapercha son radiopacos, bien tolerados por los tejidos, fáciles de adaptar a las paredes especialmente de los conductos curvos. Los conos de gutapercha constituyen un material tan manuable que permite en las modernas técnicas de condensación lateral y vertical una cabal obturación.

Los conos estan libres de microorganismos, y pueden ejercer poder bacteriostático en algunos microorganismos gram +, en razón de la acción germicida de algunas de las substancias que la componen, además los conos de gutapercha suelen llevarse al conducto cubiertos con substancias medicamentosas o pastas antisépticas que neutralizan una posible falla en la esterilización de los mismos.

El único inconveniente de los conos de gutapercha consiste en la falta de rigidez, lo que en ocasiones hace que el cono se detenga o se doble al tropezar con un impedimento. No obstante el moderno concepto de instrumental y material estandarizado, a facilitado en parte el problema.

Existen dificultades para los fabricantes de conos de gutapercha -

para producirlos en las formas y tamaños requeridos por la profesión.

**-Conos de plata-**

Estos son mucho más rígidos que los de gutapercha, su elevada elevada radiopacidad permite controlarlo a la perfección y penetrar con relativa facilidad en conductos estrechos sin doblarse ni pegarse, lo que -- los hace muy recomendables en los conductos de dientes posteriores que -- por su curvatura, forma o estrechez ofrecen dificultades en el momento -- de la obturación.

Los conos de plata tienen el inconveniente de que carecen de la -- plasticidad y adherencia de los de gutapercha y por ello necesitan de un perfecto ajuste y del complemento de un cemento sellador correctamente a plicado que garantice el sellado h ermico.

**MATERIALES INACTIVOS PLASTICOS:**

Las exposi-resinas y resinas vin licas y la amalgama de plata.

**-Amalgama de plata-**

En la actualidad el uso de esta pasta se limita a la obturaci n del extremo radicular por v a apical despu s de haber efectuado con anterioridad el tratamiento quir rgico de la apicectom a.

**MATERIALES CON ACCI N QUIMICA:**

Sobre las paredes del conducto y el tejido conectivo periapical son los que se utilizan exclusivamente o combinados con conos, en la gran ma yor a de las obturaciones de conductos radiculares que se realizah en la actualidad. Incluyen las pastas antis pticas y alcalinas que no endurecen dentro del conducto, y los cementos que endurecen ejerciendo alguna acci n medicamentosa a n deliberadamente antis ptica.

**CEMENTOS PARA CONDUCTOS:**

En este grupo de materiales se abarcan aquellos cementos pastas o   pl sticos que completan la obturaci n de conductos, fijando o adheriendo los conos, rellenoando todo el vac o restante y sellando la uni n cemento dentinaria. Se denominan tambi n selladores de conductos.

Existen gran cantidad de patentados de este cemento otros pueden -- prepararse en la consulta de cada profesional y debido al confusionismo existente en cu l es el mejor que debe emplearse en cada caso seg n sea conveniente.

Una clasificaci n elaborada sobre la aplicaci n cl nica terap utica de estos cementos es la siguiente:

- a) Cementos con base de eugenato de zinc.
- b) Cementos con base pl stica.
- c) Cloropercha.
- d) Cementos momificadores (a base de paraformaldehidos)
- e) Pastas reabsorbibles (antis pticas y alcalinas).

Los tres primeros se emplean con conos de gutapercha y plata y estan indicados en la mayor parte de los casos, cuando se ha logrado una preparaci n de conductos correcta, en un diente maduro y no se han presentado dificultades.

Los cementos momificadores tienen su principal indicaci n en aquellos casos que por diversas causas no se han podido terminar la prepa-

ración de conductos como se hubiese deseado o se tiene duda en la esterilización conseguida, como sucede cuando no se ha podido hallar un conducto o no se ha logrado recorrer y preparar debidamente. Se le considera como un recurso valioso, pero no como un cemento de rutina, como lo son los tres primeros de la clasificación. Algunos de ellos como la Endométhasone-Septodont, contienen un corticoesteroide de síntesis que confiere mayor tolerancia.

Así como los cementos de los tres primeros grupos son considerados no reabsorbibles (cuando han rebasado en foramen apical y a largo plazo) y están destinados a obturar el conducto de manera estable y permanente las pastas reabsorbibles constituyen un grupo mixto de medicación temporal y de eventual obturación de conductos, cuyos componentes se reabsorben en un lapso mayor o menor especialmente cuando a rebasado el foramen apical.

Las pastas reabsorbibles están destinadas a actuar en o más allá - del ápice tanto como antisépticas como para estimular la reparación - que deberá seguir a la reabsorción de las mismas.

La mayor parte de los cementos para conductos contienen óxido de zinc en polvo y eugenol, la adición de estos elementos es la acción de su endurecimiento, por el proceso de quelación. Todas las variaciones en el tiempo de su endurecimiento y en la acción irritante sobre los tejidos vivos que rigen para el cemento de óxido de zinc son válidas en alguna medida para los cementos de conductos, con las características agregadas a cada uno de ellos de acuerdo con su especial composición.

Como todos estos cementos contienen óxido de zinc-eugenol en proporción apreciable, son muy lentamente reabsorbibles en la zona periapical; se procura por lo tanto, limitar la obturación del conducto radicular y de ser posible, sólo hasta la unión cemento-dentinaria aproximadamente 0.5 mm. a 1 mm. del extremo anatómico de la raíz.

## TECNICAS DE OBTURACION

La correcta obturación de conductos consiste como ya lo hemos mencionado anteriormente en obtener un sellado total y homogéneo de los conductos debidamente preparados hasta la unión cemento-dentinaria. La obturación será la combinación metódica de conos previamente seleccionados y de cementos para conductos.

Tres factores son básicos en la obturación de conductos:

- a) Selección del cono principal y de los conos adicionales.
- b) Selección del cemento para obturación de conductos.
- c) Técnica instrumental.

### SELECCION DE LOS CONOS:

Se denomina como principal o punta maestra, al cono destinado a llegar hasta la unión (CDC), siendo por lo tanto el eje de obturación. El cono principal ocupa la mayor parte del tercio apical del conducto y es el más voluminoso. Por lo tanto están indicados los conos de gutapercha y los de plata siempre y cuando se compruebe por la placa radiográfica que alcanza debidamente la unión (CDC).

Conviene recordar que cuando se desee sellar conductos laterales o una delta apical muy ramificada, la gutapercha es un material de excep-

cional valor al poderse reblandecer por el calor o por los disolventes más conocidos (cloroformo, xilol, eucaliptol, etc...).

Se elegirá el tamaño según la numeración estandarizada, seleccionando el cono del mismo número del último instrumento.

#### SELECCION DEL CEMENTO PARA LA OBTURACION DE CONDUCTOS:

Cuando los conductos estan debidamente preparados y no ha surgido ningún inconveniente se empleará uno de los cementos de conductos de base de eugenato de zinc o plásticos. Entre los primeros se puede citar sellador de Kerr, cemento de Grossman y entre los segundos AH-26 y diaket.

#### TECNICA DE INSTRUMENTACION:

Según el caso el operador elegirá la técnica que considere conveniente. Para lo cual existen factores que condicionan el tipo o clase de técnica a utilizar, las principales son:

#### FORMA ANATOMICA DEL CONDUCTO UNA VEZ PREPARADO:

Aunque la mayor parte de los conductos tiene el tercio apical cónico algunos tienen el tercio medio y cervical de sección oval o laminar. Lógicamente el cono principal estandarizado ocupará por lo general la mayor parte del tercio apical, pero así como en algunos conductos (mesiales de molares inferiores, vestibulares de molares superiores, premolares de 2 conductos etc...) un sólo cono puede ocupar el espacio total del conducto permitiendo la técnica del llamado cono único en estos casos (todos los dientes anteriores, conductos únicos de premolares, distales de molares inferiores y palatinos de molares superiores) será necesario completar con varios conos adicionales la acción obturante del cono principal con la llamada técnica de condensación lateral y modernamente también con la técnica de condensación vertical.

#### ANATOMIA APICAL:

El instrumental estandarizado correctamente usado deja preparado un lecho en la unión (CDC) donde se ajustará el extremo redondeado del cono principal, previamente embadurnado del cemento de conducto pero cuando el ápice es más ancho que los normal, existen conductos terminales accesorios o una delta apical, con salidas múltiples (delta palmera), el problema consiste en lograr un sellado perfecto de todos los conductillos que existen sin que se produzca una migración de cemento de conductos de tipo masivo más allá del ápice, o sea una sobreobtención, este problema en los casos corrientes se soluciona fácilmente con el sólo ajuste del cono principal, llevandolo suavemente y previamente embadurnado hasta el lugar al que ha sido destinado, constituye otras veces motivo de técnicas precisas que faciliten el objetivo y eviten errores como son:

- a) Si el ápice es permeable o ancho no se utiliza léntulo para llevar el cemento de conductos ni siquiera un instrumento de menor calibre girado a la izquierda, basta con llevar el cono principal ligeramente embadurnado en la punta. En ápices muy amplios habrá que recurrir al empleo previo de pastas reabsor

bible de hidróxido de calcio.

- b) Si se trata de obturar conductillos laterales, foramina múltiple o delta dudosa se podrá humedecer la punta del cono de gutapercha en cloroformo o también reblandecerla por los referidos disolventes o por el calor.

LAS TECNICAS MAS COMUNES UTILIZADAS SON:

- a) Técnica del cono único.
- b) Técnica de condensación lateral.
- c) Técnica de condensación vertical.
- d) Técnica del cono invertido.
- e) Técnica de presión biológica.



C A P I T U L O IX

EXITOS

## EXITOS

El tratamiento endodóntico ha logrado un alto grado de éxito y de aceptación. Pues se le considera como un procedimiento de resultados - predecibles.

Para lograr el éxito deseado en el tratamiento endodóntico se debe:

- a) Educar y preparar al paciente para la terapéutica.
- b) Discutir con el paciente la preferencia por la endodoncia que por la extracción, haciéndole ver que tratamiento es el más - conveniente, para conservar una buena salud dental.
- c) Un buen diagnóstico clínico radiográfico y una intervención adecuada conducen muy frecuentemente al éxito de un tratamiento endodóntico.

Controlando la evolución de dicho tratamiento, hasta comprobar que la reparación del periodonto apical, prácticamente restituye al diente tratado y debidamente reconstruido, a su función normal.

## FACTORES QUE CONDUCEN AL EXITO DE UN TRATAMIENTO

### MOTIVACION DEL PACIENTE:

Si un caso ha sido plenamente evaluado y esta clínicamente indicada la terapéutica de los conductos radiculares aún quedan otros aspectos por considerar antes de comensar el tratamiento. El paciente debe de compartir su comprensión y entrega totales a esta terapéutica. Para dar lugar a los pasos progresivos en el tratamiento, el paciente debe de ser capaz de seguir un programa ordenado de tratamiento.

También debe de tener conciencia de la necesidad de mantener la - calidad de su dentición natural. Así la educación del paciente consiste en algo más que un buen cuidado hogareño de la salud bucal; significa también una discusión del papel a largo plazo de la dentición natural, la necesidad de conservar un diente tratado y de los pasos necesarios para esto.

### ECONOMIA:

Se ha venido considerando el costo de la endodoncia como un factor capaz de acobardar. Sin embargo este costo ha sido superado por pagos más flexibles. Generalmente el costo del tratamiento endodóntico y la restauración es inferior al de la extracción y reposición al de un aparato protésico. El paciente se beneficia más conservando su propio - diente y evitando futuras involucraciones de los dientes adyacentes.

### EDAD:

La terapéutica endodóntica se puede realizar con éxito en pacientes de todas las edades. El más joven puede presentar problemas especiales de limpieza, con formación y obturación de las raíces inmaduras. Los mayores pueden presentar otras complicaciones, como los conductos - calcificados. A parte de los problemas mecánicos, la edad no parece - ser un factor significativo en el tratamiento. La enfermedad periapical se resolverá por si sola cuando los principios básicos de la endo-

doncia clínica hayan sido satisfechos, cualquiera que sea la edad del paciente.

#### CANTIDAD DE DIENTES INVOLUCRADOS:

Anteriormente existía una limitación de la cantidad de dientes sin vitalidad que podían ser tratados en un mismo paciente (cinco).

Actualmente no existen limitaciones clínicas científicamente determinadas en cuanto al número de dientes sin pulpa que pueden ser tolerados y conservados por el paciente, siempre que esos dientes hallan sido correctamente tratados y restaurados.

#### EL CLINICO:

La experiencia endodóntica de los odontólogos varía mucho y sólo cada cual sabe si un determinado caso entra en la gama de sus posibilidades. Por lo que las facultades de odontología tienen proyectado aumentar el tiempo dedicado a la endodoncia, mejorando los proyectos en esta área. Esto refleja el punto de vista de la profesión odontológica que sostiene que la endodoncia constituye un tratamiento exitoso y predecible para la conservación de la dentadura natural. De tal modo el clínico tiene acceso a la información y adquisición y aptitudes para tratar con éxito la mayoría de los dientes anteriores y posteriores con una anatomía de los conductos radiculares normal.

#### CONSULTORIO Y EQUIPO:

El instrumental disponible determina la complejidad de los casos que un odontólogo debe manejar con éxito en el consultorio. Necesariamente, se deben de elegir sólo aquellos casos que caen dentro de la amplitud del propio instrumental. Los instrumentos endodónticos son costosos y es posible no contar con una amplia provisión. Sin embargo, las situaciones más complejas requieren mayor cantidad de limas, esca--riadores, espaciadores y material de obturación. Además la cirugía endodóntica requiere instrumentos especiales como porta-amalgamas, condensadores para casos de accesibilidad restringida. El instrumental disponible por lo tanto es un factor determinante y definitivo en la selección del caso.

#### SELECCION DEL CASO:

La selección apropiada de los casos para el tratamiento sigue teniendo suma importancia tanto para un índice elevado de éxito en endodoncia como en todos los campos de la odontología.

Este capítulo examinará algunos de los factores de la selección de casos pertinentes para el éxito de la terapéutica endodóntica. El odontólogo debe elegir los casos apropiados efectuando una evaluación minuciosa, un diagnóstico y una consideración de todos los factores antes de llegar a la conclusión de que en un determinado paciente la terapéutica es necesaria y cuenta con la debida garantía.

Sólo entonces estaremos en condiciones de aconsejar el tratamiento o la eliminación del diente afectado, dado que el paciente en caso de duda, deja en manos del odontólogo la decisión final sobre el porvenir de sus dientes.

#### CONTRAINDICACIONES DE ORDEN GENERAL QUE IMPOSIBILITAN EL TRATAMIENTO ENDODONTICO:

Las enfermedades orgánicas, agudas o crónicas con marcado debilitamiento del paciente y disminución acentuada de sus reacciones y defensas a toda intervención quirúrgica local, constituyen una contraindicación formal para la endodoncia.

Lo mismo ocurre con los casos de psiconeurosis, cuando la perturbación funcional psíquica y somática provoca la intolerancia del paciente imposibilitándolo.

La edad avanzada del paciente sólo constituye una contraindicación para el tratamiento de conductos radiculares, cuando va acompañada de intolerancia para soportar las molestias inherentes del mismo.

Se presentan casos en los que un trastorno grave de orden general o una medicación determinada aplicada para corregir dicho trastorno, contraindican temporalmente o permanentemente la extracción del diente afectado, y aunque el tratamiento endodóntico se deba de realizar en condiciones precarias o su éxito resulte dudoso, su indicación es ineludible. Como los casos de discrasias sanguíneas, y los pacientes sometidos a una medicación anticoagulante permanente, radioterapia o corticoides con dosis prologadas.

Siempre que existan dudas respecto a la oportunidad de realizar un tratamiento endodóntico, en relación al estado general precario, debe consultarse al médico bajo cuyo control se encuentre el paciente, a fin de resolver conjuntamente el mejor camino por seguir.

#### CONTRAINDICACIONES DE ORDEN LOCAL:

Casos insalvables de orden local que aconsejan la extracción del diente afectado:

- a) En presencia de fractura o destrucción de la corona o de la raíz, cuando no resulte útil conservar la porción remanente de la pieza dentaria.
- b) Cuando existan antiguas perforaciones de la raíz, que hayan provocado lesiones irreparables del periodonto y del hueso.
- c) En los casos de reabsorción dentinaria interna o cemento dentinaria externa, cuando el conducto y el periodonto están comunicados a través de la raíz.
- d) Cuando conjuntamente con el granuloma periapical existe una lesión periodontica de origen gingival en la que la infección alcanza al ápice.
- e) El diente no estratégico no funciona, no tiene antagonista y no está sobre-erupcionado. Sin embargo, la ubicación actual no es indicativa de la importancia futura, porque puede llegar a ser necesario usar ese diente justamente con un aparato protésico en alguna ocasión futura. Por lo tanto la importancia estratégica de cualquier diente debe de ser contemplada desde el punto de vista a largo plazo. Si no hubiera posibilidad de que un diente llegue a tener importancia estratégica, entonces la extracción será el tratamiento más razonable.
- f) Dientes malformados no susceptibles de tratamiento o de restauración. Estos pueden tener un sistema de conductos radiculares -

complejos y laberínticos, que los torne extremadamente difíciles de limpiar y obturar apropiadamente entonces la terapéutica endodóntica convencional está contra indicada.

- g) Cuando existe una proporción desfavorable entre corona y raíz es muy malo el pronóstico para la conservación del diente.
- h) Cuando el diente en cuestión esté en una posición notablemente mala o muy fuera del alineamiento correcto, la decisión de realizar una terapéutica endodóntica debe incluir la consideración de los resultados estéticos. Se puede obtener un resultado final más favorable con la extracción y la reposición protética que con el tratamiento endodóntico.

#### CASOS DUDOSOS DONDE DEBE INTENTARSE EL TRATAMIENTO:

Existen numerosos casos donde el éxito del tratamiento de conductos depende de la posibilidad de neutralizar la dificultad que se opone a su correcta realización y posterior reparación de la zona periapical.

- a) Cuando la infección éste presente en conductos estrechos, calcificados, curvos, acodados, laterales, y deltas apicales.
- b) En presencia de escalones que dificulten el progreso de los instrumentos hacia el ápice.
- c) En casos de instrumentos fracturados que obstaculicen la accesibilidad.
- d) Si existen lesiones periódonticas profundas que no han sido tratadas.

#### CASOS QUE NECESITAN TRATAMIENTO COMPLEMENTARIO:

Frecuentemente, en casos donde el tratamiento exclusivo del conducto no es suficiente para lograr la reparación de la zona periapical y del ápice radicular, es posible recurrir a maniobras quirúrgicas complementarias de la endodoncia, con lo cual se lograra la conservación total o parcial de la pieza dentaria.

- a) Las fracturas del tercio apical de la raíz con mortificación pulpar, los quistes extensos, las lesiones periapicales con reabsorción o hiper cementosis del ápice radicular, y en los casos fracasados con lesiones periapicales que no curarón, -- pueden requerir como complemento de la endodoncia, un curetaje periapical o una apicectomía.
- b) Los dientes con forámenes apicales excesivamente amplios y -- mortificación pulpar, y los conductos con pernos, cuando la eliminación de los mismos resulta inconveniente, puede requerir, conjuntamente con la apicectomía una obturación retrograda del conducto.
- c) En los casos de dientes multirradiculares con reabsorción radicular extensa o atrofia alveolar profunda e infección periapical de origen periodóntico en una de las raíces puede realizarse la radectomía como complemento del tratamiento endodóntico.

#### CRITERIO CLINICO Y NORMAS OPERATORIAS:

El estudio de las contraindicaciones para realizar endodoncia, -- tanto generales y locales permiten realizar una selección bastante ajustada de los casos para tratamiento. Un buen criterio clínico y la propia experiencia clínica adquirida en intervenciones similares, ayudará a resolver con mucha frecuencia las dificultades y aclarar las dudas que en cada ocasión se presenten.

Es muy importante también la aplicación de una técnica operatoria adecuada; además, la habilidad y atención del operador durante el tratamiento, para resolver las dificultades particulares de cada caso, -- son factores decisivos para lograr el éxito deseado.

La falta de instrumental necesario, una falla técnica o un descuido, pueden malograr en un instante el tratamiento más sencillo; por el contrario, el instrumento adecuado, la destreza operatoria y el cuidado en el detalle, pueden salvar el caso más complejo.

Por estas razones las probabilidades de éxito en una intervención endodóntica aumentan en relación directa con la exactitud del diagnóstico, el equilibrado criterio clínico la orientación del tratamiento -- y la aplicación de normas operatorias adecuadas.

#### MEDIDAS A EMPLEAR PARA MEJORAR EL INDICE DE EXITOS EN LOS CASOS ENDO-- DONTICOS

- a) Seleccionar los casos con gran cuidado. Ser cautelosos en el caso que podría ser un fracaso evidente, pero al mismo tiempo, atreverse dentro de los límites de su capacidad.
- b) Poner gran cuidado en el tratamiento, sin apuro y con organización; asegurarse de la posición del instrumento y su acción -- antes de proseguir.
- c) Hacer preparación cavitaria adecuada, tanto de la cavidad de acceso, que puede ser perfeccionada mediante modificaciones -- de la preparación coronaria como de la radicular, que puede -- ser mejorada en mucho mediante instrumentación más completa -- del conducto.
- d) Determinar la longitud exacta del diente hasta el foramen apical y asegurarse de llegar únicamente hasta la unión (CDC).
- e) Utilizar instrumentos estandarizados para que el uso de un -- instrumento de excesivo tamaño y conicidad no produzca escalones, favorezca la fractura del instrumento o perforaciones. Siempre usar instrumentos filosos.
- f) Siempre usar instrumentos curvos en conductos curvos y recordar especialmente que es preciso limpiar y volver a curvar el instrumento cada vez que se le use. Mediante la preparación adecuada. Se puede hacer una preparación circular cónica en el ápice, que coincida con una obturación de igual forma.
- g) Utilizar material de obturación estandarizado para asegurar -- una obturación más perfecta del tercio apical del conducto.
- h) Poner gran cuidado de adaptar el cono principal de obturación. Debemos estar seguros de haber obturado la porción apical del conducto. Ser muy exigentes al hacer la obturación total del conducto.

- i) Hacer cirugía apical cuando esté indicada.
- j) Siempre verificar la densidad apical de la obturación concluida del conducto de un paciente que va a ser sometido al tratamiento quirúrgico, con un explorador agudo acodado en ángulo recto. Si es necesario se hace obturación por vía apical.
- k) Restaurar apropiadamente cada diente despulpado tratando de evitar la fractura de la corona.
- l) Practicar técnicas endodónticas hasta ser tan familiares como la colocación de amalgama o la extracción de un incisivo. -- Practicar en el dientes extraídos montados en tacos de acrílico es por demás aconsejable.

C A P I T U L O X

ACCIDENTES



## ACCIDENTES DURANTE EL TRATAMIENTO

Decidida la intervención endodóntica de común acuerdo con el paciente, su realización puede desarrollarse sin tropiezo pero pueden presentarse también trastornos, previstos por la dificultad del caso, o aparecer en cualquier momento inconvenientes inesperados que entorpecen o imposibilitan la normal prosecución del tratamiento.

Todos los pasos de una pulpectomía total, del tratamiento de los dientes con pulpa necrótica y de la obturación de conductos, deben hacerse con prudencia y cuidado.

Para evitarlos es conveniente como norma fija tener presente los siguientes factores:

- a) Planear cuidadosamente el trabajo a ejecutar.
- b) Conocer la posible idiosincrasia del paciente y las posibles enfermedades sistémicas que pueden tener.
- c) Disponer de instrumental nuevo o en muy buen estado, conociendo a cabalidad su uso y manejo.
- d) Recurrir a los Rx en cualquier caso de duda posicional o topográfica.
- e) Emplear sistemáticamente el aislamiento de dique de goma y grapa.
- f) Conocer la toxicología de las drogas usadas, su dosificación y empleo.

## FRACTURA DE LA CORONA CLINICA

Este accidente, a veces inesperado, generalmente causa desagrado al paciente. Con frecuencia puede preverse, debido a la debilidad de las paredes de la corona, como consecuencia del proceso de la caries o de un tratamiento anterior.

Durante nuestro trabajo o bien al masticar los alimentos, puede fracturarse la corona del diente en tratamiento. Los problemas que esta complicación crea son tres:

- a) Queda al descubierto la cura oclusiva. Es fenómeno relativamente frecuente y que puede solucionarse fácilmente cuando la fractura es solamente parcial, cambiando nuevamente la cura para seguir el tratamiento, pero procurando colocar una banda de acero o aluminio que sirva de retención.
- b) Imposibilidad de colocar grapa y dique. Se colocarán las grapas en los dientes vecinos.
- c) Posibilidad de restauración final. En caso de dientes anteriores se podrá planificar coronas de retención radicular Richmond, Logan Davis o incrustación radicular con corona funda de porcelana. En dientes posteriores si la fractura es completa a nivel del cuello, el problema de restauración es más complejo, pero siempre se podrá recurrir a la restauración radicular con pernos cementados, a tornillo, o los corrugados de fricción, permitiendo una corona de retención radicular (en estos casos se obtura con gutapercha solamente) o también con amalgama englobado los pernos corrugados a fricción. Solamente se recurrirá a la extracción cuando sea prácticamente imposible -

la retención de la futura restauración.

Cuando se sospeche que al eliminar el tejido reblandecido por la caries corre riesgo de fracturarse las paredes de la cavidad, debe advertirse al paciente, y tratándose de dientes anteriores, tomar las precauciones necesarias para reemplazar temporalmente la corona.

Si apesar de la debilidad de las paredes, éstas pueden ser de utilidad para la reconstrucción final, debe adaptarse una banda de cobre y cementarla, antes de colocar la grapa y la goma para dique. Terminado el tratamiento del conducto y cementada la cavidad, si las paredes de la corona han quedado débiles, se corre el riesgo de que la fractura se produzca posteriormente. El cementado de una banda, hasta tanto se realice la reconstrucción definitiva, resuelve este posible inconveniente.

Debe recordarse que los premolares superiores con cavidades proximales están muy frecuentemente expuestas, después del tratamiento, a la factura coronaria, que con alguna frecuencia interesa la raíz, imposibilitando la restauración definitiva.

Debemos insistir finalmente en la necesidad de la mayor precaución por parte del operador, utilizando en la preparación de la cavidad la técnica operatoria indicada.

#### ESCALONES EN LA PARED DEL CONDUCTO

La búsqueda de la accesibilidad al ápice radicular, una de las maniobras iniciales en la preparación quirúrgica de los conductos radiculares, se encuentra con bastante frecuencia dificultades por la estrechez del conducto, por calcificaciones anormales y por curvas y acodaduras de la raíz.

La mejor manera de corregir la formación de escalones es su prevención. La mayoría de los escalones se forman debido a la falta de atención durante la operación; la cavidad de acceso no tiene la suficiente amplitud o no está preparada correctamente como para permitir el acceso hasta el ápice, o bien se usan instrumentos rectos en conductos curvos o instrumentos demasiado grandes, también cuando hay la presentación de una anomalía insospechada en la anatomía o dirección del conducto.

Se sospecha que se ha formado un escalón cuando los instrumentos ensanchadores no penetran en el conducto hasta toda su profundidad de trabajo; también hay pérdida de la sensación táctil normal del extremo del instrumento al pasar por la luz. Esta sensación es suplantada por la impresión de que el instrumento choca contra una pared lisa, esto es, no se percibe la sensación táctil de la tensión debido a la curvatura del instrumento.

Provocado el escalón en lugar de proseguir el ensanchamiento, el operador debe tomar inmediatamente una radiografía para examinar el diente con el instrumento puesto, únicamente la habilidad del operador puede permitir retornar la vía natural del acceso al ápice radicular.

En términos generales, debe intentarse aumentar la luz del conducto, desgastando la pared opuesta a la del escalón.

El trabajo se inicia con ayuda de la lima más fina, sin uso y de la mejor calidad, lubricada con glicerina, a los efectos de facilitar -

su impulsión en busca de la zona no accesible del conducto. Previamente durante algunos minutos puede dejarse actuar un agente quelante, que permita la eliminación de la parte más superficial de la dentina (EDTA). Se curva fuertemente la punta de éste instrumento y se le inserta en el conducto de modo que el extremo se deslice sobre la pared opuesta al -- escalón. El movimiento de vaivén suele ayudar al avance del instrumento. Si es posible introducir el instrumento explorador hasta la profundidad total de trabajo, entonces se selecciona una lima más grande que llegue al ápice y además ocupe la luz del conducto. Aquí también, se curva bien la punta del instrumento, y mediante alineamientos precisos de la punta y movimientos de vaivén se introduce con cuidado hasta el fondo del conducto. Se recomienda tomar una radiografía en éste momento para confirmar la sensación táctil.

El limado se ha de comenzar una vez que el operador esté absolutamente seguro que la punta del instrumento está colocada correctamente. El limado se hace con movimientos verticales, manteniendo siempre la -- punta contra la pared interior y presionando las hojas contra la zona -- del escalón. El conducto será lavado constantemente para eliminar la -- limadura de dentina. Hay que examinar con frecuencia la punta de la -- lima para estar seguro de que la curva se mantiene. Si dejamos que el -- instrumento se enderece, enganchará de nuevo el escalón y el limado repetido puede profundizar la muesca, o lo que es peor, llevar a la perforación.

Si se fracasa en el intento de volver a encontrar el conducto natural, debemos detenernos a tiempo, y procurar por otros medios la esterilización de las partes inaccesibles del mismo.

#### OBLITERACION ACCIDENTAL

La obliteración accidental de un conducto, que no debe confundirse con la inaccesibilidad o no hallazgo de un conducto que se cree presente, se produce en ocasiones por la entrada en el mismo de partículas de cemento, amalgama, cavit e incluso por retención de conos de papel absorbente empacados al fondo del conducto. Las virutas de dentina procedentes del limado de las paredes puede formar con el plasma o trasudado de origen apical una especie de cemento difícil de eliminar. En -- cualquier caso se tratá de vaciar totalmente el conducto con instrumentos de bajo calibre, con el empleo de EDTA y si se sospecha de la presencia de un cono de papel o torundita de algodón, con una sonda barbeta muy fina girando hacia la izquierda.

#### FALSAS VIAS OPERATORIAS

Es la comunicación artificial de la cámara o conductos con el periodonto.

Se produce por lo común por falsas maniobres operatorias, por un fresado excesivo e inoportuno de la cámara pulpar, como consecuencia de la utilización de instrumentos inadecuados, o por la dificultad que las calcificaciones, anomalías anatómicas y viejas obturaciones de conductos ofrecen a la búsqueda del acceso del ápice radicular.

Las normas para evitar la perforación son las siguientes:

- a) Conocer la anatomía pulpar del diente a tratar, el correcto acceso a la cámara pulpar y las pautas que rigen el delicado empleo de los instrumentos de conductos.
- b) Tener criterio posicional y tridimensional en todo momento y -perfecta visibilidad de nuestro trabajo.
- c) Tener cuidado en conductos estrechos en el paso instrumental-- del 25 al 30, momento propicio no sólo para la perforación si--no para producir un escalón, y para fracturar el instrumento.
- d) No emplear instrumentos rotatorios sino en casos indicados y -conductos anchos.
- e) Al desobturar un conducto tener gran prudencia y controlar ra--diograficamente ante la menor duda.

En terminos generales una técnica depurada y la utilización de ins--trumental necesario para cada caso son suficientes para evitar un gran--porcentaje de estos accidentes operatorios tan difíciles de reparar. A demás el estudio metódico o y minucioso de la radiografía preoperatoria nos prevendrá sobre las dificultades que se pueden presentar en el mo--mento de la intervención.

Producido el trastorno operatorio, a pesar de todas las precaucio--nes, dos factores establecen esencialmente su gravedad: el lugar de la--perforación y la presencia o ausencia de infección.

#### PERFORACION CERVICAL E INTERRADICULAR:

Durante la búsqueda de la accesibilidad a la cámara pulpar y a la--entrada de los conductos, si no se tiene un correcto conocimiento de la anatomía dentaria y de la radiografía del caso que se interviene, se -corre el riesgo de desviarse con la fresa y llegar al periodonto por debajo del borde libre de la encía.

Este accidente suele ocurrir en los premolares superiores, cuya cá--mara pulpar se encuentra ubicada nesialmente y donde la perforación se--produce con frecuencia en distal, en los premolares inferiores, cuya corona inclinada hacia lingual favorece la desviación de la fresa hacia -la cara vestibular con peligro de perforación.

Cuando la intervención no se realiza bajo anestecia, el paciente -generalmente siente la sensación de que el instrumento ha tocado la en--cía, y un vivo dolor en el periodonto. Además, aunque la perforación -sea pequeña, suele producirse una hemorragia abundante, y al investigarse su origen se descubre la falsa vía.

Diagnosticada la perforación debe procederse inmediatamente a su -protección. Si el campo operatorio no estaba aún aislado con dique, --se le coloca enseguida, con una torunda humedecida en solución al mil--esimo de adrenalina, en ácido tricloro-acético o en superoxol, se dete--ndrá la hemorragia, se efectuará un cuidadoso lavado de la cavidad con a--gua oxigenada y agua de cal. Luego se colocará sobre la perforación u--na pequeña cantidad de pasta acuosa de hidróxido de calcio (para estimu--lar la formación de hueso en el defecto), y se le comprimirá suavemente de manera que se extienda en una delgada capa. Se deslizará despué--s sobre la pared de la cavidad, cemento de silicato-fosfato, hasta que cu--bra holgadamente la zona de la perforación. Debe aislarse antes con al

godón comprimido la región correspondiente a la entrada de los conductos, para que no se cubra con el cemento.

Frecuentemente, en dientes posteriores la corona clínica está muy destruida, y la cámara pulpar, abierta ampliamente, ha sido también invadida por el proceso de la caries. Al efectuar la remoción de la dentina reblandecida, puede comunicarse el piso de la cámara con el tejido conectivo interradicular. En éste caso si la comunicación es amplia y aún queda dentina cariada por eliminar, es mejor optar por la extracción del diente. Por el contrario, si la perforación es pequeña y toda la dentina cariada ha sido ya separada, puede intentarse la protección como indicamos anteriormente. El pronóstico de esta perforación, es decir, la probabilidad de que repare depende esencialmente de la presencia o ausencia de infección. Cuando la perforación es antigua y ha provocado ya reabsorción ósea y del cemento radicular, el pronóstico es desfavorable. En éste caso el éxito en la intervención sólo puede conseguirse cuando se logra eliminar quirúrgicamente el tejido infectado y obturar la perforación por vía externa con amalgama.

#### PERFORACION DEL CONDUCTO RADICULAR:

Si la perforación se produce dentro del conducto radicular, el problema de reparación es bastante más complejo.

Este accidente suele ocurrir durante la preparación quirúrgica del conducto, al buscar accesibilidad al ápice radicular o al eliminar una antigua obturación de gutapercha o de cemento. En el momento de producirse la perforación es necesario establecer, con ayuda de la radiografía, su posición exacta. Si la perforación es lateral, se localiza fácilmente en la radiografía por medio de una sonda o lima previamente colocada en el conducto. Si la perforación es vestibular o lingual, la transiluminación y una exploración minuciosa nos ayuda a localizar la altura en que el instrumento sale del conducto.

Si la perforación está ubicada en el tercio coronario de la raíz y es accesible al examen directo, se intenta su protección inmediata como si se tratara de una perforación del piso de la cámara pulpar. Debe tenerse especial cuidado de obturar temporariamente el conducto radicular, para evitar la penetración de cemento en el mismo.

Cuando la perforación está ubicada en el tercio medio o apical de la raíz, no es practicable su obturación inmediata. Debe intentarse en estos casos retomar el conducto natural, y luego de su preparación, obturar ambas vías con pasta alcalina, reservando el cemento medicamentoso y los conos para la parte del conducto ubicada por debajo de la perforación.

Cuando la perforación está ubicada en el ápice y el conducto en esta región quedó infectado e inaccesible a la instrumentación, puede realizarse una apicectomía como complemento del tratamiento endodóntico.

En los casos que la perforación se encuentre en los dos tercios coronarios de la raíz y ha sido abandonada, con posterior reabsorción e infección del hueso adyacente, puede realizarse una intervención a colgajo, descubriendo la perforación, eliminando el tejido infectado y obturando la brecha con amalgama.

El pronóstico sobre la conservación de los dientes con falsas vías

obturadas es siempre reservado.

El éxito está en relación directa con la ausencia de infección y la tolerancia de los tejidos periapicales al material obturante.

#### FRACTURA DE INSTRUMENTOS.

La fractura de un instrumento dentro del conducto radicular contribuye un accidente operatorio desagradable, difícil de solucionar y que no siempre se le puede evitar.

Los instrumentos que más frecuentemente se fracturan son limas, ensanchadores, sondas barbadadas y léntulos, al emplearlos con demasiada fuerza o torción exagerada y otras veces por haberse vuelto quebradizos, ser viejos y estar deformados.

La prevención de éste desagradable accidente consistirá en emplear siempre instrumentos nuevos y bien conservados, desechando los viejos -- y dudosos. También habrá que trabajar con delicadeza y evitar el empleo de instrumentos rotatorios dentro de los conductos.

La gravedad de ésta complicación, por desgracia bastante común, depende esencialmente de tres factores: la ubicación del instrumento fracturado dentro del conducto o en la zona periapical; la clase, calidad y estado de uso del instrumento; y el momento de la intervención operatoria en que se produjo el accidente.

El diagnóstico se hará mediante una radiografía para saber el tamaño, la localización y la posición del fragmento roto. Será muy útil la comparación del instrumento residual con otro similar del mismo número y tamaño, para deducir la parte que ha quedado enclavada en el conducto.

Un factor muy importante en el pronóstico y tratamiento, es la esterilización del conducto antes de producirse la fractura instrumental -- si estuviese estéril, cosa frecuente en la fractura de espirales o léntulos, se puede obturar sin inconveniente alguno procurando que el cemento de conductos envuelva y rebase el instrumento fracturado. Por el contrario si el diente está muy infectado o tiene lesión periapical, habrá que agotar las maniobras para extraerlo y en caso de fracaso recurrir a su obturación de urgencia y observación durante algunos meses o bien a la apicectomía con obturación retrograda de amalgama sin zinc.

Las maniobras destinadas a extraerlos pueden ser:

- a) Utilizar fresas de llama, sondas barbadadas u otros instrumentos de conductos accionados a la inversa, intentando removerlos de su enclavamiento.
- b) Intentar la soldadura eléctrica a otra sonda en contacto con el instrumento roto. Emplear un potente imán. Ambos procedimientos son raros.
- c) Cuando el instrumento esté aparentemente libre dentro del conducto radicular, puede procurarse introducir al costado del mismo una lima en cola de ratón nueva, que al girar sobre su eje enganche el trozo de instrumento, y con un movimiento de tracción lo desplace hacia el exterior. Esta maniobra puede intentarse en varias ocasiones, previa acción de un agente quelante (EDTA) que disuelve la superficie de la dentina, contribuyendo a liberar el instrumento
- d) Si el cuerpo extraño es un trozo de tiranervio, se engancha di

rectamente en las barbas de una lima; si en un trozo de sonda u otro instrumento liso, puede envolverse previamente una mecha de algodón en la lima barbada, para facilitar la remoción del instrumento fracturado.

- e) Algunos autores preconizan el uso de soluciones concentradas - de yodo que con su aplicación continua corroe el instrumento, - permitiendo su más fácil remoción. Prinz recomienda una solución compuesta por yoduro de potasio, 8g; yodo cristalizado, - 8g y agua destilada, 12g.

Otros métodos químicos, como ácidos, el tricloruro de yodo al 25 % propuesto por Wass.

Como la mayoría de las veces las maniobras para extraer los instrumentos rotos son infructuosos, habra que recurrir a las siguientes técnicas:

- a) Agotados los esfuerzos pra extraer el fragmento de instrumento enclavado en el lugar del conducto, cuya situación se conoce mediante el correspondiente roentgenograma, se procurará pasar lateralmente con un instrumento nuevo de bajo calibre y preparando el conducto debidamente soslayando el fracmento roto, el cual quedara enclavado en la pared del conducto. Posteriormente se obturara el conducto con una prolija condensación en --- tres dimenciones, empleando para ello conos finos de gutapercha, reblandecidos por disolventes o por el propio cemento de conductos. Esta técnica permite en la mayor parte de los casos de dientes posteriores (en los anteriores se dispone del - recurso de la apicectomfa también), resolver satisfactoriamente este enojoso accidente.
- b) Si la fractura del instrumento se produce durante la obtura--- ción del conducto, el trozo que queda dentro del mismo inclu--- dido en la pasta medicamentosa, formará parte de la obturación sin traer trastorno alguno. Aún en el caso de que el intrumen--- to portador de la pasta llege a fracturarse fuera del ápice, y--- quede en pleno tejido periapical, puede en algunos casos ser - tolerado por dichos tejidos en ausencia de infección.
- c) Cuando el conducto está infectado y el accidente se produce en el comienzo del tratamiento, el problema es más complejo, pues se hace indispensable restablecer la accesibilidad para prepara--- rar el conducto. Si el trozo fracturado atraviesa el foramen y la infección está presente, sólo la apicectomfa resuelve el problema.
- d) De fracasar las técnicas anteriores conservadoras, se podra re--- currir a la cirugía mediante la apicectomfa y obturación retró--- grada con amalgama en dientes anteriores o la radicectomfa (am--- putación radicular) en dientes multiradiculares.

## PERIODONTITIS AGUDA Y SUS COMPLICACIONES

Cuando estudiamos la patología periapical en relación con la endoncia, dejamos aclarado que la periodontitis aguda, estado inflamato--- rio que rodea a la raíz con las características de todo proceso agudo, -

se inicia en forma similar, cualquiera sea su etiología (traumática, química o bacteriana).

Esta reacción inflamatoria se presenta, frecuentemente, entre una sesión y otra del tratamiento endodóntico, demorando su prosecución y causando desagrado al paciente, a quien deben darse las razones por las que un diente infectado, que muchas veces no duele al iniciarse la intervención, causa marcada sensibilidad a la presión y aun espontáneamente, durante su curación.

Cuando el traumatismo provocado es leve, la reacción inflamatoria puede no manifestarse clínicamente o hacerlo en forma muy moderada, con ligero dolor a la percusión del diente afectado, que aparece dentro de las 24 horas de colocada la curación, y se atenúa o cede totalmente entre las 24 y 48 horas subsiguientes. La etiología de ésta reacción incluye: el traumatismo quirúrgico provocado por la extirpación pulpar o por los instrumentos en la vecindad del foramen apical, la acción irritante de las drogas incluidas en la medicación tópica, o bien la suma de ambos factores. Los antisépticos colocados en el conducto entre una sesión y otra ocasionan con bastante frecuencia dolor, y no resulta fácil establecer qué droga lo provocó con mayor intensidad, ni tampoco si es la medicación el agente causante.

Cualquiera que hubiera sido la causa, en presencia de una periodontitis leve debe esperarse un tiempo prudencial en procura de alivio espontáneo. Si el dolor persiste y la administración de analgésicos -- por vía bucal como tratamiento sintomático no resulta efectiva, puede remplazarse la medicación antiséptica del conducto por un cono absorbente de papel que elimina el exceso de medicamento, manteniendo el cierre hermético de la cavidad para evitar la penetración microbiana. Conviene aliviar temporalmente la oclusión del diente afectado con una pequeña piedra de diamante montada en la pieza de mano de la turbina neumática para evitar la vibración. La medicación tópica revulsiva sobre la mucosa de la región periapical y los enjuagatorios anodinos, aunque no están contraindicados, son de dudosa efectividad en estos casos.

Es necesario advertir al paciente sobre la posibilidad de que se produzca dolor, informarles sobre las características del tratamiento.

El problema es más serio cuando una periodontitis aguda de origen séptico, provocada por la invasión de bacterias patógenas en el tejido conectivo periapical, provoca un absceso alveolar agudo, con su característica sintomatología clínica. Ya sea por la agudización de un proceso crónico periapical preexistente, por haber forzado material -- séptico contenido en el conducto a través del foramen apical, o por fallas en la esterilización del instrumental y del campo operatorio, la consecuencia se manifiesta en un mayor o menor grado de reacción local y acompañada frecuentemente de síntomas generales, que es necesario -- tratar con premura hasta restablecer la normalidad.

Localmente, el tratamiento consiste en la apertura, retiro de la medicación y ventilación del conducto para favorecer su drenaje. La eliminación de la obturación temporal deberá realizarse sistemáticamente con turbina y fresas nuevas de carburo-tungsteno, ejerciendo el mínimo de presión sobre el diente.

En caso de extrema sensibilidad al mínimo roce, puede intentarse--



presionar paulatinamente con el índice la cara bucal del diente afectado, hasta accionar una fuerza considerable que provoque inmovilidad e isquemia en la zona periapical. Manteniendo presión constante, se procede a la apertura de la cavidad. En lo posible debe evitarse administrar anestesia local.

En presencia de un absceso se aplica la técnica quirúrgica corriente para su apertura y drenaje.

Cuando la clásica sintomatología va acompañada de reacción general, comúnmente fiebre y decaimiento, puede administrarse adecuadamente antibióticos antitérmicos y antiinflamatorios, así como vitaminas y enzimas proteolíticas, de acuerdo con las necesidades de cada caso y el oportuno consejo médico.

### SOBRE OBTURACION NO PREVISTA

La mayor parte de las veces la obturación de conductos se planea para que llegue hasta la unión cemento-dentinaria pero bien sea que el cono se desliza y penetra más o por que el cemento de conductos al ser presionado y condensado traspasa el ápice, hay ocasiones en que al controlar la calidad de la obturación mediante la radiografía, se observa que se ha producido una sobreobturación no deseada.

Si ésta sobreobturación, consiste en que el cono de gutapercha se ha sobrepasado o sobreextendido, será fácil, retirarlo, cortarlo a su debido nivel y volver a obturar correctamente.

La sobreobturación accidental es la provocada con material lentamente reabsorbible o no reabsorbible. Ocasionalmente puede también producirse por el paso no intencional de gran cantidad de material lento o rápidamente reabsorbible a través del foramen apical. En este último caso la gravedad, la compresión y no tomar la debida precaución operatoria, puede favorecer la acumulación de material obturante en zonas anatómicas normales, capaces de albergarlo. La espiral de Lentulo, utilizada corrientemente para proyectar el material de obturación hacia la zona apical del conducto, puede en algunas ocasiones impulsar dicho material hacia el seno maxilar, las fosas nasales o el conducto dentario inferior.

El más frecuente de estos accidentes es la introducción del material de obturación en el seno maxilar. Si la cantidad de pasta reabsorbible que penetra en la cavidad no es excesiva, el trastorno suele pasar completamente inadvertido para el paciente, y el material se reabsorbe en un corto lapso. Menos frecuente es la penetración de material en las fosas nasales. En ambos casos, cuando se observa en la radiografía preoperatoria una manifiesta vecindad con esta cavidad, debe evitarse proyectar la pasta o cemento fuera del ápice.

El accidente más grave, debido a sus posibles consecuencias, es el pasaje de material de obturación al conducto dentario inferior, en la zona de los molares y especialmente de los premolares inferiores.

Cuando la sobreobturación penetra o simplemente comprime la zona vecina al conducto aún sin entrar en contacto directo con el nervio, la acción mecánica y sobre todo la acción irritante de los antisépticos puede desencadenar una neuritis, cuyo alcance tendremos en cuenta al

ver periodontitis aguda y sus complicaciones. Puede agregarse, también con el inconveniente de su mayor duración, una sensación anormal táctil y térmica de de la región correspondiente del labio inferior, y hasta una paresia que, prolongandose varios meses, alarma por igual al paciente y odontólogo.

Excepcionalmente se observa en el conducto dentario la penetración, a través del hueso esponjoso, del material sobreobturado del conducto de un premolar inferior.

La gravedad de los casos antes mencionados resulta más acentuada si el material sobreobturante es muy lentamente reabsorbible. Es conveniente que la proyección de cemento medicado a través del foramen apical con la espiral del Lentulo está contraindicada.

Para los casos de periodontitis aguda y neuritis del dentario inferior, ya indicamos la terapéutica adecuada para las molestias de una parésia, por suerte muy poco frecuente, sólo resulta afectada la paciencia de esperar la recuperación funcional que, a distancia del trastorno, es generalmente segura.

#### CAIDA DE INSTRUMENTOS EN LA VIA DIGESTIVA O RESPIRATORIA

Es un accidente operatorio que nunca deberá producirse porque sólo en casos especiales se coincide el tratamiento de conductos sin aislar el campo operatorio con dique de goma. Aún en los casos de dientes con su corona clínica destruida, es posible adaptar y cementar una banda de cobre sobre la raíz, y luego colocar la grapa sobre la banda, o bien -- utilizar grapas especiales que ajusten en la raíz por debajo del borde libre de la encía.

Cuando por circunstancias especialísimas se trabaja sin dique, deben tomarse todas las precauciones para evitar la posible caída de un instrumento en la vía digestiva o, lo que es mucho más grave aún, en la respiratoria. Los instrumentos han de tomarse fuertemente por su mango y no debe olvidarse que, cuanto menor sea su longitud, mayor será el peligro de que pueda rotar hacia la faringe, en el caso de soltarse de entre los dedos por un movimiento brusco del paciente.

Algunos autores aconsejan utilizar hilos o alambres finos atados, por un extremo, al mango del instrumento, y por el otro, a una pequeña pesa. Existen también en el comercio para estos casos de excepción pequeñas cadenas con dos anillos: uno más pequeño, que se agusta al mango de un instrumento especial que posee una ranura para su fijación, y otro, que se adapta al dedo meñique de la mano derecha.

En el caso de que se produzca el accidente, es necesario proceder con toda rapidez y serenidad. Se debe ordenar al paciente que no se mueva, y tratar por todos los medios, de localizar el instrumento para sacarlo al instante. Si éste no puede ser retirado, se solicitará inmediatamente la colaboración del médico especialista

C A P I T U L O X I

TRASTORNOS POSOPERATORIOS

## TRASTORNOS POSOPERATORIOS

Hemos estudiado los inconvenientes que pueden presentarse entre -- las sesiones operatorias de un tratamiento endodóntico, como pueden prevenirse, y el mejor camino para solucionarlo cuando aparecen inesperadamente.

Debemos considerar ahora los trastornos posoperatorios, es decir, las relaciones que se producen generalmente entre las 24 y 48 horas de obturado o sobreobturado el conducto radicular. Teniendo en cuenta que, por lo menos algunas molestias, sobrevienen en un apreciable porcentaje de los casos tratados, es conveniente advertir al paciente que esta -- reacción postoperatoria pasajera está prevista y no interfiere con el -- resultado del tratamiento.

Aún más, en los casos donde intencionalmente se efectúa una sobreobturación apreciable, con la finalidad de interrumpir la cronicidad de la lesión periapical y favorecer la reorganización de las defensas del tejido conectivo, es aconsejable prevenir al paciente que esta agudización muy probable, redundará en beneficio del éxito del tratamiento a -- distancia.

Resulta indispensable el estudio radiográfico postoperatorio a fin de saber si la última etapa del tratamiento se ha cumplido en forma correcta, y si cabe esperar una reparación favorable de la zona periapical.

Es conveniente recordar que en caso de relleno incompleto del conducto, con dudas acerca de la estabilización de la parte no obturada -- del mismo, debe intentarse en seguida una nueva obturación, siempre que sea posible mejorar la anterior.

De lo contrario, corresponde tomar las medidas preventivas aconsejables para estos casos, especialmente en presencia de lesiones periapicales preoperatorias.

## PERIODONTITIS AGUDA Y SUS COMPLICACIONES

La periodontitis aguda subsiguiente al tratamiento se inicia con -- las mismas características que la que se produce entre sesiones operatorias. Su frecuencia, intensidad y duración dependen, en una buena medida, del estado preoperatorio del conducto y de la zona periapical y -- de la técnica operatoria empleada. Pero la tolerancia de cada paciente para sobrellevar el dolor es un factor individual, variable aun en un -- mismo individuo de acuerdo con distintas circunstancias, que no siempre pueden preverse.

Así como hay pacientes que se muestran molestos e intolerables ante la más leve periodontitis, a pesar de habersele prevenido, otros se preocupan por no haber sentido dolor alguno, cuando se les dijo que una reacción inflamatoria resulta favorable para la reparación.

Uno de los inconvenientes de la periodontitis aguda es que no existen posibilidades de obtener un alivio inmediato del dolor. También debe tenerse en cuenta que el dolor constante y cansador de una periodontitis termina por hacerse insoportable cuando se prolonga por días.

Si el tratamiento del conducto ha sido correcto, sólo excepcional-

mente debe procurarse a su desobturación, aunque la periodontitis se prolonge. La desobturación resulta penosa, no produce alivio inmediato del dolor, especialmente en las sobre obturaciones que no pueden eliminarse por el conducto y vuelven la situación a su período inicial, sin probabilidades de que un nuevo tratamiento evite la repetición del dolor postoperatorio.

En molares y premolares inferiores, es especialmente en estos últimos, la respectiva vecindad con el conducto dentario y el agujero mentoniano, hacen que muchas veces una simple medicación, la obturación del conducto y, esencialmente, la sobreobtención accidental o provocada, desencadenen junto con la periodontitis una neuritis del nervio dentario inferior.

En todos estos casos debe apelarse a los numerosos recursos terapéuticos a nuestro alcance para aliviar y restablecer la normalidad.

Es necesario dosificar convenientemente los analgésicos evitando un trastorno general agregado, por abuso o intolerancia a la medicación. Alternando los analgésicos con sedantes administrados especialmente durante las horas de la noche, se consigue una acción más efectiva y duradera.

La asociación de enzimas proteolíticas con la vitamina B<sub>12</sub> y B<sub>1</sub> es muy efectiva para sedar el dolor, y puede administrarse en dosis elevadas sin efectos tóxicos. Los corticosteroides como antiinflamatorios son de efectividad indiscutible, pero debe tenerse sumo cuidado en su dosificación.

A la intensidad del dolor provocado por la periodontitis se agrega circunstancialmente el edema de los tejidos blandos de la cara; y cuando el traumatismo provocado por una extensa sobreobtención o por la acción tóxica de germen remanentes en la zona periapical causa destrucción hística con formación de pus, éste busca un lugar de salida, perforando la tabla ósea por debajo de la mucosa. El drenaje puede producirse espontáneamente o ser provocado mediante una incisión simple del bisturí. La eliminación del pus y a veces del material sobreobturado trae un alivio rápido del dolor y paulatinamente se restablece la normalidad clínica.

Cuando la sintomatología clínica o la repercusión del trastorno sobre el estado general lo aconseja, resulta una ayuda de gran valor la administración de antibióticos, conjuntamente con antiinflamatorios y vitaminas que restablecen rápidamente la normalidad funcional.

En algunas ocasiones, especialmente en presencia de fístula preoperatoria, posteriormente al tratamiento, la sobreobtención puede eliminarse como cuerpo extraño a través de la misma fístula, que se abre sin ocasionar mayores molestias. El paciente puede percibir gusto a medicamentos durante algunos días y luego la fístula cierra definitivamente para dar lugar al proceso de cicatrización.

Insistimos de nuevo en que si el tratamiento fue correctamente realizado, la reacción clínica, cuando se produce, es pasajera y los tejidos periapicales evolucionan posteriormente hacia la reparación, siempre que se elimine la causa del trastorno.

Las lesiones pulpares y periapicales se ponen de manifiesto en un número apreciable de casos, con reacciones dolorosas e inflamatorias -

que obligan al paciente a concurrir al consultorio odontológico. El -- tratamiento endodóntico suele también provocar molestias que no hacen -- muy agradable la estadía en el sillón dental, y los trastornos postope-- ratorios, aunque pasajeros, no dejan en el paciente un buen recuerdo in-- mediato para el odontólogo. Sin embargo, el éxito final de la interven-- ción a distancia, que en un número elevado de los casos tratados permi-- te reintegrar el diente afectado a su normalidad funcional, desvanece -- los malos momentos pasados con agradecimiento del paciente y satisfac-- ción del profesional.

C A P I T U L O X I I

FRACASOS

## FRACASOS

La falta de dolor no es el único criterio de éxito. Pues en un tratamiento fracasado tenemos:

- a) El diente involucrado presenta síntomas o tiene aspecto anormal.
- b) El tejido blando responde anormalmente al examen visual y manual.
- c) Los rayos X revelan que:
  - La radiolucidez permanece tal cual o disminuye, pero no hubo reparación total.
  - Aparición de una radiolucidez después del tratamiento o el preexistente aumento de tamaño.
  - Las observaciones son conflictivas en cuanto a síntomas, respuesta de los tejidos y evaluación radiográfica merecen la máxima prioridad para determinar éxito o fracaso.

## CAUSAS DE FRACASO ENDODONTICO

- a) Por diagnóstico inadecuado.
- b) Interpretación errónea de lesiones bucales.
- c) Interpretación errónea de referencias anatómicas.
- d) Diagnóstico incorrecto del dolor.
- e) Variantes anatómicas.
- f) Conductos y forámenes múltiples.
- g) Conductos accesorios.
- h) Alteración del espacio del conducto.
- i) Dificultades técnicas.
- j) Obturación radicular (subobturación, sobreobturación).
- k) Selección del cono maestro.
- l) Lesiones traumáticas.
- ll) Infección.
- m) Instrumentación pobre.
- n) Instrumentos fracturados.
- ñ) Hemorragia excesiva.
- o) Irritación mecánica y química.

## FRACASOS CAUSADOS POR UN DIAGNOSTICO INADECUADO:

Estos pueden estar relacionados con el hecho de que muchas lesiones bucales se ven similares a las lesiones endodónticas. Aunque no siempre es posible un diagnóstico adecuado sin tener en cuenta las pruebas de vitalidad pulpar esto es necesario para evitar un mal diagnóstico. Porque al efectuar un diagnóstico, el odontólogo debe confiar siempre en una combinación de las pruebas de vitalidad que en una sola.

## INTERPRETACION ERRONEA DE LESIONES BUCALES:

Las lesiones odontológicas que a menudo se asemejan a lesiones de origen endodóntico (pulpar). Mientras que algunas parecen estar asociadas con varios dientes, otras se presentan casi idénticas a una radiolucidez apical de un solo diente no vital.



Las lesiones evolutivas (quistes) pueden también semejarse a las lesiones endodónticas. El quiste maxilar anterior medio, que se ubica en el conducto palatino anterior opróximo, es el tipo más común de quiste maxilar.

#### INTERPRETACION ERRONES DE REFERENCIAS ANATOMICAS:

La superposición radiográfica de referencia anatómica sobre los apices de los dientes interpone problemas cuando se intenta formular un diagnóstico. Las referencias que más amenudo se interpone erróneamente son el agujero mentoneano y el conducto palatino anterior. Además de las pruebas usuales de diagnóstico, las radiografías tomadas desde ángulos diferentes serán a menudo útiles para confirmar el diagnóstico. Radiográficamente una lámina dura intacta puede ayudar al clínico a discernir entre referencia anatómica y patosis periapical.

#### DIAGNOSTICO INCORRECTO DEL DOLOR:

Se suele diagnosticar mejor el dolor pulpar empleando un estímulo térmico (caliente o frío), en especial en el caso de caries dental. Las respuestas anormales de las pulpas inflamadas se suelen ubicar en tres grupos:

- a) Dolor persistente durante la aplicación del estímulo, pero -- tiene una mayor intensidad que los dientes normales (pulpitis reversible).
- b) Dolor provocado por el estímulo que se prolonga después de haberlo retirado (pulpitis irreversible).
- c) Dolor espontaneo que empeora por la aplicación del estímulo -- (etapa más avanzada de la pulpitis irreversible).

A veces, el dolor pulpar puede asociarse a problemas periodontales o puede ser reflejo de otras estructuras. El dolor pulpar suele ser muy intenso (agudo o pulsátil sordo), mientras que el dolor periodontal no suele ser agudo. El dolor puede ser índice del daño de los tejidos; por su intensidad no siempre se correlaciona con la gravedad de ésta lesión.

#### FRACASOS OCACIONADOS POR VARIANTES ANATOMICAS:

Los fracasos endodónticos pueden ser el resultado del fracaso en la localización, limpieza u obturación de todo el sistema de conductos radiculares. El conocimiento de las variantes en la morfología canalicular ayuda a predecir la presencia de un conducto extra en el sistema. Los conductos extras se presentan con mayor frecuencia en incisivos inferiores, segundos premolares superiores, raíces mesio-vestibulares de primeros molares superiores, premolares inferiores y raíces distales de molares inferiores. Por lo general los dientes con raíces más cortas y anchas tienden a tener conductos extras.

Como ejemplo tenemos al incisivo inferior el cual tiene un conducto vestibular y otro lingual. Un fracaso en la localización de los -- dos conductos con foramen común puede afectar el pronóstico a largo -- plazo si se produce filtración desde un conducto lateral hacia la zona no tratada. El fracaso es seguro cuando el profesional deja sin tratar un conducto en esa pequeña proporción de dientes que tienen dos a

gujeros apicales. Por lo tanto si hay lesión en un incisivo inferior después del tratamiento endodóntico, la posibilidad de un segundo canal merece ser considerada. Radiografías tomada desde mesial o distal pueden revelarlo. El intento de localizar ese conducto se cumplirá mejor si se altera la preparación de acceso para permitir la exploración del piso de la cámara. Sólo cuando ésta búsqueda resulta infructuosa se deberá considerar el abordaje quirúrgica del ápice.

La presencia de conductos extremadamente curvos, mineralización exseciva del conducto radicular, conductos accesorios impenetrables da por resultado un fracaso en el tratamiento endodóntico. Así como la técnica operatoria pobremente realizada, como una inadecuada apertura oclusal o longual del diente antes de la instrumentación.

Los conductos accesorios de la bifurcación pueden afectar el pronóstico después de completado el tratamiento si el sellado coronario no es adecuado.

Las raíces con curvas exageradas son difíciles de instrumentar. Las curvas falciformes y las dilaceraciones pueden ser superadas si se usan adecuadamente los instrumentos. Pero es más difícil sobre pasar la curvatura en S. Si el pronóstico de obturación radicular total de un conducto fuera dudoso, habrá que avisar al paciente que se impone una supervisión cuidadosa.

Por fortuna, la mayoría de las raíces con curvaturas extremadas pueden ser tratadas quirúrgicamente. La raíz puede ser amputada hacia apical de la curvatura y se puede colocar una obturación retrograda para sellar el conducto.

#### FRACASOS CAUSADOS POR LA ALTERACION DEL ESPACIO DEL CONDUCTO:

La calcificación que produce la alteración del espacio del conducto radicular pueden tornar difícil su preparación y obturación. Enfermedades evolutivas como la displasia dentinaria y la dentinogenesis imperfecta producen una constricción del espacio existente con dentina secundaria. La calcificación de la pulpa es una respuesta a la caries o la irritación por los procedimientos de restauración. Los problemas endodónticos surgen clínicamente cuando las pulpas pierden su vitalidad no dan más síntomas, y estas calcificaciones excluyen la instrumentación de la totalidad o parte del conducto radicular. El empleo de EDTA puede ablandar la calcificación lo suficiente como para tornar posible la instrumentación. Si no se puede limpiar y dar forma a los conductos, se puede utilizar una obturación retrograda.

#### FRACASOS CAUSADOS POR DIFICULTADES TECNICAS:

Las causas más comunes de fracasos relacionados con las preparaciones de accesos son las cavidades demasiado pequeñas, las aberturas ubicadas incorrectamente en la superficie dentaria o ambas cosas.

Una cavidad de acceso que no este correctamente extendida habitualmente conducirá a perforación de la raíz o de la bifurcación, con perdida del diente a menos que se pueda corregir quirúrgicamente.

Hemos observado que existen conductos adicionales en ciertas raíces y sin un acceso visual adecuado a la cámara pulpar, se pueden igno-

rar con facilidad esos conductos adicionales y se produce el fracaso.

-Preparación subextendida-

Las cavidades de acceso subextendidas no conducen necesaria al fracaso, pero complican la terapéutica. Los problemas más comunes consisten en no lograr una línea de entrada directa a los conductos y el fracaso en la limpieza minuciosa de los conductos pulpares, con obscurecimiento del diente y contaminación continua del conducto.

-Preparación sobreextendida-

Las preparaciones sobreextendidas no suelen ser tan desastrosas como las anteriores; pero pueden producir un debilitamiento de la corona clínica a tal punto que no sea posible ya una restauración post-endodóntica y se requieran procedimientos restauradores complicados de protesis fija. La radiografía preoperatoria tiene que ser examinada cuidadosamente para determinar si se dan condiciones que hagan sospechar al clínico que los conductos pudieran ser difíciles de localizar. Si así fuera, la preparación de acceso debe ser aplicada o alterada a fin de reducir al mínimo la posibilidad de una perforación es decir hay que aumentar. El acceso visual así como el instrumental. Algunas de las situaciones que exigen una cavidad de acceso mayor son:

Dentina secundaria que oblitera la cámara pulpar, una restauración de recubrimiento total, dientes drásticamente desviados de su eje longitudinal y la sospecha de conductos de raíces extras.

-Preparación del conducto-

Lo más común es pensar como fracasos endodónticos los dientes que no responden al tratamiento, lo cual se comprueba en una visita de reexamen tras la obturación de los conductos. Una categoría de fracasos importantes que con frecuencia se pasan por alto o no se subraya incluye a los dientes que nunca llegan a la etapa de la obturación porque los síntomas nunca ceden y además no existe como opción la intervención quirúrgica.

Se ha demostrado que, a veces, los dientes responden al tratamiento a pesar de que el profesional no respetó los procedimientos seguros de tratamiento pero para alcanzar una proporción razonablemente elevada de éxitos previsible, no se pueden ignorar los principios de tratamiento correcto.

-Determinación de la longitud-

Tiene una significación primordial el principio de localización de todos los conductos y determinación de sus longitudes y sus curvaturas. El fracaso en la medición apropiada de la longitud de trabajo real excluye la posibilidad de limpiar y dar forma apropiada al conducto. Un diente obturado en conductos inadecuadamente medidos y modelados constituye una invitación directa al fracaso final: Conductos asintomáticos - pueden súbitamente sintomáticos; dientes sintomáticos pueden resistirse a ceder en su problema.

El éxito del tratamiento exige la localización de todos los conductos y agujeros apicales no obturados pueden ser una fuente de infección periradicular. Para evitar el fracaso, sólo se puede modificar la forma del conducto como para facilitar la introducción de una sustancia de obturación que oblitere el espacio original así como el modificado. Si este último impidiera el sellado del espacio original, se podrá espe

rar que el fracaso ronde los rincones no obturados.

La subinstrumentación torna difícil el procedimiento de obturación y revuelve en vez de eliminar los huéspedes microbianos. La sobreinstrumentación puede conducir a perforación radicular, inoculación microbiana y agravamiento del paciente.

-Instrumentos fracturados-

Hasta el clínico más cuidadoso fractura un instrumento endodóntico durante la preparación del conducto. Al paciente se le debe avisar de la presencia del instrumento, como afecta el curso del tratamiento y cual será el pronóstico final del diente. La información debe de ser suministrada de manera que no suscite alarma indebida en el paciente. Por fortuna, los instrumentos radiculares de acero inoxidable actualmente resisten la corrosión bastante bien y pueden ser incorporados a la obturación del conducto final. El pronóstico a largo plazo si no causará molestias se obtura, en muchos de los casos se obtiene una buena reparación periapical.

Los instrumentos de los diámetros menores (8 al 25) pueden fracturarse si fueron forzados en una intervención previa. Por esta razón, cualquiera de estos instrumentos que hayan sido empleados deben ser examinados cuidadosamente buscando cualquier tendencia de las espiras a desenroscarse el calentamiento excesivo del instrumento durante la esterilización destruye el temple del metal y lo torna más propenso a las fracturas como es difícil captar una pérdida de temple por observación, hay que prestar atención a la técnica de esterilización. Todo instrumento que al usarlo se haya doblado acentuadamente, debe ser descartado inmediatamente.

Al pasar a los instrumentos de diámetro mayor (30 al 120) la fractura se puede producir al rotar un instrumento en un conducto curvo. Una vez fracturado el instrumento en el conducto poca es la posibilidad de recuperarlo. Pues el ensanchamiento del conducto con pequeñas fresas redondas suele producir la perforación lateral de la raíz. El empleo de limas barbadas que enganchan el segmento, a menudo, conduce a la fractura de estas. El método más seguro es sobrepasar el segmento con una lima número 15 y después de ablandar la dentina de la zona con el agente quelante del calcio, EDTA. Para que la cantidad de este sea eficaz, el conducto debe ser ensanchado hasta el instrumento fracturado mediante el empleo de una serie de limas o fresas. Antes de usar el EDTA, el clínico debe secar el conducto con puntas de papel para eliminar el hipoclorito de sodio que pudiera estar presente.

El EDTA es un ácido débil de modo que la presencia de alguna base fuerte altera el pH de este agente y los torne ineficaz. El quelante debe de permanecer en el conducto unos 5 mins, antes que el profesional intente sobrepasar el instrumento fracturado. Se ubica en el conducto una lima número 15 con una ligera curva en la punta y con ligera presión hacia apical se le gira un cuarto de vuelta hasta que la punta alcance el más leve espacio que haya entre la pared del conducto y el segmento en él. El ensanchamiento gradual de ese espacio puede permitir que la lima número 15 pase a un lado del segmento ahí alojado. Para continuar ensanchando el espacio, el endodoncista elige una nueva lima número 15 y le quita un mm. de la punta. Esto hace que la punta seccio-

nada tenga el diámetro del extremo activo de una lima equivalente a la número 20 con la flexibilidad de la número 15. Esto reduce el peligro de que el instrumento perfora lateralmente la pared del conducto. Una vez que el instrumento recortado llegue a la longitud de trabajo, se puede usar la lima número 20 para ensanchar el espacio abierto. No se ha de intentar el empleo de la lima de mayor diámetro en el sobrepasamiento por que pueden producirse serias distorsiones del conducto. Se podrá obturar el conducto con la técnica de gutapercha reblandecida.

#### -Pronóstico-

En el tercio apical. El pronóstico en dientes con instrumentos -- fracturados depende de varios factores. Si el instrumento se fractura u oblitera el tercio apical, el pronóstico puede ser bastante bueno, y más aún si se sobrepasa el fragmento y se condensa gutapercha reblandecida en torno a él. Si no se puede sobrepasar el fragmento de acero -- inoxidable, aún puede llenar eficazmente el conducto si se aloja firmemente y quedaron limallas de dentina condensadas por delante de él. Se debe avisar al paciente de la presencia del instrumento fracturado y del pronóstico reservado.

Cuando el instrumento se fractura en el tercio medio del conducto y queda espacio por encima del fragmento, el pronóstico es mucho menos favorable si no se le puede sobrepasar. Cuando la fractura se produce en una raíz con dos conductos y el cemento puede ser sobrepasado, hay una probabilidad de éxito cuando los dos tienen un foramen apical común. Si más tarde se genera una lesión apical y se puede llegar a la área -- quirúrgicamente, se puede acudir a una obturación retrógrada.

Si el instrumento se fractura más allá del agujero apical, es conveniente eliminar la porción periapical. El fragmento protuyente actúa como irritante mecánico cada vez que se aplica presión oclusal sobre el diente.

#### OBTURACION RADICULAR:

Los fracasos producidos por impropiedades en la obturación del conducto suele estar relacionada con deficiencias en la preparación de él por que habitualmente se pueden obturar con presión los conductos bien instrumentados y formados. Cuando se encuentran complicaciones en la preparación del conducto, a menudo no se les puede obturar totalmente.

#### -Sub-obturación-

Las obturaciones cortas, con respecto al agujero apical fallan por diversas razones; Los fracasos más obvios se producen en los dientes -- en los cuales los conductos no pudieron ser limpiados apropiadamente y quedan residuos orgánicos en ese espacio. Si el conducto fue limpiado totalmente pero insuficientemente obturado, los productos de descomposición de los líquidos tisulares del área infiltrados producen una respuesta inflamatoria crónica en el tejido periapical. Las obturaciones radiculares cortas suelen ser fácilmente identificables en la radiografía. Si una lesión no cura o si aparece alguna en la radiografía de -- control, lo primero en lo que debemos pensar es un nuevo tratamiento. -- Generalmente se puede remover la gutapercha con la ayuda de un solvente como xilol o el cloroformo; pero se debe tener cuidado en no forzar los

solventes irritantes hacia el tejido periapical; para lo cual se ha de dejar un pequeño trozo de gutapercha intacta en el tercio apical. Esta será removida con lima después de haber secado bien los solventes con puntas de papel. Una vez eliminada la gutapercha, se debe limpiar totalmente el conducto y darle forma. La reobtención debe ser postergada hasta que el clínico esté seguro de que no haya respuesta inflamatoria en los tejidos periapicales por la preparación del conducto.

Se pueden encontrar dificultades en la eliminación de una obturación radicular inadecuada. Por ejemplo: A veces no se puede retirar un cono de plata firmemente sentado. Se impone entonces el abordaje quirúrgico cuando sea necesario corregir la obturación corta.

#### -Sobre-obturación-

Se ha de evitar la sobre-obturación siempre que sea posible, por que limita la reparación biológica en la región periapical. Una ligera sobre-obturación con gutapercha retarda pero no suele impedir la cicatrización periapical. Lo mejor suele ser eliminar las grandes sobre-obturaciones mediante cureteado apical.

La sobreobtención con conos de plata es un obstáculo más serio para la cicatrización periapical. Los conos de plata suelen extruir más allá del agujero apical. Con frecuencia, los dientes con conos de plata que se extienden más allá del foramen en realidad están subobturados, porque queda un espacio entre la pared del conducto y el cono de plata. Se debe intentar la eliminación de ese cono y volver a preparar el conducto.

#### SELECCION DEL CONO MAESTRO:

Suele producirse fracaso cuando la gutapercha parece llenar el conducto hasta el agujero apical, pero no oblitera todo el espacio lateralmente. Un fracaso de este tipo, en general, puede ser atribuido a un cono principal que ajusta firmemente en el tercio coronario o medio del conducto, pero no en el ápice. La resistencia de tracción en estos casos se origina en una área errada. Los intentos por corregir esta situación con condensación lateral fracasan por que los conos accesorios no pueden pasar al tercio apical del conducto. Por fortuna, los fracasos de este tipo pueden ser corregidos mediante la remoción de la gutapercha y aumento de la conicidad de la preparación del conducto.

#### LESIONES TRAUMATICAS:

La dirección y ubicación de la fractura es sumamente importante para el pronóstico endodóntico. Las fracturas verticales constituyen un mal riesgo y una contraindicación para la terapéutica endodóntica ya que son difíciles de diagnosticar. La evidencia radiográfica de fractura no será manifiesta habitualmente hasta que haya tenido tiempo de producirse la reabsorción ósea en el área de la fractura. Si aparecen sin tomas pulpaes en un diente y no se pueden hallar razones para ello, se debe pensar en una fractura radicular vertical. Si el diente estuviera más sensible al liberarlo abruptamente de la presión oclusal, significa que su ligamento periodontal está siendo pelliscado al cerrarse la fractura tras haberse abierto ligeramente por la presión oclusal. La extirpación pulpar (cuando vital) reduce los síntomas de pulpitis pero no re

suelve la causa básica de ella. Si el diente continúa sensible a la presión, no se debe terminar el tratamiento radicular. A menudo, la fractura progresará hasta el punto en que una parte de la corona se movilizará. El clínico debe extraer el fragmento móvil e intentará la restauración de la estructura dentaria remanente. Si la restauración coronaria no fuera factible, la extracción del diente será la única alternativa.

#### PERFORACION RADICULAR:

La ubicación de una perforación es la única contraindicación para este tipo de lesión. Si la perforación resulta irreparable quirúrgicamente, la mejor alternativa puede ser la extracción.

Se ha observado que hay varios fracasos debido a la perforación radicular que guardan relación con la falta de estandarización de los instrumentos endodónticos en ese paso. El aumento brusco de la dimensión al pasar de un tamaño de instrumento a otro, suele originar la traba del instrumento en el conducto. La falta de experiencia en la sensación táctil y la manipulación de instrumentos atascados puede ocasionar su fractura o una perforación.

#### INFECCION:

Está generalmente convenido que la infección de heridas interfiere con la curación y la dilata. La infección del conducto radicular no es la excepción. La presencia de tejido pulpar infectado o necrótico dentro del conducto radicular actúa como un irritante continuo de los tejidos periapicales y necesita una instrumentación total de las paredes del conducto radicular.

Es posible obtener la curación de los tejidos periapicales a pesar de la presencia de microorganismos pues se ha demostrado que las fuentes de defensa de los tejidos periapicales son capaces de la destrucción de los microorganismos.

Otra de las causas en las cuales falló la terapéutica fue debido a la técnica aséptica la que no fue observada y los nuevos microorganismos eran introducidos en el conducto radicular durante el tratamiento.

#### INSTRUMENTACION POBRE:

La instrumentación pobre o inadecuada del conducto radicular tiene una relación definitiva en el fracaso del tratamiento endodóntico. Pues la instrumentación del conducto radicular reduce la flora microbiana.

#### HEMORRAGIA EXCESIVA:

La hemorragia se produce invariablemente luego de los procedimientos endodónticos. Las comunes hemorragias pequeñas son reparadas sin incidentes. La hemorragia excesiva en los tejidos periapicales proviene de la extirpación de una pulpa inflamada junto con la instrumentación más allá del ápice. La acumulación local de sangre, generalmente produce una inflamación moderada. Las células sanguíneas extravasadas y el fluido actúa como una sustancia extraña y debe ser reabsorbida por los macrófagos tisulares antes de que la reparación logre completarse. En

presencia de infección, la sangre extravasada puede actuar como un nido de crecimiento bacteriano. Durante la fase reparativa, podría desarrollarse una fibrosis o el hematoma comenzar a encapsularse.

#### IRRITANTES MECANICOS:

La extensión de la instrumentación del conducto radicular tiene un efecto significativo sobre el resultado de la terapia endodóntica. Cuando la instrumentación ha sido limitada al conducto radicular y presumiblemente la instrumentación no hace daño más allá del ápice radicular en el ligamento periodontal y hueso alveolar se reducen las posibilidades para una reparación exitosa. Existen más fracasos cuando los conductos no pueden ser ensanchados a través del ápice en comparación a aquellos donde la instrumentación era llevada hasta o más allá del ápice

#### IRRITANTES QUIMICOS:

Durante la terapia endodóntica, son usados varios medicamentos como apósitos en el conducto radicular; sus funciones son presumiblemente eliminar o reducir la flora microbiana, evitar o disminuir el dolor, reducir la inflamación o estimular la reparación; si alguna de las drogas usadas comúnmente logran en realidad estos propósitos es dudoso. Realmente muchas drogas empleadas como medicación en el conducto radicular son irritantes de los tejidos periapicales. La mayoría de las drogas usadas están catalogadas por ser potentes agentes antibacterianos y/o antifungales la mayoría de las drogas endodónticas, eliminan o reducen la flora microbiana. Lo más efectivo es la limpieza mecánica o química y la instrumentación del conducto radicular, un proceso que remueve fácilmente grandes números de microorganismos junto con tejidos necróticos inflamados y productos inflamatorios. El conducto radicular instrumentado presumiblemente proporciona condiciones favorables para las defensas del cuerpo y de este modo, la reparación de la lesión periapical.



## C O N C L U S I O N E S

Como odontólogos estamos comprometidos en el mantenimiento y cuidado de la dentición natural y en la conservación de las estructuras naturales como bases para dentaduras hechas por la mano del hombre.

En casi todos los casos aceptamos que se han de conservar los propios dientes del paciente, la extracción es el último recurso.

Los dientes despulpados no son riesgo para la salud, conservan su estabilidad, no son rechazados por el organismo y brindan soporte a los recursos protésicos, todo lo cual ayuda al clínico a educar con confianza a sus pacientes para - que adopten una alternativa viable en vez de la extracción - y reposición.

Es bien sabido que quien va a realizar este tipo de tratamiento debe tener los conocimientos básicos.. Por lo que - hemos considerado de suma importancia todos y cada uno de - los pasos para iniciar el tratamiento endodóntico hasta concluirlo.

El éxito o fracaso de la Endodoncia depende del diagnóstico clínico radiográfico, de los métodos que utilicemos y - de la forma en que los llevemos a cabo.

## B I B L I O G R A F I A

LASALA, Angel  
Endodoncia  
Cromotip C.A.  
Caracas, Venezuela, 1971.  
2a. edición.

KUTLER, Yuri  
Endodoncia Practica  
Editorial A.L.F.A  
México, 1961.  
1a. Edición.

MAISTO, Oscar A.  
Endodoncia  
Editorial Mundi  
Buenos Aires, 1975.  
Tercera edición.

GROSSMAN, Louis I.  
Práctica Endodóntica  
Editorial Progrental  
Buenos Aires, 1963  
1a. edición.

SARGENTI, Angelo S.  
Endodontics  
Distribuido por servicios educacionales  
Endodónticos  
Suiza 1971.

DOWSON, John.  
Endodoncia Clínica  
Editorial Inter-Americana, S.A.  
1a. Edición, 1967.

SELTZER, Bender  
La pulpa dental  
Editorial mundi

REVISTAS:  
El odontólogo moderno.  
Revista de la ADM