


24.903



Universidad Nacional Autónoma de México

FACULTAD DE ODONTOLOGIA

CONOCIMIENTOS BASICOS DE PROTESIS
PARCIAL FIJA.

TESIS PROFESIONAL

Que para obtener el título de
CIRUJANO DENTISTA

presenta

MA. AURORA DE GUADALUPE VASQUEZ MORENO

México, D. F.

1982



Universidad Nacional
Autónoma de México



UNAM – Dirección General de Bibliotecas
Tesis Digitales
Restricciones de uso

DERECHOS RESERVADOS ©
PROHIBIDA SU REPRODUCCIÓN TOTAL O PARCIAL

Todo el material contenido en esta tesis esta protegido por la Ley Federal del Derecho de Autor (LFDA) de los Estados Unidos Mexicanos (México).

El uso de imágenes, fragmentos de videos, y demás material que sea objeto de protección de los derechos de autor, será exclusivamente para fines educativos e informativos y deberá citar la fuente donde la obtuvo mencionando el autor o autores. Cualquier uso distinto como el lucro, reproducción, edición o modificación, será perseguido y sancionado por el respectivo titular de los Derechos de Autor.

I N D I C E

INTRODUCCION.

TEMA.

- I. DIAGNOSTICO.
 - a). HISTORIA CLINICA.
 - b). ESTUDIO RADIOGRAFICO.
 - c). MODELOS DE ESTUDIO.
- II. CONDICIONES ELEMENTALES DE LA PROTESIS PARCIAL FIJA.
- III. CONTRIBUCION DE LOS PUENTES A LA SALUD BUCAL.
- IV. PROTESIS PROVISIONAL.
- V. REQUISITOS Y TECNICA PARA PREPARACIONES EN PROTESIS PARCIAL FIJA.
 - a). Preparación de dientes anteriores.
 - b). Condiciones para colocar una Prótesis.
 - c). Preparación de corona parcial.
 - d). Preparación de corona total.
 - e). Preparación de corona onley.
- VI. APLICACION DE CORONAS TOTALES.
 - a). Clases de coronas protésicas.
- VII. IMPRESION CON BANDA DE COBRE Y MOELINA.
 - a). Otros materiales usados en la toma de impresión con banda.
- VIII. IMPRESIONES CON COFIAS.
- IX. POSTES.
 - a). Variedades de Postes.
- X. PROTECCION DEL OIENTE PREPARADO.
 - a). Protección del diente sin caries.
- XI. DOLOR POSTERIOR A LA COLOCACION DE UNA PROTESIS PARCIAL FIJA EN LA BOCA.

I N T R O D U C C I O N .

En la Prótesis fija como en las demás ramas de la Odontología, es importante el estudio concienzudo para tener resultados satisfactorios.

Los procedimientos y detalles clínicos que deben coordinarse en su cesión ordenada exige que sean valorados cuidadosamente todos los aspectos relacionados con el tratamiento de manera que cada etapa de esta puede relacionarse con el Programa Global.

Para facilitar su estudio el proceso de planeación se puede dividir en -- tres etapas:

- 1). Exámen que incluye, Historia Clínica.
 - a). Interrogatorio.
 - b). Inspección Visual.
 - c). Palpación.
 - d). Estudio Radiográfico.
 - e). Análisis de Modelos de estudio.
- 2). Selección del Tipo de prótesis que va a prescribirse.
- 3). La elaboración del plan de tratamiento.

Exámen Frevio.

Para poder elegir el trabajo prótesico más adecuado y elaborar un buen tratamiento es indispensable tener un amplio conocimiento del Individuo que va a -- usar la prótesis de manera que los diversos criterios que se emiten puedan basarse en el conocimiento cabal de su salud general, estructura emocional, así como el buen o mal estado de su cavidad oral.

T E M A - I

D I A G N O S T I C O.

Diagnóstico es el resultado del procedimiento utilizado para identificar una condición anormal existente, para investigar una anomalía y determinar sus causas. La mayoría de los fracasos en Prótesis parcial puede atribuirse al error de instituir un plan de tratamiento sin haber tenido en cuenta los factores y recursos que proporciona un correcto diagnóstico previo.

a). HISTORIA CLINICA.

La Historia Clínica puede elaborarse ya sea por medio de lo que se ha denominado "Método de la Máquina Vendedora", por una entrevista con el paciente, o por una combinación de ambos métodos.

El primero consiste en proporcionar al paciente un cuestionario - elaborado previamente e indicar que llene los espacios en blanco. El segundo Método es una entrevista organizada en tal forma que se formule al paciente preguntas clave con respecto a su salud y los datos se anotan en registro apropiado. Desde cualquier punto de vista, la combinación de ambos Métodos es la más eficaz.

La edad del paciente es útil dado que proporciona un punto de referencia para su estado funcional. Factores de índole de pubertad, menopausia, embarazo y senectud están relacionados con la edad y cada uno de ellos puede tener relación con el tipo de Prótesis que el paciente tolere en forma más adecuada.

A medida que avanza la edad, disminuye la destreza neomuscular del individuo y se capta en general que las personas ancianas no se adaptan tan rápidamente a la nueva situación como los jóvenes. Además, el epitelio bucal de las personas de edad avanzada tiende a deshidratarse y a perder elasticidad, hay disminución de la actividad de las ----

glándulas salivales y los tejidos blandos por lo general presentan disminución en su resistencia a los traumatismos.

El registro de la edad identificara a la mujer posmenopausica que puede presentar osteoporosis, Esto suele asociarse en forma - característica con desequilibrio hormonal, en el cual se advierte una disminución en la producción de estrógenos que a su vez ejerce un efecto atrófico en el epitelio de la cavidad bucal.

Salud General. La Historia Clínica mostrará si existe ó existió alguna enfermedad sistemática o si el paciente esta ingiriendo algún medicamento que pudiera afectar el pronóstico para una Prótesis bucal.

Enfermedades Sistemáticas de Importancia Clínica.

Algunas enfermedades Sistemáticas pueden afectar en forma directa la capacidad del paciente para usar comodamente una Prótesis y la presencia de tales anomalías debe ser conocida por el dentista como resultado del examen. Además de los padecimientos encontrados mediante la Historia Clínica, el observador cuidadoso puede descubrir otras anomalías por medio del reconocimiento de los síntomas bucales.

A continuación se enumerán algunas de las enfermedades que -- pueden presentar manifestaciones bucales y afectar la capacidad -- del paciente para usar comodamente una Prótesis.

Anemia.- El paciente anémico puede presentar una mucosa palida, disminución de la secreción salival, lengua enrojecida y dolorosa a menudo, hemorragia gingival, asimismo experimenta mayor dificultad para adaptarse para el uso de la Prótesis con comodidad - que el paciente normal.

Diabetes.- El diabético suele estar deshidratado, lo que se manifiesta por una disminución de la secreción salival.

Puede existir macroglosia y algunas veces la lengua esta enrojecida y dolorosa. Con frecuencia se aflojan los dientes por el debilitamiento alveolar y puede haber cateoporosis generalizada.

Hiperparatiroidismo.- El paciente tiende a sufrir destrucción rápida del hueso alveolar, así como osteoporosis generalizada. - Las placas dentales muestran perdida parcial o total de la laminadura. Un paciente de esta índole ofrece poco riesgo para la -- Prótesis parcial.

Sin embargo, suele tratarse de individuos hipertensos que -- tienden a hacer hipercríticos y que casi siempre se sienten ircomodos facilmente. Por lo general ofrecen poco riesgo en el Tratamiento.

Epilepsia.- El paciente epiléptico puede estar recibiendo - Dilantin Sodico que sirve para controlar el padecimiento, a su vez este medicamento produce con frecuencia hipertrofia de la mucosa bucal.

Suele estar indicado operar la encia antes de elaborar la Prótesis. Una vez eliminado el tejido hiperplastico, el médico cambiara el farmaco al paciente en quien se advierte hipertrofia producida por la ingestión del Dilantin Sodico, administrandole otro medicamento que cause este efecto secundario.

Artritis.- Al tratar pacientes con algún tipo de artritis surge el problema de que la enfermedad haya afectado las articulaciones tempromandibulares, y esta posibilidad no puede pasar inadvertida. Si se recomienda valorar cuidadosamente la situación antes de elaborar la Prótesis, si se presenta cualquier sintoma de esta anomalía.

Debe registrarse todo antecedente de enfermedad grave específicamente las que afectan al sistema cardiovascular o el respiratorio, ya que antes del tratamiento dental o durante el puede ser necesaria la administración de medicamentos preventivos o curativos.

La incidencia de endocarditis bacteriana es significativamente alta en pacientes con antecedentes de fiebre reumática o de enfermedades congénitas del corazón; por eso, en los casos anteriores está indicada una medicación profiláctica antes de comenzar cualquier procedimiento odontológico que pueda ocasionar una bacteremia transitoria.

La trombosis coronaria es común, particularmente en los hombres de edad madura. A estos pacientes se les suele administrar drogas anticoagulantes, y por tal motivo se contraindican los tratamientos que pueden ocasionar hemorragias, hasta en tanto se comience un tratamiento médico que regule los mecanismos anormales de la coagulación normal de la sangre.

Un antecedente de Hipertensión sugiere la adopción de medidas apropiadas para evitar todo tipo de temor o aprensión durante el tratamiento, pues de esta manera se reducirá la posibilidad de shock u otro accidente vascular. Es aconsejable el uso de anestésicos locales sin droga vasoconstrictora.

No deben ser ignoradas las manifestaciones alérgicas, ya debidas a drogas como la aspirina, yodo, anestésicos locales, eugenol, mercurio, penicilina u otros medicamentos, y las ocasionadas por alimentos; de otra manera puede ponerse en peligro la vida de un paciente. Mientras existe duda con respecto al estado de salud del paciente, el odontólogo deberá de consultar con el médico que lo asiste.

Deberá incluirse en los antecedentes odontológicos toda información relacionada con enfermedad periodontal, mala oclusión u otras deformaciones faciales o dentales en la familia, experiencia odontológicas y la fecha del último tratamiento.

Asimismo, se consignarán las causas de pérdidas de dientes -- (por ejemplo; caries, periodontoclasia u otras), del paciente al tratamiento y la comprensión de lo que representa para el una buena salud bucal deben formar parte de toda historia clínica, ya que el éxito o fracaso de un tratamiento odontológico supone la reposición de dientes esta en producción directa respecto a la buena voluntad y habilidad del paciente para mantener un cuidado satisfactorio una vez concluidos el tratamiento.

El examen parodontal debe iniciarse con una exploración del -- borde gingival y de las papilas interdentales para descubrir si --- existe inflamación o infección y la presencia de materia alba, placa bacteriana o sarro. La determinación del estado de salud del parodonto debe basarse en el grado de desviación de lo normal.

Una mucosa sana es firme, aunque ligeramente elastica y de color rosa coral. El borde gingival es de textura suave y adquiere -- forma de filo de cuchillo conforme se estrecha para cubrir el diente. Inmediatamente próxima al borde libre, se encuentra la encía -- adherida.

Su superficie es de aspecto punteado y como su nombre lo indica, esta sujeta por su parte interna al hueso de sosten. Es importante la evidencia de movilidad y formación de bolsas, y la profundidad de esta entre encía y diente o entre encía y hueso debe -- medirse cuidadosamente con la sonda.

El examen extrabucal revelará el perfil facial y cualquier asimetría o desviación anormal durante los movimientos mandibulares de apertura o cierre, labial del rostro y cuello deberá observarse por alguna variación de color, textura, pigmentación, erupciones o lesiones que sugiera la existencia de alguna enfermedad local o sistémica. El cuello deberá ser palpado para detectar la presencia de linfadenopatía o agrandamiento glandular. Un nódulo linfático suele ser índice de infecciones agudas o crónicas de origen regional o general.

En ausencia de infección, los ganglios inflamados pueden ser un signo de alteraciones neoplásicas y esta posibilidad deberá ser cuidadosamente investigada.

La palpación de la articulación temporomandibular durante los movimientos de apertura y cierre deberá confirmar si los movimientos mandibulares son suaves y están liberados de toda acción espasmódica o espástica; el examen revelará la presencia o ausencia de tumefacciones o sensibilidad. Deberá ser indagada la etiología de cualquier exentrisidad mandibular.

El examen bucal comenzará por el examen detenido de los labios, la mucosa bucal, las encías, la lengua, el paladar, el piso de la boca y la faringe; el examen revelará la presencia o alteraciones patológicas. Será evidente si se observa hiperplasia, cambios de coloración o de contorno superficial, asimismo, deberá incluirse la palpación para detectar la presencia de linfadenopatías o procesos neoplásicos.

Los labios deberán examinarse por la posible existencia de neoplasias precoces o lesiones, precancerosas. Cualquier alteración presente durante dos semanas o más tiempo deberá considerarse cancerosa hasta que compruebe lo contrario. (BIOPSIA).

La mucosa labial es zona de elección para procesos como leucoplasia, lique y áreas de irritación crónica. En presencia de tales condiciones suelen producirse transformaciones malignas; por lo tanto, toda la zona de anomalía crónica deberán inspeccionarse -----

periodicamente.

Muchas veces, las encías son el espejo de alteraciones sistémicas; leucemia, policitemia, enfermedad de Addison, son ejemplo de algunas enfermedades con manifestaciones bucales que afectan a los tejidos gingivales.

Por regla general, las lesiones de la lengua son de origen traumático, sin embargo, suelen observarse muchas veces alteraciones debidas a procesos patológicos locales o sistémicos. Los más comunes son carcinomas, tuberculosis, sífilis, anemia, pernicioso, herpes y glositis por deficiencia vitamínica.

El paladar puede presentar una serie de procesos patológicos son comunes las lesiones traumáticas o hiperplásicas, las de enfermedad de Vincent, o la hiperqueratosis, la tuberculosis y la sífilis dan raramente manifestaciones en el paladar pero algunas veces pueden observarse.

El piso de la boca puede presentarse con lesiones de naturaleza quística. En ese sentido es muy importante hacer un diagnóstico diferencial precoz para descartar la existencia de enfermedades neoplásicas.

La región bucofaríngea suele ser asiento de alteraciones locales sistémicas. Las lesiones que muestren escaso poder de curación o no cedan, deberán remitirse al médico, para su tratamiento.

Deberán observarse las relaciones maxilares, especialmente en el cierre en relación céntrica, para poder detectar las desviaciones mandibulares que causen los contactos prematuros.

Deberán vigilarse asimismo los movimientos mandibulares de lateralidad.

El examen de los dientes deberá comenzar con una profundidad--profilaxis, de modo que cada superficie dentaria y los tejidos que rodean al diente puedan ser detenidamente examinadas y detectar así lesiones cariosas o precariosas. Al mismo tiempo, podrá registrarse movilidad dentaria, falta de punto de contacto, áreas de intrusión de alimentos y bolsas periodontales.

El proceso residual de todas las áreas desdentadas debe ser investigado tanto visualmente como por medio de palpación con el fin de determinar su contorno y valorar su capacidad para soportar cargas.

Si el paciente presenta dolor al palpar el proceso residual -- con presión ligera, se pone en duda su capacidad para usar cómodamente la Prótesis y debe encontrarse la causa del dolor para que se lleve a cabo el tratamiento correcto antes de comenzar la elaboración de la Prótesis.

Deben observarse las disminuciones de la lengua, así como la--- amplitud de movimiento, aún cuando la lengua en sí pocas veces constituye un obstáculo para la colocación adecuada de una Prótesis.

El examen intrabucal debe incluir también una valoración de la índole de saliva, así como cantidad y viscosidad que posee, ya que esta secreción ayuda el desempeño de dos funciones importantes en el empleo de la Prótesis. Es necesario que exista una cantidad moderada de saliva para lubricar el espacio entre Prótesis y mucosa, ayudando a proteger este tejido delicado de la fricción al deslizarse la Prótesis cuando funciona. Además, es indispensable una capa de saliva para que la Prótesis se adhiera a la mucosa.

Calidad e Higiene Bucal.

La higiene bucal del paciente debe ser valorada al iniciarse el examen ya que este factor es de suma importancia en la elección del tipo de aparato protético que va a prescribirse. El paciente cuyos hábitos de higiene son deficientes y no puede lograrse que las mejore, no es un candidato prometedor para una Prótesis parcial.

Estudio Radiográfico.

No puede considerarse que un examen dental sea completo sin tomar radiografías adecuadas.

La elaboración de Prótesis sin estudio radiográfico dental no solo constituye una práctica deficiente, sino que es motivo de sospecha, desde el punto de vista legal.

b). ESTUDIO RADIOGRAFICO.

Los datos que se obtienen de una interpretación adecuada de las radiografías dentales es uno de los elementos más importantes del examen dental. Además de descubrir caries incipientes, residiva de la misma en los márgenes de las obturaciones, de canales radiculares incorrectos y presencia de dientes impactados o no erupcionados, quistes y otros procesos patológicos, las radiografías proporcionan al examinador del proceso destinado a soportar la Prótesis. Esta información no puede obtenerse por otros medios. Debe examinarse cualquier radiopacidad o radiolusencia que no pueda identificarse dentro de los límites normales y no puede iniciarse la elaboración de la Prótesis hasta que se diagnostique y trata, o se determine su inocuidad.

Además de revelar la presencia de procesos patológicos y otras anomalías, las radiografías brindarán datos útiles para establecer el valor potencial de un posible diente pilar, tales como:

1). Morfología de la raíz; 2). Altura del hueso; 3). Calidad del mismo; 4). Probable reacción del hueso al sostenerlo a fuerzas mayores.

Morfología de la raíz: La configuración de la raíz es un dato importante para precedir la posible solidez y durabilidad de un diente pilar como potencia. El pronóstico puede ser favorable o desfavorable, según la longitud de la raíz (mientras más larga sea, más fuerte será) el número de raíces (los dientes multirradiculares puede soportar mayores cargas que los que poseen una raíz). Forma de la o las raíces (las raíces irregulares son más frecuentes que las cónicas), y, en caso de dientes multirradiculares, si las raíces están funcionadas o están divergentes (estas últimas son más estables que las funcionadas).

Altura del hueso: La longitud de la raíz no constituye en sí misma el elemento más importante para pronosticar la posible estabilidad y duración de un diente pilar, sino que también debe tomarse en cuenta la cantidad de raíz rodeada del hueso, lo que suele denominarse proporción entre corona y raíz. Cuando mayor es la proporción del diente cubierto por hueso y menor la que no está rodeada por él, más favorable será la ventaja a la inversa, mientras menor sea la proporción rodeada del diente rodeada de hueso y mayor la que está libre, será menos favorable. La proporción mínima suele ser la de uno a uno para que pueda pensarse en un diente como posible pilar.

En los dientes de muchas raíces, puede permitirse en una proporción ligeramente menor. Esta regla puede aceptar cierto margen, ya que existen numerosos factores que intervienen en la cantidad de fuerzas a la que va estar sujeto el diente alterando en forma aceptable dicha proporción.

Ejemplo de ello pueden ser la forma de la o las raíces, la colocación de extensiones distales de la base para control, número total de pilares que se reparten el peso de la Prótesis, y la estructura de los procesos residuales, por nombrar algunos. - Por otra parte, un diente considerado inadecuadamente para funcionar como pilar por carecer de la proporción apropiada corona a raíz, puede aceptarse ferulizándole a uno o varios dientes -- contiguos.

La altura exacta del hueso puede determinarse por medio de radiografías en las que se controla correctamente la técnica de su exposición. Debe de tomarse en consideración también que el nivel del hueso suele disminuir con la edad lo que tiene suma -- importancia para valorar la capacidad de un diente para funcionar como pilar.

Possible reacción al aumentar las fuerzas . En caso de que el hueso responda a una mayor demanda funcional haciéndose más denso, puede considerarse como manifestación excelente del éxito de una Prótesis bucal. Cuando esta reacción es deficiente, el hueso es más delgado y los espacios intertrabeculares se agrandan . La radiografía revelará este tipo de hueso con relativa -- radiolucencia y no se considera adecuada para soportar la carga adicional de una Prótesis

c). MODELOS DE ESTUDIO.

Los modelos de estudio ó de diagnóstico proporcionan datos que no pueden obtenerse por otro medio y son de valor interm-- nable en la formación de juicios importantes en la prescripción de la Prótesis y en la elaboración del plan de tratamiento. Cier-- tamente los modelos de estudio son tan útiles para diversas fi-- nalidades que es muy difícil llevar a cabo una Prótesis parcial sin emplearlos.

Es necesario considerar que nunca será prematuro en la sucesión del tratamiento hacer uso de ellos. Cabe aclarar que será importante tener por lo menos dos juegos de modelos.

Las aplicaciones más importantes de estos modelos de estudio son los siguientes:

a). Como auxiliar en el diseño y elaboración de la Prótesis para valorar con exactitud el contorno de diversas estructuras así como la relación que guardan entre sí.

b). Como reproducción tridimensional para distinguir las superficies bucales que exigen modificaciones para mejorar el diseño.

c). Como complemento de las instrucciones que se dan al técnico del laboratorio.

Los modelos de estudio constituyen un registro preciso y duradero para usarlos posteriormente en caso de que el paciente decida posponer temporalmente el tratamiento.

El modelo de estudio tiene gran valor para conocer y representar la necesidad y los resultados de los procedimientos planeados -- para la clínica y el laboratorio.

Los modelos de estudio pueden ser útiles asimismo para enseñar la técnica de cepillado adecuado y el uso de seda dental, así como para ayudar al paciente a observar la dificultad en la limpieza de superficies dentales de difícil acceso. Por último, el modelo de estudio debe emplearse para construir un porta impresiones individual en el caso de que por una u otra razón se dificulte la toma de impresión acostumbrada.

El estudio de los modelos en el articulador revela, la relación entre dientes y procesos desdentados opuestos, la cual no puede observarse en otra forma. Debe presentar especial atención a los siguientes puntos:

Oclusión.- Puede observarse la relación de cerca de los dientes de una arcada con la otra. Puede advertirse la presencia de dientes inclinados, girovertidos y extruidos así como determinar los problemas que estos originan en el diseño de la Prótesis

Plano Oclusal.- La situación del plano oclusal es importantísimo para valorar el pronóstico para la Prótesis y puede ejercer una influencia fundamental en el tipo de Prótesis que debe prescribirse. Un plano irregular debido a dientes inclinados y extruidos dificulta gravemente la formación de una oclusión correcta.

Espacios entre los procesos.- La cantidad de espacios entre los procesos desdentados de maxilares y mandíbulas debe ser valorada con todo cuidado.

Espacio Interoclusal.- El espacio entre las superficies oclusales e incisal de ciertos dientes es de suma importancia. Las áreas de los dientes pilares destinados a soportar descansos oclusales, linguales e incisales debe examinarse minuciosamente para precisar la cantidad de espacio disponible y estimar el espacio adicional que será necesario.

La relación céntrica es la máxima posición postero superior de los cóndilos mandibulares, en sus cavidades glenoideas. Es una posición de relación del maxilar inferior con el cráneo. Cualquier otra posición del maxilar inferior puede ser denominada relación exéntrica. Oclusión céntrica en todo contacto dentario que se produce en relación céntrica.

La mayoría de las Prótesis parciales, sean fijas o removibles, se instalan en bocas que tienen una aceptable oclusión excéntrica. Una oclusión excéntrica se considera aceptable cuando no produce en el paciente ninguna sensación de incomodidad, cuando le permite -- masticar eficientemente y cuando como resultado de su función, no produce efectos perniciosos en detrimento de los tejidos de soporte de los dientes y de la articulación tempromaxilar. De aquí en adelante emplearemos el término cierre para referirnos al estado -- anteriormente descrito.

Elección de pilares.- Los mejores pilares desde el punto de vista de estabilidad y resistencia, son los molares y caninos, -- precedidos por los premolares.

Los incisivos, por regla, son pilares deficientes por su poca capacidad y la débil constitución de su raíz.

Los dientes agrupados son más fuertes que los que están aislados, debido al soporte mesiodistal que se brindan entre si.

Factores extrabucales que tienen relación con el tipo de aparato protético prescrito.

Edad salud general, sexo, consideraciones económicas, bases -- socioeconómicas, deseos y actitud del paciente, factores, ocupaciones, factor tiempo.

CONDICIONES ELEMENTALES DE LA PROTESIS PARCIAL FIJA.

La prótesis parcial fija es probablemente lo más cercano a la Prótesis ideal. Es pequeña, por lo que raras veces se nota. Cuando se emplea el retenedor con corona completa, brinda gran protección contra la caries, la estética suele ser excelente y su fractura no es un problema frecuente. Y, tal vez lo más importante, debido a su estructura masticatoria, las fuerzas se dirigen principalmente a través del eje longitudinal de los pilares. Este es el ideal desde el punto de vista mecánico.

Las principales desventajas en la colocación de puentes fijos son: Cortes extensos de los dientes, citas múltiples y prolongadas y costo excesivo. Además, la Prótesis fija es menor higiénica.

Las indicaciones más importantes para la Prótesis parcial fija son los siguientes:

Espacios cortos.- La Prótesis parcial fija suele estar indicada en espacios unilaterales donde faltan uno o dos dientes, y cuando la longitud de la brecha no es extensa.

Debe aplicarse la regla de Ante para determinar la longitud del espacio que debe restaurarse con la Prótesis parcial fija.

Esta regla determina que la cantidad de ligamento periodontal que rodea al diente pilar debe ser igual o mayor que el que rodea al diente que va a restaurarse. Si se reúnen los requisitos de la regla de Ante, la Prótesis parcial fija estará apoyada en forma adecuada, siempre que el paciente se encuentre en condiciones favorables.

Restitución de los dientes anteriores.- En términos generales, los dientes anteriores se restituyen en mejor forma con una Prótesis fija.

Como férula, pacientes incapacitados, trastornos nerviosos como la epilepsia suele predisponer al paciente a espasmos musculares no controlados. Bajo las mismas circunstancias, se les colocará Prótesis fija en lugar de removible durante una crisis convulsiva.

T E M A - III

CONTRIBUCION DE LOS PUENTES A LA SALUD
BUCAL.

Los dientes se pierden por diferentes causas, de las cuales la más comunes son: La caries dentaria, la enfermedad periodontal y la lesiones traumáticas. Los dientes perdidos deben ser substituídos - tan pronto como sea posible si se quiere mantener la salud bucal a l largo de la vida del individuo. El método más efectivo de reemplazar dientes, cuando puede aplicarse, es por medio de un puente fijo.

Las ventajas de los puentes fijos son las siguientes:

1.- Van unidos firmemente a los dientes y no se pueden desplazar o estropear y no existe el peligro de que el paciente los pueda tra--gar.

2.- Se parecen mucho a los dientes naturales y no presentan aumento de volúmen que puede afectar las relaciones bucales.

3.- No tienen anclaje que se muevan sobre las superficies del -- diente durante los movimientos funcionales, evitando el consiguiente desgaste de los tejidos dentarios.

4.- Tienen una acción de férula sobre los dientes en que van anclados, protegiéndolos de las fuerzas perjudiciales.

5.- Transmiten a los dientes las fuerzas funcionales de manera que estimules favorablemente a los tejidos de soporte.

La falta de substitución de un diente perdido se traduce en una serie de fenómenos que , a lo largo de los años, pueden conducir ala posible pérdida de los dientes restantes. Una vez que se pierde el -- diente, se vá destruyendo lentamente la función armónica de los de-- más dientes presentes en el arco dentario.

Los cambios compensatorios consecutivos, tanto en los patrones de movimiento con las posiciones de los dientes, pueden continuar y agravar o afectar el mecanismo de la articulación temporomandibular.

Fenómenos como éstos se producen, en mayor o menor grado, después de la pérdida de cualquier diente. La sustitución de un diente perdido antes de que se produzcan estos cambios, es por consiguiente, una gran ayuda para el paciente, al cual se le ahorra un sinúmero de problemas y de tratamiento en el futuro.

T E M A - IV.

PROTESIS PROVISIONALES.

Es patente la necesidad de proteger una pieza desgastada mientras se construye y se aplica la corona que se haya planeado para ella, o mientras se dispone del aparato protético en cualquiera de sus variaciones; mucho más clara resulta esta necesidad cuando se hacen preparaciones múltiples.

Consideramos que las Prótesis provisionales son un tiempo importantísimo en la rehabilitación bucal. En consecuencia, nos referimos a las ventajas que nos proporcionan los provisionales.

- a). Mejoran provisionalmente la estética.
- b). Mantienen estables los tejidos blandos.
- c). Protegen las piezas desgastadas.
- d). Mejoran la masticación y la fonética.
- e). Ayudan a mantener el apósito de cemento quirurgico sobre los tejidos blandos.
- f). Permiten visualizar el trabajo final y sus posibilidades.
- g). Cuando hay férulas, permiten comprobar el paralelismo entre las piezas.
- h). Evitan la movilidad de las piezas soporte y permiten la colocación anterior de la Prótesis definitiva sin que varíe la posición; al mismo tiempo, evitan la extrucción de las piezas soporte.
- i). Ayudan a fijar las piezas cuando es la rehabilitación bucal se utilizan férulas como tratamiento parodontal.
- j). Ayudan a establecer una nueva dimensión vertical.
- k). Permiten al paciente tener noción de su estado y de los métodos terapéuticos necesarios.

T E M A - V.

REQUISITOS Y TECNICA PARA PREPARACIONES EN PROTESIS PARCIAL FIJA.

La preparación de un diente para recibir corona total exige desgaste en todas sus caras; a saber, incisal u oclusal, proximales, palatino o lingual y vestibular o labial.

Según el área, deberá realizarse el desgaste suficiente que ocurra para el material restaurador, y en las zonas vestibulares o labial habrá de tenerse especial cuidado para dejar el espacio adecuado indispensable para colocar el material visible o estético.

La terminación cervical varía de acuerdo a los materiales de restauración, que exigen determinadas particularidades por ello, nos referimos a dos tipos de preparación.

Con respecto al diente en sí, deben tenerse en mente varios caracteres del mismo. Será preciso tomar en cuenta estados patológicos que tenga la pieza dentaria, como caríes y obturaciones metálicas o de otra índole. Debe considerarse la posición que guarde el diente en relación con los adyacentes y con la arcada misma, y la relación que esta última guarda con el arco opuesto. Condición del tejido periodontal; en especial las del borde libre de la encía, factores importantes para regir la profundidad y el límite de la preparación en sentido gingival.

TIPOS DE TERMINACIONES GINGIVALES.

1.- HOMBRO O ESCUADRA.



2.- FALSA ESCUADRA O SHAFLAN.

3.- LINEA DEFINIDA DE CORTE
BISEL O FILO DE CUCHILLO.



4.- HOMBRO CON BISEL.



5.- SHAFLAN CON BISEL.

Esta va a depender de las características del diente que va a trabajar.

1.- HOMBRO: Esta se hace con una piedra troncónica de punta plana, y su posición será perpendicular a un eje horizontal -- imaginario.

2.- SHAFLAN: Se hace con una fresa troncónica de punta roma y vamos a crear líneas de curvatura por la forma de la pieza-- dentaria, la posición de la fresa sería perpendicular a un eje horizontal imaginario.

3. LINEA DEFINIDA DE CORTE O BISEL: Sigue la anatomía del diente, esta línea tiene variaciones de altura porque los dientes tienen convexidades y concavidades.

La línea definida de corte, y el Shaflan son adecuadas para recibir restauraciones metálicas.

El hombro sirve para recibir restauraciones de cerámicas.

FORMAS DE LOS DIENTES ANTERIORES.



Las Preparaciones deben de hacerse de acuerdo a la forma de las piezas dentarias.

En el diente de forma ovoide y cuadrada puede ponerse cualquier terminación gingival.

La terminación siempre tiene que llevar metal para que la encía no se irrite.





PILAR.
SOPORTE.
ANCLADE.

DIENTE AL CUAL SE LE
COLOCA UN RETENEDOR
DE LA PROTESIS.



RETENEDOR.

RESTAURACION QUE ASE-
GURA LA PROTESIS A UN
DIENTE.



PONTICO O
INTERMEDIO.

PIEZA O PIEZAS QUE SE
COLOCAN EN LUGAR DE -
LOS DIENTES PERDIDOS.



CONECTOR.

UNION ENTRE EL RETENE-
DOR Y EL PONTICO.

Al unir todos estos elementos nos da como resultado una Prótesis fija.

Una corona puede ser de 1, 2, 3, hasta 20 o más piezas formando una Prótesis.

La Prótesis fija debe tener como mínimo tres unidades, una de ellas es un pónico y de ellas son estructuras dentarias (PILARES).

El pilar va a estar dado por la estructura dentaria soportada por hueso.



- 1.- ENCIA.
- 2.- HUESO SOPORTE.
- 3.- PORCION RADICULAR INCLUIDA EN HUESO.

CORONA ANATOMICA: Es aquella que esta cubierta por esmalta.

RAIZ ANATOMICA: Es aquella que esta cubierta por cemento.

CORONA CLINICA: Es la que se encuentra cubierta por mucosa.

CORONA PROTÉSICA: Es aquella estructura dentaria que no esta soportada por hueso.

RAIZ PROTÉSICA: Es toda aquella estructura dentaria soportada -- por hueso.

La parte más gruesa del cemento está en el tercio medio de la raíz a este se le llama FULCRUM este es el punto de rotación del diente, al girar el diente, este no gira es decir no cambia de lugar.


Para poder hacer una Prótesis o restauración prótesisica debemos valorar la estructura dentaria y su soporte. Esto depende de la cantidad de hueso que tenga la raíz será la resistencia que tenga esta a la carga.

Para utilizarlo como soporte protésico debemos tener la misma cantidad de raíz protésica, no debe usarse como soporte protésico.

Si tenemos menor cantidad de raíz protésica que de corona protésica, no debe de usarse como soporte protésico.

Si tenemos mayor cantidad de raíz protésica que de corona protésica, si debe de utilizarse como soporte protésico puesto que la posibilidad de resistencia es mayor.

Mientras mayor sea el soporte radicular mejor será la resistencia, lo mínimo que debe buscarse es el equilibrio (igual cantidad de raíz y corona protésica).



Todo el grupo de elementos mencionados, deben de tener armonía entre sí, puesto que todas juntas cumplirán la función de anclaje, retenedor, pónico y conector, si uno de ellos no esta en armonía con los demás no se cumplirá la función de la Protésis.

PREPARACION EN PIEZAS ANTERIORES.

Siempre que se hace un desgaste en pieza anteriores, para ser restaurado posteriormente debemos buscar que esta sea:

FUNCIONAL, ARMONICA, ESTETICA en relación con las demás ----- piezas dentarias.

En las piezas anteriores podremos encontrar diferentes tipos de oclusiones que pueden ser:

NEUTROCLUSION O CLASE I.



RETROCLUSION O CLASE II.



MESIOCLUSION O CLASE III.





MORDIDA BORDE A BORDE



MORDIDA ABIERTA.



MORDIDA CRUZADA.

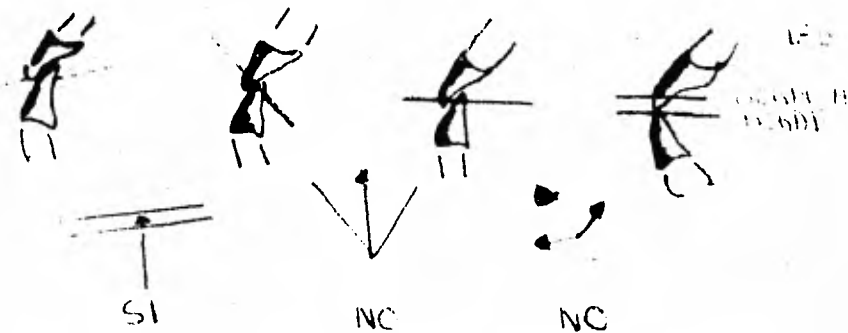
Se debe corregir en forma protésica para llevarlas a la normalidad.

Es una neutroclusión el borde incisal de los superiores, va de abajo hacia arriba, de vestibular a lingual.

Y en dientes inferiores, el borde incisal lleva una dirección hacia arriba-abajo de lingual a vestibular.

Dadas estas características, el corte debe hacerse así:

NEUTROCLUSION.



Si se quiere hacer una preparación en una oclusión borde a bordé, el corte es incisal será de 180°.

Se debe cortar el diente conforme al mismo plano que tenga el diente opuesto.

Si el corte se hace en una forma equivocada, puede producirse diferentes fuerzas como:

TENSION: Fuerzas que se oponen a una resistencia que va a provocar una deformación o elongación, cuando la resistencia -- llega a su límite se provoca una ruptura.

COMPRESION: Fuerza que produce la acción de oprimir, --- apretar, estrechar, si el metal que se utilizó es lo suficien-- temente fuerte para resistir una disminución de volúmen, la res-- tauración girará y desalojará.

TRACCION: Acción o efecto de tirar de alguna cosa para mo-- verla o arrastrarla, si esta fuerza se produce restauración gira-- rá y se desalojara.

PARA COLOCAR UNA PROTESIS TAMBIEN DEBEMOS CONSIDERAR:

1.- La forma del arco maxilar, este puede estar.



Que corresponda con la forma de los dientes.

Debemos observar al paciente:

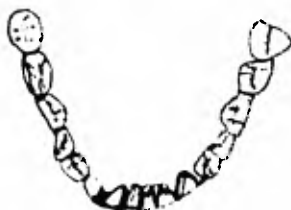1.- Su forma de cara.



2.- Cúal es su forma de expresión; si gesticula o no gesticula.

- a). Si se le forman arrugas alrededor de los labios.
- b). Hasta que tanto enseña los dientes, si enseña encía ya sea superior o inferior.
- c). El color de la encía, si hay pigmentación en ésta y de que color es la pigmentación.
- d). Si de un lado abre más o menos el labio.
- e). Que tanto mueve la cabeza cuando se expresa.
- f). Si se ayuda o no con las manos cuando se expresa.
- g). Si es mujer, la forma de su cuerpo.
- h). Color de la piel.
- i). Preguntarle si se pinta el pelo.
- j). Preguntarle si esta quemado por el sol o no.

PLANO DE OCLUSION: Línea que va de la cúspide distovestibular del 1er. molar al borde incisal del incisivo central inferior.



EJE DE BISAGRA: El condilo tiene un eje y se le llama eje de bisagra, en el cual exclusivamente tenemos movimientos de apertura y cierre puro con movimiento de rotación, eludiendo o quitando los posibles movimientos de traslación.

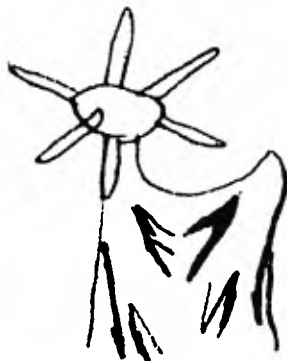En el condilo encontramos tres diferentes planos:

SAGITAL.

HORIZONTAL.

TRANSVERSAL.

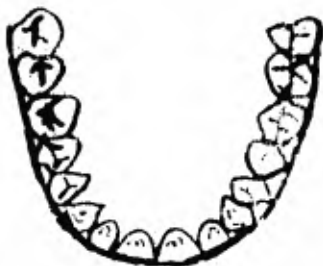Con estos tres diferentes planos o ejes, se logran en el aparato masticatorio los diferentes movimientos que son: apertura, cierre, lateralidad derecha y lateralidad izquierda, protrusión y retracción.



CURVA DE WILSON: Es la curva que pasa o va del vértice de molares y premolares del lado derecho al vértice de las cúspides de premolares y molares izquierdos haciendo contacto con las cúspides linguales del lado derecho e izquierdo, siendo trazada esta en piezas dentarias inferiores.



CURVA MAXILAR: Es la línea imaginaria que va a tocar las caras vestibulares de todas y cada una de las estructuras dentarias a la altura del tercio incisal y oclusal.



HUEVO DE MONSON: Esta dado por la unión de las tres diferentes curvas existentes dentro de la cavidad oral.

Antes de hacer un trabajo protésico, se debe de hacer un modelo de estudio, para analizar las diferentes curvas, para ver si los dientes están en posición adecuada y si no deben alinearse.

VALORES NUMERICOS PARA PROTESIS.

Existen dos formas.

a).	.5	=	b).	1
	1.0	=		2
	1.5	=		3

Con estos valores tenemos la resistencia de los dientes como pilares de una Prótesis.


1.5 = 3 Tenemos los primeros molares superiores e inferiores, y los caninos superiores e inferiores.

1.0 = 2 Tenemos segundos molares superiores e inferiores, los premolares superiores, los centrales superiores y los segundos premolares inferiores.

.5 = 1 Tenemos los centrales inferiores, laterales superiores e inferiores, primeros premolares inferiores y los segundos premolares superiores y los terceros molares superiores e inferiores.

Para colocar una Prótesis fija debemos tomar en cuenta estos valores numéricos y tomar en cuenta la ley de Ante.

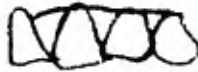LEY DE ANTE. El área que se va a restaurar debe ser igual o mayor que el área por restaurarse.




Ejemplos: Si el diente que falta es un central superior utilizaremos como retenedor al central presente y al lateral contiguo al central que esta ausente.



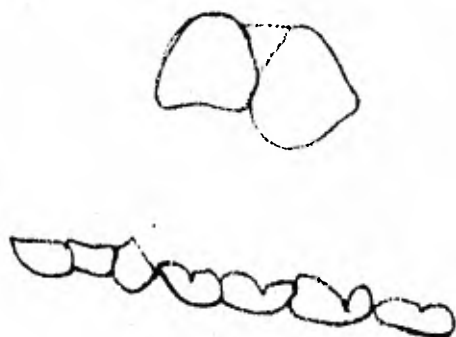
Si el diente ausente es un canino, utilizaremos como retenedor al lateral, al primer y segundo premolares.



Cuando nos faltan los dos centrales superiores la superficie de resistencia será de canino a canino.



Cuando nos falta un lateral se utilizará como Pilar al canino, a esto se le llama cantil libre, indicado en ausencia de laterales superiores, nunca en inferiores.



INSTRUMENTAL QUE SE UTILIZA PARA HACER UNA BUENA PREPARACION
DE CORONA PARCIAL Y TOTAL.

Se debe utilizar piedras largas de 8 ó 7 mm. hasta 13 mm. La numeración que se lleva para el tipo de fresas o piedras es:

- 1 a 10 forma de bola.
- 500 forma de fisura cilíndrica.
- 700 forma troncocónica.

Es adecuado utilizar la piedra 250-8P



P = a. Corte Rápido.

Tenemos por la velocidad de cortes.



Es recomendable comprar la PS, pues con el uso se convierten en MG y posteriormente en SF.

Utilizaremos piedras de forma: Truncocónicas, de bola, de media bola, pan de azúcar, forma de barril, cono invertido del número 33, de flama, etc.

CONDICIONES PARA HACER UNA PREPARACION.

- 1.- Se debe eliminar toda estructura de esmalte.
- 2.- Se debe hacer el mínimo posible de destrucción y debe haber casi siempre la misma profundidad de amplitud.
- 3.- Se debe tomar en cuenta el patrón de Prótesis de inserción, este debe ser siempre ascendente y descendente, y todas las cúspides deben llevar la misma línea de inserción.
- 4.- Todos los cortes o desgastes van a ser convergencia hacia oclusal, exceptuando las caras vestibular y lingual de las cajas proximales y oclusal. Estas serán divergentes hacia oclusal.

5.- La caja oclusal deberá ser lo más extendida posible siguiendo la anatomía del surco medio.

6.- Se deben tomar en cuenta las características morfológicas de las caras proximales, debemos desgastar las superficies convexas para permitir un patrón de inserción vertical.

7.- La forma de la pulpa nos dará la forma de la preparación.

8.- Al hacer una preparación debemos hacer biseles en gingival, dentro de encía, en forma diagonal para que la papila no degenera.

Se debe considerar la forma del diente.

9.- Cuando hay Brucismo (rechinan los dientes, hay problema parodontal, desgaste en las piezas) los dientes son muy duros, aparte de desgastar el esmalte se desgasta 1 mm. y cuarto de -- de dentina cuando se hace en oclusal.

DIFERENCIA ENTRE LA PREPARACION DE UN DIENTE ANTERIOR Y UNO POSTERIOR.

- 1.- El borde incisal.
- 2.- La cara palatina.
- 3.- La terminación gingival.

PARA PONER UNA INCRUSTACION DEBEMOS TOMAR EN CUENTA.

- 1.- Tipo de metal: Que tenga la resistencia necesaria para que no se deforme.
- 2.- Oclusión: Equilibrio cúspide fosa adecuado.
- 3.- Equilibrio de fuerzas: Las piezas deben estar paralelas.
- 4.- Determinantes del movimiento mandibular:
 - a).- Perpendicular al plano de oclusión.
 - b).- Curvatura del eje de bisagras.
 - c).- Moverse armónicamente
 - d).- Armonía en los movimientos temporomandibular derecho o izquierdo.

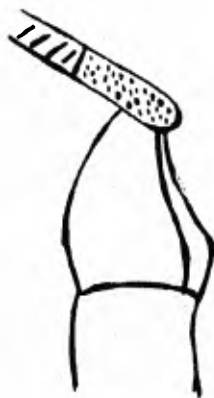5.- Actividad muscular y tono muscular: Valorar si hay actividad hipotónica o hipertónica, las características de los músculos se encuentran por medio de la palpación y por medio de radiografías.

NOTA:1.- Tipo de metal oro, va a depender del tipo de restauración (existe del tipo 1 al tipo 6 facetas, de estructuras de -- desgaste hasta el tipo que abarca las caras remanente).

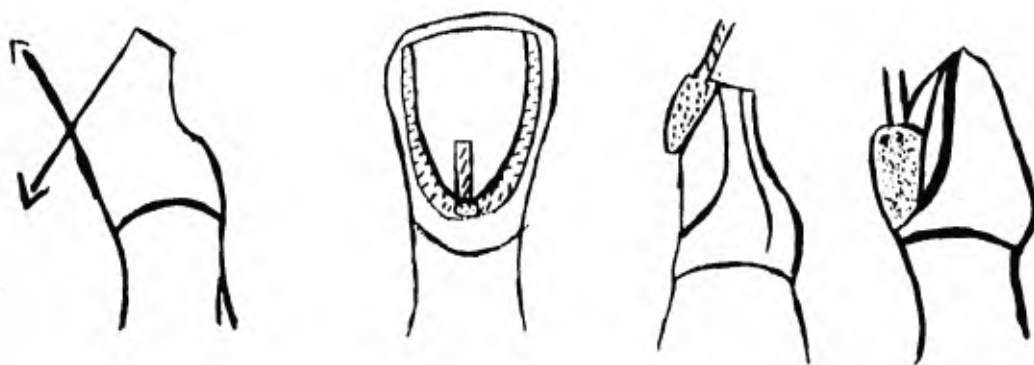
Deber observarse los hábitos de masticación del paciente haciendo masticar algodón.

PASOS PARA UNA PREPARACION EN DIENTES ANTERIORES.

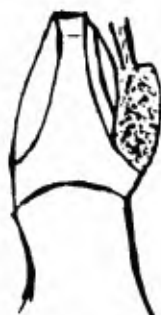1.- Para hacer una preparación de corona total en anteriores (central, lateral y canino) debe eliminarse toda estructura de esmalte en el borde incisal, en el tercio medio y en cervical, - hasta liberar la posibilidad de contacto en una oclusión cerrada y que no haya interferencia con los movimientos del antagonista, y deberá lograr paralelismo con las piezas antagonistas, esto se menciona anteriormente. Se desgasta el esmalte del borde -- incisal (1 a 3 mm. de esmalte), con una fresa troncónica siguiendo la dirección del borde incisal.

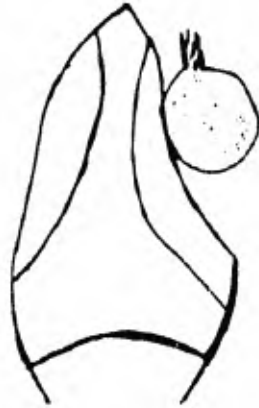

2.- Se desgasta el esmalte en la cara vestibular, primero se marca la profundidad que se va a dar al desgaste con una fresa de bola y posteriormente se hace el desgaste con una fresa troncocónica de punta de roma siguiendo dos direcciones (dibujo de abajo) se deja una porción del esmalte aproximadamente 2 mm. a nivel, de cervical para formar la terminación gingival adecuada a la preparación.

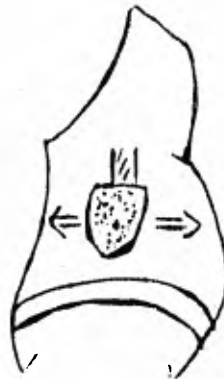
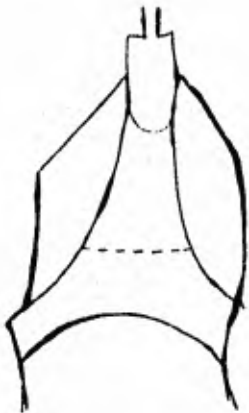


3.- Se desgasta el esmalte de la cara palatina, primero se marca la profundidad del desgaste con una fresa troncocónica de punta de roma, se debe de tomar en cuenta la concavidad que tiene esta cara antes del cingulo, por lo que el desgaste se hará con una fresa de bola del número 8, el desgaste debe ser ligeramente más pronunciado a nivel incisal, se dejará la misma porción de esmalte en cervical para hacer la terminación gingival.





4.- Se desgasta el esmalte en las caras proximales (mesial y distal) est. se hace con una piedra troncocónica de punta roma, la posición de la fresa será perpendicular a un eje horizontal imaginario -- dando al desgaste una angulación de 85°. Se dejará la misma porción de esmalte en cervical para la terminación gingival.




5.- Con una fresa de punta de flama se biselará la terminación gingival en todo su alrededor (es necesario cortar encía).



Al terminar el desgaste la preparación tendrá una forma más o menos cónica sin retenciones.

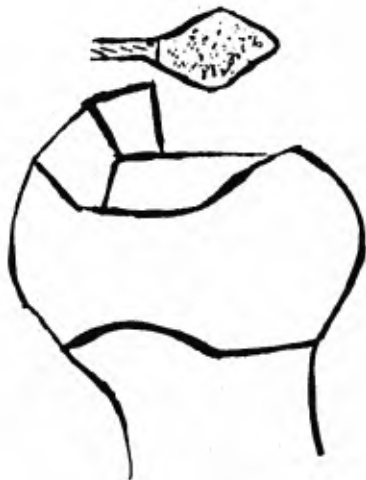Vista de incisal debemos observar al rededor de la terminación gingival sin mover la vista.



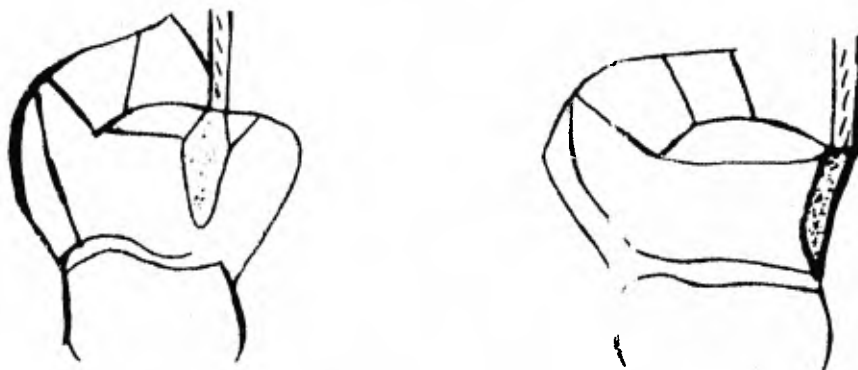
PREPARACION DE CORONA PARCIAL EN DIENTES POSTERIORES

PASOS:

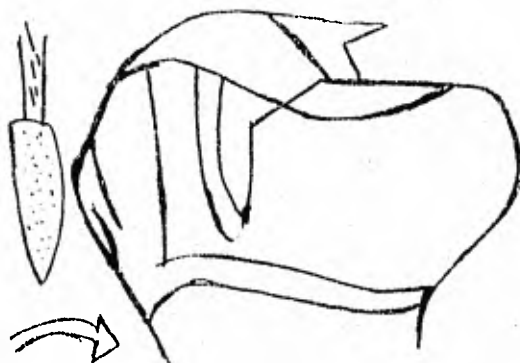
1.- Desgastamos el esmalte en la cara oclusal con una piedra de forma de barril la anatomía de la cara oclusal.



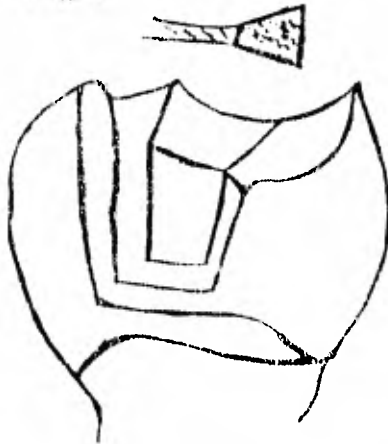
2.- Se desgasta el esmalte de las caras proximales con una fresa de punta de flama, con posición perpendicular a un eje horizontal imaginario, si la pieza es superior también se desgasta la cara palatina ya que es la cúspide palatina de trabajo esto se hace con el fin de mantener la integridad de la pieza y evitar las fracturas, en las piezas inferiores la que se desgasta es la vestibular y no la palatina por las mismas razones.



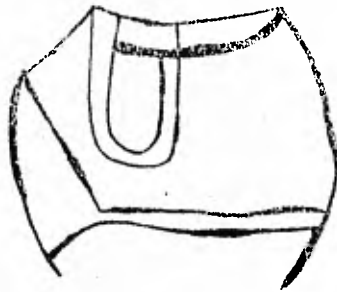
3.- Se hacen dos cajas próximas una en mesial y otra en distal con una fresa troncocónica de punta plana, con posición perpendicular a un eje horizontal imaginario por lo que desde oclusal sin mover la vista deben verse las cuatro paredes de cada caja.



4.- Para que no se desaloje la restauración debemos hacer un surco que se continúe con las paredes vestibulares de las cajas --- próximas este surco se hace con una fresa de cono invertido con una posición horizontal. Este se hace con el fin de que no gire y se desaloje la incrustación.



5.- Finalmente con una fresa de media bola se redondea en ángulo que quedó formando en la cara vestibular al hacer el surco y se redondean los ángulos que se formaron al desgastar la cara oclusal, esto se hace con el fin de una mayor adaptación de la incrustación.



Toda corona parcial, debe estar biselada en todos los bordes terminales de la preparación de un anillo metálico que va a actuar como medio de contención - tomando en cuenta la anatomía morfológica de las áreas proximales debemos retirar en el momento de biselado las superficies convexas, para permitir un patrón de inserción vertical.

Para la elaboración de esta preparación se utilizan piedras, troncocónicas, punta de flama, rueda de coche, barril, pan de azucar y cono invertido.

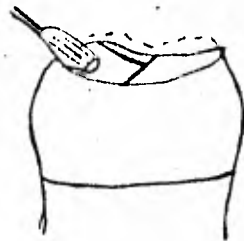
MOTIVOS PARA LLEVAR A CABO ESTA PREPARACION.

- 1.- Cuando se tiene pequeñas variaciones de posición.
- 2.- Cuando se tiene una serie de puntos prematuros de contacto que aumentan la dimensión vertical.
- 3.- Cuando se quiere utilizar como un retenedor para una prótesis y no se quiere hacer gran destrucción de estructuras dentarias.
- 4.- Para reestructurar las superficies masticatorias.
- 5.- Cuando se tiene lesión cariosa en tres diferentes superficies.
- 6.- Cuando hay poco índice cariogénico.

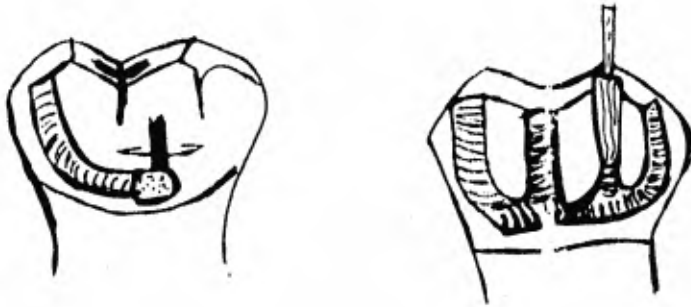
PREPARACION DE UNA PIEZA POSTERIOR PARA CORONA TOTAL.

PASOS:

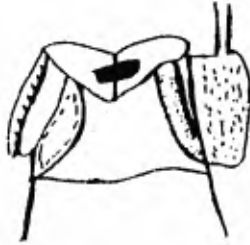
1.- Se desgasta el esmalte de las cúspides de la cara oclusal siguiendo la anatomía de la pieza, esto se hace con una fresa troncocónica o con una piedra de forma de barril.



2.- En la cara vestibular se marca la profundidad del desgaste con una fresa de bola y con una troncocónica haciendo varios surcos.



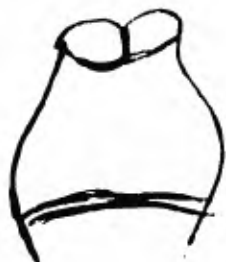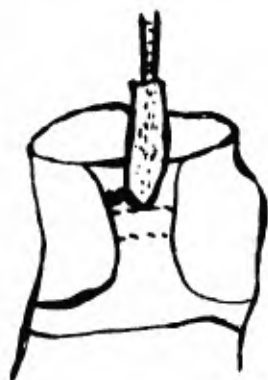3.- Posteriormente se desgasta la cara lingual marcandose la profundidad del corte de la misma manera que en vestibular.



4.- Se termina de desgastar el esmalte sobrante tanto en vestibular como en lingual esto se hace con una piedra troncocónica de punta de roma, perpendicular en un eje horizontal imaginario.

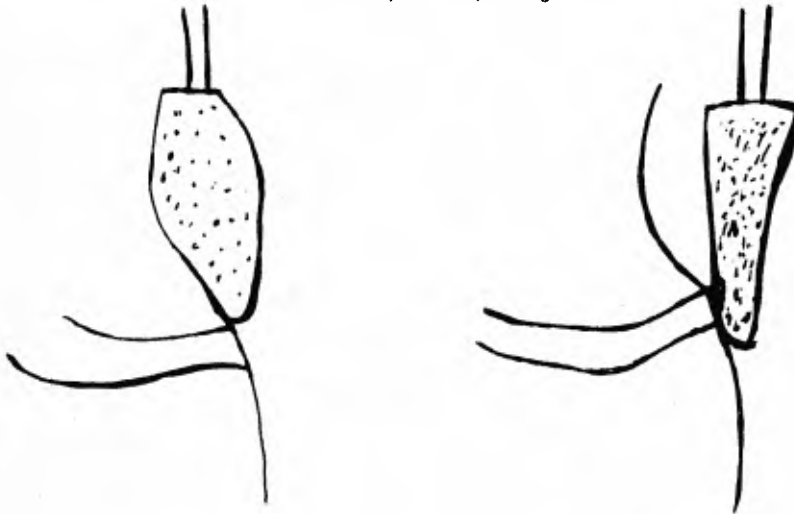
En vestibular se harán dos cortes(ver dibujo de abajo).





5.- Se procede a desgastar el esmalte de las caras próximas con fresa troncocónica de punta de roma, perpendicular a un eje horizontal imaginario.

6.- Finalmente se le da la forma deseada a la terminación gingival y se bisela, Todos los ángulos se quedan marcados al haber hecho el rebaje en oclusal para que la restauración una vez puesta, no gire.

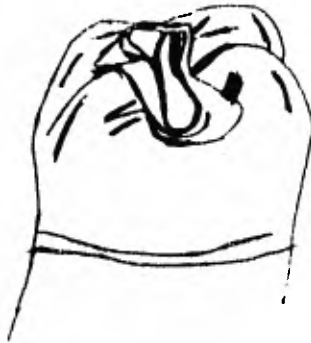


Una vez hecha la preparación se coloca una corona de material plástico provisional, como las coronas preformadas de policarbonato, las de acero, se conecta con ten-pack y se coloca una pomada a base de corticoides (antiflamatorio) que además de sellado tiene antibiótico que deja asintomático las posibles comunicaciones pulpares.

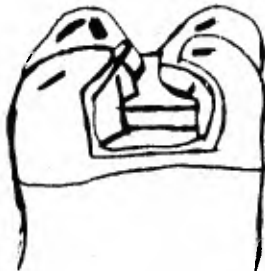PREPARACION DE UNA CORONA ONLEY O DE CARA MASTICATORIA.

PASOS:

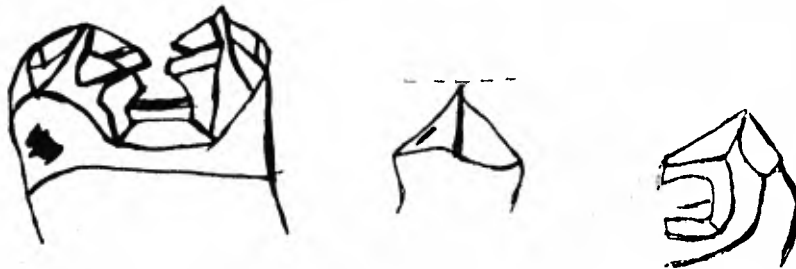
1.- Se prepara la cara oclusal siguiendo el surco medio haciendo un desgaste mínimo, esto se hace con una fresa troncocónica y su posición será perpendicular a su eje horizontal imaginario, por lo que las caras de la caja quedarán divergentes hacia oclusal, se biselan los ángulos que se formaron al hacer la caja.



2.- Se preparan las cajas proximales (Mesial y Distal) con su respectivo escalón, esto se hace con una fresa troncocónica con posición mencionada anteriormente, de este modo las paredes vestibular y lingual de las cajas quedarán divergentes hacia oclusal, deben observarse las cuatro paredes de las dos cajas desde oclusal sin mover la vista.



3.-Se desgastan las cúspides uniformemente (espesor hoja de cera del Número 7) formandose cuatro vertientes en cada cúspide, con cortes curvos, esto se hace con una fresa de bola del Número 2 o media bola, los ángulos que quedan entre -- las cuatro vertientes deben revajarse para que no queden en punta.



4.- Se crea una superficie periférica, creando un bisel, desgastando en vestibular y lingual hasta llegar a mesial y distal, esto va a servir para sentar la incrustación.

MOTIVOS PARA LLEVAR A CABO LA PREPARACION DE CORONA
ONLEY O DE CARA MASTICATORIA.

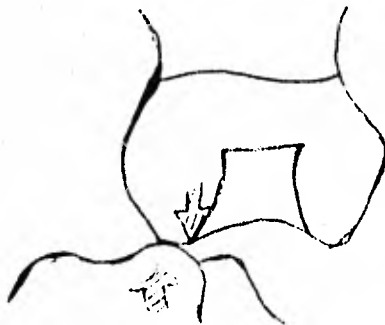
- 1.- Cuando se quiere armonizar los aspectos oclusales.
- 2.- Cuando se quiere modificar la posición de las caras oclusales.
- 3.- Cuando se quiere aumentar o disminuir las dimensiones ocluso gingivales.
- 4.- Para utilizar como retenedor ideal a las piezas posteriores.
- 5.- Cuando se quiere modificar o corregir anomalías de forma.

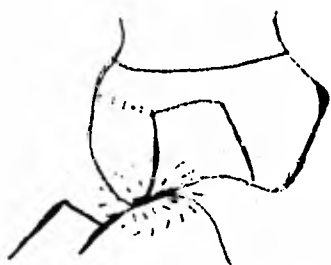
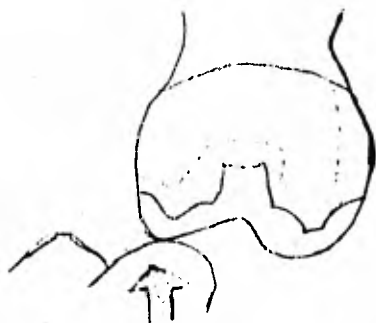
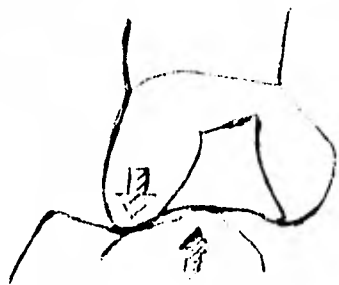
EJEMPLOS:

- a).- Dientes tipo fresa, estos no tienen anatomía, y son una especie de burbujas de esmalte.
 - b).- Dientes con 6 ó 7 cúspides.
 - c).- Dientes de forma circular, etc.
-
- 6.- Cuando se ha hecho tratamiento de conductos (Endodoncia) en piezas -- posteriores para dar resistencia en las paredes remanentes.
 - 7.- Cuando se tiene una gran extensión de proceso carioso.

Todo se hace con el fin de que haya soporte a la masticación y mayor adaptación de la incrustación para sostener la integridad de las piezas dentarias.

Esta preparación se interpone con la MOD (explicado en dibujos de abajo).





APLICACION DE CORONAS TOTALES.

La corona es una terapéutica protésica indispensable para restituir al diente a su función normal.

Condiciones por las cuales un diente necesita cubierta total.

- 1.- Caries.
- 2.- Alteraciones de la integridad coronaria.
- 3.- Tratamiento previo defectuoso.
- 4.- Soporte para puentes fijos y removibles.
- 5.- Ferulización.
- 6.- Correcciones estéticas.
- 7.- Correcciones oclusales.

1.- Caries:

- a).- Caries que han abarcado grandes porciones de la corona dentaria y debilitan su estructura.
- b).- Caries que ha afectado los ángulos de las piezas dentarias.
- c).- Cuando existen descalcificaciones cervicales.
- d).- Cuando existe un índice carioso extremo con demasiadas cavidades en distintas porciones del diente.

2.- Alteraciones de la Integridad coronaria:

- a).- Cuando existe hipoplasia o descalcificación que hayan dañado la estructura dentaria.
- b).- Cuando existen abrasiones o erosiones que reduzcan la porción oclusal del diente.
- c).- Por fractura traumática de la corona.
- d).- Por malformaciones en el folículo dentario que producen coronas diminutas o gigantes.

e).- En las piezas dentarias en las cuales el exceso de fluorización de las aguas potables haya causado cambios de color, con aspecto antiestético demasiado desagradable que se acompaña de fragilidad del esmalte.

3.- Tratamiento previo defectuoso:

- a).- Cuando en el diente se hayan practicado muchas obturaciones, aisladas con amalgamas, silicatos o incrustaciones, que por poner en peligro el borde marginal y facilitar las fracturas, exigen protección general del diente.
- b).- En las piezas dentarias en las cuales se han colocado coronas que --- presentan desajustes cervicales apreciables por radiografía o por --- examen clínico.
- c).- En dientes en los que se hayan colocado coronas con frente de acrílico cuando este se ha destruido o erosionado de manera completa.
- d).- En caso de coronas metálicas en dientes anteriores donde las porciones visibles son antiestéticas.
- e).- En cualquier prótesis que por motivo de deficiencia del contorno o de de la función exija reconstrucción.
- f).- En piezas dentarias donde se ha practicado obturación del conducto y tiene las paredes frágiles; ello requiere colocar previamente un poste en el conducto radicular.

4.- Soporte para puentes fijos y anclaje de removibles:

- a).- Como pilares en puentes fijos.
- b).- Pilares adicionales en puentes fijos.
- c).- Protección del diente contra la acción de ganchos removibles.
- d).- Anclaje para los aditamentos de semipresión y de precisión de los removibles.

5.- Ferulización:

- a).- Cuando el sostén óseo de las piezas dentarias ha disminuido en forma tal que sea preciso unirlos entre sí.
- b).- En caso de que existan problemas cervicales posoperatorios como causa de tratamientos parodontales.

6.- Correcciones Estéticas:

- a).- Cuando la porción coronaria del diente es antiestética y exige modificación en tamaño o coloración.

7.- Correcciones Oclusales:

- a).- Cuando se desea corregir la cara oclusal de los arcos.
- b).- Cuando una pieza dentaria se encuentra en giroversión y sea necesario alinearla en la arcada para corregir la función oclusal.

Independientemente de los motivos por los cuales en ocasiones deba reconstruirse la porción coronaria de una corona, también habrá que tomar en cuenta ciertas condiciones indispensables del propio diente.

En primer lugar, deberá poseer raíz bastante larga y ancha que permita sostener la Protésis individual y que conserve función adecuada. Tener implantación oséa suficiente para que pueda sostenerse en la arcada.

Por otro lado, respecto a la corona en sí, una vez preparado el diente, -- deberá considerar suficiente tejido para que pueda por i mismo sostener la --- restauración individual sin que haya desalojamiento alguno.

Los dientes en los cuales se ha practicado estirpación del paquete vasculonervioso, suele quedar una porción coronaria frágil y es menester recurrir a una corona total. Sin embargo por la ampliación de los conductos radicales en la cámara pulpar, sobre todo en dientes anteriores, es necesario construir un poste insertado en un extremo del conducto radicular, que reponga la porción coronaria individual soldada al poste, sea adecuada ni incorrecta. Nos parece más lógico y práctico construir el poste en forma individual, cementarlo en la pieza dentaria y sobre esta construir por separado la corona. Cuando se ha cementado el poste en el diente debe considerarse este último como una pieza --- dentaria ya preparada, al igual que todos los demás.

CLASES DE CORONAS PROTESICAS.

- 1.- Corona simple de porcelana.
- 2.- Corona total de oro.
- 3.- Corona de oro con frente de acrílico.
- 4.- Corona de porcelana con base metálica.
- 5.- Corona con base de oro recubierta de acrílico.

1.- Corona simple de porcelana:

Es una restauración individual para la pieza dentaria, es muy estética. Sin embargo por sus características de resistencia durante la función, el material cerámico permite reponer los dientes anteriores superiores, inferiores de canino, si el caso lo permitiera por su anatomía cervical.

2.- Corona total de oro:

Se usa de preferencia en las porciones posteriores de la arcada, donde la estética no es factor indispensable.

Las coronas totales de oro poseen mayor durabilidad y se conservan en condiciones mucho más aceptables que los materiales estéticos sobre metales.

3.- Coronas de oro con frente de acrílico:

Es la restauración mayormente empleada en protodoncia en la actualidad. Sin embargo, dicha corona, precisamente por el gran empleo que se le da, es la que con más frecuencia resulta defectuosa.

En los tratamientos que hemos realizado con este tipo de restauraciones, hemos comprobado definitivamente sus limitaciones. Las coronas de oro con frente de acrílico podrán utilizarse en el arco superior y en las porciones posteriores del inferior, y nunca en las áreas de carino a canino de la arcada inferior. El motivo de lo anterior es muy sencillo; a saber: si se emplea este tipo de restauración en el arco inferior en dientes anteriores y se coloca acrílico en sus bordes cortantes, ello tendrá duración limitada. La corona con frente de acrílico puede ser utilizada como soporte de puente, soporte de aditamentos para ganchos, ferulizaciones y correcciones oclusales. El material estético deberá estar exclusivamente relegado hacia zonas no oclusales de las piezas dentarias para que conserve su integridad.

4.- Coronas de porcelana con base metálica:

La corona de porcelana con base metálica tiene uso más amplio que la metálica con frente de acrílico.

Por lo tanto, también puede emplearse en las porciones iniciales inferiores de la arcada.

Sabido es que la porcelana puede usarse en la rehabilitación del diente en cualquiera de sus paredes, así como la reconstrucción de la parte oclusal - funcional del mismo.

5.- Coronas con base de oro recubierta de acrílico:

La corona con base de oro recubierta completamente por acrílico no cumple los requisitos protéticos. Sin embargo esta prótesis no tiene carácter definitivo sino pasajero con vista a una terapéutica parodontal, después de la cual se decidirá el tratamiento a seguir.

T E M A - VII

IMPRESION CON BANDA DE COBRE Y MODELINA.

La banda de cobre con cualquiera de los materiales en su interior es recomendable principalmente en coronas totales.

Una vez realizadas las labores clínicas de desgaste de la corona para preparar el diente, se procede a la impresión del mismo para cobrizarlo y obtener el dado positivo.

La impresión del diente preparado puede obtenerse con métodos en los que se emplean materiales diversos, por ejem; Hidrocoloide, Mecaptano, Silicón, Técnica de cofias y modelina.

IMPRESION CON BANDA DE COBRE Y MDELINA.

Características que debe reunir una pieza dentaria preparada para tomar la impresión:

- a).- La parte preparada no debe ser retentiva.
- b).- La pieza dentaria preparada podrá tener dos características esenciales esto es, con escalones achaflanados y biselados y con escalón sin bisel. La primera pertenece a todas las restauraciones con base metálica y la segunda a coronas de porcelana simple.
- c).- La profundidad gingival es elegida por el criterio del operador.
- d).- Tiene importancia el estado de salud, del cual depende, hasta cierto punto, el tamaño del borde libre de la encía.
- e).- El borde gingival en estado normal tiene un milímetro y medio aproximadamente.

f).- La porción subgingival de la preparación debe estar siempre en tejido dental sano.

CARACTERISTICAS DE LA IMPRESION.

La impresión debe abarcar todas las superficies preparadas del diente. Ello sólo puede asegurarse cuando la impresión en la porción cervical llegue hasta tejido dentario intacto.

Debe evitarse incluir en la preparación parte del borde libre de la encía, para que el positivo del diente preparado corresponda al estado verdadero.

COMPROBACION DE QUE LA PREPARACION ES OPTIMA.

Cuando se utiliza la banda de cobre, la impresión permite comprobar si el resultado de la preparación del diente es óptimo o si no lo es. Debe tomarse una impresión primaria o de prueba y, de ser necesario, se efectúan las rectificaciones pertinentes en la preparación. Estas modificaciones deben hacerse de inmediato.

Antes de elegir el material de impresión y la técnica de empleo, son indispensables ciertas consideraciones acerca del positivo que va a conseguirse de la impresión.

Este análisis indicará con exactitud el material de la elección. El positivo obtenido servirá para las tareas de laboratorio encaminadas a la construcción de la prótesis.

El material para preparar la impresión con banda de cobre y modelina deberá tener suficiente resistencia para permanecer inalterable, cualquiera que sea el proceso de elaboración al que se someta. Hay dos técnicas aceptables; amalgama de cobre y cobrizado por un baño y electrolítico.

Sin embargo, antes de decidir, conviene valorar las cualidades del positivo de uno y otro procedimiento.

Amalgama de Cobre:

Como factores técnicos relativos a la construcción de un positivo por el -- procedimiento de amalgama cobre, destacaremos los siguientes:

- a).- Habilidad manual del operador.
- b).- Preparación del material, mezcla de limaduras y mercurio.
- c).- Acondicionamiento de la impresión para la colocación del material----- sobre ella.
- d).- Condensación adecuada del material sobre la impresión, así como las subsiguientes maniobras de empaquetamiento de la amalgama.
- e).- Eliminación del excedente del mercurio.

Cobrizado por baños electrolíticos.

Comprende los siguientes requisitos:

- a).- La preparación y la limpieza de la impresión se realiza como en el --- procedimiento anterior.

b).- No es necesario preparar el material, pués se trata de una simple inmersión de cobre sólido de un líquido de fórmula específica.

c).- Acondicionamiento de la impresión, que resulta muy fácil, tanto que puede realizarlo una preparación técnica.

d).- El material es depositado por si sólo al producir aelectrólisis con el baño en que la impresión esta sumergida.

e).- El depósito de material es regulado por medio de indicador de potencia de la corriente eléctrica esta maniobra no requiere habilidad técnica especial por parte del operador.

En síntesis: El cobrizador por baño electrolítico requiere destreza manual y técnica, hechos que justifican operar este método para obtenerse el positivo.

Se procede a elegir el material y método para tomar la impresión.

La banda de cobre y modelina brinda exactitud en la reproducción del diente preparado. Por otra parte la elección del baño electrolítico impone este método.

1.- Modelina Calibrada.

2.- Barras de cera graficada.

3.- Seleccionador de bandas de cobre.

- 4.- Un estuche con hormas y bandas de distintos diámetros.
- 5.- Lámpara de alcohol y frasco con el mismo.
- 6.- Vaselina sólida.
- 7.- Pinzas de curaciones y de un bruñidor.
- 8.- Pinzas de campo, pinzas con punta de pico de loro.
- 9.- Tres variedades de tijeras.

Seleccionada una banda de cobre, debe ser calentada por el mechero con los dedos sitios que corresponden a las caras dentarias contiguas. Al poner la banda sobre el diente debe evitarse retener dentro de ella porciones de tejido --blando.

La banda de cobre sólo se introducirá hasta que toque las papilas inter---dentarias, aunque no llegue al fondo del surco gingival en las caras vestibular y palatina.

La operación de retirar la banda de cobre con modelina alojada en interior, tras haberla aplicado sobre el diente preparado, se facilitan si se hacen dos perforaciones en el borde de la banda concerniente a la porción cervical de la preparación, al llevar a cabo el mencionado recorte, conviene dejar hacia la -porción vestibular la cara donde está grabado el número perteneciente a la --banda.

El recorte se realizará en la forma más nítida posible sin dejar aristas -salientes de los bordes cervicales de la banda de cobre. A continuación, em--pleando las pinzas de contornear, se dobla ligeramente el borde de la banda -hacia la luz.

Al mismo tiempo se eliminan las irregularidades que pudieran haber causado las tijeras.

Mediante el empleo de una piedra cilíndrica se suavizan las asperezas en el interior y exterior de la banda, también introduciendo en la banda esta piedra se regulariza y afila el borde.

Colocada la banda sobre el diente preparado, operación que debe efectuarse con sumo cuidado para no ejercer excesiva presión que pudiera introducir a esta más -- allá de la preparación, se conforme su borde sobre la circunstancia cervical, empleando al efecto un instrumento como a fin de no lesionar los tejidos parodontales.

Hecho lo anterior, se quita la banda y se lava perfectamente para eliminar -- cualquier residuo de sangre ó saliva.

A continuación se elige una barra de modelina adecuada, la cual deberá ale--- jarse fácilmente en la luz de la banda.

Conviene que el operador lubrique sus dedos con un poco de grasa no más de la necesaria para impregnar ligeramente la piel.

Asimismo, se engrasará un poco la superficie dentaria preparada. Se calienta directamente a la flama el extremo de la modelina. Este calentamiento debe reali-- zarse en forma tal que la modelina no se licue.

Se introduce la modelina reblandecida en la banda de cobre por el extremo --- oclusal o libre de la misma. La barra ligeramente reblandecida llena la luz de la banda hasta el borde cervical. Con el dedo se presiona en dicho borde para cerciorarse de que el interior de la banda quedó totalmente lleno con la modelina. Con el cartucho en su interior la banda de cobre se calienta un poco a la flama. Se - sujeta la banda firmemente con los dedos, se toma la barra de modelina por el extremo libre y se tira de él para comprobar que la substancia se ha adherido al interior del metal hasta el borde gingival.

Comprobando lo anterior, se calienta superficie y uniformemente la banda de cobre, al fin de que la modelina adquiera la fluidez precisa para recibir la im-- presión del diente preparado.

Conviene engrasar ligeramente la superficie de la modelina que estará en contacto con el diente. Después de esto, se aplica suavemente la banda de cobre sobre la pieza dentaria preparada, llevándola hasta el bordo gingival. Una vez posicionada inicialmente la banda, podremos hacer presión sobre los bordes de esta --- para que penetre hasta sitio subgingival.

En las dos perforaciones que se practicarón en el extremo libre de la banda se introducen las puntas de las pinzas de campo hasta ejercer ligeramente tensión para retirar la banda en sentido longitudinal a la preparación.

Retirada la banda en forma adecuada permite apreciar las características cervicales y la longitud del diente preparado.

El extremo gingival de la banda debe cortarse para adaptarlo a la forma peculiar de la porción cervical del diente.

Para ello, se de inapreciable utilidad las tijeras más pequeñas.

Si el contorno de la banda no se deformó ni se modificó la modelina que alojase caliente suavemente; hasta debe ablandarse un poco sin llegar a la fluidez entonces, la banda de cobre se coloca sobre el diente preparado.

Por último se enfriará la impresión sobre el diente por medio del atomizador. El enfriamiento no debe de ser excesivo dado que por no haberse calentado la modelina hasta la fluidez ya tiene cierta solidez.

Cuando ha ocurrido cualquier imperfección o defecto, se rectifica el error por medio de un material que permita la toma de impresión sin necesidad de repetir todo el procedimiento.

Este material para rectificación es una cera a la que se le ha agregado -- grafito, el cual facilitará el baño electrolítico .

Esta circunstancia brinda la posibilidad de obtener una reimpresión sin -- deformar la modelina.

OTROS MATERIALES USADOS EN LA TOMA DE IMPRESION.

La bande de cobre para utilizar otro material como silicón ó mercaptano, se podrá preparar en la siguiente forma.

Se realizarán en el cuerpo de la banda. Otro procedimiento será aplicar en el interior de ella y ya ajustada en la boca, una adherente adecuado para el material empleado.

Entre los materiales que se pueden usar en el interior, del tipo de silicón , se cuenta el optosil y un sirúmero más.

Otro material es el tipo mecaptar como el permlastic pesado, aqui la -----

banca de cobre lleva perforaciones.

Las bandas de cobre cuando son utilizadas con cualquier material, sea modelina, silicón, o mercaptano, requieren de cierto manejo de adaptación de la banda sobre el diente preparado. Asimismo, con la modelina habrá posibilidad de rectificar la impresión mientras que con los otros materiales no es posible hacerlo.

IMPRESIONES CON COFIAS.

La impresión adecuada que puede conseguirse de las preparaciones de dientes para coronas totales, deberá poseer determinados caracteres de fidelidad, fácil manejo y sencillas para su obtención en la clínica.

CARACTERES OPTIMOS DE UNA IMPRESION.

- 1.- Evitar anesteciar las áreas preparadas en el paciente.
- 2.- No usar separadores de encía.
- 3.- Que no sea indispensable un campo completamente aislado y seco.
- 4.- Disminuir el tiempo mínimo posible el aspecto clínico de las labores.
- 5.- Evitar emplear demasiadas citas en el procedimiento.
- 6.- Obtener una impresión total del arco que incluya todos los dientes.
- 7.- Evitar defectos que requieren repeticiones.
- 8.- Evitar usos de transferencias.
- 9.- Obtener un modelo de trabajo de todo el arco.
- 10.- Obtener los modelos de trabajo de la misma impresión.

La cofia deberá ser más gruesa que la de los provisionales pues es necesario un espacio entre el diente preparado y el exterior de la cofia, para que se aloje debidamente el material de impresión en su interior. Una forma de lograrlo -- consiste en que después de realizar el encerado para las provisionales, se duplique nuevamente en el encerado y se le agrega en el material hasta obtener el forso deseado. El material que utilizaremos para su reproducción será acrílico rosa, transparente ó cualquier otro.

Una vez trabajado el acrílico que reproduce la cofia, pasaremos a la adaptación requerida para su manejo. Asimismo, será necesario la construcción de un portaimpresión para el conjunto de esta arcada. Se colocará una hoja de asbesto en el área en que deseamos; crear el espacio suficiente para el material de impresión se pondrán sobre el modelo y adaptarán las placas base de polietileno.

Una vez obtenidas las cofias, que pudieran ser en un solo bloque abarcando todos los dientes que están contiguos o separados por filantes, pasaremos a la adaptación de ellas en el modelo de estudio. Será necesario eliminar primero los sobrantes o excedentes exteriores, tomando en cuenta su interior que representaría en contorno coronario del diente preparado. Se utiliza la ruedade hule metalizada en el motor de banco del laboratorio y discos para separar los espacios proximales.

El interior de la cofia será abocorado con una frasa redonda número 6, utilizándola en forma tal que se obtenga un desgaste uniforme, no es necesario que este desgaste llegue hasta el extremo cervical de la cofia. Se dejará una banda interior de acrílico en el borde cervical que sirve de protección al margen.

A continuación, utilizaremos una frasa de fisura No. 704 o 706 colocada en tal modo que pueda desgastarse la banda cervical interna que dejamos. Mediante este sistema controlamos con suma facilidad la labor de realizar y no se daña el margen periférico de la cofia.

No en todas las ocasiones las cofias representan dientes contiguos desgastados, sino también unirán entre sí espacios desdentados. Una vez trabajadas las cofias en su interior, procederemos a crear también un espacio en las porciones desdentadas para que el material de impresión tenga donde acomodarse.

Recordaremos que la preparación de los modelos de estudio para la elaboración de los provisionales en el desgaste realizado en los dientes sobre el modelo se tomó en cuenta el llevarlo a su sitio subgingival que no exceda de 1 mm. a 1.5 mm. aproximadamente, debajo del borde de la encía.

Otro método cuando ya están hechas las preparaciones se procede de la siguiente manera: Se tomarán impresiones de alginato.

En el interior de estas impresiones podremos construir con acrílico,-----vertido o pincelado. Estas se abocardan en su interior y si fuese preciso, se refuerzan en su exterior.

Una vez obtenidas las cofias de la impresión de alginato, esta puede cerrarse en un material de yeso, y sobre esta construir las cofias.

Adaptación de las cofias sobre los dientes preparados.

El primer paso consistirá en comprobar que las cofias puedan alojarse sobre los arcos correspondientes. Deberá observarse que los bordes marginales de la encía no queden atrapados dentro de la luz de la cofia. En el relleno de la cofia se perseguirá en obtener una copia fiel de la terminación cervical de la preparación:

El método de ajuste consiste en realizar la mezcla de acrílico de relleno una vez se adquiere consistencia plástica, se mezclará otra nueva porción menor que la anterior por separado.

Se lleva la primera mezcla al interior de las cofias y agregando líquido autopolimerizante nos cercioraremos de que esta se adhiera a la cofia con la ayuda de los dedos.

Se lleva las cofias a su posición intermedia sobre los desgastados. Ayudaremos al acrílico a penetrar el área subgingival presionando con los dedos y orientándolo hacia esta región. Se retiran y reposicionan las cofias en el área hasta notar que el acrílico adquiere consistencia no deformable. Se retira y se humedece el interior de las preparaciones con líquido y se rellenan con el acrílico de la segunda mezcla, que ahora ya ha adquirido consistencia plástica. Este método es válido siempre y cuando la primera mezcla no haya endurecido.

Con este doble relleno y la diferencia de plomerización de las dos mezclas, al poner nuevamente la cofia sobre los dientes, copiará en forma sorprendente exacta la terminación periférica de la preparación.

Procederemos a realizar los ajustes y conformar las cofias sin la presencia del paciente.

El instrumental para realizar las adaptaciones necesarias en estas copias - para después tomar las impresiones definitivas, consiste en una fresa de fisura No. 704, una de bola, número 6 y lija de áspera, así como la rueda de hule metalizada todo esto para motor de baja.

Retiramos en primer lugar el excedente con la piedra 306 Crátex montada en el motor; en una rueda de hule metalizada que recorta con facilidad el acrílico.

Es muy fácil marcar con lápiz el área del borde periférico e identificarla pues ahí radica el buen éxito de la impresión final.

Con el disco de lija áspera, rebajaremos los contornos proximales en forma achaflada para no adelgazar las paredes.

Cuidándose por las marcas, debemos eliminar excedentes y cualquier irregularidad del acrílico en este borde periférico. Se inclina el disco de lija de modo, que se obtenga un borde grueso en la pared de la cofia.

Con la fresa de bola No. 6, colocada en el techo de la cofia se creará un espacio en la porción incisal y oclusal de la misma.

Se continúa adelgazando paredes. Este desgaste en las paredes se lleva - hasta una banda cervical interna de la cofia con el propósito de no dañar esta parte de ajuste que es precisamente el área más importante de todo el procedimiento.

Luego, tomamos la fresa de fisura No. 706, y con una pequeña inclinación - hacia la pared, cortaremos toda la porción interna de esta banda dejando exclusivamente un anillo alrededor del borde cervical que representa la porción más interna de la cofia. En áreas desdentadas, deben desgastarse las mismas en las cofias para que no obstaculisen su reposición de la arcada.

Impresión de las preparaciones con las cofias.

En la siguiente cita se retiran los provisionales, se aplica eugenol tibio, se limpian los dientes con una torunda de algodón impregnada con tetracloruro de carbono y se eliminan las porciones remanentes del cemento.

Se colocan las cofias sobre las áreas y se indica al paciente que muerda sobre los rodillos de algodón para que lentamente las lleve al lugar donde mejor asisten.

Probaremos la adaptación el portaimpresión sobre las cofias para que puedan llegar a alojarse en forma adherida.

En la cita correspondiente a la toma de la impresión se dispondrá de los siguientes útiles y materiales necesarios:

Vaselina, cemento quirurgico, torundas de algodón, espátulas y lozetas para la mezcla de hule, tijeras y pinzas de campo, así como diversos tipos de --- marcaptanos.

Se procede a impregnar con el adhesivo el interior de las cofias, así como la porción cervical externa y superficies desdentadas, también el portaimpresiones se le da un tratamiento con este adhesivo en todo su interior y parte de los bordes exteriores.

Ahora se hará la mezcla del material pesado de hule con polisulfuro, una vez incorporados debidamente los dos elementos, se llevan con una espátula No. 7 al interior de las cofias rebasando hasta los bordes periféricos, y también a las partes desdentadas existentes. Para la colocación de las cofias deberán --- llevarse hasta una posición no total sobre los dientes, y teniendo los dedos humedecidos con vaselina moldear el excedente que va desplazándose hacia el surco gingival para entonces hacer la colocación total. Con ello lograremos que el material de impresión tenga oportunidad de alojarse en el surco. Se retiene en esta posición el tiempo necesario para que polimerice ejerciendo presión continua sobre el mismo.

Ya retirado, podemos proceder a quitar con tijeras los excedentes exteriores alrededor del borde cervical, también se suprimirán los que hayan cubierto porciones incisales y oclusales de las cofias, Ello se hace necesario para que estas se adhieran en el portaimpresión.

Con una fresa redonda de distinto calibre, según el diente preparado se hace un orificio en la porción más incisal u oclusal.

Esto es con el propósito de evitar un exceso de presión en el interior de la cofia cuando se efectúe el siguiente paso. Se tratará de hacer el agujero en forma de embudo hacia oclusal.

Deberán aislarse las piezas dentarias sin causar molestias, Se mezcla el material de jeringa y con una espátula se introduce en el interior de las cofias.

Las cofias se llevan a la arcada y se pone sobre las áreas que corresponden. Se hará ligera presión sobre las mismas tapando con los dedos los orificios o incisales u oclusales; después se dejan reposar sobre los dientes sosteniéndolas en forma suave sin hacer presión.

Se permite que las cofias permanezcan en la arcada lo suficiente para el último material que se ha colocado, empiece a tener consistencia y posición estable sobre los dientes. Se pasa entonces a mezclar el material regular de hule de polisulfuro y se llevará al portaimpresión, el cual será acomodado sobre las cofias y dientes remanentes en el arco hasta que llegue al sitio debido.

Habrà de cerciorarse que las porciones expuestas de las cofias estén secas y así permitir la adherencia del material regular. Se esperará el tiempo suficiente para que el último llegue a su endurecimiento final y podamos retirar el portaimpresiones.

T E M A.- IX

P O S T E S

La endodoncia es la rama de la odontología que tiene por objeto la terapéutica de los conductos radiculares.

El tratamiento en endodoncia consiste en:

Vaciamiento, preparación y obturación de los conductos enfermos, para eliminar el estado patológico. Un tratamiento endodóntico aislado normaliza el diente afectado en lo referente a la patología pulpar. Sin embargo, esta intervención - por sí sola no devuelve el funcionamiento normal de la pieza dentaria.

En ocasiones, la endodoncia se practica por necesidades protésicas, aún en - pulpas saludables.

Al intervenir en los conductos radiculares, para lograr el acceso a la cavidad pulpar es necesario eliminar tejido dentario. Ello se aplica cuando la lesión pulpar no es consecuencia de destrucción coronaria. Los casos en que se conserva la integridad coronaria pueden considerarse óptimos para tratamiento radicular. En estas circunstancias lógico es que una vez realizada la terapéutica se habrá distraído dicha integridad. Son pocas las ocasiones en que se conserva consistencia adecuada al diente sometido a conductoterapia.

Casi siempre es necesario reforzarlo para conservar la integridad coronaria - durante la función. Una excelente medida de prevención es colocar un refuerzo intrarradicular a toda la intervención en que se practique la endodoncia.

Lo común es que la pieza dentaria tratada endodónticamente sean aquellas , en que existe destrucción coronaria.

Si a estas circunstancias se suman las consecuencias de la labor que requiere la preparación del soporte de la prótesis, se toma sumamente débil del muñón. Esto debe considerarse sobre todo cuando el diente tratado endodónticamente servirá como pilar de un puente o como parte integrante básica de una rehabilitación.

La fabricación de un diente en un poste unirradicular es sencilla y rápida. En los los birradiculares o triradulares, habrá que tomar en consideración otros factores para la inserción del mismo en los conductos por la falta de paralelismo que existe entre ellos.

A continuación veremos a conocer los diferentes pasos que se siguen en un incisivo central superior con obturación del conducto radicular con puntas de gutapercha.

Comienzo de la preparación con el cono invertido largo, colocado en la porción mesial vestibular para incisar el surco. Una vez realizados los desgastes se utiliza una fresa troncocónica de borde plano para lograr los cortes de liberación proximales, así como para acentuar el escalón a nivel del borde libre de la encía.

Ya obtenido, se profundiza subgingivalmente dándole, de ser posible, la terminación final a la preparación del diente cervical.

Terminada la preparación como si existiese integridad coronaria se eliminan estructuras débiles o que estén afectadas por caries.

Con una fresa troncocónica diamantada larga, se comienza la desobturación de la porción de la cámara pulpar en forma directa. Dicho instrumento permite ir retirando la gutapercha sin riesgo de una perforación lateral en la raíz, que traería como consecuencia la pérdida completa del diente.

Se realiza la operación de desobturar el conducto en forma directa retirando en distintas ocasiones la fresa y observando la continuidad de la gutapercha en el conducto es grande y resulta fácil desobturarlo con el solo uso de este instrumento. No sucede así todas las veces; en estas circunstancias por seguridad de desobturarse con el solo uso de este instrumento. No sucede así todas las veces; en estas circunstancias por seguridad de desobturarse, hasta donde sea posible observar la gutapercha que es la guía a seguir, Una vez que se dificulta continuar con este instrumento, se pasa a la desobturación final con otros.

Utiles esenciales en la construcción de poste que consta de:

Ceras pegajosas y rosa de la empleada en: toma de relaciones y que también puede usarse para vaciados.

Espátula No. 7, y un instrumento de Roach, lámparas, un fresero con limas de distintos calibres, desobturación de conductos y contraángulos.

Con el desobturador en el contraángulo, se introduce en la porción abierta del conducto y se comienza a eliminar la gutapercha. La profundidad a que se comienza a desobturar el conducto se establece con la radiografía, Se selecciona una lima correspondiente al diámetro desobturado en el conducto y se realizarán movimientos de rectificación para llevarlos a su posición final. Puede tomarse una radiografía para comprobar posición y longitud del área desobturada y la relación de la línea en ella.

Una vez establecido cuál es la lima que será utilizada para la construcción del poste, se calentará ligeramente sobre la lámpara de alcohol, estando la lima caliente, se pasa sobre la cera pegajosa para que se revista de la misma.

Con la espátula No. 7, se procede a agregar cera rosa sobre la cera pegajosa adherida a la lima, se continúa construyendo un cono, y una vez logrado se deberá exceder del diámetro del conducto desobturado y se llevará al agua fría para que solidifique, se flamea ligeramente la cera, se aprecia, al colocar una vez más en el conducto radicular que ha sido desobturado se somete a atomizador, se limpia - de cualquier resto de porciones de diente, y puede sacarse ligeramente para llevar entonces el cono de cera que recubre la lima al interior del conducto.

Es menester cerciorarse de llevar el instrumento a su tope final de alojamiento en el conducto, y al mismo tiempo se presionará la cera con los dedos para que copie el área coronaria de ajustes. Se comprueba la fidelidad con que haya copiado el conducto radicular el cono de cera. Se aprecia al colocar una vez más en el conducto el instrumento a que este se le ha hecho una marca en el mango para indicar la posición que guarda cada vez que se saca o introduce. Ahora toca cerciorarse que la superficie coronaria ha sido copiada debidamente con la cera.

Agregando las porciones necesarias para la reposición del resto del diente se retira y conforma la cera al resto de la preparación.

Se retirará la lima con la cera para comprobar que no existan aristas sobrantes en la porción que restituya la parte coronaria. En forma indirecta se contorneará la porción palatina del poste.

Ahora se pasará a la reproducción en metal de este patrón de cera que representa el poste. Se comienza agregando una capa de cera a la porción metálica remanente de la lima y se sigue agregando sin llegar a tocar la parte moldeada del diente preparado.

Aquí, puede optarse por separar el botón de oro o dejarlo unido al poste para facilitar la prueba en boca. En ocasiones, es preciso hacer pequeños ajustes en irregularidades de metal para alojarlo debidamente en el conducto.

Una vez y esterilizado el conducto, se procede a colocar el cemento en el interior del mismo con una lima semejante a la utilizada en la construcción del poste.

Se empaca el cemento en el interior del conducto para rellenar hasta la porción más apical. Se procede a embeberer la punta del poste antes de llevarlo a su posición en el conducto.

Una vez introducido el poste en el conducto, se golpeará suavemente para que ello provoque la expulsión de cemento excedente. Se utiliza una fresa troncocónica diamantada (ya usada) para alisar la porción coronaria de el poste y uniformarlo con el resto de la preparación.

Se realizarán las labores necesarias para conformar el metal del poste dándole las características de un diente preparado

Asimismo, deberá ser contorneado el borde incisal de la preparación en forma debida. Utilizando la fresa tipo pera se podrá contornear la porción palatina según corresponda a la anatomía del diente. Con hule suave se procede a eliminar las aristas remanentes en el metal.

Hay que hacer notar que la función del poste anclado en el conducto radicular sea independiente del procedimiento al que se recurra para restaurar la porción -- coronaria.

VARIACIONES DEL POSTE.

No en todas las ocasiones es necesario retirar demasiado tejido de la corona del diente si éste ofrece características de resistencia adecuada. Por otro lado, hay veces en que quizás no exista remanente dentario en la porción coronaria. Cualquiera que sea el caso, es indispensable la preparación del diente en cervical; -- una vez que ha sido preparado en sus contornos finales, se llega a la elaboración del poste.

POSTES EN MOLARES.

En ocasiones encontramos molares que han sido tratados endodóncicamente y requieren reponer la porción coronaria para retener la prótesis. El procedimiento -- aplicado en estos dientes es diferente y tendrá que apegarse a las características especiales de la disposición de las raíces.

Al desobturar la cavidad pulpar se le dan características de una casa semejante a la que se realiza la porción coronaria. Se elige el conducto de mayor diámetro y más recto hacia la caja preparada en la porción coronaria; se desobtura hasta -- una profundidad que deberá ser a juicio del operador y de acuerdo con las radiografías.

Cuando el diámetro de los conductos es grande, pudiera obtenerse una impresión del área para elaborar en forma indirecta los postes en el laboratorio.

Una vez hecha la limpieza adecuada y preparada la porción desobturada de los conductos los postes son cementados definitivamente.

En el caso de los molares y premolares birradiculares es importante hacer -- notar que en las prolongaciones radiculares exista paralelismo.

T E M A - X

PROTECCION DEL DIENTE PREPARADO.

La Odontología restauradora, indudablemente, guarda íntima relación con la estructura de la pieza dentaria que se interviene. Innumerables son los motivos por los cuales esta es preparada para recibir prótesis y deberán tomarse las -- precauciones pertinentes para que si el órgano pulpar está sano, conservarlo como tal, o por lo contrario, si el órgano está lesionado, tratarlo de modo que se normalice.

PROTECCION DE DIENTES SIN CARIES.

Una vez construido el provisional con el ajuste adecuado, el primer material medicamentoso que tendrá contacto con la dentina, será el cemento temporal. El uso de este a base de óxido de zinc y eugenol brinda suficiente protección.

La colocación del provisional sobre el diente no requiere de su aislamiento completo. El óxido de zinc con eugenol reacciona con los líquidos bucales eliminando su efecto nocivo sobre la pulpa.

Si es necesario, se aísla el campo previamente de quitar el provisional, Antes que el líquido del medio bucal haga contacto con el área intervenida, deberá impregnarse con eugenol tibio; esto ofrece grandes ventajas ya que evita la sensibilidad pulpar. Cada vez que se remueven los provisionales; el primer paso será aplicar eugenol sobre las preparaciones.

Una vez que el eugenol ha cubierto el diente, puede indicarse al paciente que se enjuague la boca con agua tibia mejor que con agua fría, que causa molestias al enfermo. Esto además de ser insoportable, es irritante para la pulpa y puede traer consecuencias desagradables. Tras haber aplicado el eugenol, pueden eliminarse los residuos del cemento provisional. Para ello se eliminan en forma superficial todos los residuos de óxido de zinc y eugenol del cemento empleado, logrando, asimismo que el diente se mantenga en estado seco.

Esta sustancia deberá usarse con parquedad para evitar deshidratación, - tras haber aislado debidamente el campo preparatorio ; habiendo comprobado los ajustes pertinentes de la prótesis, se procede a colocar el cemento definitivo de fosfato. Se pasa a aislar el diente y a colocar barniz sellador de túbulos dentarios. El barniz que solemos emplear es el copalite.

El uso de dicho barniz debe hacerse antes de la cementación final. A criterio del operador podrá colocarse antes de algún barniz el medicamento que contenga, corticoesteroides, con el objeto de ayudar a desinflamar la pulpa irritada por circunstancias mecánicas.

Se procede a la mezcla del cemento de fosfato (que contiene ácido fosfórico) , que constituye un agente que puede ser perjudicial al organismo pulpar.

Para disminuir los efectos nocivos se agrega una gota de dentalone por -- cinco gotas de líquido fosfórico, y una homogeneizados ambos, se agrega una pequeña cantidad de polvo de cemento y se le permite reposar.

Posteriormente, estando todo listo para cementación final, se añade el polvo necesario y se culmina el espatulado del cemento, De esta manera se agrega mayor cantidad de polvo al líquido, lo que disminuye notablemente sus efectos nocivos.

Cuando existe la posibilidad de que es la preparación del diente precisa de una profundización proximal a la pulpa dentaria. Esto puede ser por necesidades propias de la preparación de su diseño o guardar relación directa con la eliminación total de áreas afectadas por caries, se actúa de la siguiente manera.

Se coloca hidróxido de calcio en las áreas más profundas a la cámara pulpar; una vez endurecido, podrá aplicarse el barniz sellador.

T E M A - X I

DOLOR POSTERIOR A LA COLOCACION DE UNA PROTESIS PARCIAL FIJA EN LA BOCA.

Si el estado hiperhémico del diente pilar, producido después de la correspondiente preparación, no se reduce es muy probable que el paciente experimente un shock térmico cada vez que toma agua fría o caliente, en los casos de puentes fijos, se recomienda su inserción temporaria con un cemento anodino, para poder llevar así a los dientes a un buen estado receptivo del cemento definitivo.

Algunas veces, el dolor se experimenta únicamente cuando se presiona el bolo alimenticio sobre los dientes en cierta dirección, Aún cuando la oclusión del diente o más bien del puente este con armonía con la del resto de los otros dientes, este tipo de dolor puede producirse. Orban da una razón lógica para ello; (si un diente que ha estado durante mucho tiempo sin antagonista, es sometido de nuevo al esfuerzo masticatorio su membrana periodontal no se encuentra preparada estructuralmente para ello, está es la razón por la que a veces, cuando se colocan incrustaciones o aparatos fijos en la boca, el paciente se queja de un dolor en la boca, un diente puede quedar sensible o debilitado durante muchas semanas o meses, si las nuevas exigencias funcionales son diferentes de aquellas a las que este sometida antes de colocar la restauración tisular es favorable, podemos esperar un reordenamiento funcional completo de la membrana periodontal, el cemento y el hueso; reordenamiento que este acorde con los nuevos, requerimientos. Por supuesto que el hueso de soporte reaccionaria a los nuevos estímulos, constituyendo un nuevo trabeculado ya existente).

La prótesis parcial fija en Odontología es una especialidad, que a través de muchos estudios ha logrado preservar y reconstruir los dientes.

La rehabilitación de una cavidad oral parcialmente desdentado, tendrá como objetivo incrementar la eficiencia masticatoria, conservar los dientes remanentes preservar sus tejidos de sosten y crear un efecto estetico armonioso y satisfactorio, para esto; los Cirujanos dentistas debemos tener cierta destreza y habilidad manual, así como conocimientos para poder llegar a su diagnóstico verdadero y a un tratamiento efectivo que proporciona al paciente un máximo de comodidad un mínimo de molestia.

Los fracasos en prótesis parcial fija pueden atribuirse en algunos casos - establecido un buen diagnóstico y como consecuencia un plan de tratamiento incorrecto por no hacer uso de los factores y recursos que nos proporcionan la propeutica.

Estudiando perfectamente el material de diagnóstico como son:

Historia Clínica, Radiografías, Modelos de Estudio y tomando en cuenta la capacidad del operador.

Los recursos necesarios para trabajar; como son materiales de una buena calidad.

Disminuirán los fracasos en prótesis y no ayudará a conservar y preservar los dientes, en condiciones óptimas para tener como resultado un buen funcionamiento estética y salud dental.

Ernest L. Miller.- Prótesis parcial Removible.

Editorial Interamericana.- Primera Edición 1975.

Paginas. 3, 4, 5, 14, 17, 19, 20

Dykema, Cuunningham, Johnston.- Ejercicio Moderno.

De la Prótesis Removible.

Editorial Mundi 1970.

Paginas. 1, 2, 7, 8, 9, 11, 12, 13, 14.

George E. Meyers.- Prótesis de Coronas y Puentes.

Editorial Labor, S.A.,- Tercera Edición 1975.

S. Charles Breker.- Procedimientos Clínicos en Rehabilitación Oclusal.

Editorial Mundi.

Paginas. 59, 60, 61, 62, 83.

Tylman, D.S.,- Prótesis de Coronas y Puentes., U.T.E.H.A.

Segunda Edición; México 1956.

Paginas. 426, 539, 540.

Skinner, W.E. y Phillips, W.R.,- La Ciencia de los Materiales Dentales.

Editorial Mundi, S.A., - 6a. Edición Buenos Aires. 1970.

Paginas, 410.

Kornfel, Max.- Rehabilitación Bucal.

Editorial Mundi, S.A., Buenos Aires 1972.

Paginas. 209.

Dr. Carlos Ripol G.- Propiedad de Promoción y Mercadotecnica
Odontológica, S.A., de C.V.,

Primera Edición. 1976.

Paginas, de 403 a 417, de 431 a 440, de 461 a 472, de 493 a 513, de 515 a
519, de 589 a 590 y de 590 a 600.