

14-872

UNIVERSIDAD NACIONAL AUTONOMA DE MEXICO
FACULTAD DE ODONTOLOGIA



Handwritten signatures and scribbles

TEMAS SELECTOS DE
ORTODONCIA PREVENTIVA

TESIS PROFESIONAL

QUE PARA OBTENER EL TITULO DE
CIRUJANO DENTISTA
P R E S E N T A N

RUBEN ROMERO DURAZO
JOSE HUMBERTO HERRERA GONZALEZ RUBIO



Universidad Nacional
Autónoma de México

Dirección General de Bibliotecas de la UNAM

Biblioteca Central



UNAM – Dirección General de Bibliotecas
Tesis Digitales
Restricciones de uso

DERECHOS RESERVADOS ©
PROHIBIDA SU REPRODUCCIÓN TOTAL O PARCIAL

Todo el material contenido en esta tesis esta protegido por la Ley Federal del Derecho de Autor (LFDA) de los Estados Unidos Mexicanos (México).

El uso de imágenes, fragmentos de videos, y demás material que sea objeto de protección de los derechos de autor, será exclusivamente para fines educativos e informativos y deberá citar la fuente donde la obtuvo mencionando el autor o autores. Cualquier uso distinto como el lucro, reproducción, edición o modificación, será perseguido y sancionado por el respectivo titular de los Derechos de Autor.

INDICE

	Pág.
CAPITULO I CRECIMIENTO Y DESARROLLO.	
a).- Cráneo Facial.....	2
b).- Maxilar Superior.....	5
c).- Maxilar Inferior.....	5
d).- Dental.....	7
CAPITULO II DESARROLLO Y MORFOLOGIA DE LOS DIENTES TEMPORALES.	
a).- Ciclo vital del diente.....	12
b).- Desarrollo inicial y calcificación de los dientes temporales.....	14
c).- Morfología de los dientes temporales.....	17
CAPITULO III ERUPCION DENTAL.	
Factores locales y generales.....	26
CAPITULO IV ACTITUD DEL DENTISTA ANTE EL NIÑO.	
Factores favorables y desfavorables.....	30
CAPITULO V HABITOS ORALES.	
a).- Respiración bucal.....	37
b).- Sacar la lengua.....	38
c).- Chuparse el pulgar.....	42

CAPITULO VI MORDIDA CRUZADA ANTERIOR.

a). - Aplicación de la paleta lingual.....	47
b). - Plano inclinado.....	48
c). - Arco de alambre labial fijo.....	50
d). - Colocación de los alambres de separación.....	51

CAPITULO VII MANTENEDORES DE ESPACIO.

a). - Mantener el espacio y conservar los dientes primarios.....	53
b). - Indicaciones sobre el mantenedor de espacio.....	55
c). - Técnica para mantener el espacio.....	57
d). - Mantenedor de espacio funcional fijo.....	57
e). - Mantenedor de espacio no funcional fijo.....	58
f). - Mantenedor de espacio tipo cantilever para los primeros molares permanentes que todavía no han erupcionado.....	59
g). - Mantenedor de espacio inmediato.....	59
h). - Mantenedor de espacio removible.....	61

CAPITULO VIII EXTRACCION EN SERIE.

a). - Beneficios de la extracción en serie.....	63
---	----

CONCLUSIONES.....	68
-------------------	----

BIBLIOGRAFIA.....	69
-------------------	----

CAPÍTULO 1

CRECIMIENTO Y DESARROLLO

- a). - Cráneo facial
- b). - Maxilar Superior
- c). - Dental.

CRECIMIENTO Y DESARROLLO

a). - CRANEOFACIAL.

CRECIMIENTO DEL CRANEO. - El crecimiento y desarrollo del cráneo se encuentra dividido en dos subgrupos los cuales son: el crecimiento y desarrollo de la base del cráneo y el crecimiento y desarrollo de la bóveda del cráneo o cápsula cerebral refiriéndose primordialmente a los huesos que forman la caja en que se aloja el cerebro.

La base del cráneo crece primordialmente por crecimiento cartilaginoso en las sincondrosis esfenotmoidal, interesfenoidal, esenooccipital e interoccipital siguiendo principalmente la curva del crecimiento general. La actividad en la sincondrosis interesfenoidal desaparece en el momento de nacer. La sincondrosis intraoccipital se cierra en el tercer o quinto año de vida, la sincondrosis esenooccipital es la más activa en osificación ya que no cesa hasta el vigésimo año de vida.

El crecimiento de la bóveda del cráneo está dado primordialmente porque el cerebro crece y dicho crecimiento se acelera mas en la infancia o sea que dura hasta los seis años este crecimiento es por expansión llevándose a cabo por proliferación y osificación de tejido conectivo sutural y crecimiento por aposición de los huesos individuales que forman la bóveda del cráneo.

Al principio de la vida postnatal se va a presentar una resorción selectiva en las superficies internas de los huesos del cráneo para ayudar a aplanarlos al crecer la oposición puede observarse tanto en la tabla in -

terna como en la externa de los huesos del cráneo al engrosar el aumento de la longitud de la bóveda cerebral se debe primordialmente al crecimiento de la base del cráneo con actividad en la sutura coronaria. La bóveda del cráneo va a crecer por altura principalmente por la actividad de las suturas parietales junto con las estructuras óseas contiguas occipitales, temporales y esfenoidales.

CRECIMIENTO FACIAL. - Indiscutiblemente que para el crecimiento y desarrollo de la cara existen un número de factores extrínsecos e intrínsecos que van a influir directa e indirectamente en su forma y figura, estructuración, rasgos y configuración. Dentro de los factores extrínsecos tenemos en cuenta los grupos étnicos, herencia, clima y medio ambiente, que van a influir indirectamente en su crecimiento y desarrollo; y dentro de los factores intrínsecos encontramos los factores genéticos preconcebidos ya que la cara no se puede desarrollar más allá de los límites genéticos a excepción que estas estructuras sean atacadas por enfermedades.

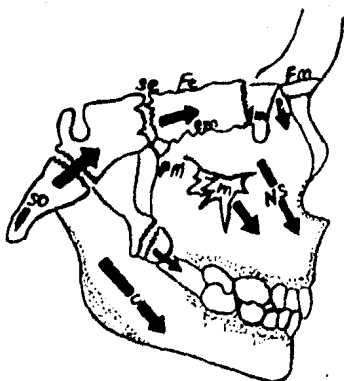
Los límites de la cara se van a presentar de la siguiente manera: - en su parte superior tenemos un punto óseo llamado nasion, encontrándose unido a los huesos nasal y frontal, por el límite inferior en posición anterior correspondiendo a la punta de la barbilla denominándose esta referencia ósea gnation ó mentón, el mentón está debajo y detrás del gnation, el pogonion es la punta más anterior de la prominencia ósea de la barbilla, el canal auditivo nos servirá como punto de referencia posterior superior de nuestro rostro limitado con el punto llamado porion que en el cráneo -

se encuentra en la parte superior de dicho canal. El límite posterior inferior está en la región de la unión de la rama horizontal y la rama ascendente este punto se denomina gonion, denominándose de aquí el ángulo gonial.

El esqueleto de la cara y la bóveda del cráneo crecen en ritmos diferentes, la porción inferior de la cara se aproxima más al crecimiento del cuerpo en general: por el crecimiento craneofacial y la porción superior de la cara bajo la inclinación de la base del cráneo se mueve hacia arriba y hacia adelante.

La porción inferior de la cara se mueve hacia abajo y hacia adelante a manera de "V", en expansión permitiendo este patrón divergente el crecimiento vertical de los dientes durante toda la erupción dentaria y proliferación de hueso alveolar.

(FIG. 1 - 1)



Direcciones del crecimiento de la base del cráneo y suturas de la cara, con efecto de "V" en expansión resultante al desplazarse hacia adelante la porción craneal y la porción facial hacia abajo y hacia adelante. SO, sincondrosis esfenoccipital; C, reflexión del crecimiento del cóndilo; NS, tabique nasal; se, sutura esfenotmoidal; ptp, sutura pterigopalatina; pm, sutura palatomaxilar; fe, sutura frontotmoidal; em, sutura maxiloetmoidal; lm, sutura lacrimomaxilar; fm, sutura frontomaxilar; Zm, sutura cigomaticomaxilar. La aposición y resorción están indicadas por el puntillado.

b). - MAXILAR SUPERIOR.

El maxilar superior está formado por los maxilares en asociación con los huesos palatinos; debemos recordar que el crecimiento del maxilar superior no es unitario ya que se encuentra unido a la base del cráneo dependiendo de la síncondrosis esenooccipital y esenoetmoidal llevándose a cabo de dos maneras: una es de desplazamiento y la otra es de engrosamiento ambos crecimientos están ligados por translación y transposición, este crecimiento es intramembranoso similar a la de la bóveda del cráneo, la proliferación de tejido conectivo sutural, osificación, aposición superficial, resorción y translación son los mecanismos de crecimiento del maxilar superior, (Fig. 1-2). El maxilar se encuentra unido parcialmente al cráneo por la sutura frontomaxilar, sutura cigomácticomaxilar, cigomácticotemporal y pterigopalatina siendo estas suturas paralelas entre si desplazando al maxilar hacia abajo y hacia adelante.

c). - MAXILAR INFERIOR.

Al nacer las dos ramas del maxilar inferior son muy cortas siendo mínimo el desarrollo de los cóndilos y casi no existe eminencia articular en las fosas articulares, también existe una pequeña capa de fibrocartilago y tejido conectivo encontrándose en la porción media de la sínfisis para separar los cuerpos mandibulares derecho e izquierdo siendo reemplazado después por hueso.




Fig. 1-2. Crecimiento y modelado del maxilar superior por medio de aposición y resorción. Utilizando como punto de partida en la silla turca, los trazos están orientados en direcciones reales de crecimiento.

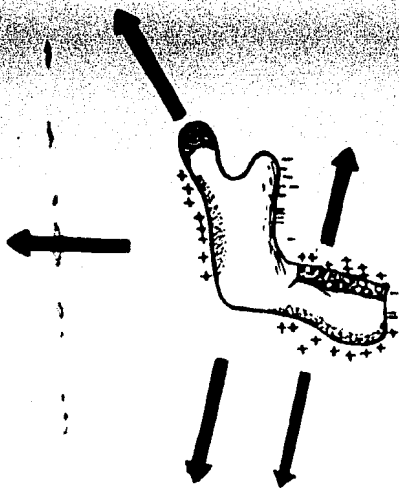


Fig. 1-3. Mecanismo extraordinario del crecimiento de la región del cóndilo y del maxilar inferior por aposición y resorción.

Durante el primer año de vida el crecimiento por aposición es - - muy activo en el reborde alveolar, en la superficie distal superior de la - - rama ascendente, en el cóndilo y a lo largo del borde inferior de dicho - - maxilar y sobre sus superficies laterales. Después del primer año de vi - - da el crecimiento es mas selectivo en el cuello del cóndilo y va a presentar tejido cartilaginoso y en la cabeza va a presentar tejido fibroso calcificán - - dose posteriormente para ser reemplazado por huesos, dicho crecimien - - to del cóndilo va a incrementar la altura de la cara.

También se va a presentar un crecimiento considerable por aposi - - ción en el borde posterior de la rama ascendente y en el borde alveolar al mismo tiempo se está presentando una resorción en el borde anterior de - - la rama ascendente, alargando así el reborde alveolar conservando así la dimensión anteroposterior de la rama ascendente, (Fig. 1-3).

d). - DENTAL.

Dentro de los procesos formatorios de los dientes participan dos - - procesos germinativos ya que el esmalte de los dientes proviene del ecto - - dermo y la dentina, cemento y pulpa dental provienen del mesénquima.

Durante la vida prenatal cuando el embrión tiene unas seis sema - - nas la capa basal del revestimiento epitelial de la cavidad bucal se proli - - fera rápidamente formándose una estructura a manera de banda llamada - - lámina dental en la región del maxilar superior e inferior, posteriormen - - te la lámina dental origina varias evaginaciones introduciéndose en el me - - sénquima subyacente estas evaginaciones son en número de diez para ca - -

da maxilar siendo los componentes ectodérmicos de los dientes temporales, en breve la superficie profunda de los brotes se invagina formando el período de caperuza o casquete del desarrollo dentario dicha caperuza consta de dos capas una capa externa que va a ser el epitelio dental externo y otra capa interna que va a ser el epitelio dental interno y un centro de tejido laxo que va a ser el retículo estrellado.

El mesénquima situado en la concavidad limitada por el epitelio dental interno se prolifera y se condensa para dar lugar a la formación de la papila dental, al crecer la caperuza y profundizarse la escotadura del diente adquiere un aspecto de campana llamándose el período de campana.

Las células del mesénquima de la papila adyacentes a la capa dental interna se convierten por diferenciación en odontoblastos los cuales van a elaborar predentina depositándose por debajo de la capa dental interna, con el tiempo esta predentina va a calcificar para formar la dentina definitiva, la capa de odontoblastos formadores de predentina va a persistir durante toda la vida de los dientes. Las demás células de la papila dental formarán a la pulpa del diente. Mientras ocurre lo anterior las células epiteliales de la capa dental interna se han convertido por diferenciación en ameloblastos que van a ser los formadores de esmalte éstas células producen largas primas de esmalte que se depositan sobre la dentina, la capa de contacto entre el esmalte y la dentina se le denomina unión esmalte-dentina. El esmalte se deposita inicialmente en el ápice del diente y de ahí se va a extender poco a poco hacia el cuello formándose de esta

manera el revestimiento de esmalte a la corona de la pieza, la raíz del diente comienza a formarse poco después de brotar la corona; las capas epiteliales internas y externas adosadas en la región del cuello del diente se introducen más profundamente en el mesénquima subyacente formando la vaina radicular epitelial de Hertwing, las células de las papilas dentales que están en contacto con esta vaina se convierten por diferenciación en odontoblastos depositando capas de dentina en el interior formando así el conducto radicular o cavidad pulpar, por el cual van a pasar el paquete vasculonervioso de las piezas dentarias.

Las células mesenquimatosas situadas fuera del diente y al contacto con la dentina de la raíz se convierten por diferenciación en cementoblastos estas células van a elaborar el cemento que se deposita sobre la dentina de la raíz y fuera de la capa de cemento el mesénquima original el ligamento periodontal y al irse alejando de la raíz de la corona es empujada poco a poco a través de los tejidos hasta erupcionar a la cavidad bucal.

Los gérmenes de los dientes permanentes se van a formar a partir del tercer mes de vida intrauterina, estos gérmenes permanecen inactivos hasta el sexto año de vida empezando a crecer y a desplazarse a los dientes deciduos contribuyendo así a su exfoliación.

Tampoco hay que olvidar que existen factores metabólicos sobre su desarrollo y erupción, pudiendo apresurar o retardar su erupción, las hormonas tiroideas y del crecimiento lo hacen depositando sales de calcio, fosfatos y vitamina D, dichos minerales se depositan a nivel de la

dentina. Dividiendo las etapas del crecimiento dental las podemos clasificar en: iniciación, proliferación, diferenciación histológica, diferenciación morfológica y aposición.

CAPITULO II
DESARROLLO Y MORFOLOGIA DE LOS
DIENTES TEMPORALES.

DESARROLLO Y MORFOLOGÍA DE LOS DIENTES TEMPORALES.

CICLO VITAL DEL DIENTE.

Lámina dental y etapa de erupción.

Ya en la sexta semana de vida intrauterina se pueden apreciar evidencias del desarrollo de los dientes humanos. Durante este estado, el epitelio oral consiste de una capa basal de células altas y de otra superficie de células planas. El epitelio está separado del tejido conjuntivo subyacente por medio de una membrana basal, el cual experimenta una proliferación de ritmo más rápido que las vecinas. El resultado es un espesamiento del epitelio de la región del futuro arco dental, que se extiende a lo largo de todo el borde libre de los maxilares. Este fenómeno se conoce como "primordium de la porción ectodérmica de los dientes" y el resultado se denomina "lámina dental". Al mismo tiempo en cada maxilar, en la posición que ocuparán los futuros dientes, se producen diez o más tumefacciones redondeadas u ovoides.

Etapa de Copa.

La proliferación de células continúa; como resultado de un crecimiento desigual de las distintas partes del germen, se forman una etapa de copa. En la superficie de dicho germen aparece una invaginación superficial. Las células periféricas de la copa formarán más tarde el epitelio adamantino externo e interno.

Etapa de campana.

Hay invaginación y profundización continuadas del epitelio hasta que el órgano del esmalte toma la forma de una campana. Es durante esta etapa cuando se produce una diferenciación de las células de la papila dental en odontoblastos, y de las células del epitelio interno en ameloblastos. También se produce morfodiferenciación durante la etapa avanzada de campana y se determina la forma de la futura corona.

Aposición.

Esta etapa de crecimiento del esmalte y la dentina esta caracterizada por un depósito en capas de matriz extracelular. Esta matriz la depositan las células a lo largo del espacio creado por las células formativas al término de la morfodiferenciación.

Desarrollo y Calcificación de los Dientes Temporales Anteriores.

Kraus y Jordan comprobaron para la primera indicación macroscópica de desarrollo morfológico se produce aproximadamente a las 11 semanas de vida intrauterina. Las coronas de los centrales superiores e inferiores es idéntica en esta etapa inicial a la de pequeñas estructuras hemisféricas, como cáscaras.

Los incisivos laterales comienzan a desarrollar sus características morfológicas entre los 13 y 14 semanas.

La calcificación del incisivo central comienza aproximadamente a las 14 semanas in útero, con el central superior que procede apenas al-

inferior. La calcificación inicial del incisivo lateral se produce a las 16 - semanas y las del canino a las 17 semanas.

Es interesante señalar que las fechas enumeradas preceden en 3 y 4 semanas las fechas que aparecen en la cronología de la dentición humana, trazada por Logan y Krofeld.

DESARROLLO INICIAL Y CALCIFICACION DE LOS DIENTES TEMPORALES.

Posteriores y el Primer Molar Permanente.

El primer temporal superior aparece microscópicamente a las 12-1/2 semanas in útero. Kraus y Jordan observaron que ya a las 15 1/2 semanas la punta de la cúspide mesiovestibular puede experimentar una calcificación. Aproximadamente a las 34 semanas la superficie oclusal íntegra está cubierta por tejido calcificado. Al nacer, la calcificación incluye, aproximadamente tres cuartos de la altura ocluso-gingival de la corona.

El segundo molar primario también aparece macroscópicamente - alrededor de las 12 1/2 semanas in útero. Habrá evidencias de calcificación de la cúspide mesio-vestibular ya a las 19 semanas. Al nacer la calcificación en sentido ocluso-gingival incluye más o menos un cuarto de corona.

El primer molar temporal inferior se hace evidente por primera vez a las 12 semanas in útero. Ya a las 15 1/2 semanas se puede observar calcificación de la punta de la cúspide mesiovestibular. Al nacer, una

cubierta completamente calcificada abarca la superficie oclusal.

También el segundo molar temporal inferior se hace evidente macroscópicamente a las 12 1/2 semanas in útero. Según Kraus y Jordan, la calcificación puede comenzar a las 18 semanas. Al nacer se ha producido la coalescencia de los cinco centros y solo queda una pequeña zona de tejido sin calcificar en el centro de la superficie oclusal. Hay cúspides cónicas aguzadas, rebordes angulosos y una superficie oclusal lisa, todo lo cual indica que la calcificación de estas zonas es incompleta en el momento de nacer.

La labor de Kraus y Jordan indicaría que el segundo molar temporal y primero permanente siguen esquemas idénticos de morfo-diferenciación, pero en distintos momentos, y que el desarrollo inicial, primer molar permanente, se produce poco después. La excelente investigación de estos autores que han demostrado también que los primeros molares permanentes están sin calcificar antes de las 28 semanas de edad (ya que nace); en cualquier momento después puede comenzar la calcificación.

Proceso de Exfoliación y Cambio de los Dientes.

El cambio de la dentición o muda de los dientes es un proceso fisiológico lento, con lo que la naturaleza resuelve, entre otros, el problema dimensional de la continuidad del arco dentario que se provoca al crecer el esqueleto.

Alrededor de los 4 años, las raíces de la dentadura infantil, están totalmente formadas, es el único momento en que se encuentran comple-

tas.

En esta edad el saco dentario ha concluido su actuación al dar término a la formación del ápice de los cuernos radiculares.

También a esta edad la dentadura adulta casi ha terminado de mineralizar la corona (en los anteriores) y principia el movimiento de erupción, dando lugar al inicio de todos los fenómenos que se efectúan con tal motivo.

Los músculos masticadores del niño van tomando más fuerza, consecuentemente el impacto masticatorio es mayor. En esta época el aparato digestivo va siendo gradualmente de más capacidad funcional y lógicamente, los alimentos requieren mayor trituración. Por motivo de trabajo existe mayor desgaste en las áreas de trabajo de los dientes de la primera dentición, siendo estas las cúspides de los dientes.

Durante el desarrollo del proceso alveolar existe una ampliación del mismo para dar lugar al primer molar de la segunda dentición en cada cuadrante.

En la parte anterior del maxilar y la mandíbula se presenta un aumento de tamaño dando lugar a que los dientes anteriores de la primera dentición se separen unos de otros, formándose unos pequeños diastemas que cubren la totalidad del espacio que les corresponde.

Cuando la corona del diente ha llegado a su completa formación, inicia el movimiento en sentido axial hacia el exterior a este se le llama movimiento de erupción.

La presencia de la superficie adamantina de la corona terminada -

provoca histolisis a su alrededor.

Al sobrevenir el movimiento de erupción de los dientes adultos, el hueso alveolar se desorganiza y reabsorbe, sucediendo cosa análoga con las raíces de los dientes infantiles.

Para tal efecto aparecen los osteoclastos que realizan la destrucción del tejido, produciéndose un espacio que se ocupa por el diente en movimiento de erupción.

Los folículos dentarios de los anteriores de la segunda dentición están colocados en posición lingual de las raíces de la primera. Al mineralizarse y tener intimidad de contacto con la raíz, esta se desorganiza y la histolisis da principio precisamente en dicho punto de contacto: borde incisal de la corona, con la raíz del diente que va a ser sustituido.

El movimiento de erupción de la segunda dentición se va orientando de tal manera que la corona del diente sigue avanzando axialmente y se coloca en posición apical del que va a reemplazar hasta su caída instalándose inmediatamente en su lugar.

Se ha dicho que el movimiento de erupción de la dentadura infantil es mucho más rápida, porque el folículo dentario solo está cubierto por tejido tegumentario, sin que exista hueso por encima de la cara oclusal o borde incisal.

MORFOLOGIA DE LOS DIENTES TEMPORALES.

Forma.

La forma de los dientes en la primera dentición difieren ligeramente

te en los rasgos generales, de la segunda. La corona es más pequeña y redondeada. Las cúspides más agudas y los bordes más afilados. El esmalte que las cubre tiene un grosor uniforme. Es probable que por esta razón se vean más translúcidos y de color lechoso. La dentina es muy delgada - si se le compara con el grosor de las paredes dentinarias de los dientes - de la segunda dentición. Se reconoce con ella que posee una gran flexibilidad pero menor mineralización.

La cámara pulpar es muy grande comparada también con la de los dientes permanentes, advirtiéndose poca actividad en ella para producir dentina. Esto se debe probablemente al mucho trabajo que tienen al estar - se formando la raíz e inmediatamente admitir la destrucción de ésta.

El cuello de los dientes es fuertemente estrangulado y de forma - anular y homogénea. No tiene festones en las caras proximales, el conoci - miento de la forma y posición del cuello así como la relación que tiene ca - da diente con la corona (sobre todo en los posteriores), es importante en - clínica operatoria cuando es necesario hacer una reconstrucción en la que se debe cuidar la región cervical.

El cuello anatómico esta limitado por la terminación brusca del es - malte el que nunca se expone al exterior en casos normales. La corona - clínica siempre es más pequeña que la anatómica aunque no se deben ha - cer afirmaciones categóricas, porque se presentan excepciones. Con esto se quiere indicar que el cuello de estos dientes forma parte de la raíz y - que está cubierto por encía. En los dientes anteriores el tronco se conti - nua con la raíz y forma un mismo cuerpo.

En los molares la bifurcación de los cuernos radiculares se efectúa inmediatamente en el cuello. No existe el tronco radicular propiamente dicho. Esta forma de raíz es obligada porque en el espacio intrarradicular se encuentra el folículo de un premolar que en ese lugar se desarrollará.

La raíz es muy especial en cada diente, en los anteriores tiene forma de bayoneta, con el ápice inclinado hacia labial. La raíz de los posteriores es muy aplanada y ancha, como una verdadera lámina.

Incisivos Superiores.

La parte coronaria puede considerarse como constante en cuanto a tamaño. La forma del central y del lateral son similares siendo la corona del lateral más pequeña que la del central. La raíz de ambos es similar que vista desde su proyección labial es cóncava y recta pero desde su proyección proximal es curvada como una letra S con el ápice hacia labial, dejando una hondanada por su parte lingual en su tercio apical, donde se coloca el folículo dentario del incisivo central de la segunda dentición.

La cámara pulpar es de grandes dimensiones, el conducto radicular esta sujeto a cambios que sufra la raíz al ir formándose o mineralizándose. El conducto radicular es de forma tubular y muy amplio de luz, que puede terminar en ramificaciones apicales.

Incisivos Inferiores.

Su corona es más pequeña que la de los superiores. La raíz tiene más o menos el doble del largo de la corona. En ciertos casos los conductos de los incisivos inferiores tienen tendencia a dividirse por medio de un septum dentario mesiodistal. La forma de la raíz propiamente conoide y bastante regular, con forma de bayoneta a partir del tercio apical ésta inclinación es hacia labial.

Canino Superior.

La corona es más estrecha en cervical que la de los incisivos, tiene una larga raíz cónica que supera el largo de la misma la raíz suele estar inclinada hacia distal del tercio medio hacia apical. Tiene un conducto único y amplio que puede terminar en ramificaciones apicales. El agujero apical bastante reducido antes de la reabsorción radicular.

Canino Inferior.

La forma del canino inferior es muy similar a la del superior, la corona es más corta y la raíz puede ser apenas más corta. Su conducto radicular es único y muy amplio como todos en la dentadura temporal.

Su cámara pulpar sigue la forma de la corona.

La raíz es de forma conoide y muy semejante al de la segunda dentición, aunque de menor talla.

Primer Molar Superior.

Es un órgano dentario con personalidad propia, no se parece a ningún otro de ambas denticiones. Posee tres cuerpos radiculares de forma laminada, cobijan entre ellos al folículo del primer molar. Por este motivo se bifurcan inmediatamente desde su nacimiento en el cuello y son muy divergentes, para curvarse después hacia el espacio interradicular, adquiriendo una forma de garra o gancho. Presenta tres raíces: mesiovestibular, disto-vestibular y palatina.

La raíz mesiovestibular es de forma irregularmente laminada en sentido mesiodistal, suele ser la más larga de las tres, vista desde vestibular tiene forma de gancho, curvada hacia distal. El conducto mesio-vestibular tiende a dividirse originando dos conductos radiculares.

La raíz disto-vestibular, arranca del cuello, es más corta, recta y de menor volumen que la mesial o por lo menos no es tan curva como aquella. Con frecuencia se encuentra unida por la parte lingual con la raíz lingual, por lámina o cresta muy delgada.

La raíz palatina es menos laminada que las otras dos, su configuración es de aspecto conoide y forma un gancho en el tercio apical con orientación hacia vestibular. El conocimiento de la forma de estos tres cuerpos radiculares y de la colocación del folículo del primer premolar en el espacio interradicular es muy importante en los casos de intervenciones endodónticas.

La cámara pulpar es muy amplia como corresponde a todos los

dientes de la primera dentición, con forma semejante a la corona pero distorsionada por la longitud que alcanzan los cuernos pulpaes. Estos son cuatro, tres de ellos vestibulares y uno palatino, de los tres vestibulares el central es más largo y de mayor base. El distal sigue en tamaño, aunque es delgado. El mesial es pequeño y algunas veces no existe o está unido al cuerno central, formando con el uno solo. El cuerno lingual es conoide, con orientación hacia la cima de la cúspide; no tan largo como el centro-vestibular.

Los conductos radiculares no siguen con dirección apical; ya que toman la misma orientación divergente de los cuerpos radiculares. Es decir, el conducto mesiovestibular sale hacia mesial para después hacer la convergencia hacia apical. En el disto-vestibular se inclina hacia distal y después sigue hacia apical. Los conductos radiculares tienen la forma exterior de las raíces. Son muy curvados e irregulares y algunas veces semejan una ranura en vez de un conducto de luz circular.

Segundo Molar Superior.

Es de forma cuboide bastante simétrica y de mayor volumen que el primer molar infantil. Tiene cuatro cúspides bien delimitadas, además del tubérculo de Carabelli, que inconstantemente existe, por su configuración se le considera un diente masticador.

Como todas las raíces de los molares de la primera dentición está es laminada y curva en forma de garra. Es trifurcada y presenta dos cuerpos radiculares en vestibular y uno en palatino.

La cámara pulpar es grande, los cuernos son muy alargados y conoides, toman la dirección de la cima de cada eminencia, incluyendo el túberculo de Carabelli. El más largo es el mesiovestibular, el más amplio y voluminoso es el mesiolingual, siguen los dos distales, el vestibular y el lingual, de menor tamaño aún.

Los conductos radiculares tienen la misma forma laminada que las raíces. El lingual es de luz regularmente circular.

Primer Molar Inferior.

Los molares inferiores de la primera dentición son piezas de personalidad propia. Lo variable de su forma dificulta una descripción anatómica clásica. Es de forma convencionalmente cuboide, pero alargada mesiodistalmente.

Los conductos radiculares son dos, muy reducidos mesiodistalmente y amplios en vestibulolingual, tanto que llegan a bifurcarse. El mesial sale de la cámara coronaria hacia mesial, para después tomar la dirección de la raíz apical. El distal también hace su salida hacia distal.

La raíz es bífida y en gran manera divergente una de otra. Cobija en el espacio interradicular del folículo del primer premolar inferior. La bifurcación se realiza inmediatamente después que el esmalte termina. La forma de cada una de las dos raíces es aplanada o laminada en sentido mesiodistal y de gran diámetro vestibulo lingual.

Segundo Molar Inferior.

Esta pieza es más constante en su forma y de mayor volúmen. - -
 Tiene mucho parecido al primer molar inferior de la segunda dentición.

La cámara pulpar es de más grandes dimensiones que las otras -
 piezas infantiles.

Los conductos radiculares son de dimensiones extraordinariamente grandes, esta amplitud es propia de las raíces que emplezan su reabsorción tan pronto han acabado de formarse.

La orientación que toman los cuerpos radiculares que arrancan in mediatamente del tronco es para cobijar el folículo del segundo premolar, que esta colocado entre los dos.

Las raíces toman orientación divergente una de otra, la mesial -
 más larga y con una curvatura al principio hacia mesial y después hacia -
 apical, que le da aspecto de garra o gancho. La raíz distal tiene la misma
 forma, pero a la inversa o sea hacia mesial.

En los molares inferiores, tanto la raíz mesial como la distal es -
 tán divididos en dos conductos separados, de modo que los molares tem -
 porarios superiores e inferiores frecuentemente tienen conductos radicu -
 lares.

Segundo Molar Inferior.

Esta pieza es más constante en su forma y de mayor volúmen. - -
Tiene mucho parecido al primer molar inferior de la segunda dentición.

La cámara pulpar es de más grandes dimensiones que las otras -
piezas infantiles.

Los conductos radiculares son de dimensiones extraordinariamente grandes, esta amplitud es propia de las raíces que empiezan su reabsorción tan pronto han acabado de formarse.

La orientación que toman los cuerpos radiculares que arrancan inmediatamente del tronco es para cobijar el folículo del segundo premolar, que esta colocado entre los dos.

Las raíces toman orientación divergente una de otra, la mesial -
más larga y con una curvatura al principio hacia mesial y después hacia -
apical, que le da aspecto de garra o gancho. La raíz distal tiene la misma
forma, pero a la inversa o sea hacia mesial.

En los molares inferiores, tanto la raíz mesial como la distal es -
tán divididos en dos conductos separados, de modo que los molares tem -
porarios superiores e inferiores frecuentemente tienen conductos radicu -
lares.

CAPTULO III

ERUPCION DENTAL:

FACTORES LOCALES Y GENERALES.

ERUPCIÓN DENTAL: FACTORES LOCALES Y GENERALES.

Proceso Normal de Erupción.

Aunque han sido propuestas muchas teorías, aún no han sido comprendidos en su totalidad los factores responsables de la erupción de los dientes incluyen: alargamiento de la raíz fuerzas ejercidas por los tejidos vasculares en torno y debajo de la raíz, el crecimiento del hueso alveolar, el crecimiento de la dentina la constricción pulpar, el crecimiento y tracción del ligamento periodontal la presión por la acción muscular y la reabsorción de la cresta alveolar.

El factor más importante que causa el movimiento hacia oclusal del diente es el alargamiento de la pulpa, resultante del crecimiento pulpar en un anillo de proliferación en su extremo basal.

Baume y colaboradores comunicaron evidencias de control hormonal de la erupción dental, que sería influida por la hormona del crecimiento de la tiroides.

Influencia de la pérdida prematura de los molares temporales en la época de erupción de sus reemplazantes.

Poseen, después de una revisión de las fichas del estudio de Burlington, en el cual se habían efectuado extracción unilateral de los molares temporales, llegó a las siguientes conclusiones. La erupción de los premolares demorará en los niños que pierden los molares temporales a los 4 o 5 años o antes. Si la extracción de los molares temporales se produce

después de los 5 años, habrá una disminución en la demora eruptiva del premolar.

Dientes Anquilosados:

El segundo molar inferior temporal es la pieza que con más frecuencia se va anquilosado. Pero en ocasiones más raras todos los molares temporales pueden quedar firmemente unidos al hueso alveolar antes de la época normal de su exfoliación. No se produce anquilosis en los dientes temporales anteriores a menos que haya habido un incidente traumático.

Se desconoce la etimología de la anquilosis de las zonas molares temporales, aunque la observación de anquilosis en varios miembros de la familia presenta apoyo a la teoría de que sigue el esquema familiar.

La reabsorción normal de la molar temporal comienza en la cara interna o en la lingual de las raíces. El proceso de la reabsorción no es continua sino que esta interrumpida por los períodos de inactividad o reposo. Un proceso de reparación sigue los períodos de reabsorción. En el curso de esta fase de reparación, a menudo se produce una sólida unión entre el hueso y el diente temporal. Una extensa anquilosis, ósea de los dientes temporales puede impedir la exfoliación normal y también la reproducción de la erupción del permanente reemplazo.

La anquilosis podría a veces reproducirse antes de la erupción y la formación completa de la raíz del diente temporal. También puede producirse la anquilosis ya muy avanzada a la reabsorción de las raíces - -

temporales y aún entonces puede interferir la erupción del diente permanente subyacente.

La anquilinosis puede ser confirmada principalmente por el golpeo del diente sospechoso y de otro adyacente normal, con instrumento romo, para comparar el sonido; el de aquel será sólido el de este será acolchado, porque está intacto el ligamento periodontal que absorbe parte del choque del golpe.

CAPITULO IV

ACTITUD DEL DENTISTA ANTE EL NIÑO

ACTITUD DEL DENTISTA ANTE EL NIÑO.

La psicología tiene una gran importancia en la odontopediatría, ya que nos ayuda a que los tratamientos odontológicos sean más rápidos y -- más fáciles. Debemos instruir al niño para que este acepte sin resisten-- cia el tratamiento, y así consigamos que en el futuro sea buen paciente y -- que por propia convicción se dirija al dentista regularmente.

De la primera cita dependerá el éxito, ya que el niño llegará al -- consultorio con un cierto temor a lo desconocido, si es un niño ya mayor -- llevará ya un hecho de juicio hacia nosotros formado de lo que haya escu-- chado de las personas mayores y lo que sus amigos le hayan contado con -- historias bastante exageradas y de nosotros depende cambiar esa idea.

Los pacientes que acuden por primera vez a la consulta en condi-- ciones normales, lo ideal sería, que sus padres hicieran una cita previa -- para la consulta, para que así el dentista los instruyera respecto a la con -- ducta que deberán seguir en el consultorio con respecto a sus hijos, ya -- que muchas veces al tratar de ayudar entorpecen el trabajo del dentista y -- provocan que el niño no se deje atender, el tratamiento de los niños da me -- jor resultado sin la presencia de los padres o de los acompañantes ya que -- estos molestan inmiscuyéndose en el tratamiento, causando trastornos al -- niño compadeciéndolo o intentando imponerse con suavidad o dureza.

En los niños de 2 a 2 1/2 años, es conveniente que pasen acompa-- ñados de sus padres, ya que desprenderlos del padre o la madre podría -- resultar negativo, pero una vez dentro de la consulta estos no deberán in--

tervenir en nada ni colocarse junto a su hijo.

Durante el tratamiento, el dentista podrá hablar con el niño sobre diversos temas, por ejemplo, de los deportes que más le gustan, la char la debe de ser continua y entretenida y no se deberá interrumpir ni aún -- cuando el dentista deba concentrarse en algún paso importante de su tra-- bajo, ya que muchas veces deja de hablar cuando más tendrfa que distraer la atención del niño, le mostraremos como funcionan nuestros aparatos, - para que vaya adquiriendo confianza, nunca le diremos que si se deja aten-- der le daremos un premio porque pensará que nos esta haciendo un favor-- al dejarse atender.

Cada niño deberá ser tratado a su manera de ser ya que no todos - los niños son iguales y de esta manera logramos que acepten el tratamien to, dependiendo del tipo de niño que tratemos podremos ganar su confianza o también perderla, por esto es que nunca deberemos perder la capacidad de comprensión ya que los niños en sus reacciones sentimentales no todos son iguales son muy vulnerables psíquicamente, ya que el no comprender-- porque se les molesta y porque tienen que soportar esa molestia.

El niño debe tener la impresión de que lo más importante en la vi-- sita del dentista es él, y el tratamiento se realiza así como de paso, algu-- nos dentistas saben distinguir tanto al niño como su charla, que esté ni -- cuenta se da de haber sido ya tratado; se puede hablar de su mascota o su juego favorito para ayudar a entablar mas fácilmente la comunicación en-- la siguiente entrevista le preguntaremos sobre el tema anterior y lo llama-- remos por su nombre, ya que si el dentista no recuerda nada causará una--

mala impresión en el niño y este sentirá que no es importante, cuando es precisamente lo que el quiere. El dentista deberá ser entretenido, y estar de buen humor, tener paciencia pero haciendo notar siempre su autoridad, deberá tratar al niño de acuerdo a su edad, ya que no tratará igual a un grande que a un pequeño.

La duración del exámen deberá ser breve, si notamos que el niño está agotado pospondremos el tratamiento especialmente despues del exámen, a no ser que por la tardanza exista un peligro.

Desde el momento en que el niño entre en el consultorio alguien debe ocuparse de él constantemente, este alguien es la enfermera, cuyo papel es de preparar el terreno para el dentista y nunca deberá distraer la atención del niño, pues esto podría ocasionar que el niño llegue a pensar en encontrar protección en ella contra el dentista.

En ningún momento se le hablará de miedo, sangre o calma ya que el comportamiento tranquilo se presupone como algo natural, cuando tratamos con niños miedosos que se han dejado tratar bien les podremos hablar de su comportamiento y les podremos dar un regalo pero no a manera de asombro o como indemnización por los sufrimientos padecidos.

Los factores favorables y desfavorables que hacen que un niño sea buen o mal paciente son:

Favorables:

1. - Medios educativos sobre la salud
2. - Influencia positiva de los padres
3. - Buenas experiencias personales en el consultorio.

Desfavorables :

1. - Escuchar experiencias desfavorables
2. - Manifestaciones de abierto rechazo de los padres
3. - Experiencias desfavorables propias

La educación de los niños con respecto al tratamiento dental debe contener enseñanzas tales como: que la higiene de la boca es importante - para la conservación de la dentadura y la salud general, que se debe visitar regularmente al dentista para que examine la boca y repare los daños que halla ya que si se hace a tiempo no habrá molestias futuras.

La principal meta del dentista deberá ser la eliminación del dolor, donde quiera que este se produzca y más todavía debe esforzarse por no provocarlo, debe luchar contra la angustia y el temor del niño, ya que el niño cuando ve que el dentista se acerca con la jeringa reacciona con temor y cuando escucha pláticas sobre molestias por tratamientos odontológicos siendo de esta forma cuando más angustia sienten.

La mayoría de los niños llegan al consultorio con una angustia que se intensifica y provoca su temor, el cual soportado durante el tratamiento aumenta la sensación general de angustia y puede llegar a tal intensidad provocando que el niño reaccione psicóticamente y llegar a un trauma psíquico que inhiba por mucho tiempo su desarrollo psíquico.

Para aminorar dichos factores nos podemos ayudar del ambiente - de la sala de espera que debe ser agradable, tranquilo y luminoso, debe tener un ambiente de calidez, esto lo podemos lograr colocando algunos - juguetes, libros infantiles, flores, música agradable, (el tiempo de espera debe ser lo más breve posible).

Dentro del consultorio la mesa de trabajo, no debe estar cargada de instrumentos porque podrfan asustar al niño, deberá contener solo los instrumentos necesarios y se colocará del lado opuesto al niño.

CAPITULO V

HABITOS ORALES

- a). - Respiración Bucal
- b). - Sacar la Lengua
- c). - Chuparse el Pulgar.

HABITOS ORALES.

La dentición guarda siempre un estado de equilibrio, sin importar que exista una buena o mala oclusión. Esto se debe a que el sistema de los dientes y huesos de la cavidad oral, siempre dan paso a las fuerzas musculares que sostienen las mejillas, labios, lengua, etc... Los hábitos por lo tanto, trastornan el equilibrio natural de las presiones sobre los dientes ocasionando así la maloclusión. El equilibrio se logra cuando todas las fuerzas musculares que afectan el sistema oral se encuentran en balance, aún cuando los dientes se puedan encontrar en una mala relación oclusal entre sí. Esto nos deja ver claramente que, en algunos casos a pesar de los patrones de crecimiento que irregularmente se encuentran genéticamente favorables, los hábitos orales indeseables pueden alterar este sistema en equilibrio, mostrando así como el representante etiológico primario en la maloclusión. Con objeto de prevenir que este hábito oral nos produzca una maloclusión o que esta se desarrolle es importante encauzar al paciente hacia una función muscular favorable. Para hacerlo, se combaten los hábitos perniciosos y debido a la maloclusión observada, frecuentemente es ocasionada por una diversidad de hábitos, esto se puede confundir, a pesar de ello con un buen estudio de cada hábito y con un poco de práctica podemos distinguir los componentes del diagnóstico de la maloclusión para así desarrollar un plan de tratamiento.

a). - RESPIRACION BUCAL.

La respiración bucal es uno de los principales hábitos orales que ocupan nuestra atención pues el proceso de respirar por la boca, inconcientemente la lengua se coloca en la zona baja de la cavidad oral, para así aumentar el pasillo de aire. Por esta razón los dientes posteriores pierden por completo, o casi por completo, su apoyo lingual. El resultado, es el estrechamiento del arco maxilar y el ensanchamiento del arco mandibular.

Esto ocasiona la proliferación de la mordida cruzada posterior. En la región bucal, por lo regular los labios descansan apoyados contra las superficies labiales de los dientes incisivos al estar la boca abierta constantemente, las fuerzas restrictivas de los labios, no son suficientes para neutralizar las fuerzas ocasionadas por la lengua, y los dientes delanteros migran hacia adelante. Los incisivos se inclinan exageradamente. Por eso se considera la tendencia al desarrollo de la maloclusión clase II. Esto es porque los dientes están fuera de la oclusión normal parte del tiempo y hay insuficiente relación cuspídea.

Otro problema que nos puede ocasionar la respiración bucal, al poner la lengua en el piso de la boca, es la migración palatina hacia arriba ocasionando así problemas posteriores en la construcción de prótesis.

El hábito en sí debe ser corregido, por lo que hay que revisar los posibles factores ocasionales que pueden ser: revisar el conducto del aire en la nariz, ahí debe haber una obstrucción, como adenoides crecidos, sinusitis crónica, alguna alergia, el tabique nasal desviado, o alguna in-

fección en la trompa de eustaquio. Estos factores pueden ocasionar desde una obstrucción nasal total o parcial.

Si una vez revisados estos factores, los hemos corregido, o los - hemos encontrado sin problema, entonces, el paciente deberá colaborar con nosotros de una manera directa.

En ocasiones los correctores pueden ser por ejemplo una pantalla estibular de plástico para estimular la respiración nasal. Este simple -- aparato se puede construir adaptando el material plástico a las superfi-- cias bucales de modelos dentales (sup. e inf) articulados; esta pequeña - placa se recorta y se pule de tal modo que sea cómodo para el paciente - el uso y la adaptación de la misma.

Este aparato además de estimular la respiración nasal, puede ser útil como ayudante para enderezar los dientes anteriores demasiado incli-- nados y para reprimir otros hábitos, tal como morderse los labios, chu-- parse los dedos, etc.

Algunas de las principales desventajas de la pantalla oral es el al-- to grado de cooperación que se necesita de parte del paciente, pues no hay que olvidar que es un aparato correcto "removible" de uso nocturno.

b). - SACAR LA LENGUA

El factor del diagnóstico básico en este caso, puede ser la mordida abierta delantera. El resultado de sacar la lengua entre los dientes - anteriores al deglutir y frecuentemente durante el descanso, es la emigra-- ción anormal de los dientes equilibrados. Recordando que un bebé suele -

sacar la lengua al ser amamantado, esta forma de tragar se ha denominado "trauma infantil". La mordida se abre en forma simétrica tanto de un lado como al otro de la línea media. El espacio interdental probablemente se desarrollen algunos individuos con una fuerte componente anterior de empuje, particularmente si los labios son hipotónicos.

El hecho de reeducar la lengua sin una terapia de aparato, a reducido algunos casos de la mordida abierta y prevenido la maloclusión permanente. Por muchos años se ha estudiado este problema desde por estudios de la dicción hasta por ortodoncistas. Básicamente el punto más importante para combatir este problema, es desarrollar en el paciente la capacidad de conciencia para mantener la lengua dentro de sus límites restringidos. El paciente debe ser enseñado a deglutir con la lengua en una posición de descanso cerca del paladar. Para esto, los dientes deben de estar en oclusión. Al apretar los labios y sacar la lengua entre los dientes para producir un cierre hermético en la boca, deberá ser evitado conscientemente. En los casos de la educación de la lengua por medio de un esfuerzo consistente del paciente no basta, la aplicación de una parrilla para la lengua puede ser útil para lograr el control de esta. El objeto de la parrilla es restringir la colocación habitual de la lengua hacia adelante, durante el sueño así como en las horas de vigilia. El período más favorable por usar este aparato es el comienzo de la etapa de dentición mixta. En este período, no solamente las estructuras orales son las más adaptables al cambio, sino que los aspectos sociales y psicológicos el individuo hace más respetivo a la terapia de aparatos; por lo regular, cuatro o cinco meses pueden

ser suficientes para que la expresión normal de los labios y las fuerzas exfoliativas dentales cierren la mordida. Si la corrección autónoma no se realice antes de un año probablemente la lengua esté rondando alrededor para conservar la mordida abierta, o que las fuerzas exfoliativas no sean suficientes para cerrar la mordida sin mayor intervención ortodóncica. En estos casos, será necesario ampliar el tratamiento.

Para construir la parrilla de la lengua, el alambre de 0.040" - - (1.01 mm.) con la que se construye el armazón se solda a las bandas de los primeros molares superiores permanentes. Las coronas de acero inoxidable cementadas sobre los segundos molares primarios pueden ser utilizadas en caso de que los primeros molares secundarios aún no hayan sido exfoliados. El procedimiento detallado en la construcción de la parrilla de la lengua es el siguiente.

1. - Se colocan bandas de ortodoncia sobre los primeros molares permanentes, o coronas de acero inoxidable sobre los segundos molares temporales, si los molares definitivos, no han erupcionado. Se aconseja poner tubos bucales de 0.040" (1.01 mm.) en las bandas en caso de que un arco de alambre labial de 0.040 (1.01 mm.), o cabezal con arco, para la cara, vaya a ser utilizado como parte del tratamiento. Los tubos bucales también cumplen con su cometido en la construcción de la parrilla lingual, pues proporciona un asiento definitivo en la impresión hecha con alginato para la colocación de la banda, como se verá en el paso No. 2.

2. - Una vez ajustadas todas las bandas antes de cementarlas en los molares, se toma una impresión con alginato. Entonces se quitan las ban-

das y se colocan cuidadosamente en el molde en sus posiciones originales. Hay que tener cuidado de no distorsionar las bandas al quitarlas, pues al contrario, no ajustarán en el asiento hecho con alquinate. El modelo de la gufa se correrá entonces en yeso piedras sin desalojar las bandas.

3. - Se obtiene un modelo del arco inferior. Se establece una oclusión central definitiva para articular correctamente. Para la exactitud en la construcción de la parrilla de tal modo que sus relaciones con los dientes inferiores sean correctas, es conveniente montar los moldes en un articulador.

En seguida se adapta un alambre de 0.040" (1.01 mm.), para que pase del lingual a la banda molar y a lo largo del margen gingival llagual al canino, y luego a través del paladar hasta el canino y de nuevo al molar. La curva del alambre deberá ser de tres a cinco mm. lingual a los cingulos de los incisivos para permitir el movimiento de los dientes, y deberá amoldarse lo más posible a la mucosa del paladar. El arco puede ahora ser soldado en su lugar, con soldadura de plata y suficiente fundente. La adecuada estabilidad del alambre durante el proceso de soldar se puede lograr utilizando cera pegajosa para sostener el alambre en la línea media del paladar. Un pequeño trozo húmedo de asbesto, puede ser utilizado en el cintro del alambre para evitar que se derrita la cera.

5. - Para la construcción de la parrilla, un alambre del mismo diámetro .040" (1.01 mm.), se amolda para formar una curva suave y se solda en un lado en el área cuspldea a la base del arco lingual ya colocado. La curva del alambre de la parrilla se amolda de manera que se extienda por-

debajo del margen original gingival lingual hasta los cingulos de los incisivos inferiores cuando los modelos son cerrados.

6. - Para completar la parrilla se soldan tirantes de 0.040" (1.01-mm.), en posición vertical entre alambres ya colocados. Como técnica alternativa, el alambre de la parrilla, y los tirantes pueden ser ajustados y soldados en una relación apropiada, antes, de que el arco de la base lingual sea soldado a las bandas. El armazón entero puede ser entonces soldado a las bandas de los molares o a la corona de acero inoxidable.

7. - Cuando se haya terminado todas las soldaduras, el aparato puede retirarse del molde terminarse y cementarse.

c). - CHUPARSE EL PULGAR.

Durante los primeros años de edad, la costumbre de chuparse el pulgar, se considera característica completamente natural y normal de la primera infancia; los motivos por lo que este hábito persiste más allá de esta edad no se entiende bien aún. La seguridad emocional y otros aspectos psicológicos del carácter del niño, intervienen indudablemente en estos casos. La pregunta es ¿Cuánto tiempo puede un niño continuar chupándose el pulgar sin que afecte o comience a efectuar la oclusión correcta? la contestación depende mucho del grado de intensidad con que el hábito se practique. Sin embargo, se considerará que alrededor de los cinco años de edad, es el tiempo en que deben hacer esfuerzos por erradicar este hábito.

Por medio de moldes dentales, fotografías, y otros demostrativos-

de los graves problemas relacionados con el hábito, podemos lograr un incentivo necesario del niño. Tomando en cuenta que un problema emocional puede ser tan solo un factor de algo más complicado, el médico especialista del niño, debe ser consultado. A pesar de que el mismo enfoque no siempre da los mismos resultados en todos los niños.

El factor básico del diagnóstico del hábito de chuparse el pulgar, es, dientes delanteros superiores protuberantes y mordida abierta. El sacar la lengua y morderse los labios, comunmente, se vuelven una parte del síndrome. Para agravar el problema, como los incisivos toman una posición inclinada y protuberante, en cierto modo chocan contra el labio inferior. El labio entonces se vuelve hiperactivo y funciona contra las superficies linguales de los incisivos superiores. El "hábito muscular mental" como se le llama, desvía los incisivos aún más de su posición normal. Para distinguir una maloclusión producida por chuparse el pulgar y una maloclusión por sacar la lengua deberán examinarse las manos del paciente. El niño que persistentemente se chupa el pulgar, lo más probable es que tenga callos o escoriaciones en algunas partes alrededor de los dedos o los pulgares como evidencia del hábito. También es probable que los dientes de un lado de la boca esten más distorsionados que los del otro, es decir, que las lesiones son asimétricas.

Para eradicar el hábito, se ha venido empleando un aparato pasivo y fijo que ha dado bastante resultado. Se ha observado que si el aparato es colocado en el paciente sin especificar exactamente al niño cual es el propósito, hay más probabilidades de tener éxito. Se le puede decir al niño -

que los alambres son para enderezarle los dientes, lo que a fin de cuentas vendría siendo real, y advertirle que no conviene tocar esos alambres con los dedos pues se podría lastimar.

Los pasos con detalle para construir el aparato son:

1. - Coloque las bandas de ortodoncia sobre los primeros molares permanentes o corona de acero inoxidable sobre los segundos molares primarios, si los molares permanentes no han sido exfoliados. Es aconsejable, como el caso anterior de usar tubos bucales de 0.040" (1.01 mm.), - sobre las bandas, en caso de un arco labial de alambre de esta graduación, o un casquete con arco para la cara sea usado como parte del tratamiento. Los tubos bucales también tienen su propósito de fabricación de la parilla. Pues proporcionan un asiento definido en la impresión hechas con alginato para la colocación de la banda.

2. - Una vez que se amoldan las bandas y antes de cementarlas se toma una impresión con alginato y luego se quitan las bandas sin alterarlas, se colocan cuidadosamente en su posición original, después se corre el molde gufa en yeso piedra sin desalojar las bandas (todo esto igual que en las construcciones del aparato anterior).

3. - Un alambre de la graduación antes mencionada se adapta de -- tal modo que pase del lingual de una banda molar (o corona de acero inoxidable si se usa, el segundo molar primario), hacia delante a lo largo de la línea gingival hasta distal del canino primario, luego se dobla en ángulo recto para pasar directamente a través del paladar en el nivel de la línea gingival, sin ajustarlo en el tejido palatino. El alambre se dobla nue

vamente en ángulo recto y se dirige nuevamente a la zona lingual de la --
banda molar.

4.- Después otro pedazo de alambre igual se dobla en U, al alam---
bre de la base ya conformado. Las púas apuntando hacia adelante deberán
tener aproximadamente nueve mm. De largo y la gasa que se dirige hacia-
atras deberá tener aproximadamente 9 mm. también desde el travesaño. -
La gasa y las púas deberán seguir el contorno palatino para que si estas -
últimas queden cerca de los incisivos y del maxilar.

5.- La púa de la mitad del paladar va soldada en el travesaño y se
extiende ligeramente más adelante que las adyacentes. Esta púa es solda-
da hacia las papilas.

6.- El alambre de la base con sus adimentos soldados se coloca -
ahora sobre el modelo que va a soldarse a las bandas molares. La estabi-
lización durante el proceso de soldado, se logra igual que en el modelo -
anterior mediante cera pegajosa y asbesto húmedo.

7.- El aparato, se retira del molde, se termina, pulido se cemen-
ta en su lugar.

Por lo regular, el aparato cumple con su cometido aproximadamen-
te en seis meses, después de lo cual se puede retirar. Si al erradicar el-
hábito, la maloclusión no se corrige, habrá necesidad de hacer un trata--
miento ortodóncico más complicado.

CAPITULO VI

MORDIDA CRUZADA ANTERIOR

- a). - Aplicación de la Paleta Lingual
- b). - Plano Inclinado
- c). - Arco de Alambre Labial Fijo
- d). - Colocación de los Alambres de Separación.

MORDIDA CRUZADA ANTERIOR

La mordida cruzada anterior, es un problema tan frecuente que lo podremos observar en cualquier momento. A pesar de ello, los casos en si son muy variables. En ocasiones se podrá tratar de un incisivo que ha erupcionado en relación de punta a punta, de tal manera que las posibilidades de una mordida cruzada dependerán de un delicado equilibrio. En cambio, habrá ocasiones que en todos los incisivos provoquen una serie de mordida cruzada en casos de una verdadera relación de quijada clase III, el cirujano dentista general podrá aplicar procedimientos ortodóxicos sencillos para interrumpir el desarrollo de la mordida cruzada anterior. Esta área de ortodoncia interceptiva es una de las más fructíferas. Los métodos de tratamiento varían según la gravedad del caso.

Abordaremos algunos de estos casos en orden progresivo del más simple al más complicado.

a). - APLICACION DE LA PALETA LINGUAL.

En el caso de una mordida cruzada inminente, en la que los incisivos se encuentran erupcionando en una relación de punta a punta la primera y más simple posibilidad de uso de la paleta de la lengua. Se ha observado que si el diente esta ligeramente en la mordida cruzada no esta deteniéndose detrás de otro diente adyacente, la aplicación de la lengua al diente puede corregir la mordida cruzada.

Esto se hace mordiendo suavemente la paleta durante dos horas --

diarias y produciendo presión sobre el diente en cuestión para así, labializarlo. No se debe olvidar que el diente en cuestión necesita espacio suficiente en el arco dental, a fin de tener éxito.

Tan obvio como pueda parecer, este principio en ocasiones se descuida produciendo otro tipo de problema por consiguiente, hay que alcanzar, que el uso persistente de la paleta lingual, alrededor de dos semanas por lo general es suficiente para alinear correctamente la pieza de que se trata.

b). - PLANO INCLINADO.

Este otro aparato que puede servir para corregir una mordida cruzada leve; es un plano inclinado fabricado de acrílico y cementado a los incisivos inferiores. El plano inclinado funciona contra el borde inicial del diente o dientes superiores en la mordida cruzada cuando el paciente ocluye. Este sistema semejante a la acción de la paleta lingual. La inclinación angular del aparato será aproximadamente de 45° en relación con el plano oclusal y se extiende lingualmente lo bastante para trabar los dientes en la mordida cruzada. Durante la función, la mordida no se debe abrirse más del espacio libre normal. De lo contrario, se producirá una fatiga muscular y el aparato será rechazado por el paciente.

La fabricación del aparato se realiza simplemente adaptando acrílico sobre el labial y el lingual de los incisivos inferiores. La mayor masa deberá quedar por el lado lingual. Puede emplearse la técnica directa o in

directa. Para la técnica indirecta, se tomara impresión (superior e inferior), para montarlos en un articulador. Se adapta el acrílico en la zona que se desee corregir, cuidando que el aparato no toque las encías, para evitar así cualquier problema de irritación parodontal; al fraguar el material se recorta, y se pule perfectamente bien y se cementa con una delgada capa de oxifosfato. Después se hará una revisión para comprobar que al cerrar en relación central ninguna pieza que no se encuentre afectada por la mordida cruzada roce el aparato.

Hay que insistir en que este método es efectivo solo en casos sencillos de mordida cruzada en los que hay espacio disponible para desplazar los dientes, y en el que el diente en cuestión no está detenido atrás de otro diente. Si la aplicación de este tipo de aparato, estaba indicado correctamente, y la mordida cruzada no era un caso muy severo, las probabilidades de tener éxito, se verán colmadas en dos o tres semanas. En cuatro se corrigen la mordida cruzada el aparato debe ser removible. Si una vez retirado el aparato, nos damos cuenta que es necesario un poco más de corrección el plano inclinado puede ser cementado, o bien puede emplearse una paleta lingual para completar la corrección. Si la mordida es superficial, el plano inclinado no deberá ser empleado por un período mayor de dos semanas, pues de lo contrario, se podría desarrollar una mordida abierta.

Para retirar el aparato se puede utilizar la misma técnica que se utiliza para remover un puente fijo, esto puede ser mediante una tira puente para con esto remover la capa de cemento. En caso de que no se pueda

desprender de este modo, se puede cortar elacrílico mediante un disco - de carburo, a la altura de la parte más delgada, teniendo cuidado de no - prolongar el corte más adelante de lo conveniente, para no lastimar al -- paciente; una vez hecho esto se hace palanca, con esto el sello cementa -- será fracturado y así, será fácil de botar la parte restante del aparato.

c). - ARCO DE ALAMBRE LABIAL FIJO.

Cuando una mordida cruzada se complica con un desplazamiento - lingual del diente, un arco de alambre grueso labial puede ser utilizado - en forma efectiva: un ejemplo puede ser un problema básico de apiñamien - to. Es decir cuando el espacio entre el incisivo central secundario y el -- canino primario es insuficiente para el incisivo lateral y en este cruccio - na es platino. Para corregir este problema y evitar graves maloclusiones permanentes se puede aconsejar, una extracción en serie, junto con el -- empleo de un arco labial fijo, de alambre, este método tiene muchas pro - babilidades de éxito. El primer paso es extirpar los caninos primarios. - Hay que tener presente, sin embargo, que no todos los pacientes requie -- ren la extracción de caninos primarios para eliminar los incisivos perma - nentes, se convierten en casos auténticos de extracciones en serie. Los - diversos factores de crecimiento en operación frecuentemente alteran los planes provisionales para extraer dientes permanentes.

El arco de alambre labial fijo, es básicamente una unidad de ancla - je; la cual se fija por medio de bandas. Estas bandas se colocan en los -- molares superiores a los niños de seis años.

Nuestra intención al referirnos a este caso es tomarlo como ejemplo del problema para colocar las bandas, por la falta de espacio interproximal, pues es un problema por apiñamiento que como este, en muchos otros casos con fines diferentes se nos presentan en la práctica diaria.

En este tipo de problema se recomienda colocar alambres de separación de la siguiente manera.

d). - COLOCACION DE LOS ALAMBRES DE SEPARACION.

Si los contactos proximales con los molares de seis años están demasiado apretados para permitir el paso del material de la banda, la colocación de alambres, separadores de banda es necesario. Esto se hace pasando un pedazo de alambre curvo de grosor de 0,020" (0.51 mm.), aproximadamente, de 1.5" (3.8 cm.), de longitud a través del espacio interproximal inmediatamente gingival al contacto proximal. Las puntas del alambre se cruzan mediante la torsión por el lado bucal. Como al torcer el alambre, se aprieta la gasa alrededor del área de contacto, se gana suficiente espacio para colocar las bandas. Los extremos torcidos del alambre se cortan cerca de 3 mm. de los dientes y se acomodan en el espacio interproximal. Y los alambres de separación se dejan alrededor de cuatro o siete días antes de ajustarse las bandas.

CAPITULO VII

- a). - Mantener el Espacio y Conservar los Dientes Primarios.
- b). - Indicaciones sobre el Mantenedor de Espacio
- c). - Técnica para Mantener el Espacio
- d). - Mantenedor de Espacio Funcional Fijo
- e). - Mantenedor de Espacio no Funcional
- f). - Mantenedor de Espacio tipo Cantilever para los primeros molares permanentes que todavía no han erupcionado.
- g). - Mantenedor de Espacio Inmediato
- h). - Mantenedor de Espacio Removible.

a). - MANTENER EL ESPACIO Y CONSERVAR LOS DIENTES PRIMARIOS.

Sabidamente se ha llegado a la conclusión de que el mejor mantenedor de espacio en sí, es el diente primario. Se sabe que la pieza más importante desde este punto de vista, es el segundo molar primario.

Será entonces una de las piezas alrededor de la cuál debe girar la atención del cirujano Dentista. Cuando se llega a encontrar un caso de exposición pulpar en esta pieza, podría pensarse de inmediato que la forma más eficaz de eliminar el problema, sería su extracción, sin embargo -- desde el punto de vista ortodóntico esa sería la peor decisión.

Debe practicarse la pulpotomía que con las técnicas actuales puede ser más rápida y satisfactoria.

Aún al encontrar dientes con abscesos, estos pueden curarse con relativa facilidad. Deberá dejarse entonces como último recurso la exodoncia del molar en cuestión. Quizá la única indicación formal que amerite la extracción prematura de esta pieza sea una fractura que complete un trozo de la corona y de la estructura de la raíz.

Para la conservación de los dientes primarios se hablará en detalles y por pasos sobre el tratamiento de la pulpa del diente primario no vital.

1. - Se extraen completamente todos los desechos del diente, se puede utilizar dique de hule, no siendo funcional.

2. - Se agranda la abertura de la cámara pulpar utilizando la barra redonda número seis y ocho.

3. - Se irriga con agua y se limpia la cámara y los canales. Para quitar el tejido de la pulpa necrótica, puede usarse una escoriadora de cerdas pero no una lima ni una barrena.

4. - Se aísla el diente con pequeños rollos de algodón o un hidroceptor y una separación para secar la cavidad.

5. - Se ferza la pasta dental medicinal en los canales, con el condensador, y se cubre el fondo de la cámara de la pulpa. Algunas de las pastas medicinales que para tal efecto se recomiendan son:

Pasta Davis, h_2 , N_2 , etc.

Estos compuestos tienen las siguientes cualidades. Son germicidas anestésicos, sedativos y estimulan la cicatrización. Además son radiopacos y tienen un olor que es dulce y agradable, son pastas suaves que no fragua, por lo que no impiden el proceso exfoliativo natural de los primeros dientes. No tienen ningún tipo de antibiótico que pudiera llegar a ocasionar una reacción alérgica en el paciente.

6. - El cemento de fosfato de Zinc se coloca sobre la pasta mencionada para sellar los canales.

7. - Una corona, hecha de una aleación que puede ser de plata o de acero inoxidable, es aplicada a la preparación para dar por terminado el trabajo.

Si el espacio de la abertura está fistuloso, comunmente cicatriza cuando el escurrimiento cesa. Cualquier diente con suficiente estructura coronaria para retener una reparación de amalgama de plata o una corona prefabricada, es candidato para el trabajo que se esta realizando. Es po-

sible también en el diente primario con exposiciones vitales de pulpa, utilizar la pasta Davis para obturar directamente, en la misma forma que -- con el hidróxido de calcio. La reacción pulpar ha demostrado ser muy positiva y el método ha tenido un resultado muy satisfactorio.

b). - INDICACIONES SOBRE EL MANTENEDOR DE ESPACIO.

Cuando el segundo molar primario se pierde, prematuramente la pieza contigua más importante o sea el primer molar permanente, tiende a sufrir un desplazamiento mesial rotario hacia adentro (es decir, cóspide mesio bucal a lingual).

Es esta la razón principal por la que se deben colocar los mantenedores de espacio.

A pesar de lo antes mencionado, no es necesario un mantenedor de espacio en todos los casos en que un segundo molar primario ha sido extraído antes de su exfoliación natural. Por lo tanto conviene tener conciencia de las condiciones que contraindiquen o indican la colocación del mantenedor.

Para poder saber si es conveniente o no un mantenedor, se puede empezar por observar las radiografías periapicales del arco que se está tratando. Si se denomina que no existe un hueco alveolar que cubra la corona del segundo premolar, y que la raíz de este diente subyacente está desarrollada más de la mitad, en este caso es innecesario el mantenedor.

En este caso la exfoliación del diente no se puede considerar prematura. Si el hueso cortical cubre el segundo premolar y el desarrollo de la

raz no alcanza aún la mitad, el mantenedor de espacio será conveniente.

No hay que olvidar la interdentición en forma de copa. Se ha descubierto que las cúspides molares altas y los planos oclusales inclinados en combinaciones con la relación molar clase I es completamente efectiva para mantener la posición dentaria. Si ocurre una pérdida prematura, tanto en la arcada superior o inferior, sin embargo, ninguno de los arcos pueden actuar como una fuerza estabilizadora satisfactoria. Cuando se determina que la relación de las cúspides pueden servir para mantener el espacio y no se hace un mantenedor, deberán hacerse observaciones subsecuentes durante un período aproximado de seis meses, para estar seguro de -- que el espacio no se está cerrando. Esto se puede hacer recortando un abatelenguas al tamaño del espacio y medirlo mensualmente, o apuntando la medida tomada con un bernier en la ficha del paciente. Por desgracia, los resultados favorables son en menor número que los desfavorables.

Se deberá tomar en cuenta muy especialmente a niños menores en los que sus primeros molares permanentes no han hecho erupción. En estos casos la desviación mesial del primer molar permanente rápidamente conduce a la maloclusión. El momento que se debe considerar más favorable para colocar un mantenedor de espacio de tipo Cantilever es inmediatamente después de la extracción del diente primario. Si no se hace así, el segundo premolar que aún no erupciona puede hacer impacto en muy poco tiempo.

Antes de decidir el uso de mantenedor debe tomarse en cuenta la posibilidad de hacer una extracción en serie. En el caso de una verdadera ex

tracción en serie, el mantenedor de espacio no se aconseja normalmente.

c). - TECNICA PARA MANTENER EL ESPACIO.

Los mantenedores de espacio generalmente se pueden clasificar: - Fijos y Removibles, dentro de esta división al aparato puede ser funcional o no funcional.

Por los numerosos tipos de mantenedores que se han fabricado me limitaré a describir algunas unidades básicas simples. Ya que para algún caso específico se deberá tomar en cuenta los conocimientos particulares y la experiencia de cada quien.

d). - MANTENEDOR DE ESPACIO FUNCIONAL FIJO.

Esta unidad básica, consiste en una banda de ortodoncia para el primer molar permanente y una corona de acero inoxidable para el primer molar primario, con una barra de alambre (0.040" - 1.01 mm.), soldada entre ellos este tipo es considerado el más conveniente y puede ser fácil y satisfactoriamente construido por el método indirecto.

Para la construcción del mantenedor de espacio se recomienda tener presentes los siguientes pasos:

1. - Hacer modelos de yeso superior e inferior.
2. - En el modelo de yeso se corta el diente adyacente al diente de apoyo y se recorta la porción gingival alrededor del diente de apoyo a una profundidad aproximada de dos milímetros para así poder ajustar la banda y la corona de acero inoxidable.

3. - Se adapta una banda de 0.006" x 0.170" - (0.152 x 0.431 mm.), el primer molar permanente y una corona de acero inoxidable al primer molar primario.

4. - Se corta una barra de 0.040" (1.01 mm.), de acero inoxidable, para ajustarla entre la banda y la corona se fija en su lugar por medio de soldadura. Para este último procedimiento, la soldadura de plata de baja función es aconsejable, utilizando abundante fundente de soldadura de plata.

5. - Para fijar el aparato se usa una mezcla gruesa de cemento de fosfato de zinc.

El desgaste del primer molar primario que hace en el paciente, antes de fijar con cemento el mantenedor se hace a criterio individual.

e). - MANTENEDOR DE ESPACIO FIJO NO FUNCIONAL.

La banda y la parrilla o la corona y el mantenedor de espacio de parrilla, ha resultado ser popular y satisfactorio al construir este tipo, la parrilla de alambre es comúnmente soldada a la banda sobre el primer molar permanente y se hace que siga el contorno acomodando los lados de la parrilla a la mucosa gingival y lingual.

Puede ser construido para tener un soporte oclusal en el extremo del cantilever, y así evitar que el alambre se encaje en el tejido.

f). - MANTENEDOR DE ESPACIO TIPO CANTILEVER PARA LAS PRIMERAS MUELAS PERMANENTES QUE TODAVIA NO HAN ERUPCIONADO.

Uno de los requisitos más importantes del mantenimiento de espacio, es lo relacionado con el control del primer molar permanente no -- erupcionado. La tendencia de la desviación mesial, el desarrollo de madurez anticipada y la retención del segundo premolar permanente haya -- erupcionado. Un mantenedor de espacio fijo ha sido el de tipo cantilever -- usado para combatir estas anomalías. En la constitución de este aparato es aconsejable usar una corona de acero inoxidable en el primer molar -- primario. La técnica indirecta, también en este caso es el correcto. Las dimensiones de distancia al diente aún no erupcionado se pueden obtener con bastante presión tomando en cuenta un estudio radiográfico. El ajuste del extremo del cantilever, de manera que se ajuste bien contra el mesial del primer molar permanente, puede efectuarse mediante una incisión en el -- momento de colocar el aparato.

g). - MANTENEDOR DE ESPACIO INMEDIATO.

Hay situaciones en cada práctica dental en que la limitación del -- tiempo en determinado momento nos obliga a colocar un mantenedor de -- espacio inmediatamente. Este aparato consiste en un alambre de ligadura de acero inoxidable de cerca de 0.014" (0.36 mm.), enrollado en el cuello de los dientes de apoyo pero continuo entre ellos y estabilizado por un

pedazo de tubo bucal de 0.040" (1.01 mm.), de diámetro. Este aparato se puede construir y colocar en pocos minutos después de la extracción aún - bajo los efectos de la anestesia.

El alambre de ligadura se laza primero alrededor del cuello del -- primer molar permanente y se acomoda en la curvatura mesial. Hay que - observar que el alambre no se pierda de la hendidura gingival. Un pedazo de tubo bucal, cortado previamente para que se ajuste con exactitud entre - los dos dientes de apoyo, en la cresta gingival, es luego introducido sobre la parte torcida del alambre. Después de que se ha ajustado el alambre so - bre la pieza dental de tal manera que el tubo pueda ser sostenido entre las dos piezas; los extremos sobrantes del alambre se enlaza sobre el primer molar primario y luego, se fijan fuertemente alrededor del cuello de esta - pieza mediante torsión. En seguida los cabos sobrantes de la torsión se -- cortan a 2 mm. de distancia del diente y se acomoda de tal manera que no lastime al paciente.

Este sencillo aparato podrá mantener el espacio perfectamente en - la mayoría de los casos, siempre que su colocación haya sido firme e in - dicada. Una de las principales ventajas de este sistema es la tendencia del tejido a proliferar alrededor del tubo de soporte. A pesar de ello si no se - deja el aparato durante un largo tiempo, no habrá dificultades. En caso de que el mantenimiento del espacio deba prolongarse durante un tiempo mu - cho más largo será conveniente programar con más calma un tipo perma - nente de mantenedor de espacio.

h). - MANTENEDOR DE ESPACIO REMOVIBLE.

Una de las principales ventajas de este tipo de mantenedor de espacio, es la facilidad que se tiene para colocarlo en el paciente; las consideraciones funcionales y estéticas también son importantes. El mantenedor de espacio removible es básicamente un aparato de prótesis con el que está bastante familiarizado cualquier dentista. Las principales desventajas de este tipo de aparato son: Peligro de pérdida o ruptura, y la dificultad que existe para que un niño acepte el uso de un aparato que se puede quitar, por ello existe una indicación concreta para el mantenedor de espacio removible cuando se está seguro de la cooperación del paciente.

CAPITULO VIII

EXTRACCION EN SERIE

EXTRACCION EN SERIE

La extracción en serie en Odontología, constituye un programa que planea la extracción de ciertos dientes con objeto de evitar el apiñamiento. Los beneficios de este procedimiento pueden describirse mejor imaginando un caso hipotético idealmente apropiado para esto; en este caso la extracción en serie por sí solo nos producirá una oclusión excelente. Aunque un caso así, tan completo tan evidente, sería raro, mencionaremos las características a continuación.

1. - Todos los dientes están bien alineados.
 2. - Los molares están en relación clase I.
 3. - La sobremordida y el sobrepase son normales.
 4. - Los caninos primarios se han exfoliado pronto y los incisivos laterales permanentes están brotando bastante cerca de los primeros molares temporales.
 5. - Al efectuar el análisis de la dentición mixta, encontramos que la deficiencia total de la longitud del arco es de 8 mm.
 6. - Una vez que examinamos las radiografías, observamos que los embriones de todos los premolares y caninos están presentes y que los primeros premolares están erupcionando ligeramente antes que los caninos y los segundos premolares en todos los cuadrantes.
 7. - Las raíces de los primeros molares se han desarrollado de la tercera parte a la mitad.
- Deberá observarse que con excepción de la relación desproporcionada entre el hueso alveolar y el material dental, todos los factores rela-

tivos a la oclusión son normales.

La secuencia de la extracción el caso ideal, comienza con la extracción de los primeros molares primarios cuando las raíces de los primeros premolares se han desarrollado más de la mitad. Seis meses o un año después, el proceso de la extracción se da por terminado con la extracción de los primeros premolares conforme vayan brotando. La exfoliación anticipada de estos dientes se estimula generalmente por la oportuna extracción de los primeros molares primarios han brotado antes de llevar a cabo cualquier operación. La probabilidad de que los caninos definitivos eventualmente broten en el lugar dejando por la extracción de los primeros premolares es bueno. Consecuentemente la exfoliación normal de los segundos temporales y la erupción de los segundos premolares en contacto con los caninos, puede ser esperada. El resultado de todo esto es una dentición estética y funcional.

Por desgracia cuando el apinamiento se hace evidente, las indicaciones son rara vez también definidas como en el caso supuesto. Una amplia gama de casos yuxtapuestos, frecuentemente hacen más complejo el problema. Cada caso deberá ser examinado de acuerdo con sus circunstancias particulares o combinación de circunstancias. Un caso auténtico de extracción en serie no es más que una discrepancia en la circunferencia del hueso alveolar. El éxito que podamos obtener tan solo por la extracción es directamente proporcional a la normalidad de la oclusión, determinada por todos los otros factores pertinentes. En otras palabras, la extracción en serie resuelve solamente el problema de la relación despropor

cionada entre el hueso alveolar y el tamaño de los dientes. Si otros factores de maloclusión están presentes, tendrán que ser tratados individualmente en forma especializada.

Condiciones que indican la necesidad de planes de tratamientos alternativos.

Algo de lo primero que sugiere un plan de tratamiento alternado es cuando en uno o más incisivos laterales definitivos están erupcionando en lingual. En este caso, las raíces de algunos caninos primarios es: primero, los caninos deben de ser extraídos y permitir a los incisivos se alinten solos. Después de esto, la extracción descrita anteriormente para el caso ideal podrá seguirse.

Otro caso de plan de tratamiento alternado, es la relación molar clase II, acompañada de una sobremordida excesiva y de protrusión. En este caso, podemos encontrar más conveniente sacrificar los segundos premolares en el arco dental inferior, antes que los primeros premolares. Al evitar la extracción de segmento inferior delantero se ayudará a impedir la tendencia a la caída delantera en el arco inferior. En igual forma -- esto ayuda a la colocación hacia adelante del primer molar inferior permanente en la relación clase I. Si la sobremordida o sobrepase es muy acentuado y la relación molar de clase II es completa, es difícil que se intente cualquier extirpación en el arco inferior sin un tratamiento completo de ortodoncia.

Se dice que en los casos más favorables para la extracción en serie, los primeros molares erupcionan primero que los caninos permanen-

tes y los segundos premolares. A pesar de ello, en la mandíbula, los caninos con frecuencia brotan antes que los primeros premolares, por esto, deberá utilizarse un procedimiento alternado. Este procedimiento consiste en dejar los caninos intactos y empezar a extraer los primeros molares primarios. Esto es para estimular el brote de los primeros premolares. Se puede creer entonces que los caninos temporales se mantendrán y sostendrán a los caninos permanentes hasta que los primeros premolares puedan erupcionar y sean entonces extirpados. Llega a ocurrir que esto falle y los caninos secundarios brotan antes que los premolares a pesar de todo. Por lo tanto, se hace necesario a veces, en el procedimiento de una extracción en serie, extirpar los primeros premolares después del brote de los caninos, para permitir una erupción favorable de los segundos premolares.

Deberemos tener en cuenta, como advertencia que con cierta frecuencia, un niño a la edad de 8 o 9 años parece que tiene una dentición apiñada, a los 12 años, su dentición es normal. Apesar de que el crecimiento óseo en la porción anterior del maxilar y la mandíbula es muy limitado, - después de los 6 años de edad, la naturaleza tiene recursos para dejar un lugar a los dientes permanentes. Los factores susceptibles que pueden hacer posible esta alineación son:

1. - Aumento en la inclinación y la colocación hacia adelante de los incisivos.
2. - La diferencia en los diámetros mesiodistales entre los molares primarios y los premolares secundarios.

3. - El crecimiento en el ancho del arco que tiene lugar en la época de transición.

Cuando no se esta perfectamente seguro de los resultados positivos de una extracción en serie, especialmente, si hay condiciones que compliquen la maloclusión, debemos optar por no arriesgarnos a hacer ninguna extracción a menos que estemos en condiciones de evitar alguna complicación aún mayor.

Sin un tratamiento de tipo extracción en serie, en estos casos dudosos, la dentición completa es más probable que desarrolle una oclusión favorable que aquella en la que se haya efectuado alguna extirpación.

CONCLUSIONES

Es muy útil para el cirujano dentista en general tener algunos conocimientos sobre ortodoncia, ya que cuando se le presente un paciente con problema a nivel ortodóntico sabrá llegar al diagnóstico correcto con muy pocas probabilidades de equivocarse por lo tanto es importante saber cuales son las direcciones y proyecciones del crecimiento y desarrollo cráneo facial, ya que en un problema de maloclusión siempre existe una causa y un efecto.

Los aparatos ortodónticos mientras más sencillos sean en su función y se coloquen en la edad más temprana posible traerá menos trastornos al paciente.

Todo cirujano dentista debe descubrir tempranamente una ausencia congénita de dientes evitándole así más adelante serias complicaciones al paciente, como puede ser una alteración de tipo funcional o trastornos psicológicos.

BIBLIOGRAFIA

1. - Michel Cohen
Odontología Pediátrica
Saint. Luis U. S. A.
2. - Robert E. Moyers
Manual de ortodoncia
Tercera Edición.
3. - Dr. T. M. Graber
Ortodoncia teórica y Práctica
Tercera Edición.
4. - Ortodoncia Práctica
G. M. Anderson
Buenos Aires.
5. - Manual de Ortodoncia
T. C. White J. H. Cardinin, B. C. Leighton
Buenos Aires.
6. - P. R. Begg P. C. Kesling
Ortodoncia de Begg Teoría y Técnica
Segunda Edición.

7.- Antonio J. Guardo

Temas de Ortodoncia

Buenos Aires.

8.- Ralph. E. Mc. Donald

Odontología para el Niño y el Adolescente.

Segunda Edición.