

282

UNIVERSIDAD NACIONAL AUTONOMA DE MEXICO
FACULTAD DE ODONTOLOGIA.

INMUNOTERAPIA DE LAS NEOPLASIAS ORALES


T E S I S
QUE PARA OBTENER EL TITULO DE
CIRUJANO DENTISTA

P R E S E N T A

MARIA DE LA SOLEDAD ENRIQUEZ GARCIA

MEXICO, D. F.

1981

Vo So
A large, stylized handwritten signature or scribble, possibly reading 'Vo So', is written over the text 'MEXICO, D. F.' and '1981'. The signature consists of several overlapping loops and lines, with the words 'Vo So' written above it.



Universidad Nacional
Autónoma de México



UNAM – Dirección General de Bibliotecas
Tesis Digitales
Restricciones de uso

DERECHOS RESERVADOS ©
PROHIBIDA SU REPRODUCCIÓN TOTAL O PARCIAL

Todo el material contenido en esta tesis esta protegido por la Ley Federal del Derecho de Autor (LFDA) de los Estados Unidos Mexicanos (México).

El uso de imágenes, fragmentos de videos, y demás material que sea objeto de protección de los derechos de autor, será exclusivamente para fines educativos e informativos y deberá citar la fuente donde la obtuvo mencionando el autor o autores. Cualquier uso distinto como el lucro, reproducción, edición o modificación, será perseguido y sancionado por el respectivo titular de los Derechos de Autor.

I N D I C E .

- 1.- Introducción.
- 2.- Cáncer Oral.
- 3.- Inmunoterapia del cáncer.
 - a) Inmunoterapia y Cirugía.
 - b) Inmunoquimioterapia.
- 4.- Inmunoterapia con BCG.
- 5.- Inmunoterapia con C. parvum.
- 6.- Inmunoterapia con factor de transferencia.
- 7.- Inmunoterapia con RNA "inmune".
- 8.- Nuevas perspectivas.
- 9.- Conclusión.
- 10.- Glosario.
- 11.- Bibliografía.

A la Universidad Nacional Autónoma de México.

A la Facultad de Odontología.

I N T R O D U C C I O N

Para la ciencia medica actual; inc eiblemente desarrollada, existen problemas pendientes de ser resueltos, que siguen representando flagelos para la humanidad y sin lugar a dudas el cancer representa con mucho el principal reto ante el cual se enfrentan los científicos modernos.

Según datos estadísticos sobre la incidencia de cancer en México en el bienio 1977-1978 fue de 58.0 en hombres y de 73.5 en mujeres (176). Entendiendo que el grado de incidencia representa el número de casos nuevos de enfermedad por cada 100,000 habitantes.

Los datos anteriores cobran mayor importancia al realizar un analisis retrospectivo de esta enfermedad en nuestro país en los últimos años, encontrando que las tazas de mortalidad por cancer han aumentado de un 16.8 a un 35.76 por 100,000 habitantes entre 1923 y 1973. Ahora si se considera que en este mismo periodo la mortalidad general se redujo de 2,526 a 847,7 por 100,000 habitantes, nos explicaremos el por que la conjunción de estos dos fenomenos colocan al cancer en el sexto lugar de causas de mortalidad general en México (135).

La palabra cancer, deriva del latin "cangrejo paguro", ser mitologico cuya forma recuerda la morfologia tipica de ciertas neoplasias, la cual se debe al crecimiento ramificado del tejido neoformado, a su notable adherencia a los tejidos proximos, a su agresividad, y al caracter destructur de las ramificaciones malignas que presenta el tumor.

Tumor es un tejido anormal en crecimiento activo compuesto por celulas derivadas de otras que han sufrido una diferenciación anormal e irreversible, que conduce en ellas un cambio permanente caracterizado por una excesiva multiplicación que se trasmite de las celulas afectadas a su progenie; persistiendo el fenomeno aun despues de desaparecido el estimulo que lo provoco.

Su desarrollo es el resultado de un proceso mediante el cual se producen mutaciones sucesivas que desembocan en una multiplicación celular progresiva, acompañada de alteraciones morfofisiológicas que junto con los movimientos amiboides que adquieren estas células, las lleva a adherirse entre si facilitando la invasión de los tejidos vecinos, extendiendose progresivamente local y sistemicamente. En el último caso la aparición de nuevos focos tumorales producidos por difusión a partir del tumor original se denominan metastasis; las cuales comunmente son el resultado del transporte sanguineo de pequeñas porciones del tumor cuando las ramificaciones de éste se introducen en los vasos sanguineos.

Sin embargo no todas las neoplasias son de tipo maligno, -- aun cuando en muchas ocasiones su apariencia sugiera esa condición, por lo tanto la determinación sobre la malignidad, o no de un tejido tumoral requerirá de un oonciensudo analisis macorsco-

C U A D R O 1

DIFERENCIAS ENTRE TUMORES BENIGNOS Y MALIGNOS

CARACTERES	NEOPLASIA BENIGNAS	NEOPLASIAS MALIGNAS
Aspecto histologico	Celulas bien diferenciadas, normales, mitosis ausente, imagenes mitoticas escasas y las que se observan son normales	Anormal, atípico. Celulas gigantes (con un solo nucleo pleomorfico voluminoso, o -- dos o más nucleos en la misma <u>ce</u> lula). O bien celulas pequeñas de aspecto primitivo. Nucleos: con abundante DNA, hiper cromaticos, voluminosos, de forma variable. Imagenes mitoticas con husos tripolares, cuadripolares o multipolares, anormalmente grandes en una región, y contraídos y diminutos en otras zonas.
Crecimiento	Lento, ritmico, progresivo, uniforme, puede detenerse o experimentar regresión, encapsulado, expansivo, no infiltrante, ni erosivo, desplaza los tejidos <u>ad</u> yacentes.	Rapido, erratico, casi nunca esta encapsulado, infiltrante y erosivo, destruyen los tejidos <u>contigu</u> os.
Metastasis	Ausente	Frecuente

pico, así como de estudios histopatológicos que permitirán observar en conjunto las características que se detallan en el cuadro número 1 (139).

Las neoformaciones de la cavidad oral pueden ser benignas o malignas, estas últimas forman alrededor del 5% de las formas de cáncer que ocurren en el cuerpo humano (1). En México la incidencia entre los años de 1977-1978 fue en hombres de 1.5 por 100,000 habitantes y de 0.6 en mujeres por 100.00 habitantes (176).

La localización de estos tumores en la cavidad oral pueden ser en: Labio superior, labio inferior, porción móvil de la lengua, piso de la boca, mucosa oral, encías, paladar duro y mandíbula; existen varias clasificaciones tumorales, sin embargo en este trabajo solo haremos mención de los tumores en relación al tejido que les dió origen.

En cuanto a los aspectos etiológicos del padecimiento, los agentes cancerígenos se han dividido en físicos, químicos y biológicos de acuerdo a su naturaleza, sin embargo en efecto final de dichos agentes sobre el individuo requiere de un importante componente de susceptibilidad individual, el cual a última instancia determina la progresión o no del efecto cancerígeno. Entre los agentes cancerígenos más comúnmente reconocidos se citan los siguientes:

a) Tabaquismo: Un muy elevado porcentaje de fumadores presentan cáncer en distintos grados de evolución debido esto a la enorme cantidad de elementos cancerígenos presentes en el tabaco (1).

b) Alcoholismo: El cáncer oral se presenta con más frecuencia entre los tomadores fuertes de bebidas alcohólicas, sobre todo en los que toman más de 7 onzas al día (1).

c) Irritaciones y traumatismos: Ocasionados por prótesis mal ajustadas o dientes en mal posición que lesionen un tejido continuamente (1).

d) Radiaciones: La exposición de este tipo de elementos por tiempo y concentración determinados pueden inducir cáncer a los individuos expuestos como en el caso de la exposición continua a los rayos solares (1).

e) Deficiencias nutricionales: Como en el síndrome de Plummer Vinson (Deficiencia de Hierro) en el que la presentación de grietas y fisuras en los bordes de la boca, lengua roja y sensible al dolor y la disfagia predisponen a la presentación de cáncer oral (1).

f) Agentes biológicos: especialmente virus que en el caso de los animales han sido señalados como cancerígenos (virus de la leucosis en aves) y que aun cuando en el hombre no se ha demostrado existencia evidencias suficientes como para sospechar su intervención. (165).

g) Inmunosupresión: La administración continuada de fármacos inmunosupresores, especialmente corticoesteroides; aunque

no carcinogenos perse, si aumentan notablemente la predisposición a la presentación de neoplasias malignas en los individuos tratados. Este fenomeno se debe a la depleción que producen este tipo de sustancias entre los linfocitos T, responsables de la respuesta de aloingerto y eliminación de neoplasias (165).

El tratamiento mas antiguo del cancer consiste en su extirpación por medio de intervenciones quirurgicas variadas segun la naturaleza y localización de la neoplasia. Sin embargo el riesgo que implica dicho tratamiento radica primariamente en la imposibilidad para garantizar a nivel microscopico la eliminación completa de las celulas noaplasticas, lo que puede ocasionar la difusión del problema y la aparición de multiples focos metastasicos que aceleran la muerte del paciente.

Recientemente han aparecido otras tecnicas el tratamiento del cancer entre las que se cuentan la radioterapia, la quimioterapia y la inmunoterapia, las cuales se pueden utilizar solas o combinadas entre si o con cirugia.

La radioterapia se utiliza en casi todos los canceres primarios de la cavidad oral que son radiosensibles como los carcinomas de celulas escamosas, sobre todo en aquellos casos en los que no es posible la completa eliminación del tejido neoplasico. Las radiaciones ionisantes necesarias en este tratamiento se aplican por medio de aparatos de orthovoltaje, de cobalto 60 de megavoltaje o por el implante de agujas de material radioactivo alrededor del tumor. En optimas condiciones el tratamiento es bien tolerado por los tejidos vecinos, sin embargo en la practica existe cierto grado de lesión tisular transitoria o permanente que ocasionalmente puede producir trastornos patologicos que desembocan en lesiones definitivas.

Los tejidos orales mas frecuentemente afectados por la radiación son: las glandulas salivales, la mucosa, los musculos de la boca y el hueso alveolar, en forma directa o indirecta estas lesiones producen manifestaciones clinicas variadas como: Xerostomia, caries dental acelerada, perdida del sentido del gusto, osteoradionecrosis, infecciones bacterianas o micoticas, trismus y estomatitis nutricional entre otras. Los cuadros clinicos son variables en sus características, duración, intensidad pudiendo no presentarse en lo absoluto (104).

Ademas de las complicaciones mencionadas la radioterapia adolece de las mismas limitaciones de la cirugia, resultando ademas inmunodepresora al producir depleción linfocitaria.

En el cancer oral los quimioterapicos más utilizados son (15):

- a) Agentes alquilantes: como la ciclofosfamida.
- b) Methotrexato (MTX).
- c) Factor citrovorum (CF).
- d) Bleomycin (Bleo).
- e) Platínum (11) diammino diclorhidrico.

El tratamiento del cancer con agentes quimioterapicos a avanzado considerablemente en los últimos años y han sido utilizados en muchos tipos de cancer.

El uso de estas substancias plantea ciertos problemas entre -- los que resaltan su poca especificidad, ya que por su mecanismo de acción (actua a nivel de DNA y RNA) no solo actuan sobre las celulas cancerosas, sino tambien inhiben o destruyen a las celulas normales. La magnitud de este efecto esta en relación directa con la actividad metabolica de las celulas, de donde la celula cancerosa es la primordialmente afectada aunque otras celulas en activa reproducción como las del aparato inmunocompetente son igualmente dañables. Este ultimo efecto inmunosupresor a sido motivo de amplias discusiones sobre de la conveniencia en el uso de estas drogas (15).

El concepto de que la forma natural de control de los crecimientos tumorales es debido a mecanismos inmunologicos propios del individuo, se deben a Bashford y colaboradores (23) quienes a principios de siglo supusieron la existencia de esots mecanismos, pero debido a que en esa época no se distinguian entre inmunidad tumorespecifica e inmunidad de transplante, el interes por los aspectos inmunologicos del cancer entro en decadencia.

En las tres ultimas decadas gracias al notable desarrollo de la -- inmunologia la investigación sobre la inmunologia tumoral se ha multiplicado especialmente a partir del descubrimiento de que los tumores -- inducidos en ratones consanguineos por carcinogenos quimicos o virales e incluso los espontaneos, presentan antigenos tumorespecificos los -- cuales pueden ser detectados enpracticamente todas las neoplasias animales.

Lo anterior aunado a una mayor comprension del papel de los diferentes mecanismos inmunes a proporcionados notables progresos en el --- tratamiento del cancer a traves de la manipulación de la respuesta inmune. Este tratamiento se ha utilizado solo y combinado con la terapia de tipo convencional con resultados prometedores.

Es el objeto de este trabajo realizar una revisión de los diferentes aspectos inmunologicos involucrados en el tratamiento del cancer, asi -- como las tecnicas utilizadas y los resultados obtenidos, con especial --- enfoque a las neoplasias malignas asentadas en el aparato estomatologico.

TUMORES BENIGNOS Y MALIGNOS

DE LA CAVIDAD ORAL

TUMORES BENIGNOS DE ORIGENO EPITELIAL

PAPILOMA:

Neoplasia verdadera que se origina en el epitelio superficial, es común que se le confunda clinicamente con otras neoplasias benignas, en particular el fibroma.

Catacterísticas clinicas: es una proliferación exofítica compuesta de numerosas proyecciones ductiformes pequeñas que producen una lesión con superficie rugosa, verrucosa o en forma de coliflor, casi siempre es un tumor pedunculado, bien circunscrito, En la cavidad bucal se encuentra con más frecuencia en la lengua, labios, mucosa bucal, encia y paladar y zona adyacente de la uvula. Su diametro es pequeño. Aparece a cualquier edad.

Características histologicas: Proyecciones dactiliformes largas y delgadas que se exhiben sobre la superficie de la mucosa. Cada una de estas esta compuesta por una capa continua de epitelio escamoso estratificado y contiene un núcleo central delgado de tejido conectivo que sostiene los vasos sanguineos nutritivos.

Algunos papilomas presentan hiperqueratosis, aunque esta sea secundaria a las lesiones y a la cantidad de traumatismo o irritación por fricción. La característica esencial es la proliferación de las celulas espinosas. La actividad mitotica de las celulas algunas veces tienen una prevalencia anormal. En el tejido conectivo, la presencia de celulas inflamatorias crónicas es variable.

Tratamiento y pronostico: La residiva es rara, la posibilidad de degeneración maligna es remota. Tratamiento es la excisión del papiloma incluyendo la base de la mucosa en la cual se inserta el pedículo. La remoción nunca se hara mediante una insición que pase através del pediculo.

QUERATOACANTOMA:

Carcinoma autocicatrizante; molusco pseudocarcinomatoso; molusco sebaceo; verrucoma. Es una lesión que tanto clinicamente como histologicamente, se asemeja al carcinoma epidermoide, al punto que con frecuencia es tomado como cáncer, sin embargo, es un tumor epitelial benigno. Su etiologia es desconocida, aunque se han considerado factores geneticos, pudiendo ser producido con facilidad en la piel.

Características clinicas: Se presenta entre los cincuenta y setenta años. En el labio superior o inferior las lesiones son elevadas, umbilicales o crateriformes, con un núcleo central hundido. La lesión suele ser dolorosa y puede haber linfadenopatía regional. Comienza como un nódulo pequeño y firme que adquiere su

tamaño máximo en semanas, persiste como una lesión estática.

Características histológicas: La lesión esta formada por epitelio escamoso estratificado, que prolifera hacia el tejido conectivo subyacente, la superficie esta cubierta de una capa engrosada de - paraqueratina y ortoqueratina con taponamiento central. Las células por lo general son atípicas, pero ocasionalmente presentan características displásicas. En el borde mas profundo del tumor hay islas invasoras de epitelios y con frecuencia no es posible diferenciar - estas zonas de las de un carcinoma inflamatorio crónico. La característica de la lesión es que el epitelio adyacente normal se eleva - hacia la porción central del crater, despues se produce un cambio - en el epitelio.

NEVO CELULAR PIGMENTADO:

Tumor pigmentado; nevo melanítico benigno.- se define como una malformación congénita del desarrollo de aspecto tumoral de la piel o las mucosas. Es una lesión superficial compuesta por células denominadas nevicas y es muy raro en la cavidad bucal, se clasifican como sigue:

- a) Intradérmico o lunas común.
- b) Limitrofe.
- c) Compuesto.
- d) Melanoma infantil.
- e) Nevo azul.

Características clínicas: Los nevos pigmentados de todos los - tipos con excepción del melanoma infantil, aparecen ocasionalmente en la mucosa bucal. Son lesiones bien circunscritas y deben ser diferenciadas de zonas manchadas de pigmentación melanica.

El nevo intradérmico es una de las lesiones mas comunes de la piel y la mayoría de las personas la presente. El nevo limitrofe es similar al anterior, con poca diferenciación celular. Nevo compuesto, es una lesión que consta de dos elementos intradérmicos y otro limitrofe superpuesto. Melanoma infantil, suele ser idéntico al melanoma maligno del adulto. Nevo azul, es una estructura mesodérmica verdadera compuesta de melanoblastos que raras veces experimentan reacciones malignas.

Características histológicas: Las teorías sobre el origen de las células nevicas son controvertidas, algunos dicen que son células especializadas del epitelio posiblemente relacionadas con - los corpúsculos de Merkel Ravier. Otros, que son células epidermicas comunes o que son sitio de origen de los nervios dérmicos.

Las células nevicas son grandes y bien delimitadas, con núcleos seboides, y citoplasma pálido. Tienden a agruparse en capas o cordones que contienen granulos de pigmento melanico en su citoplasma. La disposición de estas células en la estructura alveolar

se denominan Tecas, a veces se ven células nerviosas gigantes multinucleares pero son de poca importancia en el diagnóstico.

Nevo intradérmico: Las células nevícas están dentro del tejido conectivo estando en contacto con el epitelio superficial.

Nevo limitrofe: Esta zona de demarcación y las células nevícas hacen contacto con el epitelio superficial, tienen seria implicación al ser capaces de transformarse en melanomas malignos.

Nevo compuesto: Tiene las características de los dos nevos anteriores y va desde la epidermis.

Melanoma infantil: Se compone de células pleomorfas de tres tipos básicos; células fusiformes o vales o epiteloides y gigantes.

Nevo azul: Se presentan dos tipos de células, además de los melanocitos alargados con largos procesos dendríticos ramificados y células con citoplasmas pálido vacuolado.

Tratamiento y pronóstico: Se aconseja la incisión quirúrgica como medida profiláctica. La recidiva es poco común.

EFELIDES MELANOTICA DE HUTCHINSON:

Lentigo maligno; melanosis precancerosa de Dubreuilh. Es una entidad melanocítica definida que se manifiesta clínicamente como una lesión macular pigmentada similar a otros nevos, sin embargo la lesión es considerada premaligna puesto que un porcentaje significativo, se transforma en maligno. Es importante saber que este melanoma tiene mejor pronóstico que el melanoma maligno originado sin antecedentes o del nevo limitrofe. La efelides melanotica aparece en la mucosa bucal como una alteración difusa semejante al nevo limitrofe compuesta de melanocitos atípicos vacuolados que reemplazan la capa basal.

LESIONES PREMALIGNAS DE ORIGEN EPITELIAL

LEUCOPLASIA:

Placa blanca que aparece en la superficie mucosa no solo de la boca, sino también en la vulva, cuello uterino, vesícula biliar, pelvis renal y órganos respiratorios superiores. De este modo, la literatura científica incluye toda una gama de terminología histológica usada para designar la leucoplasia clínica. Esta incluye: queratosis, leucoqueratosis, hiperqueratosis, hiperqueratosis simple, hiperqueratosis compleja, queratosis facial inespecífica, paquidermia bucal y carcinoma intraepitelial. El reconocimiento de cambios precancerosos y su diagnóstico preciso son muy importantes.

Etiología: Dicen que no solo dependen de factores locales extrínsecos, sino también de factores predisponentes intrínsecos,

los factores más frecuentes son: el tabaco, el alcohol, sepsis bucal, irritación local, sífilis, deficiencias vitamínicas, trastornos endocrinos, galvanismo y la radiación actínica de la leucoplasia labial.

Características clínicas: Varían de tamaño, localización y aspecto, se presenta en edades avanzadas, se localiza en la cavidad bucal en la mucosa vestibular y en las comisuras; con mayor frecuencia en la lengua, labios, paladar blando, paladar duro, piso de la boca y encías.

En el examen clínico las placas leucoplásicas varían de zona blanca débilmente translúcida, no palpable a lesiones gruesas, fisuradas, papilomatosas e induradas. La superficie es rugosa y aspera a la palpación, son lesiones blancas, grises o blanco-amarillentas y pardo amarillentas.

Ward propuso una clasificación clínica de la leucoplasia aguda, crónica e intermedia; la aguda fue descrita como una lesión de desarrollo rápido, se engrosaba y podía convertirse en papilomatosa, ulcerada hasta llegar a maligna. La crónica es más difusa y delgada, sobre la mucosa puede durar de 10 a 20 años. La intermedia es probablemente una forma incipiente de leucoplasia crónica su duración y su fase de desarrollo está entre los dos primeros tipos.

Características histológicas: La mayoría de las autoridades en la materia coinciden en que la lesión es una displasia del epitelio superficial. El criterio que con frecuencia se ha aplicado para el diagnóstico de displasia epitelial incluye: mitosis incrementada, queratinización celular, perlas epiteliales dentro de la capa espinosa, hiperchromatismo de células, núcleos grandes y prominentes, división de núcleos sin división de citoplasma.

Tratamiento y pronóstico: La leucoplasia se combate con la administración de vitamina A, complejo B, estrógenos, terapéutica con "Rayos X", fulguración y excisión quirúrgica. En términos generales el tratamiento de la enfermedad apunta a la eliminación de todo factor irritante identificable, además de aconseja la suspensión del tabaco o alcohol, la corrección de toda posible maloclusión, el reemplazo de prótesis mal ajustadas, las lesiones pequeñas pueden ser totalmente extirpadas o cauterizadas. Las lesiones amplias suelen ser tratadas por medio de la denudación por grado múltiple, sobre todo en la leucoplasia del labio da muy buenos resultados.

LEUCODEMA:

Es un trastorno de la mucosa bucal, que clínicamente se asemeja a la leucoplasia incipiente pero difiere de ella en ciertos aspectos. La etiología es desconocida, los estudios realiza-

dos no encontraron relación entre la frecuencia de la lesión y el consumo de tabaco, el P H de la saliva, infecciones bacterianas bucales, o irritaciones galvánicas.

Características clínicas: Desde el punto de vista macroscópicos, varía entre una película opalescente sobre la mucosa, y, entre los períodos incipientes y una capa blanca grisácea, más definida, con una superficie gruesa y arrugada en los períodos tardíos. En algunos casos las lesiones son bilaterales afectando a la mucosa vestibular, a la superficie labial, siendo más notable en la línea oclusal de premolares y molares, en algunos casos se produce descamación que deja a la zona erocionada.

Características histológicas: Se observa un aumento en el espesor del epitelio, edema intracelular de la capa espinosa de Malpighi, una capa paraqueratósica superficial de varias células de espesor y gruesos brotes epiteliales. Las células edematosas típicas son extremadamente grandes y pálidas, el citoplasma se ha perdido y los núcleos están ausentes o pignóticos. El infiltrado celular inflamatorio del tejido conectivo no es muy común.

Tratamiento y pronóstico: Como el leucodema es simplemente una variante de la mucosa normal, no es necesario tratamiento alguno. Se ha dicho que el leucodema es una lesión de la mucosa bucal en la cual se puede desarrollar la leucoplasia con mayor posibilidad que en el epitelio normal, no hay evidencia que esta lesión sea premaligna o esté relacionada en alguna manera con alteraciones malignas potenciales. .

CARCINOMA INTRAEPITELIAL (IN SITU):

Es una lesión que frecuentemente produce en la piel, pero también se presenta en las mucosas incluyendo las bucales. Se piensa que es un proceso disqueratósico precanceroso, o un epitelioma o carcinoma superficial de tipo intraepitelial de extensión lateral. En esta fase no presenta propiedades malignas invasoras, como la metástasis no ocurre sin la infiltración de células tumorales en el tejido conectivo y la consiguiente accesibilidad a los vasos sanguíneos y linfáticos, es posible que no haya en el carcinoma intraepitelial.

Características clínicas: La lesión intrabucal del carcinoma intraepitelial, puede parecerse a la leucoplasia, pues la queratinización es un rasgo común, sin embargo, la presencia de la queratinización no es invariable en la mucosa bucal, se presenta como una placa aterciopelada y eritomatosa elevada o no, de color blanquesino. Esta forma de carcinoma intraepitelial es una entidad específica conocida como Eritroplasia. Estas lesiones se localizan en:

encia, paladar blando, úvula, pilares amigdalinos, lengua, piso de la boca, mucosa bucal y labios.

Características histológicas: Hiperqueratosis, acantosis, disqueratosis. Las células epiteliales varían en forma y tamaño, los núcleos hiperromáticos son comunes, como también las figuras mitóticas. La capa basal queda intacta.

Tratamiento y pronóstico: No hay tratamiento adecuado para el carcinoma intraepitelial, las lesiones han sido enucleadas quirúrgicamente, irradiadas, cauterizadas e incluso expuestas al CO₂ sólido (nieve carbónica), se cree que si no se trata la lesión se produce la invasión carcinomatosa.

EROTROPLASIA (DE QUEIRAT).

Es una entidad clínica que constituye una lesión en las mucosas que en una gran proporción de casos tienen alteraciones epiteliales que van de una displasia leve al carcinoma in situ e inclusive al carcinoma invasor.

Características clínicas: En la cavidad bucal hay tres tipos diferentes de manifestaciones clínicas descritas por Shear como:

1.- Forma homogénea que se presenta como una lesión blanda de color rojo brillante, con márgenes rectos o festoneados bien definidos, es muy común en la mucosa bucal y a veces esta en paladar blando y en la lengua.

2.- Eritroplasia entremezclada con placas leucoplásticas: las zonas eritematosas son irregulares y de rojo no tan brillante.

3.- Lesiones blandas y rojas, levemente elevadas, de contorno irregular y minúsculas placas blancas.

Características histológicas: Son la mayoría de estos carcinomas epidermoides invasores o carcinomas in situ, en el momento en que se hace la biopsia, ocasionalmente se observa una displasia epitelial menos grave. Presenta cualquier grado de diferenciación: desde la escamosa hasta la muy notable, aún cuando el carcinoma puede abarcar una superficie muy grande suele ser una lesión bastante poco profunda. Es de origen multicéntrico.

Tratamiento y pronóstico: Es el mismo que el carcinoma epidermoide invasor o el in situ.

FIEROSIS SUBMUCOSA BUCAL:

Es una infección peculiar considerada precancerosa, se define como una enfermedad crónica e insidiosa que afecta cualquier parte de la cavidad bucal y a veces la farín-

ge, aunque aveces es precedida por la formación de vesículas asociadas con ellas o a ambos casos. Siempre se presenta con una reacción inflamatoria yuxtaepitelial seguida de un trastorno fibroclástico de una lámina propia, con atrofia apitelial que lleva la rigidez de la mucosa bucal y causa trismus e imposibilidad de comer.

Etiologicamente, hay ciertas pruebas de que puede estar relacionado con un componente particular: la dieta, la cual si es rica en picantes o alimentos muy condimentados los cuales son muy irritantes a la cavidad bucal.

Características clínicas. Presenta sensación de ardor de la boca al comer alimentos condimentados, dando origen a las vesículas en el paladar, úlceras, estomatitis recurrente con excesiva salivación o con xerostomia y alteración del gusto. El paciente experimenta rigidez en la mucosa bucal con dificultad al abrir la boca, la mucosa al final se torna pálida y opaca apareciendo bandas fibrosas que abarcan la mucosa vestibular, paladar blando, la bios y lengua.

Características histológicas: En casos avanzados la fibrosis submucosa presenta el epitelio bucal en extremo atrófico con pérdida completa de los botones del epitelio también atípica epitelial. El tejido conectivo revela gran hialinización con homogeneización de los haces de colágena. La cantidad de fibroblastos está muy reducida y los vasos sanguíneos están completamente obliterados o estrechados.

Tratamiento y pronóstico: Fueron probadas varias modalidades terapéuticas; por lo general sin éxito. La administración sistémica de corticoesteroides y la aplicación local de hidrocortisona proporcionan cierta remisión temporal.

TUMORES MALIGNOS DE ORIGEN EPITELIAL

CARCINOMA EPIDERMÓIDE: (CARCINOMA ESPINOCELULAR):

Es una neoplásia maligna más común de la cavidad bucal aunque se produce en cualquier sector dentro de la boca, hay ciertas zonas que son atacadas con mayor frecuencia, debido a la diferencia del aspecto clínico, la naturaleza de la lesión y particularmente al pronóstico es mejor describir los tumores tal como se presentan en la zona.

En el aspecto etiológico, el estudio de los factores generales de los carcinomas de la cavidad bucal es un factor muy en extremo difícil, pero se le enfoca mejor mediante la aplicación de

técnicas epidemiológicas que utilizan patrones de diferencia. Una de las mejores investigaciones es la de Wynder y colaboradores de la cual se puede extraer valiosa información; dicen que los factores etiologicos del cancer bucal son los anteriormente mencionados. Se ha considerado una creciente atención de una relación casual entre los virus y dos diversas formas de cancer bucal en el ser humano.

La búsqueda de los virus oncogénicos del ser humano prosigue con mucha rapidez, y todavía se carece de pruebas exactas de cual es el virus que lo produce; aunque en el carcinoma de la nasofaringe, mama, utero y tejido linfoide son los que con mayor frecuencia se ha sospechado que se originan del virus de Epstein Barr (EB) que es un virus semejante al herpes.

Al valorar los factores etiologicos también es preciso considerar el problema de las lesiones multiples del carcinoma bucal -- que está predispuesto a generar una lesión maligna, se dispone de diferentes pruebas de que la "cancerización de campo se produce -- realmente y hay muchos pacientes con cancer bucal.

Características histológicas: Hay considerables variaciones histológicas, aunque por lo general tienden a ser neoplasias moderadamente diferentes con ciertas manifestaciones de queratinización. Se producen lesiones altamente neoplásicas, pero son raras, estas lesiones tienden a dar metástasis tempranas y con gran extensión -- causando la muerte con gran rapidez. Se componen de capas y nidos de células cuyo origen es el epitelio escamoso, estas células -- suelen ser grandes con una membrana celular definida con nucleos neoplásicos y tienen gran reacción tintorial, usando la hematoxilina, se denominan hiper Cromáticos, en las lesiones bien diferenciadas encontramos figuras mitóticas atípicas, además presentan -- queratinización celular individual.

En la lesión típica se observan grupos de estas células malignas que invaden activamente al tejido conectivo. Cuando es poco diferenciado pierde ciertas características; el número de crecimiento de células individuales es más rápido y se refiere a su estado tamaño y forma y a la reacción tintorial. Brothers impuso un sistema de graduación de tumores de origen epidermoide en el -- cual la lesión de grado I era altamente diferenciada (sus células producían mucha queratina), mientras que las de grado IV eran muy indiferenciadas, (las células eran sumamente anaplásicas, prácticamente no formaban queratina); esto revela la anaplasticidad de la lesión, la cual a su vez indica la rapidez de su crecimiento.

CARCINOMA DEL LABIO:

Es variable y se puede presentar como una ulcera, verruga, escoriación, vesículo fisura, costra o quemadura.

Etiologicamente uno de sus factores más comunes es el tabaco, por fumar en pipa. según Widman, Schres Schreiners. La sífilis no

es un factor etiologico tan importante en el cancer del labio como lo es en ciertos sectores de la boca, pues se comprobó que la frecuencia del cancer en el labio es baja en pacientes sifiliticos. La mala higiene bucal, es hallazgo casi general en los pacientes con cancer del labio.

Características Clínicas: Hay variación del aspecto clínico del cancer del labio, que depende fundamentalmente de la duración de las lesiones y de la naturaleza de la proliferación. Los tumores suelen comenzar en el borde hirmellon del labio, a un lado de la linea media; al principio es una pequeña zona de engrozamiento, induración y ulceración o rugosidad de la superficie, se agranda formando efecto crateriforme o produciendo un crecimiento exofítico y proliferativo de tejido normal, en algunos pacientes el avance es muy lento, suele tardar en hacer metastasis y producir una lesión voluminosa, antes de manifestarse en los ganglios linfaticos regionales. Cuando hacen metastasis suele ser ipsolateral y ataca los ganglios submaxilares o submetonianos.

Características Histologicas: Son lesiones bien diferenciadas por lo general clasificadas de grado uno, este tipo de cancer tiene a hacer metastasis en las fases tardias de la evolución, el carcinoma fusocelular es una variante histologica del carcinoma epidermoide, las celulas tienen actividad mitotica continuamente.

CARCINOMA ESPINO CELULAR ADENOIDE:

Adenoacantoma o carcinoma espino celular pseudoglandular. Es un tumor que se presenta con frecuencia en el labio, hay considerables pruebas de que el tumor se origina en estructuras pilosebaceas aunque también puede aparecer en zonas de queratosis senil con acantosis. Como en el labio, estas lesiones labiales suelen ser clínicamente similares al carcinoma epidermoide; presenta ulceraciones hiperqueratósicas o exofíticas.

Características Histológicas. Se observa proliferación del epitelio displásico superficial o sea el tejido conectivo, las estructuras tubulares y solididad simplifican la lesión.

Tratamiento y Pronóstico. Quirurgico, rara vez hace metastasis y la recidiva es relativamente común.

CARCINOMA DE LA LENGUA:

Es un tumor intrabucal muy importante en cuanto a frecuencia, equivale al total de todos los demas tumores intrabucales de todas las localizaciones; se localiza en el tercio

posterolingual y en el tercio medio de la lengua.

Etiología. Se han sugerido diversas causas de cancer de lengua, pero hasta la fecha no es posible su afirmación. Han encontrado sífilis en la fase activa o por lo menos antecedentes de ella coexistente con el carcinoma de la lengua. Martín observó que un 33% de sus pacientes con cancer en la lengua también tenían sífilis, esa relación se explica sobre la base de una glositis crónica producida por la sífilis; presenta irritación crónica reconocida desde hace mucho tiempo como carcinogeno en ciertas circunstancias. Winder observó la Arsenoterapia como un tratamiento de elección antes del advenimiento de los antibioticos. La leucoplasia es una lesión común de la lengua asociada muchas veces al cancer de la lengua, lo cual no necesariamente se convierten en cancerosas.

Características Clínicas. Presenta una masa ulcerada, indolora aunque al infectarse en forma secundaria puede ser muy dolorosa. El tumor se presenta en la superficie como una ulcera indurada con bordes levemente elevados que evolucionan hasta convertirse en una masa fungosa exofítica y se infiltra en las capas profundas de la lengua. La lesión típica se localiza en el borde natural o en la superficie ventral de la lengua, las lesiones cerca de la base son insidiosas.

Pronostico y Tratamiento. Sobre la eficacia de la cirugía y la radiación no se puede hacer afirmaciones, pero si combinamos los dos el resultado es mas efectivo. Muchos radioterapeutas prefieren el uso de agujas radio o perlas de radon en los rayos X, porque con ellos pueden limitar la irradiación del tumor cuidando el tejido normal adyacente. Presenta metastasis cervical dando un alto indice de mortalidad y mal pronóstico.

CARNIOMA DE PISO DE LA BOCA:

Es un tumor intrabucal, segundo en orden de frecuencia en la parte anterior del piso de la boca resultando esta la mas afectada. Se piensa que se presenta mas en la raza negra.

Los factores etiologicos se piensa que son el fumar con pipa o cigarro, sin embargo hay pocas pruebas al respecto. En esta localización se produce leucoplasia y hay ciertos datos que la displasia epitelial y la transformación maligna de la leucoplasia ocurre aquí con mayor frecuencia.

Características Clínicas. Presenta ulcera indurada de tamaño variable a un lado de la línea media, puede haber dolor o no, esta neoplasia es por lejana, mas frecuente en la porción anterior del piso de la zona posterior, puede invadir los tejidos más profundos

e incluso extenderse a glándulas sublinguales y submaxilares. La cercanía de éste tumor a la lengua produce cierta limitación del movimiento de éste órgano, además un peculiar engrosamiento o enbotamiento de la voz. La metástasis es más común en ganglios linfáticos submaxilares.

Tratamiento y pronóstico. Es difícil e infructuoso debido a la anatomía de la región, por ello la irradiación con rayos X y el uso del radio suelen dar mejores resultados que la cirugía. El pronóstico es desalentador ya que se le da un promedio de vida de 5 años.

CARCINOMA DE LA MUCOSA VESTIBULAR:

Estos tumores corresponden al 8% de los carcinomas intrabucales, se observa más en varones que en mujeres después de los 50 años, y puede observarse a más temprana edad. Puede presentarse en una de sus 3 formas: Exofítico, ulceras, infiltrante o verrugoso.

El exofítico frecuentemente acompaña a la leucoplasia, y se desarrolla constituyendo una masa edematosa.

La forma ulceroinfiltrante es más común e infiltra la submucosa y la musculatura profunda.

La forma verrugosa se trata de un tipo clínico patológico.

Entre sus agentes etiológicos se ha pensado en el tabaco, en el hábito de mascar el tabaco y el de mascar nueces de betel. Se presenta en la zona del carrillo o puesto al que se está acostumbrado a mascar. La leucoplasia es predecesora del cáncer en la mucosa bucal, su dirección suele ser en extremo prolongada y puede o no ir asociada al consumo del tabaco.

Características Clínicas. Aparece en la línea correspondiente al plano de oclusión o debajo de ella en la zona de terceros molares, hacia adelante de la comisura la lesión es ulcerosa y dolorosa, en la cual es común la induración infiltrativa de los tejidos más profundos.

Los de este tipo reciben el nombre de proliferación exotípica o verrugosa, la frecuencia de metástasis es relativamente alta, se presenta como masa voluminosa blanda, compuesta de excrecencias papilares múltiples con fisuras profundas, son de color blanco o rojo según el grado de queratinización.

Pronóstico y tratamiento. Esta neoplasia tan complicada como las anteriores, en los casos incipientes los resultados por medio de la cirugía y la radiación son similares, pero no del todo satisfactorios dependiendo de la presencia o ausencia de metástasis dando sobrevida de 5 años.

CARCINOMA GINGIVAL:

Se piensa que el fumar, el acúmulo de microorganismos en la encía y la irritación crónica da por resultado la formación de cancer gingival despues de una extracción dental o por que el diente esta flojo, se cree que despues de la extracción el carcinoma evoluciona rapidamente hacia afuera del alveolo en tales casos es que el carcinoma se extiende por el ligamento parodontal y prolifera bruscamente despues de la extracción.

Características clínicas: Este tumor se presenta con mayor frecuencia en la mandibula como una zona ulcerada que puede ser una zona puramente erosiva, o como una proliferación exofítica granular o verrucosa. puede haber dolor o no, y se presenta más en desdentados.

Tratamiento y pronostico: El uso de Rayos X es inadecuado por la inexistencia de hueso, por lo tanto la cirugía esta indicada. El pronostico no es muy bueno debido a que la metástasis es secuala común del carcinoma gingival, ya que atacando los ganglios linfaticos se da un promedio de 5 años de vida.

CARCINOMA DEL PALADAR:

No es muy común esta lesión; los estudios que se han echo del paladar blando nos muestran que es 5 veces más afectado el paladar duro.

Características clínicas: Este tumor suele reproducirse a nivel de la unión de los dos paladares, en varones a la edad de 50 a 60 años, con un crecimiento exofítico granuloso, puede crear problemas para una prothesis. Cuando el tumor se presenta el paladar blando el sintoma es dolor temprano; hay disfagia y trismus. Este carcinoma es bien diferenciado, presenta ulceraciones dolorosas aun lado de la linea media hasta abarcar el pilar amigdalino e incluso uvula. El tumor de paladar duro avanza hacia hueso y muchas veces hacia la cavidad, y las del paladar blando lo hacen hacia la nasofaringe.

Tratamiento y pronóstico: Se han utiliza o tanto la cirugía como la radiación , este tumor causa metástasis en ganglios linfaticos, el resultado no es nada favorable.

CARCINOMA DEL SENO MAXILAR:

El carcinoma central es una lesión sumamente peligrosa, aunque no es posible detectar la frecuencia de la enfermedad, con respecto al carcinoma bucal es menos frecuente que cualquier otra forma de carcinoma.

Etiología, no se sabe nada de esta particular enfermedad sin embargo avanza antes de que el paciente tome conocimiento de su

presencia. El odontologo debe de estar completamente advertido de la potencialidad de esta neoplasia y de las diversas maneras en que se manifiesta clinicamente.

Características clínicas: El primer signos del carcinoma es el abultamiento del reborde alveolar superior, el paladar o el pliegue mucovestibular, el aflojamiento o alargamiento de los terceros molares superiores y la hinchazon del sector inferior de la cara, y el costado del ojo, La molestia escencial en éste carrinoma suele ser la obstrucción unilateral o la descarga nasal. En pacientes desdentados se puede presentar el aflojamiento de prothesis o la incapacidad del uso de la misma. Cuando la afección llega a la pared superior o techo produce el desplazamiento del ojo, cuando es en la pared lateral origina el abultamiento de la mejilla. La metástasis no ocurre sino hasta que el tumor esta muy avanzado, pero cuando avanza abarca ganglios linfaticos submaxilares y cervicales.

Tratamiento y pronóstico: Para esta forma de neoplasia se han empleado tanto la cirugía como los rayos X. Si en cancer se halla confinado al seno y estructuras superiores, la hemimaxilectomia da resultados clínicos favorables, en algunos casos el tratamiento con agujas de radio insertadas en el seno o en la masa tumoral. El pronostico de estos paciente por lo general no es bueno, el porcentaje de vida es de 5 años.

CARCINOMA VERRUCOSO: Es una forma de carcinoma epidermoide de la cavidad bucal, difiere del carcinoma epidermoide bucal común en que por lo general es de crecimiento lento, basicamente exofítico y solo invasor en superficie, por lo menos hasta fases tardias de la lesión, Tiene potencial metástasico bajo , y se presta a la excisión local simple debido a su evolución relativamente no agresiva y prolongada.

Características clínicas: Es visto entre los paciente de los 60 a 70 años, la gran mayoría se presenta en mucosa vestibular y encia o reborde alveolar, aunque a veces lo vemos en paladar y piso de boca. La neoplasia es fundamentalmente exofítica y de naturaleza papilar, con superficie guijarrosa, que a veces esta cubierta de una pelicula leucoplásica blanca, las lesiones tienen pliegues con aspecto de arrugas con fisuras profundidad.

Características histologicas: Estas lesiones son engañosas y en muchos casos son diagnosticadas como papiloma o hiperplásias epiteliales benignas debido al aspecto ordenado e inofensivo del corte. Hay una marcada proliferación epitelial y penetración hacia el tejido conectivo, pero sin llegar a ser una verdadera invasión tambien hay tapones de queratina que se extienden hacia el epite-

lio. El diagnostico es difícil hasta cuando se toma la biopsia.

Tratamiento y pronóstico: Esta lesión ha sido tratada mediante la cirugía, con rayos X, o los dos combinados sin embargo hubo más transformaciones anaplasicas de lesiones de pacientes tratados por irradiación ionizante. En tanto que la radiación aparece como mecanismo desencadenante a la malignidad, como la lesión es de crecimiento lento tarda para dar metástasis. Muchas lesiones pueden ser tratadas por excisión relativamente conservadora, sin procedimientos mutilantes. El procedimiento es mucho mejor que para el tipo común de carcinoma epidermoide bucal.

LINFOEPITELIOMA Y CARCINOMA DE CELULAS DE TRANSICIÓN:

Hay un grupo poco frecuente de neoplasias malignas que presentan muchas características en común que atacan la nasofaringe, bucofaringe, lengua, amígdalas y estructuras anatómicas asociadas, como las fosas nasales y zonas paranasales.

Etiología, estos tumores se originan en la mucosa de todas estas zonas, presentan un cuadro específico y reaccionan de manera atípica a la irradiación Rx. Este grupo de neoplasias se compone del linfoepitelioma, carcinoma de células de transición y del carcinoma excamocelular indiferenciado.

Características clínicas. La lesión primera de este carcinoma es muy pequeña, casi siempre oculta, ligeramente elevada y muy ulcerada, con superficie granular y erosionada. El tumor está indurado y en algunos casos con proliferación exofítica o fungosa. -- Como la lesión es muy pequeña el paciente asiste a consulta hasta que la metástasis en los ganglios se hace presente.

Características Histológicas. El estudio y el diagnóstico dependen únicamente de la estructura microscópica. Se compone de células que proliferan en láminas, en cordones o nidos, las células individuales son grandes, redondas o poliedricas y tienen citoplasmas levemente vasofilo y contornos celulares imprecisos. Los núcleos son grandes, y redondos, con varios grados de actividad mitótica, las células que proliferan en forma de sintisio, con el citoplasma infiltrado con cantidades variables de linfocitos, siendo este levemente eosinófilo.

Pronóstico y tratamiento. Debido a lo inaccesible de estas lesiones y sus inusitadas propiedades de ser altamente radiosensibles, la irradiación ha sido el tratamiento más acertado. La metástasis de los ganglios regionales también responde bien a los Rx. La perspectiva de esta neoplasia es mala ya que la metástasis --- extensa se produce antes de cualquier manifestación clínica de la enfermedad.

MELANOMA MALIGNO.

Melanomacarcinoma. Es una de las neoplasias mas letales del ser humano, es la contraparte maligna del nevo pigmentado común, todos los melanomas se originan en los nevos, se clasifican en dos tipos, melanótico y nevósítico, se cree que el tipo nevósítico se origina en un nevo limítrofe, mientras que el -- melanótico se origina en lesiones melanoticas no nevoides.

Características Clínicas. Se presenta en lesiones primarias no solo en la piel o mucosa bucal, sino tambien en los ojos. El tumor es raro antes de la pubertad y la mayoría de los casos ocurren después de los 30 años. Desde el punto de vista clínico se observa una zona agrandada y pigmentada, rodeada de un eritema -- con presencia frecuente de costras, hemorragia o ulceraciones de la superficie, la pigmentación va de pardo claro al azul obscuro o negro.

No es una lesión neoplásica rara de la cavidad bucal, si bien constituye el 20% de los casos de carcinoma primario de la piel, el melanoma bucal tiene predilección por el borde alveolar o paladar; así mismo se observaron casos en el maxilar inferior, mejillas, carrillos, lengua y piso de la boca. La lesión puede aparecer como una zona intensamente pigmentada, ulcerada y sangrante que tiende a aumentar el tamaño. La pigmentación local que procede al desarrollo de la neoplasia real se produce entre varios meses y varios años antes de la aparición de los síntomas clínicos.

Características histológicas. Desde el punto de vista microscópico es una lesión intensamente celular, pero hay una gran variación en la naturaleza de las células de un caso a otro. Por lo general tienen tamaño y forma relativamente uniforme, tienden a dispersarse en la estructura alveolo compacta y llegan a la profundidad del tejido conectivo. Las células son de forma cuboide o fusiforme; la actividad mitótica no es un rasgo característico ni tampoco es invariable la presencia de melanina. Las lesiones no ulceradas se ven como alteraciones limítrofes que consisten en -- proliferación hacia abajo de las células apiteliales del tejido conectivo.

Tratamiento y Pronóstico. Es la exición quirúrgica radical de la parte afectada con disección de los nódulos linfáticos regionales. Los melanomas de la mucosa bucal en su totalidad son -- mortales, en parte por la demora del diagnóstico. La infección -- crónica o el traumatismo repetido pueden ser de importancia etiológica, la sobrevida es de 5 años.

TUMORES BENIGNOS DE ORIGEN CONECTIVO.

FIBROMA: Es un tumor de origen conectivo, siendo la neoplasia benigna más común del tejido blando que se produce en la cavidad bucal, está íntimamente relacionado con la hiperplasia fibrosa, y en muchos casos es indistinguible desde el punto de vista histológico.

Características Clínicas. Se presenta como una lesión elevada de color normal, superficie liza y base sesil o a veces pedunculada, puede ser un tumor pequeño. Al proyectarse a la superficie el tumor se irrita o se inflama, presenta ulceraciones superficiales. Es una lesión bien definida de crecimiento lento a cualquier edad. Se localiza más en encía, mucosa vestibular, lengua, labios y paladar. La consistencia del fibroma es firme, resistente o blando y esponjoso, a veces se usan las manifestaciones clínicas de fibroma duro o blando.

Características Histológicas. Se compone de haces de fibras colágenas entrelazadas e intercaladas con cantidades variables de fibroblastos o fibrositos y pequeños vasos sanguíneos. La superficie de la lesión está cubierta de una capa de epitelio escamoso - estratificado. Pueden encontrarse zonas de calcificación difusa o local e incluso de calcificación en la encía.

Se concia como fibroma osificante periférico, epulís, fobroide o sificante, fibroma cementante periférico o fibroma odontogéno periférico.

Tratamiento y Pronóstico. La excisión quirúrgica. La lesión - presenta residiva algunas veces.

OSTEOFIBROMA OSIFICANTE CENTRAL.

Osteofibroma central. Es una neoplasia ósea central que constituye una entidad definida separada de la displasia ósea fibrosa y de otras lesiones que no son neoplasias fibrosas verdaderas. Hay gran semejanza en las características de este tumor y el fibroma cementante central, por éstas razones se afirmó que: a) Que son dos tumores benignos separados, de idéntica naturaleza con excepción de las células proliferantes los osteoblastos son formación ósea en algunos casos y los cementoblastos con formación de cemento en el otro caso; b) Presentan simplemente dos fasetas del mismo tumor básico.

Características Clínicas. Se presenta a cualquier edad, puede estar afectado cualquiera de los maxilares, pero hay predilección por la mandíbula. La lesión puede ser asintomática hasta que la proliferación produce una notable hinchazón y leve deformación; el desplazamiento de los dientes es un signo clínico temprano y - su crecimiento es lento.

Ofrece un cuadro radiológico variable según el estado de evolución, pero siempre es circunscrito, aparece como zona radiolúcida sin manifestaciones de radioopacidades internas; a medida -- que el tumor madura hay una creciente calcificación de modo que -- la zona radiolúcida se mancha con zonas radioopacas relativamente uniformes, el desplazamiento de los dientes adyacentes es común, así como la invasión de estructuras circundantes.

Características Histológicas. Se compone de muchas fibras -- entrelazadas, a veces dispuestas a ser circunscritas con grandes -- cantidades de fibroblastos activos en proliferación. Aunque hay fi -- guras mitóticas en pequeñas cantidades, rara vez hay pleoformismo celular notable. Presenta en forma atípica muchos focos de trave -- culas óseas irregulares.

Tratamiento y pronóstico. Debe ser exhibido en forma conser -- vadora y la residiva es rara.

GRANULOMA PERIFERICO DE CELULAS GIGANTES.

Granuloma respirativo pe -- riferico celular gigante, tumor periferico de células gigantes, -- epulís de células gigantes, osteoclastoma. Es similar a una lesión ósea controlada que contiene células gigantes, es lógico pensar -- en la existencia de alguna relación entre el granuloma periférico y un tumor, se creía que el granuloma periférico era una verdadera neoplásia, pero como la lesión no es del todo reparativa, se ha -- suprimido este término.

Se le dá gran importancia al traumatismo en el origen de estas lesiones como serían los causados por extracciones dentales, la -- irritación de una prótesis o la infección crónica. El término epulís en relación con éste tumor, significa únicamente una proliferación de encía y es totalmente inespecífico.

Características Clínicas. El aspecto clínico de éste granulo -- ma se produce en la encía o en el borde alveolar, localizandose -- adelante de los molares, como una lesión pedunculada, que parece nacer de los tejidos profundos.

La lesión también varía de tamaño, es de color rojo oscuro, de aspecto vascular o hemorrágico y suele tener una superficie ul -- cerada. En desdentados la lesión puede presentarse como una hin -- chazon vascular ovoide y fusiforme de las crestas del reborde, o puede ser una masa granular de tejido que parece proliferar.

Características Histológicas. Consta de una masa no escapu -- lada de tejido compuesto de un delicado estroma de tejido conec -- tivo recticular y fibrilar que contiene gran cantidad de células -- conectivas jóvenes ovoides o pisiformes y células gigantes multi --

nucleares. A veces el carcinoma granular se asemeja a osteoclastos, los capilares son abundantes particularmente alrededor de la lesión, también hay focos hemorrágicos con liberación de pigmento de hemosiderina, así como el infiltrado celular inflamatorio.

Radiologicamente las lesiones intrabucales pueden o no manifestarse. En zonas desdentadas típicamente presentan erosión superficial del hueso con la imagen patognomónica de un "manguito óseo periférico", cuando el tumor se presenta en zonas con dientes revela la destrucción superficial del margen alveolar o de la cresta del hueso interdentario.

Tratamiento y pronóstico: Excisión quirúrgica con el cuidado de eliminarlo desde la base, si se hace superficialmente habrá recidiva, esta contraindicada la eliminación de los dientes adyacentes a la lesión, la extirpación de proliferación en un maxilar desdentado debe ser seguida del aislamiento minucioso del hueso antes del cierre de la incisión puesto que estas lesiones tienden a infiltrarse y no están bien delimitadas.

GRANULOMA CENTRAL DE CELULAS GIGANTES:

Tumor óseo de células gigantes. El tumor óseo central era común y su diagnóstico se aplicaba a cualquier lesión ósea que contuviera carcinoma granular de células gigantes, la revaloración de lesiones previamente clasificadas como tumores de células gigantes de los maxilares a ubicado a muchas de ellas en la categoría de displasia fibrosa ósea. Existen dos interpretaciones de los tumores óseos de células gigantes a) Es una entidad independiente separada de otras lesiones óseas y se presenta tanto en la forma benigna como maligna, siendo muy raras en los maxilares las dos. b) La lesión benigna es la misma que el granuloma central de células gigantes de los maxilares, (lesión de reacción contra neoplasia), en tanto que la maligna es una forma de lesión individual de sarcomas osteógenos en los cuales varía el grado de malignidad.

Características clínicas: Se presenta en niños, jóvenes y adultos, afecta a cualquiera de los maxilares, pero con mayor frecuencia a la mandíbula en el tercio anterior y no es raro que cruce la línea media, el dolor no es un rasgo característico de esta lesión, sino se siente un malestar local, debido a la expansión de los corticales, hay un abultamiento leve y moderado del maxilar en la zona afectada según sea la extensión de la lesión ósea, puede o no presentar signos o síntomas y se descubre por accidente.

Radiologicamente, se presenta como una lesión sumamente destructiva, con una zona radiolúcida con borde relativamente liso y dentado, con travéculas débiles. En lesiones de mayor tamaño puede haber localizaciones definidas, las láminas corticales son del

gadas y está expandido y llega a ser perforada por la masa tumoral, se observa el desplazamiento de los dientes por causa de la lesión.

Características histológicas: Se compone de un estroma conectivo fibrilar laxo con muchos fibroblastos proliferantes y pequeños capilares intercalados, las fibras colágenas no están en haces, se observan grupos de fibras con aspecto ramificado, estas células varían de tamaño, hay numerosos focos de sangre extravasada vieja, y el correspondiente pigmento de hemosiderina. Con frecuencia se observan travéculas de osteoide o de hueso particularmente en la periferia de la lesión.

Tratamiento y pronóstico: Está indicado el cureteado o la extirpación quirúrgica, las lesiones con este procedimiento por lo general se rellenan de hueso nuevo y se reparan sin dificultad, algunas lesiones presentan recidivas, pero rara vez es causa suficiente para procedimientos radicales. La irradiación está contraindicada.

LIPOMA:

Es un tumor relativamente frecuente en zonas de los tejidos subcutáneos del cuello.

Características clínicas: Es una neoplasia benigna de crecimiento lento, compuesta de células adiposas maduras, éstas difieren por su metabolismo de las células adiposas normales. Se comprobó que este tumor se originó en diversos sitios de la boca incluyendo piso de la boca, lengua y pliegues mucovestibulares. Se presenta como una lesión única o lobulada, indolora, fijada a una base sesil y pediculada. El epitelio es delgado y los vasos sanguíneos superficiales se ven a través de la superficie. Es amoblillo y relativamente blando a la palpación, pueden producir una leve elevación de la superficie. Este lipoma profundo tiende a ser más difuso como si fuera líquido, lo que confundiría al diagnóstico con un quiste.

Características histológicas: Se compone de una masa circunscrita de células adiposas maduras que pueden variar en cantidad de cordones colágenos que pasan a través de la lesión y sostienen algunos vasos sanguíneos pequeños, cuando este tejido conectivo alcanza extensiones más grandes se le denomina "fibrolipoma".

Tratamiento y pronóstico: Está indicada la extirpación quirúrgica y la recidiva es rara.

XANTOMA VERRUCOIDE:

Histiocitosis. Es una lesión de la cavidad bucal de etiología desconocida.

Características clínicas: Se presenta como una lesión solitaria, de color pálido o rojizo e hiperqueratósico, con superficie irregular y guijarrosa, de base sesil o pediculada, es asintomático, se localiza en el reborde alveolar inferior y después en paladar, piso de la boca, labios y surco mucovestibular inferior.

Características histológicas: La lesión tiene una superficie verrucosa e hiperparaqueratósica, con abundantes tapones de paraqueratina, esta suele ser aspera, con colonias bacterianas superpuestas. Los brotes epiteliales son abundantemente largos. El rasgo característico de la lesión es la presencia de grandes células "espumosas" hinchadas ó células Xantomosas.

Tratamiento y pronóstico: Excisión quirúrgica pero cuando haya recidivas, se utilizan otros métodos.

HEMANGIOMA.

Nevo vascular. Es un tumor común que se caracteriza por la proliferación de vasos sanguíneos, suele ser de naturaleza congénita y por lo regular tiene evolución benigna.

En la cavidad bucal, las manifestaciones de los tejidos blandos aparecen como una lesión plana o elevada en la mucosa, de color rojo intenso o rojo azulado, bien circunscrita, las zonas más afectadas son: labios, lengua, mucosa vestibular y el paladar. El tumor suele ser traumatizado, se ulcera y se infecta en forma secundaria. Se presentan con frecuencia en pacientes con úlcera gástrica y duodenal. Cuando abarcan la mandíbula, se presenta la destrucción de hueso que puede variar de tamaño y aspecto de panal con espículas radiadas hacia la periferia, en expansión.

Características histológicas: Se compone de numerosos capilares, pequeños tapizados de una capa de células endoteliales sostenidas por un estroma de tejido conectivo de diversas densidad, tiene una gran semejanza con el tejido de granulación. La forma cavernosa se compone de grandes vasos sanguíneos dilatados, con paredes delgadas, tapizadas de endotelio.

Tratamiento y pronóstico: Se comprobó que muchos hemangiomas congénitos remiten a una edad relativamente temprana. Se tratan por medio de cirugía, por irradiación con rayos X (radiación externa o con radio), agentes esclerosantes como el morruato o psiliato de sodio inyectados en la lesión, nieve carbónica, crioterapia, y compresión. Cada uno de los tratamientos tienen defensores y opositores. El resultado es excelente porque no se transforma en maligno, y no hay recidiva después de la eliminación o destrucción adecuada.

TELANGIECTASIA HEMORRAGICA HEREDITARIA.

Enfermedad de Rendu-Osler Weberr. Es una forma de hemangioma, enfermedad congénita o hereditaria, que se caracteriza por numerosas zonas telangiectásicas o angiomatosas ampliamente distribuidas en la mucosa de la cavidad bucal y que tienden a experimentar repetidas hemorragias.

Características clínicas: A veces están presentes al momento de nacer y poco después aumentan de tamaño a medida que el paciente envejece. Las zonas más atacadas son: labios, encía, mucosa vestibular y paladar, así como piso de la boca y lengua. El signo que precede a la telangiectasia es la epistaxis y la hemorragia en la cavidad bucal que resulta difícil de cohibir.

Características histológicas: Se debe fundamentalmente a defectos de los vasos sanguíneos pequeños de la mucosa. La causa de la hemorragia es un defecto intrínseco primario de la célula endotelial que permiten su desunión, o un defecto del lecho tisular de sostén perivascular que dilata a los vasos, y no la falta de fibras elásticas como se pensaba.

Tratamiento y pronóstico: Es variado según sea su gravedad, las hemorragias espontáneas se cohiben con el taponamiento a presión, a veces las zonas angiomatosas o telangiectásicas se cauterizan, con la irradiación, o por cirugía.

ANGIOMATOSIS ENCEFALOTRIGEMINA.

Enfermedad de Sturge-Weber. Es congénita y se caracteriza por la combinación de un angiooma venoso de la leptomeninges de la corteza cerebral con lesiones angiomatosas ipsolaterales de los maxilares, cara y cráneo. Los tejidos blandos bucales pueden sufrir una variante del hemangioma.

En algunas ocasiones también ataca encías y mucosa vestibular por lo general no hay dificultad en el diagnóstico debido a la presencia de las lesiones faciales que son muy notorias.

Tratamiento y pronóstico: Es esencialmente el campo de la neurocirugía, a veces es posible tratar las convulsiones por medio de drogas anticonvulsivas.

ANGIOFIEROMA NASOFARINGEO.

Fibroma nasofaríngeo juvenil. Es una neoplásia algo rara, que se extiende a la cavidad bucal.

Características clínicas: Este tumor benigno es una lesión no encapsulada, expansiva e infiltrante, se presenta en la adolescencia.

En la cavidad bucal presenta el aspecto de una masa palatina o amigdalina con obstrucción nasal, se ven lesiones en la parte posterior de los maxilares.

Características histológicas: Tiene dos componentes básicos; una trama vascular y un estroma conectivo, los vasos de la rama vascular son de diferente grosor, tienen forma irregular y un revestimiento endotelial simple, el elemento vascular es más pronunciado en la periferia de la lesión, en donde hay crecimiento activo es frecuente observar trombosis y oclusión; el estroma del tejido conectivo se compone de fibras colágenas finas y gruesas de disposición irregular, intercaladas con células claras y estrelladas. A veces hay focos hialinizados, así como zonas semejantes a degeneraciones miximatosas.

Tratamiento y pronóstico: Esta indicada la intervención quirúrgica, complementada con la irradiación. Son comunes las recidivas múltiples, pero no se presenta la transformación maligna.

LINFANGIOMA.

Es un tumor benigno de los vasos linfáticos, es la contraparte menos común del hemangioma. Se clasifican en:

- 1.- Linfangioma simple
- 2.- Cavernoso
- 3.- Celular o hipertrofico
- 4.- Sistemático difuso
- 5.- Quístico o higroma

Características clínicas: La mayoría de los casos esta presente en el nacimiento, o de los diez a los quince años.

En la cavidad bucal, es más común en la lengua pero también se observa en paladar, mucosa vestibular, encía y labios. Las manifestaciones bucales superficiales se manifiestan como lesiones papilares del mismo color que la mucosa adyacente un poco más rojo, en algunos casos ataca extensiones grandes, si la lengua esta afectada se observa un agrandamiento de ella, la presencia de nodulos irregulares en la lengua con zonas grises y rosadas es el signo más común de la enfermedad.

Características histológicas: El tipo más común de linfangioma es el cavernoso, se compone de numerosos vasos linfáticos dilatados, tapizados de células endoteliales que contienen linfa, y algunos conductos estan llenos de sangre.

Tratamiento y pronóstico; Se indica la extirpación quirúrgica puesto que el linfangioma es más radioresistente e insensible a los agentes esclerosantes, frecuentemente estas lesiones presentan residivas despues de la extirpación.

MIXOMA.

Es un tumor de los tejidos blandos, descrito como una verdadera neoplasia, compuesto de tejido semejante al mesenquima primitivo, la lesión es benigna y no da metástasis, aunque con frecuencia se infiltra al tejido adyacente.

Características clínicas: Son lesiones profundas, el mixoma intrabucal de tejidos blandos es una lesión muy rara, en la mayoría de los casos son una degeneración mixomatosa en un tumor fibroso y esto no puede ser considerado mixoma verdadero. Cuando son en el maxilar se considera mixoma odontógeno, aunque estos a veces están asociados a los dientes.

Características histológicas: Su forma típica es un tejido de textura laxa, que contiene cantidad moderada de fibras de reticulina y material mucoso, probablemente ácido hialurónico. El tumor no está encapsulado y puede invadir tejidos circundantes.

Tratamiento y pronóstico: Quirúrgico, por que la irradiación es de poco beneficio. La recidiva es común.

CONDROMA.

Tumor central benigno compuesto de cartilago, no es muy común en el maxilar. El condroma origina una inchazón indolora y lentamente progresiva del maxilar, y como las anteriores neoplasias provoca aflojamiento de los dientes. La mucosa que lo cubre rara vez se ulcera. Se encuentra más comunmente en la porción central del maxilar, por que se encuentran restos cartilagosos.

Características histológicas: Se compone de una masa de cartilago hialino que presenta zonas de calcificación o de necrosis, las células cartilagosas son pequeñas y contienen núcleos únicos, no presentando cambio de tamaño.

Radiológicamente, se presenta una zona radiolucida de irregular a moteada en el hueso, presentandose reabsorción radicular en los dientes.

Pronóstico y tratamiento: Quirúrgico, ya que es resistente a las radiaciones.

CONDROBLASTOMA BENIGNOS.

Tumor gigante celular condromatoso epifisiario, tumor de Cadmon. Es un tumor benigno del hueso, se ha localizado en el condilo mandibular.

Características histológicas: Se compone de células poliédricas relativamente uniformes, con focos ocasionales de matriz condroide.

Tratamiento y pronóstico: Excisión quirúrgica. La recidiva no es común.

OSTEOMA.

Es una neoplásia benigna que se caracteriza por la proliferación de hueso compacto o esponjoso, en los maxilares. La lesión se manifiesta como tumefacción circunscrita del maxilar que produce una asimetría, presenta crecimiento lento. El osteoma de tejido blando de la cavidad bucal solo se conoce como osteoma mucoso y se presenta a cualquier edad.

Radiográficamente, en el maxilar se presenta como una masa radioopaca bien delimitada, que es indistinguible del hueso cica-trizal.

Características histológicas: Se compone de hueso compacto muy denso, o de hueso esponjoso con espacios amplios.

Tratamiento y pronóstico: Quirúrgico. No presenta recidiva.

OSTEOMA OSTEOIDE.

Tumor benigno dudoso, se manifiesta tanto en maxilar como en mandíbula, el condilo o el seno maxilar. Radiográficamente se presenta una zona radiolúcida ovoide o redonda rodeada de un borde de hueso esclerótico. La radiolúcides nos muestra una zona con cierta calcificación.

Características histológicas: Presenta un nido central de tejido osteoide con grados variables de calcificación, entremezclado con tejido conectivo vascular presentando trabeculas definidas

Tratamiento y pronóstico: Quirúrgico, rara recidiva.

OSTEOBLASTOMA BENIGNO.

Tumor benigno, caracterizado por el dolor que provoca, la hinchazon en el sitio del tumor, puede tener una duración de semanas, de un año o más, se presenta en ambos maxilares. Radiográficamente se observa que la lesión es bien circunscrita con destrucción ósea.

Características histológicas: Los rasgos más sobresaliente de esta lesión son: Vascularidad de la lesión con capilares dila-

tados en todo el tejido. Cantidad moderada de células gigantes multinucleares, distribuidas en el tejido.

Tratamiento y pronóstico: Quirúrgico, la recidiva es rara.

TUMORES MALIGNOS DE ORIGEN CONECTIVO

FIBROSARCOMA.

Se presenta en cualquier parte del cuerpo en donde exista tejido madre. En la cavidad oral se presenta en: carrillos seno maxilar, faringe, paladar y labios, periostio del maxilar y la mandíbula. Se pueden presentar a cualquier edad. Tienen una evolución rápida, y tienden a la invasión local, produciendo una lesión carnosa y abultada.

Tratamiento y pronóstico: quirurgico.

HEMANGIOENDOTELIOMA.

Neoplasia de bajo grado de malignidad, de origen mesenquimatoso, naturaleza angiomatosa, derivado de célula endotelial.

Características clínicas: Se presenta en labios, paladar, en cías, zona central de los maxilares. Se manifiesta como una lesión plana, levemente elevada, de tamaño variable, de color rojo azulado o rojo oscuro, puede atacar hueso y destruirlo.

Características histológicas: Se presenta como una masa de células endoteliales, en donde la célula es grande, pólidrica y aplanada, las figuras mitóticas aparecen en algunos casos.

Tratamiento y pronóstico: Cirugía, radiación. Debe ser eliminado completamente de lo contrario presenta recidiva. Da metástasis, que puede llevar al paciente a la muerte.

HEMANGIOFERICETOMA.

Neoplasia vascular caracterizada por la proliferación de capilares rodeados de haces celulares redondos y fusiformes.

Características clínicas: Se observa en la cavidad bucal, las lesiones son firmes aparentemente bien circunscritas y con frecuencia nodulares, con neurojamiento indicado por su naturaleza vascular.

Características histológicas: Presenta una proliferación profusa de capilares ocultos, en donde cada vaso está rodeado de una vaina de tejido conectivo, en los cuales se encuentran masas de células tumorales.

Tratamiento y pronóstico: Quirúrgico radical, de lo contrario se produce recidiva.

SARCOMA HEMORRAGICO IDEOPATICO MULTIPLE DE KAPOSI.

Sarcoma de Kaposi, angiorreticuloendoteloma. De etiología desconocida, de naturaleza neoplásica.

Características clínicas: Se observa a cualquier edad, como nódulos rojos de diferente tamaño, resultando muy sensibles y dolorosos.

Características histológicas: Se compone de múltiples vasos sanguíneos pequeños con aspecto de capilares que pueden contener sangre o no. El infiltrado celular inflamatorio es común en el sitio de la lesión.

Tratamiento y pronóstico: Radiación, quirúrgico es difícil, se obtienen buenos resultados.

SARCOMA DE EWING.

Mieloma endotelial, sarcoma de células redondas. Neoplasia maligna con lesión ósea destructiva primaria, el origen de la célula se creía que era del endotelio medular o de las células indiferenciadas del sistema reticuloendotelial, pero no se ha confirmado.

Características clínicas: Presenta dolor intermitente con tumefacción del hueso afectado, afecta a los maxilares observándose parálisis facial o labial. La tumefacción es de crecimiento rápido y la masa intrabucal llega a ulcerarse.

Características histológicas: Se compone de capas sólidas o masas pequeñas de células redondas con muy poco estroma, puede haber tejido conectivo. Radiológicamente, se observa radiolucidez irregular y difusa, además de la formación de capas de hueso subperióstico neoformado.

Tratamiento y pronóstico: Radiación, quirúrgica, o la combinación de ambas. De pronóstico malo ya que presenta metástasis en los ganglios regionales, alcanzando una supervivencia de 5 años.

CONDROSARCOMA.

Se presenta a cualquier edad, es la contraparte del condroma.

Características clínicas: Presenta lesiones expansivas e indoloras, la mucosa suele estar intacta, el tumor puede atacar a los dos maxilares como una lesión primaria del reborde alveolar, o en seno maxilar, hay resorción y exfoliación de los dientes, por lo general son invasoras y destructoras.

Características histológicas: Se compone de cartílago hialino, también puede presentar osificación, células reticulares cartilaginosas, que pueden variar de tamaño y son binucleadas. Radiológicamente, la lesión suele ser de larga duración y producir un gran destrucción ósea, se observa una zona radiopaca debido a la calcificación del cartílago neoplásico.

Tratamiento y pronóstico: Cirugía con excisión amplia, el pronóstico es fatal.

OSTEOSARCOMA.

Su origen se cree son las células de tejido óseo, se compone de células de tejido óseo en diferentes fases de evolución.

Características clínicas: Se presenta en los maxilares con hinchazón de la zona afectada, deformación facial, dolor seguido de parestesia, aflojamiento de los dientes, dolor de dientes en general y hemorragia.

Características histológicas: Presenta proliferación de osteoblastos atípicos, existiendo variantes en la cantidad de la proliferación de fibroblastos anaplásicos. Radiológicamente se observa en la forma esclerosante, la formación de hueso excesivo, en algunos casos se ven espículas o travéculas irregulares de hueso nuevo que se irradia hacia la periferia de la lesión; en la forma osteolítica, presenta una zona radiolúcida irregular con expansión y destrucción de tablas corticales, lo más importante es el hallazgo de un ensanchamiento simétrico del ligamento parodontal en uno o más dientes, en una radiografía apical esto se observa antes de cualquier manifestación.

Tratamiento y pronóstico: Radical, cirugía, con irradiación no todos los resultados son buenos, su pronóstico depende de la duración, extensión y de un diagnóstico precoz.

LINFOMA MALIGNO.

Se cree se origina de las células básicas del tejido linfoide, linfocitos y células reticulares en cualquiera de sus fases evolutivas, presentando varios grados de malignidad. Se define como un proceso de proliferación neoplásica de la porción linfopoyética del sistema reticuloendotelial, que comprende células de la serie linfocítica o de la histiocítica en grados variables de diferenciación, y que se producen en una población esencialmente homogénea con un tipo celular único.

Características clínicas: Se presenta a cualquier edad, se inicia en forma insidiosa, con un agrandamiento indoloro de los nódulos linfáticos superficiales, permaneciendo haci por tiempo ilimitado, puede atacar los ganglios linfáticos submaxilares y cervicales.

Características histológicas: Presenta células tumorales del tejido linfoide con grados de diferenciación variables.

Tratamiento y pronóstico; Es difícil por la zona en donde se localiza, además presenta metástasis.

SARCOMA RETICULOCELULAR.

Constituye un tipo mal definido de linfoma. Es una neoplasia de células reticulares idénticas a los histiocitos y a los macrófagos mononucleados errantes.

Características clínicas: Suele ser rara en los tejidos blandos intrabucales, se manifiesta en zonas ulceradas del paladar, mucosa vestibular y encía.

Características histológicas: Es variable según el grado de diferenciación de las células neoplásicas, algunos tumores están compuestos de células mayores que los linfocitos, que presentan fibras de reticulina y prolongaciones citoplasmáticas.

Tratamiento y pronóstico: Difícil, suele ser sensible a los R x, lamentablemente si bien al principio responde a esta terapéutica, tiene tendencia a la recidiva y a la diseminación amplia ulterior, dando resultados fatales.

SARCOMA RETICULOCELULAR OSEO PRIMARIO.

Este linfoma óseo afecta a los tejidos blandos a mediana edad, los signos y síntomas están ausentes.

Características clínicas : Es más frecuente en mandíbula, en la mucosa bucal que cubre al hueso afectado raramente esta ulcerada, aunque llegan a presentarse pequeñas alteraciones de la textura o del color, y a veces presenta una inflamación difusa, los dientes suelen aflojarse mucho debido a la destrucción del hueso. Cuando la neoplásia ataca al maxilar, puede haber expansión ósea.

Características histológicas: La célula primaria de esta neoplásia ósea es igual a la del tejido blando, y el diagnóstico depende de la biopsia. Los tejidos bucales tienen infiltrado celular inflamatorio.

Radiologicamente, su aspecto es el de una neoplásia maligna osteolítica invasora, se ve una zona radiolucida en el hueso alveolar, que revela destrucción ósea en el soporte de el hueso.

Tratamiento y pronóstico: Excisión quirúrgica radical o radiación. La amputación o la resección amplia no se justifica, en cada paciente el pronóstico debe ser reservado.

LINFOSARCOMA.

Es una forma común de linfoma maligno que se origina en los ganglios linfáticos o en cualquier cúmulo linfoide que se caracterize por la proliferación neoplásica de linfocitos y -- sus precursores.

Características Clínicas. Resulta difícil determinar si las lesiones son primariamente ganglionares o simplemente manifestaciones de la dispersión difusa de la enfermedad. Como los acumulos linfoides pequeños son comunes en muchos sitios de la lesión en la cavidad bucal, las zonas más afectadas son; paladar, encía, -- reborde alveolar, mucosa vestibular, mandíbula, piso de la boca y lengua. Se manifiesta con la hinchazón, crece con rapidez, pero puede no ulcerarse, la presencia del dolor es variable. Los dientes se aflojan cuando el maxilar es atacada.

Características Histológicas. Al microscopio, los ganglios linfáticos presentan típicamente la destrucción completa de toda la arcada normal, ofreciendo una imagen difusa de células pequeñas con poco citoplasma semejantes a linfocitos, la actividad mitótica es destacada encontrándose algunas fibras de reticulina.

Tratamiento y Pronóstico. Es sumamente sensible a la radiación y es frecuente que los ganglios linfáticos curen a poco de -- iniciado el tratamiento. La remisión es solo temporal y en casi -- todos los casos se presenta recidiva, no dejando de ser fatal

LINFOMA AFRICANO DE LOS MAXILARES.

Tumor de Burkitt. Es maligno observado con suma frecuencia en los maxilares, hay pruebas de que la etiología de esta enfermedad se vinculariza con el virus Epstein-Barr semejante al del herpes simple, la enfermedad se presenta en niños, comenzando con una masa tumoral de los maxilares, de proliferación rápida destruyendo hueso, y afloja los dientes, por lo general se extiende hasta los senos maxilares.

Características Histológicas. El tumor consiste en una proliferación uniforme de células linforreticulares monomórgicas, indiferenciadas que suelen presentar abundante actividad mitótica. Son macrófagos con abundante citoplasma que contiene restos celulares distribuidos en el tumor.

MIELOMA MULTIPLE.

Mieloma de plasmocitos; Plasmocitoma. Es una neoplasia ósea que se origina de células de la médula ósea, con notable similitud con los plasmocitos componentes comunes de infiltrado inflamatorio. Clínicamente en los casos de los maxilares se observa que la rama ascendente es la más afectada, el ángulo mandibular y la región molar. Corresponden a la zona hematópoyética activa, además determinan tumefacción expansión del maxilar, insensibilidad y movilidad de los dientes.

Características Histológicas. Se compone de células muy apretadas que se asemejan a plasmocitos; son células redondas u ovals con núcleos excentricos. Radiológicamente se observan zonas radiolúcidas, nitidas como si fueran hechas con sacabocado en diversos huesos, así mismo puede haber lesiones difusas destructivas.

Tratamiento y Pronóstico. Es puramente paliativo ya que irremediablemente termina con la muerte al cabo de dos o tres años, la irradiación con Rx sólo alarga la vida y evita el dolor del paciente.

MIELOMA SOLITARIO DE PLASMOCITOS.

Plasmocitoma. Se presenta con dolor, inchazón en ambos maxilares, por infecciones bucales. Radiológicamente se presentan dos tipos de lesiones; una es lesión intramedular puramente destructiva, sugerente de carcinoma, y la otra es expansiva sugerente de un tumor de células gigantes.

Características Histológicas. Presentan un cuadro diversificado, tiene lesiones bien diferenciadas. El tratamiento y pronóstico es indicada la cirugía, la irradiación con Rx o la combinación de los dos, obteniéndose un resultado excelente.

TUMORES BENIGNOS DE ORIGEN MUSCULAR

LEIMIOMA.

Tumor benigno derivado del músculo liso que se encuentra en diversas zonas anatómicas, en la cavidad bucal es muy raro.

Características clínicas: Se localiza en la parte posterior de la lengua, paladar, carrillos, piso de la boca, encía y labios. Es indoloro, de crecimiento lento, superficial y con frecuencia pedunculado. Puede presentarse con dolor de garganta o tumor en la garganta, no se ulcera.

Características histológicas: Se presentan haces entrelazados de fibras musculares lisas, con cantidades diversas de tejido conectivo.

Tratamiento y pronóstico: Excisión quirúrgica, no tiende a residivar.

RABDOMIOMA.

Tumor benigno originado en el músculo estriado que abarca las zonas de la lengua y piso de la boca.

Características clínicas: Es una masa tumoral indolora, bien circunscrita, en el caso de la lengua es de origen congénito.

Características histológicas: Se compone de células redondas y grandes con citoplasma eosinófilo, granular y estriaciones cruzadas y regulares, éste citoplasma es rico en glucógeno y glucoproteínas.

Tratamiento y pronóstico: Cirugía, no presenta recidivas.

MIOBLASTOMA DE CELULAS GRANULARES.

Mioma mioblastico, tumor de células granulares, schwannoma de células granulares. Su origen es el tejido muscular, su sitio de mayor frecuencia es el piso de la boca y la lengua.

Características clínicas: Las lesiones de la lengua suelen ser nódulos únicos aunque puede haber una elevación del tejido, no se ulcera y el revestimiento es normal o presenta hiperqueratosis clínicamente.

Características histológicas: Se compone de bandas y fascículos de células grandes con citoplasma eosinófilo extremadamente granular, éstos pueden ser gruesos y finos por la superficie de la lesión. La lesión está cubierta de una capa de epitelio escamoso estratificado con una notable hiperplasia pseudomatosa.

Tratamiento y pronóstico: Excisión quirúrgica, no presenta recidivas.

EPULIS CONGENITO DEL RECIEN NACIDO.

Se cree que son malformaciones blastomodulares y debería ser considerado como un tipo de amartoma embrionario y no como una neoplasia verdadera, debido a la presencia en algunos sectores de estos tumores de restos epiteliales

Características clínicas: Presenta una lesión pedunculada en la zona de maxilares y encía sobre incisivos, puede variar de tamaño.

Características histológicas: Se compone de capas de grandes células compactas con citoplasma eosinófilo finamente agranulado, no presenta mitosis, presenta abundante capilaridad.

Tratamiento y pronóstico: Extirpación quirúrgica, pronóstico es que no presenta recidiva.

TUMORES MALIGNOS DE ORIGEN MUSCULAR.

LEIOMIOSARCOMA.

Tumor maligno que se origina en el músculo lizo - es muy raro en la cavidad bucal, aparece como una hinchazón dolorosa.

Características Histológicas. La cantidad de mitosis es variable, los rasgos de malignidad más obvios son el pleomorfismo nuclear hiperromatismo y formas celulares extrañas.

Tratamiento y Pronóstico. Inseguros.

RAEDIOFARCOMA.

Tumor maligno del músculo estriado, relativamente raro en la cavidad bucal.

Características Clínicas. Se localiza en el paladar blando,-

carrillos, pliegue labial superior e inferior, y en el sector lateral de la lengua.

Características Histológicas. Se compone de células fusiformes y de núcleos ovales alargados con cromatina compacta.

Tratamiento y Pronóstico. Extirpación quirúrgica radical amplia e irradiación.

SARCOMA ALVEOLAR DE PARTES BLANDAS.

Mioblastoma Maligno de Células Granulares. Tumor de histogénesis incierta descubierto por Christopherson y colaboradores.

Características Clínicas. Se presentan de los 20 a los 30 -- años, con gran preferencia al musculo de las extremidades, y en la boca en la lengua.

Características Histológicas. Está compuesto de células grandes con citoplasma granular que no es tan eosinófilo, teniendo un patron pseudoalveolar y organoide uniforme. Se observó que era una reacción del ácido peryódico de Schiff.

Tratamiento y Pronóstico. Extirpación quirúrgica radical. Su pronóstico es desfavorable ya que presente recidiva y muerte del paciente.

TUMORES BENIGNOS DE ORIGEN NERVIOSO.

NEOFIBROMA .

Neurofibromatosis, enfermedad cutánea de Von Recklinghausen; molusco Fibroso. Tumor de Origen Nervioso que deriva de las células de la vaina de Schwann, con neuritas entrelazadas. Ataca la mucosa bucal.

Características Clínicas. Las lesiones son de dos tipos; en la primera hay abundantes nódulos sesiles o pediculados elevados y superficie liza; la otra forma es de lesiones mas profundas y difusas abundantes, su importancia radica en que sufre transformación maligna en forma sucesiva en una o más lesiones. Intrabucalmente se manifiesta con nódulos circunscritos no ulcerados del mismo color que la mucosa normal de paladar y lengua.

Características Histológicas. Se presenta una proliferación -

de células de Schwann entrelazadas con neuritas dispuestas en -- forma irregular, como fibrillas conectivas delicadas y entretejidas; radiográficamente presentan un agrandamiento fusiforme de -- conducto dentario inferior, parestesia y dolor.

Tratamiento y Pronóstico. Quirúrgico, la irradiación no tiene valor. Su pronóstico es muy malo ya que presenta metastásis y - recidiva regenerativa.

NEUROLEMOMA.

Neurilemoma fibroblastoma pleural, Schwannoma, neurinoma y lemoma. Es un tumor de crecimiento lento que se presenta a cualquier edad, se origina en el tejido nervioso y suele ser indoloro.

Características Clínicas. Se manifiesta en la lengua, paladar piso de la boca, mucosa vestibular, encía, seno maxilar, glándulas salivales, mandíbulas y tejidos blandos. Suele ser un nódulo único circunscrito de tamaño variable, presenta destrucción de hueso con expansión de las tablas corticales, puede presentar dolor y - parestesia.

Características Histológicas. Se compone de dos tipos de tejidos: El tejido A, se compone de células con núcleos alargados o fusiformes; El tejido tipo B es una disposición desordenada de -- células y fibras, se observan estructuras hialinas.

Tratamiento y Pronóstico. Quirúrgico, puede haber recidivas.

TUMOR NEUROETODERMICO MELANOTICO DEL LACTANTE.

Ameloblastoma pigmentado, Melanoameloblastoma, Emeloblastoma Melanotico, Tumor del Blastema Retinal y Probonoma Melanotico. Con respecto a su origen se sugieren 3 teorías: 1) Que es de origen odontogeno; 2) Que es de origen del desarrollo neuroetodermico sensorial; 3) Que se origina en la cresta neural.

Características Clínicas. Se dá en infantes de 6 meses, ataca los maxilares superiores, paladar, Su crecimiento es rápido, no se ulcera y se pigmenta intensamente dando la apariencia radiográfica de una neoplásia maligna invasora.

Características Invasoras. Es una masa tumoral no encapsulada e infiltrativa de células dispuestas en los espacios alveolares tapizados de células cuboides.

Tratamiento y Pronóstico. Quirúrgico, puede presentar recidiva.

TUMORES MALIGNOS DE ORIGEN NERVIOSO.

SCHWANNOMA MALIGNO.

Sarcoma neurogeno, Neurilemoma Maligno y Neurofibrosarcoma. Todas las lesiones malignas que se originan en el tejido nervioso son sumamente delicadas.

Características Clínicas. Se observa en los tejidos blandos de la boca como: Labios, encía, paladar, mucosa vestibular, mandíbula o en el nervio dentario inferior. No presenta molestias y aparece como una masa irregular, en algunos casos puede haber dolor o parestesia

Características Histológicas. La existencia de una empalizada, así como las células fusiformes hinchadas y ordenadas en haces o cordones, en núcleo o en tándem ayuda a diagnosticar la lesión. Se origina en tramos nerviosos presentando todos los grados de malignidad morfológica, desde tumores relativamente acelulares hasta altamente celulares, con actividad mitótica caprichosa. Radiológicamente se presenta como una zona radiolúcida difusa con aspecto de neoplásia difusa infiltrativa maligna o de radiolúcides lisa.

Tratamiento y Pronóstico. Cirugía e irradiación. Su pronóstico varía según la colocación del tumor, su grado de diferenciación depende de su duración. Tiende a la recidiva aumentando el grado de malignidad aumenta.

TUMORES METASTASICOS DE LOS MAXILARES.

Las neoplásias malignas de los maxilares por metástasis no forman un grupo grande de lesiones, sin embargo son de gran importancia porque su aparición puede ser la primera indicación de un proceso maligno en un sitio -- alejado. Además un tumor de los maxilares puede ser la primera -- manifestación de diseminación de un tumor conocido en su localización primaria.

Características Clínicas. Las lesiones metastásicas mandibulares pueden ser asintomáticas pero a veces tienen molestias de dolor seguido en muchos casos por parétesis o enestesia del labio o menton, a causa de la presión ejercida sobre el nervio maxilar. Puede haber aflojamiento de los dientes, afectando en mayor medida a la mandíbula en la zona de terceros molares, seguramente

porque es rico en tejido hematopoyético. Radiologicamente presenta zonas radiolúcidas o radiopacas que pueden estar bien delimitadas, puede observarse pérdida de hueso y fracturas patológicas.

Tratamiento y Pronóstico. Se logra a través de radiación y la administración de hormonas sexuales, administración de antagonistas al ácido fólico o mostaza nitrogenada y muy recientemente la hipofisectomía. Su pronóstico es grave ya que su diagnóstico generalmente es tardío.

TUMORES ECTODERMICOS DE ORIGEN DENTAL.

ADAMANTOMA.

Gota del esmalte, Perla adamantina. No es una neoplasia verdadera y se clasifica como tumor por el hecho de que constituye una pequeña masa focal de excedente de esmalte en la superficie del diente.

Características Clínicas. Se puede localizar en la bifurcación o trifurcación de las raíces dentales o en la superficie radicular de ellas cerca de la unión amelocementaria, se presenta como un globo de esmalte adherido en el que nace un pequeño grupo de ameloblastomas, este esmalte contiene un pequeño grupo de dentina y un delgado cordón pulpar.

Características Histológicas. Se observa como perlas adamantinas, radiológicamente puede ser confundido con cálculos.

Tratamiento y Pronóstico. Ninguno.

AMELOBLASTOMA.

Adamantinoma, Adamantoblastoma, quiste multilocular. Es una neoplasia verdadera del tejido del órgano del esmalte, que no se diferencia al momento de formar el esmalte, es un tumor unicentrico, no funcional, de crecimiento intermitente, anatómicamente benigno y clínicamente persistente. Se observaron semejanzas entre el aparato odontogénico y el ameloblastoma, sugiriendo que la neoplasia deriva de una parte de aquel o de células potencialmente capaces de formar tejido dental.

Características Clínicas. El ameloblastoma típico comienza en forma insidiosa como lesión central del hueso al cual destruye lentamente, no es doloroso a menos que se presente una infección secundaria, no hay proliferación de tejido fungoso ni ulcerativo, asegurando que esta neoplasia es precedida de una extracción dental, cistectomía y otro traumatismo. Resulta difícil dar con el --

origen de la meloblastoma en el epitelio superficial de los maxilares, lo cual no descarta la idea de que prolifera hacia la periferia hasta alcanzar el epitelio superficial y unirse con él.- Se observó que a veces el ameloblastoma está fuera del hueso totalmente.

Radiológicamente se observa una lesión de aspecto quístico multilocular de maxilares y una zona radiolúcida en la periferia de la lesión, en las lesiones avanzadas se produce expansión de los maxilares.

Características Histológicas. Se asemeja al órgano del esmalte, como el cuadro histológico del ameloblastoma varía mucho, se describen diferentes cuadros que son: a). Ameloblastoma foliular, presenta muchas fibras tumorales circunscritas. b). Ameloblastoma Plexiforme, presenta células tumorales de aspecto de masas irregulares. c). Ameloblastoma Vasocelular, se compone de células tumorales epiteliales primitivas y menos cilíndricas. d). Ameloblastoma acantomatoso, son células que ocupan el retículo estrellado y sufren metaplasia escamosa. e). Ameloblastoma de células granulares, presenta transformación del citoplasma de las células tumorales epiteliales.

Tratamiento y Pronóstico. La eliminación completa de la neoplasia puede ser por medio quirúrgico radical, cureteando, cauterizando en forma química o eléctrica o bien por medio de terapéutica con radiaciones, o la combinación de ambas. Su pronóstico es favorable ya que el problema es local.

HAMARTOMA EPITELIAL GINGIVAL ODONTOGENO.

Es una lesión nodular en la encía o reborde alveolar, se cree que es una proliferación anómala de restos de la lámina dental y tejido conectivo fibroso.

Características Histológicas. Se compone de islas y coronas de epitelio odontogeno embrionario, el epitelio odontogeno de la lesión es benigno y no recidiva despues de la excisión.

TUMOR ODONTOGENO APITELIAL CALCIFICANTE.

Tumor de Pindborg. Es un tumor que ataca a pacientes de edad mediana.

Características Clínicas. Se presenta en la mandibula en zonas centrales del hueso, puede ser tambien extraoseo o en tejidos blandos como; encía, no hay sintomas, sólo son concientes de una hinchazon indolora. Radiologicamente se observa una zona radiolúcida difusa o circunscrita, en otros casos puede presentarse como zonas radiolúcididad y radiópacas con pequeñas trabeculas óseas irregulares.

Características Histológicas. Se compone de células epitelia-

les poliédricas, apretadas en grandes capas o a veces islas celulares dispersas. Además presentan las células tumorales un rebord celular bien definido con citoplasma eosinófilo, granular, con núcleos pleomórficos, además la característica de estos tumores es la presencia de sustancia amiloide.

Tratamiento y Pronóstico. Como no se manifiesta durante mucho tiempo se debe hacer lo mismo que en el ameloblastoma

TUMOR ADENOMATOIDE ODONTOGENO. Adenomeloblastoma, tumor adenomatoide Ameloblastico. Es un tipo histológicamente raro de tumor que se caracteriza por la formación de estructuras ductiformes -- originadas en el componente epitelial de la neoplasia.

Características Clínicas. Lo podemos observar en ambos maxilares en la parte anterior por la zona de caninos, tiene relación con los dientes retenidos, producen inchazón obvia y es asintomático. Radiológicamente, es una lesión destructiva de los maxilares que puede ser o no circunscrita, se extiende apicalmente mas allá de la unión amelocementaria, nos dá imagenes radiolúcidas uniloculares, pero pueden contener focos radiópacos y borrosos o densos, es frecuente la separación de las raices o el desplazamiento de los dientes adyacentes.

Características Histológicas. Se compone de células epiteliales con estroma escaso de tejido conectivo, son poliédricas o fusiformes ordenadas en forma ductiforme o adenomatoide, se observan focos de calcificación distribuidos en el tumor.

Tratamiento y Pronóstico. Su tratamiento es a base de escisión quirúrgica conservadora, pronostico favorable ya que nunca ha registrado recidiva.

CARCINOMA EPIDERMOIDE INTRAALVEOLAR PRIMARIO. Es posible encontrarlo dentro de los maxilares en una variedad de situaciones, pudiendo invadir tejidos blandos suprayacentes por transformación maligna del revestimiento epitelial, los tumores en el seno maxilar se originan de restos epiteliales odontogenos como los de Malassez, o del epitelio enclavado en las líneas de difusión de protuberancias embrionarias, la mayor parte de las lesiones tienen origen dental.

Características Clínicas. Se observan en la mandibula sintomas de inchazón con movilidad dentaria antes de la ulceración. - Radiológicamente tenemos una zona radiolúcida difusa.

Características histológicas: Presenta un patrón alveolar o plexiforme en donde las células de la masa tumoral se disponen en empalizada, por lo general el tumor suele ser de tipo vasocélular aunque puede haber células espinosas, las células tumorales presentan pleomorfismo e hiper cromatismo del núcleo, su actividad mitótica varía de un caso a otro.

Tratamiento y pronóstico: Quirúrgico por resección, su pronóstico es desfavorable, presenta metastasis a nivel de los ganglios linfáticos regionales con sobrevida de 5 años.

TUMORES MESODERMICOS DE ORIGEN DENTAL.

FIBROMA ODONTOGENO CENTRAL.

Tumor central del maxilar, esta neoplasia es de las pocas lesiones menos difundidas. Se cree se origina en uno de los componentes mesodérmicos del diente o del germen dentario y por lo tanto, podría derivar del ligamento parodontal, papila dental o del folículo dental; debido a su origen el fibroma odontogeno está en estrecha cercanía con el diente.

Características clínicas: Se observa con mayor frecuencia en la mandíbula, es asintomático presentándose una hinchazón del maxilar. Radiológicamente se observan zonas radiolúcidas expansivas y multiloculares, similar a la del ameloblastoma.

Características histológicas: Se compone de una masa voluminosa de fibrillas colágenas delicadas, intercaladas con cantidades grandes de fibroblastos jóvenes.

Tratamiento y pronóstico: Quirúrgico, y no tiende a recurrir.

FIBROSARCOMA ODONTOGENO.

Este tumor es la contraparte maligna del fibroma, se origina en los mismos tejidos mesenquimatosos que el fibroma central, pero actúa con mayor agresividad, es una lesión destructiva que produce una proliferación carnosa y abultada.

Características histológicas: El elemento celular puede ser o no más prominente que el fibrilar, las células pueden presentar considerable actividad mitótica. Se asemejan a fibroblastos inmaduros y se ven como células alargadas.

Tratamiento y Pronóstico. Irradiación o cirugía radical con-
resección del maxilar. Su pronóstico es malo.

FIBROMA ODONTOGENO.

Fibroma cementante periferico, fibroma osifi-
cante periferico, Fibroma periférico con calcificación. Se pre-
senta en la encía y puede producir muchos tipos de proliferaciones
focales como: granulomas periféricos de células gigantes, granulo-
ma piógeno, fibroma simple.

Características Clínicas. Se puede presentar a cualquier ---
edad en zonas de maxilares por delante de los molares, es una ma-
sa focal de tejido bien demarcado en la encía, con base pedícula-
da, con el mismo color que la mucosa normal o levemente enrojeci-
da y puede estar ulcerada.

Radiológicamente no hay lesión visible del hueso subyacente,
sin embargo, en raras ocasiones aparece una lesión superficial --
del hueso.

Características Histológicas. La superficie de la lesión pre-
senta una capa de epitelio escamoso estratificado intacto y ulce-
rado, el grueso de la lesion es una masa celular de tejido conec-
tivo con grandes fibroplastos hinchados entremezclados con el es-
troma fibrilar.

Tratamiento y Pronóstico. Tratamiento quirúrgico, Pronóstico
recidivan con frecuencia.

MIXOMA ODONTOGENO.

Fibromixoma o Mixofibroma Odontogeno. Es un tu-
mor de los maxilares que se origina en la porción mesenquimatosa-
del germen dental, sea en la pápila dental folicular, o ligamento
parodontal, se presenta entre los 20 a 30 años.

Características Clínicas. Clínicamente tiene un aspecto motea-
do o de panal de abeja en el hueso, una zona radiolúcida destruc-
tiva expansiva, a veces tiene estructura multilocular, con despla-
mamiento de los dientes.

Características Histológicas. Se compone de células fusiforme
estrelladas, dispuestas en forma laxa con prolongaciones fibrila-
res que tienden a estrangularse, el tejido laxo no es muy celular,
la substancia intercelular es mucoide. Este tumor está intercalado
con una gran cantidad de minúsculos capilares y algunas bandas de
colágenas.

Tratamiento y Pronóstico. Su tratamiento, Excisión quirúrgica, seguida de la cauterización, en lesiones extensas requieren la resección para erradicar la lesión, presenta invasión local insidiosa, su pronóstico es bueno, pero el índice de recidiva es elevado.

DISPLASIA CEMENTARIA PERIAPICAL.

Cementoma: Osteofibroma Osteofibrosis Periapical, Fibroma Cementante, Fibrosteoma Localizado, -- Cementoblastoma, Displasia Fibrosa Periapical. Se considera como una entidad definida, que se presenta a cualquier edad.

Características Clínicas. Lo encontramos en ambos maxilares, es asintomático hasta que se produce la hinchazón notable y una leve deformación, el desplazamiento de los dientes es un rasgo -- clínico incipiente, su crecimiento es relativamente lento. Radiológicamente es un cuadro muy variable según su fase evolutiva, -- pero siempre esta circunscrita y demarcada del hueso circundante, cuando se inicia presenta una zona radiolúcida sin evidencia de radiopacidad interna. Cuando el tumor madura hay una creciente calcificación, hasta llegar a una zona muy opaca.

Características Histológicas. Se observan muchas fibras de colágenas delicadas y entrelazadas con grandes cantidades de fibroblastos o cementoblastos activos y proliferantes, observándose figuras mitóticas en pequeñas cantidades, es raro que haya pleomorfismo celular notable, además de focos muy pequeños de masas basófilas en tejidos semejantes al cemento.

Tratamiento y Pronóstico. Extirpación quirúrgica radical, -- dependiente de esto, puede o no haber recidiva.

CEMENTOBLASTOMA BENIGNO.

Cementoma verdadero. Neoplasia verdadera de cementoblastos funcionales que forman una masa de cemento o tejido semejante en la raíz dental.

Características Clínicas. Se origina antes de los 20 años, -- suele ser una lesión solitaria que ataca molares y premolares inferiores en especial, crece lentamente y puede causar la expansión de las tablas corticales y es asintomático. Radiológicamente la -- masa tumoral está unida a la raíz dental apareciendo como una zona radiópaca rodeada a menudo por una delgada línea radiolúcida -- uniforme.

Características Histológicas. Se compone de capas semejantes

al cemento celular que se deposita en estructuras globulares, a la manera de cementículos gigantes, ésta masa calcificada está unida a la raíz dental, en la periferia del tumor suele presentar una -- capa celular de tejido blando que parece una cápsula.

Tratamiento y Pronóstico. Por la tendencia a expandir los -- maxilares, se cree que la extracción está justificada pese a que la pulpa es vital. Los resultados son favorables para el paciente, ya que puede sanar.

DENTINOMA.

Es un tumor odontógeno muy raro, integrado por tejido -- conectivo inmaduro, epitelio odontogeno y dentina irregular o displásica.

Características Clínicas. Se presentan en mandíbula en la -- zona de molares asociado con un diente retenido, se presenta hinchazón durante un tiempo variable, dolor, perforación de la mucosa y la consiguiente infección. La mayor parte de los dentinomas se originan en zonas óseas centrales, en la periferia y en la encía. Radiologicamente hay una zona radiolúcida en el hueso, que -- contiene una gran masa solitaria ópaca o radiópaca irregular.

Características Histológicas. Se compone de una masa de dentina irregular, en donde el tejido conectivo suele parecerse a la papila dental, pero el grado de celularidad varía. Puede ser considerado un tumor de origen mesenquimatoso puesto que el tejido -- proliferativo o neoplásico es de origen mesodérmico.

Tratamiento y Pronóstico. Excisión quirúrgica con un cureteado minucioso de la zona, el pronóstico es bueno en el sentido de que no metastatiza, pero llega haber recidiva y destrucción del -- hueso.

TUMORES MIXTOS DE ORIGEN DENTAL.

FIEROMA AMELOBLASTICO.

Tumor odontogeno mixto blando, Odontoma -- mixto blando, Fibroadamantoblastoma. Es una neoplasia de origen dental que se caracteriza por la proliferación simultánea tanto de tejido epitelial, como mesenquimatoso sin formación de esmalte o dentina, se puede considerar como un tumor mixto verdadero.

Características Clínicas. Se localiza en zona de molares inferiores, crece lentamente y no se infiltra en las trabeculas óseas, y se expande gradualmente. Radiologicamente observamos una zona radiolúcida unilocular o a veces multilocular, de límites más bien lisos en donde puede o no haber abultamiento evidente del hueso.

Características Histológicas. La porción ectodérmica consiste en islas dispersas formadas por células epiteliales de varias formas, las células suelen ser cuboides o cilíndricas y tienen semejanza con el epitelio odontológico primitivo. El componente mesenquimatoso está compuesto de tejido conectivo primitivo con fibrillas entrelazadas conectadas con células conectivas parecidas a la papila dental, puede haber escases de vasos sanguíneos y producir hialinización, a veces se asemeja a la dentina displásica.

Tratamiento y Pronóstico. Procedimiento conservador, por medio de técnica quirúrgica, su pronóstico es bueno, no hay recidiva.

FIBROSARCOMA AMELOBLASTICO.

Sarcoma Ameloblastico. Es la contraparte maligna del fibroma meloblástico del cual se ha tornado en maligno el elemento mesenquimatoso.

Características Clínicas. Se presenta entre los 10 y 30 años, la lesión se presenta en la mandíbula, el tumor es doloroso, por lo general crece rápido y produce destrucción ósea, con aflojamiento de los dientes, ulceraciones y hemorragias de la mucosa que lo cubre. Radiologicamente se observan zonas de destrucción ósea con márgenes irregulares y mal definidos, puede haber expansión ósea y alargamiento de la tabla ósea atacando el maxilar.

Características Histológicas. Presenta aumento notable de la celularidad, los fibroblastos son malignos y pleomórficos con núcleos hipercromáticos y abundantes con figuras mitóticas atípicas.

Pronóstico y tratamiento. Tratamiento, resección radical, pudiéndose prevenir la recidiva; Pronóstico, relativamente malo.

HEMANGIOMA AMELOBLASTICO.

Tumor mixto, compuesto de hemangioma y ameloblastoma, constituye un tumor de tipo antagónico en el cual dos neoplasias separadas proliferan en la misma zona entremesclándose los tumores. Se dice que falta la neoformación de vasos sanguíneos, y por lo tanto solo presenta un fenómeno degenerativo.

ODONTOMA.

Se refiere a cualquier tumor de origen dental, es una proliferación en la cual las células apiteliales y mesenguimentosas presentan diferenciación completa, como resultado de lo cual los odontoblastos y ameloblastos suelen ser depositados de manera anormal, ya que la organización de las células odontógenas no alcanzan un estado normal de morfodiferenciación. Su etiología es desconocida pero se piensa que el traumatismo o la infección local puede conducir al desarrollo de ésta lesión, no hay localización exacta en la cavidad bucal, y no puede ser vinculado a dientes supernumerarios.

Características Clínicas. Se presenta en cualquier edad y suele conservar su tamaño característico, provocando la expansión del hueso. Radiologicamente suelen ser asintomáticos, localizándose entre las raíces de los dientes y se presenta como una masa irregular de material calcificado rodeado de una zona radiolúcida estrecha con una periferia exterior lisa.

Características Histológicas. Se presenta en el esmalte o matriz adamantina, dentina, tejido pulpar y cemento de aspecto normal, sí existe la similitud morfológica a dientes, las estructuras suelen ser unirradiculares.

Tratamiento y Pronóstico. Su tratamiento, extirpación quirúrgica amplia, y pronóstico, favorable ya que no se presenta recidiva.

ODONTOMA AMELOBLASTICO.

Odontoameloblastoma, Adamantodonioma, --- Odontoma blando y calcificado. Es una neoplásia odontogena que se caracteriza por la formación simultánea de un ameloblastoma y un odontoma compuesto, existe una peculiar proliferación de tejido del aparato odontógeno de manera irrestricta que incluye morfodiferenciación completa, así como oposición y calcificación.

Características Clínicas. Se presenta a cualquier edad, en el maxilar inferior. Es una lesión ósea de expansión lenta con apreciable deformación ósea; presenta dolor leve. Radiologicamente observamos la destrucción central del hueso con expansión de la lámina cortical, presenta notables masas radiópacas pequeñas y dentro de una masa radiópaca irregular de tejido calcificado.

Características Histológicas. Consiste en una distribución compleja de células epiteliales, cilíndricas, escamosas e indiferenciadas, así como ameloblastos, esmalte y matriz adamantina y un tejido semejante al reticular estrellado, también podemos hallar estructuras que parecen gérmenes dentales normales o atípicos con o sin presencia de tejido calcificado, hay pocas figuras mitóticas.

Tratamiento y Pronóstico. Su tratamiento, por medio del cureteado o la inucleación conservadora, su pronóstico presenta recidiva junto con la destrucción ósea, la cual es mas intensa despues del cureteado.

FIBRODONTOMA AMELOBLASTICOS.

Tumor odontógeno que consiste en un fibroma ameloblástico y un odontoma, la porción de la lesión se desarrolla dentro del fibroma ameloblástico con un proceso de maduración continuada.

Características Clínicas. Se observa en los maxilares, en zonas de molares, teniendo cierta vinculación con dientes retenidos. Radiologicamente presenta una lesión circunscrita radiolúcida, -- expansiva y que suele contener una masa radiópaca solitaria o múltiples opacidades abarcando una gran parte del cuerpo de la mandíbula que se extienden a la rama ascendente.

Características Histológicas. Se compone del típico tejido tumoral descrito para el fibroma ameloblástico; con prolongaciones y rosetas de células, epiteliales dentro de un tejido fibroso embrionario celular, hay maduración de tejido conectivo alrededor del cual se encuentran algunas islas epiteliales.

Tratamiento y Pronóstico. Su pronostico es conservador y no hay recidiva.

TERATOMA.

Teratoblastoma, Tumor Teratoide. Neoplasia compuesta de diferentes tipos de tejidos originarios de la zona en la cual se encuentra el tumor. No se origina en tejidos odontógenos pero se incluye en éste tipo por la presencia de dientes en la lesión.

Características Clínicas. Se origina en diversas zonas de cuerpo; como en ovarios, testiculos, mediastino interior, zona retroperitoneal, cabeza, cuello, región cocigea y se sabe que estan presentes desde el nacimiento, crecen lentamente y suelen ser lesiones quísticas.

Características Histológicas. Se compone de diversos tipos de tejidos predominando las cebaceas. Los dientes presentes son -- con frecuencia normales y se asemejan a premolares, encontrandose en el alveolo y presentando un ligamento parodontal típico.

TUMORES BENIGNOS DE LAS GLANDULAS SALIVALES.

ADENOMA PLEOMORFO.

Este tumor no es mixto en el verdadero sentido de ser teratomatoso o derivado de mas de un tejido primario, solo el elemento epitelial es neoplásico y los otros representan el --estróma metaplásico, se originan en el epitelio glandular, provocando una transformación gradual del epitelio glandular y un crecimiento anormal de dicho epitelio.

Características Clínicas. Se localiza en la parótida, en cualquier de las glándulas principales o accesorias, se presenta como un nódulo pequeño indoloro que no presenta fijación en los tejidos profundos, se palpan zonas de degeneración quística, no se ulcera, y lesiona al nervio facial.

Características Histológicas. Presenta algunas zonas celulares cuboides en estructuras tubulares o ductiformes que se asemejan al epitelio normal del conducto, además de coagulo eosinófilo, proliferación epitelial, material mixoide laxo, tejido conectivo hialino, y material mucoso.

Tratamiento y Pronóstico. Tratamiento, es la extirpación --quirúrgica o la enucleación del tumor, y excisión extracápsular --conservadora para las lesiones intrabucales, su pronóstico, los --Rx están contraindicados; presenta recidiva.

CISTADENOMA PAPILAR.

Tumor de Warthin, Adenolinfoma. Tumor de --glandulas salivales que se presenta en la parótida o en la glándula submaxilar; la afección a las glándulas salivales accesorias --intrabucales es rara. Se origina por la proliferación de tejido --glandular heterotópico de los ganglios linfáticos de la parótida y de la mucosa de la trompa de eustaquio.

Características Clínicas. Suele ser una lesión superficial --que se presenta por debajo de la cápsula parótida, alcanza de dos a cuatro cm. de diametro, no es doloroso y es firme a la palpación .

Características Histológicas. Presenta dos componentes: el --epitelio y tejido linfático. Es frecuente la presencia de un coagulo eosinófilo dentro de los espacios quísticos, el componente --linfoide es abundante siendo un elemento pasivo.

Tratamiento y pronóstico: Excisión quirúrgica pequeña y superficial, ya que esta bien encapsulado, su pronóstico es favorable ya que no presenta recidiva.

ADENOMA OXIFILIO.

Amocitoma, adenoma acidofilo. Lesión benigna que puede originarse de la glandula parótida.

Características clínicas: Se observa una masa circunscrita y encapsulada que puede ser nodular, que no provoca dolor.

Características histológicas: Presenta grandes células con citoplasma eosinofilo y membrana celular nítida que se dispersa en tiras o cordones estrechos, las lesiones bucales presentan un nódulo de aspecto tumoral compuesto de abundantes estructuras dilatadas.

Tratamiento y pronóstico: Extirpación quirúrgica, el pronóstico es favorable ya que no presenta malignidad ni recidiva.

ADENOMA CANALICULAR.

Lesión benigna que se presenta en las glandulas accesorias intrabucales.

Características clínicas: Se observa en el tejido de las glandulas accesorias intrabucales, labio superior, paladar, mucosa vestibular, como nodulos firmes bien circunscritos y de crecimiento lento.

Características histológicas: Se observan largos cordones de células epiteliales en doble hilera, así como cordones largos de células tumorales y espacios quísticos llenos de coágulos eosinofilos.

Tratamiento y pronóstico: Excisión quirúrgica, el pronóstico es favorable, no presenta recidiva.

LESION LINFOEPITELIAL BENIGNA.

Adenoma linfomatoide, adenolinfoma. En esta lesión las glandulas salivales presentan características inflamatorias y tumorales, es un tumor circunscrito.

Características clínicas: Es un agrandamiento unilateral o bilateral de la glandula parótida y submaxilar, que provoca un malestar local leve, xerostomía ocasional, fiebre, infección de vias respiratorias, infección bucal.

Características histológicas: Hay infiltración linfocitaria ordenada de los tejidos de las glándulas salivales, que destruyen o reemplazan los acinus de las células epiteliales que son restos de conductos glandulares.

Tratamiento y pronóstico: Quirúrgico y radiológico a la vez.

TUMORES MALIGNOS DE LAS GLANDULAS SALIVALES

ADENOMA PLEOMORFO MALIGNO.

Tumor maligno mixto. Parece ser que este tumor no es maligno desde su comienzo, pero es de crecimiento rápido.

Características clínicas: Es de gran tamaño, y de frecuente fijación a las estructuras subyacentes como la piel y mucosa que lo cubre. Es variable la presencia de observaciones superficiales el dolor es un síntoma característico.

Características histológicas: El patrón celular maligno de transformación sufre un cambio hacia carcinoma epidermoide o al adenocarcinoma, produciéndose la transformación de células fusiformes gigantes.

Tratamiento y pronóstico: Escencialmente quirúrgico, combinándose la cirugía con la radiación, Es de pronóstico desfavorable ya que presenta metástasis a distancia en pulmones, presentando residiva.

CARCINOMA QUISTICO ADENOIDE.

Cilindrroma, tumor mixto basoloideo. Las lesiones se producen en glándulas salivales accesorias intra bucales.

Características clínicas: Ataca parótida y submaxilares, accesorias del paladar y lengua. Se acompaña de dolor local temprano y parálisis del nervio facial, con ulceración superficial.

Características histológicas: Presenta pequeñas células uniformes muy teñidas que se parecen a células basales con estructuras ductiformes con material mucoso en el centro; su principal característica es que el tejido conectivo se hialiniza, La diseminación de células tumorales por los linfáticos o vainas perineurales son comunes en la neoplásia.

Tratamiento y pronóstico: Cirugía combinada con radiación.

Es de pronóstico reservado, ya que produce metástasis.

ADENOCARCINOMA DE CELULAS ACINOSAS Y SEROSAS.

Se presenta a edad mediana, se origina en la parótida y en las glandulas accesorias intrabucales, tiende a ser encapsulado o lobulado.

Características histológicas: Se presenta rodeado de una capsula delgada y se compone de celulas acinosas normales, el citoplasma de la célula tiene granulos y vacuolas intracelulares, se observan estructuras ductiformes.

Tratamiento y pronóstico: quirúrgico (parotidectomía subtotal), la disección radical del cuello. El pronóstico es alarmante ya que tiende a recidivar.

CARCINOMA MUCOEPIDERMÓIDE.

Se compone de células secretoras de moco y células de tipo epidermoide en proporciones variables.

Características clínicas: Se origina en las glandulas parótidas y en las accesorias intrabucales, es de baja malignidad, no provoca dolor, no es completamente encapsulado y presenta material mucoso viscoso. Se presenta en las glandulas accesorias bucales como en las del paladar, mucosa vestibular, lengua y sector retromolar. Cuando ya es muy avanzado provoca dolor y parálisis del nervio facial.

Características histológicas: Se compone de células secretoras de moco, de tipo epidermoide intermedias, Parece originarse en el epitelio del conducto puesto que proliferan produciendo moco y una reacción inflamatoria.

Tratamiento y pronóstico: quirúrgico y radiológico, presenta metástasis y recidiva.

CARCINOMA MUCOEPIDERMÓIDE CENTRAL DEL MAXILAR.

Se cree que se origina por la inclusión de glandulas mucosas retromolares de la mandíbula que más tarde se transforman en malignas, de restos de las glandulas submaxilares o por la transformación neoplásica de las glandulas secretorias mucosas halladas en el revestimiento epitelial de los quistes dentígenos o terceros molares retenidos.

Características clínicas e histológicas: Puede ser que se origine del epitelio pluripotencial de tales quiste, no se ha comprobado una diferencia en edades ni sexo, y la metastasis es más regional que difusa.

CARCINOMA ADENOESCAMOSO.

Características clínicas: Se presenta en lengua, piso de la boca, y en paladar. Es muy agresivo, de aspecto granular, con llagas o ampollas, presentandose estas antes de la lesión. La zona afectada es ulcerada y no alcanza más de un centimetro de diametro.

Características histológicas: Se compone de un carcinoma superficial espinocelular con nidos infiltrantes de células epiteliales malignas en forma de perlas, es de tipo basofilo.

Tratamiento y pronóstico; La terapeutica actual poco tiene que ofrecer al tratamiento de la lesión, ya que ningún paciente se ha salvado, presenta metástasis regional a ganglios linfáticos

ADENOCARCINOMA DE FORMAS DIVERSAS.

Estos tumores presentan las características comunes de las neoplasias malignas, como crecimiento infiltrativo local, tendencia a la recidiva y frecuencia a la metastasis, crecen con rapidez y son agresivos. Su tratamiento es la extirpación quirúrgica, la recidiva es baja lo mismo que la sobrevida del paciente.

CARCINOMA EPIDERMÓIDE.

Se origina en la glandula salival, tiene mal pronóstico ya que posee propiedades infiltrativas sumamente desarrolladas dando metástasis con facilidad. No es una lesión muy común, se presenta en el conducto de la glandula parótida experimentando metaplasia escamosa con facilidad, puede ser resultado de una sialodentitis crónica o de un fenómeno de obstrucción del conducto.

Características clínicas: Es una pequeña masa nodular en el paladar.

Tratamiento y pronóstico: La combinación de la cirugía y la radioterapia, o la disección radical del cuello.

I N M U N O T E R A P I A

El termino inmunoterapia se aplica a la manipulación de los fenomenos inmunes que con fines curativos realiza el clinico en tratamiento de un desorden organico.

El interes actual en la inmunoterapia del cancer, surgio al reconocerse que las neoplasias de los animales de experimentación contienen antigenos tumorespecificos que suscitan respuestas inmunes especificas en el huesped (74).

La importancia de estas respuestas inmunes en el control de las neoplasias, se evidencio con mayor claridad, al comprobarse, que la supresión de la respuesta inmune mediante irradiación, drogas, inmunosupresores y suero antilinfocitico, acelera el crecimiento tumoral y/o aumenta la incidencia de enfermedades tumorales. (119).

En los últimos años, se ha comprobado, que virtualmente todas las neoplasias humanas estudiadas, contienen antigenos tumor-especificos, ideandose una variedad de metodos in vitro para medir la respuesta inmune del paciente contra estos antigenos (119)

Existe considerable polémica en torno a la correlación de estos ensayos in vitro, con la respuesta del enfermo in vivo, pero se cuenta con evidencias convincentes de que la respuesta inmune contra el tumor influye notablemente sobre la evolución clinica del paciente.

Las siguientes observaciones clinicas, concurren en apoyo de este concepto: 1) se produjeron regresiones espontaneas de tumor humano (3,4); 2) en general los pacientes anérgicos son de pronostico relativamente malo (31) ; los pacientes inmunosuprimidos por razones congénitas o yatrogénicas, exhiben una incidencia de neoplasias malignas mayor de la común (103,124).

Habiendose establecido el grado de respuesta inmune del paciente a su tumor, la inmunoterapia se fundamento en la premisa, de que se podría estimular con medios artificiales esta respuesta inmune y de que esta estimulación permitiría prevenir la recurrencia tumoral o conducir a la regresión de las masas tumorales establecidas.

En los primeros experimentos clinicos se observaron regresiones tumorales ocasionales a raíz de la inmunoterapia, y las determinaciones in vitro de la inmunidad humoral y celular ofrecieron la corroboración de que la respuesta inmune antitumoral del paciente se acrecenta al aplicar diversos métodos inmunoterapeuticos, (68,108).

Se han intentado la estimulación activa de la inmunidad antitumoral con vacunas preparadas con células tumorales totales y con componentes subcelulares del tumor (Inmunoterapia activa específica), así como inmunocoadyuvantes como el BCG y el Corynebacterium parvum (Inmunoterapia activa inespecifica) (48,109). Otro me

todo, la inmunoterapia pasiva, ensaya la transferencia de productos dotados de actividad inmunológica de un dador "inmune" al paciente, y como los componentes humoral y celular de la respuesta inmune parecen influir en el control del crecimiento tumoral, la inmunoterapia pasiva puede establecerse con base al uso de sueros antitumorales o de linfocitos "inmunes".

En contados casos se han administrado sueros antitumorales obtenidos de otras especies o de pacientes cancerosos recuperados. Los resultados en estos casos fueron desalentadores, sin embargo, la demostración de intrincados factores séricos, bloqueantes y desbloqueantes (57,58), sugiere una base racional para continuar investigando con sueros antitumorales.

Se han propuesto muchas formas de inmunoterapia con linfocitos "inmunes" entre las que se cuentan: transferencia de leucositos alogénicos sensibilizados de un donador curado, al enfermo (77,118), estimulación in vitro de linfocitos autólogos y reinoculación de los mismos al paciente (103,112) y la estimulación in vitro de leucositos autólogos con mitógenos y su reinoculación (20).

Más recientemente, se han ensayado otras técnicas que incluyen la inoculación de extractos celulares inmunológicamente activos como son el factor de transferencia y el ARN inmune, técnicas que han permitido eliminar respuestas indeseables contra el receptor en el primer caso y la utilización de ARN obtenido de especies animales en el segundo.

Las principales técnicas utilizadas en la inmunoterapia del cáncer pueden ser clasificadas en las siguientes categorías:

1.- Inmunoterapia inespecífica: la cual consiste en la estimulación del aparato inmunocompetente a través de adyuvantes que potencializan de manera inespecífica la capacidad del paciente para responder ante su propia neoplasia.

2.- Inmunoterapia específica: relativa a la estimulación activa del sistema reticuloendotelial con inmunógenos tumorales, provocando una respuesta de autoinmunidad específica contra los antígenos de la neoplasia.

3.- Inmunoterapia pasiva o adoptiva: consistente en la administración de antisueros, células linfoides inmunes o fracciones subcelulares obtenidas en otro individuo previamente inmunizado en forma activa contra los antígenos tumorales específicos, intentando con esto elevar los niveles de inmunidad del paciente que presenta el tumor.

INMUNOTERAPIA INESPECÍFICA:

Se basa en la observación de que ciertas sustancias y productos bacterianos tienen la propiedad de estimular en forma no específica la resistencia frente a la mayoría de los agentes microbianos, provocando además una exacerbación de la respuesta in-

munne frente a una amplia gama de antígenos, entre ellos los derivados de células cancerosas. Entre los elementos capaces de provocar esta respuesta se cuentan el bacilo de Calmette y Guérin BCG, el *Corynebacterium parvum*, fracciones determinadas del bacilo tuberculoso, ciertas toxinas bacterianas y los polinucleótidos sintéticos.

Hace más de 10 años Halpern, Old y colaboradores (7,120) descubrieron que el BCG posee notable actividad antitumoral frente a una amplia gama de neoplasias de animales. Trabajos más recientes (107,109) en humanos afectados por melanomas malignos en etapa III, con nodulos metastásicos localizados en piel y tejido subcutáneo, mostraron buenos resultados mediante una terapia a base de BCG. Entre los pacientes que recibieron inyecciones intralesionales de BCG, un 90% de los nodulos melanomatosos mostraron regresión cuando estos pacientes eran inmunológicamente competentes, apareciendo regresión de los nodulos no inyectados en un 20% de los casos tratados, no observándose residivas por periodos de uno a seis años.

Estas observaciones y otras más recientes (7) han mostrado que la inmunoterapia con BCG no solo produce un efecto local sino también sistémico, ya que este tratamiento en muchos casos elimina las pequeñas metastasis en órganos parenquimatosos tan comunes en este padecimiento.

Otros agentes ensayados en el tratamiento del cáncer por inmunoterapia inespecífica son, el *Corynebacterium parvum* y el di-nitroclorobenceno (DNCEB). El *C. parvum* muestra la misma eficacia que el BCG frente a modelos tumorales ofreciendo la ventaja de ser menos tóxico ya que se utiliza el microorganismo muerto. El DNCEB induce una respuesta de inmunidad de tipo celular en contra de las células tumorales con lo que estas en muchos casos son eliminadas.

INMUNOTERAPIA ESPECIFICA:

Los estudios en este renglón han consistido en la administración de inmunógenos autólogos o alogénicos constituidos por células tumorales del propio paciente o de otro individuo con un tumor del mismo tipo.

Las células tumorales son tratadas con diferentes técnicas de inactivación (congelación y descongelación, mitomicina, radiaciones, temperatura, etc.) que eviten su proliferación, pudiendo ser añadidas o no con adyuvantes inmunológicos que estimulen al sistema retículoendotelial.

Otros estudios refieren el uso de inmunógenos que contengan células tumorales vivas existiendo cierta evidencia de que en ciertos tumores que comparten antígenos en común como los sarcomas esqueléticos y de tejidos blandos, es posible la inmunización de los pacientes con vacunas alogénicas de células tumorales vivas

de otro paciente aun cuando se han encontrado que esta inmunización no resulta eficiente pues produce una reacción cruzada (109)

Con cierta frecuencia se ha pretendido acrecentar la antigenicidad de las vacunas antitumorales, con la adición de proteínas de alto poder antigenico susceptibles a ser acopladas mediante la acción de agentes quimicos como el yodoacetato, la neuraminidasa, o la concavalina o adicionandolas con adyuvantes inmunologicos como el BCG, C. parvum o el adyuvante de Freund (177).

Sin embargo se considera en general que la vacuna antitumoral ideal estaria constituida por antigenos de transplante tumor-especificos aislados y purificados a partir de la superficie de las células tumorales. Este tipo de vacunas ofrecerian la ventaja de ser inocuas, estables y de facil administración. Hasta ahora se ha progresado poco en este campo, pero cabe esperar que de continuar las investigaciones se obtendran resultados satisfactorios en un futuro proximo (109).

En forma general se puede concluir que la inmunoterapia activa presenta un gran potencial, utilizada ya sea en forma unica o en combinación con otros tipos de terapia, y que esta tecnica sera una realidad en poco tiempo (98,108).

INMUNOTERAPIA PASIVA:

Consiste en administrar al paciente anticuerpos tumorespecificos procedentes de un donador. Sin embargo, estudios realizados por Donald L. Morton (109), mostraron que la transferencia pasiva de determinados anticuerpos puede inhibir la respuesta inmune de tipo primaria del huesped a los antigenos tumorespecificos,

Lo anterior se explicaria como un bloqueo u ocultamiento de las celulas tumorales a los linfocitos T del sistema reticuloendotelial debido a que los anticuerpos recubririan los determinantes antigenicos de las celulas tumorales. No obstante lo anterior, experiencias con animales a los que se han administrado antisueros de animales inmunes muestran regresión de cuadros leucemicos y sarcomas inducidos con carcinogenos de origen quimico. Existiendo una clara relación entre la cantidad y tipo de anticuerpo transferido y la regresión tumoral. De este modo, la transferencia de anticuerpos IgM podrian conferir capacidad antitumoral contra sarcomas inducidos con metilcolantreno en ratones y hamsters, pero las IgG resultan ineficaces (9,174).

El efecto antitumoral de los anticuerpos puede ser explicado desde varios puntos de vista entre los que se cuentan: el efecto citotoxico directo que puede ser demostrado sobre celulas tumorales in vitro (9,174), y el efecto potenciador producidos por los anticuerpos citofilicos sobre linfocitos y macrofagos que de este modo adquieren la capacidad de destruir de manera especifica, celulas tumorales in vitro. Otra explicación al efecto antitumoral de los anticuerpos obtenidos en forma pasiva se debe a Hellstrom

et al (56) quien al estudiar el suero de pacientes con neoplasias en crecimiento, encontro con frecuencia anticuerpos con efecto bloqueador sobre linfocitos sensibilizados. En estos casos la administración pasiva de antisueros obtenidos de pacientes libres de la enfermedad maligna hacia desaparecer el efecto bloqueador, por lo tanto estos anticuerpos pasivos tendrían un efecto desbloqueante, con lo que se permitiría la actuación de los linfocitos sensibilizados.

Se ha ensayado la inmunoterapia pasiva con sueros obtenidos en especies diferentes a la del paciente, pero resultaron ser muy tóxicos para el receptor ya que contienen anticuerpos contra determinantes antigenicos celulares normales de este. Sin embargo es probable que este fenómeno se elimine al aislar y purificar los determinantes antigenicos tumorespecificos, con lo que la reacción sería selectiva sobre las células tumorales.

Otras fuentes de antisuero más asequibles son los pacientes recuperados de neoplasias malignas que posean altos títulos de anticuerpos citotóxicos, desbloqueadores o "armadores" de linfocitos y ocasionalmente parientes cercanos o personas sanas que presenten en forma espontánea anticuerpos tumorespecificos (110).

INMUNOTERAPIA ADOPTIVA:

Otra posibilidad en la transferencia pasiva de la inmunidad antitumoral, es la llamada inmunoterapia adoptiva, consistente en la administración de linfocitos sensibilizados de un donador al paciente. Este tipo de tratamiento se logra con facilidad en animales de laboratorio consanguíneos y de la misma cepa, lo que sugiere que la inmunidad antitumoral era mediada en forma preponderante por células.

El principal problema que presenta este tipo de tratamiento es la permanencia de los linfocitos transplantados los cuales son por lo general rápidamente rechazados por el receptor. El uso de linfocitos de parientes cercanos o la tipificación de los mismos en cuanto a sus antígenos HLA de superficie a dado buenos resultados, encontrando en forma bastante común que los linfocitos de parientes cercanos se encuentran ya sensibilizados, especialmente en el caso de los sarcomas (110)

INMUNOTERAPIA ADOPTIVA CON LINFOCITOS ACTIVADOS IN VITRO: La readministración de linfocitos autólogos previamente estimulados en forma inespecífica y in vitro especialmente con fitohemaglutinina ha dado resultados prometedores (20,39). Una variante a esta técnica es la presentada por Mc Khann el cultivo in vitro linfocitos del paciente frente a las células tumorales tratadas con mitomicina C para impedir la replicación de estas (6).

Aunque los resultados no han sido espectaculares, se considera como una técnica eficiente para inducir inmunidad antitumoral,

especialmente cuando se utiliza la linfocresis para la obtención de grandes cantidades de linfocitos mediante el uso de el separador de células sanguíneas.

INMUNOTERAPIA ADOPTIVA CON LINFOCITOS SENSIBILIZADOS MEDIANTE

TRASPLANTE: Algunos investigadores han ensayado la inmunización cruzada entre pacientes cancerosos (50, 52). Estos pacientes son previamente tipificados en cuanto a su tipo sanguíneo y al tipo de tumor que presentan. Posteriormente se transplantan porciones del tumor de un paciente al otro en forma subcutanea y una vez transcurrido el periodo de latencia inmune, se extrae la sangre, separando el plasma y los globulos blancos por plamoforesis. Los globulos rojos son devueltos al donador y los globulos blancos se transfunden en forma cruzada al otro integrante del par de pacientes.

Aún cuando el mecanismo involucrado en la respuesta no esta claro, se han obtenido resultados objetivos. Es probable que los antígenos involucrados incluyan tanto a los HLA como a los tumor-específicos.

INMUNOTERAPIA ADOPTIVA CON EXTRACTOS DE LINFOCITOS SENSIBILIZADOS

Otro método altamente prometedor de la inmunoterapia adoptiva, es el relacionado con la transferencia de moléculas transportadoras de información, capaces de suscitar respuestas inmunes específicas en el receptor.

Las substancias utilizadas al presente con este fin, incluyen el factor de transferencia de Lawrence (83), y el ARN "inmune de Pilch (127). El factor de transferencia es una molécula obtenida por lisis de linfocitos de pacientes sensibilizados y es capaz de transferir este estado de sensibilización frente a injertos de piel, tuberculosis, micosis y algunos tipos de cancer. El ARN "inmune" de Pilch se obtiene de extractos de tejido linfoide de un huésped xenogénico, tras su inmunización con células tumorales e induce inmunidad en receptores singénicos de trasplantes tumorales.

Este último resulta especialmente ventajoso, ya que se puede producir en huéspedes no humanos. Sin embargo, ambos métodos plantean una compleja problemática en cuanto a la incompatibilidad de antígenos HLA y otros problemas de inmunopatología.

INMUNOTERAPIA Y CIRUGIA.

La inmunoterapia debe ser considerada como el tratamiento coadyuvante lógico de la enfermedad subclínica microscópica tras la cirugía definitiva del cancer, por las siguientes razones (108):

- 1) Aquellos pacientes a los que se les a suprimido quirúrgicamente la mayor parte del tumor y solo presentan pequeños focos tumorales, son los que pueden responder más ventajosamente.

josamente al tratamiento con inmunoterapia, ya que la masa tumoral a eliminar es muy pequeña en estos.

2) La notable especificidad de la respuesta inmune ante las células cancerosas, permite un tratamiento selectivo sobre esta pequeña cantidad de células, el cual es imposible realizar con ninguna otra modalidad terapéutica.

3) La respuesta inmune en pacientes con enfermedad incipiente, es normal, en tanto que se deteriora conforme se instalan las metástasis. Por lo tanto, un paciente con una población de células tumorales mínima, tiende a responder mejor ante cualquier tratamiento inmunoterapéutico.

Aunque es poco probable que la inmunoterapia sea capaz por sí sola de eliminar grandes masas tumorales, si resulta eficiente cuando se combina con el tratamiento quirúrgico que elimina rápidamente un enorme volumen del tumor. La combinación de estos dos tratamientos, resulta especialmente útil en aquellos casos en que no hay metástasis o estas son mínimas.

INMUNOQUIMIOTERAPIA.

Durante mucho tiempo se consideró que el uso de quimioterápicos en el tratamiento del cáncer, imposibilitaba cualquier inmunoterapia, ya que la gran mayoría de estos compuestos son inmunosupresores. Sin embargo, investigaciones recientes han mostrado que algunos de estos quimioterápicos no solo no son inmunosupresores, sino que resultan estimulantes de la respuesta inmune. Por lo tanto resulta comprensible la aparición de un considerable número de reportes clínicos, que muestran que la combinación de inmunoterapia y quimioterapia produce mejores resultados que cualquiera de ellas por separado, y aun más, la inmunoterapia reduce la toxicidad de la segunda (70).

Inmunoterapia mediante la combinación de anticuerpos localizados y agentes citotóxicos.

La causa primaria de la toxicidad de la radioterapia y la quimioterapia, estriba en sus mecanismos de acción, los cuales carecen de selectividad en cuanto a las células sobre las cuales actúan, afectando indiscriminadamente células sanas y cancerosas.

La inmunoterapia en cambio, ejerce su efecto en forma altamente selectiva ya que va dirigida contra determinantes antigénicos específicos de la célula cancerosa. Lo ideal sería contar con las técnicas que permitieran unir la selectividad del anticuerpo

con la citotoxicidad del quimioterapico. De este modo, tras la resección quirurgica de un tumor, se instauraria un tratamiento con anticuerpos tumorespecificos acoplados a radioisotopos (immunoradioterapia) o quimioterapicos (inmunoquimioterapia) que destruyeran selectivamente los microfocos de células tumorales.

I N M U N O T E R A P I A D E L C A N C E R
C O N V A C U N A B C G

El descubrimiento del bacilo de la tuberculosis por Koch en 1882 fue seguido por una serie de intentos infructuosos por desarrollar una vacuna eficiente contra esta enfermedad. Sin embargo no fue sino hasta 1922 en que se inició la vacunación de niños en gran escala, utilizando una cepa de *Micobacterium tuberculosis avilurenta*, denominada BCG (basilo de Calmette y Guérin) en honor de los investigadores que tras doce años de constante labor, lograron modificar una cepa virulenta de *M. bovis*, cultivandola en presencia de bilis de buey durante 231 pases ininterrumpidos.

Actualmente la vacuna BCG es aplicada en todo el mundo y de 500 millones de inmunizaciones realizadas solo se han reportado 15 muertes hasta 1968 (96). Los estandars de producción son mundialmente establecidos por la Organización Mundial de la Salud (OMS) (171)

Aparte del importante papel de la BCG en la prevención de la tuberculosis, se han reportado otros usos en el tratamiento de ciertas enfermedades infecciosas como la varicela, la lepra, la tosferina y el herpes simple (4,75,76,125,134), donde su actividad se considera debida al incremento en la resistencia del paciente.

El empleo de la BCG en el tratamiento de las neoplasias se remonta a 1935, cuando Holmgren (63), administro 185 inyecciones de BCG por via intravenosa, subcutanea e intralesional en 28 casos de cancer sin efectos colaterales. A esté primer intento se han acumulado multiples reportes sobre la aplicación de BCG en grupos de pacientes con diferentes tipos de cancer, lograndose distintos tiempos de sobrevivencia.

En estudios estadisticos realizados en los Estados Unidos de Norteamerica (21,140,141), se muestra una notable reducción en la incidencia de leucemia y de otros tipos de neoplasias en grupos de personas vacunadas con BCG en comparación con grupos que no habian recibido la vacuna.

Aún cuando recientemente se reportaron dos muertes debidas a vacunaciones reiteradas con BCG con fines antitumorales (102), se considera que la exploración de las posibilidades de esta vacuna en la prevención y el tratamiento del cancer son altamente promisorias.

El concepto de que la inmunocompetencia del individuo limita

el desarrollo de las clonas malignas, ha sido establecido con base en correlaciones derivadas de sistemas naturales y experimentales entre los que se cuentan.

A) Asociación inversa entre la insidencia tumoral y las modificaciones de la inmunocompetencia en función de la edad

B) Mayor incidencia tumoral en relación con deficiencia inmune crónica o inducida.

C) Supresión general de la respuesta a aloantígenos durante el tratamiento con determinados carcinógenos.

D) Existencia de factores tumor-reativos en pacientes, mediante pruebas clínicas.

E) Evidencias histopatológicas de reacciones inmunes contra el tejido neoplásico.

Estas observaciones, junto con el mayor conocimiento de una amplia gama de respuestas inmunes in vivo e in vitro, han llevado al uso de la BCG, la cual como potenciador general de la respuesta inmune, aumenta la reactividad del aparato inmunocompetente ante una gran variedad de antígenos. Este efecto potenciador produce: una mayor reactividad en la respuesta inmune de tipo celular, una mayor captación y degradación de antígenos por fagocitosis, aumento en la resistencia a infecciones bacterianas y virales y aumento en la reactividad frente a los injertos.

La regresión de tumores establecidos, debida a la terapia con BCG, se opera en varios pasos que dependen de la competencia inmunológica del paciente portador del tumor. El primer paso requiere de la reacción inmune específica contra el BCG antigénico. El segundo, la acumulación de histiocitos, considerados las principales células efectoras en colaboración con los linfocitos, y el tercero, la adquisición final de inmunidad específica para el tumor, lo cual limita el crecimiento tumoral.

Sin embargo, deben tomarse en cuenta una serie de factores que pueden limitar la expresión de esta inmunidad entre los que se cuentan desde las interacciones antagonicas entre los diversos componentes tumorespecificos de la respuesta inmune, hasta ciertos factores anatómicos.

Por lo anterior se acepta que la inmunoterapia con BCG resulta más eficiente cuando se combina con cirugía, radiación y quimioterapia citotóxica, reduciéndose la acción de la inmunoterapia a la eliminación de las células malignas residuales, responsables de las residivas del tumor.

Por otro lado, en gran variedad de estudios experimentales, se ha analizado la capacidad del BCG para prevenir la instalación de tumores inducidos con virus (64,81,89,149), así como su efecto inhibitor sobre los tumores inducidos por radiación (117) y sustancias químicas, controlando su presentación en forma profiláctica (82,126).

La interpretación de estos estudios resulta un poco complicada, ya que resulta difícil distinguir entre una verdadera profilaxis tumoral y un simple atraso en el desarrollo del cancer. Experimentalmente el BCG no siempre resulta eficaz si se administra antes que el cancerígeno, pero si puede serlo cuando se administra después del cancerígeno pero antes de que aparezca el tumor macroscópico.

Los mecanismos por los cuales el BCG inhibe a los carcinógenos son múltiples, pudiendo mencionar entre los más importantes: su capacidad inmuno estimulante que contrarresta el efecto inmuno supresor de la mayoría de los carcinógenos químicos, restaurando la eficacia del sistema de vigilancia inmunológica del organismo. En el caso de los cánceres inducidos por virus, el BCG, podría evitar la infección viral al estimular la producción de interferón o estimulando al aparato inmunocompetente para una mayor y más rápida degradación del agente carcinógeno sea biológico o químico.

Datos clínicos.

A continuación se mencionan algunas experiencias con el uso del BCG en el tratamiento de tumores establecidos en seres humanos que por lo general no tenían solución quirúrgica ni radioterápica. Los melanomas malignos debido a su predilección para producir metastasis intradérmicas, son el tipo principal de tumores en esta categoría, Morton (107) trató a pacientes con este tipo de tumores por medio de inyecciones intratumorales del BCG. El tratamiento incluyó pacientes con masas tumorales mínimas, sin manifestaciones clínicas de metastasis visceral, pero algunos con metastasis intradérmicas, subcutánea y en los ganglios linfáticos regionales. El 58% de los pacientes que recibieron el tratamiento mostraron regresión de los nodulos inoculados y el 13% manifestó respuestas en las lesiones cutáneas o intradérmicas que no habían sido inoculadas.

La respuesta observada en los pacientes consistió localmente en inflamación local entre las 4 y 6 horas postinoculación, seguido en algunos casos de fiebre sistémica y ocasionalmente, náuseas, anorexia y malestar general al cabo de 2 a 6 horas, lo que sugirió una respuesta inflamatoria infecciosa subaguda. En pocos días la mayoría de las lesiones mostraron necrosis local, ulceraci-

ón y formación de escaras. Casi el total de los pacientes obtuvo un alivio total de la sintomatología sistémica entre las 24 y las 35 horas posteriores a la inoculación (114).

Un aspecto relevante de estos estudios fue la sólida sugestión de que los pacientes PPD negativos con anterioridad a la exposición al BCG y que no se positivizaron después, rara vez o nunca se beneficiaron con este tipo de tratamiento (107,114).

Los resultados globales obtenidos en el estudio anterior, sugieren que cerca del 60% de los pacientes tratados mostraron regresión de los tumores inyectados. Ahora bien si el análisis se restringe a los pacientes en los que se obtuvieron reacciones positivas al PPD, el porcentaje aumenta a valores del 80 al 90%. Esto último da relieve a la importancia de la inmunocompetencia del paciente en este fenómeno terapéutico. Además se observa que en aproximadamente un 15% de los pacientes, ocurrieron regresiones en los nodulos no inyectados, lo que es sugestivo de que en una minoría de pacientes, por razones vinculadas con la extensión de la enfermedad o con la capacidad del huésped para armar su respuesta inmune, se registra un beneficio considerablemente mayor.

Un buen número de casos de tumores no melanomatosos en diferentes partes del cuerpo han sido tratados con BCG solo o combinado con células tumorales cultivadas in vitro. Entre estos se cuentan: cancer de piel (73), cancer de mama (73,151), cancer de pulmón (49,71), linfosarcoma (154) y sarcoma osteogeno (154).

En cancer de cabeza y cuello, Donaldson (29) trató a 16 pacientes con carcinoma epino celular avanzado y recurrente, administrando una combinación de metotrexato, isoniacida y BCG. Los resultados iniciales sugirieron un mayor índice de remisiones en los pacientes tratados con inmunoterapia, en comparación con los tratados con quimioterapia sola.

Dicho autor también trató pacientes con epiteloma espinoceular recidivante de cabeza y cuello, administrando una combinación de metotrexato, BCG intradérmico e isoniacida, obteniendo respuesta positiva en 13 de 16 pacientes (111).

En estudios más recientes sobre tratamiento con BCG en cancer de cabeza y cuello, Evan (184), trató pacientes con carcinoma de células escamosas con metástasis a nódulos linfáticos, mediante la administración de BCG, obteniendo resultados de regresión tumoral y sus metástasis, en un 69% de los pacientes.

Actividad inmunocoadyuvante del BCG.

El empleo del BCG como inmunocoadyuvante tras la eliminación de la enfermedad clínica y macroscópicamente perceptible a través de la cirugía, radioterapia, o quimioterapia, fue utilizada por vez primera por Villason (169) quien trató pacientes con tumores sólidos con quimioterapia y una sola dosis de BCG, obteniendo mejores resultados que los esperados con el tratamiento quimioterápico solo.

El BCG también ha sido utilizado como inmunocoadyuvante en el tratamiento de la leucemia linfocítica aguda (98), leucemia mielógena aguda (22), leucemia mielógena crónica (155), linfoma de Burkitt (179,180), enfermedad de Hodgkin (156), melanoma (157), cánceres ginecológicos como carcinoma y coriocarcinoma (158), carcinoma pulmonar (55), con prolongación de la vida del paciente en algunos casos.

Mecanismos de actuación del BCG.

Los mecanismos que explican la actuación del BCG en los padecimientos de tipo tumoral pueden ser divididos en dos aspectos básicos:

Mecanismos generales: El BCG presenta varios rasgos clínicos que sugieren los factores responsables de su actividad. La necesidad de inducir hipersensibilidad cutánea tipo IV da relieve a la importancia que tiene la adquisición de inmunidad al BCG mediada por células como factor en el mecanismo de su acción (17, 114). Además la respuesta inflamatoria crónica en el sitio en que se inyecta, en particular en el tratamiento intralesional, es una característica evidente de su acción. La observación realizada en sistemas animales, de que combinando directamente células tumorales con BCG se induce resistencia específica para el tumor y para sus características antigénicas, corrobora una vez más el papel que este sistema juega la inmunidad mediada por células (99,135). Por último, la larga duración de la respuesta al BCG podría revestir importancia y se relacionaría en gran parte con la persistente viabilidad de los BCG, lo cual se comprobó in situ hasta 2 a 3 meses después de la inoculación intradérmica de BCG.

Mecanismos específicos: Las siguientes hipótesis generales podrían explicar el aumento de la inmunogenicidad antitumoral tras la administración de BCG:

1) El BCG posee un efecto anamnesico, potencializado de manera inespecífica las respuestas celulares y humorales frente a una amplia gama de antígenos.

2) El BCG induce reacciones inflamatorias locales de tipo crónico e inespecífico en el sitio de su aplicación, favoreciendo con esto, que una mayor cantidad de linfocitos y macrófagos entren en contacto con los antígenos tumorales con una consiguiente mayor respuesta inmune contra ellos.

3) El BCG posee antígenos que reaccionan en forma cruzada con algunos antígenos tumorales, lo cual ya se ha comprobado (13).

4) El BCG potencializa la actividad del sistema reticuloendotelial, inclusive acentuando la aptitud de los macrófagos para fagocitar a una variedad de materiales distintos. (46,120).

5) El BCG puede ejercer un efecto linfopoyético aumentando la cantidad de linfocitos circulantes. Los pacientes tratados con BCG, generalmente muestran una leucopenia de tipo linfopénico (114).

6) El BCG podría estimular una respuesta humoral de tipo citotóxica mediada por anticuerpos complemento dependientes, en cuyo caso sería de esperarse un descenso en los títulos del complemento circulante, tal y como se ha observado. (114).

La capacidad del paciente para desarrollar reacciones de hipersensibilidad tipo IV en pruebas intradérmicas, frente a otros antígenos como, candida, parotiditis o DNCB, resulta un eficiente indicador sobre la capacidad del paciente para responder con un efecto antitumoral a la inoculación de BCG (47,107,114,129). En una serie de estudios se demostró que el BCG acrecienta las respuestas cutáneas de hipersensibilidad tipo IV (10,88,90). Entre las correlaciones entre la responsividad de las pruebas in vitro con BCG y la inmunidad mediada por células, figuran aumentos en la linfotoxicidad (115,148). También en estos estudios se pudo demostrar una disminución de la "actividad bloqueante" en estudios linfotóxicos (12,113,163). Finalmente el BCG no parece alterar los niveles de inmunoglobulinas circulantes (19,47,148). Siegler (147) y Morton (107) reportaron la detección de anticuerpos tumorospecíficos mediante inmunofluorescencia, así como citotoxicidad mediada por complemento, en pacientes tratados con BCG.

Complicaciones con el uso del BCG.

El uso del BCG como agente antitumoral, ha mostrado algunas complicaciones tanto locales como sistémicas (10,159,160). Es característico que a las pocas horas

se inflame el sitio de inoculación, con necrosis local, ulceración formación de escaras y curación con reacción fibrotica. En algunos casos estas úlceras tardan de 6 a 9 meses en curar si el sitio de inoculación se esfacela mucho, que a su vez por infección local del propio microorganismo BCG, Sin embargo, es raro que se consiga aislar el M. bovis de estas lesiones. También se produjeron casos de osteomielitis (37), anafilaxia (28), carcinoma basocélular (8) granuloma tuberculoide de hígado (40) e infección diseminada. También se han descrito lesiones de tipo eritema nudoso (5), hepatitis con ausencia de microorganismos cultivables (160) y reacciones de hipersensibilidad tipo I sistémico (101,108,129).

La administración del BCG a presión por vía intradérmica, intratumoral o intravenosa, acarrea un índice de complicaciones como las señaladas anteriormente pero de mayor gravedad. En cambio, la administración por punción múltiple o con la pistola de Heaf, producen una toxicidad mucho menor. Además del tratamiento de pacientes inmunodeprimidos, de los que perdieron su sensibilidad al BCG y de aquellos cuya enfermedad progresa con rapidez a pesar de el tratamiento con BCG, resulta aun más peligrosa.

Perspectivas futuras del tratamiento con BCG.

En la actualidad el uso del BCG en el tratamiento de neoplasias, debe ser considerado como un método en fase experimental, quedando pendientes una serie de estudios in vivo e in vitro que expliquen con precisión el papel de este biológico en la respuesta inmune de tipo celular y humoral al cáncer.

Los casos en los que el BCG ofrecería mayor promesa en el futuro son aquellos en los que la carga corporal total de células tumorales parece mínima, tal como sucede después de la extirpación quirúrgica de una masa tumoral, o a continuación de un eficaz tratamiento quimioterápico o radioterápico.

Aunque el tratamiento antitumoral con BCG carece de la especificidad y eficacia constantes, que serían de desear en un tratamiento óptimo, su enorme promesa es la posibilidad de que estemos en condiciones de utilizar este tipo de tratamiento para inducir el control específico de las células tumorales y evitar al mismo tiempo todo efecto colateral tóxico para las células normales.

I N M U N O T E R A P I A D E L C A N S E R C O N
C O R Y N E B A C T E R I U M P A R V U M

El *Corynebacterium parvum* es una bacteria anaerobia, gram po-
sitiva, la cual a mostrado poseer un notable efecto estimulante
sobre el sistema reticuloendotelial cuando se administra en forma
de bacterina (50).

Tras el descubrimiento de su efecto antitumoral en animales
se despertó un gran interés clínico sobre su valor como agente an-
ticanceroso en el ser humano.

Además de su efecto antitumoral, la terapia con *C. parvum*
presenta otras indicaciones como son: protección frente a las in-
fecciones virales (2), en la inducción de autoinmunidad evidencia-
da por anemia hemolítica (51,101), en la resorción fetal (25) y
en los casos de sensibilidad aumentada a ciestas endotoxinas y a
la histamina (65) entre otros.

Mecanismo de acción:

La inyección intravenosa de *C. parvum* muerto
va seguida de su rápida captación por células del sistema reticu-
loendotelial, dando lugar a una prolongada reacción hiperfagociti-
ca con aparición de grandes cantidades de macrófagos activados
(50). Estos macrófagos muestran adherencia acelerada, vacuoliza-
ción y actividad aumentada de las enzimas lisosómicas (121,172).

La capacidad fagocítica aumentada y el mayor contenido enzi-
mático de los lisosomas, contribuyen a una más eficiente e inten-
sa capacidad bactericida, resultando probable que este mecanismo
inespecífico sea el responsable de la resistencia frente a dife-
rentes infecciones por bacterias y protozoarios.

Las manifestaciones clínicas de esta estimulación son: hepa-
tomegalia, esplenomegalia, aumento de peso de los pulmones y un
notable aumento en la depuración de las partículas circulantes en
el torrente circulatorio (50,122).

Efecto sobre la inmunidad humoral:

El *C. parvum* actúa como un ad-
yuvante clásico de la respuesta humoral a una gran variedad de an-
tígenos, aumentando los niveles de IgM e IgG (66). Existe una ce-
pa de *C. parvum* que estimula la producción de IgE pero esta cepa

no estimula al sistema reticuloendotelial. El estímulo debido a C. parvum actúa directamente sobre los macrófagos, los cuales una vez activados desempeñan las siguientes funciones: provee un estímulo proliferativo adicional al linfocito B antígenosensibles, con producción de anticuerpos aumentada, produce retención crónica de los linfocitos dentro de los órganos linfoides, facilitando un contacto más prolongado entre los fagocitos cargados de antígeno y los linfocitos, magnificando de este modo el estímulo antígeno (41,42).

Efecto sobre la inmunidad celular:

La inyección sistémica de C. parvum, aunque deprime diversos fenómenos inmunes mediados por células, mantiene intacta la reactividad para producir hipersensibilidad tipo IV, de linfocitos mixtos y de homoinjertos (16).

Parece extraño que un agente antitumoral deprima las células T responsables en primer lugar de la inmunidad contra neoplasias. Sin embargo esto se puede comprender si se toma en cuenta que si bien es cierto que los macrófagos esplénicos activados por C. parvum inhiben la actividad de las células T, las células T de los ganglios linfáticos estimuladas de forma directa a través de inyecciones intraganglionares o subcutáneas con C. parvum, no sufren inhibición (143).

Esta falta de participación del ganglio linfático en el fenómeno de inmunodepresión de la inmunidad mediada por células, asume gran importancia en la consideración del C. parvum como agente antitumoral, debido a la eficacia de las inyecciones estratégicas de C. parvum en la terapia tumoral.

Otro hecho importante es que para el C. parvum ejerza una actividad depresiva de la hipersensibilidad tipo IV (142) es necesario administrarlo en forma sistémica antes de la sensibilización con el antígeno, y como el tratamiento de un tumor establecido implica una sensibilización previa a los antígenos tumorales se eludiría así la depresión en la respuesta inmune mediada por células.

Especies de Cépalum:

La taxonomía de las corynebacterias es controvertida (2, 24, 181), y de las bacterias que agrupa unas se estimulan en mayor o menor medida al sistema reticuloendotelial, en tanto otras no lo estimulan en lo absoluto (2, 122, 175).

Muchas cepas de *C. parvum* elaboran un factor quimiotáctico -- que actúa en forma específica sobre los macrófagos (173), activando a la vez sus enzimas lisosómicas (121),

Las dos cepas más utilizadas en oncología son: *C. Parvum* y *C. Granulosum*, las que son similares en cuanto a sus efectos antitumorales y estimulantes sobre el sistema reticuloendotelial.

Terapia antitumoral con *C. Parvum* en animales.

Los estudios en este renglón estuvieron hasta hace poco tiempo limitados a la profilaxis de tumores inducidos en animales de experimentación, sin -- embargo en la actualidad se le ha dado mayor importancia a su --- aplicación terapéutica por vía sistémica, local o intralesional y a su combinación con otros tipos de terapia.

Tratamiento sistémico con *C. parvum*.

La administración de *C. parvum* en forma sistémica provoca una actividad inespecífica antitumoral, la cual es probablemente mediada por los macrófagos activados por la materia.

En estudios realizados en ratones con tumores establecidos se provocó inhibición en el crecimiento del tumor, efectos que no -- fueron anulados por la ausencia de linfocitos T en ratones inmunosuprimidos con suero antilinfocítico. Los ratones con tumores -- no sólidos, sobre todo en casos de metástasis pulmonar se obtuvo un aumento en la supervivencia (56, 57 y 58), en tanto que en tumores de tipo sarcomatoso sólido las inyecciones de *C. parvum* por -- vía intravenosa e intraperitoneal produjeron regresiones completas y duraderas.

Las dosis empleadas en la inyección sistémica a los ratones, fueron simples o múltiples, fluctuaron entre 100 y 1000 microgramos de microorganismos desecados como dosis total y la dosis por inyección más frecuente fue de 50 microgramos.

Las dosis elevadas por vía intravenosa e intraperitoneal --- mostraron toxicidad (175), la cual ocasionalmente se observó también a dosis baja (26, 34, 106, 144), Las dosis menores a 700 --- microgramos no resultan tóxicas pero resultan menos eficientes -- para inhibir el crecimiento tumoral, y las dosis múltiples sin -- ser más eficaces son mucho más tóxicas que las dosis únicas (175).

Tratamiento Local con C. parvum.

Las inyecciones de C. parvum cerca del tumor resultan mas eficaces que las inyecciones sistemicas aunque en ninguno de los dos casos es posible observar regresiones tumorales completas.

La inoculación de C. parvum por vía subcutanea o intradermica no se acompaña de marcada Hepatoniesplenomegalia ya que la estimulación se circunscribe a los ganglios linfáticos que drenan los sitios de inoculación. Esto adquiere fundamental importancia en el momento de elegir el punto de inoculación con respecto a la localización del tumor.

Así, se encontró que la inyección local de C. parvum en sitios alejados del tumor tiene una eficacia mínima, en tanto que la inoculación en un sitio que influya sobre el ganglio que drena el tumor, produjo una notable inhibición del crecimiento tumoral (94, 145).

La inyección intralesional de C. parvum resulta en regresiones rápidas y duraderas del tumor, así como en inhibición y regresión de las metástasis, lograndose en algunos casos la regresión-tumoral completa. Además los ratones recuperados muestran una sólida inmunidad específica frente a la reinoculación tumoral (93, 94, 145).

Las dosis totales de las aplicaciones locales fueron similares tanto en aplicación simple como multiple, a las utilizadas en forma sistémica. Sin embargo se considera muy importante utilizar la dosis óptima, la cual varía en cada caso, ya que dosis menores o mayores producen un menor número de regresiones completas (145). La falta de eficacia de las grandes dosis de C. parvum se pueden atribuir a una sobreestimulación del ganglio linfático regional acompañada de parálisis inmunológica.

La administración local de C. parvum no produce problemas de toxicidad y aunque en el raton la dosis menor es de 4 mg, se toleran bien, bastan 1.4 mg intradérmicos para producir granulomas locales en el hombre y el ratón (48).

Tratamientos combinados con C. parvum.

La inmunoterapia con corynebacterias, combinada con agentes quimioterápicos de tipo citorreductor, ha producido resultados promisorios e interesantes.

Se observó que la administración de ciclofosfamidias (substancia citorreductora) seguida de la administración intradérmica de-

C. parvum produce regresiones duraderas del tumor, mismas que no son observadas en la misma magnitud cuando se aplica el quimioterápico o el C. parvum solos. Otra observación interesante es que la administración previa del C. parvum no produce efecto sinérgico y la administración simultánea resulta tóxica (26, 175).

Con base en lo anterior se ha determinado que el intervalo más conveniente entre la aplicación del quimioterápico y el C. parvum, depende del quimioterápico utilizado.

En cuanto a la combinación del C. parvum con radioterapia, se carece de datos terapéuticos.

Otra posibilidad explorada es la combinación de la inmunización activa específica contra el tumor, empleando células tumorales inactivadas con el C. parvum, Sin embargo los resultados obtenidos, no fueron mejores que los logrados con el C. parvum solo.

La combinación del tratamiento quirúrgico con el C. parvum redujo la incidencia y la cantidad de las metastasis.

DATOS CLINICOS.

Hasta ahora el uso del C. parvum en casos de tumores en seres humanos se ha venido combinado con la quimioterapia. La aplicación de C. parvum en el humano requiere de la adición de un anestésico local como la xilocaina al 2% para contrarrestar el dolor local en el sitio de aplicación. La inyección subcutánea se tolera bien aun cuando ocasionalmente, hay dolor y tumefacción local así como reacciones febriles de hasta 39°C. y escalofríos que pueden durar varias horas (70).

La administración del quimioterápico se suspende al presentarse trombo y leucocitopenia, aunque el C. parvum se continúa administrando.

Los resultados obtenidos incluyen aumento en la sobrevivencia de los pacientes tratados con esta combinación, en comparación con aquellos que recibieron solamente quimioterapia.

Se observó que aquellos pacientes que manifiestan una buena respuesta inmune de tipo celular, determinada por su reactividad frente a antígenos intradérmicos, responde mejor al tratamiento con C. parvum que aquellos cuyo estado inmune de tipo celular es malo. También se notó un incremento en la reactividad a las reacciones intradérmicas entre los individuos bajo tratamiento, lo que

reviste interés a la luz del concepto de que por lo menos algunos de los efectos antitumorales debidos a *C. parvum* tienen una base-inmunitaria.

Hasta el momento no se ha determinado el plan posológico optimo, ni las dosis de la terapia combinada, pero tal y como indican los modelos experimentales este aspecto reviste importancia crítica.

Los resultados en general son alentadores ya que indican que las inyecciones locales reiteradas de *C. parvum* se toleran bien en el humano, siendo capaces de potencializar el efecto terapeutico de los quimioterapicos frente a cargas tumorales masivas favoreciendo a la vez la tolerancia hematopoyetica a estos compuestos.

Con respecto a su utilización en las neoplasias orales, Herman D. (184), trató 57 pacientes que presentaban carcinomas epinocelular de cabeza y cuello utilizando radioterapia y *C. parvum*, 29 de los pacientes recibieron tratamiento con radiación y 28 recibieron además tratamiento con *C. parvum*, como adyuvante por vía local e intravenosa, el resultado fué un aumento en la sobrevida de los pacientes tratados con *C. parvum* y radiación, en contraste a la sobrevida alcanzada en los pacientes tratados con radioterapia sola.

Consideraciones sobre el uso de *C. parvum* a futuro.

Con base en las observaciones clínicas obtenidas en animales y humanos bajo tratamiento inmunoterápico con *C. parvum*, se considera que en las proyecciones clínicas a futuro deben tomarse en cuenta los puntos siguientes:

- 1) Igual que en otros tipos de inmunoterapia la magnitud del efecto de la inmunoterapia está en relación inversamente proporcional a la carga de células tumorales que presenta el paciente. Resultando aconsejable su aplicación en aquellos casos de enfermedad residual-minima obtenida mediante cirugía, radio o quimioterapia.
- 2) Dado que muchas veces las etapas finales del cancer se acompañan de una clara inmunodeficiencia, cabe suponer que la eficacia primordial del *C. parvum* en tales casos, radica en el componente inespecifico de éste.
- 3) Otros componentes de la actividad antitumoral del *C.*

C. parvum entrañan una clara respuesta inmune contra el mismo C. parvum y contra el tumor, lo cual se facilita si el paciente presenta un grado máximo de inmunocompetencias.

- 4) La administración sistémica del C. parvum a grandes dosis, necesarias para obtener una actividad antitumoral máxima en los tumores sólidos, se ha mostrado tóxica en animales.
- 5) La aplicación intravenosa de C. parvum va seguida de su acumulación en bazo e hígado, resultando de gran eficacia en tumores o metastásis de éstos órganos.
- 6) El fenómeno inmunosupresor de tipo celular producido por c. parvum, sólo se ha producido en aplicaciones sistémicas (142).
- 7) La inyección subcutánea e intradérmica de C. parvum, es atóxica, y empleada con estrategia es muy eficaz. En aquellos casos en los que la inyección local deba ser realizada lejos del punto donde se localiza el tumor, sería conveniente mezclar el C. parvum con células tumorales inactivadas, asegurando de este modo la potenciación de la inmunidad antitumoral sistémica.
- 8) La inoculación directa de C. parvum en la lesión tumoral, resulta de gran eficacia en las neoplasias cutáneas y lesiones de fácil acceso. En aquellos casos en los que esto es imposible, la inoculación deberá hacerse lo más cerca del tumor procurando que afecte al mismo ganglio linfático que drene el tumor.
- 9) Las dosis excesivas de C. parvum pueden afectar a los ganglios linfáticos, produciendo parálisis inmunológica.
- 10) Si la enfermedad está muy diseminada, la inoculación del C. parvum en sitios distintos es más eficaz.
- 11) Debe tomarse en cuenta que cualquier estimulación inmunológica, plantea el riesgo de estimular la producción de anticuerpos bloqueadores (131), con lo que se podría favorecer el crecimiento tumoral (142, 153).
- 12) Debe recordarse la importancia que entraña la secuencia cronológica en la combinación del C. parvum con la quimioterapia.

INMUNOTERAPIA DEL CANCER CON
FACTOR DE TRANSFERENCIA.

En los últimos años varios investigadores han comunicado resultados satisfactorios sobre el uso del factor de transferencia en la terapia de ciertos estados inmunodeficitarios y enfermedades crónicas. Estas experiencias dieron base a varios ensayos terapéuticos, en los que se utilizó el factor de transferencia en el tratamiento de varios tipos de cancer (86, 91). Cuadro 2.

Lawrence (84) descubrió por primera vez la transferencia celular de la hipersensibilidad tipo IV en 1954 y 9 años después de terminó que el fenómeno era producido por una fracción dializable (85), denominada factor de transferencia dializable (Ft_d).

El factor de transferencia es una ribonucleoproteína compleja ; no inmunogena, con peso molecular del orden de 11,000 (), - no es una inmunoglobulina, ni es parte de una de ellas (165).

Esta sustancia heterogénea desempeña diversas actividades biológicas, entre las que se cuentan efectos inespecíficos y específicos sobre el sistema inmune, así como una notable capacidad para alterar de manera favorable la reactividad inmunocelular del paciente.

El factor de transferencia no ha mostrado capacidad para --- transferir la inmunidad de tipo humoral.(87, 182), lo cual resulta especialmente ventajoso en el tratamiento de la neoplasia maligna, en las cuales los anticuerpos bloqueadores o los complejos antígeno anticuerpo, resultan nocivos para el paciente.

Entre las respuestas clínicas observadas tras la aplicación de Ft_d , se cuentan la aparición de eritema y dolor inmediatos en el sitio de inyección, así como un aumento en la reactividad en cultivos mixtos de leucositos y la instalación de reacciones específicas de hipersensibilidad tipo IV (30).

El material responsable de la transferencia de los cuadros de hipersensibilidad tipo IV específica, se puede aislar a partir de Ft_d o de células disgregadas mediante cromatografías con Sephadex y se denominan Ft_c (116).

La eficacia de la transferencia para cualquier antígeno, el grado de inmunidad del donador y la dosis del factor de transferencia, son determinantes interdependientes del efecto de cualquier -

C U A D R O 2

INMUNOTERAPIA CON FACTOR DE TRANSFERENCIA

TIPO TUMORAL	AUTOR Y REFERENCIA	NO. DE RESPUESTAS/ NO. DE PACIENTES TRATADOS
Melanoma	Smith (152) Spitler (162) Krementz (77)	5/10 1/4 1/6
Sarcoma alveolar	Lo Buglio (95)	0/1
Osteosarcoma	Levin (91)	0/1
Carcinoma nasofaríngeo	Goldenberg y Brandes (43)	2/2
Cancer mamario	Smith (152) Oettgen (118)	1/6 1/5

inyección o serie de inyecciones de Ft.

Técnica de Preparación.

La técnica de preparación empleada en los estudios con factor de transferencia, resulta de consideración inportante en la interpretación de los efectos clínicos.

El Ft_d se prepara dializando lizados de globulos blancos durante 48 horas, sometiendo finalmente el dializado a liofilización para reconstituirlos antes de su administración. Los globulos blancos se obtienen por centrifugación, separando la capa flogística.

Los preparados de Ft obtenidos de lizados celulares no dializados, presentan el inconveniente de resultar inmunogenicos, entrañar el riesgo de transmitir hepatitis y de contener una variedad de substancias de elevado peso molecular que serían capaces de modificar la respuesta inmune del receptor.

CARACTERISTICAS DE LA RESPUESTA AL FT.

Responsividad del Receptor.

La administración de Ft a receptores - inmunocompetentes, condiciona por lo general que éstos adquieran una reactividad cutanea similar a la del donador en un plazo de - 24 a 72 horas. Este estado adquirido de reactividad persiste por un lapso de hasta 2 años en el receptor, lo que revela que el factor de transferencia actua como molecula portadora de información (83).

La responsividad de los pacientes a cualquier preparado de - Ft varia de acuerdo con la inmunocompetencia de cada individuo -- tratado, por lo que este aspecto es una variable importante en el empleo del Ft en el tratamiento del cancer. La consideración anterior resulta especialmente importante en pacientes con transtor--nos inmunitarios (72, 88, 161). En general se puede considerar -- que la reactividad transferida, es de menor duración en pacientes con síndrome de Wiscott-Aldrich (91) y en los enfermos crónicos (45).

Kirkpatrick (172) ha sugerido que los pacientes con candidia sis mucocutanea, reflejan una variedad de transtornos, algunos de los cuales no responden al Ft_d.

A juzgar por las pruebas de reactividad intradermica, los -- parametros invitro y la sensibilización con neoantigenos, los enfermos de cancer muestran generalmente deficiencias en la inmunidad mediada por células. Estas alteraciones suelen guardad rela--

ción con la extensión de la enfermedad o con la quimioterapia, pero de ninguna manera excluyen la posibilidad de aplicar una inmunoterapia eficaz (113, 157).

La quimioterapia en muchos casos puede atenuar el estado inmune del paciente y por ende, su respuesta al factor de transferencia. Sin embargo si el tratamiento quimioterápico se suspende, es posible lograr respuestas al Ft (113).

Potencia del Ft_d.

La determinación de la potencia y la especificidad del Ft_d resultan vitales en la selección de los donadores en los programas de inmunoterapia.

Los estudios clínicos utilizados en la selección de donadores de Ft, incluyen pruebas para evaluar la reactividad en pruebas -- intradérmicas cutaneas ante pequeñísimas dosis de antígenos. Los receptores del Ft, adquieren por lo general radioactividad menor que la del donador. Excepto para ciertos antígenos en los que la reactividad entre donador y receptor son comparables (182).

El problema de la selección de los donadores, presenta diferentes grados de dificultad a los investigadores, lo que se ha -- encarado de diversas formas. Algunos trabajos han intentado el uso de Ft entre pacientes cancerosos en forma cruzada, lo cual requiere que ambos pacientes presenten cierto grado de reactividad contra las células tumorales del otro, lo que se puede lograr administrando preparados tumorales (11, 78, 152, 166).

Goldenberg adoptó un enfoque innovador para el tratamiento del carcinoma nasofaríngeo (43). Como esta neoplasia maligna se halla emparentada con el virus EB, utilizó como donadores a personas -- normales con signos de haber estado expuestos con anterioridad a ese antígeno.

Un recurso mas directo es seleccionar los donadores sobre la base de una prueba de inmunidad celular in vitro frente al tumor en cuestión. El Ft_d se obtendrá de aquellos individuos cuyos linfocitos matan a las células tumorales in vitro (92, 162).

Otra posibilidad es la aplicación de la prueba de inhibición de la migración de macrófagos (FIM), enfrentando globulos blancos de posible donador ante homogeneizados tumorales (62, 95).

Un 20 a 40% de los familiares de pacientes sarcomatosos, dan resultados satisfactorios en éstas pruebas y pueden ser utilizados como donadores. Mejores resultados se pueden obtener cuando -

es posible localizar pacientes cancerosos recuperados, que presenten inmunidad in vitro contra el tumor específico (170).

La decisión final para determinar la fuente óptima de Ft_d deberá esperar a que concluyan las pruebas in vitro y el análisis de los parámetros clínicos.

DOSIS Y FRECUENCIAS DE ADMINISTRACION.

El Ft_d no puede ser cuantificado de manera directa, por lo que las dosis utilizadas tienen que ser aproximadas, requiriéndose además de ensayos individuales en cada tratamiento. Sin embargo existen ciertos puntos de valoración.

Producto obtenido por lisis de 10^8 leucocitos, es capaz de transferir la reactividad a la tuberculina y a la Coccidioidina en individuos normales. La cantidad necesaria de Ft_d para transferir reactividad dérmica ante los antígenos intradérmicos comunes en individuos normales o en pacientes con inmunodeficiencias adquiridas o congénitas, varían entre uno y 5×10^8 linfocitos lisados.

El empleo de los parámetros in vivo de la respuesta del paciente y de los antígenos intradérmicos comunes como marcadores de la transferencia, permite encarar con razonable proximidad la cuestión de la dosis.

La adquisición de inmunidad por Ft_d requiere de grandes dosis y es pasajera a menos que se administre en forma reiterada (95). La determinación de la transferencia inmunitaria utiliza la prueba de FIM frente a los antígenos tumorales y la citotoxicidad de los linfocitos para determinadas líneas tumorales.

Actualmente la dosis y frecuencia de administración del Ft_d, se basa en la observación de la respuesta individual del paciente de este modo la dosis será la cantidad necesaria de Ft_d para convertir y mantener la inmunidad del receptor frente a los antígenos vinculados con el tumor.

TOXISIDAD.

Considerando que en cada transfusión de sangre se administra un promedio de Ft equivalente a 2.5×10^9 leucocitos y que estas transfusiones cuando son compatibles no causan problemas. Podemos concluir que las grandes dosis de Ft gracias a su bajo peso molecular y a la ausencia de inmunogenicidad per se, no producen signos tóxicos ni efectos colaterales (11, 118, 152).

DATOS CLINICOS.

Las experiencias clínicas reportadas hasta 1976 en relación al tratamiento de las enfermedades malignas con Ft se señalan en el cuadro número 2.

Los casos estudiados son reducidos en número y el criterio utilizado para calificar una respuesta fueron variables. Otro factor a considerar, es que en la mayoría de los casos el tratamiento se aplicó a pacientes con enfermedad avanzada, los cuales se pueden considerar como malos candidatos a cualquier tipo de inmunoterapia. Además las dosis administradas variaron mucho en cada caso y los criterios para seleccionar a los donadores fueron diversos.

CONCLUSION.

Los informes sobre la inmunoterapia del cancer con Ft son escasos y representan intentos iniciales para determinar la eficacia, toxicidad y capacidad de estas sustancias para modificar la inmunidad celular en pacientes con cancer, así como para inducir regresiones tumorales, los estudios realizados marcan los lineamientos para futuras investigaciones en aspectos específicos que requieren de mayor comprensión, tales como los metodos de selección de donador y receptor, la cuantificación y posología de Ft y su caracterización.

A efecto de determinar su eficacia clínica se requieren ensayos cuidadosamente controlados. Especialmente en lo concerniente al tratamiento de pacientes con cargas tumorales mínimas. Muchos de estos ensayos se desarrollan en la actualidad.

I N M U N O T E R A P I A D E L C A N C E R C O N

A R N " I N M U N E "

El RNA "inmune" es un extracto acelular inmunológicamente activo de células linfoides, del cual se han descrito dos tipos básicos:

1) Un complejo RNA-antígeno que podría comportarse como un superantígeno.

2) Un ARN que no contiene ningún grupo antigenico reconocible, el cual sería un autentico ARN informativo.

No se sabe cual de los dos tipos de ARN "inmune" interviene en la transformación de la inmunidad antitumoral, aunque es posible que ambos participen en el fenomeno.

El ARN "inmune" difiere con respecto al factor de transferencia en varios aspectos, los cuales se señalan en el cuadro No.3.

El interes en el ARN "inmune" nacio de la observación de que el ARN extraido de células linfoides que habian sido expuestas a antígenos específicos in vitro, es capaz de transformar células linfoides normales, no inmunes, en células dotadas de reactividad inmunologica específica (35,36). Este mismo fenomeno puede observarse en los tejidos linfoides de animales inmunizados in vivo con antígenos específicos.

Alexander et al (3) fueron los primeros que lograron transferir inmunidad antitumoral por medio de ARN "inmune". En su reporte señalan que el crecimiento del tumor fue inhibido, aunque se presentaron regresiones ocasionales en casos de sarcoma primario, inducido con benzopireno en la rata. El ARN "inmune" fue obtenido a partir de extractos de células linfoides de ovejas inmunizadas con el tumor, y por lo tanto se le considero de origen xenogénico.

Otros autores (130,131) demostraron la mediación de una respuesta inmune contra sarcomas murinos inducidos con cancerigenos, tras el tratamiento con ARN "inmune" xenogénico. Estos trabajos dieron base para que Paque y Dray (123) lograran inducir respuestas inmunes en células linfoides humanas por acción de un ARN "inmune" xenogénico derivado de células linfoides sensibilizadas en forma específica.

El primer reporte sobre la mediación del ARN "inmune" en la respuesta inmune contra cancer en el humano, se debe a Pilch et

C U A D R O 3

COMPARACION ENTRE ARN "INMUNE" Y FACTOR DE TRANSFERENCIA

	FACTOR DE TRANSFERENCIA		ARN "INMUNE"	
			ARN-Ag ^e	ARN-1*
Tipo de respuesta inmune				
Anticuerpo humoral	No		Sí-IgG	Sí-IgM e ¿IgG?
Inmunidad celular	Sí		Sí?	Sí
Sensibilidad a la ARNasa	No		Sí	Sí
Sensibilidad a la ADNasa	No		No	No
Peso molecular	2000-4000		12000-24000	1-3 X 10 ⁵
Sensibilidad térmica	Sí - 56°C		No - 80°C	No
Presencia de fragmentos anti- genicos	No		Sí	No
Composición química	Ribonucleotido - polipéptido		¿ARN-polipép- tido?	ARN solo
Fuente celular	Linfocito		Macrofago y linfocito	
Especie original	Hombre, cobayo, mono, chimpance, ¿rata?		Muchos roedores, ovinos, mono hombre	
Transferencia entre especies	Tal vez		Si	
Estabilidad	Años - 4°C		Semanas a meses -	-70°C

Complejo ARN-antígeno o ARN "inmune" que contiene antígeno.

*ARN informativo o ARN "inmune" libre de antígeno.

al (128,168) quienes establecieron además, la reactividad cruzada de los ácidos ribonucleicos "inmunes" contra tumores del mismo tipo histogénico, y recopilaron pruebas de que las respuestas inmunes antitumorales mediadas por ARN "inmune", pueden orientarse de modo específico contra los antígenos vinculados con el tumor.

Con base a estas experiencias, se han propuesto dos fuentes de ARN "inmune" en la inmunoterapia del cáncer: el ARN "inmune" alógeno proveniente de linfocitos de pacientes recuperados de cáncer, y el ARN "inmune" xenogénico, proveniente de animales inmunizados específicamente con células tumorales autólogas o con células tumorales alógenas de un tumor del mismo tipo histogénico.

Estas dos fuentes de ARN "inmune" antitumoral, se ilustran en el diagrama del cuadro No. 4, en el cual también se indican dos posibles métodos para administrar el ARN "inmune". Uno es la inyección intradérmica directa, y el otro la recolección de linfocitos autólogos de la sangre periférica del paciente con un separador de células sanguíneas de flujo continuo, incubación de estos linfocitos *in vitro* junto con ARN "inmune" y reinoculación de los mismos en el paciente por vía endovenosa.

ARN "inmune" alógeno:

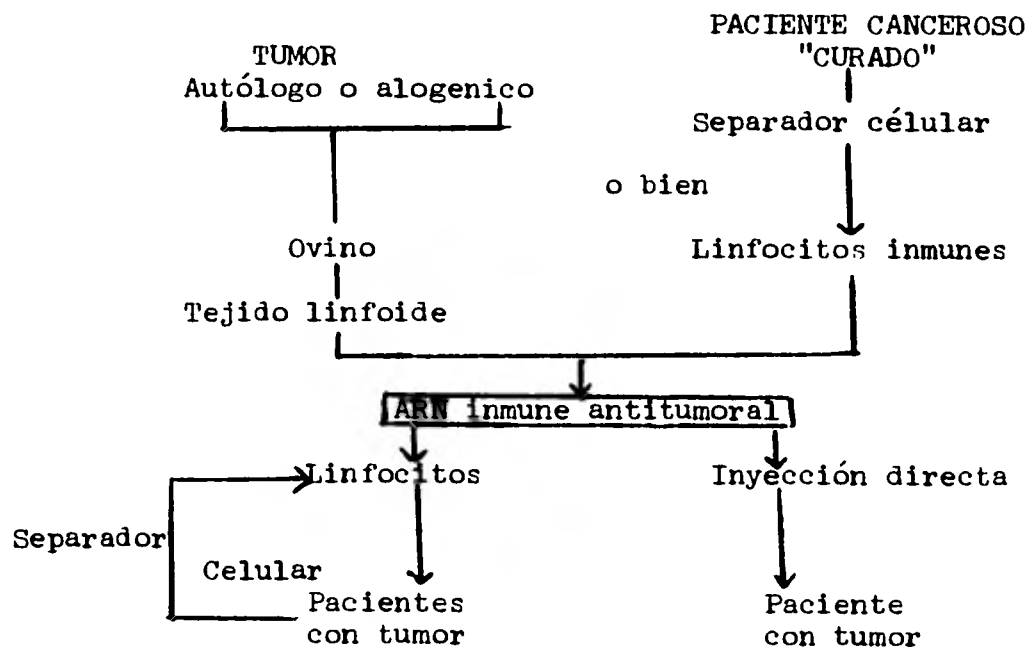
La transferencia de la inmunidad antitumoral demostrada por Pilch et al (128) utilizando ARN "inmune" contra melanoma maligno primario, dio pie a la investigación de este tratamiento como adyuvante terapéutico tras un tratamiento quirúrgico adecuado.

Sin embargo, al igual que en el caso del Ft, el ARN "inmune" alógeno requiere de un donador humano y por lo tanto plantea los siguientes inconvenientes:

- 1) El problema de la selección del donador.
- 2) El problema de la disponibilidad del donador.
- 3) La cuestión de si cualquier ser humano es capaz de proveer linfocitos que rindan un extracto inmunoreactivo óptimo y a que es probable que los tumores humanos sean más inmunogénicos si se inoculan en animales que en su huésped original.
- 4) ¿Será necesaria la inmunización de los donadores humanos? o ¿Los pacientes cancerosos recuperados pueden servir como donadores?.

C U A D R O 4

ESQUEMA DE LA INMUNOTERAPIA DEL CANCER CON ARN "INMUNE"



Se extrae ARN "inmune alogénico" de linfocitos de sangre periférica de un paciente canceroso "curado" que tuvo el mismo tipo tumoral que el paciente que se ha de tratar. El ARN "inmune xenogénico" se extrae de los órganos linfoides de un ovino inmunizado con tejido tumoral autólogo o tejido tumoral alogénico del mismo tipo histológico. El ARN se administra mediante inyección intradérmica o mediante infusión de linfocitos autólogos de sangre periférica tras incubación con ARN "inmune" in vitro.

5) ¿La extracción reiterada de linfocitos a pacientes cancerosos recuperados, puede producir una reactivación de la neoplásia maligna en estos donadores?.

La contestación a la mayoría de estas cuestiones se encuentra en fase experimental.

ARN "inmune" xenogenico.

La eficaz transferencia in vitro de la inmunidad mediada por células frente a los tumores de una especie a otra, ofrecio una base lógica para iniciar la inmunoterapia del cancer humano con ARN "inmune" extraido de tejidos linfoides de animales especificamente inmunizados con el tipo de tumor humano a tratar. (123,128,168).

Esta forma de inmunoterapia muestra las siguientes ventajas:

- 1) Resulta facil producir grandes cantidades de ARN "inmune" sin tener que depender de donadores humanos.
- 2) Como los tumores histologicamente similares parecen contener antígenos tumorales comunes, muchos pacientes que presenten el mismo tipo de tumor, podrían tratarse con ARN de ovinos u otra especie sensibilizados con el tumor de un solo enfermo (123).

Sin embargo el ARN "inmune" xenogenico tambien encierra algunos peligros potenciales pues la sensibilización a las proteínas de la especie en la que se produjo el ARN y que contaminan a este podrían acarrear graves reacciones de hipersensibilidad.

Si bien los resultados preliminares con ARN "inmune" xenogenico son alentadores, es posible que una importante porción del ARN sea destruida por las ribonucleasas endogenas. Deckers y Pilch (27), administraron ARN "inmune" xenogenico, junto con un inhibidor de la ribonucleasa, el sulfato sodico de dextran, droga que se encuentra en investigación y que no ha sido aprobada para su uso en humano. Actualmente se estan realizando pruebas sobre la inocuidad de esta droga, la cual es probable se convierta en un adyuvante util de la inmunoterapia con ARN "inmune" al protegerlo contra la degradación por acción de las ribonucleasas andogenas, con lo que se potencialisaria su acción.

Otro método de inmunoterapia con ARN "inmune" xenogenico ya mencionado, es la incubación extracorporea de linfocitos autologos de sangre periferica con el ARN, seguida de reinfusión intravenosa, La exposición directa de los linfocitos al RNA "inmune"

in vitro podría ser más eficaz, ya que de este modo el ARN se protege del ataque de las ribonucleasas y porque se promueve el contacto directo entre los linfocitos y el ARN (123).

Puede ser que este método, también entrañe algunos riesgos derivados de la contaminación con las proteínas del animal productor, lo cual se puede eliminar parcialmente lavando los linfocitos antes de su reinfusión.

La realización de un mayor número de experiencias con el ARN "inmune" requieren del desarrollo de una más depurada técnica de obtención y administración.

CONCLUSION

El ARN "inmune" ofrece varias ventajas teóricas y prácticas sobre otros métodos de inmunoterapia adoptiva, entre los que se cuentan:

- 1) No requiere del uso de suero ni plasma que puedan contener factores bloqueantes que favorezcan el crecimiento tumoral.
- 2) En vista que el tratamiento es acelular, desaparece la posibilidad de inmunización contra antígenos de histocompatibilidad.
- 3) Desaparece el peligro de inducir una reacción de injerto contra huésped en individuos inmunodeficientes o inmunodeprimidos.
- 4) Como el ARN "inmune" no es un antígeno potente per se, su administración repetida no debe producir sensibilidad al receptor, sea el ARN de origen alogénico o xenogénico, y por lo tanto no habrá peligro de que dosis ulteriores de ARN sufran eliminación inmune.

Los primeros ensayos clínicos en un número reducido de pacientes, se ha comprobado la excepcional inocuidad del tratamiento así como que se tolera bien y no acarrea efectos tóxicos locales ni sistémicos.

NUEVAS PERSPECTIVAS

Investigaciones recientes en busca de nuevas perspectivas en el tratamiento del cancer, han encontrado dentro del campo de la inmunoterapia la utilización de los siguientes elementos:

1.4 Productos bacterianos:

A) Productos de la pared celular del BCG:

a) MER (178): potente inmunocoadyuvante que se emplea en combinación con quimioterapia y radioterapia en modelos animales, y que se esta empleando junto con quimioterapicos en cancer humano.

b) Productos Ribi de la pared celular (138, 105).

B) Otros derivados micobatericos (18).

2.- Derivados de polisacaridos (53,97):

A) Lentinan: derivado polisacarido de hongos comestibles, pa rece ser un coadyuvante de células T exclusivamente.

3.- Sustancias quimicas:

A) Levamisoles: que pueden aumentar la reactividad de algunos quimioterapicos en el hombre (167). Exhibio gran actividad frente a algunos modelos tumorales animales pero no en todos. Actualmente se prueba en humanos (130,136,184).

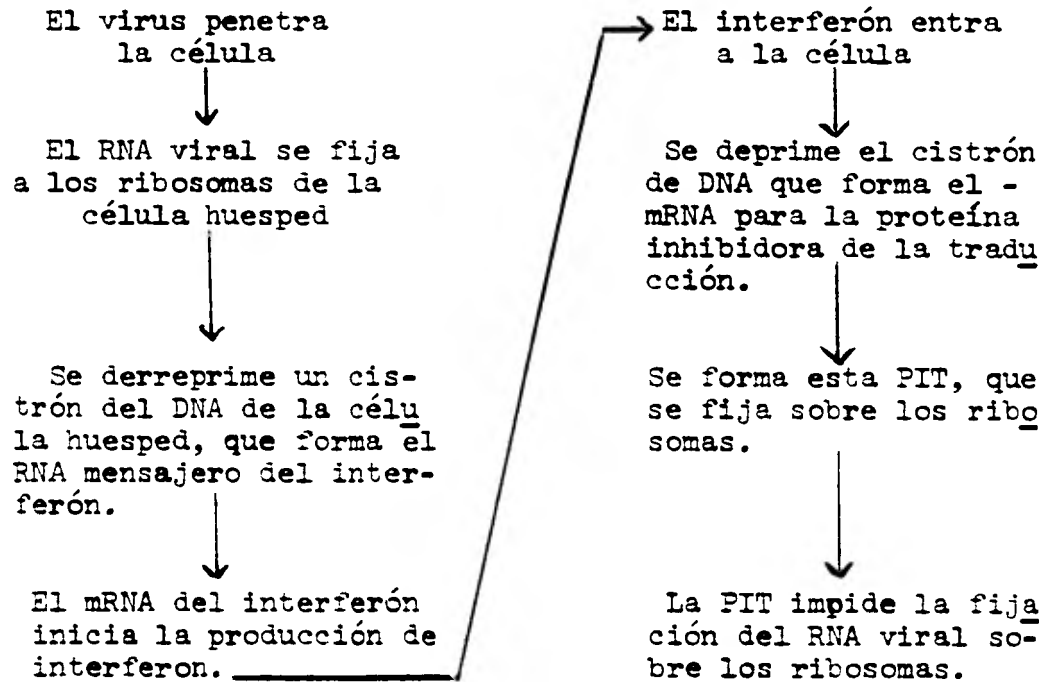
Además, investigaciones recientes sobre agentes hinmunologicos que puedan ser utilizados como agentes antitumorales, señalan el descubrimiento de el interferón como agente antitumoral, y la presencia de un tipo de células denominadas "asesinas" o Nk cuya principal actividad es detectar y destruir las células tumorales

Los Interferones son glucoproteínas de tamaño variable que inhiben la duplicación viral en presencia de otros virus (cuadro 5), en intervienen en la modulación de la respuesta inmune, pudiendo suprimir o aumentar la producción de anticuerpos (165).

En condiciones normales, los principales factores de estimulación en la producción de interferon son los virus vivos o inactivados, pero tambien se puede producir interferon en presencia de endotoxinas bacterianas, extractos vegetales y polimeros sintéticos.

C U A D R O 5

MECANISMO MEDIANTE EL CUAL EL INTERFERON EVITA LA
MULTIPLICACIÓN DE LOS VIRUS DENTRO DE LAS CELULAS



Otro tipo de interferon, es el que se produce cuando las células T entablan interacción con un antígeno ("inmune" o tipo II) y difiere del interferón viral (o tipo I) por ser relativamente inestable y carecer de especificidad de especie (165).

La capacidad de las células para producir interferón varia, siendo las células T la principal fuente de interferón en muchas enfermedades virales, mientras que los neutrofilos no lo producen

La demostración del papel que desempeña el interferón en las enfermedades virales, llevo a los investigadores a utilizarlo en pacientes cancerosos, en primera instancia para evitar las infecciones virales frecuentes en estos pacientes, y posteriormente por la evidencia de que algunos tipos de cancer son causados por virus. Sin embargo, tambien presenta efectos positivos en tumores que generalmente se considera, son causados por agentes no virales, como la radiación y algunas substancias toxicas (79).

El papel del interferón en el cancer es inhibir la multiplicación de las células cancerosas, impidiendo su desarrollo, actuando de manera más eficiente cuando las células se encuentran en estado latente o en reposo.

A diferencia de otros agentes anticancerosos, el interferón no elimina totalmente las células malignas, sino que las altera para que no sigan desarrollandose. Tambien hace un llamado al aparato inmunologico, reuniendo macrófagos que fagocitan todo tejido celular anormal, aumentando el número y actividad de las células NK o "celulas asesinas" (79).

El interferon no lesiona tejidos sanos y provoca solo efectos secundarios leves en algunos casos, como: fiebre ligera, fatiga y ligera reducción en la producción de células rojas (164).

Investigaciones recientes del efecto del interferón en el cancer humano, realizadas en una pequeña cantidad de enfermos cancerosos, indican prolongación de la sobrevivida en pacientes tratados con interferón en combinación con otras terapias antitumorales, así como regresión de algunos tumores (184).

Estas investigaciones se encuentran limitadas por el complicado proceso de obtención del interferón, lo que lo hace excesivamente alto de costo (33).

Las perspectivas que nos ofrece la utilización del interferon en la terapia de las neoplasias orales y generales son muy alentadoras, y requieren de investigaciones más amplias surgiendo el interferón como una panacea en el tratamiento de el cancer oral.

Respecto a las células "asesinas" o NK, durante varios años los investigadores se observaron que las células linfoides de los animales normales no inmunizados pueden destruir células tumorales cultivadas in vitro. Actualmente se ha aclarado que las células citotóxicas naturales en animales y en humanos, representan un importante mecanismo de defensa del huésped contra los tumores. Esto se ha denominado "citotoxicidad natural mediada por células" y constituye una función de las células "asesinas" o NK. (165).

Las células Nk carecen de marcadores de linfocitos T o B, no son adherentes y por lo tanto no son macrófagos, no poseen receptores de inmunoglobulinas, presentan relativa especificidad ya que al parecer existe una restricción genética para su reactividad (165).

Hasta el momento no se sabe aun el mecanismo mediante el cual las células NK destruyen a las células tumorales. Sin embargo, se sigue investigando exhaustivamente su papel en el cáncer, así como la relación que guarda con respecto al interferón, el cual estimula su reacción. Se espera a futuro, encontrar la manera de aumentar en forma eficiente su actividad contra el cáncer.

C Ó N C L U S I O N

Esta breve descripción del estado actual en las pruebas de inmunoterapia del cancer, muestra los progresos llevados a cabo en el desarrollo de esta forma de terapia, señalando sus posibilidades en el tratamiento de las neoplasias orales, destacando los aspectos positivo y a veces negativos del tratamiento de las neoplasias malignas mediante modificaciones del sistema inmune del huésped.

Es evidente que el comportamiento de las neoplasias malignas esta dado en parte por las respuestas inmune del huésped frente a ellas, existiendo variaciones individuales en el equilibrio entre el comportamiento natural de los tumores y los factores limitantes del huésped.

La aplicación racional de la inmunoterapia al cancer oral dependera en gran medida, de un conocimiento más acabado de los antígenos tumorespecíficos de las neoplasias orales y de los métodos para acrecentar la respuesta inmune contra estos antígenos.

De los resultados obtenidos en estudios con animales y seres humanos, se desprende que la inmunoterapia posee un enorme potencial como nuevo proceder terapeutico, presentandose como el coadyuvante lógico para la destrucción de la enfermedad subclínica microscopica despues de la cirugía, la radioterapia o la quimioterapia definitiva.

La experiencia adquirida en materia de coadyuvantes a raíz de ensayos en cancer humano, se hace evidente que hay que estudiar muchas variables para lograr los máximos beneficios que la inmunoterapia puede ofrecer.

Las dificultades que plantea el empleo de productos bacterianos vivos en inmunoterapia indujeron a buscar materiales no viables. En la actualidad se realizan ensayos clínicos con productos tales como:

- 1) Productos basicos de la pared celular del BCG (178,105, 138, 18)
- 2) Derivados de polisacaridos (53,97)
- 3) Sustancias químicas (167)
- 4) Interferón (79)
- 5) Células NK

A raíz de trabajos recientes con modelos animales, se ha llegado a la conclusión de que muchos agentes inmunopotenciadores no tienen un mecanismo de acción unidireccional (99) ya que según la dosis, la vía de administración, etc., producen incremento de la función de las células T en algunos casos, de la función de células B en otros, y de la función de una combinación de células T y B e incluso de los macrofagos en otros (99).

El desarrollo de técnicas inmunoterapicas para el cancer, más eficientes e inocuas, requiere de un mayor conocimiento del papel de las células efectoras en la vigilancia inmune contra las células tumorales. Por lo tanto, el empleo correcto de los coadyuvantes inmunológicos dependerá de un conocimiento más acabado de la interacción de estas diversas subpoblaciones de células efectoras humanas y también del efecto de factores séricos sobre la inmunidad mediada por células.

La inhibición selectiva de la respuesta inmune podría hallar aplicación en el tratamiento del cancer humano, u en especial en el cancer oral. Esto se basa en la posibilidad de que algunos de los factores bloqueantes descritos en tumores solidos, guardan relación con anticuerpos o con complejos antígeno-anticuerpo (57, 150).

Un concepto básico a considerar en la preparación de protocolos futuros en aspectos de inmunoterapia, es el fenómeno de el rebote que se produce a raíz de la quimioterapia inmunosupresiva (17,54). La mayoría de los regimenes quimioteraputicos actuales son intermitentes por que se procura permitir la recuperación de la respuesta inmune (61). La recuperación de la respuesta inmune exagerada a raíz de este rebote, es de buen pronostico (17). Debemos señalar que la quimioterapia intermitente prolongada también puede acompañarse de un progresivo descenso de la inmunocompetencia, lo cual en parte podría relacionarse con el retorno de la enfermedad o bien al uso excesivo del quimioterapico (17,54).

Finalmente debemos mencionar, que las perspectivas de una inmunoterapia eficaz en las neoplasias malignas orales, son promisorias. El desarrollo clínico de nuevos procedimientos inmunoteraputicos deberá basarse, en valoraciones similares a las que se aplican e los nuevos agentes quimioteraputicos. Según se sugirió hace poco, este proceso deberá comprender (38,44):

I. Estudios de fase I

1. Establecer la dosis máxima tolerada.

2. Establecer la toxicidad.
3. Estudiar la farmacología clínica.
4. Valorar el efecto inmunológico sobre la inmunidad celular y humoral, función del sistema retículo endoplasmático, etc.

II. Estudios de fase II.

1. Amplio ensayo de la actividad clínica en una variedad de estados de enfermedad.
 - a. Como coadyuvante en casos de enfermedad residual mínima.
 - b. Combinaciones con otras modalidades terapéuticas, como quimioterapia y radioterapia, u otros procedimientos inmunoterapéuticos.
2. Explorar las dosis, vías de administración y momento de la administración.
3. Proseguir los estudios sobre toxicidad, farmacología y acciones inmunológicas.

III. Estudios de fase III.

1. Estudios definitivos como coadyuvantes en la enfermedad residual mínima o en combinación con otras modalidades terapéuticas.

Por lo tanto, mediante una cuidadosa valoración inmunológica farmacológica, bioquímica y clínica del mecanismo de acción de los diversos enfoques inmunoterapéuticos en modelos animales y en pacientes, tendrían que recogerse datos interesantes que habrían de ser importantes para el control del cáncer oral.

G L O S A R I O

Adsorción

Adherencia no específica de sustancias solubles, proteínas, etc., a la superficie de células o partículas inertes.

Adyuvante

Sustancia inyectada con los antígenos (generalmente mezclada con ellos, pero administrada a veces antes del antígeno) que favorece o modifica de manera inespecífica la respuesta inmune para ese antígeno. De este modo la producción de anticuerpos o las reacciones de inmunidad celular son más energéticas de lo que serían si se inyectara el antígeno sin adyuvante. Además la respuesta puede modificarse cualitativamente.

Adyuvante antigénico. Sin. adyuvante inmunológico. Ambos términos se utilizan a veces para diferenciar los adyuvantes utilizados en inmunología de los que se utilizan en otros campos.

Adyuvante completo de Freund

Es un adyuvante de aceite en emulsión acuosa, en el cual se suspenden en una fase oleosa micobacterias desecadas muertas (generalmente *M. tuberculosis*). Co. adyuvante incompleto de Freund, especialmente efectivo para estimular la inmunidad celular, y en algunos animales, no contiene micobacterias

Adyuvantes de acción central

Sustancias adyuvantes que estimulan la respuesta inmune, aun cuando se administren en un momento o sitio diferente del antígeno. Probablemente tienen un efecto estimulante directo sobre las células del sistema reticuloendotelial.

Adyuvantes micobacterianos

Micobacterias completas muertas por el calor y secadas (*M. tuberculosis*, *M. avium*, etc.) que cuando se suspenden en aceite mineral y emulsificador, como el adyuvante completo de Freund, tienen actividad adyuvante con relación a cualquier antígeno administrado conjuntamente con ellos.

Afinidad

En las reacciones antígeno-anticuerpo, es una medida de la fuerza de unión existente entre el antígeno y el anticuerpo. Puede medirse por el cambio de energía libre de la reacción, por tanto depende de factores tales como la exactitud del ajuste esteoquímico entre los sitios de combinación y los determinantes antígenicos y de sus tamaños. En general los anticuerpos que se

unen debilmente con el antígeno y se disocian de el con facilidad se dice que poseen poca afinidad, en tanto que los que se unen fuertemente se dice que tienen gran afinidad.

Agente inmunosupresor:

Un agente físico, químico o biológico que inhibe la estimulación de una respuesta inmunitaria por un antígeno.

Aglutinación:

Agregación de antígenos particulados, por reacción con anticuerpos específicos, que forman puentes entre los determinantes antigénicos de células contiguas.

Aglutinación bacteriana: Aglutinación de bacterias por anticuerpos. La aglutinación in vivo de bacterias puede jugar también un papel en su eliminación inmune.

Agranulocitosis:

Disminución patológica de la cantidad de leucocitos neutrófilos circulantes, resultante de la depresión de la mielopoyesis. Tiene como consecuencia una disminución de la resistencia a las infecciones bacterianas.

Alogénico

Genéticamente diferente dentro de la misma especie.

Aloinjerto

Injerto realizado entre dos individuos genéticamente diferentes de la misma especie.

Alotipo

Determinantes antigénicos determinados genéticamente en las moléculas proteicas del suero, que varían en los diferentes miembros de la misma especie.

Anafilaxia. Reacciona de hipersensibilidad inmediata aguda o hipersensibilidad de tipo I, que se produce como consecuencia de la administración de antígeno a un sujeto previamente sensibilizado. La reacción es provocada por la liberación de histamina, u otras sustancias vasoactivas, cuando el antígeno se combina con el anticuerpo en la superficie de las células. La anafilaxia puede ser generalizada o localizada al sitio de la inyección.

Anafilaxia pasiva sistémica

Transferencia pasiva de anafilaxia de un animal sensibilizado a otro normal por la inyección de anticuerpos, especialmente por vía intraveno seguido por la administración de una dosis de antígeno, que al combinarse con los anticuerpos produce un shock anafiláctico.

Anafilaxia sistémica

Anafilaxia o hipersensibilida inmediata en la cual muchos tejidos muestran lesiones, en contraste con la anafilaxia local, donde las lesiones aparecen en un solo sitio.

Anergia

Ausencia de reacciones de inmunidad celular en un animal supuestamente sensibilizado.

Animal no inmune

Animal que no ha sido sensibilizado con un antígeno determinado.

Animales convencionales

Todos los animales de experimentación que no estén criados en condiciones de gnotobiosis o libres de gérmenes.

Anticuerpo

Proteína con las propiedades moleculares de una inmunoglobulina, y capaz de combinarse de manera específica con un antígeno. Contiene sitios de combinación para anticuerpos, que lo unen de forma covalente con el determinante antigénico correspondiente. Los anticuerpos son producidos en el organismo por las células de la serie linfoidea, especialmente las células plasmáticas, en respuesta a la estimulación con un antígeno.

Anticuerpo bloqueante

En las pruebas de aglutinación, el anticuerpo incompleto que puede recubrir a las células, e impedir su aglutinación. Puede detectarse por la prueba antiglobulina. Es capaz de inhibir las reacciones de hipersensibilidad inmediata.

Anticuerpo citofílico:

Anticuerpo que se fija a la superficie celular por medios distintos a los de la unión de los sitios de combinación del anticuerpo con los determinantes antigénicos de la superficie celular. De este modo el cuerpo queda fijado a la célula pero aún es capaz de unirse a los antígenos vecinos.

Anticuerpo citotóxico

Anticuerpo que provoca daño a las células portadoras de antígeno, especialmente en presencia de complemento. Tales anticuerpos pueden ser citolíticos, o pueden producir daño a la membrana celular sin provocar lisis.

Anticuerpo fijador de complemento

Anticuerpo que al reaccionar con antígeno fija complemento.

Anticuerpo inmune

En la serología de los grupos sanguíneos, anticuerpo provocado por un estímulo antigénico.

Anticuerpo marcado con fluoresceína

Anticuerpo al cual se ha unido la fluoresceína de manera covalente, generalmente en forma de isotiocianato o isocianato.

Anticuerpo natural

Anticuerpo existente en el suero de los individuos normales, que no han sido inmunizados contra el antígeno en cuestión.

Anticuerpos de reacción cruzada

Anticuerpos capaces de combinarse con un antígeno, cuya producción no provocaron de manera específica. Esta reacción cruzada puede no ser tan intensa como la del anticuerpo con su propio antígeno.

Anticuerpos humorales

Anticuerpos existentes en los humores, o sea plasma, linfa y fluidos tisulares orgánicos, y responsables de la inmunidad humoral.

Antigenicidad

Sin. Inmunogenicidad. Es el potencial de un antígeno o inmunógeno para estimular una respuesta inmune, en una especie dada de animal. La antigenicidad depende probablemente del tamaño del antígeno y de la magnitud en la cual sus determinantes antigenicos difieren de los animales inmunizados. Potencial de un antígeno para combinarse con su anticuerpo citofílico.

Antígeno

Sustancia que provoca una respuesta inmunológica específica, cuando se introduce en los tejidos de un animal. Esta puede dar lugar a la formación de anticuerpos conjuntamente con el desarrollo de una inmunidad celular o bien a una tolerancia inmunológica específica.

El término antígeno a veces se utiliza con cierta liberalidad para hacer referencia a sustancias tales como las bacterias, cuando se utilizan para provocar una respuesta inmunitaria. Tales microorganismos pueden contener centenares de antígenos diferentes e inclusive deberá recordarse que una sola molécula proteica antigénica puede llevar en su superficie, más de un determinante antigénico diferente.

Antígeno de histocompatibilidad.

Isoantígeno genéticamente determinado y situado en las superficies de las células nucleadas de muchos tejidos (facilmente detectables en los globulos blancos de la sangre), el cual, cuando el tejido se injerta a otro individuo de la misma especie cuyos tejidos no son portadores de este antígeno, puede incitar una respuesta inmunitaria que conduce al rechazo del injerto. Los antígenos de histocompatibilidad más íntimamente estudiados son los del sistema H-2 en los ratones y del sistema HL-A en el hombre.

Antígeno de transplante

Vease antígeno de histocompatibilidad.

Antígeno específico de tejido

Antígeno celular existente en un tejido determinado y que no se encuentra en otros tejidos.

Antígeno heterofilo

Antígenos que aparecen en la superficie de las células tisulares de muchas especies diferentes de animales, plantas y bacterias, mostrando numerosas reacciones cruzadas interespecíficas.

Antígeno propio

Cualquier sustancia que exista como componente normal de los tejidos propios de una persona o animal, que sea capaz de estimular la autoinmunidad.

Antígeno secuestrado

Cualquier antígeno o determinante antigénico que este oculto del contacto con células inmunocompetentes o anticuerpos, por lo tanto no pueden estimular una respuesta inmune. Pueden ser antígenos sintracelulares, o determinantes ocultos sobre las superficies celulares o en moléculas solubles.

Antígenos de histocompatibilidad HLA

Grupo de isoantígenos en las células de tejidos humanos, que pertenecen a un sistema genético único.

Antígenos de reacción cruzada

Antígenos capaces de combinarse con los anticuerpos producidos en respuesta a un antígeno diferente. La reacción cruzada puede producirse por el hecho de que los diferentes antígenos compartan determinantes antigénicos o porque los determinantes antigénicos de cada uno aunque no sean idénticos, son lo suficientemente parecidos estereoquímicamente como para combinarse con el anticuerpo formado contra uno de ellos. Antígeno de idéntica estructura en dos cepas bacterianas, de manera que los

anticuerpos producidos contra una cepa reaccionaran con la otra.

Antígenos específicos de tumor

Antígeno, generalmente un antígeno de histocompatibilidad de la superficie celular, adquirido por cualquier tumor determinado. Los antígenos tumorales pueden ser :
a) idénticos a los antígenos existentes en el tejido de origen,
b) no existentes en el tejido de origen, pero existentes en tejidos normales no relacionados, c) únicos en el tumor. Los tumores experimentales inducidos por un virus determinado poseen todos los antígenos específicos de tumor idénticos, probablemente codificados por el material vírico incorporado en el genoma de la célula huésped. Sin embargo, los antígenos de los tumores inducidos por carcinógenos químicos son diferentes en cada animal, e incluso en distintos tumores de un mismo animal.

Ausencia de respuesta inmunológica:

Incapacidad de responder al contacto con un antígeno.

Autoinjerto:

Injerto aplicado al mismo individuo del que se ha obtenido.

Autoinmunidad

Inmunidad humoral específica (mediada por autoanticuerpos) o inmunidad celular, contra constituyentes de los tejidos propios (autoantígenos).

Autólogo

Derivado de propio; utilizado al hacer referencia a injertos, antígenos, etc.

Capacidad de fijación de antígeno

Es una medida primaria de la cantidad total de anticuerpos que existen en un suero capaces de combinarse con un antígeno.

Célula activada inmunológicamente

Célula inmunocompetente que ha reaccionado por contacto con un antígeno, es decir que ha sido sensibilizada.

Célula antígeno-reactiva

Celulas timoderivadas que reaccionan dividiéndose rápidamente en respuesta al contacto con un antígeno, pero que no dan origen a células formadoras de anticuerpos.

Células antígeno-sensibles

Célula que se divide en respuesta a un antígeno, pero que por sí misma no va a producir anticuerpos, aun que despues de varias diviciones celulares puede dar origen a células formadoras de anticuerpo.

Celulas B

Célula derivada de la médula ósea. Linfocito encontrado en los órganos linfoides periféricos p. ej. bazo, ganglios linfáticos, etc. que se sabe no ha sido influenciado por el timo.

Célula inmunocompetente

Cualquier célula capaz de reconocimiento específico, o de reacción específica, frente a un antígeno.

Célula linfoide

Cualquier célula de la serie linfoidea.

Célula sensibilizada

Cualquier célula que ha sido activada inmunológicamente por la administración de antígeno.

Célula reticular activada

Término en desuso utilizado para describir la célula blástica pironinofílica grande observada en el área timodependiente de un ganglio linfático, despues de aplicar a la piel una substancia sensibilizante.

Células reticulares

Células que conjuntamente con las fibras reticulares forman la trama o estroma de los tejidos linfoides, tales como el bazo, ganglios linfáticos y la médula ósea. Estas células pueden actuar posiblemente como células madres de macrófagos, linfocitos y demas células de la sangre.

Célula timodependiente

Población de células linfoides, cuyo desarrollo normal depende de la presencia del timo en el momento del nacimiento.

Células timoderivadas

Células linfoides que se ha podido demostrar que son derivadas del timo.

Competencia inmunológica

Capacidad de producir una respuesta inmune; se dice de células, tejidos, etc, con dicha capacidad.

Complejo antígeno-anticuerpo

Sin. complejo inmune. Es un complejo

macromolecular de moléculas de antígeno y anticuerpo unidas específicamente entre sí. Puede existir en forma soluble, especialmente en presencia de un exceso de antígeno, o como precipitado, especialmente en la zona de equivalencia.

Complemento

Sistema enzimático de proteínas séricas, que es activado por muchas reacciones antígeno-anticuerpo y que es esencial para la hemólisis inmune y la bacteriolisis mediada por anticuerpos, y juega un papel en otras reacciones biológicas. El complemento está formado por nueve inactivadores en el suero, y algunos de los cuales son termolábiles.

Corynebacterium parvum

Bacilo grampositivo estrictamente anaerobio, que estimula la hiperplasia del tejido linfoide e incrementa la fagocitosis.

Cromatografía en Sephadex

Método cromatográfico de separar sustancias de acuerdo a su tamaño molecular. La fase estacionaria consiste en granos de gel a través de los cuales pueden difundir las moléculas pequeñas, que son de esta forma retenidas, en tanto que las moléculas grandes quedan excluidas de parte o de todo el volumen de partículas del gel, desplazándose por ello con mayor rapidez a través de la columna y siendo eluidas primero.

Deficiencia inmunológica, estado

. El término preferido actualmente es estado de inmunodeficiencia. Cualquier proceso en el cual existe deficiencia de inmunidad humoral o celular.

Deleción antigénica

Pérdida o enmascaramiento de los determinantes antigénicos de células, cuyos tejidos de origen normalmente los poseen. Pueden ser el resultado de un cambio neoplásico, u otra mutación en el tejido de origen, y puede ser debida a la pérdida o represión de material genético de la célula.

Desviación inmune;

Alteración selectiva en la respuesta inmunitaria a un antígeno, provocada por la administración previa de ese antígeno.

Desviación antigénica

Término utilizado en la inmunología tumoral para describir la pérdida del perfil antigénico de células o tejidos, y en substitución por el de un tejido normal diferente.

Determinante antigénico.

Es el pequeño sitio en la superficie del - antígeno al cual el anticuerpo (cuya producción es necesariamente estimulada por toda la molécula antigena) es específicamente capaz de fijarse por su sitio de combinación. El determinante forma --- probablemente un ajuste tridimensional mas o menos exacto con su correspondiente anticuerpo y está unido al mismo por enlaces no--covalentes de corto radio de acción. Una sola molécula antigénica puede tener determinantes antigénicos diferentes.

Determinante oculto.

Sin. criptodeterminante. Determinante antígeno que está situado de tal forma en una molécula o célula que no es accesible a su reconocimiento por los linfocitos o anticuerpos y no es capaz de unirse específicamente con ellos, ni de estimular una respuesta inmune, a no ser que alguna modificación estereo--química permita ponerlo de manifiesto.

Dialisis.

Uso de membranas semipermeables para separar sustancias de diferente peso molecular en una solución.

Difusión en gel.

Prueba de precipitina en la cual el antígeno y el anticuerpo se colocan en un gel de agar o sustancia similar, haciéndoles difundir el uno hacia el otro, para formar un precipitado.

Diluciones dobles.

Método de preparar diluciones seriadas para su utilización en pruebas serológicas. Para diluir un suero con objeto de titularlo, se añade un volumen del mismo a un volumen igual de solución salina en un tubo de ensayo. Su contenido se mezcla - extrayendo un volumen y añadiéndolo a un volumen igual de solución salina en un segundo tubo de ensayo. Este procedimiento se repite hasta el final de una serie de tubos, de forma tal que la dilución del sero de cada tubo, es el doble del que le precede; p. ej., - uno en dos, uno en cuatro, uno en ocho, etc.

Diluciones seriadas.

En la valoración serológica de reacciones -- antígeno-anticuerpo, la dilución progresiva del suero o anticuerpo en una serie de tubos, de forma tal que el primero contenga la mayor cantidad de anticuerpo y el último la menor.

Dinitrocloro benceno (DNCE).

(1-cloro-2,4,-dinitrobenceno). Reacti-

vo que tiene la misma acción que el fluorodinitrobenceno, pero que reacciona más lentamente. Se utiliza para estudio de la hipersensibilidad de contacto (reacción tipo IV o hipersensibilidad retardada). Se aplica una dosis sensibilizante sobre el antebrazo, la dosis de prueba se aplica posteriormente sobre el antebrazo opuesto. Esto da lugar a la formación de un nódulo similar al que se ve en la prueba de tuberculina, 48-72 horas después. Es positiva en la mayoría de las personas normales, pero aparece disminuida o ausente en los síndromes deficitarios de inmunidad celular. DNCB.

Dosis de prueba.

Administración de un antígeno para provocar una reacción inmunológica. Se emplea generalmente para hacer referencia a una segunda dosis de antígeno o a dosis posteriores.

Dosis inmunizante.

Término utilizado en la estandarización de vacunas. Así, en la valorización biológica de las vacunas, la ImD es la dosis necesaria para inmunizar el 50% de los animales de prueba valorados por cualquier forma conocida de medir la respuesta inmune.

Dosis sensibilizante. La primera dosis de cualquier antígeno administrada a un animal, con el fin de provocar una respuesta inmune.

Dosis sensibilizante.

La primera dosis de cualquier antígeno administrada a un animal, con el fin de provocar una respuesta inmune.

Ecéema.

Erupción cutánea pruriginosa, inflamatoria, no contagiosa de distribución generalmente irregular y de carácter variable, de forma tal que las vesículas y las pústulas pueden coexistir con la formación de edema, escamas o exudación.

Electroforesis.

Método de separación de sustancias ionizables p.e.j. proteínas séricas, en virtud de las diferencias existentes en su velocidad de migración en un campo eléctrico. Si se coloca una solución de tales sustancias entre dos electrodos y se aplica un potencial diferente entre los mismos, las moléculas cargadas negativamente migrarán hacia el polo positivo y viceversa. La velocidad de cada molécula depende principalmente de su masa y carga neta, pero también de su tamaño y forma.

Eliminación inmune.

Eliminación excepcional del antígeno del organismo, como resultado de la extracción o destrucción por anticuer

por o linfocitos sensibilizados. Técnica utilizada para medir la respuesta en anticuerpos, determinando el ritmo de eliminación de un antígeno marcado de la circulación de un animal inmunizado.

Endotoxina.

Clasicamente se trata de un término empleado por los bacteriologos para las toxinas que se liberan solamente despues de la muerte celular, en oposición a las exotoxinas difusibles -- producidas por las bacterias vivas. Sin. de los lipopolisacáridos de las bacterias gramnegativas.

Enfermedad alogénica.

Reacción de injerto contra huesped en animales sometidos a terapeutica inmunosupresora, a los que se han administrado linfocitos alogénicos.

Enfermedad de Sjögren.

Enfermedad inflamatoria crónica de las -- glándulas salivares y lagrimales del hombre, acompañada con frecuencia por una inflamación secundaria de la conjuntiva. En muchos casos se encuentra asociada a la artritis reumatoide.

Equivalencia.

Cuando el anticuerpo y el antígeno se mezclan en proporciones tales que se producen el máximo de combinaciones de los determinantes antigenicos con los sitios de combinación, se dice que están en proporciones óptimas o de equivalencia.

Especificidad.

Término que define la reactividad selectiva entre -- diversas substancias.

Especificidad de especie.

Término referido a los antígenos tisulares, antígenos de la pared celular, etc., para destacar su presencia en una sola especie y no en otras. Otros antígenos como los antígenos heterofilos, se encuentran en muchas especies.

Estado inmune.

Estado de reactividad de un huesped a cualquier antígeno.

Exotoxina.

Toxinas bacterianas extracelulares que se difunden de las células bacterianas vivas y provocan efectos tóxicos en luga-

res que pueden estar muy distantes del foco de crecimiento bacteriano.

Facilitación, inmunología o tumoral.

Incremento en el ritmo de crecimiento tumoral en los animales inmunizados para los antígenos del tumor. Atribuidos al recubrimiento de los antígenos tumorales con anticuerpos, que impiden el acceso de los linfocitos (agentes de la inmunidad celular) a las células tumorales.

Factor de inhibición de la migración. (FIM).

Factor que inhibe la migración de macrófagos de cortes de, p. ej. tejidos esplenico, o de tubos capilares in vitro. Procede de linfocitos sensibilizados, cuando son incubados con el antígeno sensibilizante, y está relacionado con una fracción proteica de un peso molecular aproximado de 70,000.

Flouresceína.

Pigmento amarillo con una flourecencia verde intensa. Sus derivados activos se utilizan para marcar proteínas en las pruebas de inmunoflourescencia.

Fogocito.

Célula que es capaz de ingerir y a menudo digerir partículas grandes, tales como glóbulos rojos viejos, protozoos y células tisulares muertas. Ejemplos de fogocitos son los macrófagos.

Ganglios linfáticos.

Pequeños órganos formados principalmente por células del sistema reticuloendotelial y tejido linfóide, estando profusamente distribuidos por el organismo, frecuentemente formando grupos que drenan un área determinada. Este drenaje se logra a través de los vasos linfáticos que llegan al ganglio desde los tejidos periféricos (vasos eferentes), y que pasan del ganglio linfático a cadenas de ganglios más profundos, y eventualmente al conducto torácico (vasos eferentes). Los ganglios linfáticos actúan como filtros a través de los cuales deben pasar las sustancias extrañas, entrando en íntimo contacto con los macrófagos y los linfocitos. Son centros importantes de fagocitosis y de la iniciación y desarrollo de las respuestas de inmunidad humoral y celular.

Gen de histocompatibilidad.

Gen determinante de la formación de los antígenos de histocompatibilidad.

Granulocito.

Leucocito poliformonuclear de la sangre, Pueden dife

renciarse tres tipos de granulocitos por su morfología y por las propiedades de tinción de sus granulos citoplasmaticos, de ahí - granulocitos neutrofilo, eosinofilo y basofilo. Sin leucocitos.

Granulocitos heterofilo.

Término general utilizado para describir los leucocitos neutrofilos de todas las especies.

Heteroantígeno.

Antígeno procedente de una especie y capaz de provocar una respuesta inmune en otra especie.

Heteroespecifico.

Procedente de una especie diferente o que tiene especificidad para ella. Sin. heterologo.

Heterogenico.

Derivado de una especie diferente. Sin xenogenico.

Heteroinjerto.

Injerto de un animal de una especie diferente. Sin Xenoinjerto.

Heterologo.

Procedente de una especie diferente.

Hipersensibilidad.

Estado de un organismo previamente inmunizado en el cual el daño tisular se produce por la reacción inmunitaria a una nueva dosis de antígeno, puede ser mediada por anticuerpos o puede ser una reacción celular. El término hipersensibilidad implica una reactividad elevada al antígeno, pero se hace difícil - definir todas las reacciones de hipersensibilidad, particularmente las reacciones mediadas por células, en tales términos.

Hipersensibilidad a la tuberculina.

Estado de capacidad para producir una respuesta de hipersensibilidad retardada (reacción tipo IV) a la inoculación de tuberculina.

Hipersensibilidad inmediata.

Hipersensibilidad mediada por anticuer por que se caracterizan por lesiones resultantes de la liberación de histamina y otras sustancias vasoactivas. Sin. reacción tipo I.

Hipersensibilidad retardada.

Estado de hipersensibilidad mediada - por linfocitos sensibilizados. Las lesiones no aparecen hasta 24- horas despues del contacto de un sujeto sensibilizado con el anti

geno. Sin inmunidad celular.

Histiocitos.

Macrofago encontrado en los tejidos, en oposici3n a los que circulan en la sangre.

Homoinjerto.

Injerto de un individuo a otro de la misma especie, - incluye los injertos alogénicos entre individuos genéticamente -- diferentes, y los injertos singénicos, entre individuos genéticamente idénticos.

Homoinjerto, reacci3n.

Reacci3n inmunol3gica de los tejidos del receptor de un homoinjerto contra los antígenos del tejido injertado.

Homoinjerto, rechazo.

Rechazo de un homoinjerto, debido a la respuesta inmunitaria específica desarrollada por los tejidos del receptor contra el injerto. Es provocada por la incompatibilidad de los antígenos de histocompatibilidad entre el donante y el receptor. El rechazo del homoinjerto entre el donante y el receptor. - El rechazo del homoinjerto es debido esencialmente a la inmunidad celular y se caracteriza por la infiltraci3n del injerto por linfocitos.

IgE.

Inmunoglobulina asociada a la reagina, o a la actividad de anticuerpo homocitot3pico en el hombre. Existen en las secreciones - externas, y en el sitio principal de su sntesis es el tejido linf3ide del intestino y del aparato respiratorio, se eleva en las enfermedades alérgicas como el asma y en las infecciones intestinales por helmintos.

IgG.

Es la inmunoglobulina principal del suero humano, su concentraci3n normal es de 800-1600 mg/100 ml. Tiene actividad anticuerpo - de muchos tipos, fija el complemento atraviesa la placenta humana.

IgM.

Inmunoglobulinas mas primitivas, elevado contenido de carbohidratos, fija el complemento, no atraviesa la placenta en el hombre pero puede hacerlo en algunas otras especies. Existen muchos anticuerpos IgM, especialmente contra antígenos particulados, tales - como los globulos rojos y las bacterias. Su concentraci3n normal en el suero humano es de 50-200 Mg/100 Ml.

Inactivaci3n.

Cualquier procedimiento utilizado para destruir cualquier actividad biológica.

Incompatibilidad.

No-identidad antigena entre el donante y el receptor.

Inibición alogénica.

Daño provocado in vitro a las células por el contacto con leucositos genéticamente diferentes.

Inmune.

Protegido contra una enfermedad, bien por mecanismos específicos o no específicos. Estado en el cual, después del contacto con un antígeno los tejidos muestran una alteración específica en su reactividad a las dosis subsiguientes de tal antígeno, de forma que muestran una respuesta de inmunidad humoral o celular contra el mismo.

Inmunidad.

No susceptibilidad a los efectos invasores o patogénicos de microorganismos extraños, o a los efectos tóxicos de sustancias antigénicas. Estado de reactividad aumentada a un antígeno.

Inmunidad activa.

Protección de vida al desarrollo de una respuesta inmune en un individuo, después de ser estimulado con un antígeno.

Inmunidad Adoptiva.

Inmunidad pasiva, mediada por células. Utilizada para transferir linfocitos antígenos-sensitivos de donantes -- inmunizados activamente a receptores no inmunizados.

Inmunidad celular.

Sin. inmunidad por macrófagos. Inmunidad específica a cargo de los linfocitos pequeños, dependiente del timo. -- Responsable de reacciones tales como rechazo de aloinjerto, hipersensibilidad retardada, reacciones tuberculinicas y defensa importante contra infecciones virales.

Inmunidad de transplante.

Respuesta inmune que sigue al transplante de un tejido de un donante a un receptor.

Inmunidad específica.

Inmunidad resultante del reconocimiento específico de un antígeno, de modo que el anticuerpo o linfocitos sensibilizados pueden reaccionar de forma específica con ese antígeno.

Inmunidad Humoral.

Inmunidad específica mediada por anticuerpos - presentes en el plasma, linfa y fluidos tisulares orgánicos. y -- que puede unirse a las células.

Inmunidad no específica.

Mecanismo para la eliminación de macromoléculas extrañas y potencialmente dañinas que no implican el reconocimiento de un antígeno y la elaboración de una respuesta inmunitaria específica (interferon).

Inmunización.

Administración de un antígeno con el fin de producir una respuesta inmune para ese antígeno. Administración de antígenos para producir inmunidad antigénica, o de anticuerpo para producir inmunidad pasiva, con el fin de proporcionar protección contra los efectos nocivos de sustancias antigénicas o microorganismos.

Inmunizar.

Alterar la reactividad de un huésped para un antígeno - exponiéndolo a dicho antígeno, de manera que este provoque una -- respuesta inmune.

Inmunodeficiencias.

Deficiencia inmunitaria.

Inmunoelectroforesis.

Técnica por la cual las proteínas se separan primero por electroforesis, haciendo después que reaccionen con - un antisuero.

Inmunofluorescencia.

Técnica en la cual un antígeno o anticuerpo se conjuga con fluorocromo, haciéndosele reaccionar con el correspondiente antígeno o anticuerpo, en un corte de tejido o frotis. Se observa la imagen fluorescente en el microscopio localizándose anticuerpos o antígenos tisulares.

Inmunogeno.

Sustancia que cuando es introducida en el organismo -- estimula la producción de inmunidad tumoral o celular.

Inmunoglobulina.

Miembro de una familia de proteínas compuesta cada una de cadenas ligeras y cadenas pesadas unidas entre sí por - puentes disulfuro. Sus miembros difieren en su estructura primaria. Todos los anticuerpos son inmunoglobulina. Se hallan en suero, líquidos orgánicos, etc. Electroforéticamente muestran una mo

bilidad Alfa o Beta en relación a las otras proteínas sericas. YgA, YgD, YgE, YgG.

Inmunosupresión.

Supresión artificial de la respuestas inmunológicas por el uso de farmacos, irradiación o sustancias tales como el -- suero antilinfocitario.

Inoculación.

Introducción de una sustancia en el organismo.

Isogénico.

Geneticamente identico.

Isoinjerto.

Injerto de células o tejidos isogenicos.

Lavado.

Metodo de eliminación de sustancias solubles indeseadas - de un precipitado o suspensión de particular, por medio de centri fugación, eliminación de sobrenadantes y resuspensión en un nuevo sobrenadante; se repite tres o cuatro veces la operación.

Leucocidina.

Exotoxina producida por bacterias que destruyen los - leucocitos polimorfonucleares y no los monocitos.

Linfocitos.

Principales componentes de los tejidos linfoides, células relacionadas con la inmunidad especifica, estando algunas - relacionadas con la inmunidad humoral y otros con la inmunidad -- celular (células derivadas de la medula ósea y células timoderiva das).

Linfocito sensibilizado.

Linfocito especificamente preparado con - un antígeno.

Macrofago dendrítico.

Célula reticular dendrítica. Células que se hallan en los centros terminales de los ganglios linfaticos y del bazo. Posee largas prlongaciones que se introducen entre las célu las linfoides, estas prolongaciones retienen el antígeno que al-- canza el centro germinal durante largos períodos de tiempo, pueden estar relacionadas con la memoria inmunologica.

Macrofago.

Célula efectuada hipotética de la inmunidad celular.

Memoria inmunológica.

Capacidad del sistema inmunológico para responder con rapidez y energía a las exposiciones subsiguientes a un antígeno, comparandolas con la respuesta a la primera exposición

Neuraminidasa.

(Enzima destructora del receptor) Enzima producida por virus de los grupos mixovirus, paramixovirus y bacterias, que descomponen el enlace químico existente entre el ácido neuraminico (sialico) y otros azucares.

No-sensibilizado.

Que no ha tenido contacto nunca o no ha respondido a un antígeno determinado.

Organos linfoides centrales.

Organos linfoides esenciales para la respuesta inmune. Timo y bolsa de Fabricio.

Organos linfoides periféricos.

Organos linfoides que no son esenciales en la respuesta inmune, bazo, ganglios linfáticos, amígdalas faringeadas, placas de Peyer.

Parálisis inmunológica.

Respuesta inmunológica consistente en el desarrollo de la no reactividad específica de los tejidos linfoides a un antígeno determinado, capaz en otras circunstancias de inducir inmunidad humoral o celular.

Plasma.

Líquido procedente de la sangre no coagulada, después de separar las células.

Prueba cruzada.

Procedimiento utilizado para la selección de sangre para una transfusión. Consiste en mezclar el suero del receptor con los globulos rojos del donante; la aglutinación indica que el suero del receptor contiene anticuerpos que reaccionan con los globulos rojos del donante, lo que indica histocompatibilidad.

Prueba de Citotoxicidad.

Prueba de permeabilidad de células que han sido incubadas con anticuerpo y complemento. Si un anticuerpo citotóxico fijador de complementos se ha combinado con los antígenos de la superficie celular, las células serán más permeables y admitirán ciertos colorantes como el azul tripano.

Pruebas de histocompatibilidad.

Prueba de compatibilidad entre el donante y el receptor de un injerto, con relación a los antígenos de histocompatibilidad.

Reacción de Hipersensibilidad tipo IV.

Los linfocitos sensibilizados reaccionan con el antígeno en el sitio que éste se deposita dando lugar a la formación de un granuloma compuesto de linfocitos y macrófagos. En esta reacción no están implicados anticuerpos -- circulantes. (inmunidad celular).

Receptor.

Grupo químico situado en la superficie de cualquier célula inmunocompetente que es capaz de combinarse de manera específica con el antígeno.

Respuesta inmune.

Desarrollo de una reactividad alterada específicamente después de la exposición a un antígeno.

Respuesta inmune primaria.

Respuesta del organismo a un antígeno, cuando entra en contacto con él por vez primera.

Respuesta inmune secundaria.

Respuesta secundaria del organismo a un antígeno con el cual ha estado previamente en contacto.

Respuesta inmunológica.

Respuesta específica a un antígeno.

Sensibilidad cruzada.

Hipersensibilidad para una sustancia producida por el contacto previo con otra sustancia que posee antígenos de reacción cruzada.

Sensibilización.

Administración de un antígeno para provocar una respuesta inmune de forma tal que frente a una nueva administración del mismo antígeno se produzca una respuesta secundaria más enérgica.

Singénico.

Genéticamente idéntico.

Sistema reticuloendotelial.

Sistema de células que tienen la capacidad de captar y retener ciertos colorantes y partículas cuando.

éstos se inyectan en un animal vivo. fue propuesto por Aschoff -- (1913) para agrupar a los macrofagos.

Suero.

Líquido que exuda de un coagulo sanguineo a medida que se - retrae, despues de que la sangre ha coagulado.

Suero inmune.

Antisuero.

Título.

En las reacciones serologicas, la medida de las unidades - de volumen del suero original.

Transferencia adoptiva.

Transferencia pasiva de linfocitos de un - donante preparado por inyección previa de antígenos a un receptor no inmune.

Vigilancia inmunológica.

Supervisión continua de las células de - un organismo determinado a cargo de su sistema inmunológico, de - modo que las células aberrantes que surjan debido a una mutación- somática y que contengan nuevos antígenos, sean rapidamente des- truidas.

Xenoxenico.

Tejido injertado procedente de una especie diferente - del receptor.

Xenoinjerto.

Injerto de un donante de especie diferente.

Xenotipo.

Diferencia estructural o antigénica entre moléculas.

B I B L I O G R A F I A

- 1.- Ackerman, Lauren V, Del Regato, Juan A.
Cancer. Diagnosis, treatment, and prognosis
Fourth Edition. Mosby. St. Luis. 1970
- 2.- Adlam, C., Scott, M.T.
Lympho-reticular stimulatory properties of *Corynebacterium parvum* and related bacteria.
J. Med. Microbiol., 6:261-274, 1973
- 3.- Alexander, P., Delorme, E. J., Hamilton, L. D. G., et al.
Effect of nucleic acids from immune lymphocytes on rat sarcoma.
Nature, 213:569-572, 1967
- 4.- Anderson, F. D., Ushijima, R. N., Larson, C. L.
Recurrent herpes genitalis treatment with attenuated *Mycobacterium bovis* (BCG).
Obstet, Gynecol.
- 5.- Aungst, C. W., Sokal, J. E., Jager, B. V.
Complications of BCG vaccination.
Proc. Am. Assoc. Cancer Res., 14:108, 1973
- 6.- Aust, J. C., Jagarlamoodu, S., Mc Khann, C. F.
Immunization of lymphocytes in vitro for immunotherapy of malignant disease.
Surg. Forum, 21:118-120, 1970
- 7.- Bast, E. C., Zbar, B., Borsos, T., et al.
BCG and cancer.
N. England. J. Med., 290: 1413-1420, 1458-1469, 1974
- 8.- Ben-Hur, N., Avni, J., Neuman, Z.
Basal cell carcinoma following BCG vaccination
Dis. Chest., 44:653-655, 1963.
- 9.- Bloom, E. T., Hildemann, W. H.
Mechanisms of tumor-specific enhancement versus resistance toward a methylcholanthrene-induced murine sarcoma.
Transplantation, 10: 321-333, 1970
- 10.- Bluming, A. Z.
BCG: a note caution
N. Engl. J. Med., 289:860, 1973

- 11.- Brandes, L. J., Gallow, D. A., Wiltshaw, E.
New approach to immunotherapy of melanoma.
Lancet, 2:293-295, 1971.
- 12.- Bornstein, R. S., Mastrangelo, M. J., Sulit, H., et al
Immunotherapy of melanoma with intralesional BCG.
Natl. Cancer Inst. Monogr., 39: 213-220, 1973
- 13.- Borsos, T., Rapp, H. J.
Antigenic relation shipo between mycobacterium bovis (BCG) _
and a guinea pig hepatoma.
J. Natl. Cancer Inst., 41: 1085-1086, 1973
- 14.- Boyd, W.
Spontaneous regression of cancer
Springfield, Ill., Thomas. 1966.
- 15.- CA- A, Cancer Journal For Clinicians
Cancer. Cehmotherapy Agents.
American Cancer Society
Vol. 27, No. 3, May/Jun, 1977
- 16.- Castro, J. E.
The effect of Corynebacterium parvum on the structure and _
function of the lymphoid sistem in mice.
Eur. J. Cancer, 10: 115-120, 1974
- 17.- Cheema, A. R., Jersh, E. M.
Patient survival after chemotherapy and its relation ship to
in vitro lymphocyte blastogenesis.
Cancer, 28: 851-855, 1971
- 18.- Chedid, L., Lamensans, A., Parant, F.
Protective effect of felipidated mycobacterial cells and pu-
rified lymphoid leukemia in mice.
Cancer Res., 33: 2187-2195, 1973
- 19.- Cess, L., Bock, G. N., Ungaro, P. C.
Immunologic effects of BCG in patients with malignant melano
ma: Specific evidence of stimulation of the "secondary" immu
ne response.
J. Natl. Cancer Inst., 51: 57-65. 1973
- 20.- Cheema, A. R., Hersh, E. M.
Local tumor immunotherapy with in-vitro activated autochtho-
gous lymphocytes.
Cancer, 29: 982-986, 1972

- 21.- Crispen., E. C.
 Immunoprophylaxis with BCG, in: Crispen, R. G.: Neoplasms Immunity: BCG Vaccination
 Chicago, Institute for Tuberculosis Research, 1974
- 22.- Crowther, D., Pwles, R. L., Bateman, C. J. T.
 Management of adult acute myelogenous leukaemia
 Br. Med. J., 1: 131-137, 1973
- 23.- Converse, J. M., Casson, P. R.
 The historical background of transplantation, in: Human Transplantation.
 Grune and Statton, New York, 1968
- 24.- Cummins, C. S., Johnson, J. L.
 Corynebacterium parvum: A synonym for propionibacterium acnes
 J. Gen. Microbiol., 80: 433-442, 1974
- 25.- Currie, G. A.
 The foetus as an allograft. The role of maternal unresponsiveness to paternally foetal antigens, in:
 Ciba Found. Symp. Foetal Antigenicity, 1969
- 26.- Currie, G. A., Bagshawe, K. D.
 Active immunotherapy with Corynebacterium parvum and Chemotherapy in murine fibrosarcoma.
 Br. Med. J., 1:541-544, 1970
- 27.- Decker, P. J., Pilch, Y. H.
 Transfer of immunity to tumor isografts by the systemic administration of xenogenic "immune" RNA
 Nature (New. Biol.), 231: 181-183, 1971
- 28.- Diamond, J.
 Allergic reaction to BCG.
 Lancet, 2:875, 1968
- 29.- Donaldson, R. C.
 Methotrexate plus bacillus Calmette-Guerin (BCG) and iniazid in the treatment of cancer of the head and neck
 Am. J. Surg., 124: 527-534, 1972
- 30.- Du pont, B., Ballow, M., Hansen, J. A.
 Effect of transfer factor on mixed lymphocyte culture reactivity
 Proc. Natl. Acad. Sci. USA, 71:867-871, 1974

- 31.- Eilber, F. R., Morton, D. L.
Impaired immunologic reactivity and recurrence following cancer surgery.
Cancer, 25: 362-367, 1970
- 32.- Everson, T. C., Cole, W. H.
Spontaneous regression of cancer
Philadelphia, Saunders, 1966
- 33.- Falcoff, E., Falcoff, R., Fornier, F.
"Purificación y aceleración y caracterización parcial de un interferón destinado a la terapéutica humana"
Anales del Instituto Pasteur III
- 34.- Fisher, J. C., Grace, W. R., Mannick, J. A.
The effect of nonspecific immune stimulation with *Corynebacterium parvum* on patterns of tumor growth
Cancer, 26: 1379-1382, 1970
- 35.- Fishman, M.
Antibody formation in vitro
J. Exp. Med. 114: 837-856, 1961
- 36.- Fishman, M., Adler, F. L.
Antibody formation initiated in vitro, II. Antibody synthesis in X-irradiated recipients of diffusion chambers containing nucleic acid derived from macrophages incubated with antigens
J. Exp. Med., 117:595-602, 1963
- 37.- Foucard, T., Hjelmstedt, A.
BCG-osteomyelitis and osteoarthritis as a complication following BCG vaccination
Acta Orthop. Scand., 42: 142-151, 1971
- 38.- Frei, E.
Effect of dose and schedule on response, in
Holland, J.
Philadelphia, Lea and Febiger, 1973
- 39.- Frenster, J. H., Rogoway, W. M.
In vitro activation and reinfusion of autologous human lymphocytes.
Lancet, 2:979, 1968
- 40.- Freundlich, E., Suprun, H.
Tuberculoid granulomata in the liver after BCG vaccination
Isr. J. Med. Sci., 5:108-113, 1969

- 41.- Frost, P., Lance, E. M.
The relation of lymphocyte trapping to the mode of action of adjuvants,
Immunopotential. Ciba Found. Symp., 18:29-38, 1973
- 42.- Frost, P., Lance, E. M.
The cellular origin of the lymphocyte trap.
Immunology, 26:175-186, 1974
- 43.- Goldenberg, C. J., Brandes, L. J.
Immunotherapy of nasopharyngeal carcinoma with transfer factor from donors with previous infectious mononucleosis.
Abstr. Clin. Res., 20:947, 1972
- 44.- Goldin, A., Carter, S. K.
Screening and evaluation antitumor agents, in
Holland, J., Frein, E.
Cancer Medicine, Philadelphia, Lea & Febiger, 1973
- 45.- Graybill, J. R., Silva, J., Alford, R. H.,
Immunologic and clinical improvement of progressive coccidio idomyosis following administration of transfer factor.
Cell Immunol., 8:122-135, 1973
- 46.- Guerin, C.
The history of BCG, in: Rosenthal, S. R.: BCG Vaccination -
Against Tuberculosis
Boston, Little Brown, 1957
- 47.- Gutterman, J. U., Maviligit, G., McBride, C.
Immunoprophylaxis of malignant melanoma with systemic BCG:
Study of strain, dose and schedule.
Natl. Cancer Inst. Monogr., 39:205-212, 1973
- 48.- Gutterman, J., Maviligit, G., McBride, C.
BCG stimulation of immune responsiveness in patients with -
malignant melanoma.
Cancer, 32:321-327, 1973. 1:208-1212, 1973
- 49.- Hadzhiev, S., Kavaklieva-Dimitrova, J.
Treatment of patients with bronchial cancer with a water-sa-
line extract of BCG.
Vopr. Onkol., 17 (8): 51-57. 1971
- 50.- Halpern, B. N., Prevot, A. R., Biozzi, G.,
Stimulation de l'activité phagocytaire du système reticuloen-
dothelial provoqué par Corynebacterium parvum.
J. Reticuloendothel. Soc., 1: 77:96, 1963

- 51.- Halpern, B., Fray, A.
Déclenchement de l'anémie hémolytique auto-immune chez de jeunes souris NZB par l'administration de *Corynebacterium parvum*
Ann. Inst. Pasteur (Paris), 117:778-789. 1969
- 52.- Halpern, B. N., Biozzi, G., Stiffel, C.
Inhibition of tumor growth by administration of killed *Corynebacterium parvum*.
Nature (New Biol.), 212:853-854, 1966
- 53.- Hamuro, J., Yamashita, Y., Ohsaka, Y.
Carboxymethylpachmaran, a new water soluble polysaccharide with marked antitumor activity.
Nature (New Biol), 233:486-488, 1971
- 54.- Harris, J., Baggi, R., Stewart, T.
Recovery of immune function in man following cancer chemotherapy. An index of prognosis and a possible guide for immunotherapy.
Blood, 38:805-811. 1971
- 55.- Harris, J., Stolbach, L.
BCG immunotherapy of operable carcinoma of the lung
Silver Spring, Md., Eastern Cooperative Oncology Group
EST 3573
- 56.- Hellström, I., Sjogren, H. O., Warner, G.
Blocking of cell-mediated immunity by sera from patients with growing neoplasm
- 57.- Hellström, I., Sjogren, H. O., Werner, G.
Blocking of cell-mediated tumor immunity by sera from patients with growing neoplasms
Int. J. Cancer, 7:226-237. 1971
- 58.- Hellström, I., Hellström, K. E., Sjogren, H. O.
Serum factors in tumor free patients cancelling the blocking of cell-mediated tumor immunity.
Int. J. Cancer, 8:185-191, 1971
- 59.- Herberman, R. B., Rosenberg, E.B., Halterman, R. H.
Cellular immune reactions to human leukemia
Natl. Cancer Inst. Monogr., 35:259-266, 1972
- 60.- Herbert, W. J., Wilkinson, P. C.
Diccionarios de inmunologia
Editorial Jims, 1974

- 61.- Hersh, E. N., Carbone, P. P., Freireich, E. J.
Recovery of immune responsiveness after drug suppression in man.
J. Lab. Clin. Med., 67:566-572, 1966
- 62.- Hilberg, R. W., Balcerzak, D. P., Lo Buglio, A. F.
A migration inhibition factor assay for tumor immunity in man
Cell. Immunol., 7:152-158, 1973
- 63.- Holmgren, I
La tuberculine et le BCG chez les cancéreux
Schweiz Med. Wochenschr., 65:1203-1206, 1935
- 64.- Houchens, D. P., Goldberg, A. I., Gaston, M. R.
Studies of the effects of bacillus Calmette-Guerin on Maloney
sarcoma virus-induced tumors in normal and immunosuppressed mice.
Cancer Res., 33: 685-690, 1973
- 65.- Howard, J. G.
Mechanisms concerned with endotoxin sensitivity during graft
versus-host reaction
Structure et effets biologiques de produits bactériens provenant de bacilles gram négatifs
C. N. R. S. Paris 1968
- 66.- Howard, J. G., Scott, M. T., Christie, G. H.
Cellular mechanisms underlying the adjuvant activity of corynebacterium parvum: Interactions of activated macrophages with T and B lymphocytes, in Immunopotentialiation
Ciba Found, Symp., 18:101-116, 1973
- 67.- Humphrey, L. J., Lincoln, P. M., Griffen, W. O.
Immunologic response in patients with disseminated cancer
Ann. Surg., 168:374, 1968
- 68.- Humphrey, L. J., Jewell, W. R., Murray, D. R.,
Immunotherapy for the patient with cancer
Ann. Surg., 173:47-54, 1971
- 69.- Immunological Reviews: Transplantation Reviews
Natural Killer Cells
Immunological Rev. Vol. 44, 1979
- 70.- Israel, L., Edelstein, R. L.
Nonspecific immunostimulation with Corynebacterium parvum in human cancer, in Immunological Aspects of Neoplasia.
M. D. Anderson Hospital and Tumor Institute at Houston
Baltimore, Williams & Wilkins, 1974

- 71.- Israel, L., Bouvrain, A., Cros-Decam, J.,
Contribution a l'etude des phenomenes d'immunité cellulaire
chez les cancéreux pulmonaires avant traitement palliatif o
chirurgical.
Poumon Coeur., 24:339-350, 1968
- 72.- Kirkpatrick, C.H., Rich, R. R., Smith, T. K.
Effect of transfer factor on lymphocyte function in anergic
patients
J. Clin. Invest., 51;2948-2958, 1972
- 73.- Klein, E., Holtermann, O. A., Papermaster, B.
Immunology approaches to various types of cancer with the _
use of BCG and purified protein derivatives.
Natl. Cancer Inst. Monogr., 39:229-239, 1973
- 74.- Klein, G.
Tumor antigens
Ann. Rev. Microbiol., 20:223-252, 1966
- 75.- Kostic-Yoksic, S. A.
Sur l'action entrophique du BCG; estude comparative du deve-
lopment et de la morbidite des nourrissons non vaccines et _
vaccines a la naissance par le BCG.
Rev. Franc. Pediatr., 11:192-200, 1935
- 76.- Kostic-Yoksic, S. A.
L'etude clinique et experimental des adenites cervicales chez
les enfants vaccines a la naissance par la BCG: lymphadeni-
tis becegeica.
Arch. France. Pediatr., 3:526-538, 1946
- 77.- Kremetz, E. T., Sammuels, M. T.
Tumor cross-transplantation and cross-transfusion in the _
treatment of advanced malignant disease
Bull. Tulane Univ. Med. Fac., 25:263, 1967
- 78.- Kremetz, E. T., Mansell, P. W. A., Hornung, M. O., et al
Immunotherapy of malignant disease: the use of viable sensi-
tized lymphocytes.
Cancer, 33:394-401, 1974
- 79.- Krim, Mathilde.
Blood. The journal of the American Society of Hematology
Vol. 55, No. 6, Jun., 1980
Vol. 55, No. 5, Jun., 1980
- 80.- Lemonde, P.
Protective effects of BCG and other bacteria against neopla-
sia in mice and hamsters.
Natl. Cancer Inst. Monogr., 39:21-28

- 81.- Larson, C. L., Baker, R. E., Ushijima, R. N.
 Immunotherapy of Friend disease in mice employing viable BCG vaccine.
 Proc. Soc. Exp. Biol. Med., 140:700-702, 1972
- 82.- Lavrin, D. H., Rosenberg, S. A., Connor, R. J.
 Immunoprophylaxis of methylcholanthrene- induced tumors in mice with bacillus Calmette-Guerin and Methanol extracted residue
 Cancer Res., 33:472-477, 1973
- 83.- Lawrence, H. S.
 Transfer factor
 Adv. Immunology, 11:195-266, 1969
- 84.- Lawrence, H. S.
 The transfer of delayed skin sensitivity to streptococcal M substance and to tuberculin with disrupted leukocytes.
 J. Clin. Invest., 34:219-230, 1954
- 85.- Lawrence, H. S., Al-Ashari, D. J., Franklin, E. C.
 Transfer of immunological information in humans with dialysates of leukocytes.
 Trans. Assoc. Am. Physicians, 76:84, 1963
- 86.- Lawrence, H. S.
 Transfer factor therapy of congenital and acquired immunodeficiency disease, in
 Bach, F. H., Good, R. A.
 Clinical Immunobiology, vol, 2, New York. Academic
- 87.- Lawrence, H. S., Pappenheimer, A. M.
 Transfer of delayed hypersensitivity to diphtheria toxin in man
 J. Exp. Med., 104:321-355, 1956
- 88.- Lawrence, H. S., Zweiman, B.
 Transfer factor deficiency response-A mechanism of anergy in Boeck's sarcoid.
 Trans Assoc. Am. Physicians. 81:240-248, 1968
- 89.- Lemonde, P., Clode-Hyde, M
 Influence of bacille Calmette-Guerin infection on polyoma in hamsters and mice.
 Cancer Res., 26:585-589, 1966
- 90.- Leventhal, B. G., Lepourhiet, A., Halterman, R. H.
 Immunotherapy in previously treated acute lymphatic leukemia.
 Natl. Cancer Inst. Monogr., 39:177-188, 1973

- 91.- Levin, A. S., Spitler, L. E., Fudenberg, H. H.
Transfer factor therapy in immune deficiency states
Ann. Rev. Med., 24:175-208, 1973
- 92.- Levin, A. S., Spitler, L. E., Wyleran, J.
Treatment of osteogenic sarcoma with tumor specific transfer
factor.
Abstr. Clin. Res., 20:568, 1972
- 93.- Likhite, V. V., Halpern, B. N.
The delayed rejection of tumors formed from the administra--
tion of tumor cells mixed with killed *Corynebacterium parvum*
Int. J. Cancer, 12:699-704, 1973
- 94.- Likhite, V. V., Halpern, B. N.
Lasting rejection of mammary adenocarcinoma cell tumors in
DBA/2 mice with intratumor injection of killed *Corynebacte--*
rium parvum.
Cancer Res., 34:341-344, 1974
- 95.- Lo Buglio, A. F., Neidhart, J. A., Hilberg, R. W.
The effect of transfer factor therapy on tumor immunity in _
alveolar soft part sarcoma
Cell. Immunol., 7:159-165, 1973
- 96.- Mande, R.
Cases of fatal generalized BCG disease, in
Mande, E.: BCG Vaccination
London, Dawsons, 1968
- 97.- Maeda, Y. Y., Chihara, G.
Lentinan, a new immunoaccelerator of cell- mediated response
Nature (New Biol.), 229:634, 1971
- 98.- Mathe, G., Amiel, J. L., Schwarzenberg, L.
Active immunotherapy for acute lymphoblastic leukemia
Lancet, 1:697-698, 1969
- 99.- Mathe, G., Kamel, M., Dezfulian, M.
An experimental screening for "sistemic adjuvants of immuni-
ty" applicable in cancer immunotherapy
Cancer Res., 33: 1987-1997, 1973
- 100.- Mathe, G., Guillardart, P., Lapeyraque, F.
Active immunotherapy of L 1210 leukaemia applied after the _
graft of tumor cells.
Br. J. Cancer, 23:814-824, 1969

- 101.- McBride, W.H., Jones, J. T., Weir, D. M.
Increased phagocytic cell activity and anemia in Corynebacterium parvum treated mice
Br. J. Exp. Pathol., 55:38-46, 1974
- 102.- McKhann, C. F., Spitler, L.
Immunotherapy of melanoma with BCG: Two fatalities
Cancer
- 103.- McKhan, C. F.
Immunobiology of cancer, in Transplantation, Najarian
J. S., Simmons, R. L.
Philadelphia, Lea & Febiger, 1972
- 104.- Medicina de Postgrado.
Complicaciones bucales de la radioterapia del cancer
Volumen VI. No. 9, Agosto 1978
- 105.- Meyer, T. J., Ribí, E. E., Azuma, I.,
Biologically active components from mycobacterial cell walls
II. Suppression and regression of strain 2 guinea pig hepatoma
J. Natl. Cancer Inst., 52:103-111, 1974
- 106.- Milar, G. L., Hunter, N., Withers, H. R.
Corynebacterium granulosum-induced protection against artificial pulmonary metastases of a syngenic fibrosarcoma in mice
Cancer Res., 34:613-620, 1974
- 107.- Morton, D. L., Eilber, F. R., Malmgren, R. A.
Immunological factors which influence response to immunotherapy in malignant melanoma
Surgery, 68:158-164, 1970
- 108.- Morton, D. L., Eilber, F. R., Joseph, E. L.
Immunological factors in human sarcomas and melanomas:
A rational basis for immunotherapy
Ann. Surg., 172:740-749, 1970
- 109.- Morton, D. L., Holmes, E. C., Eilber, F. R.
Immunological aspects of neoplasia:
A rational basis for immunotherapy
Ann. Intern. Med., 74:587-604, 1971
- 110.- Morton, D. L., Malmgren, R. A., Hall, W. T.
Immunological and virus studies with human sarcomas
Surgery, 66:152, 1969

- 111.- Morton, D.L.
Immunotherapy of Human melanomas and sarcomas.
Natl. Cancer Inst. Monogr., 35:375-378, 1972.
- 112.- Moore, G.E., Gerner, R.E.
Cancer immunity-hypothesis and clinical trial of lympho-
cytotherapy for malignant diseases.
Ann. Surg., 172:733-739, 1970.
- 113.- Muftuoglu, M. D. Balkuv, S.
Passive transfer of tuberculin sensitivity to patients
With Hodgkins disease.
N. Engl. J. Med., 277:126-129, 1967.
- 114.- Nathanson, L.
Regression of intradermal malignant melanoma following
intralesional injection of Micobacterium bovis strain.
BCG.
Cancer Chemother. Rep., 56:659-665, 1972.
- 115.- Nathanson, L., Clark, D. A.
In vitro assay of cell mediated immunity in BCG therapy
of malignant melanoma: A preliminary report.
Natl. Cancer Inst. Monogr., 39:221-224, 1973.
- 116.- Neidhart, J. A., Schwartz, R. S., Hurtubise, P.E., et al
Transfer facotr: Insolation of a biologically active com-
ponent.
Cell Immunol., 9:319-323, 1973.
- 117.- Nilsson, A., Revesz, L., Stjernsward, J.
Suppression of strontium-90-induced development of bone
tumors by infection with bacillus Calmette-Guerin.(BCG).
Radiat. Res., 26:378-382, 1965.
- 118.- Nadler, S.H., Moore, G.E.
Immunotherapy of malignant disease.
Arch. Surg., 88:376-381. 1969.
- 119.- Oettgen, H., Old, L.J., Farrow, J., et al Effectos of transfer
factor in cancer patients.
Abstr., J. Clin. Invest., 50:71a. 1971.
- 120.- Oettgen, H. F., Old, L.J., Boyse, E. A.
Hum tumor immunology.
Med. Clin. North Am., 55:761-785, 1971.

- 121.- Old, L. J., Bencerraf, B., Clark, D. A.
The role of the reticulo-entodelial sistem in the host
reaction to neoplasia.
Cancer Res., 21:1281-1300, 1961.
- 122.- Olivotto, M, Bomford, R.
In vitro inhibition of tumor cell growth and DNA synthe-
sis by peritoneal and lung macrophages from mice injected
with Corynebacterim parvum.
Int. J. Cancer, 13:478-488, 1974.
- 123.- O'Neill, G. J., Henderson, D. C., White, R. G.
The role of anaerobic coryneforms on specific and nonspe-
cific immunological reactions. I. Effect on particle clea-
rence and humoral and cell-mediated immunological response.
Immunology, 24:977-995, 1973.
- 124.- Pague, R. E., Dray, S.
Monkey to human transfer of delayed hipersensitivity in
vitro with RNA extracts.
Cell. Immunol., 5:30-41, 1972.
- 125.- Penn. I.
Malignant tumors in organ transplan recipients, in Recent
Results in Cancer Research.
Vol. 35. New York. Springer-Verlag. 1970.
- 126.- Pieroni, R. E., Stevens, D.L., Stojanovic, A., Levine, L.
Investigations of the responsiveness of BCG- vaccinated
Children with whooping-cough to tuberculin.
Int. Arch. Allergy Appl. Immunol., 42:583-589, 1972.
- 127.- Piessens, W. F., Heimann. R., Legros.
Effect of basillus Calmette-Guerin on Mammary tumor for-
mation and cellular immunity in dimethylbenz (a) anthra-
cenetreated rats.
Cancer Res., 31:1061-1065, 1971.
- 128.- Pilch, Y. H., Ramming, K. P.
Transfer of tumor immunity with ribonucleic acid.
Cancer, 26:630-637, 1970.
- 129.- Pilch, Y. H., Fritze, D., Kern, D. H.
Immune cytolosis of human melanoma cells mediated by - -
"innmune" RNA, in Proceedings of International Symposium
on Immunological Reactions to Melanoma Antigens.
1976.

- 130.- Pinsky, C. M., Hirshaut, Y., Oettgen, H. F.
Treatment of malignant melanoma by intratumoral injection
of BCG.
Natl. Cancer Inst., Monogr., 39:225-228, 1973.
- 131.- Potter, C. W., Carr, I., Jennings, R.
Levamisole inactive in treatment of forus animal tumors
Nature (New Biol.), 249:567-569, 1974.
- 132.- Procter, J., Rudenstam, C. M., Alexander, o.
Increased incidenci of lung metastases following treatment
of rats bearing hepatomas with irradiated tumor cells and
to beneficial effect of Corynebacterim parvum in this sis-
tem.
Biomedicine, 19:248-252, 1973.
- 133.- Ramming, K. P., Pilch, Y. H.
Mediation of immunity to tumor isografts in mice by hetero-
logous ribonucleic acid.
Science, 168:492-493, 1970.
- 134.- Ramming, K. P., Pilch, Y. H.
Transfer of tumor-specific immunity with RNA; Inhibition
of geowth of murine tumor isografts.
J. Natl. Cancer Ins. 46:735-750, 1971.
- 135.- Rees, R. J. W.
ECG vaccination in mycopacterial infections.
Br. Med. Bull., 25:183-188, 1969.
- 136.- Reif, A. E., Kim, C. A. A.
Leukemia 11210 Therapy trials with antilukemia serum and
bacillus Calmette-Guerin.
Cancer Res., 31:1606-1612, 1971.
- 137.- Renoux, G., Renoux, M.
Levamisole inhibits and cures a solid malignant tumor and
its pulmonary metastasis in mice.
Nature (New Biol.), 240:217-218, 1972.
- 138.- Revista Médica del Instituto Mexicano del Seguro Social
Registro de Neoplasia en el IMSS.
Vol. 16, No. 1, 1977.
- 139.- Ribí, E. E., Meyer, T.J., Azuma, I., et al Mycobacterial
cell eall components in tumor suppression and regression.
Natl., Cancer Inst Monogr., 39:115-119, 1973.

- 140.- Robbins, Etanley L.
Patologia Esctructural y Funcional.
Ed. Interamericana. 1975.
- 141.- Rosenthal, S. R., Crispen, R. G., Thorne, M.
BCG vaccination and leukemia mortality.
J.A.M.A., 222:1543-1544, 1972.
- 142.- Rosenthal, S.R., Crispen, R.G., Thorne, M.G.
BCG vaccination and leukemia mortality.
Natl. Cancer Inst. Monogr., 39:189-192, 1973.
- 143.- Scott, M. T.
Depression of delayed- Type hipersensitivity by Cory-
nebacterium parvum: Mandatory role of the spleem.
Cell, immunol., 13:251-263, 1974.
- 144.- Scott, M. T.
Biological effects of the adjuvant Corynebacterim
parvum. II. Evidence for macrophage-T-cell inter-
action Cell. Onmunol., 5:469-479, 1972.
- 145.- Scott, M. T.
Corynebacterium parvum as a therapeutic anti-tumor
agent in mice: I. Systemic effects from intravenous
interjection.
J. Natl. Cancer Inst., 1976.
- 146.- Scott, M. T.
Corynebacterium parvum as a therapeutic anti-tumor
agent in mice. II. Local injection of C. parvum.
J. Natl. Cancer Inst. 1976.
- 147.- Scott. M. T.
Biological effects of the adjuvant corynebacterium
parvum. Inhibition of PHA, mixed lymphocyte and GVH
reactivity.
Cell. Immunol., 5:459-468, 1972.
- 148.- Siegler, H. F., Shingleton, W. W., Metzgar, R. S.
Nonspecific and specific immunotherapy in patiens
With melanoma.
Surgery, 72:162-174. 1972.
- 149.- Siegler, H. F., Shingleton, W. W., Metzgar, R. S.,
Onmunotherapy in patients with melanoma.
Ann. Surg., 178:352-359, 1973.

- 150.- Sjgrem, H. O., Ankerst, J.
Effect of BCG and allogenic tumor on adenovirus type
12 tumorigenesis in mice.
Nature, 221:863-864, 1969.
- 151.- Sjogren, H.O., Hellstrom, I., Bansal, S. C.
Suggestive evidence that the "blocking antibodies" of
tumor-bearing individuals may be antigen-antibody com-
plexes.
Proc. Natl. Acad. Sei USA, 68:1372-1375, 1971.
- 152.- Smith, G.V., Morse, P. A., Jr., Deraps, G. D.
Immunotherapy of patients with cancer.
Surgery, 74:59-68, 1973.
- 153.- Smith, G. V., Morse, P. A., Jr., Deraps, G. C.
Immunotherapy of patients with cancer.
Surgery, 74:59-65, 1973.
- 154.- Smith, S. E., Scott, M. T.
Biological effects of Corynebacterium parvum: III
Amplification of resistance and impairment of active
immunity to murine tumours.
Br. J. Cancer, 26:361-367, 1972.
- 155.- Sokal, J. E., Aungust, C. W., Han, T.
Use of bacillus Calmette-Guerin as an adjuvante in
human cell vaccines.
Cancer Res., 32:1584-1589, 1972..
- 156.- Sokal, J. E., Aungust, C. W., Grace, J. T., Jr.
Immunotherapy of myeloid leukemias.
Ann. Intern. Med., 76:878, 1972.
- 157.- Sokal, J.E., Aungust, L. W.
Response to BCG Vaccination and survival in advanced.
Hodgkin's disease.
Cancer, 24:128-134, 1969.
- 158.- Solowey, A. C., Rapaport, F. T., Lawrence, H. S.
Cellular studies in neoplastic diseases, in: Curtoni,
E. S. Matting, P.L., Tosi, R.M.
Histocompatibility Testing.
- 159.- Sonkin, R., Coudeyras, M., Blondon. J.
Traitement des cancers genitaux par la Polychimothera-
pie.
J. Gynecol, Obstet. Biol. Reprod. (Paris). 1:61-69, 1972.

- 160.- Sparks, F. C.,
BCG in cancer treatment.
N. Eng. J. Med., 290:343, 1974.
- 161.- Sparks, F. C., Silverstein, M.J., Hunt, J.S.
Complications of BCG immunotherapy in patients with
cancer. N. Engl. J. Med., 289:827-830, 1973.
- 162.- Spitler, L. E., Levin, A.S., Stites, D.P.
The Wiskott-Aldrich syndrome: Results of transfer fac-
tor therapy.
J. Clin. Invest., 51:3216-1224, 1972.
- 163.- Spitler, L.E., Wyleran, J., Fudenberg, H. H.
Transfer factor therapy of malignant melanoma.
Abstr. J. Clin. Invest., 51:92a, 1972.
- 164.- Sulit, H., Chee Mastrangelo, M.,
In vitro assays of cellular and humoral immunity during
a clinical trial of immunotherapy in human melanoma.
Proc. Am. Assoc. Cancer Res., 13:74, 1972.
- 165.- Strander, H., Cantell, K.,
Producción de Interferon por leucocitos humanos "In Vitro"
1966, pag. 265,- 273.
- 166.- Tizard, Ian R.
Inmunología Veterinaria
Interamericana. 979.
- 167.- Thompson, R.B.
Lymphocytes transfer factor.
Eur. J. Clin. Biol. Res., 16:201-204. 1971.
- 168.- Tripodi, D., Parks, L.C., And Brugmans, J.
Drug induced restoration of cutaneous delayed hypersensiti-
vity in anergic patients with cancer.
N. Engl. J. Med., 189:354-357, 1973.
- 169.- Veltman, L.L., Kern, D.H., Picl y.h.
Immune cytolysis of human tumor cells mediated by xenogenic
"immune" RNA.
Cell. Immune" 1976.
- 170.- Villasor, R.P.
The clinical use of BCG vaccine in stimulating host
resistance to cancer.
J. Philip. Med. Assoc., 41:619-632, 1965.

- 171.- Waldman, S.R., Roth, J., Silverstein, M.
Hematologic and immunologic effects of leucophoresis
of cancer patients.
Abstr. Am. Soc. Clin. Oncol., 184, 1974.
- 172.- WHO Expert Committes on Biological Standardization.
8th report.
WHO Technical Report Series No. 329, 1966.
- 173.- Wilkinson,, P.C., O'Neill, C. J., McInroy, R.J.,
Chemotaxis of macrophages: The role of a macrophage
specific cytotoxin from anaerobic corynebacteria and
its relation to immunopotentiation in vivo, in: Immu-
nopotentiation.
Ciba round. Symp., 18:121-135, 1973.
- 174.- Wilkinson, P.C., O'Neill, C. J., Wapshaw, K.G.
Role of anaerobic coryneforms in specific and non
specific immunological reactions. II. Production of
a chemotactic factor specific for macrophages.
Immunology, 24:999-1006, 1973.
- 175.- Wood, W.C., Morton, D.L.
Microcytotoxicity test: Detection in sarcoma patients
of antibody cytotoxic to human sarcoma cells.
Science, 170:1318-1320, 1970.
- 176.- Woodruff, M.F.A., Dubar, N.
The effect of Corynebacterium parvum and other reticuloen-
dotelial stimulants on transplanted tumor in mice. in:
Immunopotiation.
Ciba Found. Symp., 18:287-300, 1973.-
- 177.- World Health Statistics Annual.
1977-1978.
- 178.- Wunderlich, J.R., Rosenberg, E.B., Connolly, J.M.
Human Lymphocyte-dependent cytotoxic antibody and mecha-
nisms of target cell destruction in vitro, in Amos B.
Progress in immunology.
New York. Academic Press, 1971.
- 179.- Yron, I., Weiss, D.W., Robinson, E.,
Immunotherapeutic studies in mice with the methanol
extraction residue (MER) fraction of BCG: Solid tumors
Natl. Cancer Inst. Monogr., 39-54, 1973.

- 180.- Ziegler, J.L., Magrath, I.T., Bluming, A.Z.
BCG immunotherapy of Burkitt's lymphoma.
Proc., Am. Assoc. Cancer Res., 13:38. 1972.
- 181.- Ziegler, J.L., Magrath, I.T.
BCG Immunotherapy in Burkitt's lymphoma: Preliminary
results of a randomized clinical trial.
Natl. Cancer inst. Monogr., 39:199-201, 1973.
- 182.- Zierdt, D.H.
Synonymy of species of Corynebacterium: Priority of
C. acnes.
Int. J. Syst. Bacteriol., 20:23-24, 1970.
- 183.- Zucherman, K.S., Neidhart, J.A., Lo Buglio, A. F.
Characterization of the in vivo response to column
purified transfer factor.
J. Clin. Invest. 1976.
- 184.- Program Abstract.
Immunotherapy of treatment of cancer.
1980.

- 0 -

