2ej 180

UNIVERSIDAD NACIONAL AUTONOMA DE MEXICO

FACULTAD DE ODONTOLOGIA

DIAGNOSTICO Y PLANEACION DEL TRATAMIENTO CLINICO EN ODONTOPEDIATRIA

T E S I S

Que para Obtener el Título de:

CIRUJANO DENTISTA

P R E S E N T A:

María Angelica Castillo Domínguez

México, D. F. **1981**

I N D I C E

I N T R O D U C C I O N

En nuestra profesión, como en todas las ramas de la Medicina, la parte mecánica en ninguna forma puede ser separada de la parte científica, es más, para que el Dentista pueda ser un profesional completo, necesita primero dominar las ciencias básicas, para después aplicarlos con métodos que pueden ser utilizados físicamente para conducir a la curación.

Esta tésis tiene por objeto, hacer una breve exposición del diagnóstico y tratamiento en Odontopediatría; auxiliándome para ello, expongo generalidades embriológicas, histológicas y anatomía dental, ya que están íntimamente relacionadas con el tratamiento.

Podemos valernos de algunos procedimientos, que llevados a cabo con el consultorio dental, conducirán a los pacientes a condicionarse desde el principio a sentir las manos del Cirujano Destista, a oir, a percibir los movimientos y los sonidos de los aparatos dentales, educarlos sobre la forma en que actualmente el Dentista emplea sus servicios y se responsabiliza en la tarea de cuidar su boca con su propio esfuerzo y éstos darán mejor resultado si empezamos con la niñez.

El Cirujano Dentista moderno, tiene a su alcance los conocimientos, el instrumental y la habilidad necesaria para que los tratamientos, aún en niños, se lleven a cabo con el mínimo de molestias y con grandes posibilidades de éxito.

CAPITULO I

GENERALIDADES EMBRIOLOGICAS, HISTOLOGICAS Y ANATOMICAS

I.1.- EMBRIOLOGIA DENTAL.

I.2.- HISTOLOGIA DEL DIENTE.

- I.2.a) ESMALTE.
- I.2.b) DENTINA.
- I.2.c) PULPA.
- I.2.d) CEMENTO.

I.3.- CRONOLOGIA DE LA PRIMERA DENTICION

- I.3.a) ERUPCION.
- I.3.b) DIFERENCIAS ANATOMICAS ENTRE PRIMERA Y SEGUNDA DENTICION.

I.4.- ANATOMIA DENTAL

I.1.- EMBRIOLOGIA DENTAL.

Se ha mencionado que las modificaciones que conducen a la formación de los dientes, se manifiestan en los maxilares embrionarios hacia fines del primer mes de desarrollo intrauterino. Cuando ha llegado aproximadamente al mes y medio el epitelio oral, el de la mandíbula y maxilar, presentan un definido engrosamiento.

Esta franja de células epiteliales, que al llegar - - aproximadamente a los dos meses presiona hacia el mesén - quima subyacente a lo largo de todo el arco mandibular, - es la lámina dentaria, también llamada como cresta dentaria o listón dentario.

Se le puede considerar en tres fases, según la actividad de ésta:

1.- Se refiere a la iniciación de todos los dientes temporales, que se producen durante el segundo mes de la - vida intrauterina.

2.- Corresponde a la iniciación de sucesores permanentes de los dientes temporales. Está precedida por el crecimiento del borde libre del listón dentario (lámina dental), hacia el órgano del esmalte de cada diente - temporal y se produce alrededor del quinto mes de la vida intrauterina, hasta los diez meses de edad.

3.- Está precedida por el crecimiento en sentido distal - de la cresta dentaria, que se aleja del órgano del esmalte del segundo molar temporal, ésta fase comienza en el embrión de 144 mm.

Los molares permanentes, dientes de complemento, nacen directamente de la prolongación distal de la cresta -

dentaria. El momento de la iniciación se sitúa alrededor de los cuatro meses de vida fetal para el primer molar - permanente, en el primer año para el segundo molar permanente y del cuarto al quinto año de edad para el tercer - molar permanente.

Es por ésto, que la actividad total de la cresta dentaria, se lleva a cabo en un período de alrededor de los cinco años de edad.

ETAPA DE CAMPANA.- Esta etapa se alcanza aproximadamente en el cuarto mes de desarrollo. Durante ésta, el límite entre el epitelio interno del esmalte y los odontoblastos delinean la futura unión amelodentinario. Además, la - - unión de los epitelios interno y externo en el borde basal del órgano del esmalte, en la región del futuro límite amelodentinario, comienza a proliferar y da nacimiento a la vaina epitelial radicular de Hartwig.

PAPILA DENTAL.- La papila dental está casi toda incluída en la porción invaginada del órgano del esmalte.

Antes de que el epitelio interno del órgano del esmalte empiece a producir esmalte, las células periféricas - del mesénquima subyacente de la papila dental, sufren una histodiferenciación en odontoblastos, bajo la influencia organizadora del epitelio y adoptan la forma de columnas altas, adquiriendo una potencialidad específica, para tomar parte de la formación de la dentina.

Cuando se forma la dentina primaria, la papila dental se convierte en pulpa dental.

VAINA EPITELIAL RADICULAR DE HARTWIG Y FORMACION DE LA - RAIZ.- El desarrollo de las raíces, comienza después de - que la formación de la dentina y del esmalte han alcanzado la futura unión del cemento con el esmalte.

El órgano epitelial del esmalte, desempeña un papel importante en el desarrollo de la raíz, al originar la vaina epitelial radicular de Hertwig, que inicia la formación y moldea la estructura de las raíces.

SACO DENTARIO.- Antes de que comience la aposición, el saco dentario muestra una disposición circular de sus fibras y se parecen a una estructura capsular. Con el desarrollo de la raíz, las fibras del saco dentario se diferencian en fibras parodontales, las que quedan enclavadas en el cemento y en el hueso alveolar.

ORGANOS DEL ESMALTE.- Una vez constituída la lámina dental, emergen de la misma, esbozos locales en cada uno de los puntos donde se van a desarrollar los dientes primarios como sus sucesores permanentes.

En un corte de mandíbula de embrión humano de once semanas, practicado en un punto en que se desarrollará el diente temporal, se observará el órgano del esmalte en forma de copa invertida, mal delineada, apareciendo la lámina dental seccionada, semejante a un "pie deformado".

Las células epiteliales, que revisten la parte interna de la capa, pronto se convierten en cilíndricas, éstas células, que constituyen la capa que elabora el esmalte del diente, reciben el nombre de ameloblastos.

La capa externa del órgano del esmalte, está formada por células íntimamente agrupadas, que al principio tienen la forma poliédrica pero con el rápido crecimiento del órgano del esmalte se aplanan, constituyendo el epitelio externo del órgano del esmalte.

DESARROLLO DE LA DENTINA.- El primer signo del desarrollo de la dentina, es un espesamiento de la membrana basal (membrana preformativa), situada entre el epitelio interno del esmalte y la pulpa mesodérmina primitiva.

El espesamiento se hace visible primero, en el vértice de las cúspides o en los bordes incisales de los gérmenes dentales y va progresando en la dirección de la raíz. La membrana basal deriva del mesénquima pulpar y está constituída de finas fibrillas entrecruzadas reticulares y argirófilas.

En la siguiente etapa de desarrollo, la dentina se caracteriza por la formación de fibras irregulares en espiral, que son originadas en la parte más profunda de la pulpa y que se mezclan con las fibrillas de la membrana basal. Se originan como una continuación de las finas fibrillas de la pulpa y se les conoce como fibras de Korff.

Cuando aparecen las fibrillas de Korff, las células del mesénquima en forma de huso, que se encuentran más cerca de la membrana basal, toman la forma de columnas altas. Estas células, están dispuestas en forma de una capa ininterrumpida, se les llama odontoblastos y están unidas entre sí por puentes intercelulares.

Una prolongación protoplasmática del odontoblasto, se extiende hacia el futuro límite amelodentinario y se ramifica tomando el nombre de fibras de Tomes.

Las fibras de Korff sufren un cambio químico llamativo, que las hace pasar de la etapa precolágena a la de la colágena.

I.2.- HISTOLOGIA DEL DIENTE.

Sería imposible llevar a cabo en forma satisfactoria, los procedimientos de restauración sin la comprensión y conocimientos básicos de la estructura histológica del diente.

Los tejidos del diente se dividen en: blandos o no calcificados y duros o calcificados.

Los tejidos blandos, comprenden a la pulpa dentaria y la membrana periodontal; los tejidos duros, son el esmalte, la dentina y el cemento. A la línea de unión entre el esmalte y la dentina, se le dá el nombre de unión amelo-dentinaria; a la línea de unión entre dentina y cemento, se le llama unión cemento-dentinaria.

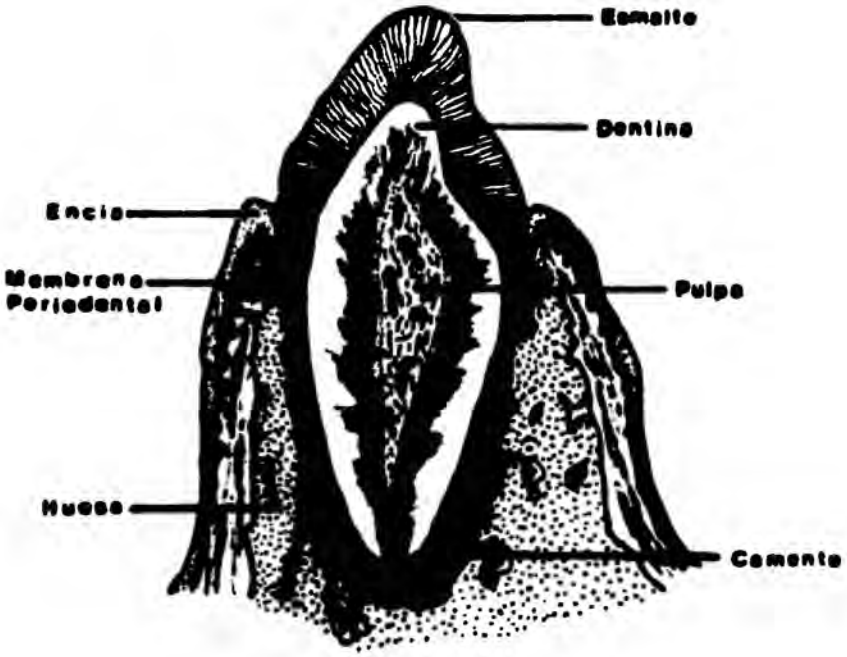

I.2.a) ESMALTE.-

Se encuentra cubriendo la dentina de la porción coronal de un diente. Su grosor varía, dependiendo del área a que se haga referencia, por ejemplo, en las cúspides molares es más grueso y se adelgaza a medida que se aproxima al cuello o cérvix del diente. Su color normalmente varía de blanco amarillento a blanco grisáceo y es considerado el tejido más duro del cuerpo humano, siendo su composición química de un 96% de material inorgánico, representado por fosfatos de calcio bajo la forma de cristales de apatita e hidroxiapatita; el 4% restante, es de material orgánico, formado por queratina, colesterol, fosfolípidos y agua. Cubriendo a la corona en su totalidad, se encuentra una cubierta queratinizada, elaborada por el epitelio reducido del esmalte y a la que se le dá el nombre de Cutícula Secundaria o Membrana de Nasmyth.

Estructuralmente el esmalte está formado por:

Prismas del Esmalte.- Son de forma pentagonal y hexagonal, sus células de origen son los ameloblastos, se extienden de la unión amelodentinaria hacia la superficie externa y su dirección es perpendicular a dicha unión, la mayoría de éstos prismas no aparecen en forma recta, sino que presentan ondulaciones en toda su extensión.

Vainas de los Prismas.- Son unas capas delgadas, cuya característica es el estar hipocalcificadas y cubren a los prismas del esmalte.

Substancia Interprismática.- Se encuentra separando a los prismas del esmalte y es una substancia intersticial cementosa de bajo índice de contenido en sales minerales.

Bandas de Hunter Schreger.- Son discos claros y obscuros, que se encuentran con mayor frecuencia en las cúspides de molares y su presencia obedece a un cambio de dirección brusco de los prismas del esmalte.

Líneas Incrementales o Estrías de Retzius.- Se pueden apreciar fácilmente en el desgaste del esmalte y se deben al proceso rítmico de la formación de la matriz del esmalte, durante el desarrollo del diente, se extienden de la unión amelo-dentinaria hacia afuera y terminan en la superficie externa del esmalte. En la región cervical del diente, se observan ocasionalmente unas elevaciones y depresiones a causa de las estrías de Retzius y son conocidas con el nombre de "periquimatos".

Lamelas.- Son estructuras no calcificadas que favorecen la propagación de la caries, se extienden de la superficie externa del esmalte hacia adentro y su longitud es tan variable, que algunas veces penetran en la dentina.

Penachos.- Reciben este nombre, por asemejarse a un manojo de plumas que sale de la unión amelo-dentinaria hacia la superficie externa del esmalte y están formadas por prismas del esmalte y substancia interprismática no calcificada o pobremente calcificada.

Husos y Agujas.- Representan a las terminaciones de las fibras de Tomes, que penetran a través de la unión amelo-dentinaria hacia el esmalte, presentando muy poca longitud.

Son estructuras no calcificadas.

I.2.b) DENTINA.-

Se encuentra dando la configuración básica a -

la corona y a la raíz de los dientes. Protege a la pulpa de la acción de los agentes fisiológicos y patológicos y a su vez, la dentina está protegida por el esmalte en la porción coronaria, mientras que en la porción radicular la cubre el cemento.

La dentina tiene un color amarillento y es opaca; el esmalte deriva su color de la dentina. Su composición química es un un 70% de material inorgánico, representado por cristales de apatita e hidroxiapatita y un 30% de substancia orgánica, formada por mucopolisacáridos, colágena y agua.

Estructuralmente la dentina está formada por:

Matríz Calcificada.- Está formada por fibras colágenas, substancia amorfa fundamental dura o cemento calcificado y agua. La substancia amorfa fundamental intercelular, está atravezada por unos pequeños conductos llamados túbulos dentinarios, en los cuales se encuentran las terminaciones de los odontoblastos, conocidas como fibras de Tomes.

Túbulos Dentinarios.- Son unos conductos que se extienden de la pared pulpar, hasta la unión amelo-dentinaria y cemento-dentinaria, son más gruesos a la altura de la pared pulpar y se adelgazan a medida que van hacia la periferia. Su trayectoria no siempre es recta, ya que presentan una ligera curva en "S". No se le ha definido una capa protectora como con los prismas del esmalte, aunque si se ha llegado a observar en tinciones con hematoxilina eosina y se le dá el nombre de Vaina de Newman.

Fibras de Tomes.- Son las prolongaciones de los odontoblastos, o células formadoras de dentina. Estas fibras se encuentran alojadas en el interior de los túbulos dentinarios y se van haciendo cada vez más delgadas, formando ramificaciones a medida que

se acercan a la unión esmalo y cemento-dentinaria, penetrando algunas veces al esmalte y formando las agujas y los husos.

Líneas Incrementales o Imbricadas de Von Ebner y - Owen.- Son la manifestación del proceso rítmico en el crecimiento o desarrollo de la dentina, apare - cen como líneas orientadas en ángulo recto, en relación a los túbulos dentinarios.

Dentina Interglobular.- Es el resultado de la calcificación de la substancia amorfa intercelular, - que se lleva a cabo en pequeñas zonas globulares, que regularmente se unen formando una substancia - homogénea de baja calcificación o no calcificada. Esta dentina se presenta, tanto en la corona como en la raíz, en forma de pequeños espacios lacuna - res, surcados por fibras de Tomes y túbulos pequeños.

Dentina Secundaria, Adventicia o Irregular.- Es la dentina neoformada, caracterizada por el cambio - brusco en la dirección de los túbulos dentinarios, así como la presencia del menor número de éstos - que en la dentina primaria. La dentina secundaria encuentra su origen, en influencias patológicas como la caries, en traumatismos como las fracturas y en hiperfunción como en el caso de la abrasión y - desgaste. Se encuentra depositada a nivel de la - pulpa, contra irritaciones y traumatismos.

Dentina Esclerótica o Transparente.- Esta dentina aparece como respuesta a diferentes estímulos. Su formación está considerada como mecanismo de defensa, es impermeable y aumenta la resistencia del - diente a la caries.

I.2.c) PULPA.-

Es el órgano más sensible y vital del diente; ocupa la cavidad pulpar, que a su vez, está formada por la cámara pulpar y los conductos radiculares, que pueden ser rectos o curvos y no siempre son únicos, ya que puede presentar conductos accesorios; en la primera dentición se puede observar en los molares, que en la parte lateral de sus raíces, el conducto forma una especie de ranura que sigue la forma de las raíces. Las cuatro funciones principales son: la formativa, que es la que forma dentina; la sensorial, que da sensibilidad; la nutritiva, que tiene la función de nutrir al diente y la de defensa, que protege al diente de agentes irritantes.

Estructuralmente está formada por una substancia amorfa fundamental, de consistencia blanda y por diferentes elementos fibrosos como son, las fibras de Korff que son estructuras de trayectoria ondulada y en forma de tirabuzón, que se encuentran entre los odontoblastos. Las fibras de Korff penetran a la zona de predentina y dan origen a las fibras colágenas de la matríz dentinaria.

Entre las substancias intercelulares, se encuentran diferentes células como los fibroblastos, que en dientes jóvenes representan el mayor número de células; los histiocitos, que sólo se movilizan transformándose en macrófagos errantes en los procesos inflamatorios, en donde tienen poder fagocítico; en las paredes de los capilaressanguíneos, se encuentran las células mesénquimatosas indiferenciadas; en procesos inflamatorios, se observan las células linfoideas errantes, que se cree son linfocitos transformados en macrófagos. En la periferia de la pulpa, sobre la pared pulpar y cerca de la

predentina, se encuentran unas células adultas bien diferenciadas, que son los odontoblastos, los cuales tienen un núcleo de forma elipsoide y bastante voluminoso, su citoplasma tiene una estructura granular; en un extremo de los odontoblastos, se encuentra una prolongación de su citoplasma, que penetra en los túbulos dentinarios y a la que se le da el nombre de fibra de Tomes. La pulpa de los dientes jovenes, es rica en vasos sanguíneos, cuyo origen son las arterias alveolares superior e inferior que penetran a ella por medio del forámen apical, siguiendo una trayectoria hacia los conductos radiculares y a la cámara pulpar donde se dividen, formando una red capilar en la periferia; los vasos linfáticos se encuentran en menor número que los vasos sanguíneos.

Existen en la pulpa, haces de fibras nerviosas que derivan del nervio trigémino y que penetran a la pulpa a través del foramén apical; la mayoría son haces de fibras nerviosas mielínicas, aunque también hay algunas que son amielínicas; las fibras mielínicas se dividen y a la altura de la zona de Weil, que en dientes jovenes no alcanza a apreciarse bien, pierde su vaina de mielina, terminando en unas prolongaciones sobre los cuerpos de los odontoblastos.

Así mismo, se presentan en la pulpa los cálculos pulpares, que también se conocen como nódulos o dentículos y que se clasifican en verdaderos, falsos y calcificaciones difusas. De acuerdo a la relación que guardan con la pared pulpar, se clasifican en libres, adheridos e incluidos. Estos cálculos o nódulos son de gran tamaño y se aprecian en gran número.

el tercio apical de la raíz.

Cada uno de los cementocitos, se encuentran alojados en un espacio que es llamado laguna cementaria, de aquí, salen unos pequeños conductos llamados canalículos, que están ocupados por las prolongaciones citoplasmáticas de los cementocitos; estas prolongaciones se dirigen hacia la membrana parodontal, de donde toman los elementos nutritivos necesarios para el funcionamiento normal del tejido. El cemento, la membrana parodontal y el hueso alveolar, se encuentran unidos por medio de unas fibras del ligamento periodontal y a las que se les da el nombre de fibras de Sharpey.

Los cementoblastos, son las células formadoras del cemento; la formación de éste se lleva a cabo en dos fases consecutivas; en la primera, el tejido cementoide es depositado sin alcanzar su calcificación y en la segunda fase el tejido cementoide, se transforma en tenido calcificado o cemento propiamente dicho.

Se puede dar el caso, de que haya una formación excesiva de cemento y aparezcan la hipercementosis y las cementículas.

Hipercementosis.- Es un proceso de elaboración excesiva de cemento, se localiza en toda la raíz o en determinadas áreas. Puede hacerse presente en un sólo diente o en todos los dientes, o bien, puede no presentarse. Su etiología es desconocida, aunque se han citado algunas causas, tales como: a) inflamación periapical crónica, lenta y progresiva; b) lesiones traumáticas de diferente localización; c) tensión oclusal excesiva.

Cementículas.- Son unos cuerpos pequeños ya calci-

I.2.d) CEMENTO.-

La raíz de los dientes se encuentra completamente cubierta por una capa de cemento, la cual protege a la dentina de la porción radicular. Su grosor varía, siendo más grueso en el ápice y adelgazándose a medida que se acerca al esmalte, para formar la unión cemento-esmalte a la altura del cuello, es aquí donde Choquet cita las cuatro variantes con respecto a esta unión: a) el cemento cubre la terminación del esmalte; b) el esmalte termina cubriendo el cemento; c) el cemento y esmalte terminan por simple contacto entre sí; d) existe una separación entre cemento y esmalte. El cemento se ha considerado como una variedad modificada de hueso, cuyo principal objetivo es la fijación de las fibras de la membrana periodontal, que a su vez también se fijan al hueso alveolar, dando un apoyo al diente. Su color es amarillo pálido, de aspecto pétreo y superficie rugosa. Su composición química está representada por un 45% de material inorgánico y de 50% a 55% de material orgánico y agua. El material inorgánico consiste de sales de calcio, bajo la forma de apatita e hidroxiapatita y la materia orgánica está formada por colágena y mucopolisacáridos.

Existen dos tipos de cemento estructuralmente hablando, uno es el cemento acelular y el otro el cemento celular.

Cemento Acelular.- Recibe este nombre, debido a la ausencia de células en su morfología. Se encuentra localizado en los tercios medio y cervical de la raíz.

Cemento Celular.- En este tipo de cemento, se aprecian cementocitos en abundancia y se localiza en -

ficados, su formación se debe a un depósito anormal de cemento, sobre las células epiteliales de los - restos de Malassez de la membrana parodontal.

I.3.- CRONOLOGIA DE LA PRIMERA DENTICION.

I.3.a) ERUPCION.-

Es necesario recordar, que van a existir en la vida del hombre dos denticiones:

Los dientes de la primera dentición, reciben - el nombre de temporales, desiduos o de leche (20 - dientes).

Los dientes de la segunda dentición, reciben - el nombre de permanentes o sucedáneos (28 ó 32 dientes).

Durante la primera infancia, los dientes empiezan a sobresalir de la mandíbula en la boca, atravezando el epitelio bucal. La causa del brote se desconoce, pero hay varias teorías para explicar el fenómeno.

Una de ellas propone, que el aumento de substancias que se encuentran en la cavidad de la pulpa del diente, provoca la salida de la misma hacia abajo a través del canal radicular, lo que expulsa al diente hacia arriba; sin embargo, parece más aceptable la teoría según la cual, el hueso que rodea al diente se hipertrofia progresivamente, con lo que - expulsa el diente hacia arriba, en dirección de la superficie de la encía.

Durante la vida embrionaria, se desarrolla también un órgano formador de diente en la lámina para cada diente permanente, que será necesario cuando - hayan caído los provisionales. Estos órganos pro -

ductores de diente, forman lentamente el diente permanente (6 a 20 años en vida). Cuando los dientes permanentes se han formado, empiezan a moverse hacia arriba a través del hueso de la mandíbula en dirección de la encía. Durante esta migración, el diente definitivo va destruyendo la raíz del diente provisional, que termina por aflojarse y caerse.



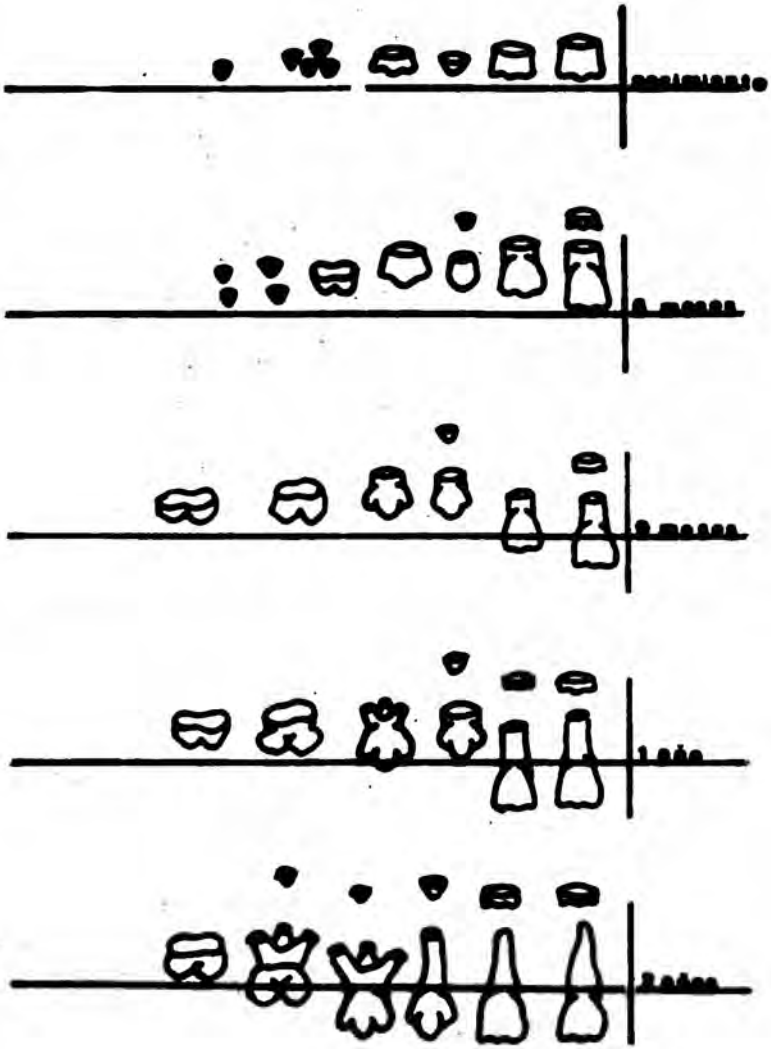

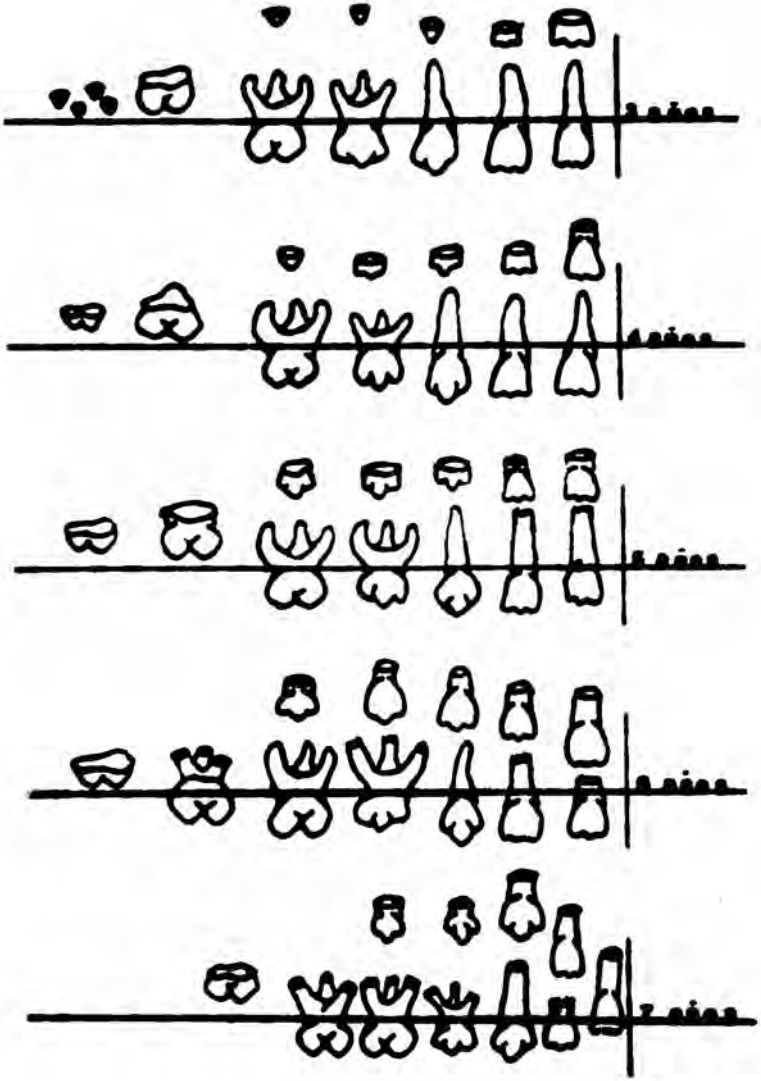

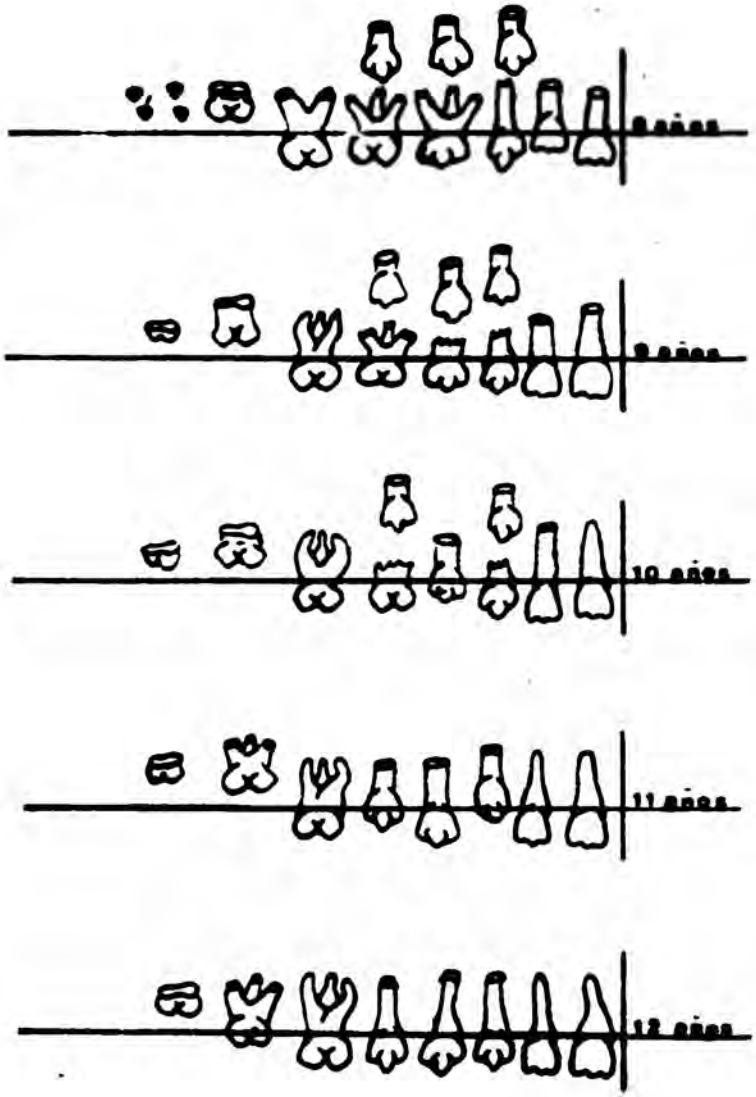
10 años
11 años
12 años

CRONOLOGIA DE LA PRIMERA DENTICION

	DIENTE	COMIENZA LA FORMACION DE LOS TEJIDOS DUROS.	CANTIDAD DE ESMALTE FORMADO AL NACER.	ESMALTE COMPLETO.	ERUPCION	RAIZ COMPLETA.
SUPERIOR	INCISIVO CENTRAL	4 Meses In Utero	Cinco Sextos	1-1/2 Meses	7-1/2 Meses	1-1/2 Años
	INCISIVO LATERAL	4-1/2 Meses In Utero	Dos Tercios	2-1/2 Meses	9 Meses	2 Años
	CANINO	5 Meses In Utero	Un Tercio	9 Meses	18 Meses	3-1/4 Años
	PRIMER MOLAR	5 Meses In Utero	Cúspides Unidas	6 Meses	14 Meses	2-1/2 Años
	SEGUNDO MOLAR	6 Meses In Utero	Cúspides Aisladas	11 Meses	24 Meses	3 Años
INFERIOR	INCISIVO CENTRAL	4-1/2 Meses In Utero	Tres Quintos	2-1/2 Meses	6 Meses	1-1/2 Años
	INCISIVO LATERAL	4-1/2 Meses In Utero	Tres Quintos	3 Meses	7 Meses	1-1/2 Años
	CANINO	5 Meses In Utero	Un Tercio	9 Meses	16 Meses	3-1/4 Años
	PRIMER MOLAR	5 Meses In Utero	Cúspides Unidas	5-1/2 Meses	12 Meses	2-1/4 Años
	SEGUNDO MOLAR	6 Meses In Utero	Cúspides Aisladas	10 Meses	20 Meses	3 Años

I.3.b) DIFERENCIAS ANATOMICAS ENTRE PRIMERA Y SEGUNDA DENTICION.-

1.- La duración funcional de los dientes infantiles es de los 7 meses a los 12 años, mientras que los dientes permanentes, aparecen de los 6 años en adelante.

2.- Las coronas de los dientes temporales, son más anchas en sentido mesiodistal, en comparación con su longitud coronaria, que los permanentes.

3.- Las raíces de los dientes temporales anteriores, son estrechas y largas en comparación con el ancho y largo coronarios.

4.- El reborde cervical de las coronas anteriores, es mucho más prominente en vestibular y lingual de los temporales.

5.- Las coronas y raíces de los molares temporales, son más finas en sentido mesiodistal en el tercio cervical que los permanentes.

6.- El reborde cervical vestibular de los molares primarios, es mucho más definido y en particular, en los primeros molares superior e inferior.

7.- Las raíces de los molares temporales, son relativamente más largas y más finas que los permanentes, así mismo, es mayor la extensión mesiodistal entre las raíces temporales.

8.- Las caras vestibulares y linguales de los molares temporales, son más planas por sobre las curvaturas cervicales, que en los molares permanentes, con lo cual la cara oclusal es más estrecha comparada con los dientes permanentes.

9.- Los dientes temporales suelen tener un color -

translúcido o azulado, en los permanentes hay opacidad.

10.- Los prismas del esmalte de la zona cervical - se orientan oclusalmente y no hacia la encía, como en los dientes permanentes.

11.- La cámara pulpar es muy grande, comparada con los dientes permanentes y se advierte poca actividad para producir dentina.

12.- La superficie en los dientes primarios es lisa y no se observan los periquimatos que suelen presentarse en la dentadura permanente.

13.- En los dientes primarios, por un proceso natural, las raíces se reabsorben para dar cabida al diente permanente predecesor. En los dientes permanentes no hay reabsorción natural.

14.- Los cuernos pulpares son más altos en los molares primarios, especialmente los cuernos mesiales.

I.4.- ANATOMIA DENTAL.

INCISIVO CENTRAL SUPERIOR.

Corona.- La corona de este diente, es similar a su homónimo permanente, pero con las siguientes diferencias: -- a) las superficies de la corona, son más continuadas unas con otras; b) los ángulos lineales son más contorneados; c) los ángulos punta son redondeados o romos y; d) el borde incisal es más agudo, con los mamelones más afilados.

Su pequeña corona de forma poliédrica, es más ancha que larga, la dimensión mesiodistal es mayor que la cervicoincisal. Su medida labiolingual es muy reducida. Presenta cuatro caras o planos axiales (labial, lingual, me

sial y distal), un borde incisal y el plano cervical imaginario que une la corona con la raíz.

Cara Labial.- De forma cuadrangular o trapezoidal, con base mayor en incisal y superficie ligeramente convexa, tanto longitudinalmente como transversalmente.

Cara Lingual.- Generalmente cóncava en sus tercios incisal y medio y convexa en el tercio cervical. Está limitada mesialmente por la prominencia marginal mesial y distalmente por su similar distal. Ambas prominencias marginales, se fusionan para formar el borde cervicolingual convexo llamado también cíngulo. El contorno periférico de la cara lingual, es menor que el de la labial, debido a la convergencia mesial y distal. El tercio cervical es marcadamente convexo en su dirección mesiodistal, ligeramente convexo en la dirección cervicoincisal, los tercios medio e incisal son uniformemente cóncavos.

Cara Mesial.- Está limitada por el margen labial convexo y por el margen lingual que es cóncavo en los tercios incisal y medio y convexo en el tercio cervical. La superficie es en general, bastante lisa y recta en su dirección cervicoincisal, con una leve convexidad en dirección labiolingual.

Cara Distal.- Esta es algo más corta que la mesial en dirección cervicoincisal, en virtud de la inclinación del borde incisal hacia la cara distal en dirección de la línea cervical. Generalmente esta superficie es convexa, tanto en dirección cervicoincisal como labiolingual.

Borde Incisal.- No es una cara plana, sino que tiene tres prominencias redondeadas llamadas mamelones, que como anotamos anteriormente, son más afiladas que en su sucesor permanente. Estos mamelones se desgastan a causa de la masticación y se forma un plano liso que se inicia hacia la región cervical, al extenderse de la cara mesial a la distal.

Raíz.- Principia su mineralización alrededor del segundo mes, después del nacimiento y termina a la edad de 4 años única época en la que se le puede encontrar completamente formada, sin que exista reabsorción y vista desde su proyección labial es conoide y recta, pero desde su proyección proximal es curvada como una letra "S", con ápice hacia labial, dejando una hondonada por la parte lingual en su tercio apical, en donde se coloca el folículo del diente central de la segunda dentición. La dimensión labio - lingual, es menor que la mesiodistal.

INCISIVO LATERAL SUPERIOR.

Su presencia no es incostante, como sucede con el homónimo de la segunda dentición, aunque suelen presentarse folículos dobles, es decir, dos coronas e una sola, la - del central y lateral.

Presenta casi todas las características del central con la diferencia de su menor dimensión en corona y raíz. Presenta su longitud cervicoincisal mayor que el diámetro mesiodistal. Su raíz es también de forma cónica igual - que el central, sólo que un poco más alargada en proporción a la corona.

CANINO SUPERIOR.

Este diente, por su forma conoide, hace que se le - distinga de los otros dientes anteriores, su colocación - en el arco dentario, permite un pequeño diastema mesial - con el lateral.

Corona.- Comparando su tamaño, con los pequeños incisivos, es de mayor volumen; la cima de la cúspide sobresale de - la línea incisal, esta cúspide tiene dos brazos, el mesial y el distal; el brazo mesial es mayor que el distal (lo -

contrario que en los caninos de adulto).

Cara Labial.- De forma pentagonal, más ancha que larga, - la superficie está dividida en dos vertientes: mesial y - distal, que provocan su convexidad, doblándose lingualmente desde un lóbulo central de desarrollo. Este lóbulo se extiende oclusalmente para formar una cúspide aguzada - - bien desarrollada, que se extiende incisalmente y es tan prominente, que forma casi todo lo importante de este - - diente, sin embargo, el borde mesioincisal es más largo - que el distoincisal.

Cara Lingual.- La forma de ésta es pentagonal, formada - por cinco lados que son: el borde incisal con sus dos brazos, el mesial más largo que el distal; además, los lados mesial y distal, este último más largo. Cerrando la figura, está el lado cervical recto o con una pequeña curva - interna hacia incisal.

La superficie de esta cara, presenta una eminencia, que es el cíngulo, y una depresión tenue, que es la fosa central o lingual, que está casi llenada por una pequeña prominencia, que da lugar a sinuosidades como fosetas y - eminencias mínsculas y crestas marginales muy pequeñitas.

Caras Mesial y Distal.- Son convexas, se inclinan lingualmente. La cara mesial no está tan elevada en posición - cervicoincisal como la cara distal, ambas superficies convergen al aproximarse al área cervical. La pieza es más ancha labiolingualmente que cualquiera de los incisivos. Por ser muy pesados cervical, labial y lingual, se forma una ligera concavidad en la superficie mesial entre estos bordes.

Raíz.- Tiene forma conoide, es larga, ancha y ligeramente aplanada en sus superficies mesial y distal, sin embargo, la raíz se adelgaza y existe un ligero aumento de diámetro a medida que progresa desde el margen cervical. El - tercio apical está inclinado hacia labial en forma de ba-

yoneta, su ápice es redondeado.

PRIMER MOLAR SUPERIOR.

Corona.- De los molares primarios, éste es el que más se parece a la pieza que lo substituirá. Su forma es convencionalmente cuboide, se le describirán cuatro caras axiales: vestibular, lingual, mesial y distal, además cara oclusal.

Cara Vestibular.- Esta cara es de forma muy irregular y se puede cotejar con un trapezoide. Es lobulosa en la superficie y su convexidad es más pronunciada en el tercio cervicomesial, aquí encontramos una eminencia en forma de casquete esférico, Shicher le da el nombre de tubérculo molar de Zuckerkandl. En el tercio oclusal, se observan unas pequeñas depresiones, que son las líneas de unión de los lóbulos de crecimiento. La longitud de la corona es mayor en mesial que en distal, el diámetro mesiodistal es mayor que el oclusocervical.

Cara Lingual.- Semeja un casquete esférico, es ligeramente convexa oclusocervicalmente y claramente convexa mesiodistal, se observa que la cara mesial y distal convergen hacia lingual. La superficie lingual está generalmente formada por una cúspide mesiolingual, más redondeada y menos aguda que las cúspides vestibulares, en su unión con las superficies mesial y distal. Cuando hay una cúspide distolingual, puede que la superficie lingual está atravezada por un surco distolingual mal definido.

Cara Mesial.- De forma trapezoidal con su base mayor en cervical, esta superficie es ligeramente plana, con una pequeña escotadura en el tercio oclusal; es de mayor longitud que la cara vestibular. Forma un ángulo diedro con la cara vestibular, lo que no sucede en la cara lingual, donde se continúa sin formar ángulo muy visible. En el ter -

cio vestibulooclusal, se encuentra la zona de contacto y como se anotó anteriormente, la cara mesial converge hacia lingual.

Cara Distal.- También de forma trapezoidal, con superficie convexa en ambas direcciones. El borde marginal, está bastante bien desarrollado y se nota una ligera escotadura, que es prolongación del surco fundamental.

Cara Oclusal.- Presenta formas muy irregulares o inconstantes, se le puede encontrar cuatro o cinco cúspides, tres en vestibular y dos en lingual. Esta cara está dividida en una parte vestibular y otra lingual, por medio de un surco mesiodistal profundo, también llamado medio o fundamental.

La cúspide vestibular se extiende, desde el ángulo punta oclusomesiovestibular, hasta el oclusodistovestibular y forma un borde afilado con dos vertientes: vestibular y oclusal. También encontramos una foseta triangular mesial en el extremo mesial del surco medio. En los extremos mesial y distal de la eminencia alargada, se llegan a encontrar dos pequeñas prominencias, que se deben por la unión que hace con las crestas marginales en los ángulos punta.

La cúspide lingual más pequeña que la vestibular, es de forma afilada; la punta de la cúspide se inclina hacia mesial. En el extremo distal, se forma una pequeña eminencia en el lugar donde se une con la cresta marginal distal.

Se observan las crestas marginales mesial y distal que son las que unen la cúspide vestibular con la cúspide lingual y dan lugar a una concavidad, que es la fosa central, que va de mesial a distal y el surco fundamental que une las fosetas triangulares.

Raíz.- Tiene tres raíces de forma laminada (mesiovestibu

lar, distovestibular y lingual o palatina). Entre ellas se encuentra el folículo del primer premolar. Se bifurcan desde su nacimiento en el cuello y son muy divergentes, para curvearse después hacia el espacio interradicular en forma de gancho.

La raíz mesiovestibular, suele ser la más larga de las tres y su aspecto mesial es semitriangular, tiene forma de gancho curvada hacia distal.

La raíz distovestibular, es la más corta, recta y de menor volumen, se le puede encontrar fusionada con la raíz lingual o palatina.

La raíz lingual o palatina, es de aspecto conoide y menos laminada y también forma un gancho en el tercio apical dirigido hacia vestibular.

SEGUNDO MOLAR SUPERIOR.

Corona.- La corona de este molar, es de mayor volumen que la del primer molar infantil. Es de forma cuboidal, tiene cuatro cúspides bien determinadas, además del tubérculo de Carabelli. El aspecto de su corona es semejante al del primer molar permanente. Se describirán cuatro caras axiales: vestibular, lingual, mesial y distal, además de la cara oclusal.

Cara Vestibular.- Esta superficie tiene dos convexidades, que están divididas por un amplio surco, es la línea de crecimiento, que las divide en cúspide distovestibular y mesiovestibular que es la mayor.

Cara Lingual.- Es convexa y ésta se encuentra dividida por el surco lingual, este surco divide a la superficie lingual en una cúspide distolingual y mesiolingual, la cual es más elevada y más extensa que la distolingual. Cuando se presenta una quinta cúspide, ocupa el área me-

siolingual en el tercio medio de la corona, que es el tubérculo de Carabelli.

Cara Mesial.- Es de forma cuadrilátera y convexa, de mayor diámetro vestibulolingual que cervicooclusal. Desde esta cara, también se pueden observar el tubérculo de Carabelli en el tercio lingual, que puede o no estar presente.

Cara Distal.- Es casi plana en el tercio medio y convexa oclusocervicalmente. De forma cuadrilátera, igual que la cara mesial, sin embargo, más grande que ésta y de mayor diámetro vestibulolingual.

Cara Oclusal.- Existen cuatro cúspides bien definidas (2 linguales y 2 vestibulares) y una más pequeña (tubérculo de Carabelli) a veces ausente. Estas cuatro cúspides, se encuentran divididas por el surco fundamental, que va de mesial a distal, que separa a las cúspides vestibulares de las linguales y a la vez éstas están divididas por un surco lingual y otro vestibular.

Está presente la cresta oblicua, eminencia larga, que provoca la formación de dos fosas profundas: la mesial, que es la más grande y corresponde a la fosa central. Está unida con la foseta triangular mesial y entre las dos forman una depresión profunda. La otra depresión, es la foseta triangular distal, es también muy significada y es grande si se compara con el molar adulto. El tubérculo mesiolingual y el distovestibular, se unen por medio de la cresta oblicua.

Raíz.- Este molar tiene tres raíces: dos vestibulares (mesiovestibular y distovestibular) y una lingual o palatina. Son de forma laminada y curvadas en forma de gancho. Entre el espacio interradicular está el folículo del segundo premolar permanente.

La raíz distovestibular, es la más pequeña y la más estrecha de las tres, normalmente es recta, se le puede encontrar fusionada con la raíz lingual o palatina.

La raíz mesiovestibular de forma piramidal, aplanada mesiodistalmen te, su ápice es agudo y en ocasiones semeja un gancho.

La raíz lingual o palatina, es la más larga de las tres y en el ápice se curva hacia vestibular como un gancho, su diámetro mayor es en sentido mesiodistal.

INCISIVO CENTRAL INFERIOR.

Corona.- La corona de este diente, se puede comparar proporcionalmente a la dentadura adulta, pero de menor longitud y mayor anchura. Es angosta esbelta y alargada, tiene la forma de un poliedro en forma de cuña. Presenta su corona cuatro caras axiales (labial, lingual, mesial y distal) y el borde incisal.

Cara Labial.- De forma trapezoidal, con base en el borde incisal, es convexa en su dirección cervicoincisal. La región de mayor elevación se encuentra en los tercios cervical y medio, pero luego, la cara labial en sus tercios medio e incisal, se inclinan hacia la cara lingual hasta que su superficie incisal está en el lado lingual del eje longitudinal del diente.

Cara Lingual.- Es más angosta que la superficie labial, de forma triangular con base en incisal y vértice cervical. Esta superficie presenta una concavidad en sus tercios incisal y medio en ambas direcciones: mesiodistal y cervicoincisal; el tercio cervical es ligeramente convexo es por ésto, que el cíngulo apenas sobresale de la superficie lingual. No existen prominencias marginales o transversales.

Cara Mesial y Distal.- Estas superficies, son ligeramente convexas cervicoincisalmente y muy poco convexas en dirección labiolingual. Las caras mesial y distal convergen una hacia la otra al correr de la superficie labial a la

lingual y se unen a un cíngulo regular.

Borde Incisal.- Presenta los mamelones, pero no son tan - afilados como los incisivos superiores, que después de - desgastados forman un borde recto y uniforme.

Raíz.- La raíz es única, es muy delgada en dirección me - siodistal y es más delgada lingual que labialmente, debido a que sus caras proximales, siguiendo la forma de las superficies proximales de la corona convergen una hacia - la otra. Las caras lingual y labial de la raíz son convexas desde la línea cervical hasta el ápice que es redon - deado y se dirige ligeramente hacia distal.

INCISIVO LATERAL INFERIOR.

Es tan semejante en forma al incisivo central infe - rior, que sólamente se anotarán sus diferencias.

La corona del incisivo lateral inferior, es un poco más grande en todas sus dimensiones, que la del central - inferior, es más ancha en sentido mesiodistal, más gruesa en dirección labiolingual y más larga cervicoincisalmente. El margen incisal se inclina hacia la porción distal en - dirección de la línea cervical, su ángulo diedro distoincisal es obtuso y bien redondeado.

La raíz es igual en su aspecto a la del central, pero proporcionalmente mayor.

CANINO INFERIOR.

En la descripción de este diente, se puede decir que es en todo semejante al superior; el parecido de la corona con el diente que le sustituye, es mucho mayor que en el caso del superior, porque la fosa lingual es francamente marcada, lo que no pasa en aquél.

Puede distinguirse del superior en que, tanto la corona como la raíz son de menor volumen, pero las superficies son de mayor convexidad; cosa semejante pasa con los caninos de la segunda dentición.

PRIMER MOLAR INFERIOR.

La forma anatómica de éstos molares es variable, lo que dificulta una descripción propia para cada uno de - - ellos; sin embargo, se han encontrado algunas constantes para poder definirlos anatómicamente.

Corona.- La corona es de forma cuboide, pero alargada mesio distalmente. Se le describen cuatro caras axiales (vestibular, lingual, mesial y distal) y una cara oclusal.

Cara Vestibular.- Tiene forma trapezoidal, con la rara - particularidad que las caras oclusal y cervical, convergen hacia distal. En los tercios medio y oclusal es bastante lisa y convexa en el tercio cervical. Como sucede en el primer molar superior a nivel del tercio cervicoincisal, existe una eminencia, que es el tubérculo molar de Zuckerkandl. En el tercio oclusal, hay dos cúspides vestibulares: mesial y distal; la cúspide mesial más grande que la distal. En el tercio cervical se nota la convexidad que hace la terminación del esmalte.

Cara Lingual.- Es la más irregular y variable en forma. - Es también alargada mesiodistalmente como la cara vestibular, pero más pequeña. Su superficie es convexa, sobre - todo de oclusal a cervical; en el tercio oclusal, puede - hacer un surco bien definido o tenue, que separa a las - cúspides linguales (distolingual y mesiolingual).

Cara Mesial.- Esta cara es regularmente de forma cuadrilátera y ligeramente convexa; de mayor dimensión cervico- - oclusal en vestibular que en lingual.

Cara Distal.- Es la más regular de todas las superficies,

de forma cuadrilátera y ligeramente convexa; de diámetro menor cervicooclusal que mesiodistal.

Cara Oclusal.- La cara oclusal de este molar, es muy inconstante en forma, pero su superficie puede describirse de forma romboidal, alargada mesiodistalmente.

Tiene cuatro cúspides (2 vestibulares y 2 linguales) muy alargadas de mesial a distal; las cúspides vestibulares son más grandes que las linguales y de mayor volumen las mesiales que las distales; el surco fundamental es profundo y presenta dos fosetas triangulares muy marcadas una mesial y otra distal.

Raíz.- Tiene dos raíces (mesial y distal) divergentes una con la otra y de forma laminada.

La raíz mesial es más ancha bucolingualmente, pero muy delgada y aplanada mesiodistalmente, su ápice es bastante redondeado.

La raíz distal es más fuerte, más cónica y su ápice también es redondeado, un tanto más corta que la raíz mesial.

SEGUNDO MOLAR INFERIOR.

Corona.- La forma de la corona semeja un cubo y su parecido es similar al primer molar inferior de la segunda dentición. Presenta cuatro caras axiales (vestibular, lingual, mesial y distal) y una casa oclusal.

Cara Vestibular.- Es de forma trapezoidal con base en oclusal; se observan tres convexidades que son los tres lóbulos de crecimiento; de igual tamaño el lóbulo mesial y el central; eventualmente, el central es mayor y difiere en ésto del de la dentadura adulta, siendo el distal el más pequeño. Las líneas que separan en tres a los lóbulos de crecimiento son: oclusovestibular y oclusodisto-

vestibular. Esta cara está pronunciadamente inclinada hacia lingual.

Cara Lingual.- Su forma cuadrangular, un poco más convexa y simétrica que la vestibular, presenta un surco ocluso - lingual que separa a las dos cúspides linguales, mesial y distal.

Caras Mesial y Distal.- Estas superficies son muy similares una a la otra, convexas y convergentes hacia cervical de oclusal y hacia lingual de vestibular. De forma trapezoidal con base en el cuello; observando la semejanza de ellas, puede aceptarse que la distal es más convexa y más chica.

Cara Oclusal.- Tiene cinco cúspides, tres vestibulares y dos linguales. Separando las cúspides vestibulares de - las linguales, está el surco fundamental, que va de mesial a distal, este surco ligeramente sinuoso, forma una fosa central muy profunda y dos fosetas triangulares bien definidas, una mesial y otra distal.

De las cúspides vestibulares, la mayor, la más alta y prominente, es la centrovestibular; en tamaño le sigue la mesiovestibular y la distovestibular es la más pequeña.

Raíz.- Tiene dos raíces (mesial y distal), divergentes una de la otra, son de forma laminada y de estrecha dimensión mesiodistal.

La raíz mesial, es la más larga y con curvatura al - principio hacia mesial y después hacia apical, que da el aspecto de gancho.

La raíz distal, es menos larga, no tan aplanada me - siodistalmente y más bien de forma cónica.

CAPITULO II

DISEÑO DE UN EXAMEN CLINICO ODONTOPEDIATRICO

II.1.- INSTRUMENTAL.

II.2.- PERSPECTIVA GENERAL DE PACIENTE.

II.3.- EXAMEN DE LA CABEZA Y CUELLO.

II.4.- EXAMEN DE LA CAVIDAD BUCAL.

II.5.- PLAN DE TRATAMIENTO.

- II.5.a) DETECCION DE CARIES.
- II.5.b) LUGARES MAS COMUNES DE LESION CARIOSA.

II.- EXAMEN CLINICO.

Se hace el examen clínico del niño, con una secuencia lógica y ordenada de observaciones y procedimientos de examen. En la mayoría de los casos, un enfoque sistemático producirá mucha más información sobre alguna enfermedad no detectada y los procesos de ésta, que un método de examen desordenado.

En casos de urgencia, el examen dará énfasis al lugar de la queja y enumerará las ayudas para el diagnóstico (por ejemplo, radiografías), que sean necesarias para llegar a un diagnóstico inmediato. En exámenes de este tipo, no hay procedimientos rutinarios o modelos fijos; las circunstancias del momento y la cooperación del niño, determinan el curso de acción a seguir. Sin embargo, deberá efectuarse un examen completo después de que se alivió la afección de urgencia.

II.1.- INSTRUMENTAL.

Para lograr un buen diagnóstico del mal que aqueja a nuestro paciente infantil, es necesario tener el instrumental adecuado, con las siguientes características, tanto para la comodidad del paciente, como para la del operador.

El niño deberá estar sentado cómodamente en una silla dental, diseñada para niños, o en una silla para adultos, ajustada adecuadamente a su tamaño. Además del foco dental y la jeringa de aire, únicamente se necesitan un espejo y un explorador de ángulo recto, sólo estos instrumentos tendrán que estar a la vista de nuestro paciente, al comenzar el examen.

La lista siguiente de instrumentos deberá estar disponible, pero fuera de la vista del niño, al realizar exá-

menes completos:

Alcohol.
Material de impresión.
Articulador.
Papel de articular.
Mechero de Bunsen.
Torundas de algodón.
Rollos de algodón.
Hilo dental.
Cloruro etílico o hielo.
Solución reveladora.
Gutapercha.
Porta impresiones.
Taza para mezclar y espátula.
Dique de hule (10 cm. X 10 cm.)
Gasa en cuadros (4 cm. X 4 cm.)
Espátula de acero (lecrón)
Abatelenguas.
Cera calibrada.
Vitalómetro.

II.2.- PERSPECTIVA GENERAL DEL PACIENTE.

Estatura.- Probablemente se observará primero, si el paciente es muy alto o muy bajo para su edad. La estatura de un niño, puede compararse a la de otro, consultando cuadros o esquemas de crecimiento por centímetros. Para propósitos prácticos, se puede clasificar al niño en una de tres categorías: a) estatura normal para su edad; b) demasiado alto y; c) demasiado bajo. Pueden medirse algunas desviaciones detectadas por medio de un registro a largo plazo del crecimiento del niño y de ésta manera, se puede determinar, si la estatura actual del niño es el resultado de un patrón de crecimiento constante, o si esta estatura, es un cambio de crecimiento que ocurre en algún punto definido del desarrollo del niño. La compren

sión de la estatura del niño, requiere conocimientos prac ticos de crecimientos lineales. Esto incluye las características de crecimiento en los varios períodos de edades, efectos de herencia, medio, nutrición, enfermedades anomalías del desarrollo y secreciones endocrinas.

Andar.- Cuando el niño entra al consultorio, el odontólogo, o la persona que lo examina, puede apreciar rápidamente su andar y ver si éste es normal o afectado. Probablemente el andar anormal más común, es el de un niño enfermo que camina con inseguridad debido a su debilidad. Otros tipos de andar, son los tipo inseguro hemipléjico, tambaleante, de balanceo y atáxico. Cuando se observa este tipo de andar en el niño, habrá que hacer una valoración cuidadosa. Puede interrogarse a la madre, sobre cualquier cambio reciente que haya observado en el andar del niño.

Lenguaje.- El desarrollo del lenguaje, depende de la capacidad que tiene uno de reproducir sonidos que ha escuchado; por ejemplo, entre las edades de 21 a 24 meses, los niños empiezan a usar frases; entre los dos y tres años, generalmente empiezan a hablar con oraciones completas. Debe recordarse, que hay gran variación considerada normal, en cuanto a la edad en que pueden ocurrir éstas etapas.

Hay que considerar cuatro tipos de trastornos de lenguaje: 1) afasia, 2) lenguaje retardado, 3) tartamudeo y 4) trastornos articulatorios del lenguaje.

La afasia motríz es rara y generalmente denota pérdida del lenguaje, como resultado de algún daño al Sistema Nervioso Central.

Retrasos en el lenguaje, pueden tomarse en consideración, si el niño no habla cuando llega a los tres años. Algunas causas de retraso del lenguaje, son las siguientes: pérdida de la audición, retraso intelectual, retra-

so de desarrollo general, enfermedades graves prolonga - das, defectos sensoriales, falta de motivación y estimulación inadecuada del medio.

El tartamudeo o lenguaje repetitivo, ocurre en casi - todos los niños en algún período, antes de ir al colegio. El tartamudeo es más común, en los niños que en las ni - ñas. La tensión psicológica, juega un papel importante en el desarrollo y la persistencia de este problema. El "amontonamiento" es tipo de lenguaje poco corriente, - que se caracteriza por repetición de palabras o frases, comienzos erróneos, cambios en la dirección de la frase a la mitad de la misma y en general, gran confusión verbal.

Los trastornos articulatorios del lenguaje, que pue - den considerarse importantes son: omisión, inserción y - distorción. Substituir el sonido C por el sonido S produce seseo. Algunos defectos de articulación, ocurren - dentro de los límites de desarrollo normal; sin embargo, los niños con parálisis cerebral, lesión neurológica central, paladar hendido o maloclusión, a menudo tienen dificultades articulatorias. La parálisis de los músculos laríngeos y faríngeos, por ejemplo, parálisis cerebral, puede alterar la calidad del lenguaje y producir voz de sonido nasal. Una voz ronca puede deberse a haber cantado o gritado en exceso, a sinusitis aguda o crónica, a - cuerpos extraños en la laringe, laringitis, papilomas de la laringe, parálisis, sarampión, o en los niños, desa - rrollo sexual precoz.

Manos.- El odontólogo, al tomar las manos del niño entre las suyas, no sólo establece comunicación cálida con el niño, sino que tiene oportunidad de apreciar su salud general. Las manos del niño pueden sentirse normales, pero en algunas ocasiones se podrá observar sensación de - temperaturas elevadas, de humedad o de sequedad. Las ma

nos, son una de las pocas áreas del cuerpo del niño, que el dentista puede observar normalmente. Aquí pueden observarse, tanto lesiones primarias como secundarias de piel como: máculas, pápulas, vesículas, úlceras, costras y escamas, que son producidas por enfermedades exantemosas, deficiencias vitamínicas, hormonales y del desarrollo.

Se tomará en cuenta el número, la forma y el tamaño de los dedos de los niños. Las uñas pueden estar mordidas, cortas, como resultado de su ansiedad y tensión, pueden tener forma de espátula, puntiagudas, quebradizas, escamosas, espesadas, cubiertas de piel, de color diferente o incluso, pueden estar ausentes, como se ve a veces en casos de displasia ectodérmica.

Temperatura.- La fiebre o elevación de temperatura en momento de descanso, es uno de los síntomas más comunes experimentados por los niños. Este aumento de temperatura temporal, puede presentarse después de comer, de hacer ejercicio, o cuando el medio no lleva al enfriamiento corporal. No hay valor normal de temperatura para todos los niños en todos los momentos. sin embargo, hay quienes consideran que la temperatura normal es de 37°C y cualquier temperatura que la sobrepase, debe considerarse como signo de enfermedad. Los abscesos dentales, o las enfermedades gingivales agudas y también algunas infecciones respiratorias y bucales, dan como resultado estados fabriles en los niños. No se pueden diagnosticar enfermedades específicas, tan sólo por la presencia de fiebre, sin embargo, el grado de fiebre, su patrón y la reacción del niño, son a menudo factores que indican cierta patología.

II.3.- EXAMEN DE LA CABEZA Y EL CUELLO.

Tamaño y Forma de la Cabeza.- El tamaño de la cabeza del

niño puede ser normal, demasiado grande o demasiado pequeña. La macrocefalia, o cabeza demasiado grande, se debe frecuentemente a trastornos del desarrollo o traumatizantes. La microcefalia o cabeza pequeña, puede deberse a trastornos del crecimiento, enfermedad o traumas que afecten al Sistema Nervioso. Las formas anormales de la cabeza, pueden ser causadas por un cierre prematuro de las suturas, interferencia del crecimiento de los huesos craneales o presiones anormales dentro del cráneo. Debe tenerse gran cuidado de hacer un juicio apresurado, sobre el tamaño de la cabeza.

Pelo y Piel.- La alopesia, o pérdida del cabello, puede observarse en pacientes de muy corta edad. Una de las calvicies más comunes, es un área pequeña, discreta y redondeada, rodeada de una línea endurecida e inflamada, que generalmente llega a diagnosticar empeine. En el caso raro del niño que tiene displasia ectodermal congénita, el pelo puede estar ausente o ser muy escaso, delgado y de color claro.

Hay otros desequilibrios hormonales, que pueden causar pérdida del cabello, mientras que la ingestión de medicamentos hormonales, pueden causar hirsutismo o crecimiento excesivo de cabello.

La piel de la cara, al igual que la de las manos, puede observarse para detectar señales de enfermedad; por lo tanto, un odontólogo cuidadoso, puede desear posponer una visita dental, si vé que el niño tiene extensas y dolorosas lesiones de Herpes o algún otro tipo de lesión en los labios o en la cara.

Inflamación Facial y Asimetría.- Se puede producir asimetría facial patológica, por presiones intrauterinas anormales, parálisis de nervios craneales, displasia fibrosa y trastornos del desarrollo familiares. Las infecciones, ya sean de origen bacteriano o viral y el traumatismo,

son en general las causas principales de inflamación facial en los niños. El historial y el examen bucal, son de gran importancia en el momento de hacer el diagnóstico de la etiología, de cualquier inflamación de la cara.

Articulación Temporomandibular.- Los siguientes, son dos métodos valiosos de diagnóstico, para discernir limitación de movimiento, subluxación, dislocación o desviaciones mandibulares: 1) mientras se permanece de pie frente al niño, el odontólogo puede colocar las manos ligeramente sobre las mejillas de éste, en el área de la articulación temporomandibular, se pedirá al niño que abra y cierre lentamente la boca y desde oclusión céntrica cerrada, ordenará movimientos laterales, pidiéndole que mastique ligeramente sobre sus dientes posteriores; 2) con una pieza de hilo dental (35 cm. a 40 cm.), se hará presión contra su cara en la línea media que une a la frente con la punta de la nariz y la de la barbilla, se pedirá al niño que abra y cierre lentamente la boca y muestre los dientes al realizar este movimiento.

Estas dos ayudas tan sencillas, mostrarán las discrepancias de la unión temporomandibular y también los desequilibrios musculares y desviaciones anatómicas, desde la línea media.

Pueden observarse trismus, o espasmos de los músculos masticadores, cuando hay infección, que sigue a una extracción de molar mandibular permanente. También puede producirse trismus, por el tétanos, una enfermedad poco común, al igual que los neoplasmas y otros trastornos más raros.

Oídos.- La observación del meato auditivo externo, puede revelar cierta secreción.

Generalmente, la queja principal, será de un dolor en la cavidad bucal que se irradia al oído; ésto necesita un examen de conciencia de las piezas, capaz de determi-

nar si el dolor referido originado en la dentadura, es - la posible causa del dolor de oídos. Si al hacer un examen radiológico clínico, no se encuentra problema dental alguno, deberá enviarse al niño a un especialista. La - palpación del oído externo y de la apófisis mastoides, - puede revelar algo de sensibilidad, que indicarían que la inflamación existe dentro del oído mismo.

Ojos.- Se deberá observar si el niño tiene dificultad o nó para leer, o si usa lentes o nó. La observación de - los ojos del niño, deberá incluir la acción de los párpados, presencia o ausencia de inflamación, hinchazón o - irritación alrededor del ojo, costras o lesiones de párpados, presencia o ausencia de conjuntivitis, defectos - del iris y lagrimeo anormal.

La inflamación, que está asociada con las piezas maxilares, puede extenderse a la región orbital, causando inflamación de los párpados y conjuntivitis. Los defectos de desarrollo de la cavidad bucal, pueden tener su con - tra partida en el ojo.

En general, el odontólogo deberá observar y conocer - cualquier anormalidad en la estructura del ojo y en los tejidos que lo rodean. Deberá descartar cualquier afección bucal como factor etiológico y enviar al paciente a un oculista.

Nariz.- Debido a su localización prominente, cualquier - anomalía de tamaño, forma o color, atrae automáticamente la atención hacia dicho órgano. A menudo, se encuentra en los niños drenaje nasal, que indica infección respiratoria superior. Pueden encontrarse cicatrices en la nariz, lo que indica una reparación quirúrgica, de una anomalía del desarrollo, o traumatismo. Algunas enfermedades infecciosas, pueden dejar huella en este órgano, como por ejemplo, la nariz en silla de montar característica de la sífilis congénita. Debido a la gran proximidad

de la nariz y la cavidad bucal, la extensión de inflamación, a través del maxilar superior, puede alterar la forma, el tamaño y el color de la nariz. Así mismo, la extensión de quistes o tumores dentro de la cavidad bucal y particularmente en el maxilar superior, pueden hacer intrusión en los conductos nasales.

Cuello.- El examen del cuello se hace por observación y palpación. En el curso de éste, el odontólogo deberá mantenerse de pie, detrás del niño y pasar de manera natural la yema de sus dedos sobre la región parótida, bajo el cuerpo de la mandíbula, hacia las regiones submaxilares y sublinguales y desde ahí palpar los triángulos del cuello. Frecuentemente, es evidente en el paciente infantil agrandamiento de ganglios linfáticos submaxilares y esto, puede asociarse con amígdalas inflamadas infectadas y con infección respiratoria crónica. Los ganglios palpables también pueden deberse, a drenaje de infección bucal o neoplasmas.

II.4.- EXAMEN DE LA CAVIDAD BUCAL.

La cavidad bucal, es la meta del examen para el diagnóstico. La apreciación general y diagnósticos sistemáticos de la cabeza y el cuello, sirven de introducción a la cavidad bucal del niño. El odontólogo deberá evitar, cualquier tendencia a enfocar su atención directamente en las piezas dentales, descuidando así, otras áreas. Al concentrar sus esfuerzos en examinar los tejidos blandos de la boca y de la faringe bucal primero, el dentista protegerá su reputación de diagnosticador cuidadoso.

Aliento.- El aliento de un niño sano, es en general agradable e incluso dulce. Alitosis o "Mal Aliento", puede ser atribuible a causas locales o generales. Los factores locales incluyen: higiene bucal inadecuada, presencia de sangre en la boca o alimentos volátiles de fuerte

olor. Los factores generales pueden incluir: deshidratación, sinusitis, hipertrofia o infección del tejido adenoideo, crecimientos malignos, fiebre tifoidea y otras infecciones entéricas y trastornos gastrointestinales, así como del tracto digestivo superior. Frecuentemente, los niños que sufren elevación de temperatura, tienen un aliento fétido característico.

Labios, Mucosa Labial y Bucal.- Los labios, son la entrada a la cavidad bucal y el dentista no debe descuidarlos, en su apremio por examinar las piezas. Después de observar tamaño, forma, color y textura de la superficie, deberán ser palpados usando el pulgar y el índice. Frecuentemente se ven en lós labios, úlceras, vesículas, fisuras y costras. Los labios protegen a los dientes del trauma y por lo tanto, son lugar frecuente de contusión en el niño. A medida que se retraen los labios, el odontólogo deberá observar la mucosa labial. Cualquier lesión o cambio de color o de consistencia de la membrana mucosa, deberá ser evaluado cuidadosamente. Al proseguir dentro de la boca, puede observarse la mucosa bucal teniendo en cuenta, los puntos de referencia anatómicos normales que están en el área. El más visible de éstos es la papila en el orificio del conducto de Stensen, desde la glándula parótida. También puede palparse con pulgar e índice, las inflamaciones en la mejilla.

Normalmente la mucosa labial y bucal, son de color rosado. Sin embargo, la melanina puede causar una pigmentación fisiológica normal de color pardo, frecuentemente observado en la raza negra.

Saliva.- Los procedimientos de examen dentro de la cavidad bucal, generalmente estimulan salivación profusa en los niños. La calidad de la saliva puede ser muy delgada, normal, o excesivamente viscosa. Parótiditis epidémica, o paperas, se caracteriza por una inflamación muy

sensible y algo dolorosa, unilateral o bilateral de las glándulas salivales. Una secreción excesiva o purulenta del conducto de Stensen, puede indicar trastornos de la glándula parótida. Las glándulas salivales sublinguales y submaxilares, también pueden volverse hipersensibles, hinchadas y pueden tener secreciones alteradas, cuando existen infecciones generales.

Tejido gingival.- Después de examinar los tejidos anteriores, el odontólogo deberá observar el tejido gingival y las uniones gingivales. El frenillo labial, situado en la línea media de ambos maxilares, pueden ser responsables de un espaciamiento anormal (diastema) entre los incisivos centrales. El color, el tamaño, la forma, la consistencia y la fragilidad capilar de la encía, deberán tomarse en consideración también. Color rojo e hinchazón, pueden deberse a inflamación producida por higiene bucal inadecuada. Sin embargo, el odontólogo deberá estar siempre conciente, de que el tejido gingival reacciona con mucha sensibilidad a cambios metabólicos nutricionales a ciertas drogas y a trastornos de desarrollo.- Fístulas de drenaje en tejido gingival unido, acompañadas de sensibilidad, dolor y movilidad del diente, son generalmente diagnóstico de piezas en absceso.

Lengua y Espacio Sublingual.- Deberá pedirse al niño, que extienda la lengua de manera que el examinador observe su forma, tamaño, color y movimiento. El agrandamiento patológico de la lengua, puede deberse a mongolismo, o puede asociarse con un quiste o neoplasma. Una descamación de las papilas superficiales, asociada con cambio de color y sensibilidad, puede deberse a ciertas avitaminosis, anemia o trastornos por tensión. El frenillo lingual, si es anormalmente corto, evita que la punta de la lengua se incline hacia adelante. Este frenillo puede ser la causa de ciertos defectos de fonación. La superficie de la lengua, es relativamente suave y deslizante.

La lengua puede tener un color blanco, grisáceo o pardusco en estado febril, o stapes tempranas de enfermedad exantematosas. El odontólogo deberá examinar el lado inferior de la lengua, para buscar cualquier tipo de inflamaciones, que podrían ser quistes o ulceración. La hinchasón en el piso de la boca, puede hacer que la lengua se eleve y afecte la fonación y el movimiento lingual del niño.

Paladar.- La cabeza del niño, deberá ser inclinada ligeramente hacia atrás, para poder observar directamente la forma, el color y la presencia de cualquier tipo de lesión en el paladar duro y en el blando. Las cicatrices en el paladar, pueden ser evidencia de traumas pasados o de intervenciones quirúrgicas, que se hicieron para reparar anomalías de desarrollo. Cambios de color, pueden ser causados por neoplasmas, enfermedades infecciosas y sistemáticas, traumas o agentes químicos.

Faringe y Amígdalas.- Para examinar el área de la faringe y de las amígdalas, se deberá deprimir la lengua con un espejo de mano o un abatelenguas, para observar cualquier cambio de color, úlceras o inflamación.

Dientes.- Pueden hacerse ciertas observaciones básicas de la dentadura en general, antes de formular diagnóstico sobre las piezas individuales. Esto incluye, el número de piezas, su tamaño, color, oclusión y mal formaciones.

Número de Piezas.- Raramente el odontopediatra ve un niño que sufra ausencia completa de piezas (anodoncia). En algunos trastornos de desarrollo, la anodoncia parcial o la oligodoncia, es un factor de diagnóstico. A excepción de los terceros molares, el segundo premolar mandíbular y los incisivos laterales superiores, son las piezas que faltan más a menudo. Dientes de más (supernumerarios) se observan, en la mayoría de los casos, en la línea me-

dia del maxilar superior, pero pueden aparecer en cual - quier parte y en cualquier arco. Ciertos trastornos hormonales y del desarrollo, pueden causar una desorganización en los patrones normales de erupción de la dentadura. Dentaduras retrasadas o precoces, pueden resultar - de ello y el número de piezas presentes varía en gran manera.

Tamaño de las Piezas.- Es raro encontrar macrodoncia - - (dientes demasiado grandes) o microdoncia (dientes demasiado pequeños) auténtica. Sin embargo, pueden encontrarse piezas separadas o muy pequeñas, por ejemplo, laterales en forma de clavo. Así mismo, los dientes separados tienden a parecer grandes, como ocurre en la germinación y la fusión. Anomalías hormonales y del desarrollo, serán otros factores que habrá que tomar en consideración.

Color de las Piezas.- La tinción anormal de las piezas - de los niños, puede dividirse en dos tipos: extrínseca e intrínseca. La tinción extrínseca puede causarse por - bacterias cromogénicas, que pueden invadir depósitos de materia alba y cálculos, causando una gama de colores en las piezas de los niños. El cambio de color generalizado del esmalte y la dentina, se debe probablemente a factores intrínsecos, tales como discrasia sanguínea, amelogénesis imperfecta, dentinogénesis imperfecta, resorción interna y drogas, tales como la serie de tetraciclina.

Oclusión de las Piezas.- En esta etapa del examen, puede comprobarse la oclusión del niño, haciéndole morder so - bre sus dientes posteriores; cuando el niño cierra, el - dentista guía la mandíbula suave, pero firmemente, a la posición más retraída, pero cómoda, de los condilos. La interdigitación de molar y canino, deberá ser comprobada cuidadosamente de manera bilateral.

Malformaciones de los Dientes.- Lesiones físicas e hipoplasia del esmalte, son las causas más comunes de dien -

tos mal formados. Adicionalmente, las piezas pueden estar dilaceradas, empequeñecidas, germinadas, fusionadas, con entalladuras y en forma de clavo, causa de trastornos hereditarios, sistemáticos y del desarrollo. Se han dado términos especiales a muchas de éstas anomalías, tales como dens in dente, incisivo de Hutchinson, corona ria bífida, hipoplasia de Turner y molares en forma de frambuesa.

Las caries, son causa de más destrucción de tejidos dentales que cualquier tipo de afección. Es deber del odontopediatra, detectar este proceso patógeno, en sus etapas más tempranas por medios clínicos y radiográficos.

II.5.- PLAN DE TRATAMIENTO.

El tratamiento odontológico acertado, se basa en diagnóstico exacto y cuidadosa planeación del tratamiento. Deben evaluarse tres consideraciones, antes de llevar a cabo cualquier tratamiento: urgencia, secuencia y resultados probables. Una secuencia bien organizada de tratamiento, evita muchos falsos comienzos, repetición de tratamiento y pérdida de tiempo, energías y dinero.

Esbozo de Planeación del Tratamiento Odontopediatrico.

1.- Tratamiento médico.
   a) Envío a un médico general.
2.- Tratamiento general.
   a) Premedicación.
   b) Terapéutica para infección bucal.
3.- Tratamiento preparatorio.
   a) Profilaxia bucal.
   b) Control de caries.
   c) Consulta con ortodoncista.
   d) Cirugía bucal.
   e) Terapéutica de endodoncia.
4.- Tratamiento correctivo.

a) Operatoria dental.

b) Prótesis dental.

c) Terapéutica de ortodoncia.

5.- Exámenes por recordatorio periódicos y tratamiento de mantenimiento.

Elección del Tratamiento Operatorio.- La decisión de restaurar piezas primarias, debe basarse en varias cosas además del hecho de ser afectadas por caries. Lo que el dentista decida hacer, se basará en su habilidad para manejo del niño.

Algunos factores que deben considerarse, antes de restaurar una pieza son:

1.- Edad del niño.
2.- Grado de afección de la caries.
3.- Estado de la pieza y del hueso de soporte, observado en radiografías.
4.- Momento de exfoliación normal.
5.- Efectos de la remoción o retención (de la pieza) en la salud del niño.
6.- Consideraciones de espacio en el arco.

El odontólogo conciente, destaca el enorme valor que tiene el preservar la dentición primaria de los niños, en estado lo más próximo posible al natural.

II.5.a) DETECCION DE CARIES.-

Existen ciertas diferencias anatómicas en piezas primarias, tales como, cámaras pulpares extremadamente grandes, cuernos pulpares prominentes y su proximidad a las superficies externas de la pieza, que hacen imperativo descubrir inicialmente lesiones incipientes, que se traten con prontitud. No existe justificación para suponer, que una lesión incipiente, que es apenas detectable no necesita ser preparada ni restaurada. Además, es evi

dente para todos los que trabajan con niños, que cuanto mayor se vuelva la cavidad, más difícil será restaurarla satisfactoriamente.

La detección de lesiones incipientes en las piezas pueden enfocarse por varios métodos. Con un espejo y explorador afilado, se puede detectar caries en fosas y fisuras y también caries cervicales. Si se quiere descubrir caries interproximales, son esenciales las radiografías. Sin embargo, la mayoría de las regiones podrán detectarse mejor, si antes del examen se han limpiado las piezas y si éstas permanecen secas durante el examen.

No hay ninguna excusa válida, para hacer examenes precipitados en niños muy pequeños que sean pacientes algo difíciles. Cualquier fosa o surco profundo aparentemente dudoso, deberá ser restaurado.

II.5.b) LUGARES MAS COMUNES DE LESION CARIOSA.-

Por lo que se ha podido apreciar, cada pieza en la boca tiene diferente susceptibilidad a la caries. Al repasar la susceptibilidad de las diferentes piezas primarias y al compararlas con su morfología, algunos estudios han demostrado, que los segundos molares son los que tienen mayor índice de ataque cariogénico, seguidos por primeros molares, caninos e incisivos en ese orden.

Sin embargo, en todas las piezas existen ciertas áreas que se vuelven cariadas más rápida y más frecuentemente que otras. Estas áreas generales pueden localizarse, en fosas y fisuras en molares y piezas anteriores, áreas cervicales y proximales de todas las piezas, también áreas hipoplásicas o dañadas en partes de la pieza, que de otra manera serían resistentes. Es importante darse cuenta, que los niños que están a dieta constante de jarabes medicinales, carbohidratos pegajo-

sos o líquidos endulzados en el biberón de la noche, son extremadamente susceptibles a ataques de caries en piezas primarias, en cuanto éstas hacen erupción.

CAPITULO III

PROCEDIMIENTOS OPERATORIOS

III.1.- PREVENCION DEL DOLOR.

III.2.- CONTROL DEL CAMPO OPERATORIO.

III.3.- PRINCIPIOS PARA LA PREPARACION DE CAVIDADES.

III.4.- MEDICACION DE LA CAVIDAD.

- III.4.a) CEMENTO DE FOSFATO DE Zn.
- III.4.b) OXIDO DE Zn Y EUGENOL.
- III.4.c) BARNICES CAVITARIOS.

III.1.- PREVENCION DEL DOLOR.

El dolor y el miedo al dolor, son dos de las influencias más poderosas que afectan a las actividades del paciente hacia el dentista. En la Odontología Pediátrica, necesitamos de todos los conocimientos y técnicas que se pueda conseguir para desvanecer miedos, prevenir y controlar el dolor de enfermedades bucales y también el dolor del tratamiento, yá que la clave del éxito está en la prevención del dolor.

Para poder llevar a cabo la prevención del dolor, debemos conocer primero: ¿Qué es el Dolor? El dolor es una sensación perturbadora que produce sufrimiento o angustia. El dolor se origina por irritación del tronco, raíz o terminación de un nervio sensorial; el rostro humano, la boca y la faringe, tienen gran cantidad de nervios sensoriales; estas neuronas se relacionan principalmente con el quinto par craneal, pero también pueden estar relacionadas con el séptimo, noveno y décimo par craneal.

Al dolor se le puede considerar como un mecanismo protector, en cuanto llama la atención sobre alguna perturbación del organismo.

El dolor varía, no sólo según las causas, sino también según las personas, ya que unas son más sensibles al mismo que otras. El dolor es descrito a menudo, como superficial-punzante, urente, contínuo, pruriginoso, lancinante o pulsátil. La descripción del tipo de dolor, ayuda a veces a determinar su causa.

Existe también otro tipo de dolor, de origen exclusivamente mental, que se denomina psicogénico. A menudo es vago e irregular y el paciente exagera su descripción.

El dolor ha sido objeto de muchos estudios e inves

tigaciones, al igual que los efectos de drogas y técnicas encaminadas a mitigarlo.

Entre los agentes farmacológicos usados para el control del dolor, tenemos los analgésicos y anestésicos.

Analgésicos.- Son agentes para reducir el dolor, pero sin afectar a la conciencia. Actúan elevando el umbral del dolor o modificando la percepción central, la interpretación y reacción, o disminuyendo la actividad refleja y reduciendo los aspectos psicogénicos del dolor. Tenemos dos clases de analgésicos: los narcóticos y los no narcóticos.

Analgésicos Narcóticos.- Se cree que éstos actúan elevando el umbral del dolor, por depresión de la corteza cerebral del hipotálamo y de los centros medulares. El único analgésico narcótico que se emplea con cierta medida en Odontología Infantil, es el fosfato de codeína.

Analgésicos no Narcóticos.- La aspirina y la combinación de aspirina, fenacetina y cafeína, conocida como APC, son muy eficaces para analgésia bucal. Su acción analgésica, se debe a un bloqueo periférico del efecto algésico de la bradicinina y también su acción produce un efecto central a nivel talámico.

Anestésicos.- La anestesia local, es el medio usado más comunmente para controlar el dolor en Odontología. La inyección debe ser a lo largo de un tronco nervioso, para bloquear la conducción, o periféricamente en la terminación del tronco nervioso por infiltración de tejidos. Es muy buena práctica, aplicar un anestésico tópico eficaz durante 3 minutos, antes de inyectar en los tejidos bucales del niño.

Entre los anestésicos locales comunes, tenemos:

Duración		
Corta	1/2 - 1 hora	Primacaina Doucaina
Media	1 - 2-1/2 horas	Meticaina Unecaina Pantocaina
Larga	2-1/2 horas y más	Kincaina Xilocaina Carbocaina

Potencia comparada con la Xilocaina	
Menor	Procaina Monocaina
Igual	Meticaina Kincaina Mesacaina Citanest
Mucho Mayor	Ravocaina

III.2.- CONTROL DEL CAMPO OPERATORIO.

Generalmente, la boca del niño está llena de saliva y otras contaminaciones y es casi imposible mantener un diente seco. El control del campo operatorio, consiste en la eliminación de la humedad, obteniendo una mejor visualización, mejor acceso al sitio operatorio y espacio para la instrumentación; el mantenimiento del campo operatorio deberá estar bien aislado para dos procedimientos: 1) para asegurar una operación eficiente en la preparación de la cavidad y 2) para la colocación del material de restauración.

Por lo antes mencionado, tenemos dos métodos para el control del campo operatorio: el método absoluto (dique de hule) y el método relativo (rollos de algodón).

Método Absoluto (Dique de hule).- El uso del dique de hule, es uno de los métodos más valiosos que puede desarrollar el odontólogo, para que se logren excelentes cuidados de restauración en niños, ya que se considera que es la clave para el buen tratamiento de casi todos los niños, porque el niño parece adquirir una sensación de protección, por el hecho de que los dientes parecen estar aislados del resto del cuerpo y en el niño manifiesta seguridad.

El empleo que se da al dique de hule, nos va a proporcionar seguridad en nuestro campo operatorio, pues va a inhibir la llegada de contaminación que hay en la cavidad oral; evita que el niño esté continuamente escupiendo, enjuagando o platicando; facilita el manejo para llevar a cabo la Operatoria, porque retrae las mejillas, impide que el niño mueva el labio y evita los empujes involuntarios de la lengua hacia las piezas aisladas; disminuye la posibilidad de lesiones de fresas en los tejidos y la deglusión o aspiración de materiales extraños; proporciona un campo seco, cuando es necesario para la preparación de bases, de recubrimientos de pulpa o pulpotomía y para la inserción y condensación de restauraciones de amalgama; permite al operador, mayor visibilidad total y mayor accesibilidad para los procedimientos operatorios necesarios.

El número de piezas que se aislen puede ser variable, aunque se sugiere, que cuando sea posible se incluyan todas las piezas posteriores y el canino de un cuadrante.

Método Relativo (Rollos de Algodón).- El aislamiento por medio de los rollos de algodón, resulta ser prácti-

co en algunos procedimientos operatorios, e inclusive - algunos odontólogos lo prefieren.

El único instrumento, además de los rollos de algodón que se emplea, es el porta-rollos de algodón, que - se ajusta en posición con un cierre deslizante de fricción vertical; el empleo de este porta-rollos, se utiliza más sobre la arcada inferior, yá que evita el desalojo de los rollos. En la arcada superior, no habrá problema alguno, yá que no hay gran cantidad de saliva como en la arcada inferior, en dientes posteriores superiores, se coloca el rollo a nivel de la desembocadura del Conducto de Stensen y en dientes anteriores se coloca un rollo a cada lado del frenillo labial. En los - dientes inferiores se requieren los rollos de algodón, en los surcos lingual y bucal.

Si se emplean los rollos de algodón para procedimientos operatorios, será necesario el empleo del eyector, para el mantenimiento de un campo operatorio seco.

Cualquiera que sea el método que elija el Cirujano Dentista para la protección contra saliva o contaminaciones, este campo deberá permanecer completamente seco durante la inserción y excavado de restauraciones de - amalgama.

III.3.- PRINCIPIOS PARA LA PREPARACION DE CAVIDADES.

No se ha llegado a un acuerdo, sobre el tipo de - preparaciones que se ha de dar a una cavidad en un diente temporal. Sin embargo, hay una serie de principios básicos para la preparación de cavidades y que son las siguientes: 1) la preparación de las cavidades deberán extenderse hacia todas las fosas y fisuras, esta preparación deberá incluir, todas las zonas afectadas por caries y además, involucrar zonas cariosas en potencia, - que sean fáciles de retener alimento o placa bacteriana;

2) la zona del istmo deberá tener un ancho vestibulolingual adecuado y profundidad suficiente, sin que por este motivo pueda afectarse la pulpa y que se debiliten las zonas cuspídeas; 3) la profundidad de la preparación deberá llegar más o menos 5 milímetros del límite amelodentinario; 4) el piso pulpar deberá dejarse plano y daremos retención o biselado, cuando el material de obturación lo requiera.

Tomando en cuenta la etiología y el tratamiento de la caries, Black clasificó a las cavidades según las zonas afectadas en:

Clase I.- Se encuentran en las fosetas y fisuras de las caras oclusales de las piezas molares, en fosetas y fisuras de las caras vestibulares y palatinas (o linguales) de dientes molares, en el cíngulo de incisivos y caninos.

Clase II.- Se encuentran en las caras proximales (mesiales y distales) de dientes molares y premolares.

Clase III.- Se encuentran en las caras proximales (mesiales y distales) de dientes anteriores, sin abarcar el ángulo incisal.

Clase IV.- Se encuentran en las caras proximales (mesiales y distales) de dientes anteriores, incluyendo el ángulo incisal.

Clase V.- Se encuentran en las caras vestibulares y linguales (o palatinas) de todos los dientes, aproximadamente en el tercio gingival.

Según el número de caras que abarca una cavidad - pueden ser: simples (cuando abarca una sola cara), compuestas (cuando abarca dos caras) y complejas (cuando - abarca tres o más caras.

Para llevar a cabo la preparación de una cavidad, Black detalló la técnica y sentó varios principios a seguir, para la restauración, la remoción del tejido cariroso y a la vez el tallado de la cavidad que se efectúan de tal manera, que después que quede restaurada - una piera dentaria, regresándole así, con ésta técnica, su estética, su función, su forma y salud.

PASOS PARA LA PREPARACION DE CAVIDADES.

1.- Diseño y acceso a la cavidad.
2.- Remoción de la dentina cariosa.
3.- Forma de resistencia.
4.- Forma de retención.
5.- Forma de conveniencia.
6.- Terminado de las paredes y biselado del ángulo cabo superficial.
7.- Limpieza de la cavidad.

Estos pasos mencionados, van unidos el uno con el otro y por lo tanto, no pueden considerarse como actividades separadas. Sin embargo, el empleo constante de - estos pasos, hará que el odontólogo esté preparado para evaluar la preparación de sus cavidades y para poder encontrar la manera de perfeccionar su técnica.

1.- Diseño y acceso a la cavidad.- El diseño de nuestra cavidad, consiste en diseñar líneas marginales para la preparación de nuestra cavidad (3er. postulado - de Black) y esto es con el fín de hacer una mejor - preparación, para recibir nuestro material obturante.

Para hacer el acceso a la cavidad, se empleará una fresa de fisura larga y plana, de cono invertido o de bola, de acuerdo con el tamaño del diente y las dimensiones de la cavidad.

2.- Remosión de la dentina cariosa.- Después de haber efectuado el acceso a la cavidad, los restos alimenticios o detritus, se eliminarán con bolitas de algodón o cucharillas de Black.

Se recomienda realizar la remosión de la dentina cariosa, con una fresa de bola y posteriormente con cucharillas de Black o Darby-Perry, ésto se hace con el fín de evitar una comunicación a la cámara pulpar en cavidades profundas.

3.- Forma de resistencia.- Es la configuración que se le da a las paredes de nuestra cavidad, por lo que las paredes del esmalte deberán estar soportadas por dentina, lo cual hace resistir la presión que se ejerce sobre el material obturante.

4.- Forma de retención.- Es la forma adecuada que le damos a la cavidad, para recibir nuestra obturación y que a la vez no se desaloje debido a la vasculación o palanca. Usaremos escalones auxiliares como: cola de milano, orejas de gato, etc.

5.- Forma de conveniencia.- Es la configuración que se le da a la cavidad, para facilitar el acceso de los instrumentos y la mayor visualidad de nuestro campo operatorio y a la vez para la condensación de los materiales obturantes.

6.- Terminado de las paredes y biselado del ángulo cabo superficial.- Es el desgaste que se realiza en algunos casos en el borde cabo superficial de las cavidades, para proteger los prismas adamantinos o las paredes cavitarias y para obtener el perfecto sella

do de una restauración metálica.

7.- Limpieza de la cavidad.- Finalmente, nuestra preparación se va a limpiar con agua bidestilada, hipoclorito de sodio (Somite al 2%) y aire tibio, no sin antes, aislar perfectamente bien nuestro campo operatorio, ya sea por medio del dique de hule o torundas de algodón. Así, la cavidad queda preparada para que en ella puedan continuarse los pasos necesarios para confeccionar una incrustación o una restauración con substancias plásticas.

Cavidades de Clase I

Para fosetas y fisuras de caras oclusales de molares.- La forma de contorno que se dará, deberá incluir todas las áreas susceptibles de ulterior deterioro, es decir, debe hacerse una extensión preventiva de la cavidad. La extensión de las fisuras estará determinada por la anatomía de la misma, por lo general, incluirá todas las fositas profundas y fisuras en la preparación.

En caries incipientes, el acceso a la cavidad se llevará a cabo con una pequeña fresa de cono invertido, para penetrar en el esmalte y en la dentina y se dará una profundidad de 5 milímetros más allá del límite amelodentinario. Extiéndase el acceso de la cavidad hasta surcos y fisuras y termine el delineado. Para terminar y pulir la forma de las paredes del esmalte soportadas por dentina, usaremos una fresa de fisura, éstas paredes deberán quedar paralelas entre sí y la pared pulpar será plana.

Si el diente a tratar presenta una zona cariada extensa, se usará una fresa redonda para hacer el acceso y eliminar la destrucción cariosa, a menudo la caries profundiza mucho y, en este caso, es preciso proteger la pulpa, (téngase siempre presente la posición de los cuernos pulpares) con una sub-base de cemento medicado

en la cavidad seca y se deja que se fije, aplíquese alguna otra base de fijación dura sobre la sub-base. Después termínese y pulanse las paredes de esmalte con una fresa de fisura.

El delineado oclusal, tendrá curvas fluidas y sus ángulos serán redondeados. No se hará bisel sobre el esmalte, en el ángulo de la superficie de la cavidad, por la poca fuerza que posee la amalgama en sus bordes (que en este caso es el material de obturación).

Cavidades de Clase II

Pare cares proximales(mesiales y distales) de dientes molares.- Las lesiones incipientes de la Clase II en molares temporales, sólo pueden ser diagnosticadas con radiografías.

El acceso a la cavidad se establece primero por la pared gingival, que se hará con una fresa de cono invertido ya que con ella obtendremos: profundidad gingival, espesor de la pared gingival y las extensiones bucal y lingual en zonas de limpieza propia. Con la misma fresa de cono invertido, se prepara la caja proximal, frotando suavemente hacia oclusel la fresa contra las paredes, los bordes de la caja proximal, deben extenderse hasta les superficies autolimpiantes, ésto controla la extensión de la caja.

Después delinearemos el escalón oclusal con la misma fresa de cono invertido, que se pasará a través del escalón oclusal, haciendo pequeños movimientos de fricción hasta obtener la profundidad oclusal correcta y así tener el delineado oclusal.

Continuaremos a dar el pulido e le caja proximal con una fresa de fisura recta, puliendo primeramente y suavemente la pared gingival, siguiendo con le pared axial curvada de la preparación y después, se pulen las

paredes linguales y bucales de la caja; simultáneamente se pulen y se terminan la pared pulpar y las paredes - oclusal con la misma fresa de fisura recta.

La retención será por la convergencia oclusal de - las paredes bucal y lingual que determinan que el ancho oclusal de la caja proximal sea menor que el ancho gingival. Obtendremos mayor retención, haciendo unas muescas en la dentina, lo más cerca posible de la unión amelodentinaria de las paredes bucal y lingual de la caja proximal.

Después de haber teminado las preparaciones de la - cavidad, incluyendo las áreas de retención, haremos la remoción completa de la dentina cariosa con una fresa - de bola mediana, con toques muy ligeros o con cucharillas excavadoras muy afiladas.

Usaremos una pequeña fresa de cono invertido, para aplanar el piso pulpar oclusal y obtener la inclinación correcta del piso gingival de la caja proximal, se podrá emplear también una fresa larga en forma de pera para estos pasos.

La limpieza final de las paredes de la cavidad, se hace con una fresa de fisura plana de tungsteno, para - redondear los ángulos de la línea del eje pulpar.

Si el área cariada es extensa, deberá colocarse una sub-base de cemento medicado, sobre la porción más profunda, y después se coloca una base más dura sobre la - sub-base y se le dará forma. La preparación de la cavidad deberá ser limpiada, para eliminar todos los deshechos y comprobarse las áreas de retención; después lávese la cavidad con agua caliente o con agua bidestilada y séquese a fondo.

Cavidades de Clase III

Para caras proximales (mesiales y distales) de dien

tes anteriores, sin abarcar el ángulo incisal.- El si - tio más común de lesión de Clase III en la dentición - temporaria, es la cara mesial, tanto en los dientes inferiores como en los superiores.

El acceso a la cavidad, se lleva a cabo cuando la - caries es incipiente con una fresa de carburo de cono - invertido pequeña, la cual debe extenderse en lo mínimo hacia labial y lingual. La forma de contorno será triangular con la base del triángulo en la cara gingival de la cavidad. Las paredes bucal y lingual de la cavidad, serán paralelas a las respectivas superficies externas del diente, para llegar al ápice del triángulo. La pared gingival de la cavidad se inclinará ligeramente hacia oclusal, adoptando una posición paralela a la estructura de los prismas del esmalte, ésto permite el escalón de retención mecánica. La profundida de la cavidad será de 5 milímetros de pulpa hacia la unión amelodentinaria aproximadamente. Los surcos de retención se harán a lo largo de la unión amelodentinaria con una fresa de fisura piramidal.

Cuando la caries es extensa, se hara una preparación de cola de milano ya sea por lingual o labial, en el tercio medio del diente a una profundidadde 5 milímetros en la dentina (para darle más retención a nuestra cavidad). Delinearemos primero, la cavidad gingival, - después por labial o lingual y finalmente se corta la cola de milano, lo cual se hace usando una fresa pequeña de cono invertido o con una fresa pequeña de bola; debera tenerse cuidado hacer el cierre de la cola de milano a expensae de gingival, para evitar que se debilite el ángulo incisal de la pieza; teniendo especial cuidado - de que no penetre la fresa a una profundidad mayor que el tamaño de la cabeza del cono invertido, porque estos dientes son muy pequeños, por lo que debe tenerse mucho cuidado, a fin de no llegar hasta la pulpa.

Cavidades de Clase IV

Para caras proximales (mesiales y distales) de dientes anteriores, incluyendo el ángulo incisal.- Estas cavidades se van a restaurar en forma similar a las anteriores (Clase III), teniendo en consideración lo siguiente: es necesario hacerle una retención o anclaje, que bien puede ser cola de milano o pivote incisal, dependiendo del grado de caries y del grosor del borde incisal, así como, del material de obturación que se va a emplear.

Nota:
Por lo general, el Odontopediatra evita hacer este tipo de preparaciones y recurre a un tratamiento más práctico y más durable, que son las coronas fundas prefabricadas, ya sean metálicas o de policarbonato.

Cavidades de Clase V

Para las caras vestibulares y linguales (o palatinas) de todos los dientes, aproximadamente en el tercio gingival.- Una vez que se ha decidido la preparación de la cavidad, se recomienda el uso del dique de hule, para este tipo de preparaciones de Clase V, para obtener así, un acceso más fácil a la lesion cariosa. La forma de la cavidad, estará limitada a la caries y a las zonas descalcificadas adyacentes. A las cavidades de Clase V, podremos darle una forma arriñonada o de media luna.

El acceso a la cavidad, se hará con una fresa de cono invertido y profundizaremos la cavidad 5 milímetros en la dentina. Con esta fresa de cono invertido haremos escalones dentinarios para lograr retención mecánica. Después quitaremos el resto de la caries, con una fresa de bola a baja velocidad y usaremos una base protectora pulpar en las superficies profundas de la cavi-

dad. Se podrá dar mayor retención, si se desea, haciendo pequeñas fositas de retención con una fresa de fisura plana, en la punta de los ángulos mesial y distal gingival pulpar. El borde de esmalte gingival, seguirá una curva paralela a la inserción gingival, a menos que la lesión se extienda hacia subgingival. Los bordes serán pulidos con hachitas, para asegurarnos que no queden porciones de esmalte sin apoyo dentinario, lo cual es muy importante, por la posible descalcificación adyacente a la lesión.

III.4.- MEDICACION DE LA CAVIDAD.

La medicación de la cavidad se llevará a cabo una vez que se ha efectuado la eliminación completa de la lesión cariosa y una preparación y limpieza completa de la cavidad tallada.

De acuerdo a la profundidad de las cavidades o a su proximidad a la pulpa, se sugiere el uso de una base medicada, un barnis o de ambos.

Un barnis o una base medicada o intermedia, es aquella que se coloca entre la restauración permanente y la estructura dental, para proteger a la pulpa viva.

Como base tenemos: cemento de fosfato de zinc, cemento de óxido de zinc-eugenol e hidróxido de calcio y como barnis el copal.

Esta base o barnis, no deberán ser irritantes, porque se encuentran cerca del tejido pulpar, ya que se emplean para reemplazar la dentina bajo la restauración, para sedación y sellado de los túbulos dentinarios. Al emplear una base o un barnis nos proporcionará un mejor sellado marginal y la adaptación a las paredes de la cavidad, apoyan a las restauraciones y protegen el tejido pulpar, mientras se restaura la lesión profunda y sir -

ven como auxiliar para establecer la forma de resistencia.

Las funciones de las bases y del barniz en general son: proporcionar a la pulpa, aislamiento contra los cambios térmicos, evitar el intercambio químico, entre la restauración y el paciente, el proceso de acción galvánica deberá ser reducido por la base sedante o el barniz.

La medicación de la cavidad se hará en un campo operatorio completamente seco y limpio, la asepsia de la cavidad, se hará con una torundita de algodón y agua tibia, la cual se secará y quedará la cavidad preparada para recibir los cementos que se emplearán como base.

III.4.a) CEMENTO DE FOSFATO DE Zn .-

Su composición es a base de un polvo y un líquido. El componente básico del polvo, es el óxido de zinc calcinado y su principal modificador es el óxido de magnesio, además, puede contener otros óxidos como el bismuto, sílice y bario. El líquido está compuesto esencialmente de fosfato de aluminio, ácido fosfórico y en algunos casos de fosfato de zinc; contienen también sales metálicas que se agregan como reguladores de PH para reducir la velocidad de reacción del líquido con el polvo, contiene también agua, que es un componente importante por que interviene en la regulación de la ionización del líquido.

El espatulado de la mezcla, se hará en una loseta limpia y seca en donde colocaremos el polvo y el líquido ya medidos; comenzaremos el espatulado incorporando al líquido una pequeña cantidad de polvo, este procedimiento ayuda a neutralizar el ácido, imprimiremos a la espátula un movimiento rotatorio, llevaremos otra pe -

queña cantidad de polvo y así sucesivamente, hasta que el polvo y el líquido están homogéneos, ésto se hará en un promedio de espatulación de 1 minuto a minuto y medio. La consistencia de la mezcla varía, según la finalidad con que se ha de usar el cemento y según el operador, aunque se recomienda que esta consistencia sea espesa. Es evidente, que hay que mantener seca la zona cercana al cemento, mientras se prepara la mezcla de polvo y líquido y se le coloca en el diente mientras fragua.

El tiempo de fraguado es aproximadamente de 4 a 8 minutos y el control de este tiempo se debe a: cuanto menor sea la temperatura durante la mezcla, más lento será el fraguado, ésto se controlará empleando la loseta; cuanto más líquido se use, más lento será el fraguado; a mayor tiempo de espatulado, obtendremos un retardo en el fraguado; la velocidad con que se incorporará el polvo al líquido influye en el tiempo de fraguado en forma notable.

El espesor de la película de cemento de fosfato de zinc entre la restauración y el diente, deberá ser muy delgada para no comprometer su ajuste; sufre una contracción mínima, por lo que tendrá una excelente estabilidad.

Por la presencia de ácido fosfórico el grado de acidez del cemento, al ser llevado a la boca será bastante alta (1.6), es por eso, que el odontólogo coloca generalmente un barniz que nos impide el paso de los iones de calcio para neutralizar la acidez a un PH de 7.

El uso principal del cemento de fosfato de zinc es que actúa como: agente cementante para restauraciones y aparatos ortodónticos y como base (aislante térmico debajo de restauraciones metálicas). El empleo secun-

dario, es para restauraciones temporales y restauración de conductos radiculares.

II.4.b) OXIDO DE Zn Y EUGENOL.-

El óxido de zinc-eugenol se presenta en forma de un polvo y un líquido. El polvo está compuesto por óxido de zinc, resina, estearato de zinc y acetato de zinc. El líquido está compuesto por eugenol y aceite de semillas de algodón.

El espatulado de la mezcla es similar a la del cemento de fosfato de zinc. Se coloca en la loseta, varias gotas de líquido y polvo y se incorpora rápidamente el polvo en incrementos hasta que se produzca una consistencia pesada y que no se pegue, esta mezcla dura aproximadamente 1 minuto.

Al llevar esta mezcla a la cavidad, deberá hacerse en un campo operatorio completamente seco; al llevar la mezcla a la cavidad se hará con un instrumento de punta aplanada, éste podrá sumergirse en una pequeña cantidad de polvo de óxido de zinc para modelar la base fácilmente en la forma deseada.

El control del tiempo de fraguado se puede regular agregando un acelerador al polvo, al líquido o a ambos como lo son los acetatos o propinatos.

El óxido de zinc-eugenol, es uno de los cementos dentales menos irritantes, a causa de su PH neutro (7). El óxido de zinc-eugenol no produce irritación pulpar que comunmente se observa en los cementos de fosfato de zinc altamente ácidos. El óxido de zinc-eugenol produce también un efecto anodino, que se relaciona con su contenido de eugenol. Pero se cree que puede llegar a ser irritante, si se coloca muy cerca o en contacto directo con la pulpa y que para evitar esta irritación crónica, colocaremos primero una capa de

hidróxido de calcio.

Sus usos son: como material de obturación temporal, como aislante térmico debajo de una restauración y como material de relleno de conductos radiculares.

III.4.c) BARNICES CAVITARIOS.-

La composición del barniz cavitario, es a base de una resina natural (copal) o una resina sintética que se disuelven en un solvente orgánico como el cloroformo, éter o acetona.

La consistencia del barniz debe ser fluida. La aplicación del barniz, se hará en el piso y las paredes de la cavidad con un pincel de pelo de camello o con una torundita de algodón que se sostiene con las pinzas. A medida que el solvente orgánico (cloroformo, éter o acetona) se evapora, la resina natural o sintética se contrae y deja pequeños orificios, ésto sucede en la primera aplicación del barniz, para llenar estos orificios, se recomienda una nueva aplicación después de un período de evaporación de 20 segundos. El espesor del barniz será de 4 micrones.

Es de suma importancia que la capa del barniz aplicado sea uniforme y contínua en todas las superficies de la cavidad, ya que si ésta quedara dispareja o con burbujas, los resultados serán inciertos.

Para el uso de barnices cavitarios se recomienda: aplicarlos antes de las obturaciones con amalgama y el cementado de coronas en dientes con vitalidad.

No deberá usarse barniz cavitario previamente a obturaciones de resinas acrílicas (simples o compuesta), porque el solvente del barniz reacciona con la resina y la ablanda.

Las finalidades que nos proporcionará el uso de barnices cavitarios son:

1.- Reducir la microfiltración.
2.- Reducir el mínimo la difusión de iones, y
3.- Proteger a la pulpa, sellando los túbulos dentinarios contra la penetración ácida.

CAPITULO IV

MATERIALES Y TECNICAS PARA LA RESTAURACION

IV.1.- AMALGAMAS.

IV.2.- SILICATOS.

IV.3.- RESINAS COMPUESTAS.

IV.1.- AMALGAMAS.

La amalgama es el material de obturación que usamos más comunmente en Odontopediatría.

Por las ventajas que presenta la amalgama como son: fácil manipulación, se adhiere fácilmente a las paredes de la cavidad, es insoluble a los fluidos bucales, alta resistencia a la compresión y es fácil de pulir; la han hecho el material de elección para obturar todas las cavidades posteriores y los dientes anteriores, cuando la estética pasa a segundo plano.

La amalgama presenta ciertas desventajas que son: no es estética, poca resistencia de borde, escurrimiento, expansión y son grandes conductoras eléctricas y térmicas.

La amalgama es una aleación, que uno de cuyos componentes es el mercurio; a la temperatura ambiente, el mercurio se encuentra en estado líquido, por lo que se le alea con otros metales que se encuentran en estado sólido; a éste proceso de aleación se le llama amalgamación. A continuación se mencionará la composición y pasos a seguir para manejar la amalgama de plata.

Composición.-

La composición de la aleación de plata es de:

Plata	65% a 70% como mínimo.
Estaño	25% como máximo.
Cobre	6% como mínimo.
Zinc	2% como mínimo.

Cada uno de éstos componentes, tienen funciones específicas, tales como:

Plata.- Aumenta la resistencia, disminuye el escurrimiento y aumenta la expansión.

Estaño.- Disminuye la expansión y facilita la amalgamación de la aleación.

Cobre.- Evita que la amalgama se separe de los bordes.

Zinc.- Actúa como desoxidante; pero se ha encontrado que produce la expansión anorma de la amalgama en presencia de humedad.

La elección de la aleación, es a criterio del Cirujano Dentista, ya que contamos con: aleaciones de corte fino, aleaciones esféricas, aleaciones de fase dispersa y amalgama de cobre.

Con lo que respecta al mercurio, el único requisito que requiere, es que sea químicamente puro; ya que tiene la propiedad de disolver a los metales para formar un nuevo componente.

Proporción.-

La proporción de aleación-mercurio que se empleará, es un factor importante, para determinar el éxito clínico de la restauración. La proporción que guarda la aleación-mercurio es de 5 a 8, recordando, que la mayor parte se refiere al mercurio, lo que hace que se facilite la amalgamación; pero el exceso de mercurio deberá removerse antes de la condensación y durante la misma, para que la proporción final sea equivalente (5 a 5).

Trituración.-

Se ha dado el nombre de trituración a la inmersión completa de las partículas de la aleación en el mercurio.

La trituración puede efectuarse a mano en un mortero o con amalgamadores mecánicos, que son los que usamos más en la actualidad, porque nos proporcionan una consistencia más uniforme, buenas cualidades para el trabajo y tallado y una estabilidad dimensional adecuada.

La consistencia que deberá tener la mezcla después -

de triturada adecuadamente, en un tiempo suficiente, será la de una superficie lisa y aterciopelada y será más plástica que rugosa.

Condensación.-

La finalidad de la condensación es: forzar las partículas de aleación entre sí y hacia todas las partes de la cavidad tallada y al mismo tiempo, eliminar de la masa, tanto mercurio como lo imponga la práctica.

Después de haber triturado la amalgama, se colocará en una tela limpia para exprimir y se extraerá el exceso de mercurio, haciendo presión con los dedos, pero deberá quedar con una consistencia lo suficientemente plástica, para ser colocada en la cavidad preparada.

La transportación de la amalgama a la cavidad, se hará en pequeños incrementos, utilizando un porta-amalgama y se llevará primero a las partes menos accesibles y zonas retentivas y se condensan; el tamaño y forma de los condensadores deben conformar la preparación de la cavidad y que cuyas puntas sean de un tercio a un cuarto de la amplitud de la cavidad (extremos redondeados y planos). A medida que se va agregando material deberá ser condensada perfectamente, antes de un nuevo incremento de material.

Es preciso mantener completamente seco el campo operatorio durante la condensación, por ser que a la más leve incorporación de humedad, provocará una expansión retardada y el posterior fracaso de la restauración.

La condensación deberá ser lo más rápida posible; por lo que la amalgama, después de triturada, no deberá dejarse mucho tiempo sin condensar, más de 3 minutos y medio.

Contamos también para la condensación de la amalgama, con condensadores mecánicos, que al igual que la trituración mecánica, nos darán resultados finales más estandarizados, porque produce una adaptación excelente de la amal

gama a las paredes circundantes de la cavidad, dá rapi - dez al proceso de empacado, produce resultados consistentes por que la presión se aplica igualada y uniformemente en todo momento. Estos condensadores mecánicos, cuentan con puntas de obturación de formas diferentes.

Sin embargo, en el niño, la condensación mecánica es muy desagradable y deberá ser explicada en términos que él pueda comprender, para que pueda ser aceptado por el niño sin ningún problema.

Tallado.-

El propósito del tallado de la amalgama ya condensada, es reproducir la conformación anatómica y eliminar - bordes de amalgama o sobreobturación. Llevar a cabo la - reproducción de la anatomía, es con el propósito de devolver al diente su forma y función correcta.

Por la poca profundidad de las preparaciones en molares temporarios, el tallado deberá ser poco profundo, para no debilitar los márgenes de la restauración y que - por esto se reduzca el volumen de la amalgama.

Para facilitar el tallado, deberá tenerse el conocimiento de la morfología del diente, así como la selección del instrumento que se ha de emplear.

Para tallar la superficie oclusal, emplearemos un - instrumento en forma de uña; primero acentuaremos la profundidad de la fisura con una inclinación vertical, como el instrumento es pequeño, no hay el peligro de estropear los bordes; para extender los bordes de la obturación, - le daremos al instrumento una inclinación más horizontal; siempre se llevará el instrumento desde la amalgama al - esmalte; por último se limpian los surcos accesorios para eliminar restos de amalgama.

En cavidades de Clase II, la obturación deberá ta- - llarse lo mejor posible, antes de quitar la matriz, para

mantener un contorno interproximal parejo.

Los bordes marginales deberán ser de tamaño conservador y no deberán quedar en contacto oclusal excesivo.

Se comprobará cuidadosamente, el margen gingival con un explorador y deberá eliminarse cualquier exceso de amalgama.

El comienzo del tallado, se realiza apenas se completa la condensación o puede tomarse como el mejor momento para tallar la amalgama, cuando ésta se descascara y produce un chirrido.

Después de haber terminado la restauración, se pedirá y explicará al niño y a los padres, que no tome alimentos duros durante las 8 horas siguientes, que es el tiempo necesario para que la amalgama alcance un 75% de su fuerza máxima.

Pulido.-

El pulido deberá hacerse por lo menos 24 horas después al tallado, o mejor aún, una semana después, para que la amalgama logre su máximo grado de fuerza y dureza y así evitar que quede una capa exterior de amalgama rica en mercurio.

Cada restauración deberá ser pulida cuidadosamente por razones de estética, para limitar la corrosión y para que de este modo prolonguemos su durabilidad y reducir concentraciones de tensión oclusal, que llegaran a resultar nocivas.

Para dar el pulido a las restauraciones de amalgama se recomienda utilizar: fresas de terminado, piedras de carburo, discos de caucho y tiras de papel de lija y que serán empleados a baja velocidad. Las imperfecciones de la superficie, se alisan con cepillos o conos de goma y piedra pómez en polvo.

El brillo final se obtendrá utilizando un cono de goma y polvo de óxido de zinc y amagless.

Al dejar una superficie lisa, libre de imperfecciones y bien pulida, es menos probable que retenga restos de alimentos y resista mejor el ennegrecimiento y a la corrosión.

Recuérdese, que también deberán pulirse las superficies interproximales.

Amalgama de Cobre

La amalgama de cobre se ha utilizado en restauraciones de dientes temporales, porque hay evidencias de un efecto desinfectante e inhibitorio sobre las bacterias (por el alto porcentaje de cobre) que actúan sobre las estructuras de los dientes, que se encuentran inmediatamente en las superficies de dientes adyacentes a amalgamas de cobre.

Sin embargo, la amalgama de cobre, ocupa un lugar definido en el equipo dental, por sus desventajas que presenta, se corroe considerablemente en el líquido bucal y tiende a manchar el diente, así mismo, podríamos mencionar también, que la obturación suele ser imperfecta, porque el odontólogo tiene una experiencia limitada en el uso de éste material obturante.

La composición de la amalgama de cobre, como su nombre lo indica, es a base de cobre y mercurio y se presenta en forma de tabletas.

La técnica de la amalgama de cobre para ser empleada es: calentando las tabletas en un tubo de ensayo o en una cuchara de hierro, hasta que aparezcan gotitas de mercurio, entonces será el momento de efectuar la trituración como en la amalgama de plata.

IV.2.- SILICATOS.

Los silicatos son otro tipo de material de obturación empleado principalmente, para dientes anteriores superiores e inferiores temporales y permanentes jovenes, por la ventaja principal que presenta de ser un material anticariógeno y porque su presentación viene en una amplia gama de matices, que nos van a permitir copiar a detalle el color de los dientes.

Sin embargo, el empleo del silicato se encuentra contraindicado como uso de rutina, por las siguientes desventajas: por la irritación pulpar que provoca la acidez del silicato, por la exotermia del fraguado, por la alta solubilidad del silicato en los líquidos bucales y porque puede provocar la muerte pulpar en dientes permanentes.

Los silicatos tienen la particularidad, de que son más susceptibles a erosiones ocasionadas por bebidas cítricas, por lo que éstas restauraciones en pacientes infantiles son aún más deficientes, porque éstas bebidas son más comunmente ingeridas por los niños.

Este material de obturación, está totalmente contraindicado en niños que respiran por la boca o que presentan incisivos protrusivos, porque en estos casos, es posible que haya exposición al aire y con la consiguiente desecación, tomando un aspecto de tiza, sufren contracciones y ablandamiento.

Composición.-

Los silicatos se presentan en forma de polvo y líquido. El polvo está compuesto por: sílice, alúmina, óxido de calcio, fluoruro de sodio, fluoruro de calcio y criolita, que son elementos cerámicos, finamente pulverizados, en esencia, son vidrios solubles de reacción ácida.

Antes de colocar nuestro material obturante, que en este caso es el silicato, se aconseja que nuestra pieza tallada, tenga una base protectora de hidróxido de calcio y óxido de zinc-eugenol, que cubrirá toda la dentina expuesta, que formará una barrera adecuada a la penetración de ácidos y así evitar afectar la vitalidad pulpar.

Al finalizar con la mezcla del silicato, colocaremos primeramente una tira de acetato de celulosa o un material similar, alrededor del diente y procedemos a colocar el material en la cavidad tallada, ajustamos la tira de celuloide tensamente contra el diente y la sostendremos firmemente, hasta que concluya el fraguado que va de 3 a 8 minutos; mientras se produce el fraguado en el diente, se deberá contornear lo más posible la restauración con la tira de celuloide, para dejar una superficie lisa.

Una vez que se ha producido el fraguado, retiramos la tira de celuloide e inmediatamente se protegerá el silicato con un lubricante adecuado (manteca de cacao), para así permitir que el endurecimiento del silicato prosiga, sin estar expuesto directamente al aire o al agua.

Pulido.-

Deberá efectuarse preferiblemente, una semana después de haber hecho su condensación, para dar así, el tiempo necesario al silicato, de alcanzar su máxima resistencia. Usaremos discos de grano muy fino a baja velocidad y cubiertos con grasas para disminuir el calor; los abrasivos finos nos darán una superficie lisa, reduciendo así, la retención de residuos.

Se recomienda no usar este tipo de restauraciones de silicato, en cavidades de Clase IV, porque no son lo suficientemente fuertes.

IV.3.- RESINAS COMPUESTAS.-

En la Odontología, las resinas compuestas fueron rápidamente aceptadas por el mal resultado de los silicatos y de las resinas simples y están siendo usadas más frecuentemente, no sólo en piezas anteriores permanentes sino también en incisivos primarios, ya que al tratar a un paciente infantil, siempre se aconseja utilizar un material de rápida polimerización y de fácil preparación, además de éstas características, las resinas tienen las siguientes propiedades: resistencia a la compresión y a la tensión, presenta mayor dureza y resistencia a la abrasión, menor contracción de polimerización, su coeficiente de expansión térmica, es más bajo y presenta una extraordinaria calidad estética, porque el color de la resina es semejante al diente.

La desventaja principal de las resinas compuestas, es que: presentan mayor rugosidad en la superficie, lo que las hace difíciles de pulir para darles un terminado liso, otra desventaja es su posible cambio de color.

Se le ha dado el nombre de resina "compuesta", porque contiene de un 75% a 80% de relleno inorgánico en la matriz de la resina y se encuentra en forma de perlas o varillas de cuarzo cristalino, sílice fundido, silicato de aluminio y litio o vidrio de borosilicato, sin embargo, los que más se usan como material de relleno, es el cuarzo cristalino y el sílice fundido. Este material de relleno inorgánico estuvo cubierto en un principio, por el vinil-silano, pero ahora en la actualidad ha sido reemplado por un compuesto más activo, como la gama-metacriloxipropilsilano, ésta cubierta permite la unión entre el material y la matriz de la resina.

Composición.-

Las resinas compuestas, vienen generalmente en un es

tuche que contiene dos pastas, una que es la catalizadora y la otra pasta universal, un block en donde se hará la mezcla y espátulas de plástico, que nos sirven para evitar modificar el color del material y que una vez usada esta espátula se desechará.

La pasta universal, contiene el polimetacrilato de metilo y el bisfenol-A y como material de relleno el cuarzo.

La pasta catalizadora, contiene el peróxido de benzoilo, que es el que va a activar la reacción y el sulfato de bario.

Manipulación.-

Con la espátula de plástico, por uno de sus extremos tomaremos la pasta catalizadora y por el otro extremo la pasta universal, en porciones iguales, ambas pastas se mezclan en un papel especial durante 20 ó 30 segundos, mezclando a fondo para obtener una consistencia homogénea.

Condensación.-

Al igual que los otros materiales de obturación antes descritos, la condensación deberá hacerse en un campo operatorio completamente seco.

También tomarenos en cuenta el uso de una base (hidróxido de calcio), si la base es profunda y nos preocupa el posible efecto tóxico de la resina sobre la pulpa; por supuesto, que es necesario que se fije esta base apropiadamente, antes de condensar la resina. Inmediatamente después de haber terminado el mezclado, se llevará el material a la cavidad con obturadores de plástico y se introduce con cierta presión dentro de la cavidad; el introducir con cierta presión el material dentro de la cavidad, disminuye la posibilidad de retener aire. Para

completar la condensación de la mezcla, se podrá emplear una matriz preparada, coronas o bandas de Mylar, el tiempo de condensación del material, es aproximadamente de 1 minuto y medio; se sostendrá la matriz con la resina en la cavidad, hasta que polimerice en un tiempo aproximado de 3 minutos.

Terminado y Pulido.-

A diferencia de las restauraciones con silicatos, el terminado de las resinas compuestas, podrá comenzarse inmediatamente después de retirar la matriz, es decir, a los 5 minutos de ser colocadas. Para remover los excedentes, se ha recomendado utilizar fresas de carburo, piedras de diamante, o discos gruesos de lija a baja velocidad y con spray de agua fría y en un campo limpio.

Para dar el pulido final, se emplean agentes pulidores finos como lo son: piedras blancas, puntas de hule y discos finos de lija, generalmente se usan también a baja velocidad y con agua como lubricador. Sin embargo, todavía no hay instrumentos adecuados, ni substancias que dejen una superficie aceptable, pero se ha visto que la matriz de contensión, es la que nos brinda un terminado más liso en la superficie de la restauración.

Para lograr un mejor sellado y retención de la resina en la cavidad, además de haber hecho cortes retentivos convencionales para una restauración mecánica en la cavidad, es conveniente hacer una degradación ácida a la pared adamantina, antes de aplicar la resina. Este procedimiento consiste, en la cuidadosa grabación de la pared adamantina, por medio de una torundita de algodón impregnada de ácido cítrico o ácido fosfórico, durante 2 minutos.

Si hubiera dentina expuesta en la cavidad a graber, se le protegerá del ácido con la previa colocación de

una base de cemento (hidróxido de calcio). A continua - ción, se lavará la superficie con agua, para eliminar el ácido, se seca y se condensará la resina con la misma - técnica antes mencionada.

Esta técnica de grabar la pared adamantina, resulta útil, especialmente en restauraciones de Clase IV y en - la reparación de incisivos fracturados en niños, ya que esta grabación de ácido, tiende al fortalecimiento de la retención, se haga un perno como auxiliar o nó.

Las resinas compuestas están indicadas en cavidades de Clase III, IV y V, raros casos en cavidades de Clase I y II, cuando la cuestión estética es la principal preocupación.

CONCLUSIONES.

Como la dentición del niño pasa por diversos cambios en el proceso de crecimiento y desarrollo, debemos conocer la Embriología, Histología y la Anatomía Dental de cada una de las piezas infantiles, así como la Cronología y las etapas normales de la Erupción dentaria.

Realizando un examen clínico, tanto general como de la cavidad oral periódicamente en nuestros pacientes infantiles, podremos llegar a un diagnóstico temprano, para poder descubrir alteraciones en sus faces iniciales y así poder tratarlos oportunamente.

La amalgama de plata, es el material de obturación más usado en la Odontopediatría y su éxito dependerá del conocimiento y correcta manipulación del material, así como de la adecuada preparación de la cavidad.

Las resinas compuestas, han sido aceptadas en la Odontopediatría por sus cualidades que presentan, como son: su fácil manipulación, rápida polimerización y su estética.

Al tratar a un paciente infantil, debemos explicarle la importancia que tiene su colaboración, para tener éxito en su tratamiento.

B I B L I O G R A F I A

HISTOLOGIA Y EMBRIOLOGIA BUCODENTAL
Balint Orban Prof.
Edición - 1957

TRATATO DE HISTOLOGIA
Artur W. Nam
Editorial Interamericana
Séptima Edición - 1975

ANATOMIA PARA DENTISTAS
Harry Sicher - Julius Tandler
Editorial Labor

ANATOMIA DENTAL
Rafael Esponda Vila
Manuales Universitarios
México - 1970

ANATOMIA DENTAL
Moses Diamond
Editorial Uteha
Tercera Edición - 1962

ODONTOLOGIA PEDIATRICA
Sidney B. Finn
Editorial Interamericana
Cuarta Edición - 1976

OPERATORIA DENTAL
Araldo Angel Ritacco
Editorial Mundi
Cuarta Edición - 1975

ODONTOLOGIA OPERATORIA
H. William Gilmore - Melvin R. Lund
Editorial Interamericana
Segunda Edición - 1976

OPERATORIA DENTAL EN PEDIATRIA
D. B. Kennedy
Editorial Interamericana
Edición - 1977

LA CIENCIA DE LOS MATERIALES DENTALES
Eugene W. Skinner - Ralph W. Phillips
Editorial Interamericana
Séptima Edición - 1976

APUNTES DE HISTOLOGIA Y EMBRIOLOGIA
Dr. Tapia Camacho
Prof. de la Facultad de Odontología U.N.A.M.
Edición 1974

TECNICAS DE OPERATORIA DENTAL
Dr. Nicolás Parula
Editorial Mundi
Quinta Edición - 1972