

179.



**UNIVERSIDAD NACIONAL AUTONOMA DE MEXICO**

**FACULTAD DE ODONTOLOGIA**

**TEMAS CLINICOS RELACIONADOS CON LA  
ENDODONCIA**

**T E S I S**  
QUE PARA OBTENER EL TITULO DE  
CIRUJANO DENTISTA  
P R E S E N T A N:  
PATRICIA S. CASTILLO CUEVAS  
MARIA ELENA GARCIA MEDEL  
JUAN CARLOS ROVALO SANDOVAL



Universidad Nacional  
Autónoma de México

Dirección General de Bibliotecas de la UNAM

**Biblioteca Central**



**UNAM – Dirección General de Bibliotecas**  
**Tesis Digitales**  
**Restricciones de uso**

**DERECHOS RESERVADOS ©**  
**PROHIBIDA SU REPRODUCCIÓN TOTAL O PARCIAL**

Todo el material contenido en esta tesis esta protegido por la Ley Federal del Derecho de Autor (LFDA) de los Estados Unidos Mexicanos (México).

El uso de imágenes, fragmentos de videos, y demás material que sea objeto de protección de los derechos de autor, será exclusivamente para fines educativos e informativos y deberá citar la fuente donde la obtuvo mencionando el autor o autores. Cualquier uso distinto como el lucro, reproducción, edición o modificación, será perseguido y sancionado por el respectivo titular de los Derechos de Autor.

# SUMARIO

	PAG.
<b>INTRODUCCION</b> .....	X
<b>CAPITULO I</b> .....	1
<b>LESIONES TRAUMATICAS</b> .....	1
<b>LESION TRAUMATICA EN DIENTES SIN FRACTURA NI LESION PERIAPICAL</b> .....	3
<b>LESION TRAUMATICA CON FRACTURA DE LA CORONA A NIVEL DENTINAL</b> .....	5
<b>LESION TRAUMATICA EN DIENTES CON FRACTURA CORONARIA MUY PROXIMA A LA PULPA O PROVOCANDO EXPOSICION PULPAR</b> .....	7
<b>LESION TRAUMATICA CON FRACTURA CORONARIA COMPLETA</b> .....	10
<b>LESIONES TRAUMATICAS EN DIENTES CON FRACTURA RADICULAR, CON FRACTURA CORONARIA O SIN ELLA</b> ...	12
<b>LESION TRAUMATICA EN DIENTES CON SUBLUXACION (INTRUSION Y EXTRUSION)</b> .....	19
<b>CAPITULO II</b> .....	22
<b>REABSORCION RADICULAR</b> .....	22
<b>REABSORCION DENTINARIA</b> .....	22
<b>MECANISMO DE LA REABSORCION</b> .....	23
<b>REABSORCION NORMAL</b> .....	25
<b>REABSORCION INTERNA</b> .....	26
<b>TRATAMIENTO CON PASTA DE HIDROXIDO DE CALCIO</b> ..	32
<b>EMPLEO DEL HIDROXIDO DE CALCIO EN LA REABSORCION PERFORANTE</b> .....	33

	PAG.
REABSORCION EXTERNA .....	34
INFLAMACION PERIAPICAL .....	36
FUERZAS OCLUSALES O MECANICAS EXCESIVAS (MOVIMIENTOS ORTODONTICOS) .....	38
REIMPLANTES DENTARIOS .....	39
REABSORCION POR TUMORES Y QUISTES .....	42
REABSORCION IDEOPATICA .....	43
<b>CAPITULO III</b> .....	<b>44</b>
<b>TRATAMIENTO PERIODONTAL ENDODONTICO</b> .....	<b>44</b>
DIAGNOSTICO .....	47
TRATAMIENTO .....	49
<b>PROBLEMAS QUE PUEDEN PRESENTARSE ENTRE AMBAS -- ESPECIALIDADES</b> .....	<b>50</b>
<b>PERIODONCIA PREENDODONTICA</b> .....	<b>50</b>
<b>ENDODONCIA Y PERIODONCIA CONCOMITANTES</b> .....	<b>51</b>
<b>CAPITULO IV</b> .....	<b>54</b>
<b>CIRUGIA ENDODONTICA</b> .....	<b>54</b>
<b>CLASIFICACION DE LA CIRUGIA EN ENDODONCIA</b> .....	<b>55</b>
<b>CIRUGIA QUE FAVORECE LA EVOLUCION</b> .....	<b>59</b>
<b>CIRUGIA CON ELIMINACION DE LA LESION</b> .....	<b>61</b>
<b>CAPITULO V</b> .....	<b>93</b>
<b>MANEJO DEL DOLOR</b> .....	<b>93</b>
<b>SEMIOLOGIA DEL DOLOR</b> .....	<b>94</b>
<b>ESTIMULO QUE PRODUCE O MODIFICA EL DOLOR</b> .....	<b>95</b>
<b>UBICACION DEL DOLOR</b> .....	<b>95</b>
<b>ANESTESIA</b> .....	<b>97</b>
<b>COMPOSICION DE LOS ANESTESICOS LOCALES</b> .....	<b>99</b>

	PAG.
CLASIFICACION DE LOS ANESTESICOS LOCALES .....	100
TECNICAS PARA LA ANESTESIA .....	102
COMPLICACIONES DE LA ANESTESIA LOCAL .....	111
DESVITALIZACION PULPAR .....	112
DESVITALIZADORES DE LA PULPA .....	114
TECNICA DE LA DESVITALIZACION PULPAR .....	115
OTROS MEDIOS DE ANESTESIA .....	117
CONTROL POSTOPERATORIO DEL DOLOR .....	119
<b>CAPITULO VI .....</b>	<b>120</b>
<b>TRATAMIENTO ORTODONCICO-ENDODONCICO .....</b>	<b>120</b>
<b>EFFECTO DE LA ORTODONCIA EN EL LIGAMENTO PERIO-</b>	
<b>DONTAL .....</b>	<b>120</b>
<b>ENDODONCIA ANTES DE LA ORTODONCIA .....</b>	<b>123</b>
<b>ORTODONCIA DESPUES DE FRACTURA RADICULAR .....</b>	<b>123</b>
<b>ORTODONCIA DESPUES DE LUXACION PARCIAL .....</b>	<b>124</b>
<b>ORTODONCIA DESPUES DE UN REIMPLANTE .....</b>	<b>124</b>
<b>ENDODONCIA DURANTE LA ORTODONCIA .....</b>	<b>125</b>
<b>ENDODONCIA DESPUES DE LA ORTODONCIA .....</b>	<b>125</b>
<b>MOVIMIENTO VERTICAL DE RAICES ENDODONCICAMENTE</b>	
<b>TRATADAS .....</b>	<b>126</b>
<b>BASES RACIONALES PARA EL ENFOQUE DE HEITHERSAY</b>	<b>128</b>
<b>TECNICA DE HEITHERSAY .....</b>	<b>129</b>
<b>COMPLICACIONES POTENCIALES DE LA TECNICA DE --</b>	
<b>HEITHERSAY .....</b>	<b>132</b>
<b>CAPITULO VII .....</b>	<b>134</b>
<b>BLANQUEAMIENTO DE DIENTES VITALES Y NO VITALES ..</b>	<b>134</b>
<b>GENERALIDADES .....</b>	<b>134</b>
<b>ETIOPATOGENIA .....</b>	<b>135</b>
<b>PREVENCION .....</b>	<b>137</b>

IV

	PAG.
PRONOSTICO .....	138
FARMACOLOGIA .....	139
TECNICA DE BLANQUEAMIENTO DE DIENTES DESPULPA_- DOS .....	140
TECNICA DE "BLANQUEAMIENTO AMBULATORIO" .....	141
TECNICA TERMOCATALITICA .....	144
CONSIDERACIONES IMPORTANTES DE LA TECNICA TERMO CATALITICA .....	147
DECOLORACION DE DIENTES VITALES .....	148
CAUSAS Y CORRECCION DE LA DECOLORACION DE DIEN_ TES VITALES .....	148
 <b>CAPITULO VIII</b> .....	 151
<b>TERAPIA PULPAR VITAL</b> .....	151
<b>PROTECCION PULPAR</b> .....	151
<b>PROTECCION PULPAR INDIRECTA</b> .....	153
<b>INDICACIONES PARA LA PROTECCION PULPAR INDI_--     RECTA</b> .....	158
<b>CONTRAINDICACIONES PARA LA PROTECCION PULPAR --     INDIRECTA</b> .....	158
<b>TERAPEUTICA PARA LA PROTECCION PULPAR INDIRECTA</b>	158
<b>TECNICA PARA LO PROTECCION PULPAR INDIRECTA</b> ...	160
<b>VENTAJAS DE LA PROTECCION PULPAR INDIRECTA</b> ...	161
<b>PROTECCION PULPAR DIRECTA</b> .....	161
<b>INDICACIONES DE LA PROTECCION PULPAR DIRECTA</b> ..	163
<b>CONTRAINDICACIONES DE LA PROTECCION PULPAR ---     DIRECTA</b> .....	163
<b>TECNICA DE LA PROTECCION PULPAR DIRECTA</b> .....	164
<b>DESVENTAJAS DE LA PROTECCION PULPAR DIRECTA</b> ...	164
<b>PULPOTOMIA</b> .....	166

	PAG.
VENTAJAS DE LA PULPOTOMIA .....	167
INDICACIONES PARA LA PULPOTOMIA .....	168
CONTRAINDICACIONES PARA LA PULPOTOMIA .....	171
TECNICA PARA LA PULPOTOMIA .....	171
POSTOPERATORIO .....	172
PULPOTOMIA RADICULAR O RESECCION RADICULAR ---	
VITAL .....	173
PULPOTOMIA TERAPEUTICA O AL FORMOCRESOL .....	173
INDICACIONES PARA LA PULPOTOMIA TERAPEUTICA ..	174
CONTRAINDICACIONES PARA LA PULPOTOMIA TERA_---	
PEUTICA .....	174
VENTAJAS DE LA PULPOTOMIA TERAPEUTICA .....	175
DESVENTAJAS DE LA PULPOTOMIA TERAPEUTICA .....	175
TECNICA DE LA PULPOTOMIA TERAPEUTICA .....	175
<b>CAPITULO IX</b> .....	<b>177</b>
<b>ENDODONCIA EN ODONTOPEDIATRIA</b> .....	<b>177</b>
<b>ESTRUCTURA FISICA DE LA PULPA DENTAL</b> .....	<b>177</b>
<b>GENERALIDADES</b> .....	<b>178</b>
<b>DIENTES TEMPORALES Y TRAUMATOLOGIA</b> .....	<b>182</b>
<b>DIENTES TEMPORALES</b> .....	<b>185</b>
<b>LESIONES PULPARES POR CARIES</b> .....	<b>185</b>
<b>GENERALIDADES</b> .....	<b>185</b>
<b>TRATAMIENTO DE LA PULPITIS</b> .....	<b>186</b>
<b>PULPOTOMIA AL FORMOCRESOL</b> .....	<b>188</b>
<b>PULPOTOMIA CON OBTURACION DE OXIDO DE ZINC-EU_</b>	
<b>GENOL CON ANTIBIOTICOS</b> .....	<b>191</b>
<b>PULPOTOMIA CON APLICACION DE FORMOCRESOL Y ---</b>	
<b>OBTURACION CON OXIDO DE ZINC-EUGENOL</b> .....	<b>191</b>
<b>CONDUCTOTERAPIA CONVENCIONAL TOTAL O SUBTOTAL.</b>	<b>192</b>

VI

	PAG.
TRATAMIENTO DE LOS DIENTES CON PULPA NECROTICA	193
TRAUMATOLOGIA INFANTIL EN DIENTES PERMANENTES	198
TRAUMATOLOGIA EN DIENTES PERMANENTES CON APICE INMADURO .....	199
TECNICA DE APICOFORMACION SEGUN FRANK .....	203
TRATAMIENTO DE LAS COMPLICACIONES POSTOPERA_--- TORIAS .....	205
TECNICA DE LA APICOFORMACION SEGUN MAISTO-CA_-- PURRO .....	207
HISTOPATOLOGIA DE REPARACION .....	209
LESIONES PULPARES POR CARIES EN DIENTES PERMA_- NENTES .....	212
GENERALIDADES .....	212
ENDODONCIA EN LOS DIENTES DEL ADOLESCENTE .....	216
 <b>CAPITULO X</b> .....	 218
<b>RESTAURACION POST-ENDODONCICA</b> .....	218
INDICACIONES DEL TRATAMIENTO RESTAURADOR .....	220
CONSIDERACIONES GENERALES PARA LA RESTAURACION	220
COMPONENTES BASICOS UTILIZADOS EN LA RESTAURA_ CION .....	221
ESPIGA O PERNO .....	223
NUCLEO O MUÑON .....	223
ZUNCHO O VIROLA .....	224
RESTAURACION DE DIENTES UNIRRADICULARES .....	227
TECNICA DE ESPIGA Y MUÑON .....	227
INSTRUMENTAL PARA LA PREPARACION DEL CONDUCTO - PARA UNA ESPIGA .....	227
TECNICAS CON COMPONENTES PREFABRICADOS .....	228
SISTEMA DE ANCLAJE CORONARIO KURER .....	228



VII

	PAG.
SISTEMA DE ESPIGA WALDENT .....	230
SISTEMA DE PIVOTE STUTZ .....	231
SISTEMA DE ENDOPOST DE KERR .....	233
SISTEMA DE TORNILLOS DENTATUS .....	233
SISTEMA ENDOWEL DE STARLITE .....	235
SISTEMA DE INSTRUMENTOS CALIBRADOS PARKELL ....	235
TECNICAS CON COMPONENTES REALIZADOS POR EL ODON TOLOGO .....	236
TECNICA DE ESPIGA Y MUNON INDIRECTO .....	236
TECNICA DE ESPIGA Y MUNON DIRECTA .....	238
TECNICA DEL ENDOPOST CON NUCLEO RETENIDO POR -- ALFILERES .....	240
RESTAURACION DE DIENTES MULTIRRADICULARES .....	242
PILAR MOLAR INFERIOR .....	242
PILAR MOLAR SUPERIOR .....	247
PRIMER PREMOLAR SUPERIOR .....	250
PROBLEMAS ESPECIALES DE RESTAURACION .....	252
LESION TRAUMATICA DE UN INCISIVO CENTRAL SUPE_- RIOR .....	252
RESTAURACIONES PROVISIONALES .....	254
RESTAURACION DE UN DIENTE PILAR CON PROTESIS -- PARCIAL REMOVIBLE .....	257
DIENTE DESPULPADO RESTAURADO SIN REFUERZO .....	258
PILAR FRACTURADO DE UNA PROTESIS PARCIAL REMO_- VIBLE .....	261
AMPUTACION RADICULAR EN DIENTE PILAR .....	263
AMPUTACION RADICULAR EN MOLAR INFERIOR .....	264
AMPUTACION RADICULAR EN MOLAR SUPERIOR .....	266

VIII

	PAG.
<b>CAPITULO XI</b> .....	269
<b>FRACASOS DE LA TERAPEUTICA</b> .....	269
FRACASOS CAUSADOS POR DIAGNOSTICO INADECUADO .	273
INTERPRETACION ERRONEA DE LESIONES BUCALES ...	273
INTERPRETACION ERRONEA DE REFERENCIAS ANATO_	
MICAS .....	275
DIAGNOSTICO INCORRECTO DEL DOLOR .....	276
FRACASOS OCASIONADOS POR VARIANTES ANATOMICAS	277
CONDUCTOS Y FORAMANES MULTIPLES .....	277
FRACASOS CAUSADOS POR ALTERACION DEL ESPACIO -	
DEL CONDUCTO .....	282
FRACASOS CAUSADOS POR DIFICULTADES TECNICAS ..	284
PREPARACION DEL CONDUCTO .....	284
IRREGULARIDAD EN LA PREPARACION DE CONDUCTOS .	285
IRREGULARIDAD EN LA PREPARACION DEL ACCESO ...	287
PREPARACION SUBEXTENDIDA .....	287
PREPARACION SOBREEXTENDIDA .....	290
DETERMINACION DE LA LONGITUD .....	290
PERFORACION O FALSA VIA .....	291
FRACTURA DE UN INSTRUMENTO DENTRO DEL CONDUCTO	295
PENETRACION DE UN INSTRUMENTO EN LAS VIAS RES_	
PIRATORIAS O DIGESTIVAS .....	301
FRACASOS EN OBTURACION RADICULAR .....	302
FRACASOS POR OTRAS CAUSAS .....	304
LESIONES TRAUMATICAS .....	304
FRACTURA DE LA CORONA CLINICA .....	306
FRACTURA RADICULAR O CORONO-RADICULAR .....	307
FRACASOS RESULTANTES DE LESIONES ENDODONCICO-	
PERIODONTALES .....	308
REIMPLANTE INTENCIONAL .....	309

**IX**

	<b>PAG.</b>
<b>HEMORRAGIA</b> .....	<b>309</b>
<b>PERIODONTITIS AGUDA</b> .....	<b>311</b>
<b>ENFISEMA</b> .....	<b>315</b>
<b>DOLOR POSTOPERATORIO</b> .....	<b>317</b>
<b>LIPOTIMIA</b> .....	<b>318</b>
<b>TRASTORNOS POSTOPERATORIOS</b> .....	<b>320</b>
<b>PERIODONTITIS AGUDA</b> .....	<b>321</b>
<b>FRACASO A DISTANCIA Y POSIBILIDAD DE NUEVO TRA TAMIENTO</b> .....	<b>324</b>
<b>LESIONES PERIAPICALES Y RADICULARES</b> .....	<b>326</b>
<b>DIAGNOSTICO Y TERAPEUTICA</b> .....	<b>330</b>
 <b>CONCLUSIONES</b> .....	 <b>333</b>
 <b>BIBLIOGRAFIA</b> .....	 <b>336</b>

## INTRODUCCION

Debido al auge cada vez mayor que está cobrando hoy - día la Endodencia y a que durante nuestros estudios uni\_ versitarios, hemos encontrado gran controversia con res\_ pecto a lo útil o no que pueda resultar la aplicación de este tratamiento, así como sus posibilidades de éxito o fracaso, además de su relación con otros temas y especia\_ lidades clínicas poco mencionados y rodeados de mitos -- que la deforman, nos permitimos presentar este trabajo - en el cual tratamos de aclarar algunas de las muchas du\_ das que se presentaron durante nuestra carrera y que pu\_ dieran ser las de otros compañeros.

También en esta tesis nuestro fin es demostrar la -- utilidad y los muchos beneficios que se pueden obtener - a través de la realización de una correcta terapéutica - endodóncica.

# CAPITULO I

## LESIONES TRAUMATICAS

Cualquier traumatismo sin importar su violencia o la lesión dental que produzca, es para los tejidos dentales y periodontales un suceso inesperado que se realiza en una fracción de segundo, provocando una lesión mayor o menor a los tejidos duros y blandos.

La lesión traumática puede crear situaciones que pongan en peligro la pulpa dentaria, que la dañe de una manera irreveraible o que interfiera en su vascularización y en su inervación provocando la necrosis pulpar.

### HISTORIA DENTAL:

Debe incluir la siguiente información:

A) Se describen las circunstancias y los detalles del traumatismo, o sea, los hechos del accidente.

### B) Información General:

- 1.- ¿Cual fué la naturaleza del incidente traumático?
- 2.- ¿Cuánto tiempo transcurrió desde el incidente hasta el examen?

### C) Síntomas Subjetivos:

¿Cual es la queja principal del paciente? Es esencial que el clínico se tome el tiempo necesario para poder -- obtener todos los síntomas del paciente, en un orden sig temático y cronológico y así establecer la gravedad del traumatismo.

#### EXAMEN CLINICO:

Se evaluará de la siguiente manera según Stephen ---- Cohen:

##### 1.- Evaluación de los tejidos blandos:

A) General.

B) Local (tejido gingival o la mucosa vestibular de-- labios y carrillos etc.).

##### 2.- Evaluación de los tejidos duros:

A) Se realizan los siguiente test pulpares: Electrónico, Térmico, Percusión y Palpación.

B) Fractura Coronaria.

C) Movilidad Dentaria.

D) Desplazamiento Dentario.

E) Fractura Alveolar.

F) Decoloración.

G) Anomalías de la Oclusión.

##### 3.- Examen Radiográfico:

Para evaluar y diagnosticar lo siguiente:

- A) Fractura Radicular.
- B) Luxaciones.
- C) Radiolucidez Periapical.
- D) Etaps de desarrollo apical.
- E) Presencia de cuerpos extraños.
- F) Reabsorción.
- G) Fractura Maxilar.

#### LESION TRAUMATICA EN DIENTES SIN FRACTURA NI LESION PERIAPICAL

Un golpe violento puede producir una concusión dental aunque aparentemente no muestre síntomas exteriores, pro-voque graves lesiones pulpares que pueden ser inmediatas como la sufusión y necrosis o mediatas como la calcificación masiva y las reabsorciones internas o externas.

Es importante para el pronóstico la edad del paciente ya que un diente adulto tiene una circulación más difícil debido a la estrechez apical y sucumbe más fácilmente a la necrosis que un diente joven con ápice inmaduro.

La hemorragia pulpar o sufusión pulpar se caracteriza por cierta coloración rosada, que puede tener la corona del diente y por encontrarse frecuentemente alterada le-

reepuesta vitalométrica debido al éxtasis sanguíneo. En un diente adulto y en cualquier caso de que se presente una odontalgia violenta, que se conceptúa como un proceso irreversible de necrosis habrá que practicar la Pulpectomía.

Los dientes que han sufrido una concueión deberán ser controlados durante un tiempo por si aparecen reacciones de calcificación masiva pulpar compatible con larga vida del diente, pero en ocasiones un lento proceso de atrofia pulpar puede terminar con la necrosis que obligue a la conductoterapia, no siempre fácil, dado el minúsculo espacio pulpar residual.

Si se produce una resorción dentinaria interna visible radiográficamente, la conducta será practicar la Pulpectomía.

Si la reabsorción es cemento-dentinaria externa, el problema es más complejo y puede intentarse la conductoterapia, pero muchas veces la reabsorción continua inexorablemente hasta producir la pérdida del diente.



LESION TRAUMATICA CON FRACTURA DE LA CORONA A  
NIVEL DENTINAL

Estas fracturas son generalmente diagonales y abarcan uno de los ángulos del diente y su tratamiento es el siguiente: Se prueba la vitalidad del diente, si éste se presenta asintomático y responde dentro de los límites normales, se controlará su vitalidad nuevamente después de una semana, un mes y cada 3 meses, posteriormente se tomarán radiografías cada 6 meses.

Si responde normalmente durante este período se puede presumir de recuperación, pero si para obtener respuesta requiere cada vez mayor cantidad de corriente, el pronóstico será desfavorable y el tratamiento a seguir será la Pulpotomía vital si el diente lesionado es joven y la Pulpsectomía total si el diente es adulto.

La dentina expuesta debe protegerse tan pronto como sea posible y proceder a su restauración provisional o permanente.



Técnica para la preparación de una corona temporal para un diente traumatizado. Arriba - de izquierda a derecha; se recorta la corona con tijera; se aplica una curación sedente; se corta un agujero por labial para futuras pruebas de vitalidad; se cubre el agujero con pasta de óxido de zinc-eugenol. Abajo procedimiento similar usando una corona de acero inoxidable.

**LESION TRAUMATICA EN DIENTES CON FRACTURA  
CORONARIA MUY PROXIMA A LA PULPA O PROVOCANDO  
EXPOSICION PULPAR**

Quando la línea fracturaria es penetrante y ha provocado una herida o exposición pulpar el profesional deberá considerar una serie de factores o condiciones que -- pueden modificar la conducta.

Los factores o condiciones son:

**1.- Diente lesionado:**

Aunque por lo general en las lesiones traumáticas los dientes lesionados son los anteriores y de ellos los superiores el 90%, en un traumatizado habrá que revisar-- todos los dientes.

**2.- Tipo de fractura:**

Puede ser completa o incompleta, en forma de hendidura o fisura e incluso coronaria cominuta. Muchas veces en fractura de ángulo o fisura vertical, la fractura involucra al ligamento alveolo-dentinario y la encía, provocando hiperplasia gingival y polipo pulpe-gingival.

**3.- Edad del paciente:**

Si al diente es adulto o maduro el problema se simplifica, la terapéutica de rigor (Pulpectomía total) pueda-

ser instituida de inmediato. Pero si el diente fracturado con exposici3n pulper es inmeduro o sea que no ha terminado la formaci3n de su 3pice hay que provocar la apicoformaci3n mediante t3cnicas especiales.

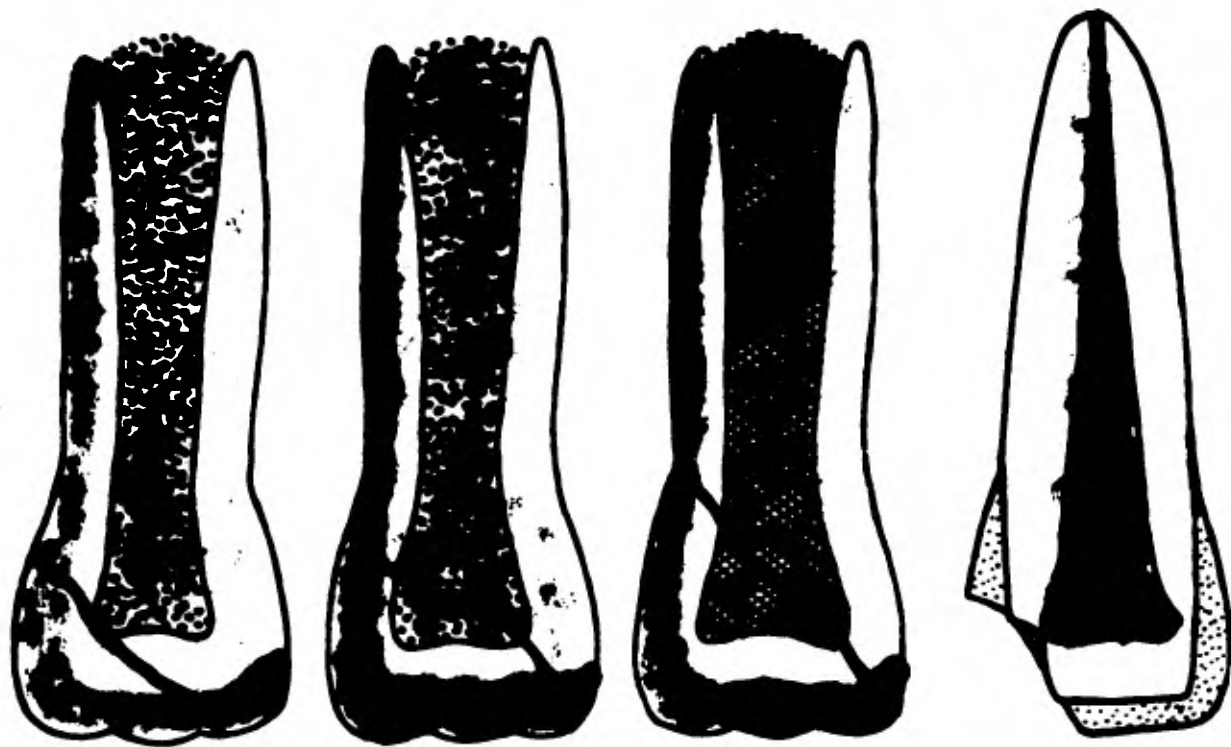
4.- Tiempo transcurrido entre el accidente y la primera asistencia profesional.

Cuando el paciente se presente de inmediato a buscar el tratamiento m3s adecuado es factible practicar la Pulpectomía total en una sola sesi3n (diente maduro) o Pulpotomía vital (diente joven).

Pero si la pulpa este infectada o necr3tica al acudir el paciente con una demora de varios d3as a la consulta habr3 que instituir la correspondiente conductoterapia-- en el diente maduro y al no ser posible la Pulpotomía vital en el diente joven ser3 necesario inducir la apicoformaci3n con t3cnicas especiales.

5.- Restauraci3n proyectada:

La fractura de la corona de un diente implica necesariamente la restauraci3n prot3sica correspondiente.



**Lesión traumática en dientes con fractura coronaria muy próxima a la pulpa o provocando exposición pulpar.**

## LESION TRAUMATICA CON FRACTURA CORONARIA COMPLETA

Esta clase de traumatismo abarca las fracturas de la corona por el margen gingival.

Efecto coronario.- Se fracturó la corona en el margen gingival y se perdió.

Efecto radicular.- El examen radiográfico no muestra fractura radicular, el ápice ha madurado.

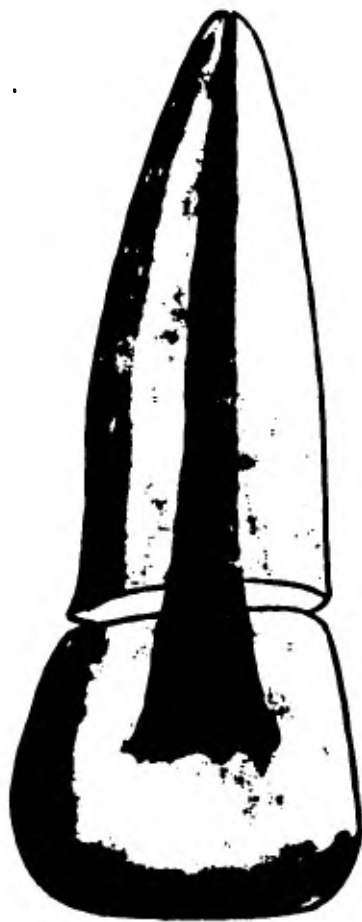
Efecto pulpar.- La pulpa está expuesta viva o no, como el endodóntico es el tratamiento preferido no importa demasiado el estado pulpar.

Examen clínico.- Las radiografías muestran:

- 1.- Apice maduro.
- 2.- Sin fracturas radiculares.
- 3.- Existencia y extensión del desplazamiento dentario. Servirá de base para la evaluación del tratamiento, pruebas térmicas positivas o negativas, puede haber ligera movilidad, se examina la raíz raramente en busca de fractura vertical.

Tratamiento de emergencia:

- 1.- Anestesia si es necesario.
- 2.- Aislar con rollos de algodón.



**Fractura coronaria completa**

- 3.- Eliminar cualquier fragmento.
- 4.- Eliminar la pulpa.
- 5.- Limpiar quimio-mecánicamente el conducto.
- 6.- Al terminar la Endodencia se restaura el diente con perno y corona.

Visitas de reexamen.- Se organiza con intervalos de 6 meses por 2 años para evaluar radiográficamente la Endodencia.

Pronóstico.- Para la conservación del diente es excelente.

#### LESIONES TRAUMATICAS EN DIENTES CON FRACTURA RADICULAR, CON FRACTURA CORONARIA O SIN ELLA

Las fracturas radiculares en general son horizontales o ligeramente oblicuas y se clasifican según el tercio radicular donde se produce:

- A) Fractura del tercio apical.
- B) Fractura del tercio medio.
- C) Fractura del tercio cervical o gingival.

Las fracturas verticales son raras y la mayor parte de ellas tienen que ser resueltas por la Endodencia del diente.





A

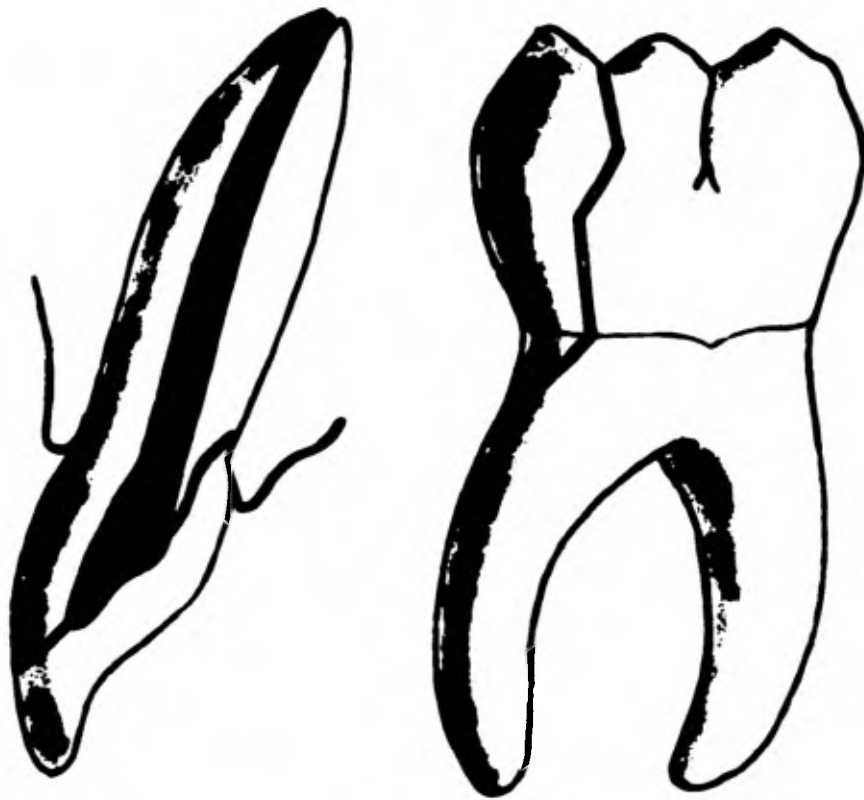


B



C

Fractura radicular. A, en tercio apical, B, en tercio medio, C, en tercio cervical.



Lesión corono-radicular.

Las fracturas horizontales pueden evolucionar de la siguiente manera:

Las fracturas del tercio apical son las que tienen mejor pronóstico y pueden repararse muchas veces conservando la vitalidad pulpar, sobre todo en dientes jóvenes.

Las fracturas del tercio medio son de pronóstico más dudoso y cuando existen condiciones favorables (inmovilidad y buena nutrición pulpar), pueden repararse conservando su vitalidad, con formación de un callo interno de dentina reparativa y otro extremo de cemento.

Las fracturas del tercio cervical o gingival, debido a la movilidad del fragmento coronario y a la facilidad con que pueden infectarse, tienen el peor pronóstico de las fracturas radiculares tranversales.

La actitud del Odontólogo ante una fractura debe ser:

1.- La semiología minuciosa y delicada comprenderá una especial atención a la coloración del diente, a la vitalometría y sobre todo a la movilidad. Se harán varias radiografías con diferentes angulaciones.

2.- Si existe vitalidad pulpar, la terapéutica estará encaminada a mantenerla mediante las siguientes normas:

A) Se feruliza la corona del diente con alambre a los dientes vecinos o con férulas de resina acrílica cemento.

da, procurando en todo caso inmovilizar los fragmentos para que se inicie la reparación.

B) Se evitará la infección, siendo optativa la administración de antibióticos, la colocación de un pequeño festón de cemento quirúrgico a nivel gingival, etc..

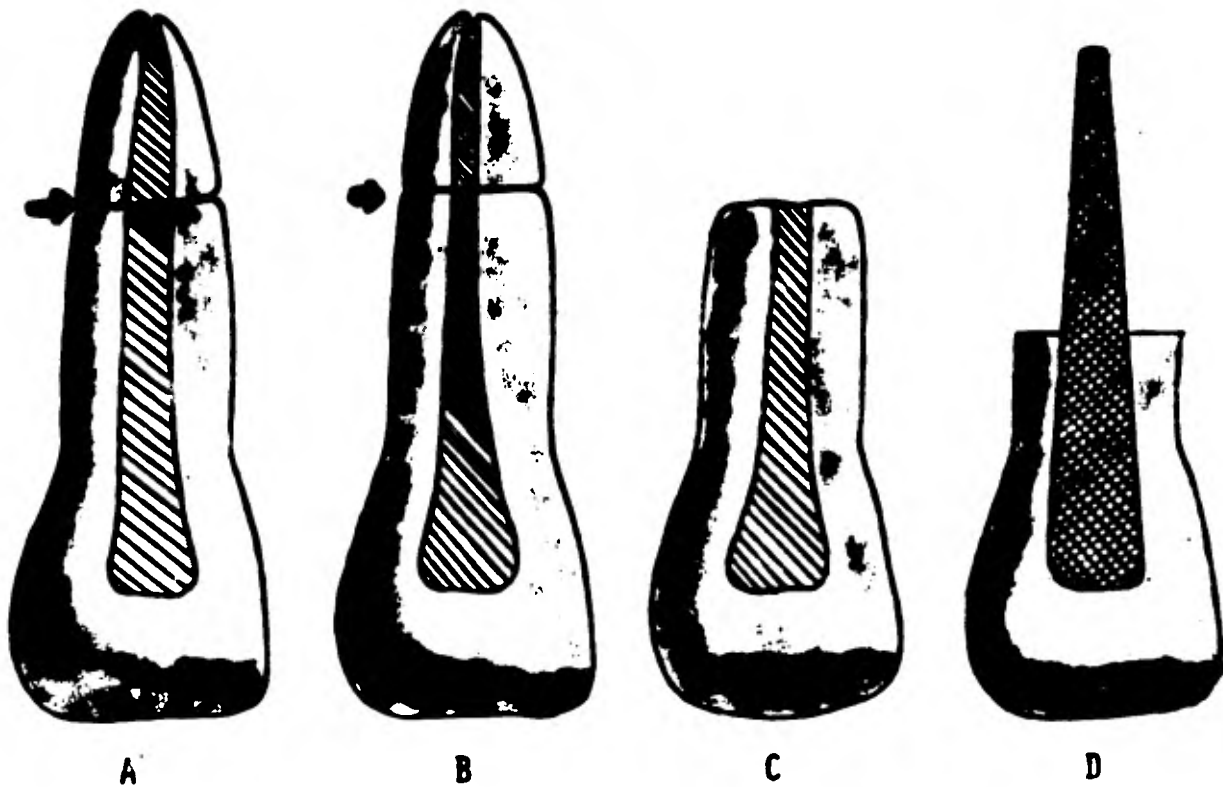
3.- Si en una fractura del tercio medio o cervical como suele suceder se llega a presentar la infección pulpar de carácter irreversible, se practicará la Pulpotomía total con obturación inmediata de conductos y se proseguirá a ferulizar.

4.- En el caso de que ya exista una necrosis pulpar, con infección en el espacio entre los fragmentos, o fracase el tratamiento anterior, se podrá intentar como último recurso:

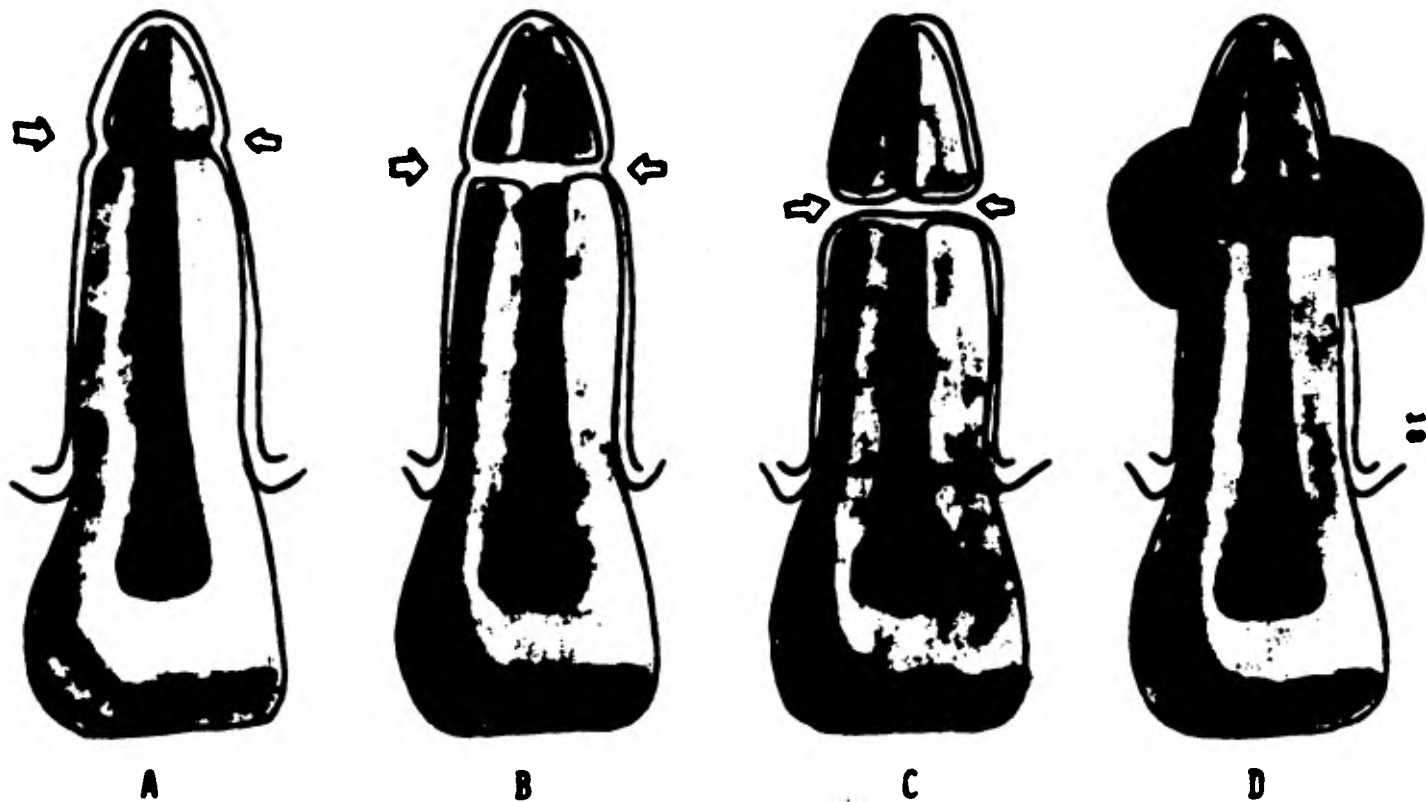
A) Si la fractura es apical, obturar el diente y hacer a continuación la remoción quirúrgica del ápice fracturado, alisando y puliendo los bordes de la raíz residual.

B) Si la fractura es del tercio medio se elimina quirúrgicamente la porción apical y colocar un implante endodóntico.

C) Si la fractura es del tercio cervical y no muy alta puede ensayarse el tratamiento periodontal endodóntico siguiente:



Tratamiento endodónico para fractura de tercio medio. A y B, fragmentos coronario y apical; C, remoción quirúrgica del fragmento apical; D, implante endodónico.



Modalidades de unión en fracturas radiculares; A, unión de tejido calcificado; B, unión de tejido conectivo; C, unión de hueso y tejido conectivo; D, unión de tejido de granulación (no unión).

Amplia gingivectomía circular, eliminación del fragmento coronario, osteoplastia, formación del cuello artificial y conductoterapia de la raíz residual.

En cualquier caso, el diente lesionado deberá quedar fuera de oclusión y su evolución muy controlada.

#### LESION TRAUMATICA EN DIENTES CON SUBLUXACION (INTRUSION Y EXTRUSION)

Un traumatismo puede separar parcialmente de su alveolo un diente, sin llegar a abulcionarlo; esta subluxación puede ser por penetración o impactación del diente en su alveolo (intrusión) o por salida parcial de éste (extrusión). La extrusión puede ser oclusal, vestibular o lingual o puede ser concomitante en un proceso de extrusión-intrusión.

En los casos leves de intrusión, la conducta será expectante, se espera de que se produzca la resorción del diente, controlando la vitalidad pulpar para en caso de necesidad practicar la Pulpectomía total.

Los dientes con extrusión serán llevados con delicadeza a su alveolo vigilando posteriormente la vitalidad pulpar aunque muchas veces haya que hacer la Pulpectomía total o



Lesiones traumáticas en dientes con subluxación. A, concusión, B, subluxación, C, luxación intrusiva, D, luxación extrusiva, E, luxación lateral.



la terapéutica de dientes con pulpa necrótica desde el primer momento, al comprobar la lesión pulpar irreversible y lógica por la acción traumática de los vasos apicales.

La ferulización, control oclusal y eventual tratamiento correctivo ortodóncico quedarán a discreción del profesional, según el caso que haya que tratar.

## CAPITULO II

### REABSORCION RADICULAR

Reabsorción.- Está asociada a un proceso Fisiológico o Patológico, que produce una pérdida de sustancia, como Dentina, Cemento o Hueso Alveolar.

### REABSORCION DENTINARIA

Las reabsorciones menores de las raíces son comunes y se encuentran en los dientes anteriores y posteriores, y son más comunes en las superficies mesial y vestibular, así como en el tercio apical, y la causa más común es el trauma. La reabsorción normal de la dentina es localizada dentro del conducto radicular como en la periferia de la raíz, aquí también se reabsorve el cemento, estas reabsorciones externas son reparadas generalmente por cemento.

La reabsorción de los dientes inflamados crónicamente o con pulpas necróticas o afectados paradontalmente o que estén sujetos a fuerzas traumáticas excesivas como

los movimientos ortodónticos, dientes incluidos o veci-  
 nos a tumores o quistes, son susceptibles a reabsorber -  
 los tejidos mineralizados y los no mineralizados.

### MECANISMO DE LA REABSORCION

La reabsorción de hueso alveolar es producida por la  
 afección inflamatoria crónica o por traumas mecánicos, --  
 es similar en hueso, dentina o cemento. Las células mesen-  
 quimatosas indiferenciadas se convierten en macrófagos y  
 éstos se combinan para formar células gigantes multinu-  
 cleadas llamadas Osteoclastos (Dentinoclastos o Cemento-  
 clastos), cuya función está relacionada con la reabsor-  
 ción de estructuras mineralizadas, estos Osteoclastos --  
 remueven el material orgánico y sales inorgánicas de te-  
 jidos duros y tienen un borde en forma de capillo que --  
 está en constante movimiento de barrido sobre las super-  
 ficies óseas erosionándolas, los bordes contienen plig --  
 mas, canales y vacuolas, los que abrazan a las fibras --  
 colágenas y a los cristales óseos, las fibrillas y los --  
 cristales óseos deben entrar en las células y aparecer--  
 como pinzones o vacuolas dentro del citoplasma.

Hay dos teorías de la formación de los Osteoclastos:

1.- Las células precursoras uninucleadas se fusionan para producir una sola célula gigante multinucleada que se va a desarrollar.

2.- Por división nuclear repetida Mitótica o Amitótica.

**ENZIMAS.-** Tal vez las células multinucleadas segregan una enzima que despolarice la sustancia fundamental del hueso, dentina y cemento y puede ser que por sustancias quelantes las sustancias de estos tejidos sean removidas, en la aposición se forma primero una capa de matriz descalcificada y las sales se precipitan luego sobre ella.

**COLAGENASA.-** Se encontró en cultivos de tejido que la reabsorción ósea está acompañada por la degradación de fibras colágenas de hueso.

**HORMONA PARATIROIDEA.-** Esta hormona promueve la reabsorción ósea cuando hay alteraciones en ella, inhibe a los Osteoblastos y estimula la proliferación de Osteoclastos.

**VITAMINA D.-** In vivo las dosis bajas de vitamina D estimula la reabsorción ósea.

**CONVERSION DE OSTEOBLASTOS EN OSTEOCLASTOS.-** Las células pueden llegar a ser Osteoblastos u Osteoclastos -

según la necesidad histológica del hueso.

Cuando el Ph de la superficie ósea reabsorbida se acidifica o cuando se acumula ácido láctico o cítrico, los Osteoblastos se transforman en Osteoclastes y se produce la reabsorción.

**HISTO-PATOLOGIA.-** Durante la reabsorción hay un festo nudo en hueso, dentina o cemento y a estas regiones festoneadas se les llama Lagunas de Howship, en donde se encuentran los Osteoclastes, el diente es reparado por cemento y las reabsorciones ósea por hueso.

#### REABSORCION NORMAL

Es cuando la raíz del diente temporal debe desaparecer normalmente permitiendo la caída de la corona y la aparición del diente de sustitución.

Parece ser que esta reabsorción no puede cumplirse normalmente más que por una acción simultánea y combinada de:

1.- La pulpa del diente que debe caer.- Los dientes mortificados se reabsorven más difícilmente, sin que este hecho sea constante, a la inversa se observan dientes con pulpa sana que no se reabsorven.

2.- Del tejido conjuntivo Peri-radicular.

3.- Del diente de sustitución.- Evoluciona al propio tiempo. Este diente de sustitución que se forma en la - - - - -  
vencida de la raíz del diente temporal es también fac -  
tor de congestión vascular por consiguiente de reabsor -  
ción radicular.

### REABSORCION INTERNA

También llamado Granuloma Pulpar o Diente Rosado. La -  
reabsorción interna indica una destrucción de la dentina  
que rodea la cavidad pulpar debido a la acción de tejido  
pulpar granulomatoso. Aunque el proceso de reabsorción --  
puede ser intermitente o incluso degenerar, se han señ -  
lado casos en que la reabsorción continúe da lugar a la -  
perforación del cemento o, si el proceso se localizó en -  
la corona, a la destrucción del esmalte. La reabsorción -  
interna se presenta en cualquier dentición, aunque gene -  
ralmente ocurre en la definitiva.

La Etiología y la Patogenia no están claras. Algunos -  
casos se atribuyen a factores irritativos o traumáticos -  
que dan lugar a una inflamación pulpar crónica con acti -  
vidad de reabsorción dental; otros, y sobre todo aque -

llos que se presentan en los dientes no careados y en los no empastados, y principalmente en los dientes que aún no han brotado, no tienen una etiología probada.

La reabsorción interna puede no dar sintomatología clínica; el diente o dientes puede ser asintomático y de color normal, en estos casos suele descubrirse en el curso de una exploración radiográfica habitual. Por otra parte, si el proceso de reabsorción es extenso, si ha habido una perforación de la raíz, o si la cubierta de esmalte se ha adelgazado, pueden haber signos, síntomas clínicos, o ambos. Los síntomas son moderados (ligero dolor o hiperestasia), sugestivos de una Pulpitis crónica, o pueden ser más intensos, incluso pareciendo los de una Pulpitis aguda. El único dato clínico sugestivo puede ser el llamado Diente Rosado, que es una corona de color rosado debido a la gran vascularización que hay debajo de la delgada cubierta de esmalte.

Los hallazgos radiológicos son también variables, pero por lo general la reabsorción interna se presenta como una cola radiotransparente bien limitada que adopta una forma redondeada, ovoides o elíptica a lo largo del canal pulpar o dentro de la corona. En algunos casos los bordes de la imagen son difusos y poco limitados, ha-

ciendo pensar en un proceso penetrante, y de reabsorción. En otros casos, la sombra parece más moteada que homogéneas.

La historia es muchas veces negativa, pero si existe un antecedente de traumatismo, como un golpe o una caída, puede ser significativo.

En muchos casos las pruebas de vitalidad de la pulpa dan resultados positivos y normales. Un estudio histológico del contenido pulpar mostrará un tejido parecido a un granuloma, una reacción inflamatoria crónica muy vascularizada a veces con Osteoclastos e incluso elementos reparadores.

Si la reabsorción de las paredes pulpares es moderada, han probado tener éxito las técnicas endodónticas. Sin embargo, la Extracción puede ser necesaria en caso de perforación de una raíz. Se han señalado algunos casos en los que el proceso reparador se detiene espontáneamente, pero es difícil poder predecirlo o anticiparlo.

La reabsorción interna puede ser rápida y disminuir el diente en meses o en otros casos puede tomar años.

**TRATAMIENTO.**- Berneng y Lepp aclararon el tratamiento de la reabsorción interna con su clasificación:

**REABSORCION SIMETRICA.**- Reabsorción progresiva que --



suele comensar en la cavidad pulpar.

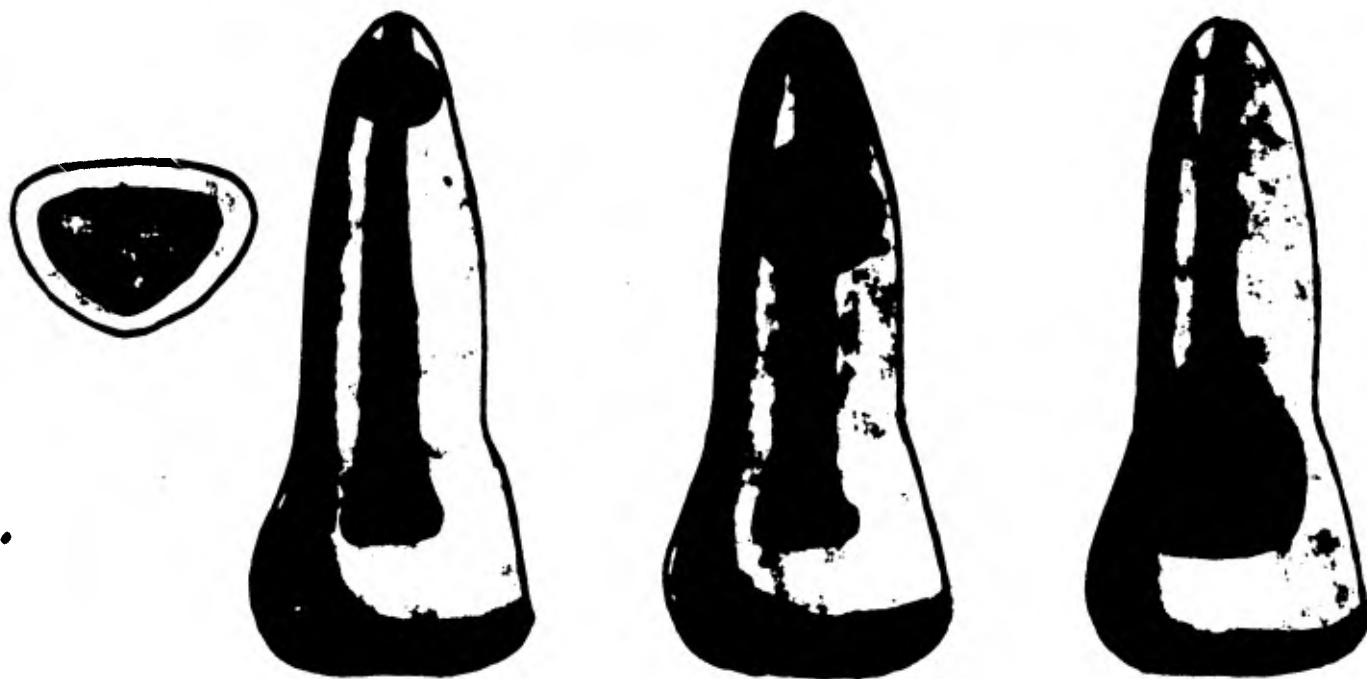
**REABSORCION ASINETRICA.-** Reabsorción progresiva que comienza en el Periodoncio y avanza gradualmente hacia el cemento y la dentina.

**TRATAMIENTO NO QUIRURGICO:**

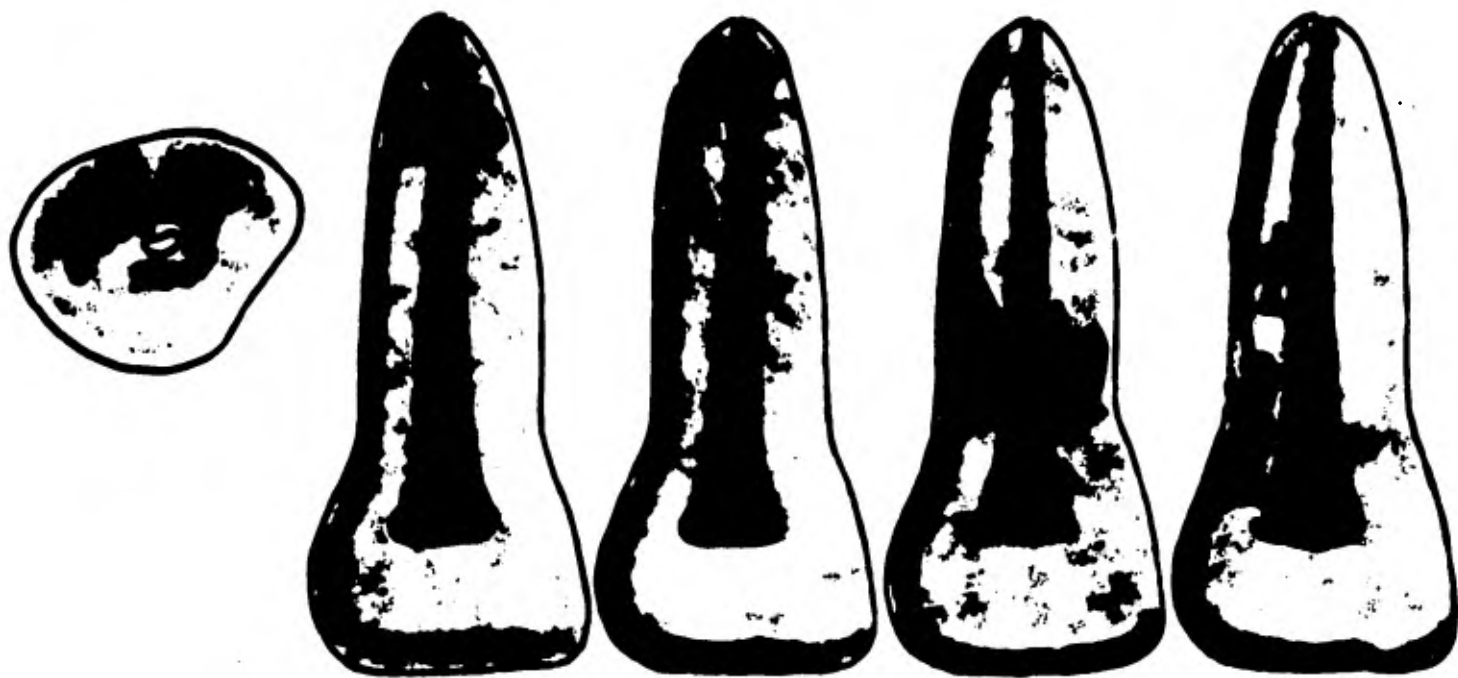
**REABSORCION SIMETRICA NO PENFORANTE.-** Es la que presenta los menores problemas, sangra considerablemente cuando se expone o extirpa esta pulpa altamente vascularizada, al irrigarse con hipoclorito de sodio al 1% ayuda al control de la hemorragia y disuelve el tejido pulpar de los rincones inaccesibles, se puede sellar el ápice con Plata o con Gutapercha.

**REABSORCION ASINETRICA NO PENFORANTE.-** Deben ser tratados mediante sellado del agujero apical y relleno de todo el vacio de la reabsorción; sin embargo estas cavidades grandes e irregulares que se extienden en todos los sentidos, presentan problemas adicionales para el tratamiento, se deben ampliar las cavidades de acceso para proporcionar un bordaje adecuado del tejido meta-plásico irregular.

**TRATAMIENTO QUIRURGICO.-** Cuando la reabsorción se produce en el tercio apical del diente, se realiza una resección de la raíz en la porción afectada. En los dien-



Reabsorción interna simétrica.



Reabsorción interna asimétrica.

tes multirradiculares se puede realizar una hemisección.

**REABSORCION SIMETRICA PERFORANTE.**- Estos casos plantean problemas mínimos cuando el defecto es accesible quirúrgicamente.

**REABSORCION ASIMETRICA PERFORANTE.**- Plantean problemas adicionales a causa de su amplitud, con campo bien limpio y con ayuda de una succión adecuada y cera base para la hemostasia, este procedimiento puede ser completado con éxito. El conducto se puede sellar con Gutapercha y el defecto reparado con Amalgama de Plata.

#### TRATAMIENTO CON PASTA DE HIDROXIDO DE CALCIO

Se sabe ahora que una pasta espesa de hidróxido de calcio y un vehículo biológicamente compatible pueden servir para promover la reparación fisiológica de las perforaciones pequeñas.

Desde 1930 Hermann introdujo el hidróxido de calcio como agente para la Pulpotomía, también se usa combinado con Paramonoclorofenol Alcanforado (PCFA), para estimular el desarrollo ulterior del diente con pulpa necrótica que exhibieron épices divergentes, también esta mezcla ha sido utilizada para detener la reabsorción en dientes

reimplantados con reabsorción inflamatoria, también para el depósito de tejido radicular nuevo, así como para detener la reabsorción externa en dientes traumatizados, también quedó demostrada la regeneración exitosa en la estructura dentaria y el establecimiento de un conducto intacto con hidróxido de calcio y paramonoclorofenol alcanforado en dientes con fractura vertical .

#### EMPLEO DEL HIDROXIDO DE CALCIO EN LA REABSORCION PERFORANTE\*

La clave para el éxito en estas situaciones es el control de la hemorragia dentro de la cavidad logrando esto se pueda seguir el plan habitual de tratamiento: Limpieza del conducto y obturación con Gutapercha hacia epical con respecto del nivel de la perforación. El resto del conducto y el hueso se rellenan entonces con la pasta de hidróxido de calcio y paramonoclorofenol alcanforado, la cavidad de acceso se sella después con óxido de zinc y eugenol y con cavit, se cubre con fosfato de zinc y se repara con un compuesto y se revisa cada 3 meses, si sangra cuando se sondea el diente a través de la cavidad de-

acceso con un explorador endodóntico, se reemplaza la -- pasta y la cavidad se sella nuevamente por 3 meses; cuando se halla depositado suficiente nueva estructura dentaria en la zona del defecto y ya no se pueda sondear a -- través de la perforación, se podrá obturar el resto del conducto con Gutapercha.

También la mezcla puede ser empleada en la reabsor-- ción interna con épics inmaduro, alentaré la reparación fisiológica del defecto y la ulterior maduración apical.

Cumplido esto, el conducto y el defecto podrán ser -- sellados con Gutapercha.

### REABSORCION EXTERNA

#### FACTORES CAUSALES:

- 1.- Inflamación Periapical.
- 2.- Fuerzas Oclusales o Mecánicas excesivae.
- 3.- Reimplante Dentario.
- 4.- Tumores y Quistes.
- 5.- Ideopáticos.

La frecuencia de la reabsorción externa es casi uni-- versal.

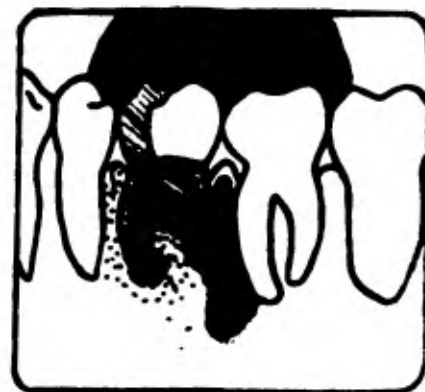


Fig. 1.- Incisivo lateral superior derecho. La extremidad apical de la raíz se ha reabsorbido. Los dos cuñes de gutapercha que obturaban el conducto se proyectan más allá del ápice y se introducen en una zona negra de reabsorción ósea.

Fig. 2.- Primer molar superior derecho: Las extremidades de las tres raíces se han reabsorbido y se introducen en una zona de rarefacción ósea de contornos irregulares.

Fig. 3.- Primer molar inferior izquierdo: Intensa reabsorción de la raíz distal con importante zona de rarefacción periapical y perirradicular.

## INFLAMACION PERIAPICAL

## REABSORCION PERIAPICAL:

La inflamación periapical, si se debe a una pulpa -- infectada o degenerada o a una periodontitis o a un absceso periodontal contiguos, es una causa frecuente de -- reabsorción apical de las raíces. La causa puede reconocerse muchas veces con facilidad, por medio de las radiografías y los datos clínicos asociados.

Durante años los investigadores opinaron que la reabsorción apical era una contradicción para el tratamiento no Quirúrgico. Con los métodos actuales de tratamiento -- ya no existe este antiguo obstáculo en presencia de reabsorción radicular externa.

Con las nuevas técnicas con Gutapercha que ponen de -- relieve la conformación canicular y la construcción apical, es posible dar forma adecuada a la mayoría de los -- conductos como para confinar el material de obturación -- dentro del espacio radicular, después puede ser sellado con Gutapercha y condensadores digitales, cloropercha o condensación vertical hasta llenar por completo el conducto.

En los ápices inmaduros se pueden emplear las técnicas



de cierre apical, para asegurar un mejor pronóstico para la terapéutica radicular no quirúrgica. Si la radiografía de control a los 6 meses o al año mostraran reabsorción continua o patosis periapical persistente, entonces se efectuará la cirugía apical.

#### REABSORCION LATERAL:

La causa principal de una reabsorción externa en una cara lateral de la raíz parece ser un traumatismo en el que el diente fué luxado pero no expuesto. La intrusión produce una frecuencia mayor de reabsorción radicular externa que otros tipos de luxación, en razón del aplastamiento del ligamento periodontal.

Suele producirse la muerte de la pulpa, la cual requiere Endodencia. Los dientes retenidos al igual que el crecimiento de tumores y quistes, pueden producir reabsorción radicular lateral tanto como apical.

**REABSORCION NO PERFORANTE.-** Cuando la reabsorción lateral no perfora el conducto se puede utilizar con éxito el tratamiento no quirúrgico con obturación de Gutapercha para detener la destrucción.

**REABSORCION PERFORANTE.-** Cuando llega a la dentina o perfora el conducto radicular, se deben emplear los procedimientos de hidróxido de calcio después de la limpie

za del conducto, ya limpio se introduce la pasta de hidróxido de calcio y paramonoclorofenol alcanforado y se cambia con intervalos de 3 meses durante 9 meses, y ya que hubo radiográficamente muestras de reparación y no se pudo condear las preparaciones a través de la cavidad de acceso, el conducto se sella con Gutapercha.

Si la causa de la reabsorción externa es una inflamación pulpar o perapical que puede ser eliminada con Endodencia, el pronóstico es favorable.

#### FUERZAS OCLUSALES O MECANICAS EXCESIVAS (MOVIMIENTOS ORTODONTICOS)

El traumatismo como causa física de la reabsorción radicular puede producirse de diversas formas. Aunque la lesión puede ser aguda o intensa, como en el caso de una caída o golpe, la reabsorción radicular puede deberse a traumatismos físicos menos intensos, como puede ocurrir en la oclusión traumática y sobre todo, en las manipulaciones ortodónticas de los dientes.

Se produce cierta reabsorción radicular en todos los casos tratados de así oclusión ortodónticamente.

## REIMPLANTES DENTARIOS

Andersen revió la frecuencia de la reabsorción radi-cular progresiva después del reimplante de dientes per-manentes expulados e informó que oscilaba entre 80 y -- 96%.

La reabsorción en los dientes reimplantados suele ser externa. Andersen clasificó 3 tipos de reacciones perio-dontales que se producen después del reimplante de dien-tes extruidos y son:

- 1.- Curación con un Ligamento Periodontal normal.
- 2.- Reabsorción Sustitutiva.
- 3.- Reabsorción Inflamatoria.

**CURACION CON LIGAMENTO PERIODONTAL NORMAL.-** Cuando se produce la curación con Ligamento Periodontal normal el reimplante ha tenido éxito; clínicamente el diente es -- estable, asintomático y la encía está libre de inflan--gación, radiográficamente no se ve ninguna reabsorción.

**REABSORCION SUSTITUTIVA.-** En estos casos se produce -- anquilosis. La raíz es reabsorbe y en su lugar se depo--sita hueso alveolar; cuando se presenta la reabsorción -- suele hacerlo dentro del primer año del reimplante, no --

se conoce tratamiento alguno que interrumpa ese proceso - que sigue un ritmo muy lento. El diente permanece esta -- ble en la arcada hasta que queda muy poca raíz, en este -- momento queda solo la adherencia epitelial para retener - la corona y está indicada la Extracción. Los intentos --- de movimientos ortodónticos no tienen éxito en dientes -- anquilosados.

**REABSORCION INFLAMATORIA.**- Puede haber reabsorción -- inflamatoria con la rápida destrucción de estructura ra- dicular y por otro lado, esta reacción progresiva es a - menudo susceptible de tratamiento; radiográficamente se -- ve radiolucidez ósea y reabsorción radicular.

Histológicamente muestra áreas de reabsorción en for- ma de red que toman el cemento y la dentina. Se halla u- na reacción inflamatoria intensa en el Ligamento Perio - dontal con presencia de linfocitos, plasmocitos y leuco- citos polimorfonucleares en un tejido de granulación. Al progresar esta condición los dientes se movilizan a me- nos que se inicie una terapéutica definitiva.

**PLAN DE TRATAMIENTO.**- Está determinado por la canti - dad de reabsorción presente y el progreso de la terapéu- tica radicular cuando se ubica la reabsorción radiográ - ficamente.

**PROCESO.**- Una pauta inflamatoria inusual que se observa en los dientes reimplantados sin Pulpectomía, después que se produce la necrosis pulpar, radiográficamente se ve radiolucidas difusas y reabsorción radicular externa, - es patognomónico de esta situación, es esencial para detener el proceso la extripación pulpar y la limpieza del conducto, si se pueda mantener clínicamente bajo control, la técnica de hidróxido de calcio con un vehículo biológicamente compatible puede ser utilizado para rellenar -- el conducto por períodos de 3 meses.

El reexamen con intervalos de 3 meses permitirá la -- inspección del cierre apical en situaciones de ápices divergentes para observar el progreso de la reabsorción a -- sí como la regeneración de las estructuras radiculares -- en los casos con perforaciones laterales.

Antes del desarrollo de la técnica de hidróxido de -- calcio para el tratamiento de los dientes extruídos con -- reabsorción inflamatoria, cuando se efectuaba la extirpación pulpar y la limpieza del conducto antes de obturarlo con Gutapercha, el cuadro postoperatorio variaba desde una rápida destrucción como consecuencia de una reabsorción inflamatoria hasta una lenta reabsorción sustitutiva. Cuando se observe reabsorción inflamatoria consecy

tiva a la obturación del conducto, podrá estar indicada la cirugía para determinar el proceso.

### REABSORCIÓN POR TUMORES Y QUISTES

Aunque los tumores benignos y los quistes intraóseos tienen tendencia por lo general, a desplazar las raíces no a reabsorverlas, a veces la presión que ejercen ocasiona la reabsorción radicular. Se ha comprobado que el Odontoma, el Hemangioma, la Displasia Fibrosa, el Ameloblastoma y las diversas enfermedades quísticas pueden causar reabsorción radicular. Los dientes impactados pueden también ejercer presión física sobre las raíces vecinas suficiente para causar reabsorción.

En forma parecida las Neoplasias Malignas de las mandíbulas pueden provocar la reabsorción radicular y este dato ha demostrado ser de gran importancia diagnóstica - cuando el clínico se encuentra con lesiones osteolíticas localizadas centralmente e inexplicables.

## REABSORCION IDEOPATICA

A veces, la reabsorción radicular no tiene explicación posible a pesar de todas las exploraciones. A falta de un nombre mejor, se le conoce con el nombre de Ideopáticas.

Se ha pensado en varias enfermedades generales, sobre todo en los casos en los que se afectan múltiples raíces de diversos cuadrantes. Sin embargo, no se ha podido encontrar una evidencia demostrativa. Por lo menos en la actualidad no se ha podido identificar ninguna enfermedad sistémica como responsable.

## CAPITULO III

### TRATAMIENTO PERIODONTAL ENDODONTICO

La permanencia en su alveolo de un diente sin pulpa, depende del estado de salud de su periodonto y demás tejidos de sostén y de la eficaz restauración coronaria cuando corresponda.

La enfermedad periodontal comienza siempre en el borde del periodonto y progresa en sentido apical. Generalmente se dá por supuesto que la enfermedad pulpar mostrará signos de reabsorción ósea que se inicia en la región perispical, pero ésto no siempre es verdad, incluso la enfermedad pulpar crónica puede no presentar ningún cambio en la región periapical. A menudo la enfermedad pulpar causa destrucción ósea marginal e interradicular que radiográficamente tiene idéntico aspecto a la periodontitis. En general la inflamación gingival es una expresión de la enfermedad periodontal, pero la enfermedad pulpar a menudo causa inflamación de la encía que no se puede diferenciar de la periodontitis.

La enfermedad periodontal y la pulpar afectan al pe--



riodonto, y muchos dientes están afectados por ambas en-fermedades. La terapéutica de la enfermedad periodontal es enteramente diferente a la terapéutica de la pulpar y es esencial hacer el diagnóstico antes de iniciar el tratamiento. La capacidad curativa del periodonto también es completamente diferente en la enfermedad periodontal y en la pulpar. La destrucción ósea en la enfermedad periodontal es irreversible excepto en un defecto intrabuco e inmediatamente después de un absceso periodontal agudo. La destrucción ósea por enfermedad pulpar es reversible, y el periodonto generalmente se regenera por completo después del tratamiento endodóntico.

El exudado de una lesión pulpar puede drenar a través de una bolsa periodontal ya existente como vía de menor resistencia o puede crear un trayecto fistuloso y drenar por un surco gingival por lo demás normal.

No obstante, la lesión pulpar no causa una bolsa periodontal sino una fistula.

Una bolsa periodontal puede causar una infección pulpar a través de un conducto radicular lateral o accesorio, pero esto ocurre raramente.

Stallard puso de relieve que puede producirse una lesión pulpar directa durante el tratamiento periodontal.

al seccionar los vasos sanguíneos que van a los conduc --  
tos accesorios.

Cuando el conducto se comunica con el periodonto en --  
el extremo de un foramen o delta, la reacción hística ---  
se manifiesta en el desarrollo de un granuloma apical ---  
en sus distintos estados patológicos.

En la enfermedad periodontal la lesión se inicia gang-  
ralmente en los tejidos gingivales a nivel del cuello --  
dental. En un estado avanzado del trastorno, la bolea -  
y la pérdida ósea pueden permitir la penetración toxi- -  
infeciosas a nivel del ápice radicular, con claudicación  
pulpar de origen periodóntico.

En un momento determinado, las complicaciones de la -  
enfermedad pulpar y las de la enfermedad periodontal se  
confunden en una sintomatología que no siempre permite -  
establecer con facilidad su etiología primitiva.

Esta primera relación de la Endodoncia con la Paro -  
doncia, referida a la similitud de la sintomatología -  
clínica, y aún de la visión radiográfica, en determina -  
dos estados de la enfermedad, crea una situación de de -  
pendencia mutua con respecto a la posible curación del -  
trastorno. Así por ejemplo, cuando la bolea periodontal  
esta comunicada con el conducto radicular, el tratamien -

to endodóntico resulta inoperante si no se logra la eli-minación de la bolsa periodontal.

Por otra parte, si no se realiza el tratamiento endodóntico la infección persiste en la bolsa.

La íntima relación de vecindad de estos tejidos con funciones específicas que tratan de preservar y curar -- la Endodoncia y la Parodoncia, hace indispensable el estudio clínico radiográfico de conjunto para establecer -- una terapéutica adecuada.

#### DIAGNOSTICO

Cuando la sintomatología revela la existencia de in-flamación pulpar sin caries, se deberá estudiar con re-lación de la Parodoncia, la pérdida ósea que deja el -- cemento radicular en contacto con el medio bucal y la -- posible intervención quirúrgica realizada por el perio -- doncieta.

El raspaje de la raíces suele eliminar paulatinamen -- te el cemento que las cubre, dejando al descubierto los -- conductillos dentinarios, a través de los cuales se --- transmite la acción irritante de agentes agresores exter-nos, sobre los odontoblastos de la pulpa.

Si la pulpa está muerta, y por lo tanto no responde a las pruebas de vitalidad, debe estudiarse la etiología de su mortificación. Las causas más frecuentes de mortificación pulpar son las caries, los traumatismos y la enfermedad periodontal avanzada.

En la enfermedad periodontal, la muerte pulpar se produce, como consecuencia final de la acción de distintos estímulos sobre la pared de la raíz al descubierto. También por penetración bacteriana a través del periodonto, que llegue a la pulpa por su parte apical. En este último caso de pronóstico desfavorable con respecto al futuro de la pieza dental, el diagnóstico correcto se basa en el estudio clínico radiográfico de la comunicación; no siempre fácil de encontrar, entre la bolsa periodontal y la zona periapical.

Así como en el período de cronicidad de ambas lesiones, al estudio minucioso de los trastornos y su sintomatología permite generalmente identificar su etiología; por el contrario, en procesos agudos (absceso alveolar), si surge alguna duda sobre el origen de la enfermedad, resulta beneficioso establecer una medicación sintomática, y luego de la remisión del dolor y de la inflamación confirmar el diagnóstico.

Con respecto a la presencia de fistulas (vías de drenaje de abscesos crónicos), el estudio clínico radiográfico de su ubicación y recorrido, así como de las causas que lo dieron origen, facilite el diagnóstico diferencial.

### TRATAMIENTO

La necesidad de realizar un tratamiento conjunto de la enfermedad pulpar y periodontal, cuando el no realizarse en alguno de ellos, paligra el éxito obtenido, al tratar la otra.

Por lo tanto está comprobado en la clínica, que la Pulpotomía profiláctica está perfectamente indicada en la enfermedad periodontal avanzada. La anulación de la vitalidad pulpar, cuando una buena parte de la superficie radicular está expuesta por pérdida ósea, permite un mejor capillado por ausencia de hiperplasia dentinaria, favorece la intervención profesional durante el raspaje y especialmente evita la mortificación espontánea de la pulpa con todas sus consecuencias.

Debe evitarse también el raspaje excesivo, que deja dentina al descubierto ya que permite la penetración

bacteriana en los conductillos dentinarios sin vitalidad, con persistencia de infección en la bolsa periodontal.

La intervención endodóntica resulta prioritariamente e indispensable en todos aquellos casos en que la lesión periodontal primaria tenga etiología pulpar.

Con especial referencia a las piezas con movilidad - por enfermedad periodontal, la posibilidad de su fijación es por medio de implantes endodónticos intraóseos.

## PROBLEMAS QUE PUEDEN PRESENTARSE ENTRE AMBAS ESPECIALIDADES

### PERIODONCIA PREENDODONTICA

Al iniciarse un tratamiento de conductos puede existir previamente en el diente por tratarse lesiones periodontales diversas como gingivitis, sarro, hiperplasia gingival, polipos pulpo gingivales, bolsas periodontales, etc., cuya presencia puede interferir cualquiera de las etapas de la terapia endodóntica siguiente:

- 1.- Correcto aislamiento con grapa y dique.
- 2.- Ausencia de hemorragia gingival.

3.- Campo quirúrgico de baja infección y fácil desinfección.

4.- Mejor postoperatorio y más rápida reparación.

Conviene recordar que en caso necesario habrá que --- proceder a:

a) Detartraje, con eliminación de todo el sarro subgingival.

b) En casos de indicación precisa, logrado o gingivectomía.

c) Creación de un cuello dentinario artificial, cuando se estime conveniente, con gingivectomía y osteoplastia.

Una vez resuelto el problema periodóntico se procede al tratamiento de conductos.

#### ENDODONCIA Y PERIODONCIA CONCOMITANTES

Puede ocurrir que en una infección apical coexista la lesión endodóntica y la periodóntica (fistula periodontal apicogingival, pérdida ósea e incluso dehiscencia).

Cuando esto sucede en un diente multirradicular es preferible la amputación radicular y la hemisección, p

ro si el diente es monorradicular y si, como sucede muchas veces, la bolsa periodontal y la pérdida ósea llega a ser casi total alcanzando el ápice, se puede intentar con posibilidades de éxito una terapéutica concomitante endodóntica periodóncica que se pudiera resumir de la siguiente manera:

1.- Conductoterapia y obturación del diente con pulpa necrótica.

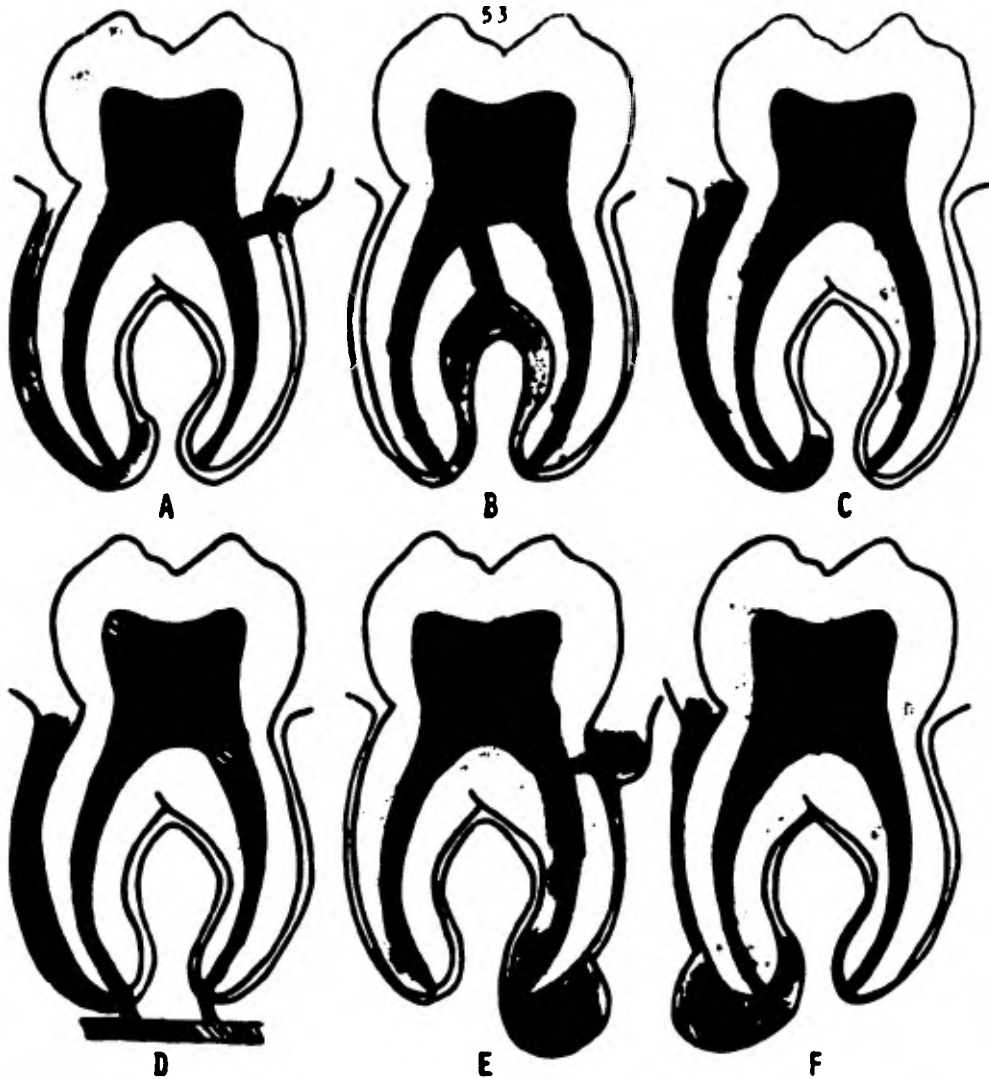
2.- Levantamiento de un colgajo mucoperiosteico.

3.- Eliminación del tejido patológico y legrado óseo y cementario.

4.- Optativamente gingivectomía marginal.

5.- Sutura del colgajo y protección de la herida.





A, lesiones endodóncicas. El recorrido de la fistulización se ve a través del ligamento periodontal desde el ápice o su conducto lateral. B, fistulización a través del ápice o un conducto lateral, que causa involucreción de la bifurcación. C, lesión endodóncica primaria con involucreción periodontal secundaria con el paso del tiempo, sin embargo, comienza una periodontitis con formación de placas y cálculos en la región cervical. D, lesiones periodontales. Esta es la progresión desde la periodontitis a la involucreción apical. E, lesión periodontal primaria con involucreción endodóncica secundaria. F, lesiones verdaderamente combinadas.

## CAPITULO IV

### CIRUGIA ENDODONTICA

Cuando la Odontología operatoria conservadora, la -- conductoterapia y la terapéutica médica no basten para -- curar una lesión parodontal en conexión con un diente -- que tenga la pulpa involucrada de manera irreverable -- o necrótica, hay que recurrir a la terapéutica quirúrgi- ca.

Hace algunas décadas, esta cirugía Metaendodóncica - (término sugerido por Kuttler, México 1980), se refería casi exclusivamente a la apicectomía y algunas de sus - variantes, como la obturación con amalgama retrógrada. Hoy día se ha ampliado el concepto quirúrgico en Endo - dencia debido a la infinidad de situaciones que pueden - aconsejar el empleo de diversas técnicas de Cirugía.

Estas situaciones pueden reunirse en 3 grandes gru - pos:

- 1.- Resolución con carácter de urgencia de focos agu - dos o reagudizados de infección, como el absceso alveo - lar agudo, los abscesos submucoas y subperiósticos, el-

granulomas y el quiste radiculodentarios infectados, ---  
 etc., provocando el drenaje de éstos con el objeto de a-  
 liviar al paciente del sufrimiento porque el estado pa-  
 tológico así lo requiera y para favorecer la ulterior --  
 evolución.

2.- Eliminación de lesiones periapicales, como algu-  
 nos granulomas y quistes radiculodentarios o de otros -  
 tipos de quistes o tumores que por su vecindad apical -  
 pueden comprometer (o ya han eliminado) la vitalidad --  
 pulpar.

3.- Diversas técnicas periodontales, planeadas para -  
 resolver conjuntamente con la Endodoncia, lesiones que -  
 abarcan no sólo la pulpa sino los tejidos de soporte pa-  
 redontales. Este grupo constituye la subespecialidad de  
 nominada Endodoncia-Periodoncia en la cual se trató en-  
 el tema anterior.

## CLASIFICACION DE LA CIRUGIA EN ENDODONCIA

### A. Facilitando la evolución.

Drenaje transdentario.

Drenaje submucoso por dilatación del absceso.

Drenaje cutáneo.

**Drenaje transóseo.**

**B. Removiendo la lesión periapical.**

**Fístula artificial.**

**Cistotomía o fenestración (también del grupo A).**

**Legrado Periapical.**

**Apicectomía.**

**Apicectomía con obturación de amalgamo retrógrada**

**Amputación radicular (por causa endodóntica).**

**Hemisección (por causa endodóntica).**

**Cirugía de grandes quistes y tumores.**

**C. Endodoncia-Periodoncia.**

**Periodoncia preendodóntica.**

**Endodoncia y periodoncia concomitantes.**

**Transfijación por implantes endodónticos.**

**Reimplantación intencional.**

**Retención Radicular.**

En cualquier tipo de cirugía en Endodoncia conviene recordar que es requisito indispensable la necesidad de realizar una correcta conductoterapia y una obturación total homogénea de los conductos tratados.

**PREOPERATORIO.**- La preparación del campo quirúrgico y del instrumental necesario para la cirugía metseudo--  
dóntica por lo común es ordenado el día anterior y guar

dado en bolsa de paño estéril después de esterilizarlo - en el auge clave, hasta el momento de ser usado.

En el instrumental no deberán faltar bisturíes, pe - riostomos, martillo y cinceles, pinzas de forcipresión, - dientes de ratón y sutura, limas de hueso, cucharillas, - tijeras, pinse gubia, abre bocas y seda para suturas del 0 y 00. Las fresas quirúrgicas, de fisura, redondas, co no invertido, etc., se sumergirán en una solución anti- séptica. Se dispondrá de compresas de gasa estériles, - celulosa oxigenada y esponja de fibrine.

El paciente, cuya historia clínica estará lista co - mo todos los exámenes habituales de laboratorio, deberá ser preparado y premedicado convenientemente antes de - la intervención y se dispondrá además del equipo neces - rio en caso de accidente o complicación quirúrgica.

**SEDACION.**- Una medicación hipnótica o ataráxica lo - gra que el paciente repose normalmente la noche ente -- rior a la intervención y que acude a la cita quirúrgica tranquilo y descañado, colaborando ampliamente con el profesional.

**PROTECCION ANTIINFECCIOSA.**- Si en el transcurso a in - tervenir hay infección, puede infectarse o se van a ed - ministrar medicamentos fibrinolíticos, será conveniente

dar al paciente antibióticos desde 6 a 12 horas antes de la intervención.

Los antibióticos más utilizados son las penicilinas sintéticas, la ampicilina, la eritromicina, y ocasionalmente la lincomicina.

**PROTECCION DE LA POSIBLE HEMORRAGIA.-** Si la historia clínica y los exámenes de laboratorio hacen sospechar una hemorragia, se administrará, varias horas antes de la intervención, vitamina K y complejo C (ácido ascórbico y bioflavonoides, sekarutina, etc.).

**PROTECCION EN ACCIDENTES.-** Se tendrán preparadas ampollas de analépticos, antihistamínicos, y simpaticomiméticos, con hipodérmicas listas para su uso en caso de producirse cualquier accidente o complicación. El equipo de oxígeno estará también en condiciones de ser aplicado urgentemente.

**PROTECCION ANTIINFLAMATORIA POSTOPERATORIA.-** Para conseguir que los dolores, el edema y otras reacciones inflamatorias que siguen a una intervención quirúrgica sean mínimas, puede utilizarse la terapéutica antiinflamatoria. La aplicación de bolsas de hielo también es muy útil como complemento de esta medicación.

**MEDICACION ANALGESICA.-** Se utilice generalmente en -

el postoperatorio por las vías oral y parenteral. Los a -  
nalgésicos derivados del ácido acetilsalicílico, la piro -  
solona, la anilina y el propoxifeno son los más usados.

**ALIMENTACION.**- Al no poder masticar e ingerir normal -  
mente el enfermo, deberá tomar una dieta líquida o semilí -  
quida al primer día, que será complementada por compues -  
tos polivitamínicos.

**ANESTESIA.**- Las soluciones anestésicas recomendables en  
cirugía son la xilocaína y la mepivacaína o carbocaína, -  
por su profundidad, duración y falta de toxicidad. Las --  
técnicas dependerán del tipo de intervención que se vaya -  
a realizar.

El producto de toda cirugía debe someterse a un examen  
histopatológico, pues se han dado casos de neoplasias ma -  
lignas primarias degenerativas o metastásicas.

#### CIRUGIA QUE FAVORECE LA EVOLUCION

**DRENAJE TRANSIDENTARIO.**- Está indicado en pulpitis gan -  
grena, periodontitis apical aguda, absceso apical o ---  
quistes reagudizado. Se hará atravesando la parte más cer -  
cana a la pulpa, como es el fondo de la cavidad cariosa, -  
hasta lograr una comunicación que permita el paso de exu -

dados y gases de putrefacción.

**DILATACION DE UN ABSCESO SUBMUCOSO O SUBPERIÓSTICO.** -

Cuando la colección purulenta se torna fluctuante, bien sea para vestibular o palatino bastará con un rápido corte de bisturí para establecer el drenaje que elimine el pus, facilitando así la evolución. La anestesia local no está indicada y en caso de necesidad se puede recurrir a la anestesia por refrigeración o a la analgesia rápida.

**DILATACION DE UN ABSCESO POR VIA CUTANEA.** - En algunas

ocasiones puede formarse un absceso cutáneo de origen apical (incisivos y molares inferiores generalmente como dientes responsables). La actividad del profesional será evitar todo trance, tanto la fistulación espontánea como la dilatación del absceso, para que no queden cicatrices estéticas, e intentará a toda costa, mediante el drenaje transdentario o submucoso y con la administración de antibióticos, detener el proceso. Solamente cuando la gravedad del caso y lo inevitable de la fistulación espontánea lo señale, se decidirá la dilatación de un absceso cutáneo.

Para mantener abierta la fístula creada por la dilatación, tanto submucosa como cutánea, se podrá recurrir a insertar dentro de ella un trozo de dique de goma o de g-



lambre de acero inoxidable en forma de T o I, pero, cuando sea muy profunda o exista mucha supuración será mejor colocar una mecha de gasa yodoformada.

**DILATACION TRANSOSA.** - Es poco frecuente y está indicada en los casos en que siendo urgente establecer un drenaje, no se ha conseguido por la vía transdentaria.

#### CIRUGIA CON ELIMINACION DE LA LESION

**FISTULA ARTIFICIAL.** - Consiste en crear una perforación ósea u osteotomía que llegue a la región apical, le cual se logra minuciosamente; luego se sobreobtura el diente con pasta yodofórmica de Walkhoff hasta que llenando el espacio periapical fluya por la ración creada fistula, y se sutura después.

La justificación de este método estriba en que, una vez obturado el diente y removida la lesión periapical -- mediante el legrado, el proceso cicatrizará bajo la acción farmacológica de la pasta yodofórmica reabsorbible -- sobreobturado.

Las indicaciones señaladas por Castagnola y Righi son: Casos rebeldes con supuración incoercible o residiva, abscesos apicales y granulomas o cuando, por reabsorcio -

nes alveolares o proximidad del seno, está contraindicada la apicectomía.

Righi, prefiere una técnica rápida en una sola sesión y con los siguientes pasos:

1.- Preparación biomasañica del conducto y preparación de la pasta yodofórmica.

2.- Incisión curva en el mucopriestio, levantamiento del colgajo y osteotomía hasta el foco apical.

3.- Logrado de las formaciones patológicas periapicales.

4.- Lavado del conducto y obturación de éste procurando que, al sobreobturar ampliamente el foramen apical, se llenen todos los espacios hasta salir por la apertura quirúrgica, empleando léntulas o espirales.

5.- Sutura con dos puntos para mantener en buena posición el colgajo.

**CISTOTOMIA O FENESTRACION.**- Consiste en la abertura quirúrgica de un quiste (radiculodentario generalmente en Endodencia), dejando una comunicación o canalización continua con la cavidad bucal.

La disminución de la presión intraquística durante algún tiempo, unida al tratamiento endodóncico del diente (a) comprometido y a los eventuales lavados intraquísti-

con que pueden hacerse a través de la comunicación qui- --  
rúrgica, logran que paulatinamente vaya disminuyendo el ---  
tamaño del quista y acaba finalmente por resupializarse -  
y desaparecer o, en el peor de los casos, al ser más p<sub>g</sub> -  
queño será de más fácil y menos cruenta enucleación.

La comunicación bucoquística deberá ser mantenida --- -  
constantemente mediante un dispositivo, para evitar que -  
se cierre.

La resupialización quirúrgica o técnica de Partch, - -  
conocida desde 1892, al incorporar la cavidad quística a -  
la cavidad bucal, sería en realidad, la forma más drásti-  
ca de la cistostomía. Para Samuels esta técnica podría --  
estar indicada en grandes quistes involucrando fosa m<sub>g</sub> -  
axiales o seno maxilar y evitaría la injuria a los dientes-  
vitales vecinos.

**LEGADO PERIAPICAL.**- Denominado también por el galicig  
no curetaje se le eliminación de una lesión periapical --  
(por lo general granuloma o quista radiculodentario) e --  
de una sustancia extraña llevada yatrogénicamente a esta-  
región, completada por el raspado o lagrado de las par<sub>g</sub> -  
tes óseas y de cemento del diente responsable. Lógicamen-  
te antes del lagrado periapical, durante él o después de-  
él, se practicará el tratamiento endodóncico con la eq --

irrespondiente obturación de conductos del o de los dientes comprometidos.

Cuando el logrado periapical se complementa con la resección de 2 a 3mm. del ápice, la intervención se denomina epicectomía.

Se diferencia de la fistula artificial en que al logrado, teniendo como requisito básico una obturación de conductos correcta y permanente, necesita tan sólo un buen coágulo de sangre que sustituya los restos periapicales removidos, para iniciar primero y completar después la reparación osteocementaria sin medicación.

Las indicaciones del logrado periapical son las siguientes:

A) Cuando después de un lapso de 6 a 12 meses no se ha iniciado la reparación periapical, en los dientes que han sido tratados con Endodencia correcta y poseían lesiones periapicales (granulomas o quistes).

B) Cuando, después de la conductoterapia, persiste un trayecto fistuloso o se reactiva un foco periapical.

C) En lesiones periapicales, cuando se estima que son de difícil reversibilidad y se planea el logrado periapical desde el primer momento, como sucede en grandes quistes o cuando es solicitado por el propio paciente o por

el colega que recomienda el caso.

D) Por causas yatrogénicas; sobrobturación que produce molestias o es mal telarada, paso de material de cura al espacio periapical (conos de papel, torundas, etc.), y otras situaciones semejantes.

La técnica quirúrgica es la siguiente:

1.- Anestesia local infiltrativa o por conducción.

2.- Incisión curva semilunar en forma de U abierta, pero sin que la concavidad llegue a menos de 4mm. del borde gingival. También puede hacerse la incisión doble vertical de Newman, especialmente cuando el logrado abra varios dientes o en quistes muy grandes. Este tipo de incisión vertical, según Best y Grothaus reduce el trauma, es menos dolorosa y facilita una cicatrización más rápida; es conveniente suturar primeramente las incisiones verticales y después las papilares anudando por labial.

3.- Levantamiento del mucoperiostio con periostótomo.

4.- Osteotomía practicada tanto con fresa o con cincel y martillo, hasta descubrir ampliamente la zona patológica. Frecuentemente, al levantar el colgajo mucoperiostico se observa que ya existe una ventana o comunicación ósea, provocada durante agudizaciones anteriores.

5.- Eliminación completa del tejido patológico peria--  
pical y raspado minucioso del cemento apical del diente --  
por medio de cucharillas. Algunas veces la parte palati--  
na o lingual se difícil lograrla y hay que recurrir al --  
empleo de cucharillas especiales.

6.- Facilitar la formación de un buen coágulo de san-  
gre, que rellene la cavidad residual. Sutura con seda - -  
del 0, 00 ó 000; quitar los puntos de 4 a 6 días después-  
de la intervención.

Una modalidad peculiar de logro es la osteotomía - -  
con obturación a ciclo abierto preconizada por Lundquist-  
(Lund, Suacia, 1962); según el citado autor sueco, la --  
técnica es la siguiente:

1.- Anestesia local apical.

2.- Apertura y acceso pulpar con alta velocidad.

3.- Incisión y levantamiento del colgajo mucoperiosti-  
co. Se recomienda la incisión en arco o curva y, en ca-  
sas especiales como en la región palatina de los molares,  
la incisión será en forma de J, con curva de atrás hacia  
adelante para que el nervio y la arteria palatina se en-  
cuentren dentro del colgajo.

4.- Osteotomía con fresa, lavado con suero y enplasan-  
de aspiración. Si en el caso de dientes posteriores supe-

riores se descubre el seno maxilar, el empleo del drenaje-aspiración será suficiente pues la mucosa del seno se deja levantar sin dificultad alguna.

5.- Los ápices radiculares se ponen al descubierto. En los premolares inferiores habrá que poner atención especial al nervio mentoniano a su paso por el foramen, y es necesario en ocasiones practicar la apicectomía en los dientes inferiores posteriores para evitar daños en los tejidos vecinos. En los demás se respetará el ápice radicular.

6.- La hemorragia periapical se controla con una pequeña torunda empapada en solución de adrenalina al 1%. -

7.- Se preparan los conductos con limas Kerr y Hedeg-röm hasta lograr la ampliación deseada, empleando simultáneamente EDTA (agente quelante que disuelve la superficie de la dentina) y solución de cloromicetina al 5%, lavando con suero fisiológico, desecando los conductos con alcohol y, finalmente, empapándolo con cloroformo.

8.- Se introduce por medio de un léntulo la cloropercha de Nygaard-Ostby en los conductos, obturando después con conos de gutapercha. Al condensar, se eliminará por el ápice el exceso, el cual será retirado, y puede fundirse el extremo apical con un atacador esférico caliente.

9.- Se lave con suero fisiológico y se sutura el colgajo mucoperiosteico, concluyendo la obturación del diente con el material seleccionado.

10.- Se recetan analgésicos.

**APICECTOMIA.**- Es la remoción del tejido patológico pariapical con resección del ápice radicular (2-3mm.), de un diente cuyo conducto (a) se ha obturado o se piensa obtener a continuación.

Como se observará y ya se ha indicado en lo escrito anteriormente, la única diferencia con el legrado apical consiste en la eliminación del ápice radicular.

Las indicaciones de la apicectomía son las siguientes:

a) Cuando la conductoterapia y el legrado apical no han podido lograr la reparación de la lesión pariapical.

b) Cuando la presencia del ápice radicular obstaculiza la total eliminación de la lesión periapical.

c) Cuando existe una fractura del tercio apical radicular.

d) Cuando se ha producido una falsa vía o perforación en el tercio apical.

e) Cuando está indicado la obturación con amalgama retrógrada por diversas causas: Inaccesibilidad del conducto, instrumento roto enclavado en el ápice, etc..



f) En algunos casos de reabsorción apical cementeden --  
tinaria.

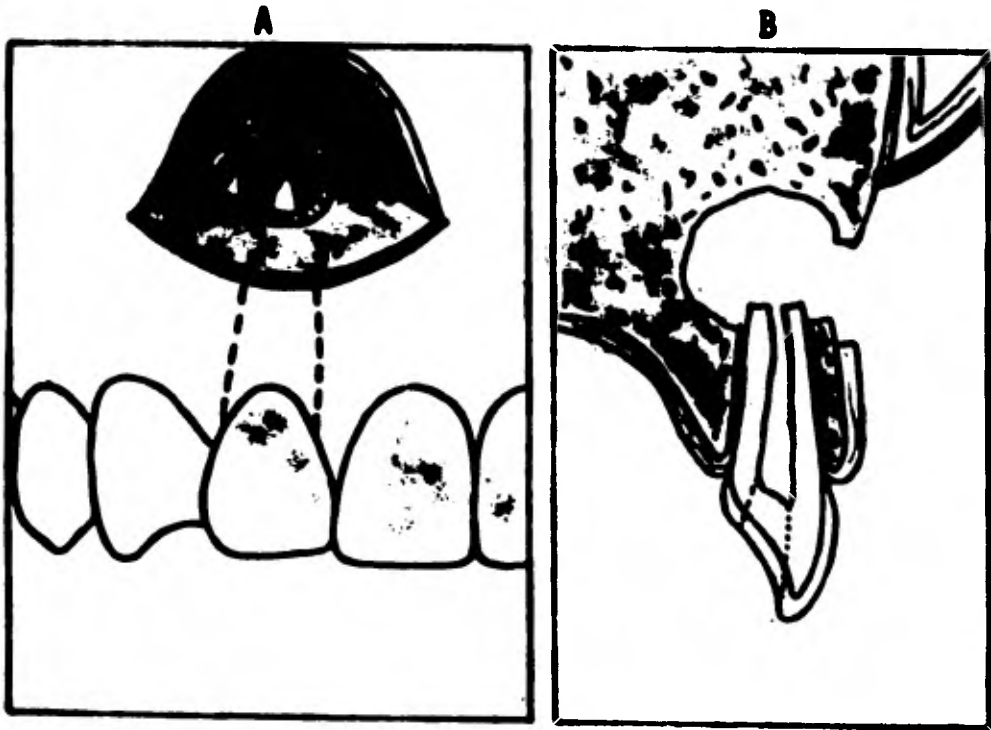
La contraindicación más importante es cuando existe --  
movilidad del diente o un proceso periodontal avanzado, --  
con reabsorción alveolar.

El diente deberá obturarse previamente a la interven-  
ción, inmediatamente antes o durante los días que la pre-  
cedan.

Los tiempos operatorios son casi idénticos a los des-  
critos en el legrado periapical, pero con las 2 siguien-  
tes pautas:

1.- La osteotomía se hará ligeramente mayor hacia gin-  
gival para permitir mejor visualización y corte del ter-  
cio apical.

2.- Después de la osteotomía (No. 4 de la técnica de-  
legrado apical), y una vez puesto al descubierto el ápi-  
ce radicular, se seccionará éste a 2-3mm. del extremo a-  
pical con una fresa de figura y se removerá luxándolo --  
lentamente con un elevador apical. A continuación se pro-  
cederá a la eliminación de los tejidos patológicos peris-  
picales y al raspado o legrado de las paredes óseas, li-  
mando cuidadosamente las superficie radicular y eventual-  
mente alisando la gupspercha seccionada con un atacador-



**Técnica quirúrgica de la apicectomía. A, incisión semilunar; el separador del periosílo sostiene alejado el colgajo y descubre el ápice. B, aspecto del campo operatorio en un corte vertical y perpendicular, con los tres correctos escalones: radicular, óseo y mucoso.**

caliente.

En los casos de erosi3n apical, la secci3n apical p3--  
dr3 ser m3s amplia.

La apicectom3a se realiza por lo com3n en los 12 dien-  
tes anteriores, debido a lo sencillo y f3cil que resulta -  
practicarla en este grupo de dientes, pero puede hacerse -  
en cualquier otro diente; en los dientes posteriores su -  
periores se evitar3 lesionar el seno maxilar, y en los ---  
posteriores inferiores, habr3 que tener cuidado con el --  
nervio mentoniano y el conducto dentario inferior. En ag-  
lares, muchas veces hay que elegir entre hacer la apic3c-  
tom3a o la amputaci3n radicular.

Para Held (Ginebra, 1962), los fracasos son debidos --  
principalmente a obturaciones incorrectas, incisiones ---  
inadecuadas, dientes vecinos infectados y logro insufi-  
ciente.

**OBTURACION RETROGRADA O RETROOBTURACION.**- Consiste en-  
una variante de la apicectom3a, en la cual la secci3n g-  
pical residual es obturada con amalgamo de plata, con --  
el objeto de obtener un mejor sellado del conducto y así  
llegar a conseguir una r3pida cicatrizaci3n y una total-  
reparaci3n.

Siendo la amalgamo de plata un material 3ptimo que evi-

ta cualquier filtración, se justificaría esta interven --  
 ción, con la finalidad de garantizar el cierre del con --  
 ducto seccionado, dentro del cual tanto la gutapercha --  
 como el cemento de conductos empleado podrían en ocasio --  
 nes no obturar herméticamente el conducto.

Las principales indicaciones son:

1.- Dientes con épicas inaccesibles por vía pulpar, --  
 bien debido a procesos de dentinificación o calcifica --  
 ción o por la presencia de instrumentos rotos y enclava --  
 dos en la luz del conducto u obturaciones incorrectas --  
 difíciles de desobturar, a los que hay que hacer una api --  
 cectomía.

2.- Dientes con reabsorción cementaria, falsa vía o --  
 fractura apical, en los que la simple apicectomía no ga --  
 rantice una buena evolución.

3.- Dientes en los cuales ha fracasado el tratamiento --  
 quirúrgico anterior, logrado o apicectomía, y persiste --  
 un trayecto fistuloso o la lesión periapical activa.

4.- En dientes reimplantados accidental o intencional --  
 mente.

5.- En dientes que, teniendo lesiones periapicales, --  
 no puedan ser tratados sus conductos porque soporten ig --  
 crustaciones o coronas de retención radicular o sea base



A. Lesión periapical en la raíz palatina. B. Preparación de ranura. C. Obturación de --  
amalgamo.

de puentes fijos que no se puede o no se desea desmontar.

6.- En cualquier caso, en el que se pueda estimar que la obturación de amalgama retrógrada resolverá de un ma --  
 jor modo el trastorno y provocará una correcta repara\_ -  
 ción

La ventaja de este método atribuye en que, si bien es -  
 conveniente practicarlo en conductos bien obturados, - -  
 es tal la calidad calladora de la amalgama que puede ha -  
 cerse sin previo tratamiento de los conductos, como su -  
 cede cuando el conducto es inaccesible, soporta una coro -  
 na a p<sup>er</sup>mo o se hace una reimplantación intencional san -  
 cilla.

La técnica quirúrgica hasta el momento de la apicec -  
 tomía se similar a la descrita en el lagrado periapical,  
 a la que seguirán los siguientes pasos:

1.- La sección apical se hará oblicuamente, de tal -  
 manera que la superficie radicular queda con forma alig -  
 tica. Luego se hará el lagrado periapical.

2.- Se secará el campo y, en caso de hemorragia, se -  
 aplicará en el fondo de la cavidad una torunda humadeci -  
 da en solución al milésimo de adrenalina.

3.- Con una freeze No. 331/2 ó 34 de cono invertido, -  
 se preparará una cavidad retentiva en el centro del cog

ducto. Se lavará con suera isotónico salino para eliminar los restos de viruta de Gutapercha y dentina.

4.- Se colocará en el fondo de la cavidad quirúrgica un trozo de gasa, destinado a retener los posibles fragmentos de amalgama que puedan deslizarse o caer en el momento de la obturación.

5.- Se procederá a obturar la cavidad preparada en el conducto con amalgame de plata sin zinc, dajéndola plana o bien en forma de concavidad o cúpula.

6.- Se retirara la gasa con los fragmentos de amalgama que haya retenido. Se provocará ligera hemorragia para lograr buen coágulo y se suturará por los procedimientos habituales.

En general se recomienda que la amalgama de plata empleada en esta técnica no contenga zinc.

La amalgama sin zinc ha sido también empleada en el tratamiento y obturación de perforaciones accidentales vestibulares, previo colgajo y osteotomía.

Otros materiales han sido experimentados y empleados para la retroobturación; entre ellos se pueden citar:-- oro cohesivo, cavit, óxido de zinc-eugenol y cemento EBA (ácido etoxibenzoico).

El oro cohesivo es un material muy superior a lo a--

malgama porque no tiene cambios dimensionales, se puede esterilizar, no se desintegra y es de fácil manipulación, inserción, condensación y colado, mientras que la amalgama puede eliminar mercurio, sufrir corrosión, puede diseminarse partículas, es de dudosa esterilización y necesita cierto tiempo para endurecer, durante el cual puede tener cambios dimensionales.

El cemento EBA tiene la siguiente fórmula:

Polve	líquido
Oxido de zinc 60%	ácido ortoftoalibenzóico 62.5%
Dióxido de silicio 34%	Eugenol 37.5%
Resina natural 6%	

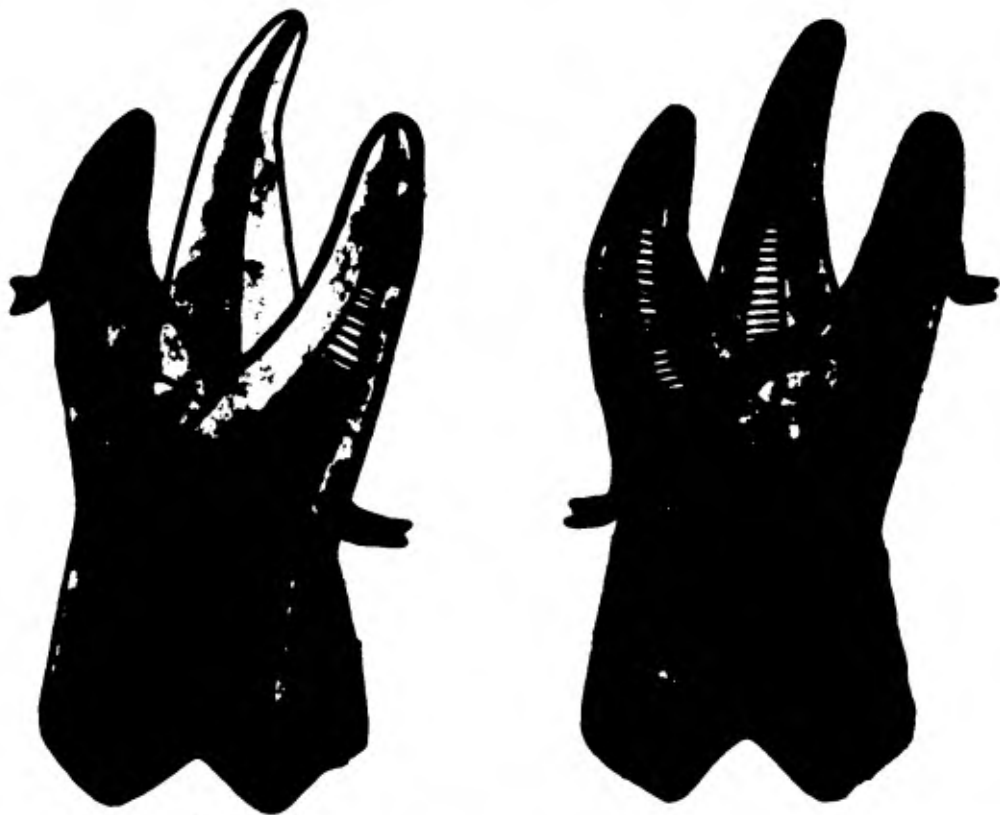
**AMPUTACION RADICULAR.** Denominada también radicectomía o radiclectomía, es la amputación total de una raíz en un diente multirradicular.

La amputación radicular significa en muchos casos el último recurso por emplear para la conservación de un diente con varias raíces; es, pues, una terapéutica valiosa que permite evitar la pérdida de dientes estrictamente necesarios en la rehabilitación oral, que de otra manera habría que extraerlos.

Las indicaciones principales son:

1.- Raíces afectadas de lesiones periapicales, cuyo-





Amputación de las raíces mesiovestibular y distovestibular de un molar superior.

conductos son inaccesibles.

2.- Raíces con perforaciones que han motivado lesiones periodóncicas irreversibles.

3.- Cuando la raíz tiene caries muy destructiva en el tercio gingival o reabsorciones cementarias que no admiten tratamiento.

4.- Cuando en una raíz ha fracasado la conductotomía y no es posible reiniciarla.

5.- Fracturas radiculares.

La técnica que se debe emplear es relativamente sencilla y se expone a continuación:

1.- Se tratarán y obturarán los conductos de las raíces que se van a conservar, obturando con amalgamo la cámara pulpar, especialmente a la entrada de los conductos de la raíz por amputar.

2.- Se hará un colgajo quirúrgico, la correspondiente osteotomía y con una fresa de finura se seccionará la raíz a la altura de su unión con la cámara pulpar.

3.- Se extraerá con un elevador la raíz amputada, se logrará la cavidad y se procederá a la sutura habitual.

La amputación radicular es corriente en cualquiera de las tres raíces de los molares superiores, quedando perfectamente estabilizado el molar intervenido con las dos



A



B

A. Amputación de la raíz disto-vestibular del molar superior y corrección quirúrgica del tejido, además de B. Alineación ortodóncica de los pilares que mejora el pronóstico. Desgraciadamente se conservó el tercer molar inferior. Esto comprometía la alineación axial del segundo molar y el futuro mantenimiento de la higiene bucal.

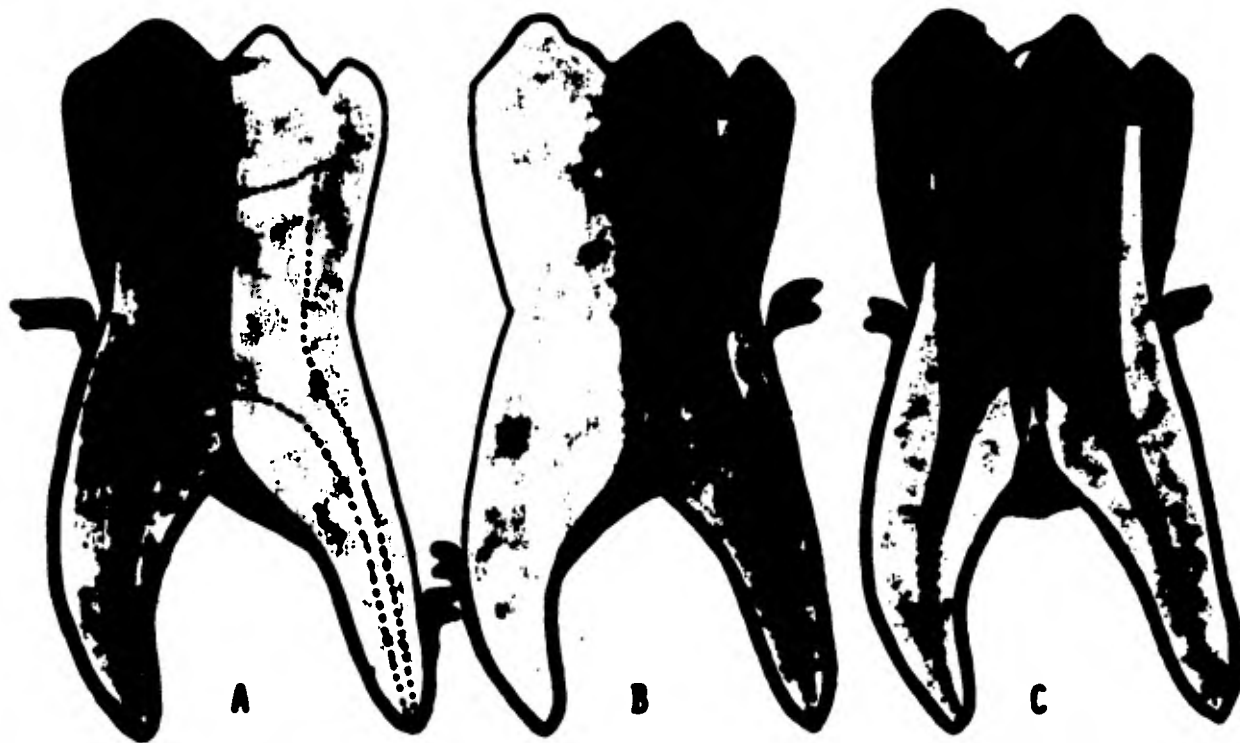raíces restantes. Por el contrario en los molares inferiores, se prefiere por lo general practicar la hemisección del diente debido a la falta de estabilización y posibilidad de fractura.

**HEMISECCION.**- Denominada también odontectomía, es una intervención similar a la anterior pero en la cual, además de la raíz, se hace su resección de su porción coronaria.

Las causas pueden ser también endodónticas o periodónticas y, aunque se practica por lo común por las segundas, las indicaciones de la hemisección son las mismas que las citadas en la amputación radicular, pero casi exclusivamente en los casos de molares inferiores.

La técnica difiere de la anterior en que, una vez tratados y obturados los conductos, se secciona el diente con discos y fresas para separar los dos fragmentos, para extraer luego la parte por eliminar, o sea, el fragmento coronoradicular; luego se regularizan los bordes y se asegura el colgajo.

El fragmento residual de un molar inferior al que se le ha hecho la hemisección sirve por lo general de magnífico retenedor de un puente fijo como si se tratara de un premolar.



Molar inferior hemiseccionado y bicuspitación. A. Amputación de la raíz distal. Observe el refuerzo con perno. B. Amputación de la raíz mesial. Observe el refuerzo con perno. C. Bicuspitación. Cada raíz remanente debería ser reforzada por medio de un perno.

**CIRUGIA DE GRANDES QUISTES Y TUMORES.**- En la cirugía maxilar de grandes proporciones no deberá hacerse la exodoncia sino como último recurso. Con esta terapéutica endodóncica netamente conservadora, se logrará mejor y más rápida reparación ósea, la cirugía será menos mutilante, la estética inmejorable y la rehabilitación oral que siga a la cirugía más fácil y sencilla.

Son varias las enfermedades e intervenciones quirúrgicas de los maxilares que obligan a una clasificación conjunta endodoncia-cirugía, entre ellas:

Quistes gigantes radiculodentarios.

Quistes dentígeros.

Odontoma compuesto.

Quistes fisurales.

Ameloblastoma quístico.

Cirugía del seno maxilar.

Granuloma reparativo central de células gigantes.

**TRANSFIJACION POR IMPLANTES ENDOBONCICOS.**- Se denomina implante endodóncico a la inserción y fijación por la vía pulporradicular, de un vástago metálico que atravesando el ápice o la raíz lateralmente penetra varios milímetros en el hueso perirradicular.

La trans fijación por medio de implantes endodóncicos -

tiene por objetivo aumentar la estabilidad del diente, - fijándolo en el alveolo profundamente y permitiendo ma- - yor resistencia en la función dental y, por lo tanto, - el diente así tratado podrá soportar mejor el dinamismo propio de su función y la prótesis de la que pueda ser- - vir como retenedor.

El implante endodóncico se diferencia notablemente del implante endoóseo en que el epitelio no podrá nunca to- - mar contacto con él y no se podrá epitelizar, pues el - implante no se comunicará en ningún momento con la cavi- - dad bucal.

La mayor parte de los implantes endodóncicos son --- transepicales, o sea, que penetran en el hueso esponjoso atravesando el ápice previamente ensanchado, pero tambi- - én pueden ser laterorradiculares.

El implante endodóncico se justifica por dos razones, una biológica y otra mecánica:

1.- Biológicamente, el tejido óseo tolera la presencia - permanente del vástago metálico siempre que sea eléct- - ricamente inerte, adaptándose a él sin que provoque fe- - nómenos de rechazo.

2.- Mecánicamente el vástago metálico disminuye la - movilidad, aumenta la fuerza de soporte y mantiene la -

fisiología normal dental.

La mayor parte de los autores recomiendan el uso de la aleación de cromo-cobalto, rígida y de gran resistencia (Frank, Orlay y Nitacco); otros han empleado el ti-tanio y algunos prefieren el tantalio, como Lo Bianco o Duque. En lo que todos están de acuerdo es en que el metal que hay que emplear deberá ser eléctricamente -- inerte.

Las indicaciones para los implantes endodóncicos son:

- 1.- En dientes temporales (con anodoncia parcial del gemelo permanente correspondiente) que necesiten mayor resistencia.
- 2.- En fracturas transversales del tercio medio o a-pical de la raíz, previamente eliminación del fragmento apical.
- 3.- En dientes con procesos periodontales y movilidad.
- 4.- En dientes con raíces muy cortas y que tengan que servir de retenedores de prótesis fija.
- 5.- En resorpciones cementodentinarias que no admi-ten otro tratamiento.
- 6.- Cuando, después de una apicectomía, la raíz resi-dual ofrece poca resistencia.
- 7.- En algunos dientes reimplantados.



Como contraindicaciones se pueden citar:

1.- Cuando la bolsa periodontal se comunica con el ápice o está muy cercano.

2.- Cuando existe el peligro de lesionar estructuras anatómicas delicadas (conducto dentario y mentoniano, - seno maxilar, fosa nasal, etc.), que se encuentren vecinas al ápice del diente.

3.- En algunas enfermedades generales o sistémicas.

El autor norteamericano Frank, después del tratamiento previo endodóncico (biopulpectomía, terapéutica de la pulpa necrótica) o quirúrgico (logrado periapical, la eliminación de fragmento radicular, endodoncia-periodoncia, obturación de una eventual perforación intencional, etc.), aconsejan la siguiente técnica:

1.- Anestésiar con xilocaína al 1/50.000.

2.- Aislamiento con grapa y dique de goma. Estricta-  
asepsia.

3.- Acceso directo (recordar la rigidez del implante) coronapical, para lo cual el acceso será más inicial que el convencional.

4.- Conductometría. Una vez conocida, añadir 2-3 mm.

5.- Eliminación de la pulpa con sonda barbada.

6.- Irrigación con hipoclorito de sodio, alternando-

con la preparación biomecánica.

7.- Ensanchar el conducto 2-3 mm. más allá del ápice, por lo menos hasta el instrumento 50-60.

8.- La preparación ósea deberá iniciarse con un ensanchador de 40 mm. 3 números más pequeños que el último usado en la preparación del conducto.

a) Ensanchar cuidadosamente la longitud deseada, aproximadamente 10 mm. más allá del ápice.

b) Si el hueso es muy denso, iniciar la preparación ósea con el ensanchador para torno extralargo, montando con el contrángulo. (Es necesario que el tope de goma -- marque exactamente la longitud del diente más la longitud ósea deseada, que el diámetro del ensanchador de - torno sea más pequeño que el ápice ensanchado y que élo se utilice en la labor inicial de penetración ósea).

9.- Completar la preparación del conducto e intraósea con ensanchadores de mano de 40 mm. hasta el diámetro - deseado, procurando que queden parejas ambas preparaciones, llegando como mínimo al No. 60 ó 70.

10.- Insertar el implante con un hemostato, procurando que quede firme.

a) Remover el implante, cortar 1 mm. de la punta apical y volverlo a implantar con firmeza, para tener la -

seguridad de que es el diente y no el hueso el que lo de  
tiene. El implante deberá quedar exactamente a 1 mm. me  
nos de la preparación ósea anterior.

b) Señalar con una marca el borda incisal del implan  
te.

11.- Irrigar ampliamente con hipoclorito de sodio.

12.- Secar el conducto con conos de papel absorven-  
tes, pero procurando que no sobrepase el ápice para no-  
disturbar el coágulo sanguíneo periapical. Si se presen-  
ta hemorragia, demorar la cementación hasta la formación  
del coágulo.

13.- Cortar el implante para que quede con la longi-  
tud deseada.

14.- Introducir el cemento de conductos del tipo Dia-  
ket o AM 26, en el conducto. Revestir el implante con -  
este cemento, pero evitando la porción intrabucca.

15.- Cementar en su lugar el implante, empleando como  
atacador el otro fragmento del implante todavía prendido  
en el hemostato, añadiendo 1 mm. de longitud, calculando  
la sustancia perdida al cortarlo con el disco. Contro-  
lar si la marca incisal indica que el implante ha sido-  
cementado en su longitud preestablecida.

16.- Colocar una capa de gutapercha para separar el-

implante de la obturación definitiva posterior.

El implante endodóncico bien planeado y correctamente ajustado es tolerado por los tejidos y tienen buen pronóstico. Como terapéutica complementaria, es verdaderamente muy valiosa en los casos de indicación precisa.

**REINPLANTACION INTENCIONAL.**- Es la reimplantación de un diente que ha sido extraído previamente, con el objeto de obturar sus ápices directamente y de resolver el problema quirúrgico periapical existente.

Se trata de una intervención poco común y significativa valioso recurso cuando no se puede instituir otro tipo de tratamiento.

Las indicaciones son en aquellos premolares y molares con amplias lesiones periapicales, con conductos insesables (dentinificados o con instrumentos fracturados) o perforaciones radiculares, a los cuales no se les puede hacer un legrado apical o apicectomía, pero poseyendo cierta integridad coronaria que permite la maniobra de la Exodoncia sin provocar fractura.

Grossman y Chacker, describieron la siguiente técnica, que es similar a la publicada por Grossman en otras ocasiones:

1.- Es conveniente, hasta donde sea posible, que el-

diente que hay que intervenir sea previamente obturado.

2.- Es recomendable que la intervención la practiquen dos profesionales: uno hará la Exodoncia y el ig grado alveolar, el otro el tratamiento endodóncico. Por supuesto, uno solo también puede hacerlo todo.

3.- Anestesia, desinfección y Exodoncia muy ca cuidadosa para no lesionar la cortical ósea vestibular y lin gual o al septo óseo interradicular.

4.- Control alveolar, colocación de un apósito de ga sa, que mantendrá el paciente en su lugar cerrando la boca, mientras se prepara el diente que hay que reimplantar.

5.- El diente extraído será envuelto (menos la parte apical) en una gasa estéril empapada en suero fisiológico y solución antibiótica, para que el periodonto quede en contacto con la gasa húmeda.

6.- Si el diente tiene los conductos totalmente obturados, puede reimplantarse casi inmediatamente, 1 ó 2 minutos después de ser extraído. Si la obturación quedó ligeramente corta, se cortarán los ápices con una pinza gubia mejor que con discos y si los conductos no se han obturado por cualquier causa (generalmente impedimento mecánico, instrumento roto, etc.), después de cortar --

los ápices con la piana gubia, se prepararán las cavidades con fresa No. 1 ó 2, seguidas de las del No. 34 y 35 para lograr retención y obturarlas con amalgama de plata, una vez limpias y secas, para así bloquear los microorganismos a nivel del corte apical.

7.- Se remueve la gasa o apósito, se aspira el coágulo, el alveolo es ligeramente legrado si es considerado necesario, pero con cuidado en no lesionar el ligamento que todavía está adherido al muro alveolar y se reimplanta el diente en su lugar. Con los dedos enguantados se apretarán las corticales vestibulares y linguales y se controlará la oclusión.

8.- Se ferulizará con alambre a los dientes adyacentes y se cubrirá con cemento quirúrgico.

Siendo la reabsorción radicular el eterno problema por resolver en los dientes reimplantados (accidental o intencionalmente), Deeb dio especial énfasis en su trabajo en este aspecto, el cual resumió así:

1.- El suero fisiológico será usado también en la irrigación de conductos como manteniendo el diente húmedo durante la labor extraalveolar.

2.- Se evitarán los antisépticos y cáusticos, dañados a la vitalidad del periodonto y del cemento.

3.- La reabsorción comenzará donde el periodonto ha ya sido lograda, ya sea en la raíz o en el alveolo.

4.- La manipulación excesiva de la raíz, durante la conductoterapia, lesionará el periodonto y provocará reabsorción.

5.- El periodonto deberá quedar en buenas condiciones o se iniciará la reabsorción radicular.

**RETENCION RADICULAR EN PROTESIS TOTALES.-** La retención radicular en raíces con tratamiento de conductos tiene por objetivo la preservación del borde alveolar-óseo a efectos de mejorar la retención y estabilidad de prótesis totales.

Esta técnica de cirugía endodóntico-periodóntica, - que hoy día es aplicada en los pacientes que requieran prótesis totales, tienen o van a tener poco borde alveolar y presentan dientes o raíces susceptibles de tratamiento y retención.

Esta técnica puede ser realizada de 2 maneras:

1.- Dejando las raíces tratadas sumergidas y cubiertas con un colgajo mucoperiódntico.

2.- Dejando las raíces tratadas en forma de muñón radicular o de tres raíces rasas, para insertar en ellas ajustes de precisión o attachment, para que la --

prótesis total pueda quedar, de esta manera, más estabilizada.

Mantener estas raíces significa muchas ventajas para los pacientes: mejora la estabilidad de la prótesis, la sensación táctil, la retención ósea y la capacidad-masticatoria, a la vez que se evita el desplazamiento lateral de la prótesis total, debido al soporte vertical del borde alveolar y de las raíces retenidas.

En ambas técnicas será necesario un tratamiento periodontal previo y en la de muñones radiculares un control de placa y una limpieza del borde gingival muy estrictos, que se han de tener en cuenta tanto en la preparación de los muñones o raíces resas, como en el mantenimiento de la prótesis.



## CAPITULO V

### MANEJO DEL DOLOR

Cuando un paciente sufre de dolor intenso y lo padece de origen dental, recurre al Odontólogo en procura de alivio.

El dolor puede corresponder a la pulpa (pulpitis aguda) o a un estado inflamatorio (periodontitis y sus complicaciones).

En el primero de los casos la intervención inmediata, previa anestesia local, anula rápidamente el dolor, con gran satisfacción del enfermo. Sin embargo éste no siempre está dispuesto a tolerar la inyección, ni el profesional dispone en la emergencia del tiempo necesario para realizar una intervención de aproximadamente una hora de duración. En estos casos está indicada la acción paliativa de un antiséptico o de un glucocorticoide, -- que actúa directa o indirectamente sobre la pulpa inflamada en estado agudo.

Combinando la actividad antiinflamatoria del glucocorticoide con el efecto antibacteriano de un antibióti

ca de amplio espectro se obtiene la remisión clínica - del proceso inflamatorio agudo, con persistencia de la vitalidad pulpar, el glucocorticoide reduce la permeabilidad vascular limitando o eliminando la acumulación de fluidos. Sin embargo la ausencia de dolor y de mortificación pulpar no aseguran la eliminación de la infección, ni la recuperación hística.

#### SEMILOGIA DEL DOLOR

El dolor como síntoma subjetivo e intransferible es el signo de mayor valor interpretativo en Endodoncia. El interrogatorio destinado a conocerlo deberá ser metódico y ordenado para lograr que el paciente nos comunique todos los detalles, especificando los factores que siguen:

**CRONOLOGIA.-** Aparición, duración en segundos, minutos, horas periodicidad, diurno, nocturno, intermitente, etc..

**TIPO.-** Puede ser descrito como sordo, pulsátil, lancinante, terebrante, urente, ardiente y de plenitud.

**INTENSIDAD.-** Apenas perceptible, tolerable, agudo, intolerable y desesperante.

## ESTIMULO QUE PRODUCE O MODIFICA EL DOLOR

- 1.- Espontáneo en reposo absoluto.
- 2.- Provocado por la ingestión de alimentos o bebidas frías ó calientes.
- 3.- Provocado por alimentos dulces ó salados que actúan por su tensión superficial.
- 4.- Provocado por la penetración de aire frío ambiental, pero sólo en climas fríos, o sea, a más de 1500m. sobre el nivel del mar.
- 5.- Provocado por presión alimentaria, por succión de la cavidad o durante el cepillado.
- 6.- Provocado al establecer contacto con el diente-antagonista, por la presión lingual o al ser golpeado con cualquier objeto.
- 7.- Provocado al cambiar de posición.

## UBICACION DEL DOLOR

El paciente puede señalar con precisión y exactitud el diente que dice dolerle, otras veces manifiesta duda entre varios y en ocasiones el dolor lo describe en una región más o menos amplia pero sin poder definir

los límites precisos.

Otras veces, especialmente en dolores intensos, pueden existir sinalgias dentodentarias del mismo maxilar o del opuesto, dentomucosas u dentocutáneas, así como dolores reflejos o referidos; de estos últimos, los principales son los dolores sinusales, oculares, auditivos y cefalalgias.

Para Glick, el dolor de origen dental, según el estímulo, podrá percibirse como dolor referido en cualquier lugar inervado por el trigémino del mismo lado y cita las siguientes posibilidades de irradiación.

A) Dientes inferiores a zonas de la cabeza específicas:

Los incisivos, caninos y premolares provocan dolor referido a la zona mentoniana.

Los dos primeros molares, al oído y ángulo mandibular.

El tercer molar, al oído y región superior.

B) Dientes superiores a zonas de la cabeza específicas.

Los incisivos a la región frontal.

Los caninos y primeros premolares a las zonas nasolabial e infraorbitaria.

El segundo premolar, a la zona temporal y maxilar superior.

Segundo y tercer molar, al maxilar inferior y ocasionalmente al oído.

C) Dientes inferiores a otros dientes:

Los premolares, a los tres molares superiores.

Los molares, al primer premolar inferior.

D) Dientes superiores a otros dientes:

Los caninos, a los premolares y molares superiores y a los premolares inferiores.

El segundo premolar, a los premolares inferiores y ocasionalmente al oído.

Debido a que el síntoma dolor, como se ha comentado, puede ser sentido en el lugar preciso o en otro sitio distinto, será necesario verificar mediante la exploración completa del diente sospechoso, que él era el origen del dolor.

## ANESTESIA

La anestesia suprime el dolor y constituye una ayuda esencial en los tratamientos de Endodoncia. El operador debe afrontar, generalmente dos situaciones distin-

tas: El paciente recurre con dolor y debe ser anestesiado para prevenir una situación penosa; o bien, el dolor se producirá durante las distintas maniobras operatorias y debe ser evitado para mantener la tranquilidad y colaboración del paciente.

La anestesia general suprime toda sensibilidad con pérdida simultánea de la conciencia, y podría llegar a constituir un método ideal en el futuro, si su empleo quedará exento de todo riesgo, sencillo de aplicar y económico a la vez. Actualmente no reúne las condiciones anteriores y se utiliza sólo excepcionalmente en Endodoncia. Requiere la presencia de un médico anestesista y su administración siempre ofrece peligros.

La anestesia local se aplica al paciente sentado, es controlada por el mismo operador, y, si se toman las precauciones debidas, no presenta inconvenientes.

Un anéste-sico local en Endodoncia necesita los mismos requisitos que en Odontología operatoria y en coronas y puentes; son los siguientes:

- 1.- Periodo de inducción corto para poder intervenir sin pérdida de tiempo.
- 2.- Duración prolongada. Como la Pulpectomía es intervención que necesita de 30 min. a 2 horas, la dura-

ción de la anestesia debe abarcar este lapso, cosa que no sucede en Exodoncia simple.

3.- Ser profunda e intensa, permitiendo hacer la labor endodóncica con completa insensibilización.

4.- Lograr campo isquémico, para poder trabajar mejor, con más rapidez, evitando las hemorragias y la decoloración del diente.

5.- No ser tóxico ni sensibilizar al paciente. Las dosis empleadas deben ser bien toleradas y no producir reacciones desagradables.

6.- No ser irritante, para facilitar una buena recuperación postoperatoria y evitar los dolores que pueden presentarse después de la intervención.

#### COMPOSICION DE LOS ANESTESICOS LOCALES

Los anestésicos locales son bases alcalinas que se combinan con ácidos, habitualmente el clorhídrico para formar sales como sigue:



Se utilizan las sales porque son estables y solubles en agua, pues es necesaria para su difusión por los líquidos intersticiales hasta las fibras nerviosas; sien-

tras la sal anestésica se difunde por el tejido intersticial, en el área de la inyección está siendo diluida, y disociada como sigue:



Todas las sales anestésicas están formadas por la combinación de una base débil con un ácido fuerte. Se hidrolizan rápido cuando el Ph de su solución es superior a 7.0, esta hidrólisis generada por la alcalinidad de los tejidos (Ph 7.3 a 7.4), libera un álcali li-  
posoluble que penetra con facilidad en el nervio rico en lípidos.

En la circunstancia en que hay infección, el Ph de la zona es inferior a 7.0 (el pus tiene un Ph de 5.5 a 5.6), por lo tanto la infección interferirá en la producción de anestesia de 2 maneras:

Preveniendo la liberación de la base alcalina libre y trabando su ionización.

#### CLASIFICACION DE LOS ANESTESICOS LOCALES

Epatzin clasifica los anestésicos según la clasificación de Monheim citada por él. Monheim los dividió en 4 grupos:



1.- Grupo PABA que son ésteres del ácido paraaminobenzoico: Procaína o novocaína, butetamina, ravecaina, etcétera.

2.- Grupo BA que son ésteres del ácido benzoico: Pi perocaína o meticeína, meprilcaína u oracaína y kincaína.

3.- Grupo MABA que son ésteres del ácido metaminobenzoico: Metabutetamina o unacaína y primacaína.

4.- Grupo Anilina que son derivados de la Anilina: Xilocaína, hostocaína, propitocaína, pirocaína y priocaína.

El propio Monheim ha añadido dos grupos más: Los ésteres del ácido paraoxibenzoico, dietoxina o intracaína, y el benzoato de ciclo hexilamino-2-propilo.

Posteriormente han aparecido otros como la carticaína o ultrecaína que es un derivado del tiofeno.

En Odontología, y en especial en Endodoncia, se han usado principalmente los anestésicos locales de los grupos PABA y Anilina, pero debido a que los de este último grupo son muy eficaces y carecen de efectos secundarios frecuentes que pueden producir los del grupo PABA (hipotensión, sensibilización, reacciones alérgicas, etc.), puede aseverarse hoy en día que el grupo

Anilina ha descartado a todos los otros en la mayor --  
parte del mundo.

### TECNICAS PARA LA ANESTESIA

Para obtener la insensibilización de la pulpa y del periodonto recurrimos corrientemente, en la práctica -- del consultorio, a las anestésias infiltrativas, regio--  
nales y diploicas.

Es conveniente conseguir que la punción resulte lo--  
menos molesta para ganarse la confianza del paciente, --  
que siempre teme al primer pinchazo, la insensibiliza--  
ción de la mucosa se obtiene por medio de anestesia --  
tópica en sus distintas aplicaciones, o bien luego de--  
comprimir fuertemente la región de la punción y apro--  
vechar la isquemia producida para introducir rápida --  
mente la punta de la aguja.

El empleo de agujas desechables o individuales ofre--  
ce ventajas incuestionables, que compensan olgadamente --  
su costo algo más elevado. Son muy finas y de excelente  
bisel, por lo que la punción resulta prácticamente in--  
dolora, su esterilización es segura y no se obstruyen --  
debido a que solo se utilizan una vez. Su flexibilidad

elimina la necesidad del portaagujas usado para la anestesia pulpar.

En las anestecias por infiltración, resulta conveniente depositar 2 o 3 gotas de solución en la región submucosa y esperar aproximadamente 2 min. antes de volver a inyectar.

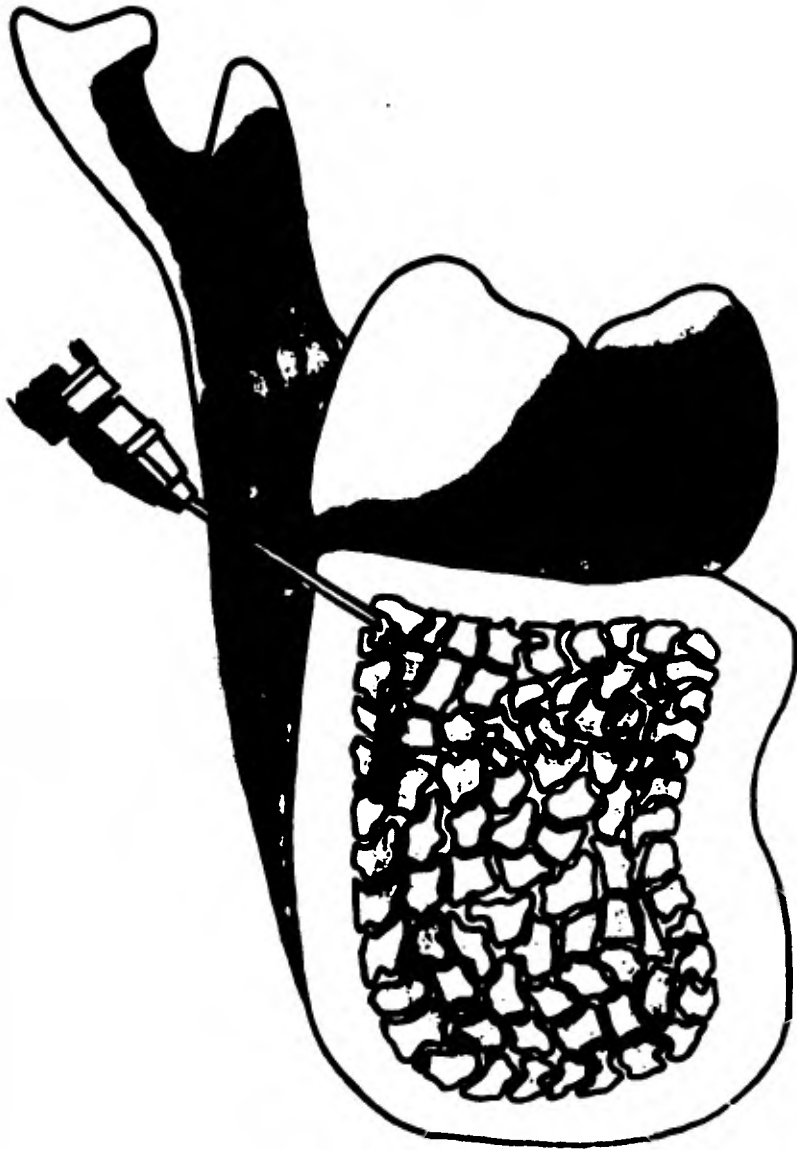En los incisivos superiores, la anestesia de la pulpa no ofrece dificultades. La técnica operatoria consiste en anestesiar directamente el nervio dentario anterior a nivel del ápice radicular del diente que se intervendrá. Se introduce la aguja oblicuamente por su bisel hasta el periostio, y se desliza hacia arriba por encima del ápice radicular, donde se inyecta lentamente la solución anestésica. La porosidad de la tabla externa permite la penetración de dicha solución de modo que al cabo de algunos minutos la pulpa estará insensible. Esta anestesia puede fracasar en caso de que los incisivos superiores estén inervados por alguna rama del nervio maxopalatino, que sale a nivel del agujero palatino anterior.

Inyectando en el agujero palatino  $\frac{1}{2}$  cm<sup>3</sup> de solución anestésica en el espacio comprendido entre las raíces de los incisivos centrales o en la zona corres-

pendiente al ápice del diente por intervenir, se logra a veces completar la anestesia pulpar. Si no se consiguiera de esta manera insensibilizar completamente la pulpa, puede aún recurrirse a la anestesia distal y a la diploica.

La anestesia distal requiere de una pequeña presión del émbolo para vencer la resistencia que el tejido esponjoso ofrece al paso del líquido, por lo cual debe utilizarse una jeringa metálica del tipo Carpule con aguja corta y rígida. La aguja se introduce en el tabique óseo intraalveolar por distal al diente que será intervenido, procurando penetrar en el diploe donde se inyecta lentamente  $\frac{1}{2}$  cm<sup>3</sup> de solución anestésica previamente entibiada.

En el canino superior, a veces es difícil obtener la anestesia de la pulpa por inyección directa a nivel del ápice radicular, pues a esa altura la tabla externa es menos porosa y las ramificaciones del nervio dentario anterior penetran profundamente en la diploe. En caso de fracaso, conviene anestesiar al nervio infraorbitario a su salida del cráneo. La aguja se introduce verticalmente y un poco hacia atrás por el surco vestibular, a la altura del primer molar. Al llegar cerca del reborde orbitario se deposita la solución. Igual que en los incisivos superiores, puede recurrirse a la anestesia del nervio nasoga-



Inyección tabical. Vista en corte transversal.


latino y a la distal o diploica.

En los premolares superiores, la anestesia pulpar se obtiene generalmente con facilidad por la inyección directa a la altura del ápice. La porosidad del hueso permite insensibilizar rápidamente el nervio dentario medio, que suele inervar los premolares y frecuentemente la raíz mesial del primer molar.

El dentario posterior, que inerva los molares superiores, se anestesia por vestibular a nivel de los ápices del molar por intervenir o bien cerca de la tuberosidad, con lo que se consigue la insensibilización simultánea de los tres molares. Tratándose del primero, debe recordarse que la raíz mesiovestibular puede estar inervada por el dentario medio.

La inyección vestibular en los molares superiores puede completarse con la palatina en la región de los ápices o en el agujero palatino posterior, para anestesiar el nervio palatino anterior en su salida del maxilar.

En los incisivos inferiores, la anestesia pulpar se consigue fácilmente por la inyección apical del diente que se tratará. La porosidad del hueso facilita la penetración de la anestesia, pero, en caso necesario, puede-



**Analgésia intrabósea.** Este método se emplea cuando con otros métodos no se logra una ---  
analgésia adecuada. La solución anestésica se deposita directamente en el hueso esponjoso.  
A, se hace una incisión hasta el periostio para la analgesia intrabósea de un diente infe\_  
rior. B, con una pequeña fresa redonda se perfora el hueso cortical. C, se deposita la so\_  
lución anestésica dentro del hueso esponjoso.

recurriría también a la inyección distal o a la anestesia regional del nervio dentario inferior a nivel de la espina de Spix, practicada con cualquiera de las técnicas conocidas y aplicadas corrientemente en cirugía dental.

En los caninos inferiores y en los premolares, se aplica como en los incisivos la anestesia apical, pero la menor porosidad de la tabla externa obliga a utilizar con mayor frecuencia la inyección regional y la distal.

En los molares inferiores es donde el intento de anular la insensibilidad pulpar fracasa con mayor frecuencia, la anestesia del nervio dentario inferior es el primer recurso que se utiliza, y aproximadamente solo en la mitad de los casos se logra insensibilizar la pulpa para permitir su extirpación indolora.

La anestesia distal y diploica difícilmente se realiza con éxito, debido al gran espesor y densidad de la tabla externa, que impide al líquido penetrar en la diploa.

Se aconseja inyectar anestésico en el surco mandibular, para lograr el bloqueo de la inervación complementaria que llega a través de orificios accesorios, así --



se lograría anestesiar ramas del milohiedso, del auriculo temporal y del bucal largo. Además una inyección por lingual entre los premolares permitiría insensibilizar alguna rama del cutáneo del cuello, si penetra por un o rificio accesorio a ese nivel.

La falta de anestesia completa también podría deberse, en algunos casos, al hecho de que la solución no llegue a los filites más centrales del tronco del nervioo-dentario inferior, que son precisamente los que inervan la pulpa. Ante esta posibilidad conviene repetir la inyección en procura de una mayor penetración.

Cuando el operador fracase en el intento de insensibilizar la pulpa con las técnicas anteriores, o con o-tras aplicadas para la misma finalidad, puede recurrir a la anestesia intrapulpar, que es la que se aplica directamente en la pulpa coronaria o radicular. Está principalmente indicada después de obtener la anestesia relativa de la pulpa por las técnicas corrientes.

Requiere para su empleo una exposición pulpar que -- permita la entrada de la aguja y que pueda lograrse perforando la cámara con una fresa esférica pequeña seccionada por la turbina neumática.

Conviene advertir al paciente que la punción es dolo



Inyección intrapulpar después de haber penetrado en la cámara pulpar con una pequeña fresa redonda, produciendo analgesia farmacológica y por presión.

rosa, pero que las primeras dos o tres gotas inyectadas son suficientes para insensibilizar en forma tal e inmediata a la pulpa.

En casos de gangrenas pulpares no se aconseja la anestesia intrapulpar por el peligro de vehicular gérmenes hacia la zona periapical.

En última instancia, el fracaso de la anestesia pulpar para lograr la insensibilización pulpar se puede neutralizar aplicando un agente químico desvitalizante.

#### COMPLICACIONES DE LA ANESTESIA LOCAL

Con el empleo de los anestésicos derivados de la Anilina, los accidentes por sensibilización, ideosoncrasia, o tóxicos, atribuibles al anestésico en sí han desaparecido casi y escasean los casos.

No sucede lo propio con los vasoconstrictores y los protectores incorporados a las fórmulas anestésicas más conocidas.

La adrenalina o epinefrina, aparte de los discutidos efectos que pueda tener en pacientes Cardíacos, Hipertensos o Diabéticos, cada vez considerados de menor importancia, puede causar importantes accidentes, a veces

fatales, en pacientes que por padecer hipertensión, angina de pecho y afecciones psiquiátricas están sometidos a un tratamiento de inhibidores de la monoaminoxidasa. Un interrogatorio en éste sentido podrá prevenir graves accidentes de la presión sanguínea en pacientes a los que se les administre anestésicos conteniendo simpaticomiméticos, como la adrenalina.

No obstante, el empleo de vasoconstrictores en las soluciones anestésicas ha ido desapareciendo porque hoy en día la casi totalidad de los anestésicos son derivados de la Anilina, los cuales no necesitan de vasoconstrictores para lograr una anestesia profunda y duradera.

El fracaso de la anestesia para lograr la insensibilización de la pulpa se puede neutralizar aplicando un desvitalizador.

#### DESVITALIZACION PULPAR

Es la destrucción del metabolismo pulpar por medio de un fármaco de marcada toxicidad.

##### INDICACIONES:

- 1.- En los dientes posteriores.
- 2.- Cuando los conductos están tan dentinificados --

que casi son invisibles a la radiografía.

3.- En conductos curvados o engulados.

4.- Cuando no es posible aprovechar los medios de insensibilización pulpar temporal:

a) Por invencible nerviosidad del paciente.

b) Por falta de cooperación.

c) Por intolerancia química.

d) Por que los otros medios han fracasado.

5.- Especialmente en niños.

#### CONTRAINDICACIONES:

1.- Dientes anteriores porque pueden cambiar de color.

2.- Pacientes no cooperadores, que pueden no acudir al consultorio al sentir la primera molestia o no presentarse a la cita fijada para quitar el devitalizador.

3.- En dientes que no garanticen cerrar herméticamente al devitalizador.

4.- En pulpitis total purulenta.

#### VENTAJAS SOBRE LOS DEMAS MEDIOS:

1.- Omisión de los otros medios de insensibilización más molestos.

2.- Posibilidad de postponer la empliación del conducto cuando el aplazamiento es necesario:

- a) Por periodontitis aguda.
- b) Por falta de tiempo.
- c) Para precisar la conometría cuando uno no posee-- aparato de rayos X y se tenga que enviar el caso al --- roengenodoncista.

3.- Posible salvación del órgano en el cual no se -- puede aplicar los otros medios ni tratar los conductos.

#### DESVENTAJAS:

Requiere de una sesión más que la Pulpectomía came-- ral.

### DESITALIZADORES DE LA PULPA

Se usa el trióxido de arsénico (anhídrido arsenio so), y el paraformaldehido. El primero es un tóxico ce-- lular poderoso y produce:

- a) Destrucción de células endoteliales.
- b) Congestión vascular.
- c) Hemorragia.
- d) Degeneración de los nervios.
- e) Necrosis de la pulpa.

Los trabajos de O. Müller y de otros han conducido-- al empleo actual del trióxido de arsénico doeficado,--

del que 0.8 mg. es la cantidad mínima eficaz para desvitalizar la pulpa.

El producto más recomendable es el Mervaañ, actúa durante 3 días máximo 5, produce rara vez dolores, que son poco intensos y sin complicaciones periódicas de consideración.

En los niños se emplea mucho el paraformaldehído que tiene las siguientes ventajas:

- a) Menor toxicidad.
- b) Su acción momificante.
- c) Poderoso bactericida.
- d) No daña al periodonto, si se aplica sobre la pulpa cameral.

#### SUS INCONVENIENTES:

- 1.- Solo es eficaz al aplicarlo sobre la pulpa.
- 2.- Obra más lentamente y con menor regularidad.
- 3.- Requiere a veces varias aplicaciones.

### TECNICA DE LA DESVITALIZACION

#### PULPAR

- 1.- Se desinfecta el campo, se aísla el diente y se elimina la curación sellada en la sesión anterior.

2.- Se bucea la comunicación pulpar, que es el punto preferente de aplicación del devitalizador, porque así actuará más rápidamente, con mayor seguridad y sin dolor, o cerca de ella (si se usa el trióxido de arsénico), pero que no medie una capa esclerótica de dentina, porque el medicamento no la atrevocará.

3.- Se recubre herméticamente el devitalizador con una capa de cavit.

4.- Se completa la obturación provisional con cemento de oxifosfato o resina compuesta.

5.- Se cita al paciente para 3 o 5 días después, si se utilizó el Nervesén para un plazo de 2 semanas, si se emplea el paraformaldehído, aclarándole que si se presenta algún síntoma de parodontitis lo comunique de inmediato al operador para la pronta remoción del apósito, y se le advierte de los inconvenientes si no cumple las indicaciones.

#### DEBE EVITARSE:

1.- Aplicar arsénico donde es imposible cerrarlo herméticamente, porque al escaparse puede producir una necrosis de la mucosa y hasta ósea de la apéndice alveolar.

2.- Volver a aplicar arsénico sobre los muñones pul-



para radicularse, cuando no se ha logrado su insensibilización completa, en su lugar se aplica pasta paraforfénica.

3.- Conservar al arsénico en forma de pasta, debe tenerse en tabletas secas.

4.- Su aplicación incorrecta.

#### OTROS MEDIOS DE ANESTESIA

ACUPUNTURA.- Quiere decir la introducción de agujas metálicas en determinados puntos del organismo. Ha sido usada en la Medicina tradicional China desde hace 4,000 años con cierto resultado terapéutico positivo, pero no existe todavía una explicación científica sobre su mecanismo.

No hace mucho se descubrió en China que también producía efectos insensibilizadores de la pulpa igualmente sin conocer su mecanismo.

Ha sido utilizado ya en muchos miles de casos en Cirugía mayor y menor con resultados del 90%, también se ha aplicado en Cirugía Dento-Buco-Maxilo-Facial con 80% de éxitos, pero con menor porcentajes en la Pulpotomía cameral o total en las cuales no se logra siempre la --

insensibilidad pulpar completa.

Probablemente se limitará su indicación en los muy raros casos donde no se pueda usar o haya fracasado la anestesia química.

**DESVENTAJAS:**

- 1.- La espera de 20 min.
- 2.- La efectividad del 80% en intervenciones bucales y menos en la intervención pulpar.

**LA ELECTRICIDAD.-** Se espera que se logre perfeccionar la electro-anestesia en la operatoria dental y quizás algún día se podrá emplear en la insensibilización pulpar.

**MEDIO PSICOLOGICO.-** Si el operador tiene conocimientos en el aprovechamiento de la hipnosis y sugestión y el paciente se presta, puede lograr la insensibilización pulpar por éste medio, aunque no con la misma facilidad y frecuencia que en otros órganos.

**DESVENTAJAS Y LIMITACIONES.-** La necesidad de dedicar tiempo a una sesión extra, para acondicionar al paciente y la mayor dificultad de insensibilizar la pulpa --- son factores que determinan a recurrir a la hipnosis --- sólo en los casos de imposibilidad o fracaso con el --- uso de los medios químicos.

**CONTROL POSTOPERATORIO DEL DOLOR**

El clínico es responsable ante su enfermo del alivio del dolor no solo en el consultorio sino también en las horas subsiguientes.

El profesional debe tener plena conciencia de la posibilidad de dolor postoperatorio y de los procedimientos particulares con mayor probabilidad de causarlo.

Por regla general se debe sobreestimar la cantidad de dolor que el paciente podrá experimentar, es más fácil prevenir el dolor que detenerlo.

## CAPITULO VI

### TRATAMIENTO ORTODONCICO-ENDODONCICO

#### EFFECTO DE LA ORTODONCIA EN EL LIGAMENTO PERIODONTAL

Durante el movimiento ortodónico del diente, la presión produce reabsorción del hueso trabeculado. Los espacios intersticiales del ligamento periodontal pueden hacerse más grandes y elípticos en el lado de tensión. Sobre el lado de presión comienzan a redondearse. Los vasos sanguíneos en la zona de tensión se van agrandando y la mayoría están situados en la mitad del espacio periodontal. Sobre el lado de presión los vasos sanguíneos comienzan a achicarse y a relacionarse más cercanamente con la superficie ósea que está sufriendo la reabsorción. Examinando las formas de los espacios intersticiales y el tamaño de los vasos sanguíneos en el corte del tajido, puede obtenerse una pista en la dirección del movimiento dentario.

Castelli y Dempster han demostrado por medio de una

inyección vascular en monos *Rhesus Macaca* que la respuesta inicial a la presión localizada entre una raíz y su alveolo se produce en la vascularización pariodontal. Cuando los dientes incisivos son traccionados transversalmente -- en una dirección vestibular por intervalos de 2 a 4 horas, ciertos dientes inferiores, pero no todos, desarrollaron regiones de isquemia en el periodonto. Tales alteraciones en el aporte sanguíneo pariodontal debido a la presión -- pueden producir eventualmente aposición y reabsorción ósea.

Estudios histológicos en animales también han demostrado que después de 6 horas de un movimiento ortodóncico -- del diente los núcleos de las células del ligamento pariodontal del lado de presión fueron disminuyendo en número. Las fibras pariodontales estaban confusas y sufrían una -- hialinización. Sobre el lado de tensión las fibras se hallaban estiradas. El núcleo de los fibroblastos estaba -- elongado en la dirección de las tensas fibras pariodontales.

Después de 24 a 72 horas sobre el lado de la presión -- el ligamento pariodontal estaba gravemente comprimido y -- con algunas zonas de hialinización, luego se produjo la -- reabsorción ósea.

Takinote y colaboradores estudiaron los movimientos ortodóncicos dentarios en ratas, comprobaron por medio de estudios histo-químicos que los Osteoclastos se hallan asociadas con la reabsorción ósea en el lado de presión, es como generalmente se consideró. Además encontraron que los Osteoclastos estaban presentes a lo largo de las superficies medulares sobre el lado de tensión, los estudios histo-químicos de Deguchi y Mori han demostrado que la actividad de las enzimas en el ligamento periodontal, lo cual está relacionado con varias vías metabólicas, está alterado como resultado de un movimiento ortodóncico dentario. Encontraron que el ligamento periodontal vicino al huso alveolar recientemente formado en el lado de tensión mostraba una intensa actividad de varias dehidrogenasas, enzimas oxidativas involucradas en el ciclo de los ácidos tricarbóxicos, pentosa, fosfato y glicólisis.

Sobre el lado de presión los Osteoclastos estaban activos en el metabolismo de los carbohidratos, se notaba una alta actividad de varias dehidrogenasas principalmente succinato, lactato y malato.

## ENDODONCIA ANTES DE LA ORTODONCIA

Cuando el tratamiento endodóncico precede al ortodóncico, puede plantearse la pregunta ¿Es posible mover ortodóncicamente con éxito dientes con tratamiento endodóncico?

Es evidente que los dientes tratados antes de la terapia ortodóncica curarán sin tropiezos durante ella.

El tratamiento ortodóncico progresa más lentamente en adultos que en adolescentes; pero los resultados finales son los mismos, aún cuando se vea incluida la Endodoncia.

## ORTODONCIA DESPUES DE FRACTURA RADICULAR

La técnica del implante endodóncico interesea resolver muchos problemas de fracturas radiculares, en especial si esos dientes necesitan tratamiento ortodóncico.

El ápice fracturado de un diente anterior puede ser eliminado quirúrgicamente y reemplazado por un implante endodóncico pasado por el conducto radicular hacia el hueso.

Antes del uso de los implantes los dientes con raíces fracturadas eran habitualmente tratados mediante obtur-

ción del conducto con Gutoparcha y después reposición de la porción apical fracturada.

#### ORTODONCIA DESPUES DE LUXACION PARCIAL

Los dientes parcialmente luxados o desplazados lateralmente de su alveolo o reimplantados inmediatamente pueden sufrir una degeneración pulpar. No se ve a menudo una gran reabsorción radicular en estos casos. En estos casos se obtura el diente con un cono único de cromo-cobalto cementado. El cono metálico rígido se coloca en el conducto para que actúe como sustituto radicular si la reabsorción radicular destruyera la raíz natural del diente.

#### ORTODONCIA DESPUES DE UN REIMPLANTE

A veces, los dientes reimplantados endodóncicamente tratados pueden ser movidos por tratamientos ortodóncicos con un grado mensurable de éxito, según las circunstancias.



## ENDODONCIA DURANTE LA ORTODONCIA

Algunas veces mientras progresa el tratamiento ortodóncico, aparece la necesidad de un tratamiento endodóncico. Se puede efectuar en tales circunstancias, -- pues los dientes tratados endodóncicamente curan sin inconvenientes durante el tratamiento ortodóncico.

## ENDODONCIA DESPUES DE LA ORTODONCIA

Los dientes reubicados por tratamientos ortodóncico completo y que posteriormente perdieron su vitalidad -- no presentan problemas adicionales para el tratamiento endodóncico. La curación suele ser completa y sin inconvenientes. También se puede recurrir a la Endodoncia para salvar dientes con reabsorción radicular inducida por Ortodoncia.

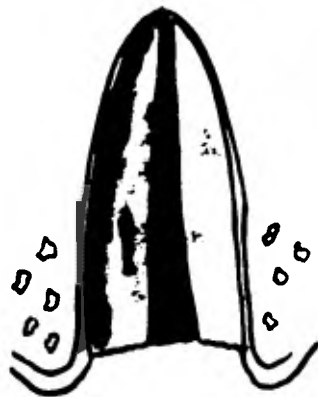
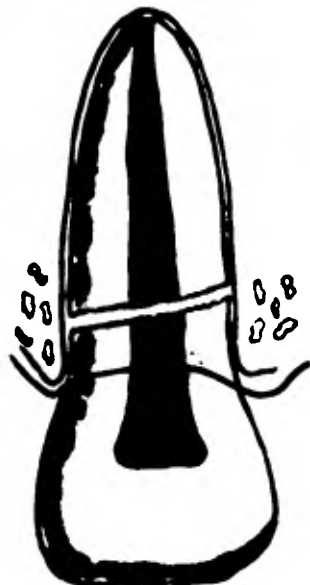
Algunas veces la reabsorción del ápice radicular se producirá porque el movimiento ortodóncico fué demasiado rápido.

A veces se puede combinar los tratamientos endodóncico y ortodóncico para el beneficio final del paciente. El plan de tratamiento debe considerar la fase en-

endodóncica susceptible de éxito tanto antes como durante o después de la Ortodencia.

### MOVIMIENTO VERTICAL DE RAICES ENDODÓNICAMENTE TRATADAS

Muchos dientes y raíces han sido extraídos por diversos problemas del tercio coronario que los tornaba imposibles o por lo menos muy difíciles de restaurar apropiadamente. En 1973, Heithersay hizo la demostración de la extrusión vertical de las raíces como medio de tratamiento de las fracturas horizontales del tercio coronario. La extrusión se lograba mediante un movimiento ortodóncico vertical que elevaba la superficie fracturada por encima del hueso alveolar y del epitelio gingival, con lo cual permitía al Odontólogo un acceso apropiado para efectuar la restauración. Heithersay especuló además que este enfoque podía ser valioso para tratar dientes o raíces con perforaciones, caries o defectos por resorción en el tercio cervical.



Indicaciones para la extrusión -  
radicular. A, Reabsorción interna-  
externa. B, Fractura. C, Perfora-  
ción. D, Caries.

## BASES RACIONALES PARA EL ENFOQUE DE HEITHERSAY

Antes los dientes con perforaciones del tercio cervical, por yatrogenia o reabsorción, eran tratados de dos maneras:

1.- Si el defecto era relativamente pequeño, se rellenaba desde el conducto con Gutpercha o amalgama.

2.- Si era más grande, se requería habitualmente la reparación quirúrgica con amalgama. Los defectos próximos les presentaban problemas quirúrgicos especiales por la interferencia en la preparación y obturación. Cuando eran accesibles los defectos dentro del hueso podían ser tratados.

El mayor problema es crear bolsas periodontales auto-mantenidas en los defectos que se comunican con el medio-bucal. Como en estos casos el ligamento periodontal no se inserta en la amalgama, no hay hueso oclusal con respecto de ésta y todo el defecto queda expuesto a placa, tártaro y periodontitis.

Los dientes con fracturas o caries debajo de la cresta alveolar presentan diversos problemas de restauración y periodontales. La Cirugía periodontal, incluida la re-

oción ósea, puede ser utilizado en un intento por restaurar estos dientes; pero puede generar niveles de hueso y tejidos blandos que difieren. Las restauraciones - terminarian en el fondo de la nueva hendidura gingival.

Mediante el esfuerzo de Heithersay el clínico puede reducir al mínimo o eliminar estos problemas. Un defecto que se inició subgingivalmente ahora puede ser elevado sobre la encía y el hueso alveolar.

Queda entonces en posición adecuada para el tratamiento y la restauración puede proceder como de costumbre.

#### TECNICA DE HEITHERSAY

Como cualquier técnica cada situación clínica es diferente y puede requerir un enfoque modificado. Como este enfoque es relativamente nuevo y no se cuenta aún -- con revisiones a largo plazo, debe ser considerado aún -- como experimental.

1.- El conducto por extruir debe ser obturado con Gutapercha; en los casos de fracutra, si el segmento coronario estuviera móvil será extraído.

2.- Después de la obturación radicular, se prepara el conducto para un perno, que se extenderá como mínimo

hasta la mitad y como máximo hasta los dos tercios de la longitud radicular. Se puede hacer el perno con alambre ortodóncico grueso (redondo, calibre 16 al 18). Se le aguza en un extremo, se le hacen muescas a lo largo para la retención y se le dobla en el extremo en forma de gancho. Se utilice cemento para coronas y puentes que permita después la recuperación si es necesario (el cemento de policarboxilato es eficaz). El gancho debe estar lo más próximo a la superficie para que permita una extensión incisal adecuada sin interferencia oclusal.

3.- La parte ortodóncica de la técnica puede ser encajada de varias maneras:

a) Se pueden cementar brackets para arco de canto en los dientes adyacentes, y doblar, cortar y ligar en posición un alambre de arco de corte rectangular como para que cruce directamente por oclusal del gancho del perno.

b) Se pueden usar bandas de acero inoxidable. Se adaptan a los dientes pilares y se dobla un alambre a las -- bandas y se cements la unidad entera en posición.

c) Se pueden adherir brackets plásticos o de metal -- directamente a los dientes mediante el grabado ácido y-- se puede doblar e incorporar un alambre rectangular, co-- mo en los dos métodos anteriores. En algunos casos puede

no ser necesario el alambre.

De los tres éste es el más estático.

Se activan los aparatos mediante aplicación de elásticos pequeños pasados por debajo del gancho. El procedimiento del tratamiento endodóncico a la activación ortodóncica, puede ser terminado en una o dos visitas.

4.- Se examina después al paciente con intervalos de una semana. Al moverse la raíz hacia incisal, se pueden aumentar la tensión de los elásticos añadiendo vueltas en torno al alambre. Si la corona quedó debe ser reducida por incisal y por palatino para impedir las interferencias oclusales. El movimiento extrusivo cesará cuando el gancho llegue al alambre. El movimiento incisal suele tomar entre 2 y 4 semanas, lo que dependerá de cuanto deba ser movilizada la raíz y la tensión del elástico. Los dientes de raíces curvas pueden requerir más tiempo para la extrusión. Una vez que la raíz alcance la posición deseada, se le debe estabilizar por un mínimo de 6 a 8 semanas para permitir que el ligamento periodontal se neoforme y se produzca la cicatrización ósea inicial. La estabilización se puede lograr reemplazando el elástico por un alambre de ligadura fina. Después de la estabilización, se retiran las bandas y el alambre y se-

realiza, un perno muñón. La preparación coronaria puede tener ahora todos sus bordes en estructura dentaria sólido para mayor resistencia, retención y posible prevención de una fractura radicular vertical. Se puede emplear una corona provisoria durante 2 a 4 semanas para verificar la estabilización bajo función oclusal.

En este momento se puede completar la corona definitiva. Como la encía adherida suele ser atraída hacia oclusal con la raíz extruída, se podría requerir una cirugía periodontal menor durante la preparación coronaria.

#### COMPLICACIONES POTENCIALES DE LA TECNICA DE HEITHERSAY

1.- El diente o la raíz pueden ser extruídos demasiado rápido. Esto puede provocar una notoria inflamación gingival que puede llegar a defecto periodontal. El diente puede movilizarse demasiado y requerir un tiempo más prolongado de estabilización.

2.- El diente o la raíz pueden ser extruídos tanto que se torna necesaria la extracción. La ubicación adecuada del gancho en relación con el alambre oclusal de biera impedir que esto ocurra.



3.- Si el perno o el alambre quedan permanentemente--  
cementados, no podrían ser recuperados después de la ex--  
trusión. Esto podría no ser problema a menos que se pien--  
se en un implante endodóncico o en un tipo diferente de  
perno.

4.- El período de estabilización es muy importante.  
La eliminación prematura del alambre y las bandas puede--  
determinar una retrusión total y la necesidad de repetir  
íntegramente el tratamiento.

5.- Se debe tener cuidado en la selección inicial de--  
las raíces que serán extruídas. Una vez restaurada la --  
raíz debe quedar una proporción mínima entre corona y --  
raíz de 1 a 1.

El enfoque de Haithersay ha facultado a los clínicos--  
para resolver algunos problemas deifciles en Odontolo--  
gía restauradora y además permite la conservación del--  
hueso alveolar al conservar dientes y raíces e impedir--  
así la resorción alveolar postextracción.

## CAPITULO VII

### BLANQUEAMIENTO DE DIENTES VITALES Y NO VITALES

#### GENERALIDADES

Un diente puede tener alterado su color, brillo, translucidez, etc., por distintas causas y es posible en ocasiones instituir una terapéutica apropiada para devolverle la estética original.

Dietz (San Luis, Missouri, 1957) dice que "La pulpa viva cumple una función estética en la conservación del tono, matiz y translucidez de los dientes". Cuando la pulpa deja de existir, como ocurre en los dientes con pulpa necrótica con tratamiento de conductos o sin él, se produce en mayor o menor cantidad un cambio súbito de color y de brillo, quedando el diente por lo general con un tono oscuro, con matices que oscilan entre los colores gris, verdoso, pardo o azulado. Otras veces aún con la pulpa viva, el diente puede oscurecerse por motivo de la edad al aumentar el grosor de la dentina secundaria o bien por distinta-

tas, enfermedades (hipoplasia, fluorosis dental, dentinogénesis imperfecta), o intoxicaciones por fármacos (tetraciclinas (la aureomicina de amarillo y la terramicina de verde)), o productos endógenos (bilirrubina en ictericia).

Se denomina blanqueamiento de dientes, recromia o restauración estética a la terapéutica designada a devolver a un diente su color original y su translucidez normal.

### ETIOPATOGENIA

Las causas de las pigmentaciones pueden ser:

#### 1.- GENERALES O SISTEMICAS:

- A) Hipoplasia (amarillo).
- B) Fluorosis dental o endémica (vetse parduscas).
- C) Dentinogénesis imperfecta (amarillo).
- D) Porfiria congénita (rojiza o púrpura).
- E) Dentina opalescente hereditaria (violáceo).
- F) Eritroblastosis fetal (pardo grisáceo).
- G) Ictericia (amarillo o castaño).

#### 2.- LOCALES:

- A) Ingestión de algunos alimentos (café, coca-cola).
- B) Hábitos (fumar y mascar tabaco).

**C) Fármacos y materiales usados por el Odontólogo:**

a) Algunos aceites volátiles como yodoforme que se puede combinar con otras drogas e con los productos de descomposición pulpar que varían de color entre gris y castaño.

b) Nitrato de plata, cemento de plata para conductos y diversos tipos de amalgama (gris claro u oscuro, negro azulado).

c) Los aceites esenciales forman sustancias resinosas capaces de pigmentar.

d) Esencia de canela produce manchas oleosas de gran transparencia de color castaño.

e) Cloruro mercurico.

f) Obturaciones plásticas como los silicatos (amarillo).

g) El oro cohesivo pueda combinarse con la caries y formar una coloración pardo oscura.

h) Trióxido de arsénico, la colocación de este agente devitalizante sobre la pulpa durante 48 horas por lo menos facilita la penetración de la hemoglobina en los conductillos dentinarios.

D) Intoxicaciones con fármacos (tetraciclinas de gris oscuro a pardo, la aureomicina y la terramicina).

E) Hemorragia pulpar debida a traumatismo, el trabajo-

caneral y la prooperación de conductas. Este es el factor más importante de los dientes muy oscurecidos. La lesión rompe los vasos y permite que la sangre se extravase dentro de la cámara pulpar. Los eritrocitos liberados sufren hemólisis y liberan hemoglobinas que se degradan dejando hierro libre. El factor primordial en el oscurecimiento es la formación de un compuesto negro (sulfuro de hierro), que es el resultado de la combinación del hierro liberado con anhídrido sulfhídrico, que al depositarse en los conductillos dentinarios provoca una marcada coloración negra.

F) Necrosis y gangrenas pulpares.- En los dientes con pulpa necrótica el proceso es más intenso al liberarse la hemoglobina de la totalidad de la sangre contenida en la pulpa, al que se añade los productos de putrefacción y la acción de microorganismos cromógenos.

#### PREVENCION

Un control de los hábitos, una higiene oral correcta, un buen cepillado y la visita periódica al Odontólogo para la profilaxis y detartraje, podrá eliminar o disminuir las pigmentaciones de este tipo.

El profesional deberá abstenerse de usar sustancias--- que puedan colorear el diente y aplicará el trióxido --- de arsénico, sólo en molares y en aquellos casos en que-- su uso sea estrictamente necesario.

En las Pulpectomías totales se tendrá especial cuida-- do de eliminar completamente todo el tacho pulpar, evi -- tar hemorragias profusas y, combatirías si se presenta,-- irrigando y aspirando con profusión para eliminar todos-- los coágulos y los restos pulpares.

#### PRONOSTICO

Depende del tipo y causa de la modificación del color. En términos generales, el oscurecimiento por productos de degeneración pulpar, hemorragia y residuos pulpares, por restos alimenticios que forman productos orgánicos que -- penetran en los canaliculos dentinarios o por microorga-- nismos cromóforos; ofrecen un pronóstico razonablemente-- bueno.

El oscurecimiento causado por la penetración y precipi-- tación de sales metálicas y medicamentos de plata, sella-- dores y materiales de restauración es muy difícil y a me-- nudo imposible de blanquear con resultados estéticos sa -

tisfactorios.

## FARMACOLOGIA

La remoción de los restos orgánicos de la dentina ocurre se complementa con la acción de agentes químicos --- reductores u oxidantes que, al actuar sobre el compuesto depositado en el interior de los conductillos, destruye--- sus moléculas y facilita el blanqueamiento.

La reducción poco utilizada, se obtiene por la acción de una mezcla de sulfito de sodio y ácido bórico. El ácido sulfuroso resultante tiene gran afinidad por el oxígeno que extrae del compuesto que produce la coloración.

La acción oxidante se logra en forma indirecta al actuar el cloro sobre el agua con producción de oxígeno al estado nascente. Sin embargo, en la actualidad se siguen utilizando, casi con exclusividad los oxidantes directos--- constituidos por peróxido de hidrógeno concentrado, que--- desprenden abundante oxígeno los cuales son activados por catalizadores físico-térmicos (calor directo o indirecto), o fototerápicos (rayos infrarrojos y ultravioleta). Los más empleados son los siguientes:

El oxidante directo más empleado es la solución de ---

100 vol. de peróxido de hidrógeno en agua destilada ---- (30% en peso). Esta solución se conoce con los nombres de Superoxol & Perhidrol.

El Perhidrol debe ser conservado en refrigeración al abrigo de la luz y el calor, se descompone con bastante facilidad una vez que el frasco con tapa esmerilada ha sido abierto.

El Piroxone, oxidante directo poco utilizado por los inconvenientes de su aplicación, es una solución al 25% de peróxido de hidrógeno en éter. Se obtiene en ampollitas que deben ser abiertas con todo cuidado bajo la acción del frío para evitar su estallido.

#### TECNICA DE BLANQUEAMIENTO DE DIENTES DESPULPADOS

Se presentan las 2 técnicas básicas que se han venido usando ampliamente, con todos los detalles y las indicaciones para su elección. Ambas están basadas en el uso de agentes oxidantes, sustancias químicas que liberan oxígeno; la diferencia básica entre las 2 es el modo de cumplirse la liberación de oxígeno naciente a partir de esas sustancias.



El Superoxol y el Perborato de sodio en polvo solos o juntos, son los agentes blanqueadores preferidos.

### TECNICA DE "BLANQUEAMIENTO AMBULATORIO"

La técnica que utiliza al Perborato de sodio en combinación con el peróxido de hidrógeno ha sido denominada de "Blanqueamiento Ambulatorio" porque la decoloración se produce entre sesiones después de haber sellado los agentes blanqueadores en la cámara pulpar. Es la mejor técnica para los dientes sin vitalidad. Una de sus ventajas es que no requiere más instrumental que los blanqueadores.


#### PASOS A SEGUIR:

1.- Aisle el diente oscurecido con dique de goma. Proteja los tejidos gingivales con vaselina o manteca de cacao.

2.- Elimine todo el material de la cámara pulpar hasta un nivel de 2 a 3 mm. hacia apical del margen gingival.

Use una fresa redonda o de cono invertido además del instrumento operatorio de mano y cucharillos. Elimine toda la caries y las obturaciones defectuosas.

3.- Elimine una cantidad suficiente de la capa superfi



**Técnica del "blanqueamiento ambulatorio". Una pasta de peróxido - de hidrógeno y perborato de sodio se sella en la cámara pulpar durante 4 a 7 días.**

cial de dentina en la cámara pulpar mediante fresa rg --- donde con rotación lenta. La dentina así "avivada" per--- mite una penetración más fácil del material blanqueador.

4.- Coloque una capa de 1mm. de óxido de zinc y eug--- nol con acelerador sobre el conducto radicular si éste--- fué obturado con un cono de plata. Esto impide que el g--- gents blanqueador y las bacterias migren hacia el áp--- ce. Deje fraguar antes de seguir con el paso posterior. Este paso es innecesario con las obturaciones de Gutapag--- cha.

5.- Limpie totalmente y deshidrate la cámara pulpar--- con cloroformo o xilol. Después seque la con aire.

6.- Mezcle el Perbonato de sodio y el peróxido de hi--- drógeno (30 al 50%) hasta obtener una pasta espesa y co--- líquelo en la cámara pulpar. Limpie los bordes de la ca--- vidad de acceso con algodón y deje una bolita en posi--- ción.

7.- El cavit es la obturación provisional preferida.

8.- Mantenga en posición firme hasta el fraguado; si--- no, la liberación de oxígeno permitirá que escape las --- sustancias químicas.

9.- Examine los resultados después de 4 a 7 días. Si--- el blanqueamiento no fuera suficiente repita la operación.

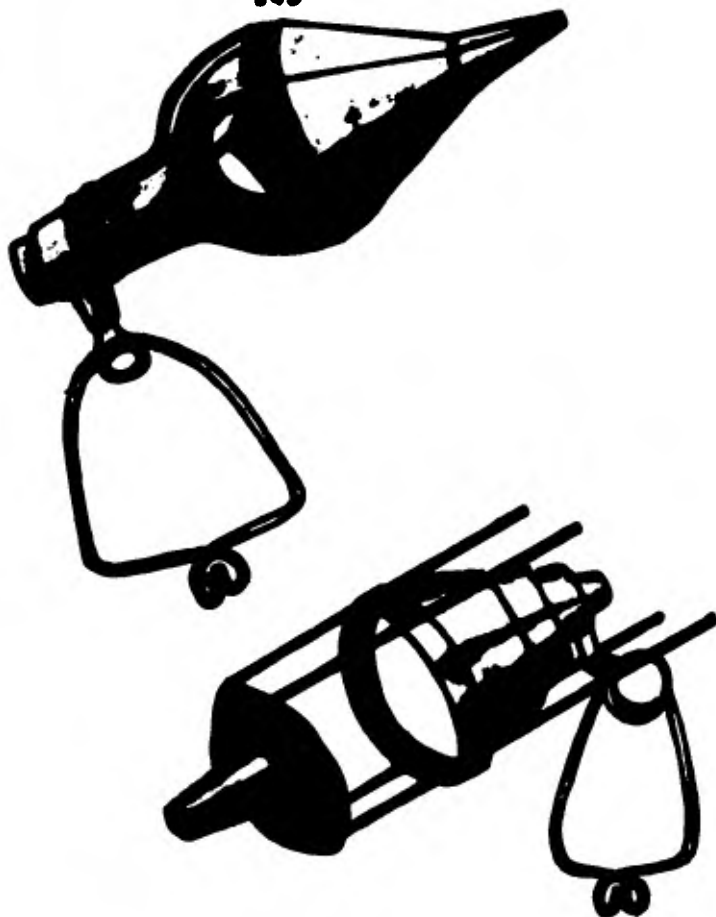## TECNICA THERMOCATALITICA

El método más generalizado durante años para el blanqueamiento fue el Termocatalítico, que utiliza el calor para liberar oxígeno de una solución de peróxido de hidrógeno. Se han utilizado toda una gran variedad de fuentes de calor, pero la más popular es una lamparilla eléctrica. Se emplearon con éxito, además la infrarroja de 250 vatios, los focos fotográficos No.1 y No.2.

La técnica Termocatalítica está indicada para las tinciones más resistentes, que no respondan a la técnica "Ambulatoria". También es ventajoso cuando se dispone de una sola sesión.

### PASOS A SEGUIR:

- 1.- Al preparar el diente para su decoloración, siga los pasos del 1 al 5 de la técnica "Ambulatoria".
- 2.- Brinde protección adicional a los tejidos blandos y a los dientes adyacentes contra el calor generado por las fuentes luminosas. Coloque almohadillas de goma mojada bajo el dique de goma para cubrir los labios y demás tejidos blandos, coloque bolitas de algodón mojado bajo las alas de la grapa del dique de goma para proteger los dientes adyacentes.



Dispositivo difractor de fácil preparación. A. Embudo fijado sobre la fuente de luz. B. Base de un molde para hacer flan aplicada a la fuente de luz.

3.- Ponga algodón flojito en la cámara pulpar y astú-relo con peróxido de hidrógeno (Superoxol). Cubra la su-perficie labial del diente con algodón mojado en el a --gente blanqueador.

4.- Dirija la fuente luminosa al diente preparado a --proximadamente desde unos 20cm. Agregue a la lámpara al--guna forma de dispositivo diafragmante localizador que -- reduzca el calor innecesariamente orientado a los dientes adyacentes.

5.- Deje que el calor recaiga en el diente en cuestión de 20 a 30min con intervalos de 10min.

El paciente debe tener control total de la fuente lu--mínica para evitar una cantidad desagradable de calor. En cada intervalo remueva el algodón y el peróxido de hidróg-eno.

6.- Evalúe el grado de blanqueamiento al retirar el di-que de goma aunque lo adecuado suele ser una sesión, pero podría haber otra. Si así fuera, selle el agente blanqueante en la cámara pulpar entre las sesiones.

## CONSIDERACIONES IMPORTANTES DE LA TECNICA TERMOCATALITICA

El éxito de un proceso de blanqueamiento depende de una reacción química. A menudo, se olvida este hecho tan simple y se excede en el esfuerzo mecánico, como la demasiada remoción de dentina manchada mediante una fresa. Sólo se debe eliminar una cantidad mínima de dentina manchada para exponer los túbulos que recibirán la solución blanqueante.

Nunca se debe utilizar anestesia local en la técnica Termocatalítica. El paciente debe estar plenamente consciente del calor, si llegara a tornarse desagradable, para poder reaccionar a él. Hay que tener en cuenta este factor para evitar un daño innecesario a la pulpa de los dientes adyacentes y la quemadura de los tejidos blandos.

Es aconsejable blanquear con ligero exceso porque hay tendencia a un cierto oscurecimiento con el tiempo.

Al completar la terapéutica endodóncica si el diente se viera ligerosamente oscuro, se podría utilizar profilácticamente la técnica del blanqueamiento "Ambulatorio".

El peróxido de hidrógeno es extremadamente cáustico. No se debe mantenerse alejado de los ojos, la piel y de los

tejidos blandos. Se debe guardar en refrigeración o lu---  
gar muy fresco porque es peligrosamente inestable cuando--  
se expone al calor.

### DECOLORACION DE DIENTES VITALES

Los dientes vitales aparecen teñidos por la ingestión--  
exceesiva de fluoruro y por la administración de tetraci--  
clinas durante el desarrollo del diente.

### CAUSAS Y CORRECCION DE LA DECOLORACION DE DIENTES VITALES

**FLUOROSIS ENDEMICA.**- Es el factor que conduce al cambio  
de color de los dientes vitales. En general, se acepta que  
la técnica más exitosa y más fácil es la propuesta por Mc-  
Innes, modificada por Bailey y Christen y por Colon.

#### TECNICA:

- 1.- Limpie y pula con pómez los dientes que serán blan-  
queados.
- 2.- Proteja la encía con vaselina.
- 3.- Aisle los dientes afectados con un dique de goma --  
que llegue a cubrir la nariz para evitar la inhalación de-



vapores. Selle el dique a los dientes con barniz cavitario en el margen gingival para prevenir la filtración química.

4.- Prepare solución fresca de la mezcla blanqueadora en un vaso: 1 ml de ácido clorhídrico (36%), 1 ml de Superoxol y 0.2 ml de éter anestésico. Mezcle con una aguja de acero inoxidable para evitar la corrosión de los elementos.

5.- Aplique la solución con un aplicador de algodón sobre las áreas manchadas y déjelas así de 3 a 5 min.

6.- Pase el disco de papel suavemente.

7.- Repita la aplicación y el pasaje suave del disco hasta lograr la deseada eliminación de la tinción.

8.- Neutralice los dientes con hipoclorito de sodio (5.25%).

9.- Lave los dientes con una cantidad copiosa de agua antes de retirar el dique.

10.- Pule los dientes con pómes.

**ADVERTENCIA.-** Se deben utilizar guantes de goma para prevenir las quemaduras cutáneas, y se deba proteger al paciente con delantal plástico.

La técnica precedente tiene éxito en razón de la naturaleza superficial de la tinción fluorésica. No se puede

utilizar el blanqueamiento habitual de los dientes sin-- pulpa.

**TINCIÓN POR TETRACICLINAS.**— Se ubica en la dentina y-- no en el esmalte como la fluorosis endémica. Se piensa -- que las partículas de tetraciclinas se incorporan al --- diente durante la calcificación de la dentina. Cuando se le expone a la luz solar, el diente toma gradualmente to-- nos del gris oscuro al pardo.

La técnica expuesta por Cohen y Parkins es una adapta-- ción del procedimiento Termocatalítico para el blanquea - miento de los dientes sin pulpa. El Superoxol se mantie-- ne en la superficie vestibular y lingual mediante la ubi-- cación de bolitas de algodón saturadas. Recomiendan el -- empleo de una fuente térmica de control manual por el pa-- ciente, para activar el Superoxol.

La gama térmica puede oscilar entre 80°F y 90°F y el - tiempo entre 20 y 30 minutos. La cantidad de sesiones, -- con intervalos de 1 semana, varían de uno a otro paciente.

De acuerdo con los investigadores, no se hallaron sig-- nos de lesiones pulpares en ninguno de los dientes trata-- dos cuando se empleo esta técnica.

## CAPITULO VIII

### TERAPIA PULPAR VITAL

La terapia pulpar vital incluye todas las medidas tomadas para proteger la vida de la pulpa antes de que sea dañada irreversiblemente por causas fisiológicas, químicas o microbianas. Según la gravedad de la amenaza, se podrá elegir alguna de las terapéuticas para proteger y conservar la vitalidad de la pulpa antes, durante y después de los procedimientos de restauración.

### PROTECCION PULPAR

Todos los procedimientos de restauración amenazan la pulpa viva en cierto modo. Las siguientes reglas básicas pueden servir de guía para todas las preparaciones:

1.- Use dique de goma para proveer una buena visión operatoria y un campo aislado que proteja la pulpa de la contaminación salival en caso de una exposición pulpar.

2.- Antes de colocar una base o restauración limpie la cavidad con agua tibia.

3.- Cavidad superficial.- Cuando se termine una propagación de cavidad superficial, se debe aplicar un sellador de túbulos dentinarias sobre la dentina recién cortada antes de colocar la restauración, este procedimiento reducirá la sensibilidad a los cambios térmicos que causan una restauración metálica.

4.- Cavidad profunda.- Se deben realizar las extensiones necesarias antes de eliminar el volumen mayor de la caries profunda, la caries remanente sobre la pulpa será entonces cuidadosamente retirada con una cucharilla filosa, sobre la dentina que recubre la pulpa se colocará una base de hidróxido de calcio, otra de óxido de zinc y eugenol, antes de aplicar la base final de cemento de fosfato de zinc se colocará copalita como sellador para impedir que el ácido libre del cemento llegue a los túbulos dentinarios expuestos.

La prueba de vitalidad en un diente con caries profunda debe ser lo más exacta posible para realizar el tratamiento operatorio indicado.

## PROTECCION PULPAR INDIRECTA

Es la terapéutica que tiene por objeto evitar la lesión pulpar irreversible y curar la lesión pulpar reversible cuando ya existe.

Se admite que esta defensa de la vitalidad pulpar implica también devolver el diente al umbral doloroso normal.

Es la caries dental avanzada la que abarca la casi totalidad de los casos clínicos en los que se practica la protección pulpar indirecta, pero en muchas ocasiones traumáticas e yatrogénicas pueden motivar el empleo de esta terapéutica.

El objeto de esta terapéutica es la conservación de la vitalidad pulpar por debajo de lesiones profundas o muy profundas promoviendo la cicatrización del sistema pulpodentinal.

La dificultad principal en el diagnóstico de las lesiones por caries estriba en saber si la pulpa es capaz de cicatrizar con tan solo la terapia pulpar, o por el contrario el proceso pulpar inflamatorio continuará indefectiblemente hacia una necrosis a pesar de la terapia practicada, lo que indicaría como terapéutica la Pulpectomía total con

la correspondiente obturación de conductos.

Para valorar esta capacidad reaccional pulpar, tanto--  
defensiva como dentinogénica habrá que hacer un examen --  
detenido de la cavidad cariosa, fijarse en el aspecto, --  
dureza y profundidad de la caries remanente o fondo de --  
la cavidad preparada y sobre todo intentar interpretar --  
la información dolorosa que nos diga el paciente.

A pesar de que el dolor, como síntoma subjetivo e in-  
transferible, no tenga por lo común una estrecha relación  
con la lesión histológica pulpar, hay que reconocer que -  
al no existir otro método semiotécnico mejor haye que con  
cederle un valor diagnóstico de primer orden.

Hay que hacer la distinción de lo que Maseler denomina  
dolor dentinario y dolor pulpar, el primero es un dolor -  
agudo, lancinante, generalmente provocado por estímulos -  
o agentes mecánicos o químicos al actuar sobre las termi-  
naciones nerviosas en o alrededor de la capa odontoblástei  
ca y que no suele estar relacionada con un proceso infla-  
matorio o degenerativo pulpar.

Por otra parte el llamado dolor pulpar se caracteriza-  
por ser más continuo, sordo, pulsátil, aumentando con el  
calor y cuando al paciente está en clinoposición, con pro-  
bable estímulo de las fibras nerviosas más profundas del-

tejido pulpar.

En el sistema dolor que proporciona el interrogatorio hay que considerar la intensidad, la duración y la espontaneidad. Según Seltzer un dolor ligero o moderado puede estar asociado a una pulpitis transicional crónica parcial o proceso atrófico, mientras que un dolor severo indica corrientemente la presencia de necrosis por licuefacción de carácter irreversible. El dolor espontáneo significa una severa patosis de los tejidos profundos pulpares, lo mismo que la persistencia del dolor provocado por estímulos como el frío, calor o sustancias dulces, sin embargo en este último caso si el dolor desaparece en pocos segundos después de eliminado el estímulo que lo produjo, podría tratarse de un proceso reversible todavía.

Con respecto al dolor inducido dentro de la semiología, por una ligere percusión o la vitalometría térmica o eléctrica los datos obtenidos pueden ser también confusos. Un dolor ligero a la percusión nunca indicará si existe o no reversibilidad en la efeción pulpar ni siquiera si el dolor es de origen periodontal o pulpar, en todo caso si el dolor es vivo y coexiste con un dolor localizado a la palpación e nivel apical es casi seguro que se trate de una periodontitis apical aguda con o sin abceso periapical y

per supuesto con total secrecio pulpar. La respuesta a los estímulos térmicos indicados por el profesional igualmente proporcionará eventualmente el dato de que si persiste después de eliminado el estímulo se trata de un proceso irreversible. La llamada Pulpometría eléctrica, no mide nada en realidad y tan sólo se admite que una respuesta positiva significa que existe potencial vitalidad en un tejido pulpar.

El diagnóstico exacto del sistema pulpo-dentinal ante la caries profunda y la capacidad reaccional para la formación de dentina terciaria con la mayor parte de las veces una incógnita que solo la observación y la evolución resolverá.

Masler recuerda que no hay que confundir la dentina afectada o alterada, con la desmineralizada pero no infectada con la verdadera infectada y que el mecanismo de la dentina viva contra el daño, es por esclerosis de los túbulos vitales bajo la lesión con parcial remineralización de la dentina, al mismo tiempo que se produce la curación pulpar por la formación de dentina reparativa o terciaria por debajo de los túbulos afectados.

Sarnar y Masler demostraron que la capa más profunda y desmineralizada de dentina es una lesión cariosa, está-



libre de bacterias y que parece ser que los recessos--  
pulpares en la caries profunda son respuestas a las te--  
zinas bacterianas que crecen sobre la superficie denti--  
meria y no el resultado de la invasión, colonización y--  
crecimiento bacteriano dentro del tejido pulpar.

La dentinificación o formación de dentina a partir --  
de la pulpa es quizás un recurso biológico de mayor va--  
lor en la terapéutica del recubrimiento pulpar indirec--  
to.

Es conveniente recordar que la dentina puede ser pri--  
maria, secundaria o terciaria.

La dentina restauradora o terciaria es la dentina for--  
mada como respuesta a un proceso patológico generalmente  
caries y traumas agudo o crónico. Es una dentina que pue--  
de oscilar entre regular con menor cantidad de túbulos -  
hasta irregular atubular y amorfa.

La presencia de esta dentina no solo se interpreta co--  
mo una capacidad específica de formar tejidos duros sino--  
como que ésta posee aún el metabolismo y la nutrición su--  
ficiente para organizar su defensa adecuada y su dentini--  
ficación.

## INDICACIONES PARA LA PROTECCION PULPAR INDIRECTA

- 1.- En caries profundas que no involucren pulpa.
- 2.- En dientes libres de sintomatología pulpar.
- 3.- En fractura a nivel dentinario.
- 4.- Siempre que se descubra la dentina.

## CONTRAINDICACIONES PARA LA PROTECCION PULPAR INDIRECTA

- 1.- Cuando el diagnóstico clínico radiográfico deje du-  
das con respecto al estado de salud de la pulpa.
- 2.- En presencia de sintomatología pulpar.

## TERAPEUTICA PARA LA PROTECCION PULPAR INDIRECTA

El tratamiento de la caries profunda u otras lesiones--  
dentinarias prepulpaes, consistirá en eliminar la parte--  
destruida o dentina reblandecida y proteger la dentina es-  
clerosa para facilitar que se produzca:

- 1.- Dentine esclerótica, con estrechamiento de los túbu-

los, potencial cierre de los mismos y parcial remineralización.

2.- Formación de una capa de dentina terciaria, como labor dentinogénica defensiva, dentina irregular densa, con pocas o ningún túbulo.

Después de preparada la cavidad se recomienda el empleo de barnices y bases protectoras a base de hidróxido de calcio y óxido de cinc y eugenol.

Los barnices son soluciones de resina de copal en líquidos volátiles (acetona), que una vez aplicados y evaporados, siendo la concentración más recomendada la del 20%, pueden emplearse directamente en el fondo de la cavidad o sobre las bases protectoras empleadas constituyendo una barrera relativamente eficaz en el empleo de materiales tóxicopulpaes de dientes anteriores (Silicatos, Composites, etc.).

El hidróxido de calcio, constituye el fármaco más recomendado como componente de las bases protectoras, sobre todo cuando la pulpa está muy cercana al fondo de la cavidad.

Puede emplearse puro, bien sea mezclado con agua o con otros productos como la cresantina (acetato de metacresilo), o los productos patentados como Calxil, Dycal, Hydrex,

Calcipule, etc..

El hidróxido de calcio tiene un Ph de 12.4 que comienza a bajar poco después de aplicado y hoy día se admite que estimula la fosfataasa alcalina, la cual a su vez estimula la formación de tejidos duros y de dentina reparativa a un Ph óptimo de 7.0 a 9.0 a la vez que recalifica la dentina desmineralizada.

Por lo general se emplean como bases protectoras las patentadas siendo opcional colocar otra base protectora de óxido de zinc y eugenol o bien la obturación definitiva.

Las bases de óxido de zinc y eugenol constituyeron un cemento quelante de gran valor terapéutico y estimulante de la cicatrización y la dentinogénesis.

#### TECNICA PARA LA PROTECCION PULPAR INDIRECTA

- 1.- Diagnóstico clínico radiográfico.
- 2.- Administración de anestesia en caso necesario.
- 3.- Aislamiento del campo operatorio.
- 4.- Acceso a la cavidad.
- 5.- Remoción del tejido carioso.

- 6.- Asepsia de la cavidad.
- 7.- Colocación del medicamento a elección.
- 8.- Sellado de la cavidad temporalmente o definitivamente.

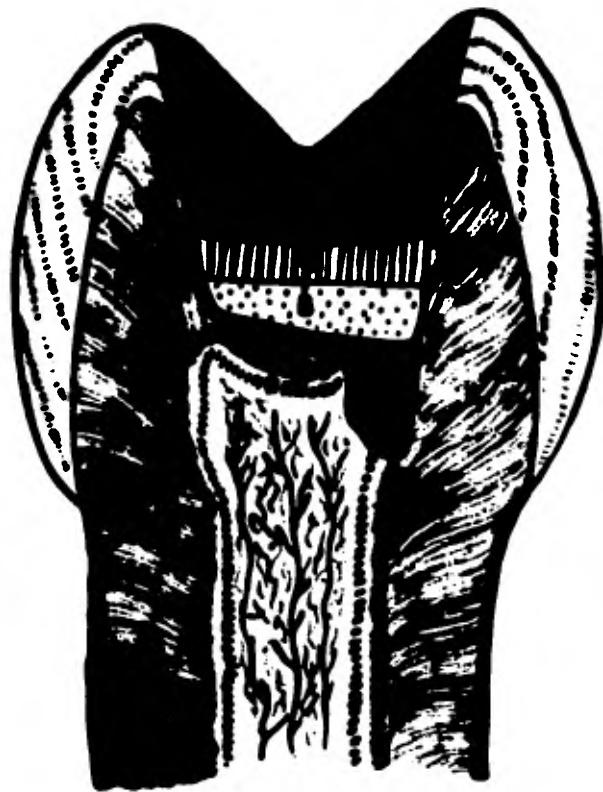#### VENTAJAS DE LA PROTECCION PULPAR INDIRECTA

- 1.- Evitar la comunicación pulpar y preservar la vitalidad pulpar.
- 2.- Ser sencilla y de pronta ejecución.
- 3.- Evitar alteraciones de color en la corona.
- 4.- No tiene desventajas.

#### PROTECCION PULPAR DIRECTA

Es la protección o recubrimiento de una herida o exposición pulpar accidental o intencionalmente expuesta mediante pastas o sustancias especiales con la finalidad de cicatrizar la lesión y preservar la vitalidad pulpar.

El diagnóstico suele ser fácil de observar al fondo de la cavidad o en el centro de la superficie de una fractura, un punto rosado que sangra, corrientemente un cuerno



Comunicación pulpar por el cuerno vestibular. PRD, predentina. A, suspensión de hidróxido de calcio. B, pasta de hidróxido de calcio.- C, OZE, óxido de zinc-eugenol. D, obturación. D<sup>1</sup>, dentina primaria.- D<sup>2</sup>, dentina secundaria.

pulpar.

En cada circunstancia se considera el tamaño de la exposición y la posibilidad de colocar un apósito protector que pueda ser debidamente retenido y no entorpezca -- la restauración de la corona clínica.

#### INDICACIONES DE LA PROTECCION PULPAR DIRECTA

- 1.- En caso de traumatismos que involucren la corona-- dentinaria dejando al descubierto la pulpa.
- 2.- Lesiones provocadas durante el trabajo odontológico que sean pequeñas y limpias (por eliminación de caries en la preparación de muñones).

#### CONTRAINDICACIONES DE LA PROTECCION PULPAR DIRECTA

- 1.- Cuando el diagnóstico clínico radiográfico deja dudas con respecto al estado de salud pulpar.
- 2.- Lesiones provocadas por contaminación bacteriana - (exposiciones cariosas o exposiciones mayores en campos no asépticos).


## TECNICA DE LA PROTECCION PULPAR DIRECTA

- 1.- Diagnóstico clínico radiográfico.
- 2.- Anestesia.
- 3.- Aislamiento del campo operatorio.
- 4.- Acceso a la cavidad.
- 5.- Remoción del tejido carioso.
- 6.- Lavado de la cavidad y control de la hemorragia.
- 7.- Secado de la cavidad con algodón estéril.
- 8.- En el punto de exposición se coloca hidróxido de calcio a elección.
- 9.- Se sella con cemento de óxido de zinc y eugenol.
- 10.- Se coloca un cemento de fosfato como base.
- 11.- Se realiza la restauración temporal e permanente.

## DESVENTAJAS DE LA PROTECCION PULPAR DIRECTA

- 1.- Dolor durante los primeros días.
  - 2.- En ocasiones el resultado no es satisfactorio.
- En consideración a que el pronóstico no siempre es favorable y que hoy día la Pulpectomía total es practicada a -





Las diferentes capas: sobre la pulpa, capa de dentina terciaria, - sigue la capa blanca y negra de: detritos, hidróxido de calcio, coágulos, pulpa necrosada y astillas de dentina; capa negra, suspensión de hidróxido de calcio; capa rayada eugenato de zinc, y la última, - obturación.

salud y tiene óptimo pronóstico, es conveniente en---  
 caso de herida pulpar, evaluar las circunstancias que ---  
 convergen y solamente hacer el recubrimiento en aquellos---  
 casos en que la juventud del diente, la reciente de la ---  
 herida y el estado de salud del diente lo aconsejen.

### PULPOTOMIA

Consiste en la extirpación de la porción coronaria de--  
 una pulpa no infectada. Cuando la intervención se realiza  
 con éxito la porción radicular de la pulpa permanece con--  
 vitalidad y la superficie amputada de la misma se recubre  
 nuevamente con Odontoblastos, que forman un puente o ba--  
 rra de dentina secundaria que protege la pulpa. En la---  
 Pulpotomía como en la momificación pulpar se realiza la --  
 extirpación de la pulpa coronaria, en la primera se inten--  
 ta conservar la vitalidad pulpar, mientras que en la se--  
 gunda la pulpa se desvitaliza previamente con arsénico o--  
 agentes similares y después se la conserva con antisépti--  
 cos adecuados. La Pulpotomía difiere del recubrimiento pul--  
 par en que en este la pulpa no sufre excesión, por lo con--  
 trario, se la deja en su totalidad y se protege de todo --  
 tipo de traumatismo a fin de mantener su vitalidad, la ---

Pulpotomía difiere de la Pulpsectomía parcial, por que en este se elimina la pulpa con excepción del extremo apical.

### VENTAJAS DE LA PULPOTOMIA

1.- No hay necesidad de penetrar en los conductos radiculares, lo cual es particularmente ventajoso cuando se trata de dientes de niños con forma bien empio e de dientes de adultos con conductos estrechos.

2.- Las ramificaciones apicales difíciles de limpiar mecánicamente y de obturar quedan con una obturación natural de tejido pulpar vivo.

3.- No existen riesgos de accidentes, tales como roturas de instrumentos o perforaciones en el conducto.

4.- No hay peligro de irritar los tejidos periapicales con drogas o traumatismos mediante el manejo de instrumentos.

5.- Se evitan las obturaciones cortas o las sobreobturaciones del conducto, pues esta contiene un relleno natural muy apropiado que es la pulpa.

6.- Si no da buenos resultados después de un tiempo de realizada la intervención, todavía podrá hacerse el tratamiento

to de conductos, durante ese tiempo los dientes cuyo ápice no se hubiera formado completamente, habrán tenido oportunidad de completar su calcificación.

7.- Puede realizarse en una sola sesión.

Los materiales habitualmente empleados para la Pulpotomía son el cemento de óxido de zinc y eugenol y el hidróxido de calcio. De estos dos es preferible el segundo pues el primero puede producir inflamación crónica y además las probabilidades que se forme el puente dentinario son menores.

La Pulpotomía es una operación sencilla, segura y útil para mantener la vitalidad de la pulpa radicular. La operación debe limitarse a las pulpas no infectadas de dientes de niños y adultos jóvenes donde todavía existe una capacidad óptima para la reparación. Los casos deben escogerse con gran cuidado si se quiere tener éxito.

#### INDICACIONES PARA LA PULPOTOMIA

1.- En dientes de niños cuando el extremo apical no ha terminado su formación. En este caso, tanto la extirpación pulpar como la obturación ofrecen dificultades debido a la amplitud del foramen apical y la extracción no esteriliza jug



A



B



C

Técnica de Pulpotomía después de un traumatismo. A, pulpa removida de la cámara. B, pasta de hidróxido de calcio puesta sobre el muñón coagulado y cubierto con cemento de óxido de zinc-eugenol. C, se ha preparado una corona provisional, dejando libre el esmalte labial remanente para futuras pruebas de vitalidad.

cificada por las consecuencias que traería, sobre la erupción de los dientes vecinos y el desarrollo de las arcos dentarias.

2.- En exposiciones pulpares de dientes anteriores causadas por la fractura coronaria de los ángulos mesial o distal después de accidentes deportivos, automovilísticos, etc.

3.- Cuando la eliminación completa de la caries expondría la pulpa.

4.- En dientes posteriores en que la extirpación completa sea difícil.

Durante la formación de la raíz antes de la calcificación completa de los ápices, no deben escatimarse esfuerzos para conservar la vitalidad 3 ó 4mm del tejido pulpar apical, la raíz continuará formándose hasta su completo desarrollo.

La Pulpotomía debe realizarse únicamente en casos de pulpas canas con hiperemias persistentes o pulpas ligeramente inflamadas.

### CONTRAINDICACIONES PARA LA PULPOTOMIA

- 1.- En dientes de adultos con conductos estrechos y - -  
ápices calcificados.
- 2.- En pulpitis irreversibles, necrosis, gangrena pul-  
par y en toda infección pulpar aún cuando sea ligera.

### TECNICA PARA LA PULPOTOMIA

- 1.- Diagnóstico clínico radiográfico.
- 2.- Anestesia.
- 3.- Colocar el dique de goma y esterilizar el campo o-  
peratorio.
- 4.- Remover la dentina cariada.
- 5.- Acceso a la cámara pulpar y remover el techo.
- 6.- Remover la porción coronaria de la pulpa.
- 7.- Limpiar la cámara pulpar de sangre y restos de pul-  
pa e irrigar con una jeringa que contenga solución salina  
estéril o anestésica.
- 8.- Cohibir la hemorragia con una torunda de algodón -  
estéril.
- 9.- Secar la cavidad y la cámara pulpar.
- 10.- Aplicar hidróxido de calcio a elección, en contac

to íntimo con la pulpa amputada.

11.- Obturar el resto de la cámara pulpar con óxido -- de zinc y eugenol sin ejercer presión.

### POSTOPERATORIO

En casos debidamente seleccionados y empleando la técnica antes expuesta, el curao postoperatorio acostumbra ser casi asintomático, puede haber dolor leve durante 1 ó 2 días después de la intervención, que cede fácilmente -- con los analgésicos habituales. No obstante se conceptúa -- como pronóstico reservado para la pulpa cuando hay dolo -- res intensos o continuos. Al cabo de 3 ó 4 semanas se puede iniciar la formación del puente de neodentina visible -- a los Rayos X, pero a veces puede demorar de 1 a 3 meses -- su formación. La obturación definitiva puede colocarse -- de inmediato (especialmente en molares); o bien esperar -- la formación del puente de dentina.



## PULPOTOMIA RADICULAR O RESECCION RADICULAR VITAL

Maskell realiza la resección de raíz comprometida en -- casos de periodontitis, bifurcación o trifurcación, en --- dientes de 2 ó 3 raíces, pero respetando la pulpa canal --- ral y, por supuesto, las de las otras raíces, lo que su --- pone en sí un nuevo tipo de Pulpotomía o de Pulpectomía --- parcial.

La técnica consiste en efectuar con extrema asepsia, cor- tar y extraer la raíz comprometida, preparar en la sec --- ción con una fresa de cono invertido del No. 35 una cavi --- dad, la cual será obturada con pasta de hidróxido de --- calcio llevada con el extremo de un explorador, recubrir --- con eugenato de zinc y finalmente, obturar con amalgama --- más blanda de lo normal para facilitar su inserción.

## PULPOTOMIA TERAPEUTICA O AL FORMOCRESOL

Es el procedimiento endodóncico que se realiza desinfec --- tando y nomificando los muñones pulpaes fijando la pulpa --- subyacente y la fijación medicamentosa de la pulpa radicu --- lar residual.

## INDICACIONES PARA LA PULPOTOMIA TERAPEUTICA

- 1.- Cuando la retención de un diente con fijación pul\_ per resulte más ventajosa que la extracción y construc\_ ción de un mantenedor de espacio.
- 2.- En traumatismos con exposición pulpar amplia.
- 3.- En caries penetrantes cuando al eliminar la denti\_ na enferma se descubre y no pueda ser tratada con protec\_ ción directa.
- 4.- En pulpitis incipiente bien diferenciada.

## CONTRAINDICACIONES PARA LA PULPOTOMIA TERAPEUTICA

- 1.- En dientes con gran destrucción.
- 2.- Cuando hay perforación de la bifurcación de la --  
raíz.
- 3.- Si el hueso permanente ha llegado a la etapa de  
erupción alveolar. .
- 4.- Cuando se halla reabsorbida más de la mitad de la  
raíz.
- 5.- En presencia de patología periapical.

### VENTAJAS DE LA PULPOTOMIA TERAPEUTICA

- 1.- Permite la omisión de anestesia en sesiones subsecuentes.
- 2.- Conservar piezas con raíces sumamente curvas.
- 3.- Ausencia de hemorragia.
- 4.- Pudiera no ocasionar ningún dolor durante el tratamiento.

### DESVENTAJAS DE LA PULPOTOMIA TERAPEUTICA

- 1.- Pérdida del color de la corona.

### TECNICA DE LA PULPOTOMIA TERAPEUTICA

- 1.- Anestesia.
- 2.- Aislado del campo operatorio.
- 3.- Asepsia de la cavidad.
- 4.- Acceso a la cavidad.
- 5.- Eliminación del tejido carioso.
- 6.- Se limpie nuevamente la zona.
- 7.- Se extirpa el techo pulpar. Se elimina la pulpa hasta el nivel de los orificios radiculares.

Se coloca el formocresol en contacto con los muñones-pulpaes y se cubre con otra torunda de algodón, se deja 5 minutos y después se retira. Se obtura con una mezcla de óxido de zinc y eugenol con una gota de formocresol.

## CAPITULO IX

### ENDODONCIA EN ODONTOPIEDIATRIA

Si hacemos una revisión de la anatomía de las piezas primarias, fácilmente comprenderemos la necesidad que -- tienen estas piezas de terapéutica pulpar.

Específicamente el esmalte y la dentina de las piezas primarias son solo la mitad de espesor que los de las -- piezas permanentes. La pulpa por lo tanto está proporcio -- nalmente más cercana a la superficie exterior, y las --- caries pueden penetrar más fácilmente.

#### ESTRUCTURA FISICA DE LA PULPA DENTAL

A diferencia del esmalte, que es una estructura rela\_ tivamente inerte, la pulpa dental contiene elementos que hacen similar a otros tejidos conectivos del organismo.

Dentro de la pulpa están vasos sanguíneos, vasos lin\_ fáticos, nervios, células de defensa, sustancia base y-- fibroblastos.

Sin embargo, otra característica de la pulpa es la--

mente se explica como la destrucción directa de la integridad de la dentina que rodea a la pulpa misma.

### GENERALIDADES

La presencia durante la niñez de las 2 denticiones, - temporal y permanente, y las 2 peculiares características de las enfermedades pulpares y pariapicales en esta época de la vida, ha hecho que la Endodencia infantil - constituya una subespecialidad con normas y técnicas, - casi independientes, dentro de la Endodencia & de la -- Odontopediatría.

En primer lugar, se comentarán los temas básicos de Endodencia, para exponer a continuación la Endodencia - en Odontopediatría, comenzando por los dientes tempora- les (primarios y deciduos para algunos autores) y des- pués con los dientes permanentes. Debido a que el fac- tor yatrogénico y general es muy pequeño en la época -- infantil, se clasificará cada grupo de dientes en lesio- nes por causa traumática y por causa de caries, por el siguiente orden:

Dientes Temporales:

Lesiones traumáticas

presencia de odontoblastos necesaria para la producción de dentina.

Desde el punto de vista del desarrollo, la pulpa dental emerge como resultado de la promoción de la lámina dental del mesodermo para formar la papila dental.

Su forma es determinada por el órgano del sembla. - Cuando madura este tejido embrionario, se forman odontoblastos y depositen dentina.

Las dificultades en terapéuticas endodóncicas se deben a la especial anatomía de las piezas primarias. Las raíces, especialmente la de los molares, son largas y delgadas y de estrechos canales aplenados. Los canales auxiliares y constante reabsorción de las puntas de las raíces aumentan aún más el problema de terapéuticas endodóncicas eficaces en piezas primarias.

¿Qué es exposición pulpar?

Existe exposición pulpar cuando se quebranta la continuidad de la dentina que rodea a la pulpa por medicos físicos o bacterianos. Un golpe que fractura parte de la porción coronal de la pieza, la penetración demasiado profunda de instrumentos de rotación o de mano, y la invasión de caries dental son causas comunes de exposición de la pulpa dental. La exposición pulpar genera

**Caries profunda**

**Dientes Permanentes:**

**Lesiones traumáticas**

**Con ípice inmaduro**

**Con ípice terminado de formar**

**Caries Profunda:**

**Con ípice inmaduro**

**Con ípice terminado de formar.**

**ANATOMIA.-** La pulpa de los dientes temporales es grande lo que motiva que con cierta frecuencia sea herida durante la preparación de cavidades en Odontología operativa. Carlsen y Andersen estudiaron el tamaño pulpar de -- 3327 dientes temporales y encontraron que en el momento-- en que se termina la mineralización el tamaño de la pulpa en los dientes anteriores es de un cuarto ó un décimo del volumen total de la corona, mientras que el tamaño pulpar de los molares en el mismo momento oscila entre un tercio y un quinto del volumen total del diente, y todavía es mayor en el segundo molar que en el primero, aunque todos ellos decrecen con los años al formarse dentina secundaria.

La anatomía de los dientes permanentes en el niño puede diferir de la del adulto; son 2 los factores que hay -



que considerar:

1.- La pulpa cameral y radicular y, por lo tanto, la cámara pulpar y los conductos, son mucho mayores en el niño que en el adulto, lo que significa:

a) Que, una vez eliminado el techo pulpar, no habrá casi necesidad de rectificar la cámara pulpar.

b) Que los conductos son más fáciles de ubicar, recorrer y preparar, y es aconsejable ensancharlos varios ca-libres más que los recomendados en dientes adultos.

c) Que la obturación de conductos deberá hacerse, lógicamente, con conos principales de mayor calibre y con una condensación lateral más cuidadosa.

2.- Si hace menos de 3 ó 4 años de la erupción del diente por tratar, es posible que su ápice sea inmaduro o sin terminar de formar, lo que obliga a emplear técnicas especiales.

En cualquier caso, el ápice juvenil, aunque esté formado, se deja traspasar con facilidad, lo que invita a ser prudente, emplear de manera estricta la longitud de trabajo obtenida por medio de la conductometría; y en ocasiones comenzar el trabajo con calibres mayores de los empleados en adultos.

ANESTESIA.- Debido a las condiciones anatómicas, la

anestesia en niños es relativamente fácil y se consigue una inducción rápida y gran profundidad con las técnicas conocidas.

En niños con polimerias, con varios tratamientos por practicar, con problemas psíquicos o poco colaboradores, es aconsejable la anestesia general.

AISLAMIENTO.- Aislamiento con grapa y dique de goma - es aplicable en Endodoncia infantil; se trabaja mejor y con más rapidez, la asepsia es óptima y se evita cualquier peligro. Jinks y Walter, entre otros, han enfatizado la ventaja en el uso del aislamiento de grapa y dique en Odontopediatría, y es insustituible en la anestesia general.

#### DIENTES TEMPORALES Y TRAUMATOLOGIA

El niño tiene sus 8 incisivos temporales, entre los 8 y 10 meses de edad, precisamente cuando comienza a caminar. A partir de este momento y hasta los 6 ó 7 años de edad sufre innumerables caídas, tanto en el aprendizaje de andar con plena autonomía de movimientos, como en los juegos infantiles o accidentales imprevistos que pueda tener.

Se comprende que la incidencia de lesiones pulpares - en esta época de la vida infantil por etiopatogenia traumática pueda involucrar exclusivamente los 8 incisivos.

Las lesiones más típicas son:

- a) Subluxación (intrusión y extrusión).
- b) Luxación con avulsión.
- c) Sufusión y eventualmente necrosis.
- d) Fractura coronaria y radicular.

Como los dientes temporales no completan su formación apical hasta los 2 años de edad, para iniciar casi de inmediato la resórlisis fisiológica, y como, además, el hueso encaja perfectamente los golpes, es explicable que la lesión más frecuente en los niños de esta edad sea la intrusión, o sea, el enclavamiento de uno o varios dientes en el maxilar. La luxación completa es más rara.

Respecto a la sufusión, puede provocar decoloración permanente del diente y acompañarse de necrosis por lesión a nivel apical, muchas veces aséptica.

Los recursos de que dispone el profesional y la conducta adecuada, se pueden resumir en las siguientes reglas:

- 1.- Se procurará en cualquier caso mantener la vitalidad pulpar del diente traumatizado. En la intrusión, la-

conducta será expectante, esperando la resorción que puede producirse entre 6 y 8 semanas después del accidente.

2.- Si hay necrosis no se intervendrá sino en caso de infección ya que existe la posibilidad de que el diente esté estéril, aunque con la pulpa necrótica, no cause transtorno alguno y se exfolie normalmente cuando llegue el momento.

3.- Si surge la infección (sea por necrosis en la sección apical o por exposición fracturaria), se procederá a la terapéutica indicada en los dolores temporales con procesos pulpares irreversibles.

4.- En caso de fractura coronaria con exposición pulpar y si el diente está con el ápice inmaduro, se podrá intentar la Pulpotomía vital, pero, si el ápice está ya formado, es preferible la Pulpotomía al formocresol.

5.- En la fractura radicular se ferulizará el diente, observando la evolución de la vitalidad pulpar y de la reparación, para, de ser necesario, intervenir como se indica en el punto 3.

6.- En caso de avulsión total, se puede reimplantar el diente temporal.

En cualquier caso, es muy importante tener en cuenta el tiempo que falta para la exfoliación del diente tempo-

ral, ya que, cuando falta de 1½ a 1 año para que se produzca el cambio, es quizá más práctico recurrir a la Exodencia.

## DIENTES TEMPORALES

### LESIONES PULPARES POR CARIES

#### GENERALIDADES

La mayor prevalencia de caries y, por lo tanto, de lesiones pulpares como evolución natural de la caries no tratada, es en los 8 molares temporales, y siguen los caninos y los incisivos.

Cohen y Maceler demostraron que la capacidad de producir dentina terciaria ó reparativa de los dientes temporales es similar a la de los permanentes.

Martacook en la caries profunda prepulpar, recomienda dejar la dentina alterada adyacente a la pulpa y cubrirla con pasta de Dycal y cemento de fosfato de zinc. La caries remanente se volverá estéril ó al menos se reducirán los microorganismos, permitiendo la formación de dentina reparativa, para 6 meses después eliminar la caries-

en una segunda sesión.

De producirse una exposición pulpar, se pueda intentar una protección directa pulpar con hidróxido de calcio, pero muchas veces es más práctico y eficaz mejor -- prouebático realizar una intervención pulpar radical, ya sea la Pulpotomía, ó la Pulpectomía total con la obturación de conductos con cemento de óxido de zinc-eugenol.

#### TRATAMIENTO DE LA PULPITIS

La casi totalidad de los autores coinciden en que --- cualquier tratamiento que se haga en la pulpa y conductos radicales de los dientes temporales no se debe --- obstaculizar el proceso de reabsorción radicular fisiológico, a la vez que evita las complicaciones infecciosas, durante el relativo leve lapso que tardan en exfoliarse. Durante muchas décadas, el tratamiento preferido ha sido el de una necropulpectomía ó momificación pulpar, extirpando la pulpa cameral, impregnando la pulpa radicular remanente con medicamentos conteniendo formol y obturando más delante con pastas al paraformaldahído.

Algunas lesiones pulpares en dientes temporales han sido tratadas experimentalmente mediante la Pulpectomía --

parcial (Pulpotomía vital al hidróxido de calcio), pero pronto se demostró que esta técnica producía elevado número de reabsorción dentinaria interna.

Los fracasos obtenidos con la Pulpotomía vital, antes citados y el deseo de encontrar técnicas simplificadas que fuesen aplicables al tratamiento no sólo de las lesiones pulpares reversibles o irreversibles, sino también a las necrosis pulpares de los dientes temporales, motivaron al desarrollo de las siguientes técnicas:

1.- Pulpotomía al formocresol, basada en los principios de la antigua necropulpotomía o momificación pulpar, simplificada por numerosos autores norteamericanos y conocida mundialmente.

2.- Pulpotomía catedral y obturación con óxido de zinc-eugenol y antibióticos. Preconizada por algunos autores sudamericanos.

3.- Técnica mixta de las 2 anteriores: Aplicación de formocresol, después de la Pulpotomía y obturación con óxido de zinc-eugenol solamente. Recomendada por Odontopediatras más conservadores.

4.- Conductoterapia completa (Pulpotomía total o preparación de conductos en dientes con la pulpa necrótica) y obturación con cemento de óxido de zinc-eugenol,--

mediante jeringuillas de presión, léntulos u otras técnicas convencionales, pero, lógicamente, sin emplear nunca conos de Gutapercha o de plata. Técnica recomendada especialmente en las necrosis pulpares de los dientes temporales.

### PULPOTOMIA AL FORMOCRESOL

La Pulpotomía al formocresol ha logrado merecidamente una aprobación universal. Corresponde a Sweet ser el iniciador de la técnica de la Pulpotomía al formocresol.

La Pulpotomía al formocresol es una técnica sencilla, con la que se obtienen excelentes resultados en las infecciones pulpares de dientes temporales y con ventajas estadísticas comparativas sobre la Pulpotomía al hidróxido de calcio.

En síntesis, la justificación de esta técnica puede resumirse como sigue:

1.- Es fácil y puede practicarse con poco instrumental y pocos medicamentos en breves minutos.

2.- No provoca reabsorción dentinaria interna y la reabsorción fisiológica radiolar se produce paulatina - mente en su correcta cronología.



3.- El pronóstico es excelente.

**TECNICA:**

1.- Anestesia.

2.- Aislamiento con grapa y dique de goma.

3.- Apertura y acceso a la cámara pulpar, previa eliminación de la caries existente, con fresas redondas del No. 4, 6 u 8.

4.- Eliminación de la pulpa cameral con la misma fresa a baja velocidad o con excavadores muy afilados, hasta la entrada de los conductos.

5.- Control de la hemorragia con torundas humedecidas en peróxido de hidrógeno al 3%, suero fisiológico o simplemente con torundas acaas estériles.

6.- Una vez limpia y seca la cámara pulpar, colocar durante 5 a 10 min una torunda empapada en la siguiente solución:

Formocresol de Buckley	
Tricresol	35%
Formalina	19%
Glicerina	25%
Agua	21%

7.- Retirar la torunda de formocresol y limpiar con una torunda estéril los posibles coágulos pardos que ---

hayan en la cámara pulpar.

8.- Obturar la cámara pulpar con una mezcla de óxido de zinc como polvo, y como líquido, una gota de formocresol y una gota de eugenol, procurando que quede bien -- adaptada en la entrada de los conductos y con un espesor de 2 mm. Para acelerar el fraguado, puede añadirse como acelerador acetato de zinc.

9.- Después de lavar bien las paredes dentinarias, ce mentar una corona prefabricada de acero inoxidable. En cavidades de clase I ó que se consideren muy retentivas, se podrá obturar con cemento de fosfato y amalgama de -- plata.

La técnica descrita es para practicarla en una sola - sesión, pero la Pulpectomía al formocresol puede hacerse también si se desea en 2 sesiones, intercalando una cura sellada de formocresol durante 3 a 5 días, después del - paso 6.

Las indicaciones de la Pulpotomía al formocresol son - las exposiciones pulpares y cualquier tipo de pulpitis - reversible ó irreversible, pues se conceptúa que, dada - la vida limitada de un diente temporal, y del buen pro - nóstico que ofrece esta técnica, significa una de las -- mejores soluciones terapéuticas.

**PULPOTOMIA CON OBTURACION DE OXIDO DE  
ZINC-EUGENOL CON ANTIBIOTICOS**

Cappiello realizó Pulpotomías en dientes incisivos -- temporales, obturando con una pasta de Óxido de cinc, eugenol y una mezcla de clorhidrato de tetracilcina y clorafenicol, y obtuvo muy buenos resultados.

Walter emplea con éxito un método original para tratar las Pulpotomías de los dientes temporales consistentes en que, una vez eliminada la pulpa cameral y controlada la hemorragia, obtura en la misma sesión con pasta de eugenol con una mezcla de Óxido de cinc y demstilclortetraciclina, sellada con fosfato de zinc y la correspondiente corona de acero inoxidable y amalgama.

**PULPOTOMIA CON APLICACION DE FORMOCRESOL Y  
OBTURACION CON OXIDO DE ZINC-EUGENOL**

Los autores que la recomiendan insisten en que la --- aplicación del formocresol líquido sobre la pulpa amputada en la Pulpotomía es suficiente para obtener un buen pronóstico, sin la adición del formocresol al Óxido de cinc-eugenol empleado en la obturación de la cámara pulpar.

**TECNICA:**

- 1.- Anestesia.
- 2.- Aislamiento.
- 3.- Eliminación de la caries sin entrar en la cámara-pulpar.
- 4.- Eliminación del techo pulpar con alta velocidad,- con fresas del número 556 ó 700.
- 5.- Eliminación de la pulpa cameral con un excavador-afilado o una fresa redonda del No. 6 u 8. Control de la hemorragia.
- 6.- Aplicar una torunda de algodón con formocresol -- durante 5 min..
- 7.- Colocar una base (obturación) de óxido de zinc-eugenol.
- 8.- Restaurar el diente con una corona de acero inoxidable.

**CONDUCTOTERAPIA CONVENCIONAL TOTAL O****SUBTOTAL**

El tratamiento de conductos convencional, o sea, parecido al que se hace en dientes permanentes, se recomienda sobre todo en los dientes temporales muy infectados.

Las normas son de limpiar bien los conductos, evitando -- sobrepasar el épisis y obturar con cementos lentamente -- reabsorbibles, como el óxido de zinc-eugenol, sin usar -- conos o puntas prefabricadas.

Could preparar los conductos con limas, los irriga, -- desinfecta la cámara pulpar con clorofenol alcanforado -- y obtura con una pasta sepass de óxido de zinc-eugenol -- por medio de atacadores de los números 7, 8 y 9 y torun- das humedecidas, completando la obturación con una base -- de oxifosfato de zinc y la amalgama 6 corona de acero -- inoxidable seleccionada.

#### TRATAMIENTO DE LOS DIENTES CON PULPA NECROTICA

Es innegable que se debe hacer el mayor esfuerzo en -- lograr la conservación de los dientes temporales (en es- pecial caninos y molares), pero la duda surge cuando --- existen amplias zonas de rarefacción perirradicular, con movilidad, fistula (a veces epicogingival) e invasión -- de las furcaciones en los molares.

Debido a la necesidad de conservar el mayor tiempo -- posible los dientes temporales, pues su pérdida prematy-

ra ocasiona casi siempre trastornos graves de la oclusión y de la posición de los dientes permanentes, se agotaría los recursos para instituir una terapéutica conservadora y, sólo si esto no es posible o falle, se recurrirá a la Exodoncia y a la colocación del retenedor de espacio correspondiente.

Las contraindicaciones son:

1.- Falter menos de un año para la época normal de la erupción y caída del diente .

2.- No existir soporte óseo ó radicular.

3.- Presencia de una gran zona de rarefacción parirradicular, involucrando el folículo del diente permanente.

4.- Presencia de una fistula epicogingival ó una lesión de furcación, no respondiendo a la terapéutica habitual.

5.- Persistencia o intermitencia de otros síntomas -- clínicos (dolor intenso, osteoperionitis con edema, --- etcétera).

6.- Enfermedades generales del niño que contraindiquen la eventual presencia de un foco infeccioso ó alérgico (endocarditis bacteriana subaguda, nefritis, esma, etc.).

La posibilidad de un efecto nocivo sobre los dientes-

permanentes (sus gérmenes) causado por las infecciones --periapicales de los correspondientes temporales han sido estudiadas por diferentes autores (Binns, Escobar, Mc --Cormick, Filustrar, Kaplan y Cola), y han observado que pueden producirse lesiones en el esmalta del diente permanente. Estas lesiones serían de hipoplasia y de hipo--calcificación y solamente en graves y persistentes infec--ciones podría necrosarse y ser expulsado como cuerpo ex--traño el germen dentario.

Sin embargo, en graves lesiones infecciosas perirradi--culares de dientes temporales pueda cesar en su desarro--llo el germen dentario, al lesionarse el folículo que lo contiene. Por ello, cuando se sospeche este riesgo, será necesario hacer la Exodoncia del diente temporal involu--crado.

Seleccionando el caso, la terapéutica adecuada se pare--cida a las técnicas antes descritas para el tratamiento--de las pulpitis. No obstante, existen estrictas normas --que pueden modificarlas y que deberán seguirse para obte--ner los mejores resultados:

1.- En casos agudos o reagudizados, el diente será --abierto con alta velocidad para que drenen los exudados--ó gases, sin sellar la cavidad durante varios días.

2.- Se observarán en todo caso lo pautado en la terapéutica de dientes con pulpas necróticas, irrigando abundantemente la cámara pulpar y, sobre todo, empleando la aspiración, procurando que el material necrótico contenido en los conductos no progrese en sentido apical.

3.- Si se preparan los conductos, se hará con delicadeza extrema y solamente hasta 1-2mm. del ápice, saliendo entre las sesiones la solución de formocresol ó líquido de oxpara.

4.- Antes de la obturación, la parte preparada de los conductos deberá estar limpia, seca y estéril.

La elevación clínica es buena en elevado número de casos; queda el diente asintomático, sigue la reabsorción fisiológica a un ritmo casi normal y desaparecen las imágenes radiolúcidas de rarefacción apical. Otros casos, los menos, fracasan, continúa la movilidad, la fistula y las zonas de rarefacción ósea y hay que practicar la Exodencia.

La cirugía periapical no es aconsejable en dientes temporales dado el peligro de lesionar el germen del diente permanente.

#### RESUMEN:

Considerando las distintas técnicas descritas y pro-





## TRAUMATOLOGIA INFANTIL EN DIENTES PERMANENTES

Los dientes más afectados en traumatología oral son los incisivos. La edad más vulnerable es la comprendida entre los 8 y los 11 años y es más frecuente en niños -- que en niñas.

En traumatología infantil y debido a que, en el momento de la erupción de los dientes permanentes, el ápice se encuentra y le faltan todavía de 3 a 4 años para -- terminar su formación apical, la clasificación de las diferentes lesiones traumáticas se hace según la edad del diente:

A) En los dientes jóvenes que tienen el ápice inmaduro, con la típica forma divergente o de arcabuz, la terapéutica está encaminada a lograr la apicoformación por -- medio de un estímulo o inducción que actúe sobre la pulpa (en procesos reversibles) o sobre los tejidos parapicales y apicales (en procesos irreversibles).

B) En los dientes con el ápice maduro o terminado de formar, la terapéutica de las diferentes lesiones traumáticas será idéntica a la del diente adulto, con las -- características propias del diente joven, que, como el -- mayor tamaño pulpar, la mejor vascularización apical y --

el mejor soporte base, condicionan el tratamiento y pueden modificar el pronóstico en sentido favorable.

### TRAUMATOLOGIA EN DIENTES PERMANENTES CON APICE INMADURO

En lesiones de clase II o III, o sea, cuando la fractura de la corona involucra la pulpa o la dentina prepulpar y siempre que la fractura sea reciente y la pulpa esté viva y no infectada, el tratamiento a elección es la Pulpotomía parcial (Pulpotomía vital al hidróxido de calcio).

Con esta técnica en el mayor número de los casos tratados se obtendrá un puente de dentina reparativa, y la pulpa residual, con su función dentinificadora, logrará en poco tiempo la apicoformación.

El problema surge cuando la pulpopatía es irreversible o, como sucede frecuentemente, el niño escude e la consulta con la pulpa necrótica e incluso con reacciones periapicales recientes e remotas. En estos casos, la formación normal y fisiológica del ápice, que corresponde casi en su totalidad a la función pulpar, queda detenida definitivamente y con infección o sin ella, con --

complicación periapical o en cuenta de ella, el diente quedará con su ápice divergente y sin terminar de formarlo, con carácter definitivo.

Pettersen publicó una clasificación muy didáctica de los dientes, según su desarrollo radicular y apical, dividiéndolos en las siguientes cinco clases:

I Desarrollo parcial de la raíz con lumen apical mayor que el diámetro del conducto.

II Desarrollo casi completo de la raíz, pero con lumen apical mayor que el conducto.

III Desarrollo completo de la raíz con lumen apical de igual diámetro que el del conducto.

IV Desarrollo completo de la raíz con diámetro apical más pequeño que el del conducto.

V Desarrollo completo radicular con tamaño microscópico apical.

En las cuatro primeras clases, está indicada la terapéutica de inducción a la apicoformación.

Durante varias décadas y aún hoy en casos excepcionales (cuando fracasa la apicoformación), los dientes de las clases I y II y algunos de la clase III se han obtenido con la llamada técnica del foramen abierto o técnica del cono invertido. Esta técnica, según Sommer y Cole

es la que se expone a continuación:

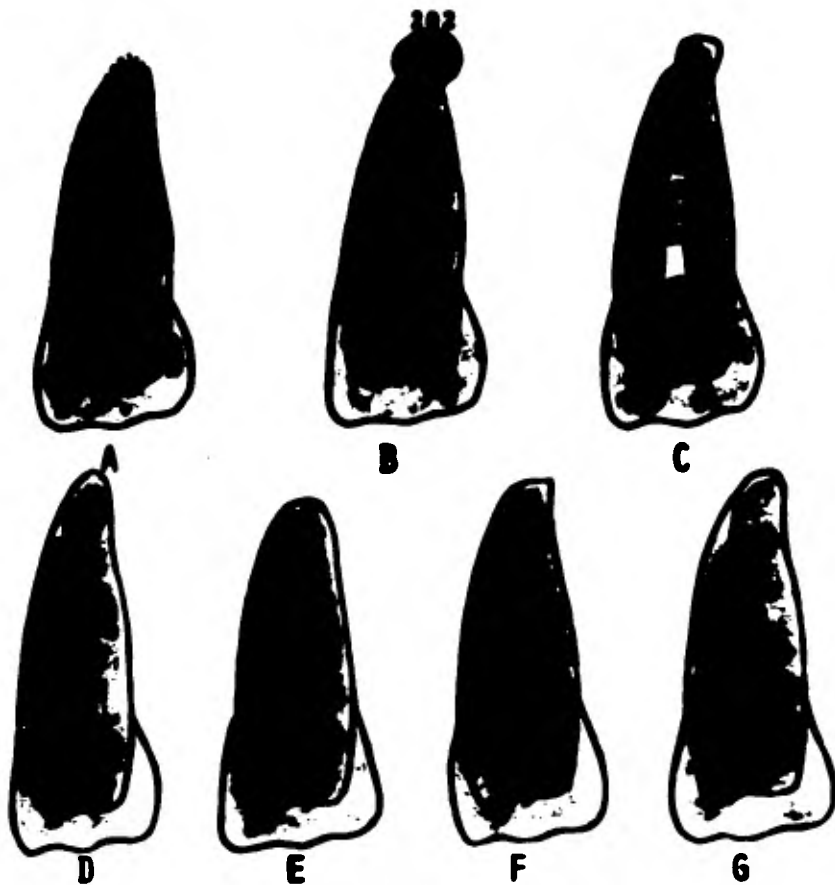
1.- Se elabora un cono de Gutapercha calentando varios de los pequeños y arrollándolos entre 2 losetas de vidrio, cortándolos nítidamente en su parte más ancha.

2.- Se obtura con este cono el diente, pero colocando la parte más ancha en apical y la más estrecha en incisal, o sea, en sentido invertido, condensando luego lateralmente con conos adicionales. Hoy día, en los contados casos en que se emplea esta técnica, es preferible utilizar los conos estandarizados de Gutapercha de los números 120 y 140, procurando, en la obturación, sujetar o fijar el cono al borde incisal para evitar que se deslice y pueda sobrobturar.

La mayoría de los casos de foramen abierto o divergente son tratados sistemáticamente por la apicoformación, mediante la inducción con pastas alcalinas.

Cooke y Rowbothan comprobaron que los ápices inmaduros de dientes con pulpa necrótica podían continuar su desarrollo después de colocar una curación temporal de una pasta de óxido de zinc-eugenol.

Woodnik dijo que el ápice se capsa de desarrollarse y repararse, necesitando tan solo que sean removidos los irritantes para que el tejido de granulación pueda ini-



Técnica de la apicoformación y sus resultados. A. Diente inmaduro, con el ápice sin terminar de formar y la pulpa viva. B. Diente inmaduro con necrosis pulpar y lesión periapical. C. Técnica de la apicoformación: La pasta de hidróxido de calcio es llevada hasta el ápice y más allá, protegida con una torunda de algodón y sello ó cura oclusiva. D y E. Apicoformación terminada; al cabo de varios meses se ha formado y calcificado el ápice, permitiendo la obturación convencional; el ápice puede tener forma ojival. D, ó de semicírculo E. F. En ocasiones, el final del ápice puede ser plano ó presentar un puente previo de dentina. G. Algunas veces la "dentinificación" del tercio apical es masiva y no se puede obturar el diente más allá del tercio medio.

ciar la labor de reparación, lo que sugiere el empleo de ensinas para inducir la calcificación del conducto.

Se puedan sintetizar en dos las técnicas más conocidas para inducir la apicoformación.

A) La técnica de hidróxido de calcio paraclorofenol - alcanforado, preconizada por Kaiser, Frank, Steiner y le mayor parte de los endodoncistas y odontopediatras de Estados Unidos, y, lógicamente, dada la calidad y la difusión de las revistas periódicas norteamericanas.

B) La técnica de hidróxido de calcio yodoformo, preconizada por Maisto, Capurro conocida y utilizada no solo en Argentina, sino en todos los países de Iberoamérica, en España, Portugal y en otros países.

Ambas técnicas se pueden considerar como pertenecientes a las pastas alcalinas reabsorbibles.

## TECNICA DE APICOFORMACION

### SEGUN FRANK

Sesión inicial:

- 1.- Aislamiento con dique y grapa.
- 2.- Apertura y acceso pulpar, proporcionados al diámetro del conducto, permitiendo la ulterior preparación-

del conducto.

3.- Conductoterapia.

4.- Preparación mecánica hasta el ápice radiográfico. Limar las paredes con presión lateral, pues, dado el --- lumen del conducto, los instrumentos más anchos pueden - parecer insuficientes. Irrigar abundantemente con hipo-  
clorito de sodio.

5.- Secar el conducto con conos de papel, de calibre-  
apropiado.

6.- Preparar una pasta espesa, mezclando hidróxido de calcio con paraclorofenol alcanforado, dándole una gran-  
consistencia, casi seca.

7.- Llevar la pasta al conducto, mediante un atacador largo, evitando que pase un gran exceso más allá del ápi  
ca.

8.- Colocar una torunda seca y sellar con cavit o eu-  
genato de zinc, primero, y fosfato de zinc después. Es -  
imperativo que la curación sellada quede intacta hasta -  
la siguiente cita.



## TRATAMIENTO DE LAS COMPLICACIONES POSTOPERATORIAS

1.- Si se presentan síntomas de resugudisección, eliminar la curación y dejar el diente abierto, y repetir la sesión inicial una semana después.

2.- Si existía una fístula y todavía persiste al cabo de 2 semanas o reaparece antes de la siguiente cita, repetir la sesión inicial.

**SESIONES SIGUIENTES** (cuatro a seis meses después de la sesión inicial):

1.- Tomar una radiografía para evaluar la apicoformación. Si el ápice no se ha cerrado lo suficiente, repetir la sesión inicial.

2.- Nueva conductoterapia para observar la ocasional-diferencia de la nueva longitud del diente.

3.- Control del paciente con intervalos de 4 a 6 meses hasta comprobar la apicoformación. Este cierre apical se verificará y ratificará por medio de la instrumentación, al encontrar un impedimento. No existe un tiempo específico para evidenciar el cierre apical, que puede ser desde 6 meses hasta 2 años.

No es necesario lograr un cierre completo apical pa\_

ra obturar definitivamente el diente; baste con conseguir un mejor diseño apical que permita una correcta obturación con conos de Gutapercha, la cual se hará con la técnica de condensación lateral.

El tipo y dirección del desarrollo apical es variado, y cabe observar los siguientes tipos clínicos.

a) No hay evidencia radiográfica de desarrollo en el periápice o conducto. Sin embargo, un instrumento insertado en el conducto se detiene al encontrar un impedimento cuando llega al ápice. Se ha desarrollado un delgado puente calcificado.

b) Se ha formado un puente calcificado, exactamente coronando al ápice, visible radiográficamente.

c) Se desarrolla el ápice obliterado, sin cambio alguno en el conducto.

d) El periápice se cierra con un receso del conducto bien definido. El aspecto apical continúa su desarrollo con un ápice aparentemente obliterado.

Esta técnica, aunque por lo general se practica en dientes con pulpa necrótica, es aplicable en los procesos irreversibles de la pulpa viva.

**TECNICA DE LA APICOFORMACION  
SEGUN MAISTO-CAPURRO**

1.- Anestesia, aislamiento, apertura y acceso. Aplicación de bixido de sodio y agua oxigenada. Limpieza y eliminación de restos pulpares de los dos tercios coronarios del diente, lavado y aspiración con agua oxigenada. Colocación de clorofenol alcanforado. Preparación del tercio apical y rectificación de los dos tercios coronarios. Lavado y aspiración con agua oxigenada y solución de hidróxido de calcio. Secar y colocar clorofenol alcanforado.

2.- Obturación y sobreobturación apical con la siguiente pasta:

**Polvo:**

Hidróxido de calcio puro

Yodoformo

Proporciones aproximadamente iguales en volúmen.

**Líquido:**

Solución acuosa de carboximetilcelulosa o agua destilada.

Cantidad suficiente para una pasta de consistencia densa.

La pasta será preparada en el momento de utilizarla y se llevará al conducto con un léntulo. Si durante la manipulación la pasta se seca al evaporarse el agua, se puede agregar de nuevo la cantidad necesaria para que recobra su plasticidad. Un cono de Gutaparcha, previamente calibrado y que ocupe menos de los dos tercios coronarios del conducto, adosará la pasta a las paredes de éste.

3.- Se eliminará todo resto de obturación de la cámara pulpar y se colocará un cemento translúcido.

La pasta sobreobturada y parte de la del conducto se reabsorva paulatinamente, al mismo tiempo que se termina de formar el ápica. Si al cabo de un tiempo éste no sucede, puede reobturarse el conducto con el mismo material.

La ventaja de esta técnica es que se realiza en una sola sesión, es sencilla y al alcance de cualquier profesional.

Lasala ha modificado ligeramente esta técnica sólo en su último paso, en el cual y, una vez sobreobturado el diente con la pasta de Maieto-Capurro, se elimina la pasta contenida en el conducto hasta 1.5 a 2 mm. del ápica; se lava y se reobtura con la técnica convencional del cemento de conductos no reabsorbible y condensación late

ral con conos de Gutapercha, con el objeto de condensar-  
mejor la pasta reabsorbible y de que, cuando esta se ---  
reabsorbe y se produzca la apicoformación, quede el diente  
te obturado convencionalmente.

### HISTOPATOLOGIA DE REPARACION

Para Frank, la vaina de Hertwig es de importancia bási-  
ca en la apicoformación y, aunque antes se creía que -  
podía destruirse en las lesiones periapicales, hoy día -  
se acepta que después de un período de inactividad puede  
quedar vital y reiniciar su función una vez desaparecida  
la infección.

Meithersay ha publicado un interesante trabajo sobre  
21 casos de dientes con ápice inmaduro y pulpa necrótica  
que fueron tratados con un producto (pulpdent) conteniendo  
hidróxido de calcio y metilcelulosa, obturando en la  
misma sesión con cavít y analgema. Los resultados obte-  
nidos después de un período de observación de 14 a 75 me-  
ses fué el siguiente: Apicoformación completa en 14 ---  
dientes, parcial en 5 y nula en 2, con un total de 19 --  
éxitos clínicos de 21 dientes tratados.

El citado autor australiano hizo los hallazgos histo-

patológicos que se exponen a continuación:

1.- El nuevo tejido se formó tanto fuera como dentro del conducto y consistió en tejido pulpar, dentina interglobular, cemento y fibras de la membrana periodontal.

2.- Dos capas de dentina interglobular se formaron -- dentro del conducto primario y junto a él.

3.- Amplias capas de cemento celular y acelular, cubriendo no solamente el tejido neoformado sino que se extendían más allá de la unión con la raíz primitiva.

Se puede especular que el epitelio sea resistente a los cambios inflamatorios, y es posible que, en estos casos, la vaina de Hertvig sobreviva y quede con capacidad de continuar su función de organizar el desarrollo radicular cuando se elimine el proceso inflamatorio.

Posteriormente, Neithareay ha descrito los distintos tipos que se conocen de apicoformación, en general en forma de cúpula y algunas veces con un conducto ó apertura lateral ó formación de un puente calcificado, limitado un ápice casi normal.

El hidróxido de calcio, consideran la mayor parte de los autores que tiene gran potencial osteogénico, quizá porque ejerza una acción favorable en virtud de su alta alcalinidad o porque los iones de calcio puedan alterar-

la permeabilidad local capilar, favoreciendo la reparación.

No obstante la aceptación de hidróxido de calcio como ineustituible, o al menos como recomendable, en la inducción de la apicoformación, en los dos últimos años han aparecido interesantes trabajos de investigación con la aplicación de otros productos experimentales exentos de la alcalinidad del hidróxido de calcio.

Cuando es necesario obturar un diente inmaduro, por no haber logrado la apicoformación o por otras causas, Dimashkieh recomienda la obturación con amalgama de plata, previo empaquetamiento de la región apical con celulosa oxidada (surgical), llevada en pequeños trocitos y por medio de un atacador hasta 1mm. del límite del ápice inmaduro, lo que permite una correcta condensación de amalgama, sin que pueda sobrepasar el ápice.

Pero lo que es innegable es que la reparación se produce cuando los tejidos periapicales perciben que ha desaparecido la infección, y que no existen microorganismos, ni sustancias extrañas o toxinas, ni proteínas degradadas. Es imposible que a pesar de los éxitos conseguidos con el hidróxido de calcio, sólo o acompañado de paraclorofenol ó yodoformo, lo básico e imprescindible.

sea eliminar del conducto aquello que hostiga y perturba, para que, así, esos grandes colaboradores del Odontólogo denominados vaina de Hertwig, cemento, hueso o tejido conjuntivo poco diferenciado, puedan reparar específicamente la lesión y desarrollar la epicoformación.

## LESIONES PULPARES POR CARIES EN DIENTES PERMANENTES

### GENERALIDADES

El primer molar permanente ofrece la mayor prevalencia de caries involucrando la pulpa en la edad infantil, y, por supuesto, entre los dientes permanentes. Casi se podría aseverar que, antes de los 12 años, todas las Pulpopatías por caries recaen en el primer molar permanente, o al menos en un 98%, y en el adolescente en más de un 75%.

Este factor, unido a la importancia de los 4 molares en la boca infantil para regular la erupción de premolares y molares, laoclusión y el crecimiento maxilofacial, justifica la prioridad que en la epidemiología, salud pública y otras ramas de prevención odontológica -



se da al primer molar permanente. Como conclusión de todo ello, será una norma en todas las consultas asistenciales, dar la mayor atención a la prevención y tratamiento de la caries y sus secuelas en estos dientes.

En las lesiones pulpares reversibles la terapéutica -- serán las protecciones pulpares indirecta y directa y la Pulpectomía parcial (Pulpotomía vital).

En las pulpitis crónicas de tipo hiperplásico, tanto en niños como en adolescentes es recomendable la Pulpotomía vital al hidróxido de calcio.

Con respecto a las lesiones irreversibles (no tratables) por caries y, al igual que se ha expuesto en las lesiones traumáticas, la edad del diente por tratar divide la terapéutica en 2 tipos bien distintos:

a) Los dientes con ápice inmaduro o divergente, serán tratados con la técnica de inducción de la apicoformación.

b) Los dientes con ápice maduro o terminado de formar, serán tratados con Pulpectomía total.

En cualquiera de ambos casos se puede practicar eventualmente la momificación pulpar (necropulpectomía o necropulpectomía parcial), intervención que, en Endodoncia infantil podría ser recomendada en los siguientes --

casos o situaciones:

- 1.- En niños no dóciles o poco colaboradores.
- 2.- En instituciones rurales o alejadas de centros urbanos, donde no se pueda hacer la Endodoncia convencional por falta de equipo, de especialistas o por otras causas.
- 3.- Planificada como tratamiento de urgencia o de recurso en algunos centros asistenciales o instituciones que, como la seguridad social y la Odontología escolar, carecen en algunos lugares de instalaciones apropiadas, con objetivo único de evitar la pérdida prematura de los primeros molares permanentes.

El tratamiento más corriente de los dientes permanentes infantiles con Pulpopatías irreversibles es la Pulpotomía total, la cual se hará según las normas o pautas siguientes:

- 1.- Como la pulpa es mayor en el diente joven, la apertura, el acceso y la rectificación del techo pulpar se harán más amplios que en los dientes de los adultos.
- 2.- Debido a que el amplio foramen apical no opone resistencia al paso de los instrumentos o conos de bajo calibre, habrá que poner especial cuidado en no sobrepasar el ápice durante la conductometría, la preparación -

de conductos, la conometría y la obturación.

3.- Frecuentemente, para terminar la preparación de conductos, hay que lograr una ampliación mayor, de 3 a 4 números más, de las recomendaciones en los trabajos usuales de dientes adultos.

4.- La obturación de ápices amplios, aunque aparentemente terminados de formar, es labor delicada y obliga a un estricto control de la labor de ajustar los conos principales y de la condensación lateral. Si se sospecha que hay posibilidad de que pase a través del ápice el cemento de conductos, es recomendable colocar un poco de pasta reabsorbible al hidróxido de calcio en la punta -- del cono principal, el cual será insertado en el conducto, vuelto a sacar, lavado y, entonces, se procederá a la obturación habitual para que así, de pasar algo transapicalmente, fuera la pasta reabsorbible al hidróxido de calcio. En cualquier caso, es muy importante que el cono principal tenga el calibre exacto que obtura correctamente, pero que no sobrepase el ápice en el momento de la obturación.

5.- El control postoperatorio de los 6, 12 y 24 meses, recomendable en todos los tratamientos endodéncicos, es indispensable en Endodencia infantil, para co--

guir la evolución y evaluar la reparación lograda.

### ENDODONCIA EN LOS DIENTES DEL ADOLESCENTE

Así como en el niño es el primer molar permanente el que acapara la mayor parte de las Pulpopatías por caries, en el adolescente es frecuente que recaigan también en -- incisivos, premolares y segundos molares, algunos de ---- ellos (segundos premolares y segundos molares) ocasionalmente con ápice inmaduro.

Si se trate de un diente inmaduro y la lesión es reversible, se podrá instituir la protección indirecta o directa pulpar, o la Pulpotomía vital, según el caso. Pero si la lesión es irreversible, habrá que inducir la apicofogmación con pastas alcalinas.

Si el ápice es ya maduro, la terapéutica será similar a la del diente adulto, pero teniendo presente que hasta 10 años después de la erupción los ápices son juveniles-- (más amplia la constricción cemento-dentinaria) y los conductos más anchos, condiciones anatómicas que obligan a per tener especial atención en lo siguiente:

1.- La exploración y la conductometría se harán con --

instrumentos de mayor calibre que los habituales, ya que los de bajo calibre pueden atravesar con mucha facilidad no solo la unión cemento-dentinaria, sino penetrar ampliamente más allá del Epico, lesionando los tejidos periapicales.

2.- La preparación mecánica será mucho más amplia que en los dientes adultos, evitando en todo momento el uso de calibre bajos que puedan atravesar la unión cemento-dentinaria.

## CAPITULO X

### RESTAURACION POST-ENDODONCICA

La dentina sin vitalidad, por eliminación parcial o total de la pulpa, no debe quedar al descubierto. El espacio libre de los conductillos dentinarios permitirá -- la penetración microbiana, y las bacterias pueden llegar al cabo de cierto tiempo al conducto principal y al delta apical.

La restauración coronaria posterior a la intervención de conductos radiculares tiene por objeto reintegrar el diente afectado a su normalidad funcional y hasta donde resulte posible, estética.

Un buen porcentaje de los fracasos atribuidos por los pacientes a una intervención endodóncica ineficaz, son -- la consecuencia de una restauración precaria de la corona o no realizada en su oportunidad.

Se acostumbra colocar un material temporal de protección, generalmente cemento de fosfato de zinc o de silicofosfato, que cubra la obturación del conducto hasta -- que se realice la reconstrucción definitiva de la pieza-

dentaria. La ausencia de dolor y la posibilidad de utilizar el diente tratado durante la masticación, sin problemas aparentes, hacen que el paciente olvida con frecuencia la indicación formulada de restaurar definitivamente la corona a corto plazo. Dado el costo relativamente elevado de las restauraciones apropiadas para los casos de dientes tratados con gran destrucción de tejido dentario y debilitamiento de las paredes coronarias remanentes, - el factor económico incide también en la demora por parte del paciente.

La restauración debe hacerse de 1 a 2 semanas después de obturado el diente, siempre y cuando esté asintomático.

Los conceptos actuales de rehabilitación bucal están orientados hacia una oclusión dento-soportada, con los beneficios mecánicos y fisiológicos de la terapéutica protésica fija.

Eficiencia masticatoria, estabilización dentaria, -- manteniendo la dimensión vertical y conservación de los tejidos de sostén son las ventajas mayores de la prótesis dento-soportada sobre la mucosoportada. El objetivo es concentrarse en la interdependencia de los procedimientos restauradores y endodóncicos.

## INDICACIONES DEL TRATAMIENTO RESTAURADOR

Un futuro diente pilar que haya sido tratado endodóncicamente conservará su inserción periodontal inalterada; biológicamente no se presentan requisitos adicionales en el planeamiento del tratamiento restaurador. Siguen mecánicamente, sin embargo, están indicadas algunas precauciones especiales a causa de los cambios que se producen en la dentina.

## CONSIDERACIONES GENERALES PARA LA RESTAURACION

**FRAGILIDAD DE LA ESTRUCTURA DENTARIA.-** La mineralización y deshidratación de los túbulos dentinarios da por resultado una mayor pérdida de la resistencia dentaria. Las fuerzas de la oclusión así como las palancas causadas por el agarre de una prótesis generarán una deformación por flexión. La tensión originada podría tornarse excesiva, con fractura de las cúspides no protegidas o fractura coronaria en el área de circunferencia menor, la cervical.

**PERDIDA DE LA ESTRUCTURA DENTARIA.-** Se puede perder-



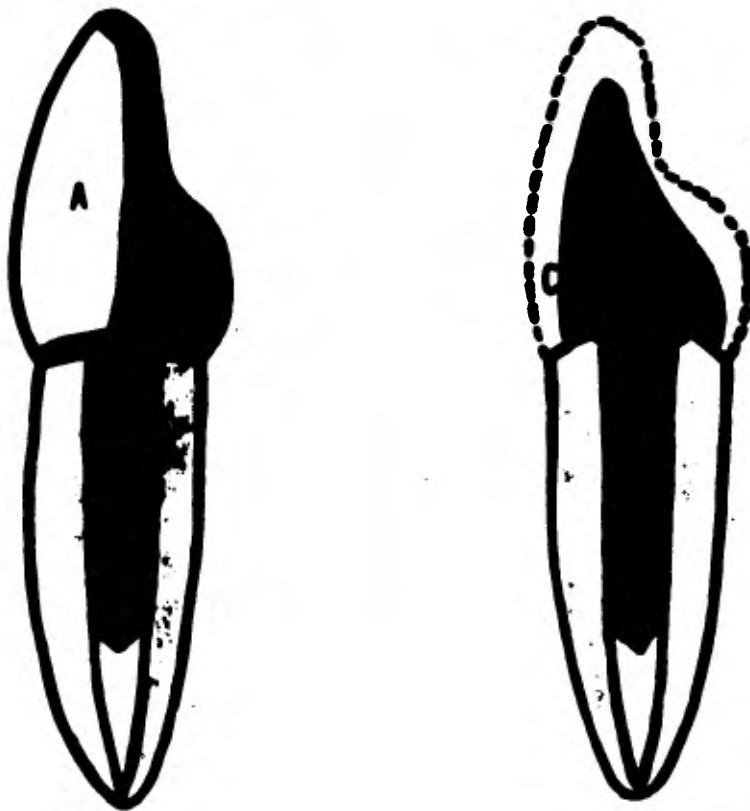
tejido dentinario por caries, fractura e abrasión; por el alineamiento operatorio que exige la intervención endodóncica, o por remoción dentinaria destinado a obtener acceso por la instrumentación endodóncica.

**OSCURECIMIENTO DENTARIO.**- Con la pérdida de dentina resilente se puede esperar un cambio muy definido en el aspecto del diente.

#### COMPONENTES BASICOS UTILIZADOS EN LA RESTAURACION

El primer objetivo en la restauración de dientes tratados endodóncicamente es el refuerzo de la estructura dentaria remanente o la reposición de los tejidos dentinarios faltantes, o ambos casos, para obtener la resistencia adecuada y paredes retentivas para la restauración final.

El segundo objetivo es el diseño y confección de la restauración final que debe rodear al diente protegiéndolo y restaurarlo a su función óptima biomecánica, fisiológica y estética. Para satisfacer estos objetivos el esfuerzo restaurador debe influir el empleo de componentes básicas como Espiga, Núcleos ó Muñones ó Zunchos.



**Fig. 1.- Corona Richmond en un diente desvitalizado. A, faceta de la corona; B, cuerpo de la corona en oro colado, del cual, el espigo, C, se prolonga en el conducto radicular.**

**Fig. 2.- Corona colada con muñón y espigo en un diente desvitalizado, con el muñón A, preparado para recibir una corona Jacket o una corona Veneer. El espigo, B, se extiende dentro del conducto radicular. El muñón y el espigo se cementan en posición y se hace una corona Veneer, o una corona Jacket, de porcelana para restaurar el contorno de la corona, C.**

### ESPIGA O PERNO

Es un vástago metálico de refuerzo y retención que se extiende aproximadamente a  $\frac{1}{4}$  de la longitud del conducto radicular. Su objetivo junto con los otros componentes, es distribuir los esfuerzos generados por la torsión, a todo el resto de la estructura dentaria.

### NUCLEO O MUÑON

Es un agregado a la preparación dentaria para proveer la de la longitud óptima para la retención. El núcleo -- puede ser una extensión coronaria de la espiga, un colado de oro retenido por un vástago, un agregado de amalgama retenida por alfileres o una resina combinada (composite) también retenida por alfileres.

A la espiga y al núcleo se les considera la restauración de fundación. Como tales, se convierten en parte -- integral de la preparación para el pilar.

## ZUNCHO O VIOLA

Es una borda de metal de aproximadamente 2mm. de ancho, que rodea el diente en su margen con un efecto de zuncho. Esa virola puede formar parte del núcleo e integrar la restauración final.

Ilustración de su uso:

La restauración de los dientes endodóncicamente tratados no es un procedimiento estandarizado.

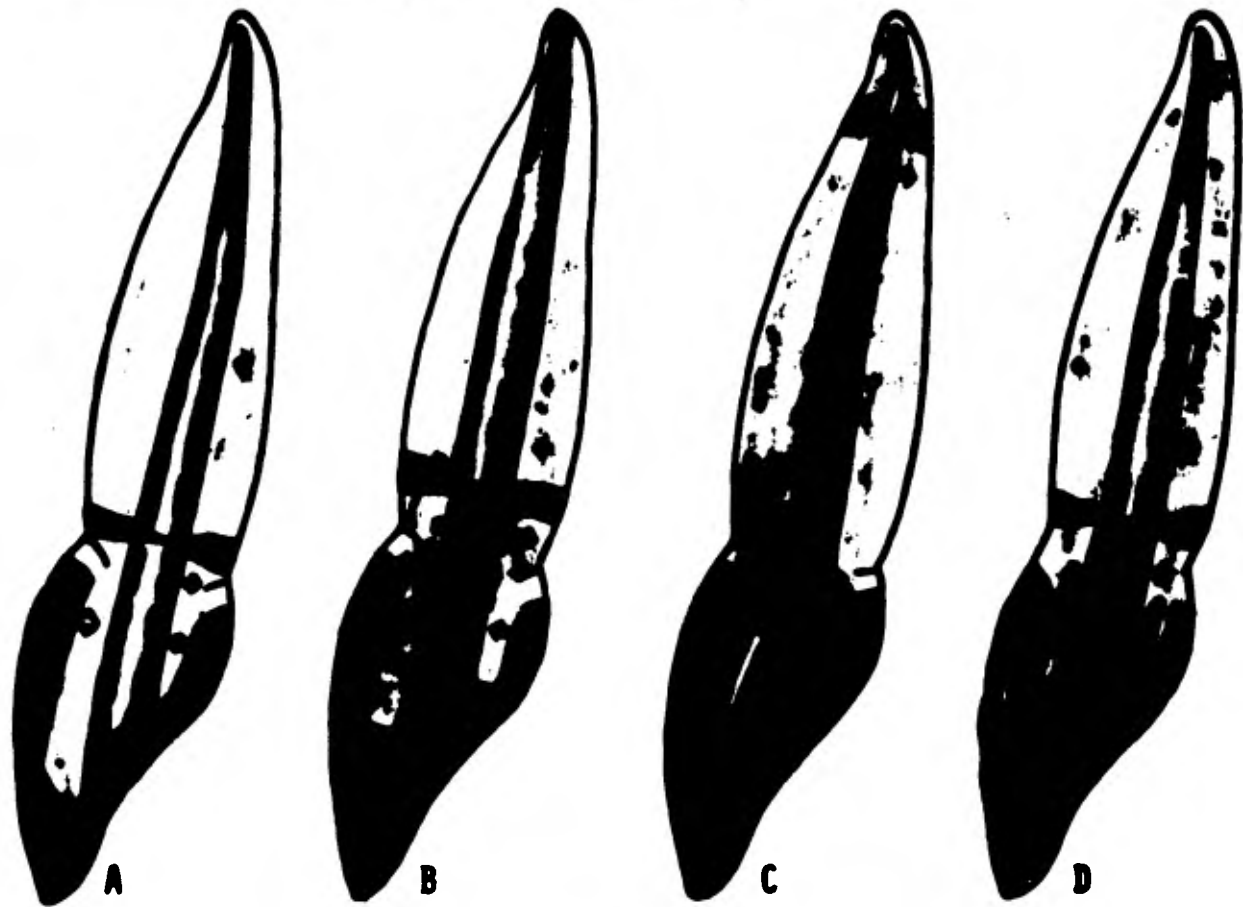
Variables como la cantidad de tejido coronario remanente y la circunferencia dentaria en el área cervical exigen una aplicación hábil de los principios básicos de diseño para satisfacer las necesidades individuales.

El enfoque restaurador de los dientes tratados por Endodoncia ha despertado incontenibles transiciones. Hay una profusión de técnicas disponibles para ser consideradas.

Los 4 fracasos más corrientes de las técnicas restauradoras son:

1.- Falta de espiga de refuerzo.- Cuando no se coloca espiga de refuerzo hay posibilidad de fractura en el área del diente con circunferencia reducida.

2.- Espiga corta.- No reducirá las posibilidades de--



Las cuatro fallas más comunes en las técnicas restauradoras. A. Falta de refuerzo con perno. B. Perno de longitud inadecuada. C. Falta de efecto de zuncho. D. Retención por pins (alfileres) en vez de perno.

fractura, pues no distribuya los esfuerzos a todo el resto de la estructura dentaria.

3.- Falta de efecto de suncho.- Una espiga de longitud adecuada puede brindar retención, pero no refuerza - contra la fractura de la raíz, a menos que la porción coronaria se encuentre protegida por el efecto de suncho - de virola.

4.- Retención por alfileres en vez de espiga.- La retención por pisa en vez de confección de conductos para espiga y su reproducción en una cuestión de técnica antes que de principios, da como resultado el fracaso inevitable como si se hubiera realizado una espiga corta.

El empleo de la espiga y la virola es necesario para la protección de todos los dientes con circunferencias cervicales pequeñas. El efecto de suncho de la virola -- puede ser logrado por la corona, o por un muñón que se - extienda sobre los bordes gingivales. El uso de un núcleo y su tamaño depende de la cantidad de dentina coronaria presente.

**RESTAURACION DE DIENTES UNIRRADICULARES****TECNICA DE ESPIGA Y MUÑON**

Es difícil la preparación de un conducto adecuado y - el temor a la perforación conduce a menudo a la acepta-  
ción de una preparación corta.

Además la reproducción de la longitud y forma del con-  
ducto requiere una considerable habilidad.

**INSTRUMENTAL PARA LA PREPARACION DEL  
CONDUCTO PARA UNA ESPIGA**

Solo el tercio apical de la raíz debe permanecer obtu-  
rado. El conducto abierto deberá ser adecuado para la --  
instrumentación final con una fresa troncocónica 701 ó -  
702 (siempre que el operador tenga experiencia). Para --  
los superiores anteriores se emplea una pieza de mano ---  
recta y para premolares e inferiores contrángulo con ---  
fresa de véstago largo. En los conductos obturados con -  
Gutapercha se puede utilizar los ensanchadores, fresas -  
de Gates-Glidden o de Girdwood.

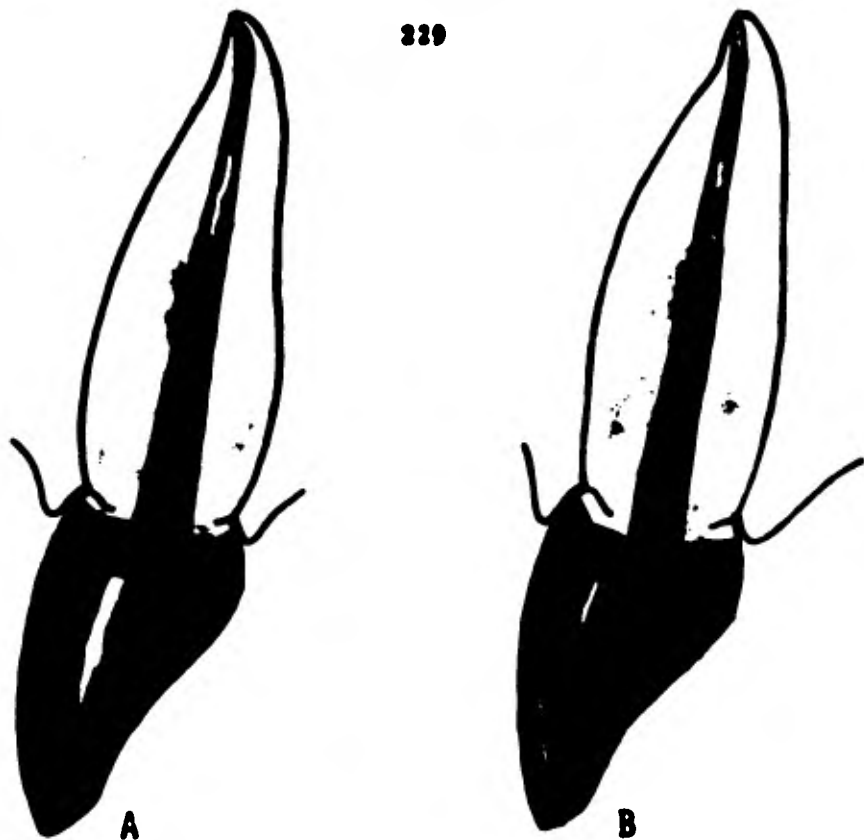
**TECNICAS CON COMPONENTES PREFABRICADOS****SISTEMA DE ANCLAJE CORONARIO KURER**

La ventaja es la facilidad con que se obtienen la espiga y el núcleo.

Básicamente los componentes vienen con un tornillo -- (la espiga), con una cabeza alargada (núcleo). El surtido de tamaños para el núcleo va desde 2.5mm. a 4mm. Se ha de recordar que la cualidad retentiva de un tallado dentario es proporcional a la longitud, conicidad y circunferencia de las paredes preparadas.

El sistema Kurer especifica que se haga en la entrada del conducto una cavidad de modo de pozo, después se hace la rosca al conducto; después se prueba la espiga con el muñón y se le recorta para la longitud apropiada. Para el procedimiento final de asentamiento se moja la espiga en cemento y se le atornilla en el conducto hasta que el muñón quede firmemente asentado en la cavidad de tipo de pozo. La técnica deberá especificar el empleo de una virola con efecto de sunché en vez de un hombro en chafón por vestibular y lingual para resistir la rotación de la restauración definitiva.





**Sistema de anclaje coronario Kurer. A. Núcleo al cual se ha dado forma de un incisivo superior. El núcleo está adecuado para ofrecer retención óptima para la restauración definitiva. Una cavidad preparada a modo de pozo con el taladro especial, proporciona un asiento positivo para el núcleo; la preparación circunferencial para virola con efecto de zuncho. C. Tamaño de un núcleo con proporción inadecuada, - que ofrece retención insuficiente para la restauración final.**

Para tener éxito se deben tomar las siguientes precauciones:

1.- Que el diente tenga un tamaño acorde con los tamaños de núcleos disponibles.

2.- Que la morfología del conducto puede ser adaptada a una preparación circular para espiga sin sacrificio de la dentina radicular mesial y distal.

3.- Que la dentina radicular tenga resiliencia suficiente como para resistir la fractura durante el procedimiento de cementado.

4.- Que se controle el calor y el traumatismo durante la preparación del núcleo.

5.- Que se rodee la raíz con una preparación de 2mm. del tipo de suncho, de modo que la restauración final - provea la protección de una viruela.

#### SISTEMA DE ESPIGA WALDENT

**INSTRUMENTAL.**- La espiga circular tiene rosca, pero sólo para una mayor retención en el cemento, no para que actúe como tornillo; molde de núcleo plástico con perno y pins auxiliares paralelos de metal, pins o pernitos plásticos, taladro y dispositivo para paralelizar cen-

ductillos para pino, que pueden ser colocados a 2 ó 3mm. del conducto; taladro insertado en el paralelizador.


Una vez fijado el embolo en el conducto, pueden prepararse fácilmente los conductillos para pino paralelos al conducto radicular.

La función que se pretende de los pernitos complementarios es resistir a la rotación del núcleo que está unido a una espiga cilíndrica, y para ofrecer alguna protección contra la fractura radicular. Una espiga debe alcanzar hasta  $\frac{1}{2}$  de la longitud del conducto, que tiene una conicidad natural.

#### SISTEMA DE PIVOTE STUTZ

Consta de una vaina de 14mm. de longitud y la espiga acorde.

El orificio radicular se ensancha con una fresa de Stutz; se prueba la vaina y se cementa. A los fines prácticos, no se generarían presiones hidráulicas perjudiciales al cementar la vaina. Tiene paredes de cierta conicidad y solo se requiere una precisión razonable para su asentamiento.



Procedimiento para el sistema de pivote Stutz. A. Preparación del conducto para el perno. B. Cementación de la vaina. C. Perno con retención de cera para la técnica de impresión indirecta. D. Perno con núcleo cementado. Restauración final en su lugar para verificación.

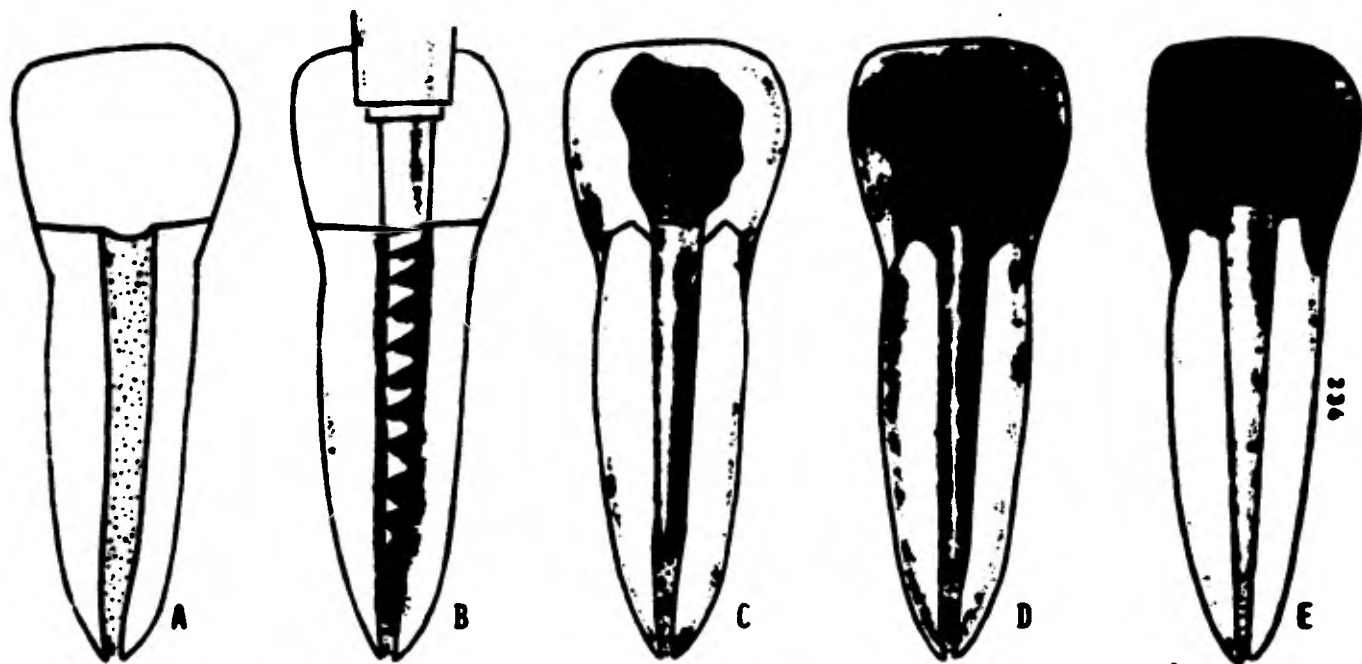
### SISTEMA DE ENDOPOST DE KERR

Provee un procedimiento simple para la confección de la espiga y muñon unirradiculares con arificios de conductos casi circulares. El instrumental incluye una selección de escariadores de tamaños diversos y endapost acordes.

Se escarea el conducto hasta la profundidad deseada y se adapta la espiga. El procedimiento para confeccionar el núcleo con virola es idéntico al descrito en el sistema de Stutz.

### SISTEMA DE TORNILLOS DENTATUS

Se venden en varios tamaños (calibre 13 al 18) y longitudes. Anclados en premolares unirradiculares, en la raíz palatina de molares superiores e en las raíces mesiales y distales de molares inferiores contribuyen a la retención de muñones de amalgamo o de resina compuesta. Se puede utilizar cemento de fosfato de zinc para complementar la retención mecánica de una espiga.



Procedimiento para el sistema Endopost Kerr. A. Incisivo superior fracturado. El diente ha sido tratado endodóncicamente. B. Remoción inicial de la Gutapercha mediante una fresa Gates-Glidden.

La preparación final del conducto para el perno se hace con el instrumento Endofile Kerr. C. Endopost Kerr calibrado para Endofile, colocado en el conducto y provisto de una retención de cera pegajosa para la técnica de impresión indirecta. D. Endopost Kerr con núcleo de cera o plástico listo para la técnica de núcleo directa. E. Confección de la entera restauración fundamental con Endopost Kerr, núcleo y zuncho en el laboratorio dental.

### SISTEMA ENDOWEL DE STARLITE

Señ perritos plásticos cónicos para espigas, codificados por color y calibrados para corresponder a limas escariadores endodérmicos de los tamaños 80-90-100-120- y 140. Una vez finalizada la preparación radicular se inserta un Endowel de tamaño equivalente a fin de que sirva como patrón de la espiga para la técnica directa e indirecta para el muñón.

### SISTEMA DE INSTRUMENTOS CALIBRADOS PARKELL

Incluye fresas y pernos para espigas de tamaños equivalentes. La preparación radicular se inicia, con una fresa de 2 hojas, después una fresa escariadora a fin de establecer la longitud del conducto para la espiga, se termina con una fresa troncocónica calibrada acorde con los perritos para espiga de plástico y de acero inoxidable.

Las espigas de plástico se utilizan para la técnica de espiga y muñón directa, es decir que la formación del núcleo con resina autopolimerizable se cumple en la boca. La espiga de acero inoxidable sirve como perno de

transferencia cuando se prefiere la técnica indirecta para lo mismo. Se lubrica la espiga de metal antes de vaciar la impresión, después se le retira del modelo y se la reemplaza por la de plástico y se encera el núcleo. La espiga de acero sirve también para retener la corona de plástico provisional.

## TECNICAS CON COMPONENTES REALIZADOS POR EL ODONTOLOGO

### TECNICA DE ESPIGA Y MUÑÓN INDIRECTO

Es muy versátil en su aplicación, en particular en dientes con conductos muy amplios o irregulares.

Una vez concluida la preparación del conducto y la inicial del diente el material de inyección, se inyecta en el orificio coniculado. Entonces se pueden meter una o dos espigas de nylon o metal dentro del material de impresión, en el conducto. El propósito de estos permittes es evitar la desviación de la impresión del conducto al vaciar yeso piedra. Cuando el modelo está listo para el encerado, se lubrica minuciosamente el conducto y se insertan varios alfileres de plástico y buena cag-





Procedimiento para la construcción de un perno y núcleo por la técnica indirecta. A. Se inyecta material de impresión. B. Pernitos de metal ó nylon son introducidos a presión en el material de impresión. C. Perno y restauración son colados. D. El conducto grande e irregular se llena con cera.

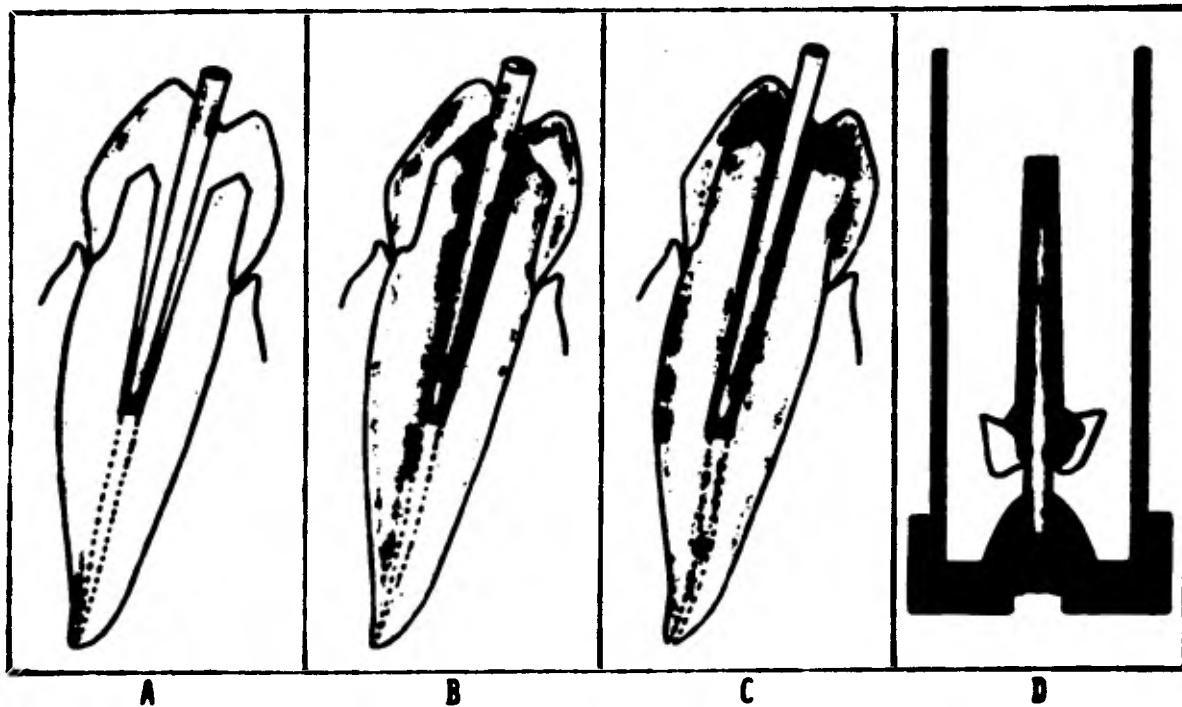
tividad de cera caliente. Por acción capilar, los alfileros ayudarán a que la cera caliente llegue hasta la profundidad del conducto.

Antes de añadir el núcleo se retira el patrón de cera y se ve si hay defectos; se llenan con cera los pequeños huecos y se vuelven a introducir. Completado el patrón de cera de la espiga, se debe bombear varias veces para asegurarse que sea fácil retirarla antes de completar el patrón del muñón.

Otra técnica consiste en adaptar una espiga que calce floja y ajustarla con cera pegajosa. Después de cementados la espiga y el muñón, se finaliza la preparación dentaria.

#### TECNICA DE ESPIGA Y MUÑÓN DIRECTA

Se busca un perno plástico que entre flojo en el conducto y se lubrica bien éste último; debe tener una longitud más que el núcleo, para que sirva como agarre y perno cedido. Se obtiene el patrón del conducto al rebajar el perno con resina autopolimerizable. Al excedente de resina se le da una forma aproximada para que sirva de matriz para la formación del núcleo, pero el patrón



Técnica directa para la confección de un perno con núcleo. A. Un perno de material plástico se adapta flojamente al conducto. B. Se aplica acrílico autopolimerizable. C. El molde del núcleo final se prepara en cara. D. El perno y el núcleo modelado son puestos en revestimiento para el colado.

de Sete se talla en cera agregada sobre el plástico. Es más fácil trabajar la cera que la resina.

Completado el patrón de espiga y muñón, se lo retira por el excadente de alfiler plástico y se lo revierte para colar.

La técnica directa de espiga y muñón puede ahorrar -- tiempo en los casos que se requiere un agregado escaso -- para el núcleo sobre la preparación; cuando hace falta mayor agregado, o combinación de núcleo con virolas ó múltiples espigas con muñón, el tallado y terminación se -- pueda hacer con mayor exactitud y facilidad mediante la técnica indirecta. Los parances de colado no pueden ser rectificadas cuando se emplea el enfoque directo.

#### TECNICA DEL ENDOPOST CON NUCLEO RETENIDO POR ALFILERES

En una sesión se puede confaccioner espiga y muñón -- mediante la técnica sugerida por el Dr. John Sapone:

1.- En la porción coronaria de la raíz se hace una -- preparación del tipo de virola de unos 2 a 3mm. Se puede después aislar el campo con hilo de retracción gingival y dique de goma.

val y dique de goma.

2.- Se despeja el conducto hasta unos 5mm. del ápice y se ajusta con precisión una espiga endopost.

3.- Se tapa el orificio del conducto con algodón mientras se perforan 4 conductillos no paralelos para pines que después serán cementados. Para los dientes despulpa dos, frágiles se prefieren los pernitos cementados a los atornillados. El pernito roscado ofrece un potencial retentivo 6 veces mayor; pero la retención que aporten los pernitos cementados a 3 ó 4mm. de profundidad debería ser adecuada.

4.- Se cimenta el endopost y se adapta una banda para matriz en torno de la preparación con virola.

5.- Se condensa una resina combinada (compisite) en torno de los pernitos y del endopost hasta el nivel de la matriz.

6.- Después de un tiempo suficiente para el endurecimiento, se retira la matriz y se toman las impresiones para la restauración final.

7.- Se quite el dique de goma, se recupera el hilo de retracción y se toman las impresiones para la restauración.


## RESTAURACION DE DIENTES MULTIRRADICULARES

La gran circunferencia de estos dientes excluye en general la necesidad de una espiga para refuerse. Los núcleos agregados serán retenidos por la estructura coronaria existente y el empleo de pins retentivos. Es preferible que estos pernitos sean cementados y no atornillados en la dentina frágil. Cuando hay falta de dentina coronaria la retención del núcleo se puede lograr a través de paredes casi paralelas en la cámara pulpar tallada y de pequeños pernos paralelos ubicados en los conductos radiculares divergentes.

Una preparación dentaria que siga los principios de resistencia extracoronaria y protección oclusal completa puede lograrla.

### PILAR MOLAR INFERIOR

Un diente con las superficies axiales del esmalte sanas y prominentes en relación oclusal axial favorable, puede ser tallado para recibir un retenedor de tipo Ogley, como para que sirva de pilar a un puente fijo de



La necesidad de un refuerzo de un diente unirradicular contra --  
fracturas depende de su circunferencia cervical. A. Una circunferen-  
cia reducida requiere refuerzo con perno. B. Una circunferencia ma-  
yor no requiere refuerzo.

tramo corto.

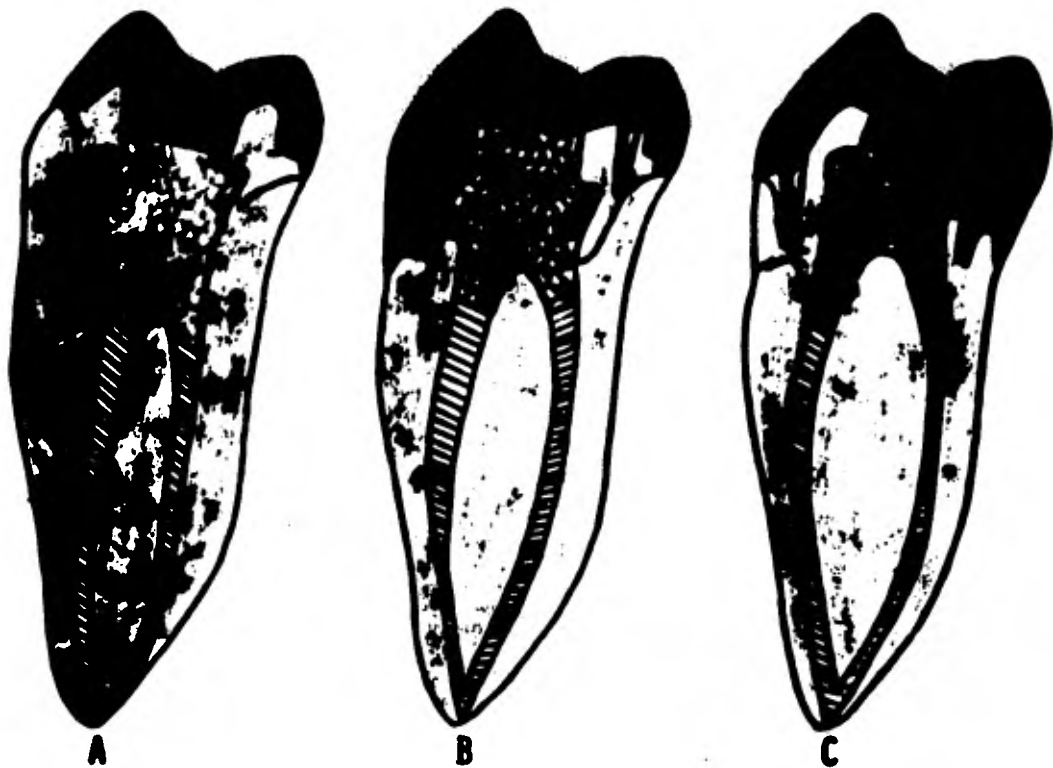La cámara pulpar se llenará con amalgama o con resina combinada. Las cúspides vestibulares y linguales serán cubiertas lo suficiente como para crear paredes recíprocas de aproximadamente 2 a 3mm. de longitud.

Diente con la cúspide vestibular fracturada, pero con la superficie lingual del esmalte sana y de buena prominencia. Se cementan 2 ó 3 pernitos no paralelos de la dentina radicular vestibular como auxiliares para la retención de la amalgama de plata o de la resina combinada. La preparación de un retenedor de corona  $\frac{1}{2}$  inversa conservará mejor la estructura coronaria remanente. Los surcos de retención mesial y distal deben estar ubicados íntegramente en la dentina, nunca en el material del núcleo; de otro modo, no se logra la protección circunferencial de los retenedores extracoronarios.

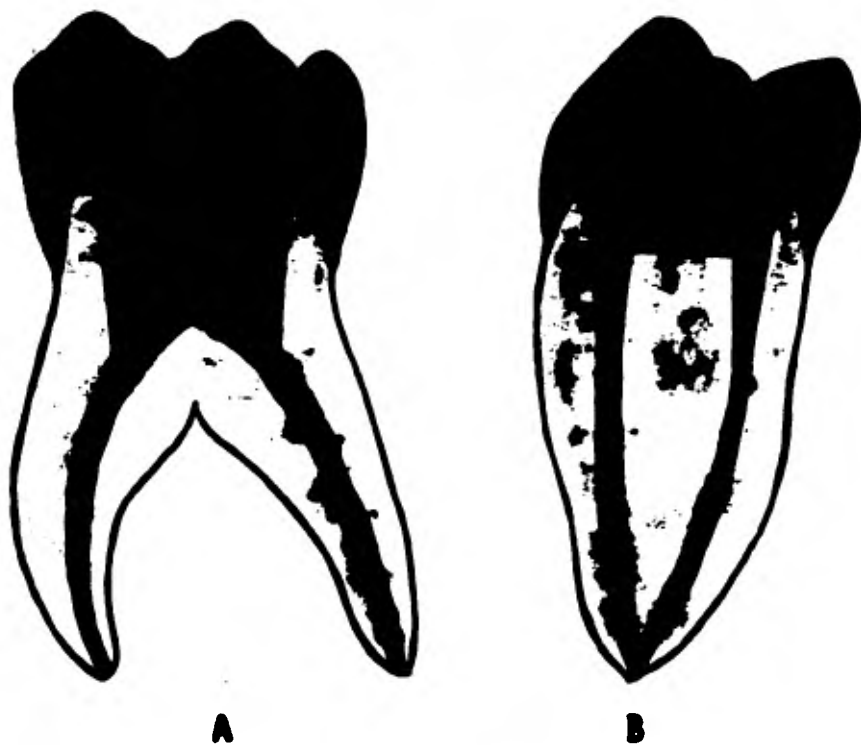
Diente con cúspide mesiolingual fracturada pero con la superficie del esmalte sana. Se cementa una espiga en el conducto lingual de la raíz mesial como ayuda para la retención del núcleo de amalgama o composito.

Se prepara el diente para recibir una corona  $\frac{1}{2}$  con amplio encapuchamiento de las cúspides vestibulares; la retención adicional para la dentina radicular lin---





Varios métodos para la restauración de un molar inferior con frente de tipo Veneer. A. In crustación MOO. B. Pernito no paralelo que soporta un núcleo de composite ó de amalgama para una corona de tres cuartos. C. Pins en el conducto radicular que soportan un núcleo de compo site o de amalgama para una corona tres cuartos.



Empleo de una restauración fundamental entera (perno, corona y --  
zuncho) para un molar inferior muy destruido. La combinación de re--  
sistencia interna y circunferencial en forma resistente provee una pro--  
tección óptima para este diente pilar.

gual derivará del uso de pernitos paralelos.

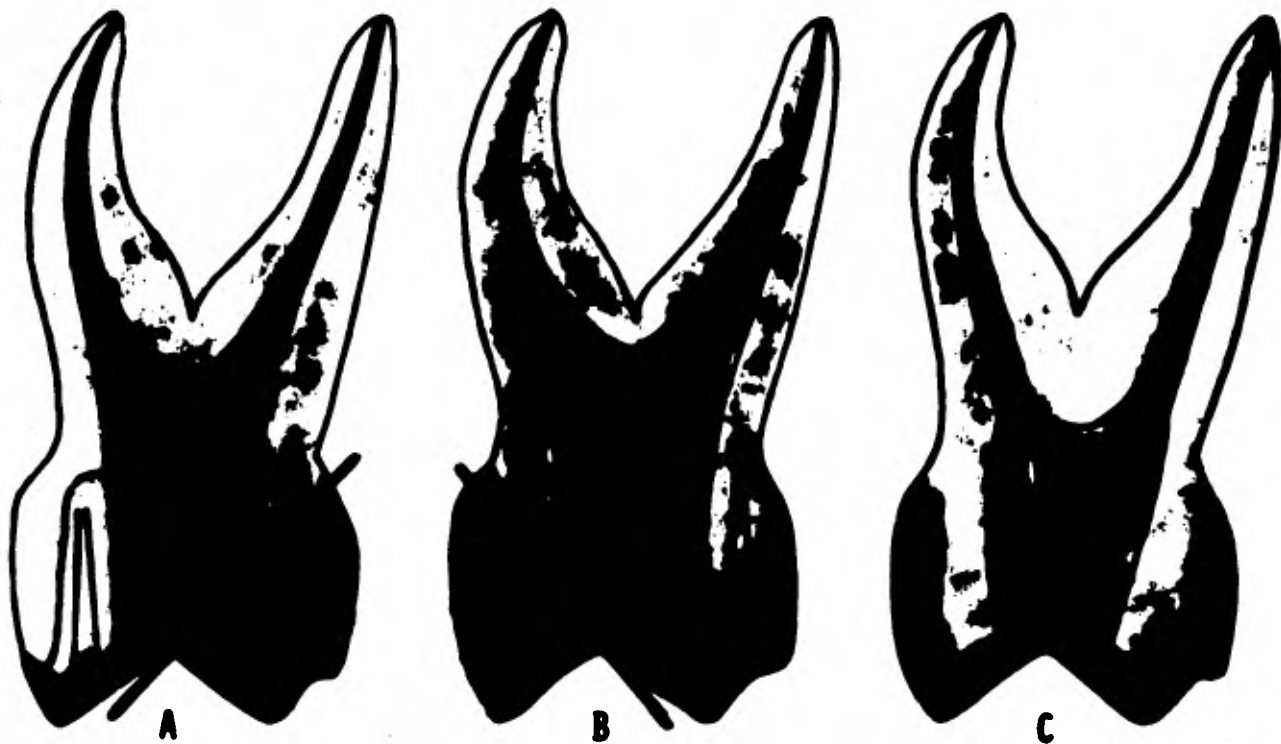
Cuando falte muchísima estructura dentaria coronaria o se planea un tratamiento restaurador externo, debe protegerse el diente despulpado con una combinación de núcleo con virola. Se puede ganar retención interna mediante la instrumentación de las paredes de la cúspide palatina y la extensión de los pernos cortos dentro de los conductos radiculares.

Los márgenes gingivales del retenedor del puente se forman en el núcleo con virola y suelen estar ubicados en el margen gingival o ligeramente por encima.

Este procedimiento facilita muchísimo la protección del diente y el manejo de los tejidos durante períodos de tratamiento prolongados; también facilita la confección e inserción de restauraciones con pilares múltiples.

#### PILAR MOLAR SUPERIOR

En general, las técnicas descritas para la restauración de molares inferiores se aplican también a los molares superiores. Los requisitos estéticos dictan algunas modificaciones menores. Por ejemplo.- Puede ser con-



Varios diseños para la preparación de molares superiores para pilar. A. Corona de  $\frac{3}{4}$ .  
 B. Corona  $\frac{3}{4}$  inversa. C. Endopost con composite, que soporta una corona Veneer entera.

servar la superficie del esmalte mesiovestibular prominente de un molar superior que haya perdido su cúspide lingual. La confección de una corona  $\frac{1}{2}$  ofrece una solución simple.

La pérdida de retención por lingual es compensada por la ubicación de pernitos retentivos, y un aureo mesiovestibular contra el desplazamiento a lingual del retenedor.

El recubrimiento de cúspide vestibular para protección y resistencia adicionales es poco deseable estéticamente; sin embargo, a modo de transición, se ubica un bisel invertido de 1mm.

Un retenedor de tipo corona  $\frac{1}{2}$  inversa puede servir para un diente con pérdida de estructura dentaria vestibular. Este diseño preservará mejor la dentina coronaria remanente.

Se puede lograr el refuerzo y soporte de la dentina coronaria frágil por medio de endopost cementados en los 3 conductos y obturación de la cúspide palatina con resina combinada. Esta técnica permite la retención de la estructura dentaria frágil como paredes de la preparación.

## PRIMER PREMOLAR SUPERIOR

La restauración de este diente plantea más desafío -- que la de cualquier otro.

1.- Es un diente de diámetro reducido que justifica el refuerzo con epiga.

2.- Es un diente multirradicular con conductos radiculares divergentes.

3.- Es un diente con grandes exigencias estéticas, -- que suele necesitar un frente estético.

Cuando hay fractura de la cúspide vestibular, se cementa un endopost en el conducto vestibular preparado y se obtura la cúspide palatina con resina combinada. Después se prepara el diente y los cimientos creados para el retenedor del tipo de la corona  $\frac{1}{2}$  inversa con el frente estético vestibular. El pin paralelo compensa la pérdida de estructura dentaria vestibular. El encapuchamiento y ubicación de un surco ofrecen una forma de resistencia adecuada con máxima conservación de estructura dentaria lingual. Si la estructura lingual presente fuera adecuada, estará indicada la reducción para corona entera con frente.

Cuando se halla perdido la porción mayor de la denti-



**Refuerzo y restauración de un premolar superior. A. Endopost con composite y pins para los soportan una corona  $\bar{e}$  inversa con frente vestibular Veneer. B. Núcleos colados que soportan una corona Veneer entera. C. Dos Endopost con composite que soportan una corona Veneer entera.**

na coronaria unos cilindros de oro colado constituirán - el tratamiento preferido. Se realizan preparaciones para las extendidas lo más profundamente posible dentro de los conductos radiculares. Una retención adicional para el núcleo será prevista por las paredes de la estructura dentaria remanente. El mismo problema se puede resolver con 2 endopost individuales cementados en los conductos y un núcleo formado con resina combinada.

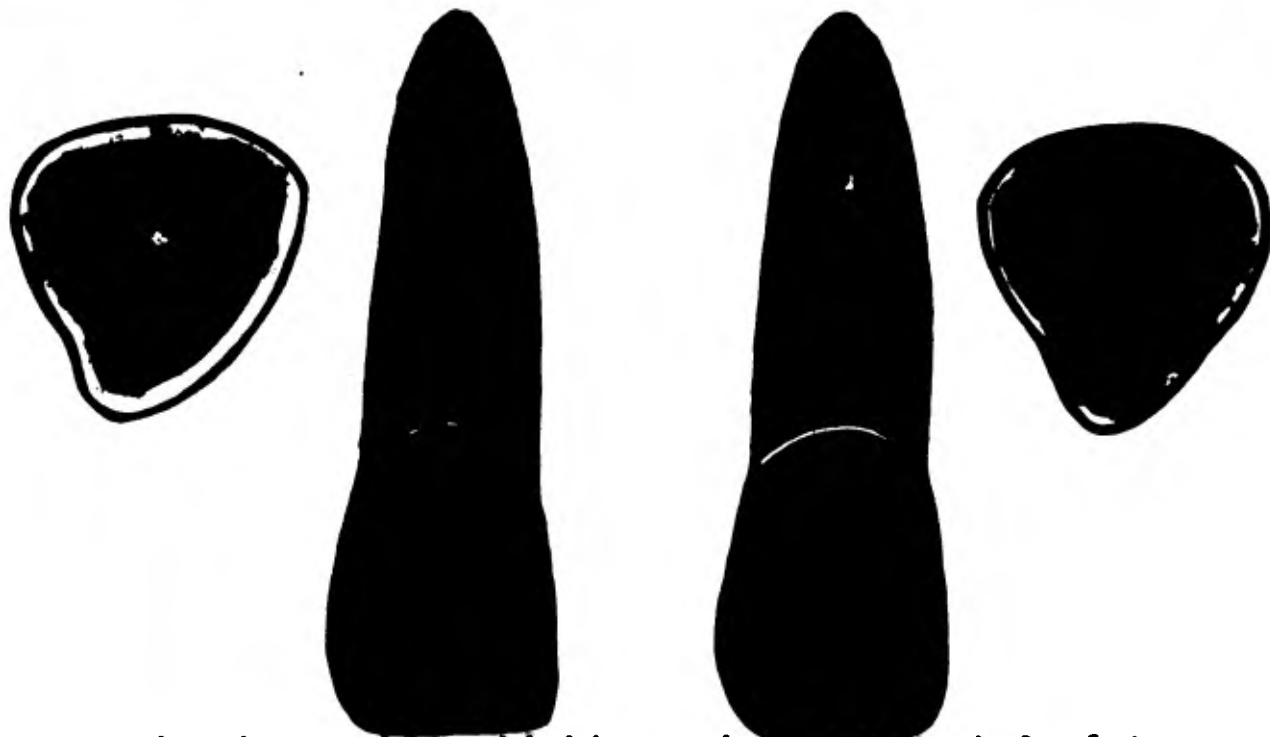
Si el premolar habrá de servir de pilar la virola - deberá abarcar paredes dentinarias en una circunferencia de 2 ó más milímetros. Otra preparación es reducir la -- torsión mediante conectores (no rígidos) para reducir -- la acción potencial de palanca del tramo del puente fi- jo.

## PROBLEMAS ESPECIALES DE RESTAURACION

### LESION TRAUMATICA DE UN INCISIVO CENTRAL SUPERIOR

El examen clínico reveló una línea de fractura lin- -- gual oblicua que se extendía 3mm. por encima de la cresta alveolar. Para la preparación del diente se procedió-



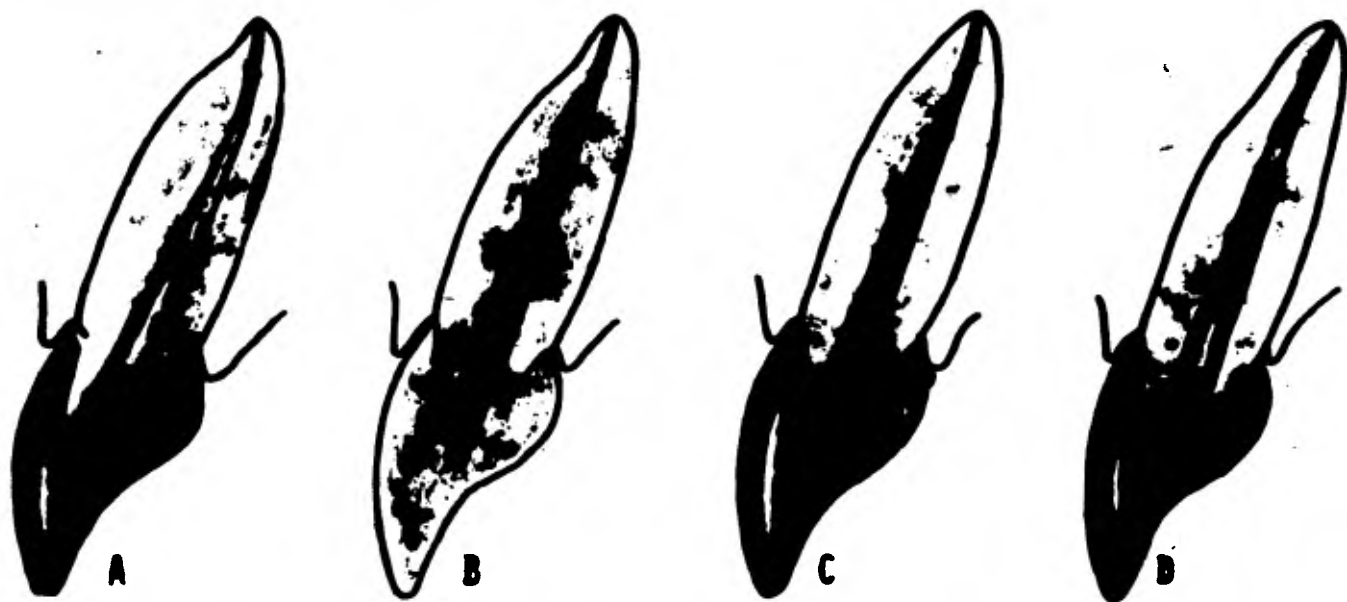


Tratamiento de emergencia para el incisivo central superior fracturado. Dos métodos -- de reparación muy usados; ambos presentan deficiencias fundamentales. Izquierda: Un núcleo de composite es retenido por un perno y tres pins no paralelos. La corona anterior -- se uso como matriz para el agregado del núcleo; pero la corona no abarca una cantidad suficiente de tejido coronario como para proporcionar un efecto de zuncho. Derecha: El conducto había sido obturado con un cono de plata, que no pudo ser retirado. El núcleo de composite es retenido por tres pins no paralelos y se ha modelado para ajustar a la corona anterior. La "reparación" carece de un refuerzo del tipo zuncho y de un perno, y por lo tanto debe ser considerada como sólo provisional.

mediante previas gingivectomía y alveolectomía. Diseño de la preparación para un perno con núcleo; se obtura el tercio apical con Gutapercha, se hizo un hombro de 1.5mm subgingivalmente y se extendió por proximal hasta el punto de fracutura. La preparación del margen gingival consistió de un hombro vestibular y un chafián lingual ubicado más apicalmente. Al ubicar los surcos mesial y distal -- terminando a nivel de la unión del hombro y el chafián, -- se encaparachó o racubrió la pared axial vestibular para una resistencia adicional. Se adaptó un alambre platinado para que sirviera de espiga y se convirtiera en parte integral del núcleo colado. La restauración de fundamento o cimiento, una vez cementada permitió completar los requisitos de la preparación dentaria para funde de porcelana o corona de porcelana sobre metal. El borde lingual fué ubicado en el núcleo metálico continuo con el margen vestibular, con buen resultado estético.

### RESTAURACIONES PROVISIONALES

Cuando quedan paredes dentinarias adecuadas, el método para restauraciones provisionales de los dientes tratados endodóncicamente difiere del de los dientes vita -



**Protección temporaria.**- A. El conducto para el perno se ha obturado con cera para prevenir que penetre el cemento temporario. B. La estructura dentaria insuficiente indica el empleo de retención por perno. El perno provisional debe ser insertado flojamente en el conducto. C. Puesto que la matriz coronaria es llenada de acrílico autopolimerizable, el perno se vuelve parte integral de la corona. D. Después de la cementación con un cemento provisional especial, se ajusta la oclusión; se conserva sólo un ligero contacto céntrico e hipo-oclusión para todos los movimientos. La raíz carece de protección de tipo virola durante este cubrimiento provisional.

les solo que la protección de la dentina expuesta no es esencial. El recubrimiento provisional puede quedar intencionalmente lejos de la encaja marginal; esto permite que estos tejidos curen más favorablemente.

Cuando se prepara un diente para núcleo colado retenido por pins, la preparación corta puede ser protegida -- simplemente por una cápsula de aluminio bien adaptada en los márgenes y alto solo lo suficiente como para cubrir el remanente dentario.

En las áreas estéticas, a donde la restauración provisional deba estar en oclusión funcional, se puede utilizar este procedimiento.

Incisivo lateral superior con corona clínica fracturada, preparada para recibir una protección temporal. El conducto para el perno se ha obturado con cere para prevenir que penetre el cemento temporal. La estructura dentaria insuficiente indica el empleo de retención con un perno. El perno provisional debe ser insertado flojamente en el conducto. Puesto que la matriz (corona de celuloido) coronaria es llenada de acrílico autopolimerizable, el perno se vuelve parte integral de la corona. Después de la cementación con un cemento provisional especial se ajusta la oclusión; se conserva solo un ligero contacto-

céntrico o hipo-oclusión para todos los movimientos. Los resacas de protección de tipo viruela durante este recubrimiento provisional.

### RESTAURACION DE UN DIENTE PILAR CON PROTESIS PARCIAL REMOVIBLE

El caso de un paciente con prótesis parcial removible, funcional pero con pilares muy destruidos que requieren la restauración de todas las superficies coronarias es un acontecimiento corriente.

El tratamiento preferido sería restablecer la función óptima de los dientes pilares y la prótesis y que el paciente pudiera funcionar con su prótesis durante la terapéutica.

Se puede realizar de la siguiente manera:

Restauración de un diente pilar para una prótesis parcial removible ya existente. Las paredes faltantes de la corona clínica han sido resemplazadas provisionalmente por cera blanda. Se ha colocado la prótesis parcial en su lugar para probar si los contornos de la cera están bien. La adaptación impropia del gancho vestibular podrá corregirse al confeccionar el patrón plástico. Prepara-

ción del diente y verificación de la reducción axial y oclusal. Desgaste adicional en el área de apoyo oclusal. Debe hacerse un espacio libre de más de un milímetro entre el gancho y la dentina.

#### DIENTE DESPULPADO RESTAURADO SIN REFUERZO

Las fracturas de dientes despulpados restaurados que no tenían refuerzo constituyen un problema familiar para el profesional. Por regla general la fractura se produce en la línea de terminación o ligeramente hacia coronario de ella, porque el tallado de un hombro o chafiñ-contituye un punto de concentración de esfuerzos.

Se han sugerido diversos procedimientos para encarar este problema; las siguientes discusiones presentan 3 -- abordajes típicos para el tratamiento de un incisivo central superior fracturado previamente restaurado con una corona de porcelana fundida.

Paciente No. 1.- Se sentía estéticamente disminuido y decidió hacerse restaurar los incisivos superiores. Un incisivo central había sido endodómicamente tratado. 12 meses después tuvo una nueva dificultad, pues se le -- fracturó uno de los centrales. Hubo que tallar el con --

ducto para una espiga y ubicar 3 conductillos no paraigloo, en los que se cementaron un andepost y 3 pernitos.

Se retiraron los fragmentos dentinarios de la restauración cerámica y se le rubicó para prueba de una posible interferencia del perno o de los pernitos en la orientación apropiada de la restauración según la línea de terminación previa. Hubo que doblar los pins hacia el perno.

La restauración previa fue llenada con resina combing da, la que también fue inyectada alrededor del perno, y los alfileres. Después se asentó la corona y se verificó su alineamiento correcto. Después de haber eliminado cuidadosamente el excedente de compuesto y de haber pulido el área marginal, se corrigió la oclusión. Todos los contactos oclusales de porcelana fueron pulidos con rueda de goma. Se esperó que por este método la restauración desgastará prontamente los dientes antagonistas en armonía con el patrón de desgaste de la dentición remanente, con lo cual se impedirá una oclusión traumática potencial, contra un diente que solo había sido "arreglado", no evidentemente restaurado. Los 3 pins colocados ayudan en la retención del núcleo, pero no son un sustituto de la virola.

Paciente No.2.- También se presentó con una corona de

incisivo central en la mano. Lamentablemente, el conducto había sido obturado con un cono de plata que no pudo ser extraído.

Se cementaron 3 pánites no paralelos en torno del conducto.

Se cementó la restauración con una resina combinada.- Este debe ser considerado como tratamiento provisional - hasta que el tiempo permita la construcción de una prótesis parcial fija.

Paciente No.3.- Se presentó con una situación similar a la del paciente No.1. El procedimiento fue igual, excepto que la corona primero fue liberalmente lubricada con una vaselina caliente antes de agregar el núcleo de resina combinada. Se preparó entonces una corona nueva con el efecto de zunche mediante una virola de la restauración, lo que dió al paciente la comodidad de un refuerzo óptimo y la restauración de un diente previamente cuestionable.



## PILAR FRACTURADO DE UNA PROTESIS PARCIAL REMOVIBLE

Los dientes pilares restaurados con coronas enteras - pueden presentar un ritmo acelerado de degeneración pulpar por las lesiones previas que hicieron necesaria la restauración, por lesiones ystrogénicas durante la confección de la restauración o por exigencias funcionales en el diente pilar. La desmineralización resultante de la dentina con pérdida de la resiliencia puede debilitar el diente pilar lo suficiente como para causar su fractura en el área de menor circunferencia cerca del margen de la restauración.

Con frecuencia la formación de caries radicular contribuye a la fractura.

La siguiente técnica es aplicable por igual a dientes pilares fracturados de prótesis parciales removibles y fijas.

Un paciente de 75 años estaba bastante cómodo con el funcionamiento de una prótesis parcial removible establecida en parte pues sus 2 únicos dientes remanentes, -- los caninos inferiores, los cuales habían sido restaurados con coronas cerámicas. El diente se había fracturado

o nivel de la línea de terminación.

El procedimiento es el siguiente:

1.- Preparaciones para la copija y la virola, retracción de los tejidos y la impresión. Se confecciona una corona provisional plástica que permitiera al paciente usar la dentadura parcial.

2.- En el diente endodóncicamente tratado se acentó la copija con su virola y núcleo primario. La corona provisional, limpiada y aliada por dentro, fué probada sobre el núcleo primario y hubo que hacer ajustes.

La verificación final se hace mediante la colocación de cera en la corona, asentamiento de la corona sobre el núcleo primario, inserción de la dentadura parcial y se pidió al paciente que ocluyera y mantuviera en posición céntrica. Cuando se retira la corona no debe haber penetración metálica a través de la cera, y los márgenes de la corona deben estar por lo menos un milímetro por encima de la virola.

Se retira la cera, se lubrica la corona con vaselina caliente; se hacen muñecas en el núcleo primario para anclar firmemente al nuevo agregado de plástico y se asienta apropiadamente la restauración de base en la raíz. Se llena la corona lubricada con resina autopolimerizante.

verificable, con lo que también se recubre el núcleo primario con sus muestros, que se mantiene húmedo con periódicas aplicaciones de monóxido.

Cuando el acrílico tiene una consistencia de meallapessa, se le acienta sobre el núcleo primario.

Esta consistencia de plástico ofrece ligera resistencia al insertar la dentadura parcial y al pedirle al paciente que ocluya en céntrica y se mantenga así. Esta resistencia asegura la relación apropiada de la corona con respecto de la prótesis y de los antagonistas; la corona no puede desplazarse.

El paciente mantuvo la posición céntrica hasta el frugado del plástico. Se retira el aparato y después la corona, la que saldrá junto con la restauración de base y se manda al laboratorio para el terminado.

Y por último la corona y restauración de fundación se cementan y se inserta la prótesis parcial removible.

#### AMPUTACION RADICULAR EN DIENTE PILAR

Una amputación radicular puede ofrecer la probabilidad de conservar una porción de un diente multirradicular para que sirva como pilar.

En la restauración de un diente pilar con la raíz exputada, la forma del contorno de la preparación dentaria y de la restauración final debe expresar una verdadera conciencia de la conveniencia de mantener la higiene. El manejo del esfuerzo oclusal debe reflejar la comprensión de que el área de sección periodontal ha sido reducida.

Este diente alterado debe ser tratado como un diente-pilar mínimo.

Las superficies oclusales de la restauración final -- deben ser modeladas y alineadas de modo tal que la intensidad, dirección y distribución del esfuerzo oclusal estén bien dentro de los límites de adaptación biológica de los ligamentos periodontales y el hueso alveolar.

#### AMPUTACION RADICULAR EN MOLAR INFERIOR

La lesión periodontal que exige la amputación radicular (hemisección) de un molar inferior puede afectar el área de la bifurcación 6, en el diente más posterior, la raíz distal.

En una gran cantidad de casos, se han conservado las raíces mesiales o distales de molares inferiores, refogadas con sepias como se requiere para dientes despu-

pados unirradiculares, restaurados para que funcionen como premolares, individualmente o como dientes pilares, - con un pronóstico muy satisfactorio.

La necesidad de un agregado de núcleo depende de la cantidad de dentina coronaria. Si a causa de un traumatismo o caries faltara la mayor parte de la estructura coronaria, estaría indicado una restauración de base completa.

La restauración de una raíz mesial bien puede ser una elección superior frente a alternativas tales como una férula fija con tramo de extensión, una prótesis parcial removible unilateral o un implante. La restauración de una raíz distal puede servir como pilar para una prótesis fija de tramo corto o, puede ser farulizado a un segundo molar que también haya perdido una buena cantidad de soporte. Esto acortará el tramo del puente y aumentará la superficie de soporte periodontal para la prótesis.

La premolarización tiene éxito sólo cuando se puede formar un gran nicho interdentario para que se organice una papila interdientaria y por comodidad higiénica.

Todo nicho estrecho constituirá una trampa de residuos.

Un procedimiento más práctico consistirá en invaginar drásticamente las paredes vestibular y lingual de la preparación sobre la bifurcación.

La forma coronaria posterior mostrará una inclinación escantuada en esas áreas, la que alentará sustancialmente el pronóstico para el mantenimiento.

#### AMPUTACION RADICULAR EN MOLAR SUPERIOR

La amputación radicular de un molar superior convierte una trifurcación no manejable en una bifurcación accesible. Cualquiera de las 3 raíces de los molares puede ser amputada. La evaluación se basará sobre una minuciosa revisión periodontal  $\delta$  en el momento de la cirugía -- periodontal, cuando el sostén óseo pueda ser examinado visualmente.

Amputación de la raíz palatina.- Había sido seccionada por caries y las 2 vestibulares fueron tratadas endodóncicamente.

La circunferencia cervical era amplia y no requería refuerzo con espiga.

La estructura coronaria era suficientemente escasa -- como para indicar una virela y, así preparado el diente-

a servido exitosamente como pilar de un puente de tramo largo durante más de 20 años.

**Amputación de la raíz mesio-vestibular.**- Aquí fue necesaria la amputación radicular para que se pudiera mantener el área de la trifurcación.

El remodelado óseo se complementa con la forma de la preparación dentaria.

El uso de una virola depende de la calidad de estructura dentaria remanente y de la extensión del tratamiento restaurador. En los casos de ferulización externa, la protección del diente pilar individual (especialmente un diente depulpado, que puede ser bastante reducido) mediante una virola establece una mejor integridad del margen. Un beneficio adicional es la vigilancia favorable del tejido gingival durante el tratamiento. La forma de la restauración final estará en armonía con la arquitectura gingival alterada.

El paciente puede encarar la bifurcación cómodamente desde una dirección mesio-vestibular y con el uso de un cepillo interdentario puede mantener la limpieza y la salud de esta área.

**Amputación de la raíz disto-vestibular.**- El pronóstico de la amputación de una raíz disto-vestibular en pre-

sencia de un diente adyacente debe ser reservado.

El potencial de higiene bucal del paciente debe ser cuidadosamente determinado; una vez alterada esta zona por la amputación y remodelada la arquitectura gingival, será difícil mantenerla. No existe aquí la comodidad de un abordaje mesio-vestibular; la preparación dentaria -- permite un espacio máximo para el nicho, lo que se refleja en una forma fisiológica óptima para la restauración final.

Las amputaciones radiculares se necesitan más frecuentemente por la pérdida de los tejidos de sostén por enfermedad periodontal. La alteración de la forma dentaria y la arquitectura de estos dientes, entonces, es importante que los principios de diseño fisiológico sean aplicados con la máxima imaginación y habilidad para que las restauraciones sean higiénicas.



## CAPITULO XI

### FRACASOS DE LA TERAPEUTICA

Muchos autores manifiestan una propensión a reducir los problemas complejos que implican éxitos y fracasos a términos tan simples que un lector ocasional, con poco esfuerzo podría convertir la estrecha captación del tema en un amplio y cómodo malentendido.

Los endodonciatas en ejercicio saben que la falta de dolor no es el único criterio, aceptable universalmente de éxito o fracaso. Esto queda en evidencia por la pléthora de estudios clínicos y de investigaciones, repletos de conjeturas, hipótesis y conclusiones. Una revisión de la bibliografía revela la complejidad del éxito o fracaso; sus causas últimas no pueden ser determinadas inequívocamente. Lo siguiente es una lista parcial de los factores que influyen para el éxito o fracaso en el tratamiento endodóncico:

- 1.- Edad y sexo del paciente.
- 2.- Salud y estado general del paciente.
- 3.- Exactitud del diagnóstico.

- 4.- Interpretación radiográfica.
- 5.- Infección de los conductos (manifestada por cul-  
tivos).
- 6.- Uso de dique de goma.
- 7.- Tipo de tratamiento.
- 8.- Consideraciones Morfológicas.
- 9.- Instrumentación.
- 10.- Percances de procedimiento (como instrumento --  
fracturado o perforaciones).
- 11.- Técnica de obturación (material empleado y ni\_-  
vel apical del material de obturación).
- 12.- Fractura coronaria y radicular lineal.
- 13.- Estado periodontel.
- 14.- Reabsorción.
- 15.- Causa ideopática del fracaso.
- 16.- Restauración final.
- 17.- Dolor postoperatorio (recalcitrante e inexplica-  
ble).

Hace varios años Frank y Weiner intentaron investi\_-  
gar y evaluar criterios de tratamiento endodóncico exi\_-  
toso. El estudio era extenso y se podía haber prolonga\_-  
do indefinidamente.

Sus sugerencias finales incluyeron algunos criterios

para las conclusiones del estudio, que bien podrían servir como guías:

**A) TRATAMIENTO EXITOSO:**

1.- El diente involucrado está asintomático y en funciones.

2.- El tejido blando se ve normal y responde normalmente al examen manual y visual.

3.- Las radiografías revelan ligamento periodontal y lámina dura normales.

**B) TRATAMIENTO FRACASADO:**

1.- El diente involucrado presenta síntomas o tiene aspecto normal.

2.- El tejido blando responde anormalmente al examen visual y manual.

3.- Las radiografías revelan que:

a) La radiolucidez permaneció tal cual o disminuyó un poco, pero no hubo reparación total.

b) Apareció una radiolucidez después del tratamiento endodóncico o la preexistente aumentó de tamaño.

c) Las observaciones son conflictivas en cuanto a -- síntomas, respuesta de los tejidos y evaluación radiográfica.

Como muchos investigadores previos del tema de la te

rapídica exitosa, Frank y Wein concluyeron que el diagnóstico de los síntomas y la evaluación de las radiografías merecen las máximas prioridades para determinar el éxito.

Benden, Saltzer y Solzanoff mostraron que es posible tener una radiografía "normal", aunque, histológicamente, haya inflamación crónica y proliferación de células epiteliales.

Demostaron que la lesión apical puede comenzar a desarrollarse mucho antes que la necrosis pulpar y evidencia de rarefacción. Estos autores recomiendan, como muchos otros, una revaloración de los criterios tradicionales de éxito.

Es discutible si realmente nos beneficiaría redimensionar las normas de éxito y fracasos. Quizá somos nuestros peores críticos y hemos establecido criterios demasiado rígidos de éxito basados en la radiografía.

No debemos engañarnos; hay y habrá fracasos pese a nuestros notables esfuerzos y a nuestras mejores técnicas disponibles. Nuestros objetivos pueden ser nobles y elevados; pero nuestra capacidad para alcanzarlos pueden fracasar miserablemente en parte porque estamos actuando con tejidos humanos que no siempre se atienen a

los textos.

Sin embargo, hay ciertos factores variables que contribuyen en mayor o menor grado al éxito o al fracaso.

### FRACASOS CAUSADOS POR DIAGNOSTICO INADECUADO

Puede estar relacionado con el hecho de que muchas lesiones bucales se ven similares a las lesiones endodóncicas. Más aún, al efectuar un diagnóstico, el Odontólogo debe confiar siempre más en una combinación de pruebas que en una sola.

### INTERPRETACION ERRONEA DE LESIONES BUCALES

**LESIONES ODONTOGENICAS.-** Las lesiones odontogénicas (quistes), a menudo se asemejan a lesiones de origen -- endodóncico (pulpa). Habitualmente, todos los dientes-- con lesiones odontogénicas se presentan vitales y asintomáticas. El quiste periodontal lateral es una entidad rara de causa incierta. Si ese quiste se infectara, podría manifestarse clínicamente como absceso periodontal

lateral.

El ameloblastoma es una verdadera neoplasia de tejido tipo del órgano del esmalte que no llega a una diferenciación a punto de formación de esmalte. Los cementomas, son lesiones bastante comunes; algunos teóricos opinan que su origen está en el tejido odontógeno, mientras otros piensan que representan solo una reacción inusual del hueso periapical.

**LESIONES EVOLUTIVAS.**- Las lesiones evolutivas (quistes), pueden también asemejarse a las lesiones endodóncicas. El quiste maxilar anterior medio, que se ubica en el conducto palatino anterior o próximo, es el tipo más común de quiste maxilar evolutivo o fisural. El quiste glóbulo maxilar se encuentra en el hueso, en la unión de la porción globular de la apófisis maxilar, habitualmente entre el lateral y el canino superiores. Nuevamente, los dientes involucrados suelen ser vitales y asintomáticos.

**TUMORES BUCALES.**- A menudo, hay tumores bucales asociados a uno o más dientes. El neurofibroma, tumor de origen en el tejido nervioso, puede dar el aspecto de la lesión endodóncico periodontal. Los carcinomas de células pavimentosas son las neoplasias malignas más comu

nes de la cavidad bucal. El diagnóstico final de todos los tumores bucales debe ser (y sólo puede ser), confirmado con la Biopsia.

**LESIONES FISICAS DEL HUESO.**- La lesión ósea física, como el quista óseo traumático, es inusual y se produce con perturbadora frecuencia en los maxilares así como en otros huesos del esqueleto. Radiográficamente esta lesión puede presentarse como muy similar a una periodontitis apical crónica.

#### INTERPRETACION ERRONEA DE REFERENCIAS ANATOMICAS

La superposición radiográfica de referencias anatómicas sobre los ápices de los dientes interpone problemas cuando se intenta formular un diagnóstico. Las referencias que a menudo se interpretan erróneamente son, el agujero mentoniano y el conducto palatino anterior. Además de las pruebas usuales de diagnóstico, las radiografías tomadas desde distintos ángulos serán a menudo útiles para confirmar el diagnóstico. Radiográficamente una lámina dura intacta puede ayudar al clínico a discernir entre referencia anatómica y patosis pe-

riapical.

### DIAGNOSTICO INCORRECTO DEL DOLOR

Se puede diagnosticar mejor el dolor pulpar con un estímulo (caliente o frío), en especial en caso de caries dental. Las respuestas anormales de las pulpas inflamadas se pueden ubicar en 3 grupos:

1.- Dolor que persiste durante la aplicación del estímulo, pero tiene una mayor intensidad que en los dientes normales (pulpitis reversible).

2.- Dolor provocado por el estímulo y que se prolonga después de haberlo retirado (pulpitis irreversible).

3.- Dolor espontáneo que empeora por la aplicación -- del estímulo (etapa más avanzada de la pulpitis irreversible).

A veces el dolor pulpar puede asociarse a problemas-- periodontales o puede ser reflejo de otras estructuras. El dolor pulpar suele ser muy intenso (aguzado o pulsátil sordo), mientras que el dolor periodontal no suele ser tan agudo. El dolor puede ser indicio de daño de los tejidos; pero su intensidad no siempre se correlaciona con la gravedad de la lesión.



## FRACASOS OCASIONADOS POR VARIANTES ANATOMICAS

Los fracasos endodóncicos pueden ser el resultado -- del fracaso en la localización, limpieza u obturación -- de todo el sistema de conductos radiculares.

El conocimiento de las variantes en la morfología ca nicular ayuda a predecir la presencia de un conducto ex tra en el sistema. Los conductos extras se presentan -- con mayor frecuencia en incisivos inferiores, segundos -- premolares superiores, raíces mesiovestibulares de pri- meros premolares superiores, premolares inferiores y -- raíces distales de molares inferiores. En general, los- dientes con raíces más cortas y más anchas tienden a te ner conductos extras.

### CONDUCTOS Y FORAMENES MÚLTIPLES

**INCISIVO INFERIOR.**- Tienen un conducto vestibular y -- otro lingual alrededor del 40% de las veces. Por fortu- na, solo alrededor del 1% tienen 2 conductos con fora- men apical independiente. Un fracaso en la localización de los 2 conductos con foramen común puede afectar al -

pronóstico a largo plazo si se produce filtración desde un conducto lateral hacia la zona no tratada. El fracaso es seguro cuando se deja sin tratar un conducto en esa proporción de dientes que tienen 2 agujeros apicales.

**SEGUNDO PREMOLAR SUPERIOR.-** Tiene una proporción de conductos múltiples (alrededor del 25%), y 1 ó más agujeros apicales. Con un estudio de las radiografías del diagnóstico se pueden dar indicios de la presencia de un segundo conducto.

Si el conducto desaparece o resulta menos visible en la radiografía, puede significar que un conducto ancho se divide en ese punto en 2 más finos. A menudo, el conducto puede resultar nítido cerca del ápice nuevamente, lo cual indica que los conductos concluyen. Green usa el término tabique lateral para describir los conductos con esta última configuración. A veces, el tabique puede ser bastante corto y resulta eliminado durante la limpieza y modelado del sistema, con lo cual se produce un conducto amplio (vestibulo-lingual).

**RAIZ MESIOVESTIBULAR DEL PRIMER MOLAR SUPERIOR.-** En los estudios anatómicos esta raíz revela 2 conductos en el 50% de las veces. El bajo índice de fracasos en el -

tratamiento del primer molar superior indica que el se-  
gundo conducto confluye con el principal o que la denti-  
na secundaria reduce el espacio pulpar de modo que la in-  
filtración no es suficiente para crear una lesión infla-  
matoria apical dentro del período usual de reexamen de--  
2 años. Pero el éxito a largo plazo podría ser menos fa-  
vorable si no se curan esos conductos. En un estudio ra-  
diográfico de la raíz mesiovestibular del primer molar -  
superior, se encontró que alrededor del 30% tenían 2 con-  
ductos con 2 agujeros apicales y otro 12% tenía configu-  
ración de un solo conducto con 2 forámenes apicales. Aun  
que el acceso quirúrgico a la raíz mesiovestibular no --  
suele estar complicado, es mucho mejor para el paciente-  
si se intenta la búsqueda del posible orificio del segun-  
do conducto antes de pensar en una obturación retrógra-  
da. Una pequeña proporción de primeros molares superio--  
res tienen cuartas raíces bien desarrolladas asociadas--  
a la raíz mesiovestibular. La cuarta raíz suele ser bien  
identificable en las radiografías pero puede constituir-  
un problema de obtención de acceso en línea recta a ese-  
conducto.

**PREMOLAR INFERIOR.**- En un estudio radiográfico de ---  
1393 primeros premolares inferiores, alrededor del 70% -

tenían un solo conducto, alrededor del 23% tenían 2 conductos y menos del 1% tenían 3 conductos. Aproximadamente el 8% de los primeros premolares tenían el ápice abierto. En un estudio similar de 938 segundos premolares inferiores, alrededor del 85% tenían un solo conducto, alrededor del 12% tenían 2 conductos y menos del 1% tenían 3. Había ápices abiertos en menos del 4% de los dientes examinados del grupo de los segundos premolares inferiores. La mayoría de los premolares inferiores tienen raíces únicas, pero algunos tienen ápices distintos. La obtención de acceso a las entradas de los conductos puede ser un problema cuando un conducto ovalado amplio se divide en 2, lo cual requiere una preparación especial de acceso.

**RAIZ DISTAL DE MOLAR INFERIOR.**- Una pequeña proporción de raíces distales de molares inferiores tienen 2 conductos y 2 agujeros apicales. Si la primera línea colocada en el conducto apunta hacia vestibular o lingual, uno puede sospechar un segundo orificio; además si hay 2 conductos, cada uno tendrá un diámetro inferior al de un conducto único. Si una lesión persiste después de la obliteración total del conducto distal, habrá que considerar la búsqueda de un posible segundo conducto.

**CONDUCTOS ACCESORIOS.**- La presencia de conductos accesorios en el área de furcación de los molares superiores o inferiores está bien establecido. En un estudio de 22 molares superiores se encontró que el 55% de esos dientes tenían conductos accesorios en la furcación y en el tercio medio de la raíz. De 24 molares inferiores, el 63% de tales dientes mostraron conductos accesorios en las mismas áreas. La presencia de esos conductos tienen un papel definido en el pronóstico del tratamiento. Los conductos accesorios de la furcación pueden afectar el pronóstico después de completado el tratamiento si el sellado coronario no es adecuado. El daño consecutivo al tratamiento en el hueso del área de furcación suele producirse si se pierde el sellado coronario antes de terminar la restauración permanente. Si se previera una demora en la colocación de la restauración definitiva, conviene colocar una amalgama o resina combinada temporal.

**CONDUCTOS FALCIFORMES, DILACERADOS O SIGMOIDES.**- Los curvos falciformes y los dilacerados pueden ser superados si se usan apropiadamente los instrumentos. Pero es más difícil sobrepasar la curvatura en S. Si el pronóstico de obturación radicular total de un conducto fuera dudoso, habrá que avisar al paciente que se impone una ---

supervisión cuidadosa. Por fortuna la mayoría de las --- raíces con curvas extremadas pueden ser tratadas quirúrgicamente. La raíz puede ser amputada hacia apical de la curvatura y se puede colocar una obturación retrógrada para sellar el conducto.

#### FRACASOS CAUSADOS POR ALTERACION DEL ESPACIO DEL CONDUCTO

**CALCIFICACION.-** Enfermedades evolutivas como la displasia dentinaria y la dentinogénesis imperfecta producen una constricción del espacio existente con dentina secundaria. Se puede producir calcificación difusa clínicamente cuando se calcifican las largas estructuras fibrilares de las paredes del tejido conectivo de los vasos pulpares. A veces, pueden ser bastante amplios como para bloquear la instrumentación de la pulpa. A menudo existen dentículos (pulpolitos), en la cámara pulpar que pueden estar adheridos a la pared dentinaria o libres dentro del tejido pulpar. La calcificación de la pulpa es una respuesta a la caries o la irritación por los procedimientos de restauración. Los problemas endodéncicos surgen clínicamente cuando las pulpas pierden su vitali-

dad, no den más síntomas y estas calcificaciones exclu-  
yan la instrumentación de la totalidad o parte del con-  
ducto radicular. El empleo de EDTA (un agente quelante),  
puede ablandar la calcificación lo suficiente como para -  
tornar posible la instrumentación. Si no se puede lim\_-  
piar y dar forma a los conductos, se puede utilizar una-  
obturación retrógrada.

**REABSORCION INTERNA.-** La reabsorción interna es una -  
forma altamente destructiva de respuesta inflamatoria de  
la pulpa a un traumatismo. Es necesario la extirpación -  
completa de la pulpa para detener toda futura reabsor\_-  
ción de la dentina. La obtención de acceso a la zona --  
reabsorbida es mucho más fácil si el espacio del conduc\_-  
to hacia coronario de la reabsorción se ensancha primero  
al máximo con limas y fresas de Gates-Glidden. El tejido  
inflamatorio puede ser eliminado con una lima precurva y  
empleo copioso de solución irrigante de hipoclorito de -  
sodio. La obturación del conducto puede ser completada -  
en 2 etapas. El segmento apical se rellena con Gutaper\_-  
cha condensada lateralmente en la primera etapa, y des-  
pués se retira la Gutapercha del segmento coronario de -  
la raíz. En una segunda etapa, se emplea Gutapercha rg -  
blandecida con cloroforme para llenar las irregularidades

de la zona reabsorbida.

**REABSORCION EXTERNA.**- Puede alterar el espacio del --  
 conducto al perforar la raíz o destruir la constricción-  
 natural del conducto en el ápice. La reabsorción del ex-  
 tremo apical suele producir un cráter en forma de tasa,-  
 vista desde la porción externa de la raíz. Cuando la ---  
 reabsorción involucra el agujero apical del diente, se--  
 destruye la constricción del conducto allí y se hace di-  
 fícil una obturación apropiada. Tales conductos deben --  
 ser instrumentados "cortos" con respecto del ápice radio-  
 gráfico, para establecer como un "tope" en la dentina.

Si no fuera posible hacerlo, podría producirse una --  
 sobreobturación.

#### FRACASOS CAUSADOS POR DIFICULTADES TECNICAS

#### PREPARACION DEL CONDUCTO

Lo más común es pensar como fracasos endodóncicos los  
 dientes que no responden al tratamiento, lo cual se com-  
 prueba con la visita de reaxsmen tras la obturación de -  
 los conductos. Una categoría de fracasos importantes que



con frecuencia se pasa por alto o no se subraya, incluye a los dientes que nunca llegaron a la etapa de obturación porque los síntomas nunca ceden y además no existe como opción la intervención quirúrgica.

Se ha demostrado que a veces los dientes responden al tratamiento a pesar que el profesional no respetó los procedimientos seguros del tratamiento.

#### IRREGULARIDAD EN LA PREPARACION DE CONDUCTOS

Las 2 complicaciones más frecuentes durante la preparación de conductos son:

1.- Los escalones.- Se producen generalmente por el uso indebido de limas y ensanchadores o por la curvatura de algunos conductos. Es recomendable seguir el incremento progresivo de la numeración estandarizada de manera escrita, o sea, pasar de un calibre dado al inmediato superior y en los conductos muy curvos no emplear la rotación como movimiento activo sino más bien los movimientos de impulsión y tracción, curvando al propio instrumento.

En caso de producirse el escalón, será necesario re-

troceder a los calibres más bajos, reiniciar el ensanchado y procurar eliminarlo suavemente. En cualquier caso, se controlará por radiografías y se evitará la falsa - - vía. En el momento de la obturación se procurará condensar bien para obturarlo.

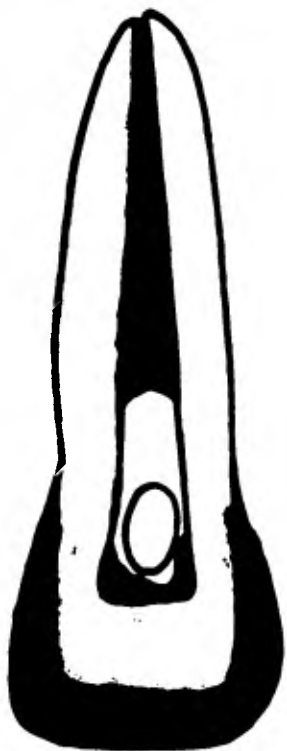
2.- Obliteración.- En la obliteración accidental de un conducto, que no debe confundirse con la inaccesibilidad o no hallazgo de un conducto, que se cree presente, se produce en ocasiones por la entrada en él de partículas de cemento, amalgama, cavit e incluso por retención de conos de papel absorbente empacados al fondo del conducto. Las virutas de dentina procedentes del limado de las paredes pueden formar con el plasma o trasudado de origen apical una especie de cemento difícil de eliminar. En cualquier caso se tratará de vaciar totalmente el conducto con instrumentos de bajo calibre, con el empleo de EDTA y, si se sospecha de un cono de papel o troundita de algodón, con una sonda barbada muy fina girando hacia la izquierda.

## IRREGULARIDAD EN LA PREPARACION DEL ACCESO

Una cavidad de acceso que no esté correctamente extendida habitualmente conducirá a perforación de la raíz o de la furcación, con pérdida del diente a menos que se pueda corregir quirúrgicamente. Ha sido bien demostrado el predominio de conductos adicionales en ciertas raíces. Sin embargo un acceso visual adecuado a la cámara pulpar se pueden ignorar con facilidad esos conductos adicionales y se produce el fracaso.

## PREPARACION SUBEXTENDIDA

Las cavidades de acceso subextendidas no conducen necesariamente al fracaso, pero por cierto complican la terapéutica; los problemas más comunes consisten en no lograr una línea de entrada directa a los conductos y al fracaso en la limpieza minuciosa de los cuernos pulpares, con oscurecimiento del diente y contaminación continua del conducto.



**Cuernos pulpares inaccesibles debido a una abertura inadecuada donde quedan restos de tejido necrótico y de material de obturación; ésto puede conducir a la decoloración de la corona.**



Diagrama que muestra la zona donde comúnmente quedan restos pulpaes si no se obtiene un acceso correcto a la cámara pulpar; 1, restos adheridos a la porción incisal de la cavidad pulpar; 2, restos en la región de los cuernos pulpaes y en la porción incisal de la cavidad pulpar.

## PREPARACION SOBREEXTENDIDA

Las preparaciones sobreextendidas no suelen ser tan desastrosas como las anteriores; pero pueden producir un debilitamiento de la corona clínica a tal punto que no sea posible ya una simple restauración postendodóntica y se requieran procedimientos restauradores complicados de prótesis fija. La radiografía preoperatoria tiene que ser examinada cuidadosamente para determinar si se dan condiciones que hagan sospechar al clínico que los conductos pudieran ser difíciles de localizar. Hay que aumentar el acceso visual así como el instrumental. Algunas de las situaciones que exigen una cavidad de -- acceso mayor son: Dentina secundaria que oblitera la cámara pulpar, una restauración de recubrimiento total, dientes drásticamente desviados de su eje longitudinal y la sospecha de conductos o raíces extras.

## DETERMINACION DE LA LONGITUD

El fracaso en la medición apropiada de la longitud de trabajo real excluye la posibilidad de limpiar y dar forma apropiada al conducto.

Un diente obturado en conductos inadecuadamente medi-  
dos y modelados constituye una invitación abierta al fra-  
caso final. Conductos asintomáticos pueden tornarse súbi-  
tamente sintomáticos; dientes sintomáticos pueden resis-  
tirse a ceder en sus problemas. La subinstrumentación --  
torna difícil el procedimiento de obturación y revuelve-  
en vez de eliminar los huéspedes microbianos. La sobre-  
instrumentación puede conducir a perforación radicular,  
inoculación microbiana y agravamiento del paciente.

#### PERFORACION O FALSA VIA

Es la comunicación artificial de la cámara pulpar o --  
conductos con el periodonto.

Se produce por lo común por el fresado excesivo e --  
inoportuno de la cámara pulpar y por el empleo de instru-  
mentos para conductos, en especial los rotatorios. Las -  
normas para evitar las perforaciones son las siguientes:

1.- Conocer la anatomía pulpar del diente por tratar,  
el correcto acceso a la cámara pulpar y las pautas que -  
rigen el delicado empleo de los instrumentos de conduc-  
tos.

2.- Tomar criterio posicional y tridimensional en to-

do momento y perfecta visibilidad de nuestro trabajo.

3.- Tener cuidado en conductos estrechos en el paso instrumental del 25 al 30, momento propicio no solo para la perforación sino para producir un escalón, y para fracturarse el instrumento.

4.- No emplear instrumentos rotatorios sino en casos indicados y conductos anchos.

5.- Al desobturar un conducto, tener gran prudencia y controlar radiográficamente ante la menor duda.

Para Ingle la apertura o ampliación del foramen apical debe considerarse como perforación, que conduce a mala obturación y reparación demorada o incierta.

La clasificación de las perforaciones es de, camerales y radiculares, de los tercios coronarios, medios ó apicales. También hay que mencionar en que conducto se produjo, en dientes de varios conductos e incluso por que lado.

Un síntoma inmediato y típico es la hemorragia abundante que mana del lugar de la perforación y un vivo dolor periodónico que siente el paciente cuando no está anestesiado. Se harán del diente varias placas radiográficas cambiando la angulación horizontal, pero insertando un instrumento o punta de plata que permita un diag\_



nóstico exacto. La terapéutica, cuando la perforación es cameral, consistirá en aplicar una torunda humedecida en solución al milésimo de adrenalina, en ácido tricloroacético o en superoxol, detenida la hemorragia, se obturará la perforación con amalgama de plata o cemento de oxifosfato, y se continuará el tratamiento normal.

Strömberg y Cole han establecido una clasificación muy didáctica de las perforaciones, que tratan obturándolas con una mezcla de cloroformo, resina y Gutapercha.

Harris ha empleado con éxito el cavit en la obturación de las perforaciones, por sus cualidades de buen sellador y lo sencillo de su manipulación. En perforaciones radioclulares, después de cohibida la hemorragia por el método antes expuesto, se podrán obturar los conductos inmediatamente, intentando así evitar mayores complicaciones. En dientes de varias raíces, se podrá hacer la radicectomía en caso de fracaso e infección consecutiva.

Si la perforación es del tercio coronario, frecuentemente es factible hacer una obturación similar a la descrita en falsa vía de cámara pulpar. Si es en el tercio apical y dientes monorradiculares, es sencillo practicar la apicectomía. En cualquier perforación radicular si es vestibular, lo mejor es hacer un colgajo quirúrgico, ---



Clasificación de las perforaciones según Stromberg. A. En la porción coronaria, bajo nivel marginal óseo. B. En la furcación radicular. C. En el tercio medio de la raíz. D. En el tercio apical de la raíz.

osteotomía y obturación de amalgama, previa preparación de una cavidad con fresa de cono invertido.

Zemanova y Janousk para evitar que un diente con una perforación sea extraído, aconsejan además del tratamiento netamente conservador, recurrir al tipo de cirugía -- que sea necesario, como la gingivectomía, apicectomía, - remoción quirúrgica de una o más raíces, reimplantación, etcétera.

#### FRACTURA DE UN INSTRUMENTO DENTRO DEL CONDUCTO

De tanto en tanto hasta el clínico más cuidadoso frac turará un instrumento endodóncico durante la preparación del conducto. Al paciente se le debe avisar de manera de que no sucite una alarma indebida. El pronóstico a largo plazo depende de lo bien que se pueda sellar el conducto en torno del instrumento.

Los instrumentos que más se fracturan son limas, en-  
sanchadores, sondas barbadadas y léntulos, al emplearlos - con demasiada fuerza o torción exagerada y otras veces - por haberse vuelto quebradizos, ser viejos ó estar defor-  
mados. Los rotatorios son muy peligrosos.

El calentamiento excesivo del instrumento durante la esterilización destruye el temple del metal y lo torna--  
 nte propenso a las fracturas. Como es difícil captar una  
 pérdida de temple por observación, hay que prestar aten--  
 ción a la técnica de esterilización. Todo instrumento que  
 al usarlo se haya doblado acentuadamente, debe ser des -  
 cartado de inmediato.

Una vez fracturado un instrumento en el conducto, po--  
 ca es la probabilidad de recuperarlo.

Las maniobras destinadas a extraerlos pueden ser:

1.- Usar freas de flama, sondas barbedas u otros ins--  
 trumentos de conductos accionados a la inversa, intentan--  
 do removerlos de su enclavamiento.

2.- Intentar la soldadura eléctrica a otra sonda en--  
 contacto con el instrumento roto. Emplear un potente ---  
 imán. Ambos procedimientos son raros.

3.- Medios químicos, como ácidos, el tricloruro de yo--  
 do al 25% propuesto por Waas, según Marmasse, o la solu--  
 ción de Prinz yodoyodurada, yoduro potásico 8, yodo cris--  
 talizado 8 y agua destilada 12%.

Masemann ha presentado un aparato parecido a una --  
 aguja hipodérmica del tamaño de una lima del No.40, pro--  
 vieto de un mandril prensil y una ventana, mediante el -

cual se pueda prender y extraer el fragmento.

El método más sencillo es sobrepasar el segmento con una lima No.15, después de obliterar la dentina de la zona con el agente quelante del calcio, conocido como --- EDTA (introducido por Nygeord Ostby).

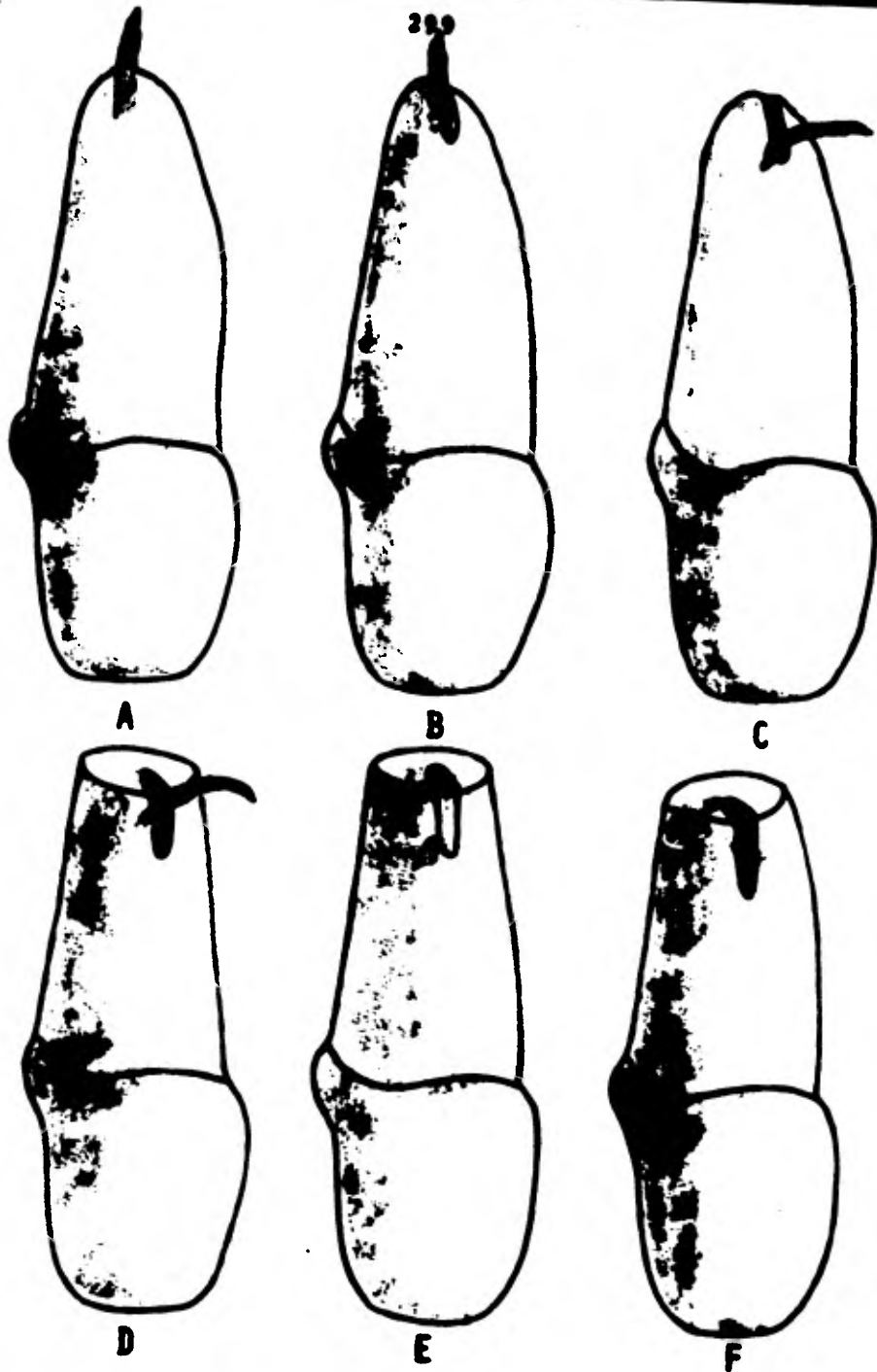
Para que la cantidad de éste sea eficaz, el conducto debe ser ensanchado hasta el instrumento fracturado mediante el empleo de una serie de limas o frezas de Gates Glidden. Antes de usar el EDTA, el clínico debe secar el conducto con puntas de papel para eliminar el hipoclorito de sodio que pudiera estar presente. El EDTA es un ácido débil, de modo que la presencia de alguna base fuerte altera el Ph de éste agente y lo torna ineficaz. El quelante debe permanecer en el conducto unos 5min. -- antes que el profesional intente sobrepasar el instrumento fracturado. Se ubica en el conducto una lima del No. 15 con una ligera curva en la punta y con ligera presión hacia apical se le gira un cuarto de vuelta hasta que la punta calca en el más leve espacio que haya entre la pared del conducto y el segmento en él.

El ensanchamiento gradual de ese espacio puede permitir que la lima No.15 pase a un lado del segmento alojado. Para continuar ensanchando el espacio, se eligi

rá una nueva lima No.15 y le quitará un milímetro de la punta con un alicate agusado. Esto hace que la punta seccionada tenga el diámetro del extremo activo de una lima equivalente a la No.20 con la flexibilidad de la No.15." Esto también reduce el peligro de que el instrumento perforare lateralmente la pared del conducto. Una vez que el instrumento recortado llegue a la longitud de trabajo, - se puede usar la lima 20 para ensanchar el espacio abierto. No se ha de intentar el empleo de una lima de mayor diámetro en el sobrepasamiento, porque pueden producirse serias distorsiones en el conducto. Se podrá obturar el conducto con la técnica de Gutapercha reblandecida una vez que la lima No.20 haya recorrido toda la longitud de trabajo.

#### PRONOSTICO:

EN EL TERCIO APICAL.- Depende de varios factores; si el instrumento se fractura y oblitera el tercio apical, el pronóstico puede ser bastante bueno, y más aún si se sobrepasa el fragmento y se condensa Gutapercha reblandecida en torno a él. Si no se puede llenar eficazmente el conducto, si se aloja firmemente y quedaron limallas de dentina condensadas por delante de él. Se debe avisar al paciente de la presencia del instrumento y del pronóstico



A. lima rota sobresaliendo a través del foramen apical. B. Preparación de una ranura hasta el instrumento fracturado. C. Instrumento fracturado doblado hacia labial. D. Biselado del ápice. E. Instrumento roto cortado en la base de la preparación de ranura. F. Cavidad obturada con amalgamo.

reservado.

**EN EL TERCIO MEDIO.-** Cuando se fractura aquí y queda espacio por apical del fragmento, el pronóstico es mucho menos favorable si no se le puede sobrepasar. Cuando la fractura se produce en una raíz con 2 conductos y el se-gundo puede ser sobrepasado, hay una probabilidad de éxi-to, cuando las dos tienen foramen apical común.

Si más tarde se genera una lesión apical y se puede - llegar al área quirúrgica, se puede recurrir a una obtu- ración retrógrada.

**MAS ALLA DEL AGUJERO APICAL.-** Es conveniente eliminar su porción periapical. El fragmento protuyente actúa co-mo irritante mecánico cada vez que se aplica presión --- oclusal sobre el diente. El tercio apical de la raíz será expuesto mediante un abordaje quirúrgico. Una vez a la - vista el fragmento, a veces se le puede forzar en senti- do coronario dentro del conducto apandiéndolo con una - pinta hemostática de mosquito. Entonces se le puede movi- lizar para que salga por la cavidad de acceso con auxi- lio de una lima Hedström fina.

Si no fuera posible empujarlo dentro del conducto, -- hay que resistirse a la tentación de tirar para sacarlo- por el ápice. La conicidad del instrumento suele impedir



el retiro en ese sentido. A esta altura, se talla una cavidad en hendidura hasta el instrumento en la cara vestibular del ápice radicular, por medio de una fresa redonda No. 1 & 2. Una vez expuesto el instrumento en la porción apical, se lo dobla hacia vestibular y se lo corta en la base de la preparación con la misma fresa. El ápice del diente será ligeramente biselado y se terminará la cavidad en hendidura antes de obturarla con amalgama. Se puede condensar Gutapercha reblandecida en torno del fragmento remanente en el conducto a través del acceso coronario.

#### PENETRACION DE UN INSTRUMENTO EN LAS VIAS RESPIRATORIAS O DIGESTIVAS

Se produce al no emplear aislamiento o dique.

Si un instrumento es deglutido o inhalado por el paciente, el médico especialista deberá hacerse cargo del caso para observarlo y, si hiciese falta, hacer la intervención necesaria. Si el instrumento fué deglutido (de los 2 tipos, este es el accidente más común), se aconseja que el paciente tome un poco de pan y deberá ser observado por medio de rayos X para controlar el lento pg-

ro continuo avance a través del conducto digestivo, y -- por lo general es expulsado a las pocas semanas. Si fué inhalado, será necesario muchas veces su extracción por broncoscopia, después de su ubicación radiográfica.

La única manera de prevenir y evitar tan desagradable accidente es emplear el aislamiento de dique de goma.

#### FRACASOS EN OBTURACION RADICULAR

Los fracasos producidos por impropiedades en la obturación del conducto suelen estar relacionados con deficiencias en la preparación de él porque habitualmente se pueden obturar con precisión los conductos bien instrumentados y formados. Cuando se encuentran complicaciones en la preparación del conducto, a menudo no se le puede obturar totalmente.

**SUBOBTURACION.-** Si el conducto fué eliminado totalmente pero insuficientemente obturado, los productos de descomposición de los líquidos tisulares del área infiltrados producen una respuesta inflamatoria crónica en el tejido periapical. Las obturaciones cortas suelen ser fácilmente identificadas en la radiografía. Si una lesión no cura o si aparece alguna en la radiografía de con---

trol, lo primero en que se debe pensar es en un nuevo --  
 tratamiento. Generalmente se puede remover la Gutaparcha  
 con la ayuda de un solvente como Xilol o el cloroformo; -  
 pero se debe tener cuidado en no forzar los solventes --  
 irritantes hacia el tejido periapical. Esta será removi\_  
 da con lima después de haber secado bien los solventes -  
 con punta de papel. Una vez eliminada la Gutaparcha, se  
 debe limpiar totalmente el conducto y darle forma. La --  
 reobturación debe ser postergada hasta que el clínico --  
 esté seguro de que haya respuesta inflamatoria de los --  
 tejidos periapicales por la preparación del conducto. --  
 Se pueden encontrar dificultades en la eliminación de --  
 una obturación radicular inadecuada. Por ejemplo, a ve\_ -  
 ces no se puede retirar un cono de plata firmemente -e--  
 asentados. Se impone entonces al abordaje quirúrgico ---  
 cuando sea necesario corregir la obturación radicular --  
 corta.

**SOBREOBTURACION.** - Se ha de evitar siempre que sea po-  
 sible, por que limita la reparación biológica en la re-  
 gión periapical. Una ligera sobreobturación con Gutaparcha  
 retarda pero no suele impedir la cicatrización periap\_  
 cal. Lo mejor suele ser eliminar las grandes sobreobtura  
 ciones mediante curetado apical.

Con frecuencia, los dientes con conos de plata que se extienden más allá del foramen en realidad están subobtu-  
rados, porque queda un espacio entre las paredes del con-  
ducto y el cono de plata. Se debe intentar la elimina-  
ción de ese cono y volver a preparar el conducto. Si fue-  
ran infructuosos los intentos de remoción de la punta --  
de plata, habrá que pensar en un cureteado apical y re-  
trección.

**SELECCION DEL CONO MAESTRO.**- Un fracaso de este tipo, en general, puede ser atribuido a un cono principal que-  
ajusta firmemente en el tercio coronario o medio del con-  
ducto, pero no en el apical. La resistencia de tracción-  
se origina en un área errada. Por fortuna, los fracasos-  
de éste tipo pueden ser corregidos mediante la remoción-  
de la Gutapercha y aumento de la conicidad de la prepara-  
ción del conducto.

### FRACASOS POR OTRAS CAUSAS

#### LESIONES TRAUMATICAS

Dientes con tratamiento endodóncico consecutivo a le-  
sión traumática tienen un mayor índice de fracasos que-

cuando los problemas sea de otro origen.

Dientes muy luxados, dientes reimplantados tras su --  
 avulsión y dientes con fracturas radiculares en las cua-  
 les se desplazó el segmento coronario son particularmen-  
 te propensos al fracaso, pese a una terapéutica radicu-  
 lar satisfactoria. Esto está en relación con la lesión -  
 del periodonto, que causa reabsorción radicular. Antes -  
 de realizar el tratamiento en dientes traumatizados, hay  
 que informar al paciente del pronóstico reservado.

El índice mayor de fracasos se encuentra en dientes--  
 totalmente expulsados y reimplantados. Con la destruc--  
 ción del ligamento periodontal, la curación suele produ-  
 cir anquilosis. Cuando el ligamento periodontal no se in-  
 terpone entre el hueso alveolar y el cemento radicular, -  
 se produce la reabsorción de ambos tejidos.

El ritmo con que esto ocurra depende de que sea una -  
 reabsorción inflamatoria o de sustitución. En el primer-  
 caso, se pierden el cemento y la dentina y el espacio --  
 queda ocupado por el tejido inflamatorio. En la reabsor-  
 ción por sustitución, el hueso reemplaza la estructura -  
 dentaria desaparecida. Este último proceso es mucho más-  
 lento. Lamentablemente, el tipo más rápido de reabsor--  
 ción parece producirse en los pacientes más jóvenes. La-

mayer rapidos en ese grupo cronológico puede estar relacionado con el mayor ritmo metabólico en los tejidos que rodean al diente. Cualquier diente que haya sido luxado presenta problemas similares en grados diversos. Nuevamente, la reabsorción depende de la extensión del daño del ligamento periodontal.

#### FRACTURA DE LA CORONA CLINICA

Durante nuestro trabajo o bien al masticar los alimentos, puede fracturarse la corona del diente en tratamiento. Los problemas que esta complicación crea son 3:

1.- Quedar al descubierto la cara oclusal. Es fenómeno frecuente y que puede solucionarse fácilmente cuando la fractura es solo parcial, cambiando nuevamente la cara para seguir el tratamiento, pero procurando colocar una banda de acero o aluminio que sirva de retención.

2.- Imposibilidad de colocar grapa y dique. Se colocan las grapas en los dientes vecinos.

3.- Posibilidad de restauración final. En casos de dientes anteriores se podrán planificar coronas de retención radicular Richmond o incrustación radicular con corona funda de porcelana. En dientes posteriores, si la -

fractura es completa a nivel del cuello, el problema de restauración es más complejo, pero siempre se podrá recurrir a la retención radicular con pernos cementados, de tornillo o los corrugados de fricción, permitiendo una corona de retención radicular.

### FRACTURA RADICULAR O CORONO-RADICULAR

Las fracturas completas o incompletas (fisuras) radiculares o corono-radiculares, dividiendo en 2 segmentos un diente, se producen por lo general por 2 causas:

1.- Por la presión ejercida durante la condensación lateral o vertical (termofusión), al obturar los conductos. Son causas predisponentes la curvatura o delgadez radicular, la intensa o poco adecuada presión en las labores de condensación.

2.- Por efecto de la dinámica oclusal, al no poder soportar el diente la presión ejercida por la masticación, y es causa coadyuvante una restauración impropia, sin cobertura de cúspides y sin proteger la integridad del diente.

Las fracturas son generalmente verticales u oblicuas, y en ocasiones es muy difícil el diagnóstico.

Son síntomas característicos el dolor a la masticación, acompañado a veces de un leve chasquido perceptible por el paciente, problemas periodontales y en ocasiones dolor espontáneo.

El tratamiento depende del tipo de fractura. La radiectomía y la hemisección pueden resolver los casos más benignos; otras veces bastará con eliminar el fragmento de menor soporte, pero, frecuentemente, en especial en las fracturas completas mesio-distales en premolares superiores y, en molares, es preferible la Exodoncia.

#### FRACASOS RESULTANTES DE LESIONES ENDODONCICO-PERIODONTALES

Es difícil el tratamiento de dientes en que se presentan a la vez afecciones pulpares y periodontales. Cuando una lesión apical se extiende a lo largo de una raíz --- hasta la cresta alveolar, es necesario determinar si la enfermedad primaria fué pulpar o periodontal.

Los fracasos en esta categoría suelen ser atribuibles a un diagnóstico e tratamiento incorrecto de los factores primarios y secundarios asociados con una lesión --- endodóncico-periodontal.



## REIMPLANTE INTENCIONAL

Hay ocasiones en que un nuevo tratamiento de un fracaso mediante una terapéutica endodóncica corriente o quirúrgica resulta extremadamente difícil. Habiendo considerado todos los otros caminos (y habiéndolos excluidos), se puede iniciar el reimplante intencional. Como la incidencia de reabsorción externa es alta en los dientes reimplantados, el índice de éxitos es muy inferior al de la terapéutica endodóncica convencional. Pero la reabsorción parece producirse mucho más lentamente en los grupos cronológicos mayores y cuando el diente está fuera de su alveolo sólo unos pocos minutos. Como el diente debe ser obtenido intacto de su alveolo, es necesaria una selección cuidadosa del caso.

## HEMORRAGIA

Durante la Pulpectomía puede presentarse la hemorragia a nivel caneral, radicular, en la unión cemento-dentinaria y, por supuesto, en los casos de sobreinstrumentación transapical.

Excepto en los casos de pacientes con diástasis hemorra

gíparas, la hemorragia responde a factores locales como las siguientes:

1.- Por el estado patológico de la pulpa intervenida, o sea, por la congestión ó hiperemia propia de la pulpitis aguda, transicional, crónica agudizada, hiperplásica, etcétera.

2.- Porque el tipo de anestesia empleado ó la fórmula anestésica no produjo la isquemia deseada (anestesia por conducción o regional y anestésico no conteniendo vasoconstrictores).

3.- Por el tipo de desgarró o lesión instrumental ocasionada, como ocurre en la exéresis incompleta de la pulpa radicular, con safacelamiento de ésta, cuando se sobrepasa el ápice o cuando se remueven los coágulos de la unión cemento-dantineria por un instrumento o un cono de papel de punta afilada.

Afortunadamente, la hemorragia cesa al cabo de un tiempo mayor o menor, lo que se logra, además, con la siguiente conducta:

1.- Completar la eliminación de la pulpa residual que haya podido quedar.

2.- Evitar el trauma periapical, al respatar la unión cemento-dantineria.

3.- Aplicando fármacos vasoconstrictores, como la solución de adrenalina (epinefrina) al milésimo, o cáusticos, como el peróxido de hidrógeno (superóxol incluso), ácido tricloroacético o compuestos formulados, como el tricresol, formol, y el líquido de oxper. Aún en los casos que parezcan incoercibles, bastará dejar sellado el fármaco seleccionado para que en la siguiente sesión, después de irrigar y espirer adecuadamente retirando así los coágulos retenidos, no se produzca nueva hemorragia.

#### PERIODONTITIS AGUDA

La periodontitis aguda, estado inflamatorio que rodea a la raíz con las características de todo proceso agudo, se inicia en forma similar, cualquiera que sea su etiología (traumática, química o bacteriana).

Esta reacción inflamatoria se presenta, frecuentemente, entre una sesión y otra del tratamiento endodéncico, demorando su prosecución y causando desagrado en el paciente, a quien deben darle las razones por las que un diente infectado, que muchas veces no duele al iniciarse la intervención, acusa marcada sensibilidad a la percusión y aún espontáneamente, durante su curación.

Cuando el traumatismo provocado es leve, la reacción-inflamatoria pueda o no manifestarse clínicamente o hacerlo en forma muy moderada, con ligero dolor a la percusión del diente afectado, que aparece dentro de las 24 horas de colocada la curación, y se atenúa o cede totalmente entre las 24 y 48 horas subsiguientes. La etiología de esta reacción incluye: El traumatismo quirúrgico provocado por la extirpación pulpar o por los instrumentos en la vecindad del foramen apical, la acción irritante de las drogas incluidas en la medicación tópica, o bien la suma de ambos factores. Los antisépticos colocados en el conducto entre una sesión y otra ocasionan con bastante frecuencia dolor, y no resulta fácil establecer que droga lo provoca con mayor intensidad, ni tampoco si es la medicación el agente causante.

Cualquiera que sea la causa, en presencia de una periodontitis leve debe separarse un tiempo prudencial en procura del alivio espontáneo. Si el dolor persiste y la administración de analgésicos por vía bucal como tratamiento sintomático no resulta efectiva, puede reemplazarse la medicación antiséptica del conducto por un cono --absorbente de papel que elimine el exceso de medicamento, manteniendo el cierre hermético de la cavidad para evitar

la penetración microbiana. Conviene aliviar temporalmente la oclusión del diente afectado con una pequeña piedra montada de diamante en la pieza de mano de la turbina -- neumática para evitar la vibración.

Es necesario advertir al paciente sobre la posibilidad de que produzca dolor, informarle sobre las características del mismo y su evolución, y asegurarle de que se trata de una complicación pasajera, que no compromete el éxito futuro del tratamiento.

El problema es más serio cuando una periodontitis aguda de origen séptico, provoca por la invasión de bacterias patógenas en el tejido conectivo periapical, un absceso alveolar agudo, con su característica sintomatología clínica. Ya sea por la agudización de un proceso crónico periapical preexistente por haber forzado material séptico contenido en el conducto a través del foramen -- apical, o por fellas en la esterilización del instrumental y del campo operatorio, la consecuencia se manifiesta en un menor o mayor grado de reacción local y acompañada frecuentemente de síntomas generales, que es necesario tratar con premura hasta restablecer la normalidad. Localmente el tratamiento consiste en la apertura, retiro de la medicación y ventilación del conducto para favorecer

recer su drenaje. La eliminación de la obturación temporal deberá realizarse sistemáticamente con turbina y fresas nuevas de carburo de tungsteno, ejerciendo el mínimo de presión sobre el diente.

En caso de extrema sensibilidad al mínimo roce, puede intentarse presionar paulatinamente con el índice la cara bucal del diente afectado, hasta accionar una fuerza considerable que provoque inmovilidad e isquemia en la zona periapical. Manteniendo esa presión constante, se procede a la apertura de la cavidad. En lo posible debe evitarse administrar anestesia local.

En presencia de un absceso se aplica la técnica quirúrgica corriente para su apertura y drenaje.

Cuando la clásica sintomatología local va acompañada de reacción general, comúnmente fiebre y decaimiento, -- pueden administrarse adecuadamente antibióticos, antifúngicos y antiinflamatorios, así como vitaminas y enzimas proteolíticas, de acuerdo con las necesidades de cada caso y el oportuno consejo médico.

## ENFISEMA

El aire de presión de la jeringuilla o pico de la unidad dental, si se aplica directamente sobre un conducto abierto, puede pasar a través del ápice y provocar un -- violento enfisema en los tejidos, no solo periapicales -- sino faciales del paciente.

Es un desagradable accidente, que si bien no es grave -- por las consecuencias, crea un cuadro espectacular tan intenso que puede asustar al paciente. Como por lo general el aire va desapareciendo gradualmente y la deformidad -- facial producida se elimina en pocas horas sin dejar rastro, será conveniente tranquilizar al enfermo.

Este accidente ha sido citado por varios autores. Maguin publicó un caso en el que hubo dolor vivo y parálisis del motor ocular, síntomas que desaparecieron en varias horas. Vorisek publicó el caso de un camino en un paciente de 56 años, con un enfisema accidental que duró 8 días y fue tratado con compresas frías.

En el caso fortuito de producirse el enfisema, la primera medida terapéutica será la de tranquilizar al pa--ciente, restándole importancia al trastorno, y explicádole que el aire causante del problema será reabsorvido-

per los tejidos en un tiempo prudencial.

La compresión reductora del enfisema no es de mucha utilidad en este caso porque el aire no encuentra salida por el conducto.

En el curso de los 24 horas siguientes al accidente, el enfisema se elimina o reduce en forma apreciable. Si se prolonga más tiempo conviene administrar antibióticos para prevenir una complicación infecciosa.

Este accidente puede ser evitado, ya que para secar un conducto no es estrictamente necesario el empleo del aire de presión de la unidad, y para ello pueden utilizarse los conos absorbentes.

El agua oxigenada puede producir ocasionalmente enfisema, por el oxígeno nascente, así como quemadura química y edema, si por error o accidente pasa a los tejidos perirradiculares, lo que es posible sobre todo en perforaciones o falsa vía.

El hipoclorito de sodio, como cualquier otro fármaco cáustico usado en Endodencia, puede producir edema e inflamación, con cuadros espectaculares y dolorosos, si atraviesa al ápice. El uso de estos medicamentos debe hacerse con extrema prudencia y cuidado.



## DOLOR POSTOPERATORIO

El dolor que sigue a la Pulpectomía o la terapéutica de dientes con pulpa necrótica, es nulo o de pequeña intensidad, y acostumbra ceder con la administración de -- los analgésicos corrientes.

Conviene señalar a medida que la Endodoncia se practica con sistemas más racionales, como el empleo de instrumentos estandarizados, respetar la unión cemento-dentaria y la aplicación de fármacos bien dosificados, el dolor citado por el paciente es menor. Son tantas las variables que pueden incidir sobre este síntoma subjetivo, que resulta difícil su estudio subjetivo.

Además de la medicación analgésica corriente, el autor Lassala acostumbra, en los casos de un dolor muy molesto e intenso, sellar una medicación de un fármaco --- corticoesteroide (septomixine ó pulpomixine), bien solo o agregando paraclorofenol ó líquido de oxpars, formando una pasta fluida. Esta medicación suele disminuir o eliminar el dolor y después de 3 a 4 días es retirada y sustituida por la habitual. Si el dolor es producido por remanentes pulpares apicales ó porque la Pulpectomía no es completó habitualmente (situación frecuentemente en con--

ductos estrechos), es preferible sellar un fármaco formulado (tricresolformol ó líquido de oxpara), terapéutica que ha practicado el autor durante muchos años y que ha sido corroborada por Luebke.

La obturación de conductos practicada cuidadosamente rara vez produce dolor, y, cuando éste se presenta, es generalmente porque ha producido sobreobturación.

En los casos en que en el momento de obturar hay todavía cierta sensibilidad apical ó periodontal ó en los casos que se teme que pueda pasar el cemento de conductos a los espacios transapicales, es aconsejable emplear cementos de conductos que, poseen corticosteroides y pueden facilitar un postoperatorio indoloro y asintomático.

#### LIPOTIMIA

Durante el tratamiento endodóncico, independientemente de las alteraciones provocadas por los anestésicos locales, se producen, con alguna frecuencia, lipotimias ó desmayos de origen psíquico o neurógeno, que es necesario combatir inmediatamente ante la aparición de los síntomas prononiterios (palidez, sudación, náuseas y debilidad).

Las causas más frecuentes de este síncope vasopresor son el temor y el dolor; el primero puede ser prevenido ganándose la confianza del paciente con la explicación clara y sencilla de la intervención que se le va a realizar, y el dolor debe ser anulado por la administración de anestésicos locales, adecuadamente inyectados.

Con el descenso de la presión arterial, los ruidos cardíacos se hacen a veces inaudibles a la auscultación torácica, debido a la marcada disminución de la resistencia periférica. El paciente debe ser acostado con la cabeza baja, siendo suficiente en la mayoría de los casos elevarle las piernas para acelerarle su recuperación, -- que generalmente es casi inmediata.

La administración de estimulantes circulatorios y la acción persuasiva del Odontólogo aseguran la recuperación, y evitan la repetición del trastorno.

No debe reiniciarse el tratamiento hasta haber neutralizado los factores desencadenantes de la perturbación; de lo contrario, es preferible suspender la intervención hasta la próxima sesión.

## TRASTORNOS POSTOPERATORIOS

Debemos considerar ahora los trastornos postoperatorios, es decir, las reacciones que se producen generalmente entre las 24 y 48 horas de obturado o sobreobturado el conducto radicular.

En los casos en que intencionalmente se efectúa una sobreobturación apreciable, con la finalidad de interrumpir la cronicidad de la lesión periapical y favorecer la reorganización de las defensas del tejido conectivo, es considerable prevenir al paciente que esta agudización-- muy probable, redundará en beneficio del éxito del tratamiento a distancia.

Resulta indispensable el estudio radiográfico a fin de saber si la última etapa del tratamiento se ha cumplido en forma correcta, y si se cabe esperar una reparación-- favorable de la zona periapical.

Es conveniente recordar que en casos de relleno incompleto de conducto, con dudas a cerca de la esterilización de la parte no obturada del mismo, debe intentarse en seguida una nueva obturación, siempre que sea posible mejorar la anterior.

## PERIODONTITIS AGUDA

La periodontitis aguda subsiguiente al tratamiento se inicia con las mismas características que la que se produce entre sesiones operatorias. Su frecuencia, intensidad y duración dependen, en una buena medida, del estado preoperatorio del conducto y de la zona periapical y de la técnica operatoria empleada.

Uno de los inconvenientes de la periodontitis aguda es que no existan posibilidades de obtener alivio inmediato del dolor. En la pulpitis, en cambio, si bien el dolor puede ser de intensidad muy elevada, existen períodos de alivio espontáneo, y además el Odontólogo puede obrar prodigiosamente, cuando una oportuna anestesia y la pulpectomía terminan en pocos minutos con el sufrimiento. También debe tenerse en cuenta que el dolor constante y cansador de una periodontitis tardía por hacerse insupportable cuando se prolonga por varios días.

Si al tratamiento del conducto ha sido correcto, solo excepcionalmente debe procederse a su desobturación, aunque la periodontitis se prolongue. La desobturación resulte penosa, no produce alivio inmediato del dolor, especialmente en las sobrobturaciones que se puedan eli

minarse por el conducto y vuelve la situación a su período inicial, sin probabilidades de que un nuevo tratamiento evidente de la repetición del dolor postoperatorio.

En molares y premolares inferiores, la respectiva ve- ci- dad con el conducto dentario y el agujero mentoniano, hacen que muchas veces una simple medicación, la obturación del conducto y, esencialmente, la sobreobturación accidental o provocada, desencadenen junto con la peri- dontitis una neuritis del dentario inferior.

Es necesario dosificar convenientemente los analgésicos evitando un trastorno general agregado, por abuso o intolerancia a la medicación. Alternando los medicamentos con sedantes administrados especialmente durante las horas de la noche, se consigue una acción más efectiva y duradera.

La asociación de enzimas proteolíticas con las vitaminas B<sub>1</sub> y B<sub>12</sub> es muy efectiva para ceder el dolor, y puede administrarse en dosis muy elevadas sin efecto tóxico. Los corticosteroides con antiinflamatorios son de -- efectividad discutida, pero debe tenerse sumo cuidado en su dosificación.

A la intensidad del dolor provocado por la peri- dontitis se agrega circunstancialmente el edema de los tejidos.

dos blandos de la cara; y cuando el traumatismo provocado por una extensa sobrobturación o por la acción tóxica de gérmenes rancientes en la zona periapical causa -- destrucción hística con la formación de pus, éste buca un lugar de salida, perforando la tabla ósea por debajo de la mucosa. El drenaje puede producirse espontáneamente o ser provocado mediante una incisión simple del bigurfi. La eliminación del pus y a veces del material sobrobturado trae un alivio rápido del dolor y paulatinamente se restablece la normalidad clínica. Cuando la sintomatología clínica o la repercusión del trastorno sobre el estado general lo aconsejan, resulta una ayuda de --- gran valor la administración de antibióticos, conjuntamente con antiinflamatorios y vitaminas que restablecen rápidamente la normalidad funcional.

En algunas ocasiones, especialmente en presencia de - fistula preoperatoria, posteriormente al tratamiento, la sobrobturación puede eliminarse como cuerpo extraño a - través de la misma fistula, que se abre sin ocasionar mayores molestias. El paciente puede percibir gusto e medicamentos durante algunos días y luego la fistula cierra definitivamente para dar lugar al proceso de cicatrización.

Las lesiones pulpares y periapicales se ponen de manifiesto en un número apreciable de casos, con reacciones dolorosas e inflamatorias que obligan al paciente a concurrir al consultorio. El tratamiento endodóncico suele también provocar molestias que no hacen muy agradable la estadía en el sillón dental, y los trastornos postoperatorios, aunque pasajeros, no dejan en el paciente un buen recuerdo inmediato del Odontólogo. Sin embargo, el éxito final de la intervención a distancia, que en un número muy elevado de los casos tratados permite reintegrar el diente afectado a su normalidad funcional, debe vencer los malos momentos pasados con agradecimiento del paciente y satisfacción del profesional.

#### FRACASO A DISTANCIA Y POSIBILIDAD DE NUEVO TRATAMIENTO

Los mismos medios de diagnóstico que nos permiten confirmar el éxito de un tratamiento, nos facultan también para evidenciar el fracaso del mismo. El examen clínico y la radiografía son los elementos que utiliza corrientemente el Odontólogo para formar su opinión y aconsejar una terapéutica determinada.



Cuando el paciente presenta una periodontitis o un absceso alveolar agudo al cabo de un tiempo de realizado el tratamiento, e aparece una fistula mucosa a la altura del ápice del diente intervenido, y la radiografía muestra en la región periapical una zona translúcida que no se apreciaba en la imagen radiográfica preoperatoria, la comprobación del fracaso no simple y solo resulta necesario estudiar las causas que lo provocaron. Si el paciente no siente dolor ni existe otra manifestación clínica de trastorno, pero el control radiográfico a distancia revela la presencia de una crónica radicular ó periapical posterior al tratamiento, se debe investigar también minuciosamente la etiología de dicha lesión. En ambos casos es evidente que algún factor de orden quirúrgico, químico ó séptico, actuó durante el tratamiento o posteriormente a su realización, provocando la reacción del tejido conectivo periapical, que trate de neutralizar o por lo menos localizar el elemento nocivo.

El problema de comprobar un fracaso se hace más complejo cuando existe una lesión periapical anterior diagnosticada radiográficamente, y al cabo de un tiempo de realizado correctamente el tratamiento, a pesar de la tranquilidad clínica, persiste la imagen radiográfica --

de la lesión primitiva o una pequeña zona radiolúcida -- alrededor del ápice radicular, que la mayoría de las veces corresponde a un granuloma residual, pero que también puede estar constituida por tejido fibroso de cicatrización.

Vamos ahora cuales son las causas conocidas que pueden provocar el fracaso de un tratamiento endodóncico y al estado actual de tan discutido problema de la infección focal, para poder, con ayuda de estos conocimientos, encontrar en cada caso de duda el mejor camino por seguir:

### LESIONES PERIAPICALES Y RADICULARES

El examen clínico radiográfico nos permite comprobar en los controles a distancia, la existencia de lesiones en los tejidos periapicales y en el ápice radicular. El estudio de los antecedentes del tratamiento realizado, - que incluye las radiografías pre y postoperatorias, nos ayuda a formar criterio con respecto a la evolución exitosa o desfavorable de la intervención realizada.

El estudio de la patología periapical pone en evidencia que la periodontitis crónica evoluciona en forma de

tinta, estando de acuerdo con la intensidad y duración - de los factores etiológicos que la originan, sin decagtar la capacidad defensiva local y general.

Resulta evidente que, comprobado el fracaso de un tratamiento por la formación o persistencia de una lesión - periapical deben estudiarse todas las causas que pudieron provocarlo para considerar hasta donde es posible -- neutralizarlas con un nuevo tratamiento.

Conviene establecer, en primer término si la lesión - periapical que nos permite comprobar el fracaso se formó posteriormente al tratamiento. Tenemos como ejemplo - el caso de un diente anterior con conducto accesible, -- donde, previa comprobación de una pulpitis aguda, se realizó la Pulpectomía total y obturación del conducto radicular, y al cabo de un año se observe radiográficamente un granuloma periapical sin sintomatología clínica apreciable. Estudiamos entonces la etiología de esta periodontitis crónica periapical. Si fuera de origen infeccioso, los microorganismos pudieron haber penetrado en el -- conducto durante el tratamiento y alcanzado posteriormente la zona del ápice radicular, actuando por medio de sus toxinas sobre el tejido periapical. Menos frecuente, un mal diagnóstico del estado pulpar pudo no hacer sono-

pechar la presencia de gérmenes.

Si fuera de origen traumático, una excesiva e innecesaria instrumentación durante el tratamiento o la persistencia de una sobreobtusión no reabsorbible, pudieron haber actuado como elementos extraños que mantuvieron alertas las defensas periapicales. Finalmente, si el origen fuera químico, debe pensarse que la acción irritante y persistente de los antisépticos utilizados durante el tratamiento o incluidos en el material de obturación del conducto, mantiene el estado inflamatorio crónico periapical e impide la reparación.

Cualquiera de estos elementos nocivos pudo actuar individualmente y ocasionar el fracaso, o su acción conjunta provocar la reacción observada.

El otro ejemplo clásico y más complejo es el de la persistencia o agravación de una lesión periapical preexistente.

Además existen también lesiones en el ápice radicular, que en su iniciación no se hacen visibles en la imagen radiográfica.

Al cabo de un tiempo de realizado el tratamiento persiste la lesión periapical, o aparece por un aumento de la zona radiolúcida y, ó una reabsorción del ápice radi-

cular. Estamos entonces en presencia de un fracaso.

La compleja y variable anatomía del ápice radicular - con la posible existencia de un delta apical en el caso de una gangrena pulpar, puede albergar microorganismos - que resisten, por su ubicación, la acción quirúrgica y - antiséptica del tratamiento, y que luego de obturado el - conducto mantenga el tracto en el ápice.

Un antiguo granuloma bien organizado a pesar de eli- - minarse la causa que lo provee, pueda persistir e evolu- - cionar hacia un mayor crecimiento (quiste periapical). Finalmente, laoclusión traumática del diente afectado, - la bruxomanía ó una lesión periodontal profunda, con -- - marcada movilidad de la pieza dentaria, con factores -- - que impiden o retardan la preparación de una lesión pa- - riapical preexistente.

Muchos autores atribuyen un elevado porcentaje de -- - los fracasos a la obturación incompleta del conducto ra- - dicular.

Como las particularidades de cada caso son variables - y muchas veces no se pueden correlacionar los factores de - fracaso de un tratamiento, la experiencia del operador - en casos similares y un criterio clínico equilibrado -- - permitirán intentar un nuevo tratamiento total o par.--

cialmente conservador, o bien optar por la extracción - del diente afectado.

### DIAGNOSTICO

Caries no penetrante con pulpa bien definida.

Caries penetrante con pulpa viva inflamada, sin complicación periapical, - clínica ó radiográficamente visible.

Necrosis o gangrena pulpar con complicación periapical ó sin ella, clínica y/o radiográficamente visible.

### TERAPEUTICA

Protección indirecta de la pulpa sana, obturación de la cavidad, verificación periódica de la vitalidad pulpar.

Pulpectomía total y obturación de conductos radiculares. Comprobación radiográfica periódica de la zona periapical.

Procesos agudos:

Tratamiento sintomático.

Refuerzo de las defensas orgánicas.

Procesos crónicos:

Conductos accesibles.-Si no hay complicación aparente en el periápica ó si los lg-

## DIAGNOSTICO

Dientes con tratamiento de conductos radiculares realizado anteriormente.

## TERAPEUTICA

ciones periapicales son suceptibles de curación, se realiza el tratamiento y la obturación de conductos. Con probación radiográfica periapical de la zona periapical.

Conductos inaccesibles.-

Dientes anteriores, apicoctona y obturación del conducto, por vía retrógrada.

Dientes posteriores, extracción.

Sin complicaciones clínica y/o radiográficamente visibles.- Pueden conservarse sin ser intervenidos. En casos de duda y tratándose de conductos incompletamente obturados, puede rehacerse el tratamiento y realizar, en el momento de la desobturación.

**DIAGNOSTICO****TERAPEUTICA**

ción, la comprobación microbiana del contenido del conducto.

Con complicaciones clínica y/o radiográficamente visibles.- En conductos accesibles se realiza el tratamiento conservador, y se controla periódicamente.

En conductos inaccesibles se efectúa la extracción.



## CONCLUSIONES

El trabajo realizado nos lleva a las siguientes conclusiones:

- La importancia de realizar un tratamiento correcto y oportuno, para así evitar la pérdida de la función de los dientes, la estética y su concomitante impacto psicológico sobre las personas perjudicadas por las lesiones traumáticas.
  
- El realizar un adecuado y correcto tratamiento, para así evitar la reabsorción radicular y ósea, detectándola a tiempo, ya que es el único medio para prevenirla o corregirla, pues es asintomática.
  
- Es importante tener siempre en cuenta la estrecha relación que existe entre la Endodoncia y la Parodontia, ya que una lesión pulpar puede derivar lesiones periodontales o viceversa.
  
- Se debe tomar siempre en cuenta a la Cirugía, como recurso necesario para determinados casos, en los cuales, otras especialidades no nos pueden brindar ayuda.

- Es de suma importancia conocer los medios para el manejo del dolor para lograr un tratamiento sin molestias al paciente y así facilitar el trabajo al Odontólogo.
  
- Conocer la estrecha relación y utilidad que pueden tener la Endodoncia, la Ortodoncia y la Prótesis, logrando con esta interrelación un mayor éxito entre la función dentaria y la estética.
  
- Tomar en cuenta la existencia de terapéuticos para el blanqueamiento de los dientes, siempre y cuando sea posible para obtener una mejor estética.
  
- Recurrir a la terapéutica pulpar directa ó indirecta, - Pulpotomía ó Pulpectomía, como medios para mantener el mayor tiempo posible un diente en su lugar.
  
- Conocer las características de la pulpa de los dientes infantiles y jóvenes, para poder mantener en su lugar a los primeros hasta su época normal de exfoliación, y a los segundos para evitar su pérdida prematura, por medio de una correcta terapéutica pulpar.

- La gran importancia que hay en saber relacionar las diferentes especialidades y el saberlas aplicar en el momento apropiado, para lograr al través de ellas, el conservar y mantener un equilibrio funcional y estético bucal. Y saber afrontar y resolver los diferentes accidentes y fracasos que pudieran presentarse.

## BIBLIOGRAFIA

CUMEN, STEPHEN y BURNS, RICHARD.

Los caminos de la pulpa. Buenos Aires, Editorial -- Inter-Médica, 1979.

DECHAUME, MECHEL.

Estomatología. Barcelona, Editorial Toray-Masson, - 1969.

FINN, FIDNEY.

Odontología pediátrica. 4a. ed. México, Editorial -- Interamericana, 1976.

GROSSMAN, LOUIS.

Práctica endodóncica. 7a. ed. Buenos Aires, Editorial Mundial, 1973.

KUTTLER, YURY.

Fundamentos de Endo-Metaendodencia práctica. 2a. ed. México, Editor Méndez Oteo, 1980.

LASALA, ANGEL.

Endodoncia. 3a.ed. Barcelona, Editorial Salvat, 1979.

MAISTO, OSCAR.

Endodoncia. 3a.ed. Buenos Aires, Editorial Mundi, --  
1975.

Mc. DONALD, RALPH.

Odontología para el niño y el adolescente. Buenos --  
Aires, Editorial Mundi, 1975.

MYERS. GEORGE.

Prótesis de coronas y puentes. 5a.ed. Barcelona, --  
Editorial Labor, 1979.

PRECIADO, VICENTE.

Manual de Endodoncia. Guía clínica. Guadalajara, --  
Cuellar Ediciones, 1975.

PRICHARD, JOHN.

Enfermedad periodontal avanzada. 3a.ed. Barcelona, --  
Editorial Labor, 1977.