

92
2ej

UNIVERSIDAD NACIONAL AUTONOMA DE MEXICO

FACULTAD DE ODONTOLOGIA



CIRUGIA DE LOS TERCEROS MOLARES (Superiores e Inferiores)

Handwritten signature and date:
6/14/86

TESIS PROFESIONAL

QUE PARA OBTENER EL TITULO DE:
CIRUJANO DENTISTA
P R E S E N T A

QUITLAHUAC CERON DAVILA

MEXICO, D. F.

1986



Universidad Nacional
Autónoma de México



UNAM – Dirección General de Bibliotecas Tesis Digitales Restricciones de uso

DERECHOS RESERVADOS © PROHIBIDA SU REPRODUCCIÓN TOTAL O PARCIAL

Todo el material contenido en esta tesis está protegido por la Ley Federal del Derecho de Autor (LFDA) de los Estados Unidos Mexicanos (México).

El uso de imágenes, fragmentos de videos, y demás material que sea objeto de protección de los derechos de autor, será exclusivamente para fines educativos e informativos y deberá citar la fuente donde la obtuvo mencionando el autor o autores. Cualquier uso distinto como el lucro, reproducción, edición o modificación, será perseguido y sancionado por el respectivo titular de los Derechos de Autor.

I N D I C E

	Pág.
INTRODUCCION	
CAPITULO I	
DEFINICION, ETIOLOGIA Y CLASIFICACION	1
CAPITULO II	
ANATOMIA	14
CAPITULO III	
TRASTORNOS OCASIONADOS POR LOS TERCEROS MOLARES RETENIDOS	23
CAPITULO IV	
HISTORIA CLINICA Y DIAGNOSTICO	28
CAPITULO V	
INDICACIONES Y CONTRAINDICACIONES	39
CAPITULO VI	
SALA DE OPERACIONES, INSTRUMENTAL QUIRURGICO, MEDICAMENTOS Y MATERIAL DE CIRUGIA	50
CAPITULO VII	
CUIDADOS POSTOPERATORIOS Y ANESTESIA	59
CAPITULO VIII	
TECNICA QUIRURGICA DE LA EXTRACCION DE LOS TERCEROS MOLARES	63
CAPITULO IX	
CUIDADOS POSTOPERATORIOS Y FARMACOTERAPIA	75
CAPITULO X	
CASO PERSONAL, ESTADISTICA Y CONCLUSION	82

I N T R O D U C C I O N

En el transcurso de mi preparación (teórica y práctica) - encaminado hacia mi profesión de Cirujano Dentista, he podido -- darme cuenta de tan amplia y tan interesante campo contiene, y - que tratando cada día de ser más completa y exacta, esta a su -- vez va creciendo más permitiéndonos realizar tan grandiosa labor, todos los problemas (frecuentes y no frecuentes) que están mani-- festados de diferente manera en la cavidad bucal, en sus diferen-- tes tejidos, siendo así de los más frecuentes: la presencia de - caries en uno o varios dientes, la mal erupción de otros por fal-- ta de espacio y por consecuencia la mal posición, así también la retención de otros por varios factores quedando incluidos, caso que ocurre más frecuentemente con los terceros molares superio-- res e inferiores, y que siendo tema de gran importancia e inte-- rés es el que a continuación vamos a abordar.

Estos casos de inclusión dentaria es debido comunmente -- por falta de espacio en su normal erupción. En la actualidad, - el tercer molar no erupciona debido a la reducción evolutiva de los maxilares, ya sea por la mezcla de razas y sus característi-- cas, las dietas actuales y algunos hábitos que desde la infancia predisponen una posible retención.

Teniendo en cuenta el alto índice de inclusiones, es nece-- sario que el Cirujano Dentista cuente con todos los medios de -- diagnóstico para detectar en que momento el paciente se encuen-- tra en un caso de inclusión de algún molar ya que este se mani-- fiesta con dolor aún cuando se haya un signo aparente a simple -- vista; así como también las diferentes técnicas quirúrgicas para aliviar el problema. Más yendo paso por paso, en la actualidad, antes de su normal erupción podemos establecer su diagnóstico me-- diante radiografías. Asimismo siendo obligación del Dentista, - advertir al paciente de los accidentes que pueden originar estas inclusiones así como las grandes molestias que ocasionan si no -

es atendido oportunamente. Llegando a ocasionar desde el simple dolor hasta viciosas infecciones severas o algún proceso patológico de mayor intensidad.

Gracias a los grandes avances de la cirugía, este tipo de intervenciones (para solucionar el problema) se pueden llevar a cabo en el consultorio dental, con anestesia local, con las debidas condiciones sépticas y antisépticas, utilizando diferentes técnicas, ya sea: por seccionamiento del molar en partes para facilitar su extracción (dependiendo su posición en la arcada dentaria) o siendo extraído así mismo también de una sola pieza.

Este tema que a continuación desarrollaremos, reitero es de suma importancia en nuestra profesión debido a que es muy frecuente. Siendo así bajo nuestra responsabilidad tener los conocimientos necesarios y técnicas adecuadas para resolver esta variante de la patología oral. No olvidando, de nota importante, que el Cirujano Dentista deberá evaluar notoria y generalmente a su paciente, esto quiere decir: incluir una Historia Clínica lo más completa posible (a fondo), examen clínico y radiográfico y las pruebas de laboratorio necesarias, todo lo cual nos llevará a un diagnóstico seguro y veraz para seguir el tratamiento más adecuado.

El amplio objetivo de este presente trabajo es el de subrayar totalmente: la etiología de la retención por medio de los diagnósticos propios, la clasificación de las inclusiones, los trastornos que causan, las indicaciones y contraindicaciones del tratamiento quirúrgico, los aparatos, lugares, instrumentales, materiales y medicamentos necesarios, las técnicas quirúrgicas, y por lógica consiguiente los cuidados operatorios y postoperatorios del paciente para una mejor facultad de lograr el éxito en estos casos.

Esperando así que mis compañeros de profesión tengamos a siempre haber la calidad y dignidad de nuestra bella profesión.

CAPITULO I

DEFINICION, ETIOLOGIA Y CLASIFICACION

DEFINICION

El término de dientes incluidos está dado tomando el verdadero sentido de la palabra, lo cual quiere decir: dientes cuya erupción normal es impedida por dientes adyacentes o por hueso, dientes en posición normal que no han erupcionado después de su cronología natural; ya sea que se encuentren hacia lingual o hacia vestibular respecto al arco normal en infraoclusión y dientes que no han erupcionado después de su tiempo de erupción natural. Podemos encontrar piezas dentarias retenidas en mal posición y haber no erupcionado y en su defecto erupcionado parcialmente.

Para este tipo de piezas dentarias, no sólo se puede involucrar un término descriptivo, ya que no siempre dicho término será aplicable.

ETIOLOGIA

La explicación teórica de la inclusión de los terceros molares que es la que tenemos como más lógica, es la reducción evolutiva gradualmente en el tamaño de las mandíbulas humanas, provocando como consecuencia mandíbulas muy pequeñas en donde no es posible acomodar a dichos molares.

Según Nodine, el más real motivo de la disminución o la falta del estímulo existente en el desarrollo normal de la mandíbula es provocado por la dieta actual que no exige forma y decidido en la masticación, por tal se piensa que la causa de esta falta de estímulo en el desarrollo del crecimiento de la mandíbula, es la razón por la cual el hombre moderno tenga la mayor posibilidad de tener dientes incluidos y probables ausencias de los terceros molares.

También tenemos que un problema frecuente en la retención

dentaria es mecánica, o sea que el diente que está destinado cronológicamente a erupcionar como los demás, se topa en su camino con algún obstáculo que le va a impedir que continúe su realización normal al trabajo que está encomendado, nombrándose así que tiene como consecuencia un impedimento mecánico de erupción.

Para una mayor comprensión, clasificaremos los motivos de la falta de erupción en tres:

- A. Razones embriológicas.
- B. Causas locales
 - Obstáculos mecánicos
- C. Causas Generales.

A. Razones embriológicas.

La ubicación de un germen dentario en un sitio muy alejado del de normal erupción, por razones mecánicas del diente originando, por tal germen está imposibilitado de llegar hasta el borde alveolar.

Puede darse el caso de que el germen dentario puede hallarse en su sitio, pero en una angulación tal, que al calcificarse el diente y empezar su trabajo de erupción, el diente inicie otra dirección equivocada y la corona haga contacto con el diente contiguo no importando que este sea retenido o esté ya erupcionado y así ese contacto nos de una fijación verdadera en el diente en erupción y en posición viciosa, y al continuar sus raíces se constituyen lo mejor posible, pero su fuerza impulsiva no logra hacer que el diente tome su eje de salida y le permita erupcionar normalmente sino por el contrario, ocasionando la lesión de retención.

Rodasch, dice que los factores etiológicos de las retenciones son únicas y exclusivamente de carácter embriológico, así mismo afirmando que la inclusión se produce por trastornos de las relaciones afines que normalmente existen entre el folículo

dentario y la cresta alveolar; de tal modo las consecuencias en los cambios de evolución que sufren dichas estructuras es debido a las alteraciones en la formación de tejido óseo, y que es lo que hace desplazar el folículo dentario.

B. Causas Locales.

Las causas locales de la retención son:

Irregularidad en la posición y presión de dientes adyacentes; densidad de hueso que lo cubre; inflamaciones crónicas continuadas con su resultante; una membrana mucosa muy densa; falta de espacio en maxilares poco desarrollados; indebida retención de los dientes primarios; pérdida prematura de la dentición primaria; enfermedades adquiridas, como: necrosis o consecuencia de infecciones o abscesos y cambios inflamatorios en el hueso por enfermedades exantémicas en los niños. Todas estas causas han sido mencionadas por Berger.

- Obstáculos mecánicos.

Los obstáculos mecánicos están determinados como una clasificación aparte, pero, que no dejan de ser causas locales, debido a que se interponen a la erupción normal sobre el desarrollo, y son:

- a) Por falta de espacio como en el tercer molar, que se desarrolla entre la pared distal del segundo molar y la rama ascendente de la mandíbula en donde no cuenta con el suficiente espacio para erupcionar normalmente, causando así su desviación hacia otra posición, no la correcta.
- b) Por hueso de tal condensación que le impide erupcionar un elemento patológico; puede oponerse a la normal erupción tal como un quiste de un segundo molar; puede rechazar e incluir al diente que se encuentra en su camino. Se puede detectar por medio de una radiografía cuando existe un quiste paradentario que impide la erupción del tercer molar.

C. Causas Generales.

Todas las enfermedades generales, tienen relación con las glándulas endócrinas que pueden ocasionar trastornos en la erupción dentaria, ausencia o inclusión dentaria.

Según Berger, las retenciones se encuentran, a veces, donde no existen condiciones locales presentes:

a) Causas prenatales

- 1.- Herencia
- 2.- Mezcla de razas

b) Causas postnatales: son todas las causas que pueden interferir en el desarrollo del niño tales como:

- 1.- Raquitismo
- 2.- Anemia
- 3.- Sífilis congénita
- 4.- Tuberculosis
- 5.- Endócrinas
- 6.- Desnutrición

c) Condiciones raras

- 1.- Disostosis eleidocraneal
- 2.- Oxicefalia
- 3.- Progenia
- 4.- Acondroplasia
- 5.- Paladar fisurado.

Cabe hacer mención de que, cuando por hábito adquirido o contracciones espasmódicas que se efectúan en los movimientos mímicos, se produce un exceso de presión externa que no es compensada por la presión interna como la que da la lengua por ejemplo. Se altera el equilibrio que mantiene a los dientes en su posición normal, especialmente en los niños que perturban el crecimiento y detienen el desarrollo de los maxilares. Aún siendo ligera pero constante la presión de los dientes anteriores, es lo suficientemente fuerte para girarlos y retrasmítirlo hacia los dientes -- posteriores.

Se ha observado que los dientes retenidos se presentan en el siguiente orden de frecuencia:

- 1.- Terceros molares superiores
- 2.- Terceros molares inferiores
- 3.- Caninos superiores
- 4.- Premolares inferiores
- 5.- Caninos inferiores
- 6.- Premolares superiores
- 7.- Incisivos centrales superiores
- 8.- Incisivos laterales superiores

Complicaciones derivadas de los dientes retenidos.

Los dientes retenidos, no erupcionados o en mal posición, pueden ser extraídos a causa de la presencia de infecciones, reabsorción patológica de los dientes adyacentes y estructura ósea bloqueada, como se ve en los quistes y tumores; dolor, fracturas y otras complicaciones.

Infecciones. Entre las complicaciones que requieren la extracción de los dientes retenidos pueden mencionarse los siguientes: coronaritis infecciosas, abscesos alveolares crónicos o agudos, osteítis supurativa crónica, necrosis y osteomielitis.

Dolor. El dolor puede ser reflejo no solamente en las zonas de distribución de los nervios interesados, sino también en los plexos nerviosos asociados y regiones más alejadas; a menudo el dolor se refleja en el oído.

El dolor puede ser ligero y localizado en el área inmediata del diente retenido, puede ser grave y aún agudísimo e incluir todos los dientes superiores e inferiores en el lado afectado, el oído y la zona postauricular, cualquier parte atravesada por el nervio trigémino o aún toda la zona inervada por este nervio (esto incluye el dolor temporal), el dolor puede ser intermitente, constante o periódico.

El dolor puede ser una neuralgia intermitente facial que simula un tic doloroso, el tic doloroso se distingue porque el dolor es agudísimo, lancinante y súbito como resultado del con--

tacto con una zona esencial sobre la cara o labios. Esto lo diferencia de otras neuralgias faciales.

Fracturas. La frecuencia con que se producen las fracturas del maxilar inferior al nivel de zonas ocupadas por dientes retenidos, demuestran que estos son un factor de debilitamiento a causa del desplazamiento de hueso.

Otras complicaciones. Los dientes retenidos son cuerpos en mal posición, y como tales son fuentes potenciales de otras complicaciones las cuales, aunque no raras se encuentran con menor frecuencia que las ya mencionadas. Estas pueden ser:

- 1.- Sonido tintinante, susurrante, zumbante del oído.
- 2.- Otitis.
- 3.- Afecciones de los ojos, tales como:
 - a) Disminución de la visión.
 - b) Ceguera.
 - c) Iritis.
 - d) Dolor que simula el glaucoma.

Se hará mención más detallada de estas más adelante.

CLASIFICACION

George B. Winter, creador de una técnica quirúrgica, que es la más aceptable en el tratamiento de terceros molares inferiores incluidos.

Winter da una clasificación aceptable de los distintos tipos de retención, basado en cuatro puntos esenciales:

- 1.- La posición de la corona
- 2.- Formación radicular.
- 3.- Naturaleza de la óseoestructura que rodea al molar incluido.
- 4.- La posición del tercer molar con relación al segundo.

La posición respecto al eje mayor del molar incluido se puede encontrar en:

- a) Retención vertical: puede estar parcial o totalmente cubierto por hueso, pero su eje mayor paralelo al mismo del segundo molar y primer molar.
- b) Retención horizontal: El eje mayor del tercer molar es perpendicular a los ejes del primer y segundo molar.
- c) Retención mesioangular: El eje del tercer molar está dirigido hacia el segundo molar formando un ángulo aproximado de 45° .
- d) Retención distoangular: El tercer molar tiene su eje mayor dirigido hacia la rama ascendente por lo que la corona ocupa dentro de esta rama una posición variable, de acuerdo con el ángulo que está desviado.
- e) Retención invertida: El tercer molar presenta su corona dirigida hacia el borde inferior de la mandíbula y sus raíces hacia la cavidad bucal. A esta retención poco común se le llama también retención paranormal.
- f) Retención bucoangular: Su eje mayor es perpendicular al plano en que están orientados el primero y segundo molar, en este plano el tercer molar ya no ocupa el mismo plano primero y segundo molar. El molar retenido tiene su corona hacia bucal.
- g) Retención linguoangular: Como en la posición anterior, el eje mayor es perpendicular al plano en que están orientados, pero aquí la corona se encuentra hacia lingual.

Tenemos una clasificación más común y sencilla del tercer molar inferior incluido, según J.J. Pindberg:

- a) Posición mesioangular: Es la más frecuente, en la cual el molar está mesializado en la corona del segundo molar.
- b) Posición horizontal: La superficie oclusal del tercer molar está inclinada, mesialmente con vista al segundo molar.
- c) Posición vertical: Es cuando el molar está en una posición aparentemente normal, pero con la parte distal de la corona cubierta por hueso de la rama ascendente.

d) Posición distoangular; es cuando el tercer molar está inclinado distalmente.

e) Posición ectópica: es cuando el molar es frecuentemente desplazado hacia la parte alta de la rama ascendente mandibular o hacia el área del ángulo mandibular.

Este caso de retención no es más que un desplazamiento -- causado por la presión de un quiste.

Todas las antes posiciones mencionadas son detalladamente esquematizadas en la hoja de ilustraciones No. 1 y en la No. 2.

Clasificación en relación del tercer molar incluido con el borde anterior de la rama ascendente.

Esta relación del tercer molar que guarda con respecto a la rama ascendente y que es muy variable, Pell y Gregory los clasifican en tres clases, que están en directa relación con el acto quirúrgico, como se muestra en la hoja de ilustraciones No.3, y que formalmente es: "Clasificación de inclusión de terceros molares":

CLASE I.- Es cuando el tercer molar está entre la rama ascendente y el segundo molar.

CLASE II.- Es cuando parte de la corona se encuentra incluida en la rama ascendente.

CLASE III.- Es cuando más de la mitad de la corona se encuentra incluida en la rama ascendente.

Estas clases cuentan cada una con tres respectivas posiciones, basadas estas posiciones en el nivel de la altura o sea en el plano oclusal normal, relativo al de los demás dientes y estas son:

Posición A.- Es cuando la porción más alta del tercer molar incluido se encuentra al mismo nivel o por encima del plano oclusal.

Posición B.- Es cuando la porción más alta del tercer molar incluído se encuentra por debajo del plano oclusal.

Posición C.- Es cuando la porción más alta del tercer molar se encuentra por debajo de la línea cervical.

La clasificación de las clases y de las posiciones pueden ser de cualquier forma combinadas: IA, IB, IC ó IIA, IIB, -- IIC ó IIIA, IIIB, IIIC; todo esto dependiendo de la posición en que se halla incluído el tercer molar, siendo el menos complicado el de la clase I posición A, así como el más complicado el de la clase III posición C. Obsérvese en los esquemas de la hoja de ilustraciones No. 3.

Nota importante.- Para poder realizar la intervención quirúrgica es necesario coordinar estas distintas clasificaciones - del tercer molar de tal manera que se consiga indicar radiográficamente, la posición real del tercer molar en el interior del maxilar y las relaciones del diente retenido con el segundo molar y el hueso circunvecino.

Clasificación de los terceros molares superiores Retenidos.

Al igual que los terceros molares inferiores, el superior se clasifica con fines quirúrgicos. Las variaciones en posición del molar son menores en el maxilar superior que en el inferior.

La retención del molar puede ser intraósea, submucosa, - parcial ó total.

Posición del tercer molar superior retenido.

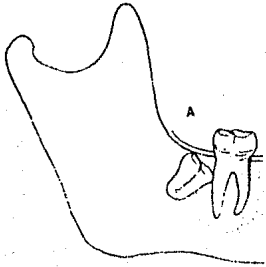
a).- Posición vertical, el eje mayor del tercer molar superior se encuentra paralelo al eje del segun-

do molar.

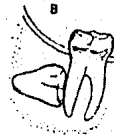- b) Posición mesioangular, el eje del molar retenido está dirigido hacia adelante. En esta posición la raíz del molar está próxima a la apófisis pterigoides (no es frecuente).
- c) Posición distoangular, el eje del tercer molar está dirigido hacia la tuberosidad del maxilar y la cara oclusal del tercer molar mira hacia la apófisis pterigoides, con la cual puede estar en contacto.
- d) Posición horizontal, 1.- El molar está dirigido hacia el carrillo con el que puede estar en contacto la cara oclusal, esta también puede dirigirse hacia la bóveda palatina.
- e) Posición paranormal, el molar ocupa diversas posiciones y ninguna encuadra en las anteriores.

ILUSTRACIONES No. 1

Clasificación de dientes impactados en maxilar inferior



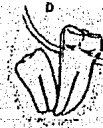Posición mesioangular



Posición Horizontal

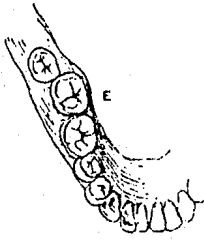


Posición vertical

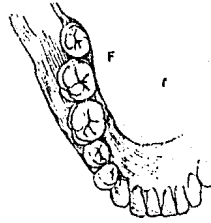


Posición distoangular

ILUSTRACIONES No. 2



Posición bucoversión



Posición Linguoversión



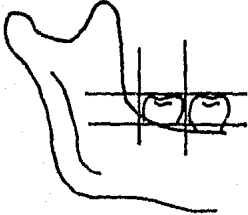
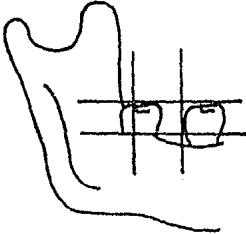
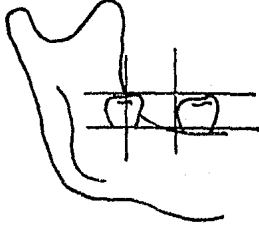
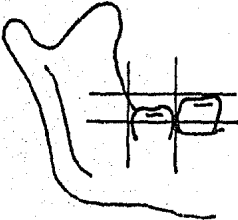
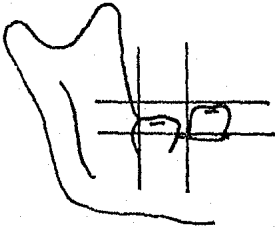
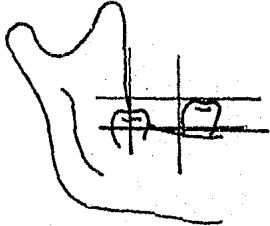
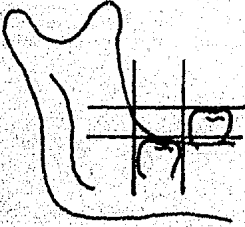

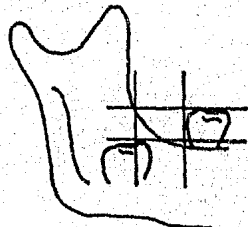
Posición nivel bajo



Posición nivel alto

(Ilustraciones, Cirugía Bucal-Gustav O. Kruger).

ILUSTRACIONES No. 1
Clasificación de inclusión de terceros molares

 <p>Clase I, posición A</p>	 <p>Clase II, Posición A</p>	 <p>Clase III, posición A</p>
 <p>Clase I, posición B</p>	 <p>Clase II, posición B</p>	 <p>Clase III, posición B</p>
 <p>Clase I, posición C</p>	 <p>Clase II, posición C</p>	 <p>Clase III, posición C</p>

CAPITULO II

ANATOMIA

MAXILAR SUPERIOR

Hueso par, de forma cuadrilátera aplanada de afuera hacia dentro que presenta dos caras, una interna y una externa, cuatro bordes y cuatro ángulos.

Cara interna; presenta en la unión del tercio inferior -- con los dos superiores a la apófisis palatina, la cual se articula con la del lado opuesto y forma el tabique transversal, el -- cual constituye el piso de las fosas nasales y la bóveda palatina. En su parte anterior se observa el conducto palatino anterior (para el nervio esfenopalatino interno).

Por debajo de dicha apófisis, la cara interna forma una parte de la bóveda palatina. Por encima de la apófisis presenta rugosidades, para el palatino, presenta el orificio del seno maxilar, así como el canal nasal y la apófisis ascendente del maxilar superior.

Cara externa; a nivel de los incisivos encontramos la fosa mirtiforme limitada por detrás por la eminencia canina, toda la parte restante es ocupada por la apófisis piramidal del maxilar superior, su base forma cuerpo con el hueso; su vértice rugoso, articulado con el hueso malar; su cara superior forma parte del suelo de la órbita donde se observa el canal suborbitario; su cara anterior presenta el agujero suborbitario para el nervio suborbitario; su cara posterior forma parte de las fosas cigomáticas donde se observan los agujeros dentarios posteriores para los nervios dentarios posteriores; su borde inferior se dirige -- hacia la primer molar, su borde anterior forma parte del reborde orbitario; su borde posterior corresponde al ala mayor del esfenoides formando así la hendidura esfenomaxilar.

Bordes; son cuatro, el anterior es irregular, de abajo hacia arriba presenta la semiespina nasal anterior; a la escotadu-

ra nasal la que corresponde al orificio anterior de las fosas nasales y el borde anterior de la apófisis ascendente. El borde posterior, grueso y redondeado constituye la tuberosidad del maxilar. Libre por arriba, se articula por su parte inferior con la apófisis pterigoides del esfenoides y con la porción vertical del palatino (entre la tuberosidad y éste último hueso se encuentra el conducto palatino posterior). El borde superior se articula con el unguis, el hueso plano del etmoides y presenta los alveólos de los dientes, cavidades simples o tabicadas.

Angulos; son cuatro, anterosuperior, anteroinferior, posterosuperior y posteroinferior. Los tres últimos no tienen gran importancia, el ángulo superior está representado por la apófisis ascendente del maxilar superior; su base forma cuerpo con el hueso, su vértice se articula con la apófisis orbitaria interna del frontal; su cara interna forma parte de las fosas nasales; su cara externa da inserción a varios músculos, su borde anterior se articula con los huesos propios de la nariz; su borde posterior limita por dentro el contorno de la órbita.

Conformación interior. Seno maxilar. El maxilar superior formado por tejido compacto a excepción de una pequeña masa de tejido esponjoso en la parte anterior de la apófisis palatina, en la base de la apófisis ascendente y a nivel del borde alveolar. El llamado seno maxilar también recibe el nombre de antro de Highmore.

La región de nuestro interés, región cigomática se encuentra inervada por el tercer ramo del trigémino o rama maxilar superior.

MAXILAR INFERIOR

Hueso impar medio, simétrico situado en la parte inferior de la cara que se divide en dos partes, cuerpo y dos partes laterales o ramas.

Cuerpo; en forma de herradura con una cara anterior, posterior un borde superior e inferior.

Cara anterior; en la línea media presenta la sínfisis mentoniana que termina hacia abajo en la eminencia mentoniana, hacia cada lado de la sínfisis la línea oblicua externa, por encima de ella a nivel del segundo premolar el agujero mentoniano para el nervio y vasos mentonianos.

Cara posterior; en la línea media presenta cuatro eminencias, las apófisis geni, las superiores para los genioglosos, -- las inferiores para los genihioideos; una línea oblicua interna o milohioidea; por encima de esta línea y un poco por fuera de -- las apófisis geni, la fosita sublingual (para la glándula sublingual); por debajo de esta misma línea y a nivel de los dos o -- tres últimos molares, la fosita submaxilar (para las glándulas -- submaxilares).

Borde superior o alveolar; está ocupado por las cavidades alveólo dentario (para la implantación de los dientes).

Borde inferior; redondeado y obtuso, presenta en su parte interna, inmediatamente por fuera de la sínfisis, la fosita digástrica (para el músculo digástrico). En su parte externa, lugar donde comienzan las ramas, se encuentra ordinariamente un pequeño canal por el cual pasa la arteria facial.

Ramas; son cuadriláteras están oblicuamente dirigidas de abajo arriba y de adelante atrás. Cada una de ellas presenta -- dos caras y cuatro bordes.

Caras; de las dos caras una es externa y la otra interna. La cara externa presenta (sobre todo en su parte inferior) -- líneas rugosas para el masetero. La cara interna presenta en su centro el orificio superior del conducto dentario (para el nervio y los vasos dentarios inferiores). En el borde de este ori-

ficio por delante y debajo del mismo se encuentra una laminilla ósea triangular, la espina de Spix. De la parte posteroinferior de este orificio parte un canal oblicuamente descendente, el canal milohioideo (para el nervio y los vasos milohioideos). Toda la parte inferior está sembrada de verrugosidades para la inserción del pterigoideo interno.

Bordes; se dividen en anterior, posterior, superior e inferior. El borde anterior es cóncavo formando canal. El borde posterior, en forma de S itálica, redondeado y obtuso, está en relación con la parótida. El borde superior presenta, en su parte media una gran escotadura, la escotadura sigmoidea, por el cual pasa el nervio y los vasos masetéricos. Por delante de esta se levanta una eminencia laminar en forma de triángulo, llamado apófisis coronoides (para el músculo temporal).

Por detrás de la escotadura sigmoidea se encuentra una segunda eminencia, el cóndilo del maxilar; es elipsoide, aplanado de adelante atrás y con su eje mayor dirigido oblicuamente de fuera adentro y de adelante atrás; está sostenido por una porción más estrecha, el cuello, en cuyo lado interno se encuentra una depresión rugosa para el pterigoides externo. El borde inferior se continúa directamente con el borde inferior del cuerpo. El punto saliente en que se encuentra, por detrás, el borde posterior de la rama, constituye el ángulo del maxilar.

Conformación interior; conducto dentario inferior, el maxilar inferior está constituido por una masa central de tejido esponjoso, circunscrita en toda su extensión por una cubierta muy gruesa y resistente de tejido compacto. Recorre una de sus mitades el conducto dentario inferior, que comienza en la espina de Spix, se dirige oblicuamente hacia abajo y adelante hasta el segundo premolar, dividiéndose en este punto en dos ramas; una externa (conducto mentoniano), que termina en el agujero mentoniano, y otra interna (conducto incisivo), que termina debajo de los incisivos.

Es importante que en esta ocasión hagamos una breve reseña del comportamiento y las divisiones que tiene nuestro quinto par craneal, el nervio trigémino, ya que como es a bien saber, - gracias a sus inervaciones tenemos vitalidad en esta importante porción facial.

NERVIO TRIGEMINO

El nervio trigémino es el quinto par craneal, es un nervio mixto, el más voluminoso de los pares craneales, se extiende desde la protuberancia hasta la piel que cubre la cara, representa la fusión de 2 porciones: porción sensitiva y porción motora.

1.- Porción sensitiva.- Formada por tres núcleos:

- a) Núcleo gelatinoso.- procedente de la cabeza del asta posterior, se extiende desde el bulbo hasta el medio inferior de la protuberancia.
- b) Núcleo medio.- Está situado por encima del anterior.
- c) Núcleo superior o coeruleus.- procedente de la base de la asta posterior.

2.- Porción motora.- tiene su origen en 2 pequeñas formaciones grises, situadas en la parte posterior de la protuberancia y que proceden de la fragmentación de la columna motora del asta anterior.

El trigémino emerge de la protuberancia por dos raíces:

- a) Primera raíz.- Es gruesa, sensitiva.
- b) Segunda raíz.- Es más pequeña, motriz.

Ambas se dirigen en la parte externa del peñasco. La sensitiva penetra en el Colum Meckel y la terminal en el Ganglio de Gasser.

Ganglio de Gasser.- Es una fenación gris de forma aplanada alargada, es una depresión fraguada en la parte interior de la cara anterior del peñasco, tiene forma semilunar cuyo hilo cóncavo recibe la raíz sensitiva del trigémino y cuyo borde con-

vexo da origen a tres ramas terminales del trigémino.

a) Rama superior o nervio oftálmico.- Se desprende de la parte interior del ganglio, se dirige oblicuamente hacia adelante penetra y recorre la pared externa del seno cavernoso, alcanzando la hendidura esfenoidal que lo conduce a la órbita, y este se divide en tres ramas terminales:

- 1.- Rama nasal.- Sus ramas terminales llamadas exteriores e interiores se distribuyen por el lóbulo de la raíz, párpado superior y por la piel que recorre la parte superior de la nariz.
- 2.- Nervio frontal.- Transcurre por la parte superior de la órbita y por detrás del reborde orbitario dividiéndose en 2 ramas: a) rama exterior o nervio supraorbitario.- atraviesa el agujero supraorbitario y proporciona ramas para la inervación de la piel de la frente, párpados superiores y la mucosa de los senos frontales. b) rama interior.- que se distribuye a modo semejante a este.
- 3.- Nervio lagrimal.- Después de su trayecto por la pared externa de la órbita da ramas para los párpados y la glándula lagrimal.

b) Rama intermedia o nervio maxilar superior.- Procede -- del Ganglio de Gasser y abandona el cráneo por medio del agujero redondo mayor, alcanza la fosa pterigomaxilar y se dirige hacia la extremidad posterior del canal suborbitario que recorre en toda su extensión y finalmente se distribuye por la piel de la mejilla. Este nervio da 6 ramas colaterales:

- 1.- Rama meníngeo media.
- 2.- Rama orbitaria.
- 3.- Nervio esfenopalatino.
 - I. Nervios orbitarios.
 - II. Nervios nasales superiores.
 - III. Nervio nasopalatino.
 - IV. Nervio pterigopalatino.

V. Nervio palatino anterior.

VI. Nervio palatino medio.

VII. Nervio palatino posterior.

4.- Nervio dentario anterior.

5.- Nervio dentario medio.

6.- Nervio dentario posterior.

c) Rama inferior o nervio maxilar inferior.- Está constituido por 2 raíces:

1.- La sensitiva.- Procedente del Ganglio de Gasser.

2.- La motora.- Que es simplemente la motora.

Ambas raíces se dirigen hacia el agujero nasal, donde están en íntima conversión y terminan fusionándose; abandonan el cráneo por dicho orificio y tras un corto trayecto se dividen en varias ramas:

a) Rama temporal profunda.

b) Rama temporal media.

c) Rama maseterina.

d) Nervio bucal largo.

e) Nervio asercito tupiral.

f) Nervio pterigoideo inferior.

g) Nervio periestafilino superior.

Ahí proporciona la inervación de los músculos masticadores.

Nervios terminales:

1.- Nervio dental inferior.

2.- Nervio lingual.

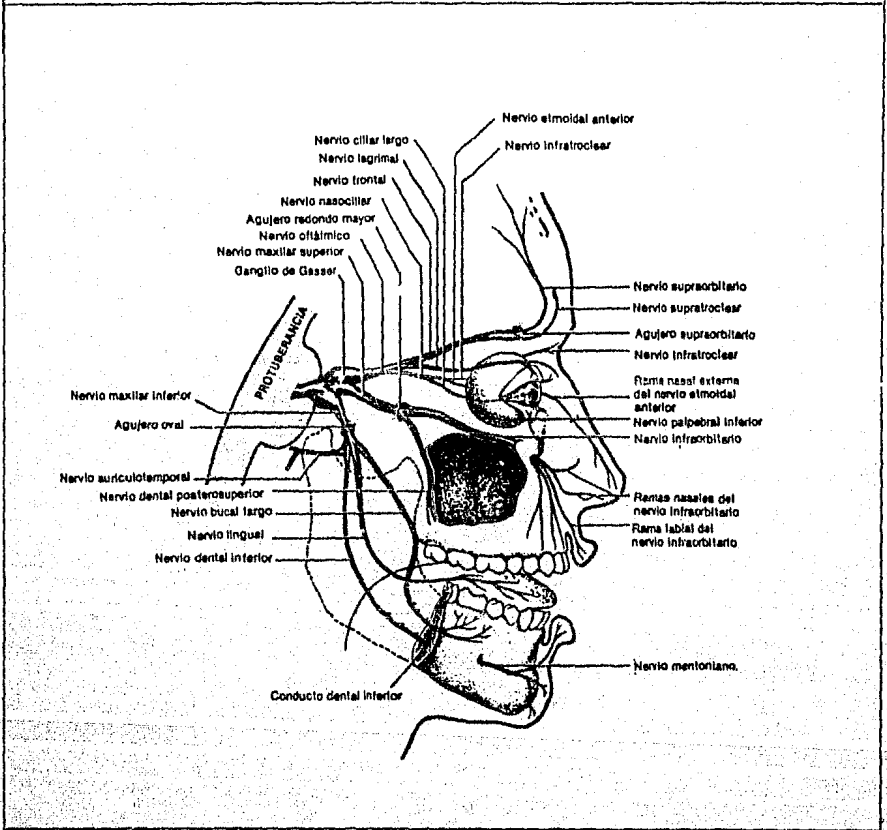
1.- Nervio dental inferior.- Se introduce en el conducto dental, acompañado de la vena y la arteria de su nombre, y la recorre hasta el agujero mentoniano donde proporciona ramas para los dientes anteriores inferiores; la rama terminal de este es el nervio mentoniano que abandona la mandíbula por el agujero mentoniano y se distribuye por la piel del labio inferior y del mentón.

2.- Nervio lingual.- Se dirige hacia la punta de la lengua resolviéndose en filetes terminales para la mucosa lingual.

Todas estas ramificaciones, las de mayor importancia serán debidamente mostradas en el esquema siguiente, Ilustraciones No. 4, del Nervio trigémino.

ILUSTRACIONES No. 4

NERVIO TRIGEMINO



CAPITULO III

TRASTORNOS OCASIONADOS POR LOS TERCEROS MOLARES RETENIDOS

Es preciso que a estas alturas tomemos un capítulo para analizar esos trastornos que son ocasionados por la retención de los terceros molares, ya que estos dientes retenidos o incluídos, pueden ser causa de: infecciones, reabsorción patológica en los dientes adyacentes o bloqueo de las estructuras óseas, así como de tumores o quistes, también pueden provocar desde un simple dolor hasta un dolor agudo y otras complicaciones.

Dolor.- Se puede presentar en la zona de distribución de los nervios y también en regiones más elevadas, con frecuencia el dolor asciende, reflejándose en el oído.

El dolor, puede ser ligero y localizado en el área inmediata al diente incluído o bien, puede ser agudo incluyendo todos los dientes superiores e inferiores del lado afectado, el oído y la zona postauricular y cualquier zona por la que atravieza el quinto par craneal o presentar dolor en toda la zona; el dolor puede ser temporal, constante, intermitente o periódico. El dolor puede constituirse en una neuralgia intermitente del trigémino, que simula el tic doloroso, este tic, se distingue, porque el dolor es agudo y súbito, como resultado del contacto con una zona esencial, sobre la cara o labios; ésto lo diferencia de otras neuralgias.

Infecciones.- Pueden mencionarse las siguientes infecciones, las cuales son causa de extracción: La pericoronitis infecciosa, abscesos alveolares crónicos o agudos, osteítis supurativa crónica y osteomielitis.

Los dientes incluídos, son piezas en mala posición y por tanto agentes que ocasionan complicaciones, aunque no muy frecuentes, tales como: sonido retumbante, zumbido del oído (trismus aurién), afecciones de los ojos como: visión oscura, iritis,

ceguera, dolor que estimula al glaucoma y aún otitis.

Pericoronitis.- Es la inflamación de los tejidos que rodean la corona de un diente, casi siempre en erupción incompleta; se ve con frecuencia, en la zona del tercero molar inferior, en sujetos adultos jóvenes. Puede encontrarse también, en otros -- dientes menos impactados. Este proceso ocurre a cualquier edad, no es raro observarlo en enfermos en la etapa media de la vida, que aparentemente ya no tienen dientes y que usan dentaduras artificiales. Los factores que influyen en la gravedad de la pericoronitis son sin duda: la resistencia del enfermo a las infecciones, la virulencia de los gérmenes, el traumatismo sobre los tejidos gingivales, causado, por el diente del maxilar opuesto y finalmente la acumulación de restos alimenticios en el espacio pericoronar del folículo dental.

Anatomía patológica.- Como la zona del tercer molar inferior, es la más afectada, sirve de ejemplo para estudiar los cambios patológicos, que son comparables a los de otras regiones. Inmediatamente, antes de la erupción, la corona del diente está cerrada en el folículo dental y hay un espacio potencial, entre ella y el folículo y la parte superficial de este, está cubierta únicamente por la encía. En la pericoronitis, la capa que separa la corona y la cavidad bucal, pierde su continuidad en algún punto y de este modo, los líquidos y las bacterias bucales penetran en el espacio comprendido entre la corona y el folículo dental. En este espacio se encuentran, las condiciones propicias, para la proliferación de microorganismos patógenos, iniciándose así el proceso inflamatorio.

Síntomas y diagnóstico.- La gran mayoría de las pericoronitis son ligeras y dan pocas molestias. Es necesario comprender que la intensidad de la inflamación, varía considerablemente de un paciente a otro y que esas variaciones determinan los síntomas; siempre se encuentra dolor; que tiene tendencia a ser -- constante y no se intensifica con los cambios de temperatura y -

la palpación de la corona del diente impactado lo agrava. El diente impactado, se ve casi siempre, pero a veces es necesario la radiografía, para confirmar el diagnóstico. La pericoronitis es ocasionalmente bilateral, a menudo el dolor es referido, al oído o al cuello del lado afectado y puede ser precedido, por episodios semejantes. Con frecuencia, se distingue la abertura que da acceso hacia la cripta dental, llena de residuos de alimentos, sobre todo, cuando la mayor parte del diente ya ha sido erupcionado y solo está afectada la porción distal del óperculo, por el proceso inflamatorio. En algunos casos, la congestión de la zona inflamada de los tejidos blandos, es notable, se ve como área de color rojo vivo o violáceo. Cuando la infección se extiende hacia los tejidos vecinos y afecta a los músculos maseteros y al pterigoideo interno, se presenta trismus y si llega hasta la parte superior de la farínge, la deglución se vuelve dolorosa.

Abscesos alveolares.- Las infecciones más comunes de la cavidad oral, son los abscesos alveolares agudos, que se clasifican en: periapicales, pericementales, pericoronales y subperiósticos, si el paciente se encuentra en malas condiciones generales, dichos abscesos pueden ser muy graves y de gran peligro, pero si constituyen el único problema en un individuo sano, el pronóstico es bueno.

Absceso periapical.- Se produce en el apex de la raíz dental y está confinado, al espesor de la zona cortical, de los maxilares superiores o del maxilar inferior.

Absceso pericemental.- No se encuentra circunscrito al hueso, si no que, ocurre a lo largo de la raíz desnuda, donde el alveólo ha sido destruido y se extiende hasta los tejidos blandos vecinos, los vestíbulos bucal o lingual, o los tejidos palatinos. Los síntomas principales son: inflamación y dolor, que mejora con el drenaje del exudado purulento y con la medicación antibiótica.

Absceso pericoronar.- La infección pericoronar, es la que rodea un diente no erupcionado o erupcionado parcialmente, ocurre con mucha frecuencia, en el tercer molar inferior. El exudado purulento puede ser drenado, elevando y despegando el borde gingival que cubre al diente.

Absceso subperióstico.- En éste, el exudado se encuentra, entre el periostio y el hueso, en un sitio relativamente distante al origen de la infección, a menudo se observa tumefacción dolorosa fluctuante, en el vestíbulo opuesto a la zona del primero y segundo molares inferiores, cuando el sitio inicial de la infección, corresponde al tercer molar impactado. La infección emigra, por debajo del periostio, a lo largo de las líneas de menor resistencia y forma una colección purulenta, lejos del sitio de origen.

Se observa, más comúnmente, después de las infecciones pericoronales y pericementales, que después de las periapicales.

En la osteomielitis bien establecida, los abscesos subperiósticos migratorios, forman parte del cuadro por eso deben de ser bien conocidos por el cirujano dentista.

La invasión bacteriana aguda, puede originar caminos, a través del periostio, destruir los planos formados por las fascias y llegar a estructuras o fosas anatómicas profundas.

Osteitis supurada.- Conforme se extiende, hacia la profundidad el absceso dento alveolar agudo, llega hasta los espacios medulares y las trabéculas óseas vecinas y aparece un absceso subapical grande, las infecciones periapicales, varían únicamente en el grado de ataque, la extracción del diente o dientes dañados, acelera la resolución de la infección.

Osteomielitis.- Aunque se haga el tratamiento quirúrgico, algunas infecciones agudas de los maxilares, terminan causando -

osteomielitis.

Actualmente, se encuentran pocos casos de osteomielitis - externa, tal vez, por la administración rápida de antibióticos, que casi siempre, se prescriben, para las tumefacciones inflamatorias, faciales o cervicales. Aún cuando la osteomielitis se encuentra establecida definitivamente, la destrucción ósea no es externa.

Caries o infección periapical.- Hay teorías que indican - que en dientes totalmente retenidos intraóseos, se han llegado a encontrar focos de caries. Esto se confirma, ya que existe una teoría que indica que hay vías especiales, por donde penetran -- los microorganismos cariogénicos; la teoría endógena de la caries lo apoya.

Resorción interna.- La resorción interna ideopática, debe distinguirse de la caries. La infección puede desarrollarse, en dientes completamente retenidos, sin abertura de la encía.

Cuando se extirpan estos dientes, la corona se desmenuza.

CAPITULO IV

HISTORIA CLINICA Y DIAGNOSTICO

HISTORIA CLINICA

La anotación de la historia clínica, considerada otrora - como un trámite que se aplicaba al tratamiento del paciente especial, se considera ahora como un elemento indispensable en la -- práctica corriente. Hay cuatro razones principales por las cuales el dentista toma dicha historia: para tener la seguridad de que el tratamiento dental no perjudicará el estado general del - paciente ni su bienestar; para averiguar si la presencia de alguna enfermedad general o la toma de determinados medicamentos destinados a su tratamiento pueden entorpecer o comprometer el éxito del tratamiento aplicado a su paciente; para detectar una enfermedad ignorada que exija un tratamiento especial; para conservar un documento gráfico donde tener todos los datos personales del paciente en caso necesario y como referencia importante.

Definición: Es un registro clínico, que debe elaborarse - siguiendo un plan definido y en privado de ser posible. Consta de datos de la salud física y dental del paciente, así como de - datos personales, con el fin de establecer un diagnóstico y un - plan de tratamiento determinado.

Para la elaboración de la historia clínica se requiere -- del siguiente material: baumanómetro, estetoscopio, báscula e -- instrumental dental.

El interrogatorio que se va a hacer al paciente debe ser amplio y detallado con preguntas concisas, con un lenguaje pro-- pio que el paciente puede comprender. Si el paciente es niño o una persona que no puede contestar, se hará el interrogatorio de manera indirecta, preguntándole a sus familiares o acompañantes.

La historia clínica debe ser ordenada y sistemática, empezando con el registro del nombre del paciente (apellido paterno, materno y nombres), así como su edad, sexo, raza, estado civil, nacionalidad, ocupación y domicilios. En seguida se procede a indagar acerca del padecimiento principal o sea la causa de su visita.

Investigaremos los antecedentes hereditarios en donde preguntaremos: fallecimiento de sus familiares (en caso de haberlos) si hay antecedentes diabéticos en la familia, enfermedades hemorrágicas como: hemofilia. Antecedentes personales como: enfermedades padecidas en la infancia, operaciones realizadas, alergia a medicamentos o alimentos.

Enfermedad actual: qué es por lo que acude al consultorio dental. Preguntar cuando comenzó el padecimiento, ver signos, -- preguntar síntomas, evolución, tratamientos que le han efectuado y si hubo éxito.

Salud actual general: Si presenta alguna enfermedad.

Examen bucal: el examen bucal deberá ser minucioso y sistemático: Primeramente se examinarán los tejidos blandos utilizando un espejo y los dedos para palpar los tejidos.

a) Con la boca cerrada se observan los labios en posición de descanso, se examina el color, textura, consistencia y si existe alguna anormalidad.

b) Con suavidad se separan los labios, se examina el color, textura y contornos de la superficie interna de la mucosa -- de los labios, se examina color y textura de la encía vestibular, margen gingival en relación a los dientes, profundidad del fondo de saco, inserción de los frenillos, relación de las arcadas y -- dientes faltantes.

c) En la misma posición, examinaremos la mucosa de los ca
rrillos y los conductos de salida de la glándula parótida.

d) se solicita al paciente abra la boca al máximo para --
examinar la úvula, el paladar blando y el duro, textura de la en
cía palatina y posición del margen gingival en relación a los --
dientes, se revisan caras palatinas y masticatorias de los dien-
tes.

e) Se examina la parte inferior con la ayuda de un espejo
y con una gasa manipulamos la lengua para observar la cara ven--
tral, la inserción del frenillo lingual, piso de boca, color y -
textura de la en cía lingual, posición del margen gingival en re-
lación a los dientes, y cara dorsal de la lengua, sus bordes y -
punta.

f) Se examina la oclusión, y mandíbula en posición de des
canso, observando su protrusión, retrusión y movimientos de late-
ralidad.

g) Se palpa el piso de la boca con el dedo índice para lo-
calizar los ganglios linfáticos.

h) En caso de pacientes edéntulos se palpan las zonas des
dentadas.

i) Se examina la cabeza y cuello para ver si no hay alte-
raciones con relación a la articulación temporomandibular, glán-
dulas salivales, etc.

Para hacer este examen pediremos al paciente se quite sus
prótesis o dentaduras (en caso de haberlas).

Exámenes radiográficos: se hace el examen si es necesario.

Después llevaremos a cabo la medición de la presión arte-

rial, peso, temperatura, estatura.

Diagnóstico: será el que después de el estudio cronológico y la valoración clínica de los datos recopilados, la exploración física del paciente y estudios radiológicos y examen bucal dará el cirujano dentista.

Plan de tratamiento.

Se determinará según la urgencia de cada problema y el orden de los procedimientos que deberán ser seguidos.

Odontograma

Se señalarán de manera esquemática:

Caries.- En la zona donde se encuentre se marcará con tinta oscura.

Dientes faltantes.- Con una cruz.

Prótesis.- Se marcará el lugar donde se encuentre o necesite.

Endodoncia.- Se marcará el conducto con tinta donde necesite o en donde tenga realizada la endodoncia, etc.

El plan de tratamiento debe hacerse con actitud de confianza y con el deseo de hacer un buen tratamiento. Esto es para realizar un buen trabajo y asegurar al paciente que le será proporcionada una atención eficaz.

En conclusión, tenemos que la historia clínica es un registro muy importante para el dentista ya que con esta se podrá amparar o auxiliar a cualquier problema que se le presente; por último se pide que el paciente firme de acuerdo.

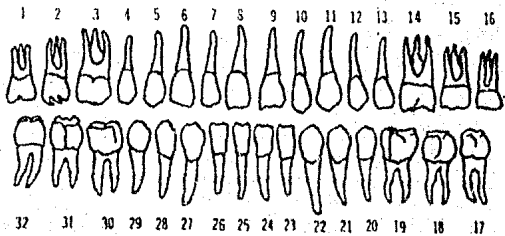

SISTEMA HEMATOPOYETICO

Anemia	si ()	no ()
Palidez	si ()	no ()
Sangrado de las encías	si ()	no ()

SISTEMA NERVIOSO

Hiporreflexia	si ()	no ()
Hiperreflexia	si ()	no ()
Intranquilidad	si ()	no ()
Trastornos de los tejidos	si ()	no ()

EXAMEN DENTAL



Observaciones: _____

Diagnóstico: _____

Plan de Tratamiento: _____

Fecha y firma del paciente

DIAGNOSTICO

Estudio Clínico:

Consideramos que un diente permanece incluido en el maxilar, cuando después de haber terminado la calcificación de su -- raíz y haber alcanzado la época de su erupción normal, queda dentro del maxilar.

A pesar de que no se trata de una verdadera inclusión, -- trataremos como tal a los gérmenes del tercer molar, que no han terminado de calcificarse, porque no ha llegado a la época cronológica de su erupción, pero que por razones de falta de desarrollo del maxilar, generalmente con miras al tratamiento ortodóntico, es necesario extraerlos.

A la inspección clínica, la región que estamos estudiando no presenta generalmente, ninguna característica especial.

Suponiendo que el segundo molar ocupa el lugar que le corresponde en el arco, la fibromucosa por detrás de él y que se supone cubre la corona del tercer molar, es lisa, de coloración normal y se extiende sin solución de continuidad hacia las partes externas, interna y posterior.

Hacia la parte externa está en contacto con la cara distal del segundo molar, dejando una línea de separación a través de la cual se puede palpar con el explorador la corona del diente incluido.

Es conveniente observar la región del lado opuesto, porque como es frecuente la similitud de las dos regiones, ello nos permitirá, algunas veces, orientar el diagnóstico clínico.

Estudio radiográfico.

Este, apoyado con el estudio clínico, nos permitirá establecer los siguientes datos de gran utilidad:

- a) La existencia del diente incluido.
- b) La posición en el maxilar.
- c) Las características de la estructura ósea que lo rodea.
- d) La relación con los elementos que lo rodean.
- e) Las características del primer y segundo molar.

En este estudio, debemos tomar en cuenta que la extracción del tercer molar inferior incluido, es una de las operaciones más difíciles y de mayor riesgo que realiza el cirujano oral.

En la época actual, sería imperdonable realizar una de estas intervenciones sin un estudio radiográfico completo.

Los puntos radiográficos que se deben analizar para la extracción del tercer molar son:

a) Posición y desviación del tercer molar; la radiografía nos da la posición del eje del tercer molar hacia donde se encuentra dirigido en relación al segundo molar, el tipo de desviación lo podemos encontrar mediante la radiografía, que nos ayuda a identificar y diferenciar las desviaciones.

b) Posición del segundo molar, En el acto quirúrgico, es de suma importancia, ya que sobre la cara distal recaen las fuerzas del mismo y por lo tanto debemos estudiar clínica y radiográficamente su solidez, estado y posición.

c) Relación del molar incluido con el borde anterior de la rama ascendente. Es el espacio tan reducido que existe entre el segundo molar y la rama ascendente. Según Pell y Gregory, se clasifican la inclusión del tercer molar con la rama ascendente, de las posibilidades de la ubicación de la corona en la arcada.

d) Profundidad relativa del tercer molar en el hueso.

Es de vital importancia considerar la profundidad para sa-

ber la técnica quirúrgica que deberá emplearse o hueso a resecar: estará dada por los molares vecinos, donde se marcarán las líneas oclusal y cervical.

Es muy importante detectar la caries al hacer el diagnóstico, porque al aplicar la fuerza y en especial en la cara mesial - en donde recae la mayor parte de la fuerza, pudiendo llegar a - - fracturarse durante el acto quirúrgico.

La película radiográfica estará ubicada de tal forma, que en ella quedan incluidos en su totalidad, el tercer y segundo molar y hueso que los rodea.

Las radiografías necesarias para establecer la verdadera - posición anatómica no distorsionada del tercer molar inferior incluido son: intrabucal, periapical, oclusal, aleta mordible y extrabucales laterales.

El estudio radiográfico, exige ciertas condiciones, con el fin de dar una imagen nítida que presente con fidelidad el objeto real. Por el contrario, una radiografía elongada que no represente todas las condiciones normales, acarreando problemas en el acto quirúrgico.

Existen algunos factores que influyen en la obtención de - una buena radiografía, que deben tomarse en cuenta:

- Distancia del cono.
- Miliamperaje o volumen.
- Voltaje o penetración.
- Posición de la cabeza del paciente.
- Situación y posición de la película.
- Angularidad e incidencia de los rayos.
- tiempo de exposición.
- Revelado de la película.

Incidencia de los rayos: Para evitar las deformaciones que presentan las radiografías, es necesario colocar la placa lo más vertical posible, o sea, estar perpendicular al eje mayor del diente y los rayos dirigidos en una forma recta.

Como lo hemos notado, el estudio radiográfico es uno de los métodos más importantes para adquirir un diagnóstico; un diagnóstico que después de una completa Historia Clínica, un exacto estudio con radiografías, en el caso que estamos estudiando, unos buenos exámenes de laboratorio y el conocimiento primordial del Dentista; será un diagnóstico veraz y exacto para dar o proceder a un atinado tratamiento.

CAPITULO V

INDICACIONES Y CONTRAINDICACIONES

Existe divergencia de opiniones, respecto a la conveniencia de la extracción de estos dientes, cuando se producen síntomas, ni hay signos radiológicos de lesiones. Se dice, las posibles complicaciones y dificultades de la extirpación, que aumentan en grado considerable con la edad. La avulsión precoz, elimina estas peligrosas consecuencias. La ocasión ideal para extraerlos, es, cuando se han formado las dos terceras partes de las raíces, eliminando así el riesgo de la curvatura anómala de los ápices y las exostosis de las raíces.

INDICACIONES

Las indicaciones, para la odontectomía, de los terceros molares retenidos y no erupcionados son:

a) Hipoplasia de los maxilares y desproporción entre las dimensiones de éstos y las de los dientes. Este fenómeno, es causa de maloclusión en general, pero en particular, es la razón por la que al brotar el último diente y carecer de espacio, no puede adoptar su posición normal en el maxilar. Se ha demostrado por radiografías cefalométricas, que el desarrollo incompleto de la estructura ósea va acompañada, de la imposibilidad de proporcionar espacio suficiente para la erupción, de los terceros molares.

b) Obstáculos a la erupción normal del segundo molar.- Esta importante anomalía, del desarrollo de la dentición, debe corregirse con odontectomía precoz del tercer molar.

Cuando la mandíbula no se ha desarrollado lo suficiente para alejarlo, de manera que presiona sobre el segundo molar y lo inclina.

c) Inclinación posterior de los segundos molares.- La presión del tercer molar en desarrollo sobre la superficie distal del segundo, puede causar la inclinación de éste último o impedir así su oclusión normal.

d) Síntomas neurológicos.- La compresión de los nervios, por un molar retenido produce a veces ciertos síntomas neurológicos, en ocasiones dolor, que puede ser referido a zonas inervadas por cualquier otra de las ramas del quinto par craneal, o de los nervios que se anastomosan a él. En individuos menores de 30 años, es en quienes con mayor frecuencia, se producen síntomas neurológicos por ésta causa, puesto que la presión es más probable se ejerza, durante la etapa de desarrollo del molar, cuando las raíces crecen sin erupción compensadora del diente retenido. La causa de la irritación, puede ser también, un molar que en lugar de hacer erupción a través del hueso que lo cubre, llega a detenerse en una pieza contigua.

Cefaleas frontales y occípitales y una oscura e indefinida sensación de presión son los síntomas más comunes que puede suprimir la extracción de terceros criptodénticos, aunque habrá de diagnosticar y eliminar otras causas.

CONTRAINDICACIONES

Hay que dejar entendido, que al hablar de contraindicaciones, la intervención quirúrgica, se debe realizar con las debidas precauciones y con previo tratamiento del paciente.

1.- Locales.-

a) Infección pericoronar.- Uno de los procesos que con mayor frecuencia causan los terceros molares incluidos, es la infección de los tejidos peridentales, lo que sucede cuando la encía ha sido perforada permitiendo la invasión de microorganismos. En las infecciones piógenas, se puede formar un absceso -

pericoronar que en el maxilar inferior es frecuente que vaya acompañado de trismus, disfagia, celulitis y linfadenitis o absceso submaxilar.

En todos estos procesos, la extirpación del diente, es el objetivo principal del tratamiento. A veces es preciso posponer la odontectomía hasta que se haya remitido la etapa aguda de la enfermedad.

b) Infección de Vincent.- Bajo el colgajo gingival, que cubre al tercer molar, es muy frecuente que exista un foco de esta infección que periódicamente, origine brotes de gingivitis ulcerosa, hasta que se procede a la odontectomía, sin embargo, se deberá tener la precaución, de no extraer ningún diente, durante la fase aguda de la infección de Vincent, pues, podrían presentarse graves complicaciones: cuando se sospeche la infección, el diagnóstico deberá confirmarse bacteriológicamente, y aplazar la odontectomía, hasta que se haya eliminado la infección.

c) Noma o cancrum oris.- El noma es una gangrena fulminante, muchas veces mortal, de uniones cutáneo mucosas, como: labios, nariz, conducto auditivo externo o genitales. Suele en la superficie mucosa iniciarse y es mucho más frecuente a nivel de la cavidad bucal. El cancrum oris, es muy raro, suele presentarse en niños, adultos o en ancianos mal alimentados. En general, existen a nivel de la lesión, causas predisponentes locales; como fragmentos de raíces o coronas mal ajustadas.

El desarrollo del noma, se ve favorecido por factores predisponentes generales como: mal nutrición o problemas circulatorios y por factores locales, como, irritación crónica, traumatismos y mala higiene bucal. Se observa en pacientes agotados por una enfermedad crónica.

Cualquier fenómeno gangrenoso de rápida evolución, nos puede hacer pensar en cancrum oris y debemos hacer el diagnóstico diferencial. Es importante distinguir, el cancrum oris, de un tumor maligno o de lesiones ulceronecroticas esfaceladas secundarias.

rias o leucemias, diabetes no controlada o neutropenia maligna. El tratamiento consiste, en la administración parenteral de grandes cantidades de antibióticos (penicilina). También es fundamental, mejorar la alimentación y la resistencia general del paciente.

d) Fracturas.- Las fracturas, especialmente en el maxilar inferior pueden escapar al diagnóstico y originar cuadros dolorosos. Hay incapacidad, para masticar alimentos sólidos y puede haber cambios leves en las zonas normales de oclusión. Debe investigarse cualquier alteración en el funcionamiento de los maxilares.

e) El trismus.- El trismus se presenta como reacción muscular o por inflamación directa de los músculos masticadores se presenta, sobre todo en los procesos provenientes de los molares.

En muchas ocasiones, el trismus, es tan cerrado que será necesario abrir la boca por métodos instrumentales o mediante la anestesia general.

f) Osteomielitis.- Se conoce con este nombre, a la infección de la médula ósea. El proceso se extiende, a lo largo de los espacios medulares y produce necrosis y destrucción de grandes cantidades de hueso. En la etapa aguda hay dolor intenso, hipertermia e induración de los tejidos blandos adyacentes. La osteomielitis, no es tan frecuente como en la era pre-antibiótica. No obstante, aún hoy se ven casos muy serios, originados, por gérmenes resistentes a los antibióticos. El tratamiento se basa en, procedimientos de incisión y drenaje y cultivo y antibiograma, del material extraído. Durante la fase crónica, puede acelerarse la curación, extirpando el hueso necrótico y los tejidos blandos adyacentes. En casos más serios, la terapéutica se realizará, con el paciente hospitalizado.

2) Generales.-

Cuando se sospecha una enfermedad general importante, no

debe iniciarse ningún tratamiento dental, hasta que el trastorno morbozo, haya sido descartado por el médico o hasta que éste lo haya confirmado y ordenado el tratamiento médico pertinente. Si la historia del paciente, revela la presencia, de una enfermedad general y está recibiendo tratamiento médico, hay que consultar al doctor que lo atiende, acerca del estado actual y del efecto de la enfermedad, sobre el tratamiento dental.

a) Avitaminosis.- Cuando el paciente padece deficiencia vitamínica, se retarda la cicatrización y es posible que, fracase el proceso de reparación, tanto del tejido óseo como del blando. Además, las avitaminosis, disminuyen las resistencias orgánicas contra la infección, y es probable que se presente la infección secundaria, y a menudo ocasionan diversas enfermedades de la boca que resisten a los tratamientos usuales. La deficiencia de vitamina K, por la alimentación defectuosa, enfermedades del hígado o las vías biliares, origina propensión a la hemorragia.

b) Choque.- El paciente puede hallarse en estado de choque, después de padecer traumatismo grave, quemaduras extensas, hemorragias copiosas, deshidratación, infección de suma virulencia o intoxicación medicamentosa o debido a la administración de anestésicos. El paciente observado, pálido, cianótico, el pulso es rápido y débil, la respiración superficial, y a menudo hay signos de deshidratación. La principal causa del choque es la circulación defectuosa, bien, sea a causa de la reducción del volumen de sangre, o al aumento de la cirugía capilar.

Al paciente en estado de choque, se le debe colocar en posición horizontal, aún mejor, en la llamada posición contra choque, esto es, con los pies levantados y la cabeza vuelta a un lado, se le mantendrá abrigado y con ropas secas, es probable que el paciente vomite lo cual pudiera ser causa de muerte repentina, por asfixia, si hay anoxia se administrará oxígeno.

c) Infección de las vías respiratorias.- Las infecciones de la nariz y la farínge, pueden originar complicaciones pulmonares, después de la anestesia. En las personas que padecen faringitis, bronquitis o cualquier clase de infección, no se debe ejecutar ningún tipo de operación quirúrgica que requiera anestesia por inhalación, a causa del peligro de las complicaciones; como la pulmonía y los abscesos pulmonares secundarios.

d) Enfermedad cardiovascular.- Las cardiopatías más frecuentes que ocasionan problemas que pueden ir de los más leves a los más graves durante la operación, son: enfermedades valvulares, miocarditis crónica, fibrilación auricular, angina de pecho, trombosis coronaria, insuficiencia cardíaca congestiva, taquicardia paroxismal. Cuando hay nefritis el riesgo es mayor.

e) Hipertensión.- Las dos formas de esta enfermedad más importantes son: la esencial y la secundaria; alrededor del 85 - al 90% de los pacientes, pertenecen a la primera categoría, cuya etiología es desconocida. La hipertensión esencial, puede seguir una evolución rápida y maligna, la inmensa mayoría, pertenece a la variedad benigna, en la cual el paciente, se ve relativamente libre de síntomas, durante varios años. La hipertensión secundaria, generalmente está asociada, con trastornos del sistema nervioso central, con enfermedades de las glándulas suprarrenales, con enfermedades renales primarias o con la toxemia del embarazo. Por lo general, se hace el diagnóstico de hipertensión, cuando la presión sistólica, es superior a 150 y la diastólica, superior a 100.

f) Lesión hepática.- Las personas que padecen enfermedades graves del hígado, como la cirrosis avanzada, a menudo sangran espontáneamente, después de una operación. Esta hemorragia se debe vigilar, pues cuando se acompaña de vómito, puede ser de vida a vómito a vómito esofágica perforada. Se han recomendado, los siguientes preparativos: transfusiones de sangre, corregir la ane-

mia y mejorar los factores antihemorrágicos, antes de la extracción dental y durante ella y si es necesario, después de la operación.

g) Ictericia.- Se caracteriza, por el color amarillo de la piel y las escleróticas, produce deficiencia de los factores formadores de protrombina, así como del calcio utilizable, fibrinógeno, glucosa y agua. Es muy probable se presenten hemorragias por lo que habrá que tomar las medidas pertinentes; si es necesaria una extracción de urgencia, se administrarán 4 mg. de vitamina K, tres veces al día, transfusión de 250 cc. de sangre (que contienen protrombina) y 0.5 cc. de vitamina sintética hidrosoluble por vía endovenosa o intramuscular, 2 veces al día, para normalizar el tiempo de protrombina.

h) Diabetes Mellitus.- Un paciente diabético no compensado, que padezca una infección oral aguda, plantea un difícil problema de tratamiento. Es de suma importancia que el dentista lo envíe a un médico, para que trate su diabetes. También se ha de tratar la infección oral, se tomará materia de la zona afectada, para efectuar cultivos bacterianos y pruebas de sensibilidad a los antibióticos.

i) Nefropatía.- Las enfermedades del riñón, requieren una selección cuidadosa de los agentes anestésicos y medicamentos. El éter y el cloroformo, deprimen la función renal; no se deben administrar a estos pacientes, barbitúricos de acción prolongada, particularmente cuando es alto el nitrógeno proteínico.

Las enfermedades del riñón, se acompañan a menudo de perturbaciones del equilibrio hídrico y electrolítico.

j) Hipertiroidismo.- El hipertiroidismo, es un estado en que la glándula tiroides, aumenta su actividad. Predomina en el sexo femenino y es más frecuente en personas jóvenes.

Los pacientes con hipertiroidismo suelen ser impresiona--

bles y nerviosos, tienen tendencia a la pérdida de peso, a la -- disnea y a la sensación de debilidad y duermen mal; pueden pre-- sentarse exoftalmía, tienen pelo fino y liso, perspiración excesiva en cara y manos y toleran mal el calor.

Como estos pacientes, presentan una inestabilidad supe-- rior a la normal, una de las facetas del tratamiento dental, ha de ser la administración de sedantes.

Dichos pacientes, son hipersensibles a la acción de la a-- drenalina, la cual, ha de ser empleada con cautela y moderación.

k) Hemofilia y otras enfermedades hemorrágicas.- Estas en fermedades, pueden ocasionar complicaciones si no se reconocen, antes de una operación. La hemorragia primaria o secundaria, -- puede continuar a pesar del tratamiento.

Tiene propensión a la hemorragia: Los enfermos del hígado especialmente los de cirrosis crónica, los enfermos con nefropatía, con uremia, leucemia, escorbuto, ictericia producida por de ficiencia de vitamina k, debido a carencias de sales biliares, -- las personas que padecen púrpura trombocitopénica y de hipertensión o hemofilia la cual se caracteriza, por la prolongación -- del tiempo de coagulación que a menudo es de 2 ó 3 horas; es una enfermedad hereditaria; los antecedentes de familia y personales facilitan el diagnóstico.

1) Anemia.- Se define la anemia, como la disminución de -- la capacidad de transporte de oxígeno, por parte de la sangre, -- esto se debe con mucha frecuencia, a la disminución de glóbulos rojos circulantes. Son varios los procesos patológicos que pue-- den originar una anemia, sin embargo, no se considera como una -- enfermedad específica. Entre los signos que pueden indicar anemia, tenemos: atrofia de las papilas linguales, la ictericia las uñas en forma de vidrio de reloj, la osteoporosis, la piel seca y lisa y la palidez, cabe observar falta de ácido clorhídrico -- gástrico, demostrable mediante pruebas de laboratorio especifi--

cas y también puede haber hipertrofia del hígado o del vaso. El paciente anémico, se queja de tener la lengua muy sensible o dolorosa, fatiga, debilidad, disnea, entumecimiento, pérdida de peso, pérdida de apetito, e irritabilidad.

Las pruebas de laboratorio, utilizadas en el diagnóstico de la anemia son: la determinación de la hemoglobina, el hematocrito, la extensión, el recuento de reticulocitos y el examen de la médula ósea.

A excepción de las urgencias, deben retrasarse todos los tratamientos dentales, hasta aclarar la etiología de la anemia y ordenar el tratamiento adecuado.

m) Trastornos de la coagulación.-- La coagulación de la sangre, depende de unas proteínas especiales elaboradas por el hígado, del calcio y las plaquetas, así como de algunos factores hemáticos adicionales.

Las causas más frecuentes de los trastornos hemorrágicos, son: las enfermedades hepáticas, la administración de medicamentos anticoagulantes tales como, heparina y compuestos cumarínicos usados en el tratamiento de pacientes con infarto al miocardio reciente o después de las intervenciones al corazón.

Los pacientes, con trastornos de la coagulación, presentan con frecuencia los síntomas siguientes: petequias, equimosis, hemastrosis, hemorragia gingival espontánea, epistaxis.

Los pacientes con una historia de aparición fácil de equimosis, hematurias, melena, hemorragia prolongada, tras pequeños cortes o después de la extracción de dientes, hospitalización -- por hemorragia, transfusiones múltiples, hepatopatía reciente o tratamiento prolongado con aspirina; deben ser examinados a fondo, para detectar posibles trastornos de la coagulación.

n) Trombocitopenia.-- Consiste en la disminución del número de plaquetas circulantes; puede ser ideopática (de causa des-

conocida), secundaria a una enfermedad, como las metástasis cancerosas óseas, o ser consecuencia de reacciones alérgicas o de los efectos tóxicos de agentes químicos, sobre la médula ósea.

Las pruebas utilizadas en el estudio de los pacientes, en los que se sospecha alguna forma de trombocitopenia, son el recuento de plaquetas, la retracción del coágulo y la del torniquete.

No deben efectuarse intervenciones quirúrgicas, en pacientes de trombocitopenia, hasta consultar con un médico y haber logrado una cifra prácticamente normal de plaquetas.

o) Enfermedades de los glóbulos blancos.- Las principales enfermedades que afectan los glóbulos blancos, son la leucopenia o agranulocitosis y la leucemia.

En la agranulocitosis hay un notable descenso del número de granulocitos circulantes (principalmente neutrófilos) en la sangre, lo cual origina, una disminución importante de la resistencia a la infección.

La leucemia es una enfermedad maligna de los leucocitos, que da lugar a una producción excesiva de dichas células; puede optar por la forma aguda o crónica, pero la terminación es siempre letal.

La leucemia puede asociarse con anemia y trombocitopenia, a consecuencia de la substitución de médula ósea por células leucémicas.

Entre los signos hallados en los pacientes con agranulocitosis o leucemia, figuran: las úlceras orales, las petequias, equimosis, hiperplasia gingival generalizada, enfermedad periodontal rápidamente progresiva, osteitis, hiperplasia de los gan-

glios linfáticos y dientes flojos. Los pacientes leucémicos pueden acunar fiebre, debilidad, dolores corporales, pérdida de peso, boca seca y dolor en las encías. En este tipo de pacientes no se debe realizar ningún tratamiento dental electivo. Una vez diagnosticado por el médico y sometido a tratamiento, pueden ejecutarse los procedimientos corrientes de asistencia dental.

CAPITULO VI

SALA DE OPERACIONES, INSTRUMENTAL QUIRURGICO, MEDICAMENTOS Y MATERIAL EN CIRUGIA

A) Sala de Operaciones.- Una sala de operaciones propia, es el ideal, de quien practica la cirugía como especialidad, esta sala puede estar anexa al consultorio dental.

Dicha sala debe reunir ciertos requisitos; la sala de operaciones se ha de conservar a temperatura de 24 a 30°C. debe estar bien ventilada con aire filtrado, para impedir que entren -- polvo e insectos, las paredes y techos serán cubiertos con un material de fácil lavado, como pintura de aceite o estucado; el piso de preferencia será de mosaicos, una ventana proveerá de luz suficiente, a pesar de que las intervenciones requieren de luz - artificial.

B) Mobiliario y disposición.- Sillón dental, se instalará frente a la ventana, llenando los requisitos, para el consultorio dental.

C) Equipo dental.- Se debe tener un equipo, para que como damente estén a la mano los instrumentos que se necesitan en el curso de una operación bucal, pueden necesitarse atomizadores, - jeringas para agua, aire caliente, tales instrumentos los maneja la enfermera.

El equipo dental debe instalarse a la izquierda y un poco adelante del sillón.

Mesa para instrumentos.- La mesa de Finochietto, se emplea tanto en cirugía general como en cirugía bucal; el plano de la mesa consta de dos porciones, la mayor, donde se disponen los instrumentos previa colocación de una compresa esterilizada y la menor, donde está la caja con los instrumentos que no se han usado y que pudieran necesitarse en el transcurso de la operación.

Disposición de los instrumentos.- Los instrumentos deben conservar en la mesa, una disposición tal, que permita al cirujano encontrarlos con rapidez, acostumbramos dividir imaginariamente la mesa, en cuatro sectores cuadrangulares.

a) Sector anterior derecha de la mesa.- En este sector, se colocan los instrumentos destinados a seccionar tejidos blandos, separarlos y contenerlos; bisturí, pinzas de disección, y dientes de ratón, tijeras rectas, pinzas de Kocher, de algodón, pinza bayoneta, espejo bucal, legras, espátulas, ramas y separadores.

b) Sector posterior derecho, de la mesa: Aquí se ubican los instrumentos dedicados a la osteotomía y tratamiento de la cavidad ósea, escoplo, martillo, pinza gubia, fresas y cucharillas para hueso.

c) Sector posterior izquierdo: En este sector se colocan a la derecha, los instrumentos de sutura: agujas, porta agujas; a la izquierda exploradores especiales, gasas cortadas en trozos y jeringa para irrigar el campo operatorio, con suero fisiológico.

d) Sector anterior izquierdo.- Este sector está ocupado por los instrumentos de exodoncia, también suele estar ocupada por jeringas para vaciar quistes, separadores, espátulas, pinzas atraumáticas, etc.

Tambores: se usan de metal perforado, de capacidad variable, para colocar compresas y gasas, los delantales guantes y demás material esterilizado.

Recipientes para desperdicios.- Estos se colocan detrás del sillón y al alcance de la mano del cirujano y del ayudante:

Aspirador de sangre.- Este instrumento se coloca para hacer la operación en blanco, es decir, aspirar la sangre, para visualizar el campo operatorio.

Equipo de esterilización.- El autoclave, deberá ser colo-

cado en un lugar, donde no obstruya las maniobras de la operación, preferentemente, cerca de donde se guarda el instrumental quirúrgico.

INSTRUMENTAL QUIRURGICO PARA TEJIDOS BLANDOS

a) Bisturí.- En cirugía bucal se usa comúnmente el bisturí de hoja corta, consta de un mango al que se le puede adaptar distintas hojas en forma y tamaños. El bisturí llamado sindesmotoma, se utiliza para separar la encía del cuello del diente.

b) Tijeras.- Las tijeras, como instrumentos de sección de tejidos tienen escaso uso en esta especialidad. Se pueden usar para seccionar bridas fibrosas, cicatrices y trozos de colgajos, hay tijeras rectas y curvas, también se utilizan, para cortar -- puntos de sutura.

c) Pinzas de disección: Para ayudarse en la preparación de los colgajos y otras maniobras, son útiles las pinzas de disección dentadas, con las cuales se puede tomar la fibromucosa, sin lesionarlas o las pinzas de diente de ratón, también son útiles las pinzas de Kocher y la atraumática de Allis.

d) Instrumentos de galvano y termocauterío.- La sección de los tejidos gingivales, puede realizarse también por métodos térmicos o eléctricos; para tal fin, se utiliza el galvano y el termocauterío, o el radiobisturí, con estos instrumentos se pueden incidir abscesos o destruir los capuchones que cubren al tercer molar incluído.

e) Legras, periostotomos, espátulas romas.- El desprendimiento y separación de la fibromucosa incidida con el bisturí, para preparar el colgajo, se puede efectuar con varios instrumentos, tenemos: legras pequeñas, las cuales se insinúan entre los labios de la herida, entre mucoperiostio y hueso, apartando -- aquel hasta donde fuera necesario, pueden prepararse los perios-

totomos de diferentes tipos, es frecuente usar la espátula de -- Freer, pueden utilizarse espátulas rectas o acodadas, en sitios de difícil acceso, como la bóveda palatina y la cara lingual del maxilar inferior.

f) Separadores.- En el curso de una operación en la cavidad bucal, es necesario mantener apartados los labios, con propósito de no herirlos y los colgajos, para que no sean traumatizados, para lo cual se utilizan los separadores de Farabeuf o de -- Volkmann.

INSTRUMENTAL PARA TEJIDOS DUROS

a) Escoplos y martillos.- Los escoplos se utilizan en cirugía bucal para incidir el hueso que cubre la objeto de la intervención. La tabla externa en las extracciones del tercer molar inferior retenido, el hueso palatino que cubre los caninos -- y otros dientes retenidos y en general la tabla ósea vestibular, para eliminar los quistes de distintos tipos, que se desarrollan en los maxilares. El escoplo es una barra metálica, uno de cuyos extremos está cortado a bisel y convenientemente afilado. Actúa a presión normal manual o se acciona a golpes de martillo.

Los escoplos también se emplean para seccionar dientes, -- (odontosección), un instrumento que tiene las características -- del escoplo y es utilizado a presión manual, es el osteotomo de Winter

b) Pinzas Gubias.- Para realizar la resección del hueso, (osteotomía), se pueden utilizar las pinzas gubias, rectas o curvas de varios tamaños que actúan extrayendo el hueso, por: mordiscos, previa preparación de una puerta de entrada, con los escoplos o directamente, como cuando se desea eliminar bordes cortantes crestas óseas o trozos óseos, que emergen de la superficie del hueso.

c) Fresas.- La fresa puede sacar el hueso de por sí, o -- abrir camino a otros instrumentos. Pueden usarse las fresas co-

munes redondas, del número 5 al 8, o de fisura número 560, también son útiles las fresas quirúrgicas de Schamberg, las fresas para labrar caucho y las de Allport.

d) Pinzas de Kocher: Instrumento destinado en cirugía para hacer hemostasis, comprimiendo una arteria o una vena, que ha sido accionado, las hay de dos tipos, la común y la de mosquito. Se usan para sostener colgajos o para tomar bolsas quísticas o tejidos patológicos, puede actuar como hemostático, es útil para eliminar trozos de hueso o de dientes del interior de una cavidad.

e) Cucharillas para hueso.- Las colecciones patológicas - granulomas fungosidades, quistes, etc. deben eliminarse del interior de las cavidades óseas, con cucharillas para hueso (curetas) las hay rectas o acodadas, cuya parte activa puede tener formas y diámetros distintos.

f) Pinzas para extracciones dentales.- Son los instrumentos indicados para la exodoncia. La pinza para extracciones, es un instrumento basado en el principio de la palanca de primer grado, con la cual se toma el diente a extraer.

g) Elevadores.- Estos instrumentos, se utilizan con el objeto de movilizar o extraer dientes o raíces dentarias, para utilizar los elevadores, se considerarán tres factores: el punto de apoyo, la potencia y la resistencia.

h) Agujas para sutura.- Para sostener los finos y delicados tendidos gingivales propicios a desgarrarse, es necesario emplear agujas que vayan de acuerdo a tal delicadeza: agujas sencillas, curvas o rectas, de pequeñas dimensiones. Las hay traumáticas y atraumáticas.

i) Sondas.- Pueden emplearse distintas clases de sondas;

se usa principalmente la sonda acanalada que consiste en un talle en forma de canal, que se emplea para drenar abscesos, una vez que han sido incididos por el bisturí, o para practicar cortes de tejidos que requieren delicadeza, realizándose la incisión, sobre el hueco de la sonda, la cual sirve de guía. La sonda de conductos para trayectos fistulosos finos, o como guía en el transcurso de una apicectomía, las sondas de plata, con su extremidad en forma de oliva; también para trayectos, para investigar secuestros y estudiar cavidades óseas.

MEDICAMENTOS Y MATERIAL QUIRURGICO

MEDICACION EN CIRUGIA

Una basta gama de medicamentos se usan en la preparación quirúrgica del paciente. Mencionaremos las más usuales.

Los medicamentos más usados, son: analgésicos, antihistamínicos, antiinflamatorios, antimicrobianos.

Los analgésicos se divien en:

a) Narcóticos.

1.- Alcaloides naturales del opio;

Morfina y Codeína.

2.- Derivados sintéticos de los opiáceos.

Dihidromorfina (dilaudid)

Heroína.

Metildihidromorfinona (Metopan)

Oximorfona (Neuropan)

3.- Medicamentos sintéticos de tipo opio con poca potencia y poca tendencia a la toxicomanía.

Propoxifeno (Darvón).

Hetoheptacina (Zactane)

Pentozacina (Talmin)

b) No narcóticos.

1.- Grupo de salicilatos.

Acido Salicílico.

Salicilato de Metilo.

Acido Acetilsalicílico (disprina, aspirina, codipril, etc.)

Salicilamina

2.- Derivados de la pirazolona

Antipirina (Saridón)

Amenopirina

3.- Derivados de la anilina

1.- Grupos sincófenos.

Antihistamínicos.

Clorhidrato de difenhidramina (benadryl)

Maleato de Clorfeniramina (Cloro trimetón)

Clorhidrato de Fenotiacina (Fenergón)

Clorhidrato de tripenelamina (Piribenzamina)

Antiinflamatorios.

Pueden ser enzimáticos y no enzimáticos.

a) Enzimáticos.

Ambozin

Tromasín

Varidasa

Petranese

Parengésico

b) No enzimáticos.

Danilan

Tanderil

Tantum

Antimicrobianos

Se dividen en antibióticos y quimioterapéuticos.

a) Los antibióticos se dividen en:

1.- Bactericidas, los más comunes son:

Penicilina

Estreptomicina

Neomicina

Penicilinas sintéticas

Polimixina

2.- Bacteriostáticos.

Tetraciclina

Cloramfenicol

Lincomicina

Eritromicina

3.- Antibióticos de amplio espectro.

Ampicilinas

Cefalosporinas

Tetraciclinas

Cloramfenicol

4.- Antibióticos de espectro intermedio.

Oxacilina

Lincomicina

Bacitrina

Kanamicina

5.- Antibióticos de espectro limitado.

Polimixina

Anfotericina

Nistatina

b) Quimioterapéuticos.

Estos son las sulfonamidas, Nitrofuranos y tuberculostáticos (Isoniacida).

Material Quirúrgico.-

Para la asepsia del campo operatorio, tenemos: Alcohol, - tintura de yodo, tintura de merthiolate.

El campo operatorio se seca y se protege, con compresas, de algodón y gasas. Entre los materiales o medicamentos curativos, tenemos los cementos quirúrgicos; Wonder Pack, Oxido de - - Zinc, Eugenol, Tempack, etc., los cuales sirven como protectores de heridas, aislando la flora bacteriana y además alivia el dolor.

Contamos con hemostáticos, para prevenir hemorragias, como el Gel foam, Surgicel, Tomocel, Acido Tánico, Adrenalina y sutura para ligaduras.

Asimismo, se pueden utilizar diferentes tipos de alambre, que sirven para mantener en su sitio, la reducción de una fractura. Se usarán en caso necesario, tubos de plástico acrílico, - -

para drenar heridas, como el Pen rose.

Las suturas se realizan con materiales, como el nylon, --
Catgut, seda, todos ellos sirven para afrontar planos quirúrgi--
cos.

CAPITULO VII

CUIDADOS PREOPERATORIOS Y ANESTESIA

CUIDADOS PREOPERATORIOS

De manera muy persistente, los cuidados preoperatorios en el paciente, nos guian de manera importante y es por lo cual debemos tener presente sus respectivas medidas como son: las locales y las generales.

Medidas Locales.--

En este caso debemos de tomar la medida primordial que -- por consecuencia lógica es el perfecto estado de asepsia bucal, el estado de la cavidad oral debe encontrarse en perfecto estado de limpieza, es decir, debemos de haber efectuado un adecuado de tartraje (eliminando totalmente la presencia del tártaro o sarro y la más posible placa dentobacteriana); y la obturación de las piezas dentales que así lo requieran.

Toda alteración de tejidos blandos como: gingivitis o estomatitis contraindicarán la cirugía; es necesario que antes de ésta se aplique cualquier solución antiséptica y soluciones como merthiolate, agua oxigenada o sluciones yodatadas, con fin de -- evitar una infección.

En cuanto a lesiones tuberculosas o sifilíticas, también está contraindicada la intervención.

Medidas Generales.

Dentro de estas tenemos el examen general de orina, tiempo de coagulación, tiempo de sangrado, biometría hemática, química sanguínea, rayos X. Cuando se han presentado algunos inconvenientes hemorrágicos en intervenciones anteriores, se valorará su intensidad, momento de producción y terapéutica, empleada para cohibirla.

Uno de los motivos más comunes de hemorragia en la extrac

ción dentaria en pacientes predispuestos por lo que debemos ahondar en sus antecedentes hemorrágicos como: gingivitis, epistaxis hematuria, hemoptisis, excesiva salida de sangre ante traumatismos leves, fácil producción de hematomas, equimosis o petequias.

Premedicación y preparación del paciente.

La premedicación es útil cuando se extraen dientes incluidos bajo anestesia local. Por vía bucal, la dosis para un paciente externo es de 0.1 g. de pentobarbital sódico. Sin embargo, pueden administrarse por vía intravenosa de 1 a 2 ml. de esta substancia. El paciente permanece ambulante, pero se requiere de alguien que lo lleve a casa. Pueden administrarse otros medicamentos por vía intravenosa o intramuscular.

La música, el ambiente apacible, y la conversación interesante del operador, ayuda a establecer una atmósfera favorable. Muchos pacientes y operadores prefieren la anestesia general.

Evaluación Preoperatoria.

La evaluación preoperatoria cuidadosa permitirá la planeación adecuada para cirugía subsecuente. La radiografía deberá estudiarse cuidadosamente para localizar la inclusión y para precisar forma, número e inclinación de las raíces. Frecuentemente la raíz se dirigirá hacia el observador o en dirección opuesta a él, en vez de mesial o distalmente. Las raíces pequeñas, frecuentemente están superpuestas y pueden faltar en el diagnóstico radiográfico. Deberá observarse la relación del diente con el conducto dentario inferior de manera que puede prevenirse al paciente acerca de una posible parestesia posoperatoria. La presencia de una gran restauración, especialmente una obturación antigua de amalgama, sobre el segundo molar, deberá ser causa de advertir al paciente que el operador está consciente de la situación y, en consecuencia, tratará de salvar la restauración de daño inadvertido durante el proceso quirúrgico.

Posteriormente a toda esta evaluación que se toma, ya se

ha preparado el campo operatorio, dándole la comodidad en la posición del sillón al paciente así como al operador, el ayudante ya habrá procedido a el acomodo del instrumental, la asepsia de la zona a intervenir, el cubrimiento con una bata que sólo permita la visibilidad y el manejo de la zona a intervenir (tapado -- hasta la posible vista que tenga el paciente al acto, que es un proceso psicológico) y por consiguiente a la anestesia de la región.

ANESTESIA

El bloqueo para la intervención de un tercer molar superior, se realizará anestesiando la segunda rama del nervio trigémino que es la maxilar superior, en sus ramos colaterales, tratándose por la parte vestibular del nervio dental posterosuperior (que le da la inervación al 1er. y 2do. y terceros molares superiores; y por la parte palatina el nervio palatino posterior).

En esta intervención es necesario la anestesia por las -- dos zonas tanto vestibular como palatino. La infiltración más -- usual es la superperióstica; se le da la posición a la aguja con la punta tan cerca del ápice del diente a extraer, como sea posible; se estira la mucosa antes de insertar la aguja; cuando la -- aguja ha llegado a su posición final, se relajan los tejidos para permitir que el analgésico se difunda con facilidad.

El bloqueo en la intervención a un tercer molar inferior, se realizará anestesiando la tercera rama del trigémino, y que -- es la del nervio maxilar inferior, siendo la colateral, nervio -- bucal largo por la parte bucal y el nervio lingual y el nervio -- dental inferior por la parte lingual. El bloqueo de estas ramas proporciona una adecuada anestesia para los dientes posteriores, inferiores, encía bucal, piel, la mucosa del labio inferior y la piel de la barbilla. La anestesia de la encía bucal adyacente -- al segundo premolar y primer molar del maxilar inferior, suele -- realizarse simultáneamente por medio de los bloqueos lingual y --

bucal respectivamente.

La técnica que con más frecuencia se utiliza para dicha - infiltración es la de presión directa, cuya técnica es muy sencilla.

Después de haber preparado los tejidos previa asepsia de la región correspondiente; el anestésista coloca el dedo pulgar sobre la escotadura coronoides, y deja apoyada la jeringa sobre los premolares del lado opuesto. Se escoge la altura adecuada, se inserta la aguja en la mucosa, lateralmente al rafé y se hunde la aguja hasta el piso del surco mandibular, donde se infiltra la solución.

Se suele conservar unos 0.5 ml. del anestésico para bloquear el nervio lingual, mientras se va sacando la aguja.

Para un buen anestésista, basta con un cartucho de 1.8 ml para un buen bloqueo superior o inferior, no siendo de grave problema el refuerzo con otro más, para evitar cualquier sensibilidad.

CAPITULO VIII

TECNICA QUIRURGICA DE LA EXTRACCION DE LOS TERCEROS MOLARES

Intervención:

Toda intervención quirúrgica en cirugía bucal consta de -
varios tiempos que son:

- 1.- Incisión
 - a) Angular
 - b) Magnus
 - c) Contorneante
- 2.- Osteotomía
- 3.- Operación propiamente dicha (odontosección)
- 4.- Tratamiento de la cavidad ósea.
- 5.- Sutura

Incisión.

Es una maniobra por la cual se abren los tejidos para penetrar a planos más profundos y realizar el objeto de la intervención.

Se realizará con bisturí, el más usado en odontología es el Bard Park.

La incisión debe ser hecha de una sola intención ya que - de esto depende una buena cicatrización y ayuda a evitar desgarrres de la mucosa. Dicha incisión limita un trozo de fibromucosa llamado colgajo; la base del colgajo debe ser lo suficientemente amplia para que haya una buena irrigación y no se presente necrosis de los tejidos blandos.

Además la incisión debe ser suficientemente extensa permitiendo un colgajo que descubra totalmente el sitio donde se realiza la extracción y el trazo a de hacerse de tal manera que al regresar el colgajo a su sitio sus bordes descansen sobre hueso sano; los márgenes del colgajo deberán ser los suficientemente -

redondeados, de no ser así se producirán escaras en ángulos pronunciados.

La incisión debe llegar en profundidad hasta el mucoperiostio para que se forme hueso sano; y si es vertical debe practicarse en los espacios interproximales para evitar la tensión y -contracción de los tejidos blandos.

En la intervención quirúrgica de los terceros molares retenidos la incisión está condicionada por el tipo de retención.

Una vez hecha la incisión se hace hemostásis comprimiendo la región con gasa unos instantes.

El desprendimiento del colgajo se hace mediante una legra que se introduce entre los labios de la herida, apoyando en el -hueso se hacen movimientos de lateralidad y de giro del instrumento progresando de distal hacia mesial.

Osteotomía.

Es la resección del hueso que cubre el objeto de la operación, en este caso el tercer molar.

La mayoría de los autores sostienen que es mejor extraer más hueso y así traumatizar menos al realizar la extracción; en cambio si el hueso eliminado es poco deberemos usar una fuerza -manual excesiva para vencer la resistencia del diente. Pudiendo ocasionar con ésto fracturas del maxilar y otros daños serios, y en algunos casos irreversibles.

Se puede realizar con escoplo, pinzas gubias o alveolotómo ó con fresas quirúrgicas.

Lo que más frecuentemente se usa en la actualidad son las fresas quirúrgicas, ya que es mucho más rápido, poco traumatizantes y evita el calentamiento del hueso.

En algunas circunstancias pueden emplearse las pinzas guías, por ejemplo, en la resección de hueso lingual, este instrumento elimina la cantidad necesaria de hueso actuando como una cizalla.

Asimismo, la cantidad de hueso a resecarse está dada por la forma radicular, cantidad y altura de hueso, la relación del borde superior oseoestructura con la bifurcación de las raíces y la distancia que el diente puede ser dirigido fuera de su alvéolo.

Ahora bien, si en la porción ósea distal del tercer molar se encontrara un proceso patológico, como focos de osteitis, granulomas o el saco dentario fuera de dimensiones suficientes, no será necesaria la osteotomía porque el diente puede desplazarse hacia distal a expensas del espacio creado por el proceso patológico.

Operación propiamente dicha.

Es el paso mediante el cual, una vez resecado el hueso necesario disminuyendo así la resistencia, realizamos la extracción merced a la aplicación de la palanca, es decir la fuerza administrada por el elevador, tomando como punto de apoyo el extremo vital de la palanca destinada a movilizar el molar que en este caso es la potencia.

En general esta es la mecánica de la extracción, aunque no siempre puede aplicarse, debido a la posición del molar y la forma y disposición de sus raíces; en estos casos será necesario disminuir el volumen del cuerpo a extraerse, seccionado el molar retenido en varios fragmentos éste se traduce en menor edema postoperatorio, se previene el peligro de fracturas del maxilar, todo lo cual simplifica la operación.

La odontosección puede realizarse sobre el molar en dos formas distintas:

- a) Según el eje mayor del diente
- b) Según el eje menor del diente

Esto con el fin de hacer de un cuerpo otros varios cuerpos de menor volumen, disminuyendo así, uno de los factores de resistencia.

Ahora bien, los instrumentos a emplear varían según la sección se realiza la sección según el eje mayor del molar con el escoplo, pero si se realiza el escoplo el eje menor se utilizan las fresas.

Una vez seccionada la pieza dentaria, las partes resultantes deben extraerse por separado y con un instrumental adecuado.

Debemos tener cuidado y saber perfectamente la anatomía de la corona, tener buena iluminación y hemostasis en el acto operatorio, con el fin de no pasar los límites de la corona y lesionar tejidos óseos o las partes blandas; ya que podemos lesionar el conducto dentario y sus elementos con la consiguiente hemorragia súbita y la parestesia postoperatoria del labio.

Tratamiento de la cavidad ósea.

Una vez realizada la total extracción del tercer molar retenido se deben seguir dos maniobras postoperatorias con respecto a la cavidad ósea que alojaba al molar.

1.- Eliminación quirúrgica del saco pericoronario.

Ya que este saco es continuamente fuente de hemorragias, infecciones postoperatorias (alveolitis) y eventualmente neoplasias, debe ser rigurosamente reseca de la cavidad ósea con cucharillas filosas.

En algunos casos está sólidamente adherido por la que se-

rá necesario tomarlo con una pinza de Koher curva, mientras que se recubre con una cucharilla las distintas paredes óseas.

Ahora bien, si existen procesos patológicos tales como: - granulomas, osteitis etc., deben ser resecados totalmente con cu charillas.

Después de la reacción observaremos los bordes óseos, si quedaran puntas agudas o aristas cortantes, se eliminarán con el alveolotomo y limas para hueso.

Además se recorrerá cuidadosamente todo el fondo accesi--ble de la cavidad para retirar los fragmentos de hueso, diente o cuerpos extraños y se lava la cavidad con suero fisiológico.

2.- Obturación de la cavidad alveolar; en los terceros mo--lares sin complicación pericoronaria aparente, se pueden colocar en la cavidad con una pinza de disección dos o tres conos anti--bióticos que se expenden en el comercio con distintos nombres, estos agentes bactericidas o bacteriostáticos quedan cubiertos - por una sutura posterior y previenen la infección.

Si las condiciones del alveólo muestran una excesiva hemo--rragia por lesión de los vasos dentarios o vasos de las paredes se obtura la cavidad con espuma de fibrina o gelfoam impregnados o no en penicilina o trombina, esto logra cohibir la excesiva salida de sangre.

En los terceros molares con pericoronitis aguda ó en la--tencia se empaquetará el alveólo con una tira de gasa yodoforma--da de tamaño proporcionado a la cavidad a obturar, la gasa debe estar impregnada en líquido de cemento quirúrgico.

Este tapón se deja de seis a ocho días, tiempo suficiente para que se organice la granulación por debajo de él; transcurrido este tiempo se retira con suavidad, se lava la cavidad de dos

a tres días, técnica que se repite hasta que el alveólo muestra que está cubierto por tejido de granulación y no existen síntomas inflamatorios ni dolor.

Sutura.

Es el ideal quirúrgico de toda intervención y está indicado en la extracción de terceros molares sin proceso infeccioso - aparentes.

Se revisa la cara interna del colgajo eliminado tejido de granulación, se adapta el periostio y se vuelve el colgajo a su sitio original, se toma la pinza porta agujas con la aguja enhebrada y se procede a atravesar primero el colgajo lingual y después el colgajo bucal, una vez retirada la aguja se practica el nudo quirúrgico y se corta.

Dependiendo el caso se colgarán los puntos que sean necesarios.

Esta técnica quirúrgica que nos da Winter, es la más común, la más usual para dientes retenidos, terceros molares.

Como toda técnica tiene sus variantes, debido a las diferentes posiciones en que podemos encontrar a nuestro molar incluido, pero esto dependerá mucho de la preparación y del criterio que pueda ejercer el operador.

A lo mismo que las extracciones por odontosección, las técnicas son variables a criterio del operador, ya que podemos tener casos de dientes incluidos con raíces dilaceradas, que pueden complicarse al no notarse bien en la radiografía (por una sobrepresión de las raíces) complicándose la extracción, el desalojo, de nuestro diente incluido; otros pueden encontrarse giroversados, o de diferente posición que mas que técnica, es necesario un elevado criterio del operador antes y en el momento de la intervención, procurando que la desición tomada no perjudique a nuestro paciente.

Se pueden dar ciertos casos de complicaciones en ese momento, o sea en el transcurso de la intervención y hay que estar preparados para evitar un fracaso en el operatorio.

Una medida que hay que tener muy en cuenta, ya que nos da paso a un error frecuente, es recordar que el palanqueo no sea totalmente con dientes adyacentes vecinos, ya que suelen fracturarse estos, por tal recordar que no debe inundar más nada que la paciencia, que es lo más requerido, ya que en casos de desepreciación se ha transportado al tercer molar al seno maxilar en el caso de los superiores y en el caso de los inferiores se puede empujar hacia el borde inferior de la mandíbula complicando la operación.

COMPLICACIONES POSTOPERATORIAS

Los accidentes originados por la extracción de los terceros molares retenidos pueden ser múltiples y de distinta categoría; unos interesan al diente, objeto de la extracción o a los dientes vecinos, otros al hueso y a las partes blandas que lo rodean.

Fractura del diente.

Es de los accidentes más frecuentes; en el curso de la extracción al aplicar la pinza sobre el cuello del diente y se efectúan los movimientos de luxación, la corona o parte de esta o parte de la raíz se fractura.

Esto se puede deber a muchas causas pero casi siempre es por el debilitamiento de los órganos dentarios por procesos de caries o por anomalías radiculares; el molar no puede resistir el esfuerzo aplicado y se rompe en el punto de menor resistencia.

Producida la fractura debe extraerse la porción radicular restante, pero habiendo antes aplicado la hemostasia del campo operatorio con adrenalina, secando con gasa, ya que sin un campo

blando no puede intentarse la extracción con éxito.

Fractura y luxación de los dientes vecinos.

La presión ejercida sobre la pinza de extracción o sobre los elevadores puede ser transmitida a los dientes vecinos provocando fractura o luxación de dientes.

El diente luxado puede ser reimplantado en su alveólo, fijándolo por los procedimientos usuales.

Fractura del instrumento usado en la extracción.

No es muy común, pero puede ocurrir que durante el transcurso de la exodoncia las pinzas o elevadores se fracturan si se aplican fuerzas excesivas sobre ellos, pudiendo así herirse las partes blandas u óseas vecinas. Deben extraerse en el momento o en una intervención posterior.

Fractura del borde alveolar.

Esta fractura no tiene mayor trascendencia, generalmente se debe a que la fuerza aplicada sobre la tabla externa es mayor que su límite de elasticidad. Si el trozo de hueso se elimina con el órgano dentario no hay conducta especial a seguir: pero si el trozo queda relegado en el alveólo debe eliminarse o de lo contrario el secuestro origina procesos infecciosos como osteitis y abscesos.

Fractura de la tuberosidad.

Se debe casi siempre al uso de elevadores aplicados con excesiva fuerza, la tuberosidad del maxilar o parte de ella puede desprenderse, acompañando al molar; en tales circunstancias puede abrirse el seno no maxilar dejando una comunicación bucosinusal recurriendo esta complicación un tratamiento especial como lo es la técnica de Cadwell-Luc.

Fractura total del maxilar inferior.

Es un accidente posible aunque muy poco frecuente, se debe al empleo de fuerza exagerada al tratar de extraer el molar -

retenido con raíces con cementosis o dilaceradas; o a que el hueso haya debilitado por procesos patológicos como osteítis, quistes, adamantomas, etc.

También puede deberse a circunstancias generales que predisponen al hueso a la fractura tales como estados fisiológicos ligados al metabolismo del calcio, diabetes, enfermedades parasitíficas, etc.

Lesión del seno maxilar.

Durante la extracción de los molares superiores puede perforar el piso del seno maxilar debido a razones anatómicas de vecindad del molar con éste; en cuyo caso al efectuarse la extracción queda instalada la comunicación. En otros casos los instrumentos pueden perforar el piso sinusal. En los casos anteriores mencionados el coágulo se encarga de obturar la comunicación, -- basta con colocar una torunda de gasa que favorezca la hemostasis o un punto de sutura que acercando los bordes, establezca mejores condiciones para la contención del coágulo. En caso de -- que el alveólo sea muy grande, el valor del coágulo es nulo.

Penetración del diente en regiones vecinas.

Esto sucede cuando el diente respondiendo a la aplicación incontrolada de fuerzas o debilitamiento de las paredes puede furgarse al piso de boca o a lugares vecinos.

Luxación del maxilar inferior.

Consiste en la salida del cóndilo del maxilar de su cavidad glenoidea. Puede ser unilateral o bilateral, se produce en extracciones de los molares. El maxilar se volverá a colocar en su sitio con la siguiente maniobra: se colocan los dedos pulgares de ambas manos sobre la arcada dentaria de la mandíbula. Los restantes dedos sostienen el maxilar; se imprime fuertemente a este hueso dos movimientos, uno hacia abajo y otro hacia arriba y atrás. Reducida la luxación puede continuarse la operación.

Lesión de las partes blandas vecinas.

Son producidos desgarres de la mucosa gingival, lengua, - carrillos, labios, etc., al actuar con brusquedad y sin medida.

Algunas veces es posible unir las partes desgarradas por puntos de sutura.

Lesión de los troncos nerviosos.

Puede ocurrir en las extracciones de los terceros molares inferiores una lesión al nervio dentario inferior por aplasta- - miento del conducto que se realiza al girar el molar; el ápice - traza un arco y se pone en contacto con el conducto y aplasta a este y sus elementos dando lugar a anestias definitivas, pro- - longadas o pasajeras, según el grado de la lesión.

Hemorragia.

Puede ser inmediata o mediata.

La primera se debe a la falta de coagulación en la sangre y no formación del coágulo, esto debido a causas locales como -- granulomas, focos de osteítis, esto debido a pólipos gingivales, gingivitis, desgarros de la encía, o causas generales como hemo- - filia, púrpuras, leucemia, cirrosis hepática, uremia, etc.

el tratamiento de la hemorragia local se realiza supri- - miendo quirúrgicamente el foco congestivo sangrante (pólipo, os- - teítis, granuloma) después se comprime y tapona el alveólo san- - grante con un trozo de gasa yodoformada seca o con adrenalina, - retirándose éste en un tiempo de 15 minutos a media hora.

Si la hemorragia se realiza varias horas después de la ex- - tracción el procedimiento es el mismo.

En caso de persistencia de la hemorragia se recurre a - - transfusiones de sangre y administración de sustancias que ace- - leren la coagulación.

Todos los problemas que originan la hemorragia pueden pre- - venirse suturando la herida.

Hematomas.

Es la difusión de sangre siguiendo planos musculares a favor de la menor resistencia que le oponen a su paso los tejidos vecinos del lugar donde se practica la operación. Se caracteriza por un aumento de volumen a nivel del sitio operado con cambio de coloración que va del rojo vinoso hasta el amarillo pasando por el violeta y el amarillo violeta.

Dura varios días y termina por resolución a los ocho o nueve días. Aunque la colección sanguínea puede infectarse produciendo dolor local, rubor, fiebre, reacción ganglionar, durante una semana aproximadamente.

El tratamiento se basa en colocar bolsa de hielo y anti-bióticos si fuese necesario. Si se llegara a presentar absceso se hará drenaje.

Alveolitis.

Se le llama así a la infección pútrica del alveólo dentario después de la extracción, siendo muy dolorosa y molesta.

Puede presentarse en dos formas: una es un alveólo fugoso, sangrante y doloroso; y otra es, un alveólo seco, abierto, sin coágulo, paredes óseas expuestas y dolorosas.

En primer tiempo se debe generalmente a reacciones de cuerpos extraños, sobre todo esquirlas óseas o dentarias de dientes fracturados.

La segunda forma es típica, se presenta después de una extracción muy laboriosa pudiendo o no haber lesión alveolar; desaparece prematuramente el coágulo, por la cual el alveólo queda abierto en comunicación con la cavidad oral, con sus paredes óseas desnudas y sus bordes gingivales separados, las paredes óseas toman un color grisáceo.

Las causas principales son el trauma operatorio toxicidad de los componentes químicos del anestésico, el estado general del paciente (debilidad) y entre otras causas, los factores traumáticos como son la excesiva presión del trabeculado óseo con los elevadores, violencia sobre las tablas alveolares.

Los síntomas son dolor intenso, bordes tumefactos, paredes bucal y lingual edematosas, alveólo recubierto de un magma gris verdoso y lleno de detritus alimenticio y pus.

El tratamiento es realizar un examen radiográfico para investigar el estado del hueso y de los bordes óseos, presencia de cuerpos extraños, raíces o secuestros.

Todo esto se debe eliminar y una vez ausentes los cuerpos extraños se lava la cavidad con suero fisiológico tibio; se seca la cavidad suavemente con gasa, se aísla el campo operatorio y se introduce en la cavidad alveolar una mecha de gasa con cemento quirúrgico (polvo y líquido ó líquido sólo), esta gasa se renueva a las 12 horas.

El cemento quirúrgico puede dejarse varios días; en curas sucesivas se va espaciando el tiempo entre cada curación, hasta que el alveólo empieza a granular y a sangrar.

CAPITULO IX

CUIDADOS POSTOPERATORIOS Y FARMACOTERAPIA

Es el conjunto de maniobra que se realizan después de la operación con el objeto de mantener los fines logrados por la intervención, reparar los daños que surjan con motivo del acto quirúrgico.

El tratamiento postoperatorio es una fase muy importante de nuestro trabajo; pues la vigilancia, cuidado y tratamiento -- del paciente, una vez terminada la operación, puede modificar y aún mejorar los inconvenientes surgidos en el curso de la intervención quirúrgica.

A diferencia de las heridas de piel, las heridas intrabucales no se pueden mantener secas, y el hecho de que el paciente tiene que comer, dificulta aún más mantener la herida limpia, pero afortunadamente, el aporte sanguíneo de los tejidos bucales -- que es abundante ayuda en el proceso de curación, a pesar de la característica que en cualquier otro sitio serían muy poco favorable, con la condición de la herida, el dentista debe conside--rar al paciente en su totalidad; bienestar, nutrición, descanso y actividades.

Las instrucciones que se darán son para la extracción de dientes pero estas guías pueden modificarse fácilmente para aplicarlas a otros procedimientos quirúrgicos.

Apósitos de casa.

Al terminar la operación, deben colocarse apósitos de casa números para ocluir el alveólo abierto y ejercer presión sobre las membranas mucosas que han sido reflejadas. Esto evita -- acumulación de sangre bajo el colgajo y limita la sangre al alveólo mientras se efectúa el proceso de coagulación.

Un hematoma bajo en colgajo retarda la curación y proporciona un sitio favorable a la infección; puede licuarse y descar

garse, reabsorberse y organizarse y posiblemente calcificarse, - produciendo una protuberancia molesta.

El paciente debe dejar los apósitos en su sitio durante - 30 ó 45 minutos, después de abandonar el consultorio. Si el escurrimiento continúa después de quitar los apósitos deben colocarse nuevos apósitos húmedos durante otros 30 ó 45 minutos. Esto puede repetirse cuatro veces, pero si el sangrado aún continúa, debe consultarse al dentista.

Debe informársele al paciente que la herida puede abrirse debido al movimiento de los tejidos y presentar escurrimiento periódico, pero que este escurrimiento no es grave.

Compresas calientes o frías.

Debe aconsejarse al paciente que coloque hielo envuelto - en tela o compresas frías sobre la cara durante 20 minutos y descansar durante otros 10, en forma alternada. A veces, si se ha extraído un diente con absceso agudo, el dentista puede prescribir la aplicación continua de compresas húmedas calientes en la cara según sea necesario. El frío es para reducir al mínimo la inflamación; el calor se supone que aumenta la circulación. No existen pruebas que corroboren ninguno de estos argumentos. Pero son procedimientos con sangrados por el tiempo y aparentemente - no causan daño. Cualesquiera de ellos proporciona bienestar al paciente y con toda seguridad le sirve de terapia proporcionar bienestar al paciente y con toda seguridad le sirve de terapia - ocupacional.

Higiene bucal.

Se le recomienda al paciente que efectúe su cepillado normalmente en los sitios no afectados por la operación; se recomienda el cepillo de cerdas recortadas en forma plana butler - - # 411 o algún otro cepillo semejante de cerdas suaves y pulidas. Estos, rompan la boca de sangre y proporcionan una sensación de fresca limpieza que hará que el paciente se sienta más cómodo.

Al día siguiente el paciente puede empezar a enjuagarse -

la boca, empleando cualquier enjuague o soluciones salinas tibias. El enjuague no debe ser vigoroso.

Dieta.

El paciente debe de recibir instrucciones explícitas acerca de mantener una ingestión adecuada de alimentos y líquidos; - alimentos para bebé, gelatinas, flanes, natillas, polvos para -- preparar bebidas que contengan suplementos alimenticios, leche. sopas, son elementos que pueden sugerirse al paciente.

Las bebidas carbonatadas (no las del tipo bajo en calorías) son refrescantes, los tolera el estómago irritado y tiene valor calórico cuando la ingestión del paciente estaría de otra manera limitada.

A veces una pequeña cantidad de sangre ingerida produce náuseas y vómito, algunos sorbos de bebida a carbonatas son útiles para escupir, lo cual estimulo el sangrado, esto puede volverse un círculo vicioso y debe suprimirse pronto.

La ingestión de bebidas alcohólicas no se recomienda; el alcohol es un vaso dilator, de modo que aunque su valor calórico sea alto es un substitutivo deficiente en los alimentos mencionados anteriormente.

El paciente puede volver a su dieta normal tan rápidamente como le sea posible. Los adultos son generalmente demasiado precavidos en su paso de dieta líquida y blanda y dieta normal, pero los niños progresan rápidamente a pesar de la precaución de sus padres.

El factor importante que debe tenerse en mente y recalcar se al paciente es que debe mantener la ingestión adecuada del líquido y alimento de acuerdo a su edad, peso, estatura y actividad.

Sueño.

El paciente debe dormir sobre dos almohadas cubiertas con una toalla ya que debe mantener la cabeza elevada en un ángulo -- de aproximadamente 30°. La herida puede provocar un pequeño exudado durante la noche y debido a que las heridas intrabucales --

estimulan la salivación con frecuencia, puede haber escurrimiento de saliva teñida de sangre por la noche. Con la cabeza elevada puede deglutirse las secreciones, esto puede ayudar a reducir la pérdida de líquidos ya que es posible perder hasta 500 ml. de líquido por escurrimiento durante la noche.

Medicación Postoperatoria.

Todo paciente debe recibir una receta para analgésicos o narcótico. El doctor no es del todo previsible e incluso procedimientos simples y rápidos pueden ser extremadamente dolorosos en el postoperatorio. El paciente puede emplear primero su compuesto de aspirina acostumbrado, pero puede tener necesidad también de un medicamento más fuerte y apreciar tenerlo al alcance.

Agentes antiinflamatorios.

Son medicamentos que administrados por vía general, inhiben, detienen o aceleran la resolución del proceso inflamatorio en una o en todas sus partes.

Pero aún es cuestión de controversia su eficacia ó necesidad. Uno se podría cuestionar la conveniencia de interferir en la inflamación porque ésta es la reacción normal al traumatismo e inicia la reparación. No obstante, por razones estéticas y -- funcionales puede a veces ser útil limitar la tumefacción rotquirúrgica.

Algunos antiinflamatorios son:

Maleato de clorofenilamina, es un antihistamínico.

Dosis: 4 mg. 4 veces por día por 5 a 7 días.

Papina es una enzima.

Dosis: una ó dos tabletas 30 minutos antes de la sesión.

una tableta 2 hrs. el primer día; una tableta cada 6 hrs. durante los 3 días siguientes.

Antibióticos.

Las penicilinas G y V ó la feneticilina potásica (tomadas por boca) son los medicamentos preferidos si no existe alergia.

La penicilina G tiene escasa toxicidad directa en los tejidos; desgraciadamente es la de mayor potencial inductor de - - alergia de todos los antibióticos útiles. Sino se puede utilizar la penicilina G, la eritromicina es la elección siguiente. Para ver están indicados las tetraciclinas y la lincomicina (lincomin).

La asociación del corazón norteamericana recomienda el siguiente plan de tratamiento.

Penicilina procaína G (600,000) más penicilina G cristalina (200,000) administradas intramuscularmente, 1 hora antes de la operación. La misma dosis, se dará los dos días siguientes subsiguientes.

En los pacientes conscientes se les puede substituir con penicilina bucal; la dosis es de 500 mg. de penicilina y (penvec-K, V-cillin-k, composillin-Vk) ó penicilina potásica (maxipen, syncillin), 1 hora antes del procedimiento. Por el resto del día se dará una dosis de 250 mg. cada 6 hrs. así como los 2 días siguientes.

Para los pacientes con alergia penicilínica ó que toman - continuamente penicilina por boca para impedir recibidas de fiebre reumática, están indicadas la eritromicina ó el propinato de eritromicina (erythrocin, ilosone). La dosis es de 500 mg. 2 -- hrs. antes del procedimiento y después 250 mg. cada 6 hrs. por el resto del día y durante los dos días siguientes.

La receta debe tener una cantidad de medicamento que baste para 48 horas, el dolor que persiste más allá de este tiempo y hace necesario un medicamento más allá de este tiempo y hace necesario un medicamento más fuerte justifica la valoración por parte del dentista.

Antes de prescribir la receta, el dentista debe de volver a revisar la historia clínica del paciente respecto a la hipersensibilidad a las drogas y así recetar el medicamento adecuado.

Los antibióticos pueden recetarse como medicación sistemática en el período postoperatorio de algunos procedimientos quirúrgicos bucales y un paciente de los cuales sea aconsejable la profilaxia. Por supuesto, se hay infección presente, su uso puede ser necesario.

Muchas preparaciones enzimáticas como hialuronidasa, estretosinasa, tripsina proteolíticas vegetales, han sido recomendadas como útiles para prevenir o reducir edemas y acelerar la reabsorción de hematomas.

Agentes antiinflamatorios.

Inflamación y trismus.

El grado de incapacidad postoperatoria es variable a veces inesperado. Inflamación y trismus durante las primeras 48 hrs. después de la operación suelen atribuirse al traumatismo -- asociado con la cirugía, retractores y separador bucal empleados durante la operación pueden causar escoriaciones de las comisuras bucales y a veces se producen ulceraciones de la mucosa bucal por instrumentos o compresas.

El paciente puede notar que su temperatura corporal se eleva a 37 grados. Esto es habitual después de la cirugía y puede reflejar un cierto grado de deshidratación. Si el paciente empeora después de 48 horas, debe considerarse la posibilidad de infección.

Citas postoperatorias.

El paciente debe entender claramente su asistencia postoperatoria. Si se han colocado suturas o apósitos. Debe establecerse fecha y hora definidas para su próxima visita. Con el fin de retirarlos.

Si el dentista desea valorar el proceso de curación o alguna otra respuesta, debe establecer también un tiempo definido para volver a ver al paciente.

El dentista debe estar a disposición del paciente durante

24 horas del día por si llegara a presentar algún problema.

La radiografía postoperatoria es de gran utilidad pues ~~se~~ sirve como control del acto quirúrgico. Muchas complicaciones - o accidentes postoperatorios pueden ser evitados.

Las radiografías después del acto operatorio pueden mos--
trarnos cuerpos extraños, esquirlas óseas o secuestros que pue--
den ser extraídos en el mismo momento aprovechando la anestesia
y disposición del paciente.

CAPITULO X

CASO PERSONAL, ESTADISTICA Y CONCLUSION

CASO PERSONAL

En el día 21 de febrero de 1985, me presenté a la Clínica de Xochimilco, en su departamento de Cirugía bucal y Maxilo Facial, debido a la constante molestia que padecía de los terceros molares, el dolor era más molesto cada quince días de cada mes ya que presentaba inflamación de la mucosa vestibular debido a que los terceros molares tanto superiores como inferiores, habían erupcionado muy vestibularizados los superiores, y sólo en parte (ya que estaban incluidos en la rama más de la mitad de la corona, en su porción distal) los inferiores; provocando dolor por la intrusión y la inflamación, debido al continuo machuque de las papilas por la vestibularización de los superiores al hacer oclusión con los inferiores.

Este fue el diagnóstico que se detectó después de la debida realización de mi completa historia clínica, y de un estudio radiográfico, y el tratamiento a seguir determinado por el Cirujano dentista: Mario de la Piedra, fue de la extracción de los dos terceros molares inferiores y en caso de deseo del paciente la extracción de los dos terceros molares superiores, ya que no tendrían más, una función específica y si probables problemas de caries. A lo cual accedí a la extirpación de mis 4 terceros molares.

Se realizó la programación de la cirugía, para el día 26 de febrero del presente, no hubo necesidad de premedicar, ya que no había presencia de infección ni de dolor agudo.

El día 26 de febrero a las 9:00 hrs., se realizó la intervención, después de que se había preparado adecuadamente el campo operatorio, el debido instrumental, con su respectivo acomodo, la debida colocación del paciente, la enguantación del cirujano

operante y su ayudante; se realizó la anestesia; primero de la zona superior tanto derecha como izquierda; y se prosiguió al manejo de extracción, con los debidos pasos cuidadosamente hasta el final de estas dos extracciones, que fueron terminadas con éxito, ya que los dos tenían visible la corona. Se procedió a --anestesiarse las zonas inferiores, cabe hacer notar que el cirujano preguntó a su paciente si podía continuar la intervención de los inferiores, por cansancio del paciente o probable dolor, a lo que se accedió. En las extracciones inferiores, si fué necesario abrir colgajo, y realizar la osteotomía, ya que recuerdo, estaban incluidos en la rama ascendente respectivamente; también se realizaron todos los pasos necesarios de la técnica quirúrgica, cual debe de ser, también cabe hacer notar que en la extracción del tercer molar inferior izquierdo se realizó la odontosección ya que estaba muy presionado, muy incluido, ésta fue en --tres porciones (corona y dos raíces), también con éxito y sin --traumatizar en demasía. En la parte inferior se realizaron la suturación de los colgajos (derecho e izquierdo), con los puntos necesarios; y así concluyó la intervención quirúrgica.

Por último se dieron las indicaciones postoperatorias y --estas fueron: a) fomentos helados las primeras 16 hrs., b) no --asolearse las primeras 16 hrs., c) dieta blanda, d) no hacer enjuagues, e) higiene oral normal, f) no ingerir picantes, irritantes, ni grasas, g) después de las primeras 16 hrs., aplicar fomentos húmedos calientes; en lo que respecta a farmacoterapia sólo se indicó: Neo-melubrina, tabletas 500 mg., tomar 1 c/8 hrs. en caso de dolor.

Se indicó el día a presentarse, para una revisión y para retirar puntos de sutura.

Los síntomas que se presentaron posteriormente fueron: dolor muy intenso (debido al poco traumatismo), mínima elevación de la temperatura (que se puede considerar como normal) y nada más.

Los signos fueron: inflamación excesiva el primero y segundo día, posteriores a estos empezó a descender la inflamación,

y poca abertura de la boca debido a la inflamación, que también poco a poco fue cediendo.

Asistí de nuevo a la clínica el día 1° de marzo de 1985, se me hizo revisión de las heridas, se me recetó un paleativo, que consistió en: 1) enjuagues bucales con: agua oxigenada (1/2), y agua simple tibia (2/3), con un poco de antiséptico (astringo-sol o cepacol); realizar colutorios 3 a 5 veces por día, aparte del cepillado normal. Y al estar todo en buena evolución se me dió de alta.

Quiero aclarar, que la anterior información no está muy detallada debido a que se siguieron todos los pasos, exactos, de la Cirugía de terceros molares, y sería aberrante reiterarlos.

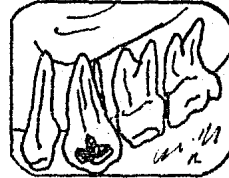Además hasta la fecha la evolución fué magnífica, no hay secuelas malas y si una mejor salud oral.

ILUSTRACIONES No. 5


RADIOGRAFIAS DEL CASO PERSONAL



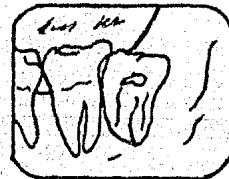
TERCER MOLAR SUPERIOR
DERECHO



TERCER MOLAR SUPERIOR
IZQUIERDO



TERCER MOLAR INFERIOR
DERECHO



TERCER MOLAR INFERIOR
IZQUIERDO

Se puede hacer en estas radiografías, las observaciones
antes mencionadas de la retención.

ESTADISTICAS

En una encuesta que realice actualmente de enero a febrero del presente año, en el turno matutino en la Clínica Periférica Xochimilco, en su departamento de cirugía bucal y maxilo-facial, sobre tratamiento (extracciones) de terceros molares incluidos, se obtuvieron los siguientes datos:

E N E R O	F E B R E R O
j 09 - m 18 años	1 03 - m 16 años, f 32 años
v 10 - f 23 años, m 21 años, f 19 años	f 28 años, f 20 años
1 13 - m 30 años	m 04 - f 20 años, m 23 años
1 20 - f 36 años, f 28 años	j 06 - m 26 años, f 14 años
m 21 - m 19 años, f 25 años	1 10 - f 18 años
j 23 - m 33 años, m 27 años	m 11 - m 29 años, m 46 años
1 27 - f 32 años, m 40 años, f 18 años	f 19 años
m 28 - f 20 años, f 26 años, f 23 años	j 13 - f 17 años
j 30 - m 26 años, f 18 años, m 25 años	v 14 - m 35 años
v 31- f 23 años	m 18 - m 24 años
	j 20 - m 25 años, m 19 años
	f 32 años
	m 25 - f 18 años
En conclusión tenemos:	
21 casos	20 casos
pacientes masculinos: 09	pacientes masculinos: 10
pacientes femeninos: 12	pacientes femeninos: 10
<u>total</u> 21	<u>total</u> 20

No se pudieron obtener datos de la posición y de que -- tercer molar se trataba (superior, inferior ó derecho, izquierdo), pero hemos notado en las anteriores estadísticas, que la tendencia en el sexo ha sido a igual en hombres como en mujeres.

Las variantes en la edad que se obtuvieron, fluctúan des de:

Mujeres: de 14 años a 36 años.

Hombres: de 16 años a 46 años.

que aunque no es muy marcado, si hay diferencia y notamos que - la mayor incidencia de molestia necesaria de intervención quirúrgica, ha sido de los 20 a los 30 años (en ambos sexos), que es cuando están en plena fuerza de erupción y molestia (mal posiciones).

El estudio estadístico descrito anteriormente, se llevó a cabo con el objeto, no de emplear una moda o regla, sino de tener una visión general sobre el comportamiento de los terceros molares incluidos.

CONCLUSION

Dentro de las patologías presentes en la cavidad oral, - una de las más frecuentes y de gran importancia, es la llamada inclusión de los terceros molares; por lo cual el cirujano dentista, debe preocuparse por el conocimiento profundo de la diversidad de dichas inclusiones, así también contar con los conocimientos necesarios en relación a la región que involucran dichas piezas dentarias, no olvidando los métodos indispensables de diagnóstico como son: historia clínica, donde por medio de ella tendremos conocimiento del estado social, físico y moral - del paciente, el cual nos encomienda una tarea muy importante, su salud; así como también los métodos de diagnóstico, de laboratorio y radiográficos, lo que nos permitirá evaluar a nuestro paciente y aplicar la técnica adecuada, ya que como sabemos cada paciente es un caso diferente. Por lo tanto, implica un - - diagnóstico y tratamiento diferente al igual que una técnica específica, que a nuestro criterio fuese la menos traumática, la - más cómoda para el operador que intervenga y cuente con el instrumental necesario. Así pues debemos cuidar también de nuestras posibles complicaciones en el consultorio, donde concluimos que tanto en el transoperatorio como en el postoperatorio, las - más frecuentes son: dolor, edema, hematoma, trismus, infección dermatitis de contacto y hemorragias, las cuales se pueden considerar hasta cierto punto de menor importancia en comparación a - las lesiones quísticas que se pueden originar por una realización incorrecta dentro de la cirugía, es decir, dejando restos - dentarios, o bien por evitarnos el trabajo de la extracción de - una pieza incluida lo que forma parte de nuestra práctica diaria.

Para ello como ya lo mencionamos, es necesario contar con los conocimientos básicos, técnicas indicadas, material necesario y empeño de nuestro trabajo de rutina.

Por tal, exhorto a mis colegas, a mis compañeros de la --

Profesión, a prepararnos más, para hacer más digna cada día y - en cada acción esta bella Profesión de cirujano dentista; fines para lo cual, la realización de este trabajo, alguna ocasión -- por lo menos sea de gran utilidad, objetivo primero.

B I B L I O G R A F I A

Tratado de Cirugía Bucal
Kruger Gustav O.
cuarta edición
Editorial Interamericana

Cirugía Bucal
G. A. Ríos Centeno
Editorial, El Ateneo
Buenos Aires, 1960.

Tercer molar inferior retenido
G. A. Ríos Centeno
Editorial, El Ateneo,
Buenos Aires, 1960.

Patología Bucal
Kurt H. Thoma

Cirugía Bucal
Costisch
Editorial, Interamericana

Las Especialidades Odontológicas en la Práctica General
L. Morris Alvin, Bohannon Harry
Editorial Labor, S.A.

Técnicas Quirúrgicas
Núcleo del S. U. A.
Facultad de Odontología.

Tratado de Anatomía Topográfica
L. Testut, O. Jacob
octava edición
Editorial Salvat.

Analgesia Local en Odontología
D. H. Roberts, J. H. Sowray
Editorial, El Manual Moderno, S.A.

Apuntes de mis maestros de la Clínica
Periférica Xochimilco
Universidad Nacional Autónoma de
México.