

UNIVERSIDAD NACIONAL AUTONOMA DE MEXICO
FACULTAD DE ODONTOLOGIA



ORTODONCIA PREVENTIVA EN MALOCLUSIONES

TESIS
QUE PARA OBTENER EL TITULO DE
CIRUJANO DENTISTA
PRESENTA
JORGE FCO. FERNÁNDEZ SÁNCHEZ



Universidad Nacional
Autónoma de México



UNAM – Dirección General de Bibliotecas
Tesis Digitales
Restricciones de uso

DERECHOS RESERVADOS ©
PROHIBIDA SU REPRODUCCIÓN TOTAL O PARCIAL

Todo el material contenido en esta tesis esta protegido por la Ley Federal del Derecho de Autor (LFDA) de los Estados Unidos Mexicanos (México).

El uso de imágenes, fragmentos de videos, y demás material que sea objeto de protección de los derechos de autor, será exclusivamente para fines educativos e informativos y deberá citar la fuente donde la obtuvo mencionando el autor o autores. Cualquier uso distinto como el lucro, reproducción, edición o modificación, será perseguido y sancionado por el respectivo titular de los Derechos de Autor.

INTRODUCCION

La odontología para niños trata generalmente de la prevención, en realidad, no hay ninguna fase importante de este campo que no sea preventiva en su perspectiva más amplia, puesto que la prevención es siempre la meta final de la ciencia médica en su totalidad.

Un gran número de pacientes necesitan de un tratamiento preventivo, en este caso provocado por la presencia de algún hábito bucal o la pérdida de un órgano dental a temprana edad.

A medida que avanza la odontología, se está dando mayor importancia a la prevención para mantener una estructura bucal adecuada.

El grupo más importante, que necesita tratamiento ortodóntico lo constituyen los niños con problemas de espacio en la dentición mixta, en fase de crecimiento se complica por los cambios que se producen durante este periodo.



La consecuencia es que muchos niños con maloclusión moderada o mínima, que se beneficiarían de los procedimientos de guía ortodóntico durante el periodo de dentición mixta, no reciben este tipo de tratamientos.


En este trabajo he tratado de despertar más el interés que debemos tener sobre los problemas de las maloclusiones en la época de la dentición mixta, porque en nuestras manos está sin duda alguna, la conservación de los órganos dentales y la prevención de un desequilibrio en la cavidad oral.

Expondré a continuación algunos temas de importancia como conocimiento básico, para cumplir eficazmente una detección temprana ó un tratamiento oportuno.

I N D I C E

Capítulo 1	11
Crecimiento y Desarrollo Facial	12
Capítulo 2	20
Desarrollo y Erupción de los Organos Dentales	21
Capítulo 3	26
Radiología de las Maloclusiones	27
Capítulo 4	33
Análisis de la Dentición Mixta	34
Capítulo 5	42
Etiología de las Maloclusiones	43
Capítulo 6	47
Hábitos Bucales	48
Capítulo 7	55
Mantenedores de Espacio	56
Conclusiones	87
Bibliografía	88





Capitulo

1

CRECIMIENTO Y DESARROLLO FACIAL

Conceptos:

El crecimiento, se entiende como el aumento de tamaño, peso y talla de los seres vivos, que se logra por la multiplicación de sustancias celulares y extracelulares. Este proceso de multiplicación celular se inicia desde el momento de la fecundación hasta llegar a la edad adulta, considerando el crecimiento como positivo, ya que durante la vejez también hay crecimiento celular, sólo que en este caso, es en forma negativa.

El desarrollo, es la maduración progresiva de las estructuras orgánicas y perfeccionamiento de la capacidad funcional e intelectual del ser humano, llegando a un estado óptimo del mismo.

Desarrollo facial

A pesar de las numerosas formaciones óseas que se encuentran en el rostro, el interés del estudio se centrará en el maxilar superior, su asociación con los huesos palatinos y el maxilar inferior.

El maxilar superior comienza a formarse mediante la invaginación del ectodermo de la extremidad cefálica del embrión, donde el ectodermo se profundiza hasta encontrarse y unirse con el endodermo del tracto digestivo primitivo.

Por arriba de la cavidad oral estomatoidea se encuentra una prominencia que se conoce como proceso frontonasal, y por abajo se localizan los cinco pares de arcos branquiales, que se denominan:

Arco branquial I que se divide en dos procesos: *el maxilar y el mandibular*

Arco branquial II o *Hideo*

Arco branquial III o *Tirohideo*

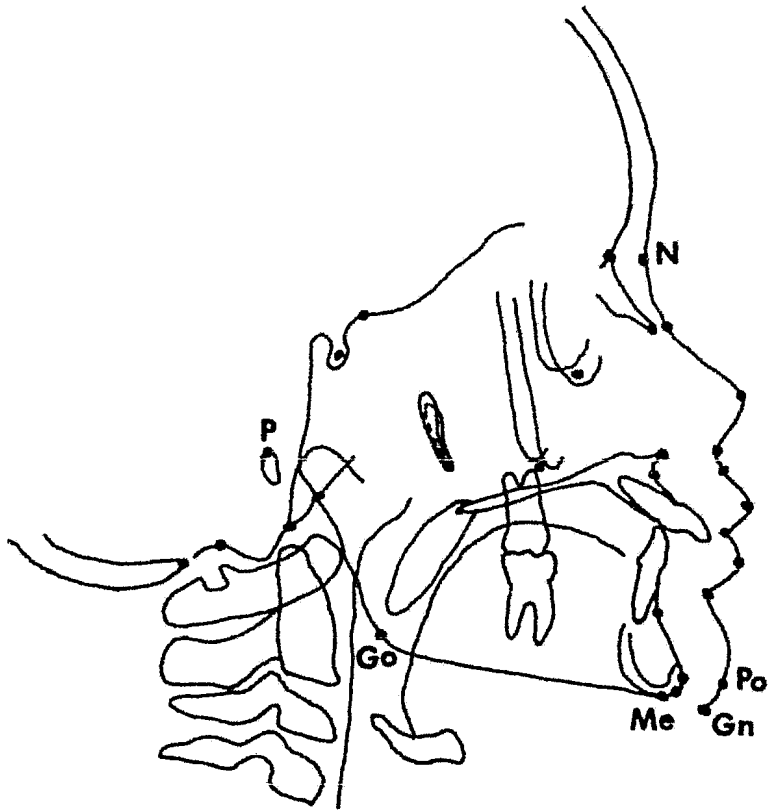
Arco branquial IV

Arco branquial V

La mayor parte de las estructuras de la cara derivan del proceso fronto nasal y del arco branquial I.

Límites de la cara

La prevención y corrección de las deformidades dentofaciales, depende del grado de crecimiento y desarrollo relacionado con las bases genéticas e influencias ambientales.



Para nuestro propósito, el límite superior de la cara es la unión sagital de los huesos nasales y frontal, cuyo punto de referencia anterior es el *Nasión*. El límite inferior en posición anterior corresponde a la punta de la barbilla, en donde encontramos tres puntos óseos de referencia que son el *Gnación* que es el punto medio de la curvatura anterior inferior del mentón, a mitad de camino entre el pogonión, y el *Mentón*, éste último, es el punto óseo más bajo y se localiza detrás del gnación. El *Pogonión* es la punta más anterior de la prominencia ósea de la barbilla.

Los puntos de referencia posteriores son el *Porión*, que en el cráneo se localiza en la parte superior del canal auditivo; el *Gonión*, constituye el límite posterior inferior, está en el punto medio de la curva de la unión de la rama horizontal y de la rama ascendente de la mandíbula.

Maxilar superior

El complejo maxilar se encuentra unido a la base del cráneo, por lo tanto la base del cráneo influye en el desarrollo de esta región.

Indudablemente la posición del maxilar superior depende del crecimiento de las sincondrosis esfenoccipital y esfenotmoidal.

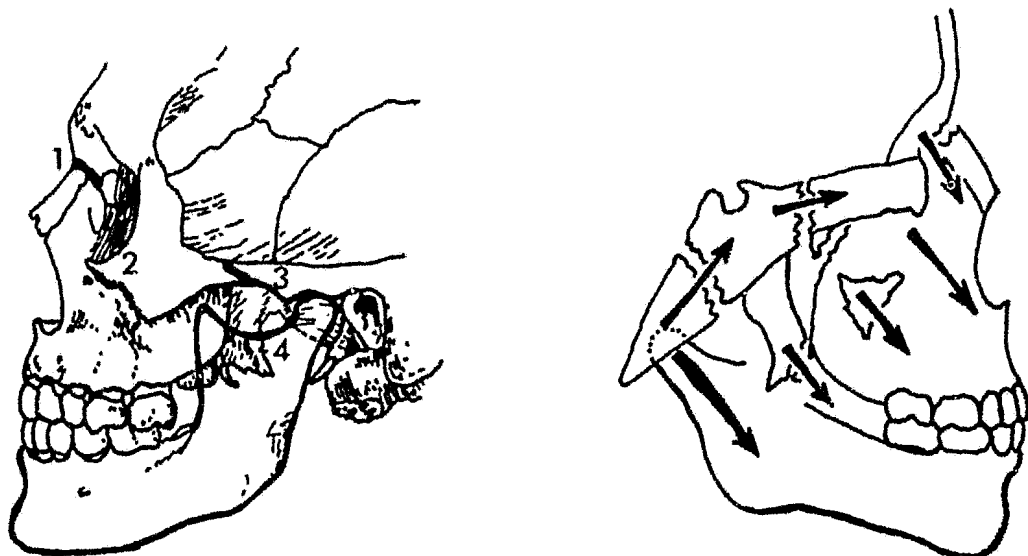
Mientras que el crecimiento de la base del cráneo se debe primordialmente a la osificación endocondral, el crecimiento del maxilar superior es intramembranoso. Los mecanismos básicos para el desarrollo de dicho maxilar son: las proliferaciones de tejido conectivo, sutural, osificación, aposición superficial, resorción y traslación.

Las adiciones superficiales a los huesos hacen que éstos aumenten de tamaño, La resorción mantiene la forma de los huesos y reduce el volumen de los mismos cuando no se necesita tejido óseo.

El maxilar superior se encuentra unido parcialmente al cráneo por las siguientes suturas:

- 1.— Sutura frontomaxilar
- 2.— Sutura cigomáticomaxilar
- 3.— Sutura cigomáticotemporal
- 4.— Sutura pterigopalatina

Dichas suturas se localizan en posición oblicua y paralelas entre sí. Por lo tanto el crecimiento del maxilar superior en esta zona sirve para desplazarlo hacia abajo y hacia adelante.



Representación de las suturas que gobiernan el crecimiento de la cara, con dirección infero-anterior. 1) Sutura fronto maxilar; 2) Zigomático maxilar; 3) Zigomático temporal; 4) Ptérigopalatina.

El factor más importante que va a determinar el desarrollo y tamaño del maxilar, es la aposición continua de tejido óseo sobre el reborde alveolar que se manifiesta en la erupción de los órganos dentales, la aposición ósea sobre el piso de la órbita y la resorción en el piso nasal.

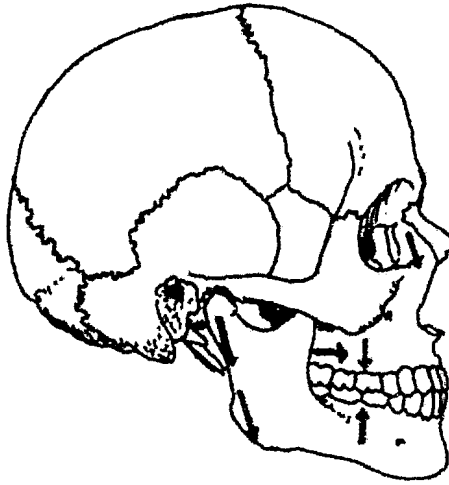
El crecimiento palatino, sigue el principio de la "V" en expansión, por lo cual los extremos libres aumentan su distancia entre ellos.

Los segmentos vestibulares se mueven hacia abajo y hacia afuera, al desplazarse el mismo maxilar superior hacia abajo y hacia adelante.

El agrandamiento de la dimensión anteroposterior de todo el cuerpo del maxilar superior hacia las arcadas dentarias aumentan por aposición de tejido sobre el margen posterior de la tuberosidad del maxilar superior. Generalmente el crecimiento ocurre en dirección perpendicular a la línea de la sutura, que no es recta.

Maxilar inferior

El maxilar inferior se origina por el primer arco branquial a través del cartilago de *Meckel*, el cual es reemplazado por una osificación intramembranosa, que comienza a formarse en la sexta semana de vida intrauterina. Constituye el único hueso móvil de la cabeza.



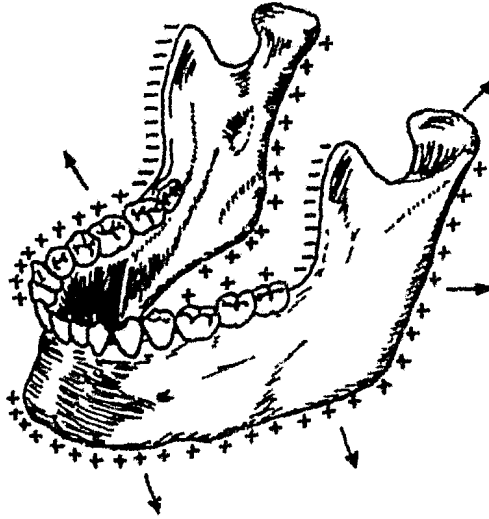
Esquema representativo de las distintas áreas de crecimiento maxilo-mandibular y su dirección

La articulación del maxilar inferior, se origina en los extremos proximales de los arcos branquiales I y II, dicha articulación puede observarse en la séptima u octava semana de vida fetal, formándose posteriormente el cóndilo. En el recién nacido este hueso consta de dos mitades que se unen al año y medio de vida por la mitad de una sutura en la línea media.

Al nacer, las ramas de la mandíbula son cortas, el desarrollo de los cóndilos es mínima y casi no existe eminencia articular en las formas articulares.

Durante el primer año de vida, el crecimiento por aposición es muy activo a nivel del reborde alveolar, en el margen posterior de la rama ascendente y en el cóndilo. Es menor proporción a lo largo del borde inferior del cuerpo de la mandíbula y sobre las superficies laterales.

La resorción ocurre en el margen anterior de la rama para de esta manera aumentar la longitud del arco dental.



Aposición y resorción en la mandíbula.

Una de las mejores investigaciones sobre crecimiento mandibular fue realizada por *Hunter*. Observó que en niños muy pequeños, la rama ascendente se elevaba casi directamente debajo del segundo molar primario, sin embargo, cuando el niño se volvía adulto, se había formado espacio para tres molares más. Hunter pudo demostrar que se adiciona hueso a la cara posterior de la rama ascendente y que el hueso se reabsorbe a un ritmo más lento desde el borde anterior. Esto da mayor longitud a la rama horizontal, y proporciona mayor profundidad anteroposterior a la rama ascendente.

Crecimiento condilar

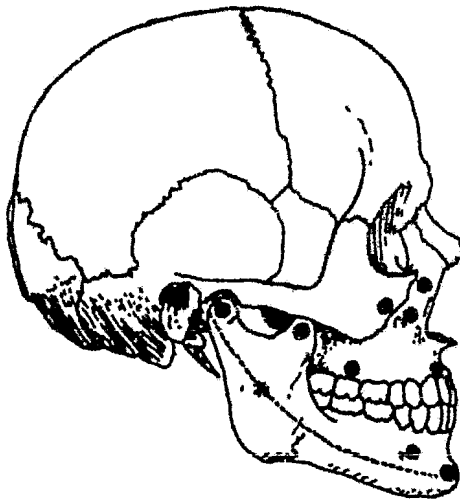
El cóndilo está formado por el cartílago hialino cubierto por tejido conectivo fibroso, esto da lugar a que el cóndilo no sólo crezca intersticialmente, sino también, por aposición de cartílago bajo la cubierta de tejido conectivo. Su crecimiento es de tipo endocondral. El crecimiento en la cabeza del cóndilo incrementa la altura de la cara, así como su profundidad, según el grado de obtusidad del ángulo gonial. Si el ángulo gonial fuera recto, el crecimiento en la cabeza del cóndilo contribuiría sólo a la altura de la cara.

El cóndilo. es el principal centro de crecimiento de la mandibula, por tanto, este hueso tiene tres centros de crecimiento principales y son:

1. *El cóndilo*
2. *La apofisis coronoides*
3. *El cuerpo de la mandíbula*

El crecimiento del cóndilo después del primer año de vida, es de tipo selectivo, creciendo considerablemente en el borde posterior de la rama ascendente y en el borde alveolar.

La resorción ocurre en el borde anterior de la rama, el crecimiento del cóndilo y el borde posterior de la rama contribuyen al aumento de la longitud del maxilar superior.



Principales puntos de crecimiento

Crecimiento facial como unidad

En situaciones normales, la cara no crecerá más allá de los límites de patrones genéticos preconcebidos. Sin embargo, sabemos que en ciertas enfermedades, como la ósea de *Paget* y la *acromegalia*, se exceden los límites normales. No se puede descartar totalmente la estimulación ósea por el uso, como factor de ayuda al crecimiento.

Al estudiar el crecimiento de la cara como unidad, *Broad-bent* ha utilizado numerosas cefalometrías radiográficas estándares, con la finalidad de reconocer un patrón de crecimiento promedio. Sin embargo, los individuos pueden diferir considerablemente del promedio típico, sin ser considerados por esos anormales.

Broad-bent, utilizando un punto de registro en la vecindad del hueso esfenoides, mostró con series radiográficas tomadas en niños normales a diferentes edades, los siguientes movimientos de las fronteras craneales:

El nasión se mueve hacia adelante y hacia arriba

La espina nasal anterior se mueve hacia abajo y hacia adelante

La barbilla emigra hacia abajo y hacia adelante

El gonión se mueve hacia abajo y hacia atrás

La fisura pterigoideomaxilar y la espina nasal posterior, se mueven en dirección recta y hacia abajo

El piso de la nariz, o paladar duro, se mueve hacia abajo en dirección paralela a su estado precedente

El plano oclusal y borde inferior de la mandíbula emigran hacia abajo, a un plano casi paralelo a sus posiciones precedentes.

Capitulo

2

DESARROLLO Y ERUPCIÓN DE LOS ORGANOS DENTALES

Los órganos dentales se desarrollan dentro del maxilar y de la mandíbula, una vez que la corona se ha formado completamente hacen erupción, y la raíz complementará su crecimiento cuando el órgano dental ya ha hecho erupción.

Para comprender el estudio del desarrollo de los órganos dentales, es necesario determinar cuatro fases: la iniciación, proliferación, aposición y calcificación.

La *iniciación* de los órganos dentales se presenta generalmente cuando el embrión tiene apenas seis semanas de edad, las células ectodérmicas de la capa basal del estomodeo en su parte anterior empiezan a dividirse produciendo un engrosamiento prominente, tan sólo aproximadamente una semana después de la etapa epitelial quedan establecidas dos bandas anchas y sólidas, una superior y otra inferior, llamadas láminas dentales, en las partes distales de las bandas se forman los órganos dentales posteriores permanentes, en los cuatro cuadrantes.

La *proliferación* a las ocho semanas de vida embrionaria, en ambos maxilares a lo largo de la lámina dental, aparecen tumefacciones o brotes en diez puntos diferentes que corresponden a los diez órganos dentales primarios, estos brotes siguen aumentando de tamaño durante las semanas siguientes de gestación, por su rápida proliferación, se forman los órganos dentales en varias etapas o periodos de desarrollo tales como: el periodo de casquete, en donde las células del primordio se multiplican, agrandando la parte superior, el mesénquima de la parte inferior del primordio también se multiplica, lo que influye profundamente en el desarrollo del germen dental formando un centro cónico, llamado papila dental, lo que constituye la pulpa dental. El periodo de campana, en donde la actividad mitótica continua, el casquete se agranda, hasta formar un órgano en forma de campana, y que consta de cuatro capas, la capa simple de células adyacentes a la papila dental que se conoce con el nombre de capa de las células internas del esmalte, (estas células se transforman rápidamente en células formadoras del esmalte, llamadas ameloblastos), las células que quedan por encima de éstas, forman la capa conocida como estrato intermedio, las células estrelladas, fusiformes y otras más que forman la masa o centro del órgano del esmalte constituyen el retículo estrellado, la superficie externa está cubierta por las células externas del esmalte, el extremo más profundo del órgano del esmalte se llama asa cervical y está constituido por sólo dos capas de células; células internas y células externas del esmalte, las células externas del esmalte son cuboidales al principio de la etapa de campana, más tarde se vuelven aplanadas, la transición se nota siempre de la cresta al área del asa cervical, esto rige también a otras capas del órgano del esmalte. Cuando las células madre del retículo estrellado cambian de forma, los espacios intercelulares están muy agrandados y llenos de una substancia mucoide, ésta aparta las células más y más de modo que el contacto entre procesos alargados de células vecinas se mantiene sólo mediante desmosomas, las células son polimorfas. Se cree que el aumento de volumen de esta capa proporciona espacio a la corona que está a punto de desarrollarse. Las células del estrato intermedio tienen varias capas de grosor y son de redondas a planas, generalmente los espacios intercelulares son pequeños y están llenos de microvellosidades, las células internas del esmalte son cilíndricas y bajas,

y por diferenciación se vuelven progresivamente más largas, su anchura máxima es aproximadamente cuatro micras. Las células de la cresta del órgano del esmalte son las primeras que se diferencian; las siguen las de los lados y las células del asa cervical; por lo tanto, las primeras células que producen esmalte son las de la cresta y las últimas están cerca del asa cervical, ya que las primeras células que se vuelven activas tienen un periodo formador de esmalte más largo, es esmalte más grueso, el cual estará en el área incisiva o en las cúspides, y el más delgado en el cuello del órgano dental o en la base de las cúspides. El periodo de aposición, en donde las células formadoras de los gérmenes dentarios sufren cambios definitivos tanto de forma como de función, suspenden su actividad de multiplicación conforme avanza el desarrollo, en esta etapa, el germen dentario tiene tres fases que se caracterizan por:

En la primera fase, la secreción de la substancia intercelular ocurre en los espacios intercelulares laterales, en los extremos de los ameloblastos, lo que origina una comprensión en los extremos de la célula, y que se conocen con el nombre de procesos de Tomes.

La segunda fase se caracteriza porque los ameloblastos y las células que quedan por encima de ellas se mueven hacia atrás, y cuando lo hacen, dejan depresiones en forma de panal de abeja que se llenan con substancias intercelulares a medida que regresan.

La tercera fase, es la fase inicial de la calcificación, se depositan cristales de apatita como cintas a lo largo de la armazón de fibrillas de substancias intercelulares.

Estas tres fases se repiten cada 24 horas, de modo que se deposita diariamente un aumento de esmalte, por lo tanto, cada ameloblasto produce un prisma del esmalte compuesto por agregados de 4 micras de grosor, una vez que se ha producido la cantidad adecuada de esmalte, los ameloblastos completan finalmente la corona depositando una membrana orgánica delgada no mineralizada. La cutícula primaria, una vez formada, muestra que los ameloblastos generalmente se acortan y junto con las células residuales del órgano del esmalte, constituyen el epitelio reducido de esmalte, esta estructura protege a la corona durante la erupción del órgano dental, la cual se funde después con el epitelio, que se fija al cuello del órgano dental como un cuello adherido.

La calcificación. Es el resultado de la impregnación de las sales de calcio depositadas bajo la forma de cristales de apatita alrededor de las fibras colágenas de la matriz dentinaria

La matriz de la dentina calcificada (se ha formado la capa más interna de la matriz dentinaria), se conoce con el nombre de predentina o dentinoide.

Calcificación de la segunda dentición

Generalmente la calcificación de los órganos dentales de la segunda dentición, se presenta en mayor proporción en las niñas que en los niños. Esta calcificación comienza a la edad de 3 años y termina a los 18 años con los terceros molares (si es que existen). Es importante mencionar, que la calcificación no siempre se efectúa en la misma etapa de vida en todas las personas, ésta puede estar relacionada con los estados nutricionales y hereditarios.

El crecimiento dentario en sí, es el resultado del depósito en forma de capas de una secreción extracelular, no vital, que forma una matriz de tejido, la cual es depositada por la célula a lo largo del lugar bosquejado por las células formativas de acuerdo a la norma definida de la actividad celular. Estas células toman los materiales del torrente sanguíneo, los preparan y depositan en forma de glóbulos, uno sobre otro, hasta formar un prisma de esmalte que se mantiene unido por las sustancias interprismáticas y los odontoblastos que quedan encerrados en la matriz dentinaria, formando los túbulos dentinarios.

Erupción

Representa el proceso de crecimiento del órgano dental por alargamiento de la raíz, de modo que la corona llega a ocupar una posición en la cavidad bucal mientras permanece en el borde alveolar y llega a quedar fija en éste mediante las fibras principales del ligamento periodóntal.

El conocimiento de las fechas y pautas de la erupción de los órganos dentales primarios y permanentes, ofrece una base firme para descubrir las anomalías precoces que pudieran presentar en la boca de los niños.

La erupción de los órganos dentales es un proceso fisiológico que se caracteriza por ir acompañado de los siguientes síntomas: dolor, que hace al niño llevarse las manos a la boca, sialorrea, irritabilidad, insomnio, fiebre y malestar general, sobre todo en la erupción de los órganos dentales primarios, la encía a nivel de la erupción puede encontrarse inflamada y ser sensible al tacto o presión superficial.

En la erupción de los órganos dentales permanentes, la primera acción que indica que un órgano dental va a hacer erupción es la remoción del techo de la cripta ósea, esto produce la fusión de los tejidos conectivos del alveolo y cripta. Con el crecimiento continuo del órgano dental definitivo, la corona de este último se introduce a la raíz comprimiendo el tejido blanco intermedio, lo que provoca la resorción de la raíz. Así, a medida que crece el órgano dental permanente, éste reabsorbe todos los tejidos duros que obstruyen su camino hacia la cavidad bucal. Esto incluye el hueso alveolar, cemento y dentina del órgano dental deciduo y en algunos casos se afecta hasta la corona.

Exfoliación y reabsorción

La exfoliación es un fenómeno fisiológico y natural que consiste en la eliminación de los órganos dentales primarios, debido a la resorción progresiva de sus raíces, hasta que el órgano dental deciduo llegue a tener movilidad y aflojarse, y finalmente se exfolie, el cual es reemplazado por su sucesor permanente. Esta resorción es por acción de los osteoclastos y cementoclastos, y por la presión del órgano dental permanente en erupción. Este fenómeno de absorción y exfoliación siempre va acompañado uno del otro en forma simultánea.

Los cementoclastos, son células diferenciadas del tejido conjuntivo, que aparecen como respuesta a la presión ejercida por el germen dentario permanente en crecimiento y erupción, el cual produce resorción de las raíces del órgano dental temporal, en el caso de los incisivos y caninos, la resorción principia en la superficie lingual a nivel del tercio apical radicular, ya que la presión es con dirección vestibular y oclusal, pero más tarde el germen dentario secundario se dirige en sentido apical con respecto al órgano dental en exfoliación haciendo que los órganos dentales permanentes presenten erupciones en la posición exacta que tenían los órganos dentales primarios.

Cronología

La época en que se efectúa la aparición de los órganos dentales es poco importante, sin embargo, el orden en que se efectúa la erupción si lo es, porque ayuda a determinar la posición de los órganos dentales en el arco.

Cronología de los órganos dentales primarios

	Erupción		Raíz completa	
<i>Dentición del maxilar</i>				
Incisivo central	7 1/2	meses	1 1/2	años
Incisivo lateral	9	meses	2	años
Canino	18	meses	3 1/4	años
Primer molar	14	meses	2 1/2	años
Segundo molar	24	meses	3	años

Dentición de la mandíbula

Incisivo central	6	meses	1 1/2	años
Incisivo lateral	7	meses	1 1/2	años
Canino	16	meses	3 1/4	años
Primer molar	12	meses	2 1/4	años
Segundo molar	20	meses	3	años

Cronología de los órganos dentales permanentes

	Erupción		Raíz completa	
<i>Dentición del maxilar</i>				
Incisivo central	7 – 8	años	10	años
Incisivo lateral	8 – 9	años	11	años
Canino	11 – 12	años	13 – 15	años
Primer premolar	10 – 11	años	12 – 13	años
Segundo premolar	10 – 12	años	12 – 14	años
Primer molar	6 – 7	años	9 – 10	años
Segundo molar	12 – 13	años	14 – 16	años
Tercer molar	17 – 25	años	18 – 26	años

Dentición de la mandíbula

Incisivo central	6 – 7	años	9	años
Incisivo lateral	7 – 8	años	10	años
Canino	9 – 10	años	12 – 14	años
Primer premolar	10 – 12	años	12 – 13	años
Segundo premolar	11 – 12	años	13 – 14	años
Primer molar	6 – 7	años	9 – 10	años
Segundo molar	11 – 13	años	14 – 15	años
Tercer molar	17 – 25	años	18 – 26	años

Capitulo

3

RADIOLOGIA EN LAS MALOCLUSIONES

La radiografía es el medio más adecuado para diagnosticar, detectar e interceptar maloclusiones, a través de ellas podrán salvarse muchos órganos dentales que de otra manera se perderían, y pueden evitarse muchas maloclusiones. La radiografía de cualquier área proporcionará información sobre forma, tamaño, posición, densidad relativa y número de objetos presentes en el área.

Durante los últimos años ha aumentado de manera significativa el uso de medios auxiliares en el estudio del estado de la boca y en el plan de tratamiento, no obstante, para obtener el beneficio máximo, los hallazgos radiográficos deben correlacionarse con la información derivada del examen clínico y del análisis oclusal de modelos montados. Las radiografías no solamente se consideran como medios auxiliares valiosos del diagnóstico actual, sino como registros a largo plazo igualmente importantes y útiles para comparar e interpretar las modificaciones que pudieran producirse después de tratar al paciente.

Las radiografías muestran signos de las anomalías de los órganos dentales que son asintomáticos y no visibles en la boca, mismas que representan riesgos en el desarrollo de oclusiones de funcionamiento normal interceptándolas con un tratamiento adecuado.

La radiografía proporciona un indicio temprano de un retraso del desarrollo y puede indicar la extensión del retraso o la precocidad de la erupción. La causa más común de erupción aberrante es, la función glandular anormal, también las enfermedades metabólicas. Un retraso marcado en el tiempo de la erupción puede correlacionarse con la aparición y crecimiento retrasado de los huesos corporales. Muchas veces hay cambios en la estructura ósea en mandíbula y maxilar.

La radiografía revela la primera evidencia de que la pulpa ha muerto, una formación incompleta de la raíz, raíces fracturadas y reabsorbidas, fijación de órganos dentales primarios sobre gérmenes de órganos dentales permanentes, dilaceraciones, desplazamientos, anquilosis, fracturas óseas y cuerpos extraños.

Tipos de examen

Al paciente se le debe realizar un examen completo de la boca y la radiografía es un auxiliar para hacerlo, el examen puede dividirse en tres categorías generales:

- 1.— Examen general de la boca
- 2.— Examen de áreas específicas
- 3.— Exámenes especiales

Examen general: Se llevará a cabo periódicamente, se torna necesario por la susceptibilidad del patrón de crecimiento, se deberán tomar radiografías de los órganos dentales cada seis meses. Si el paciente es muy pequeño se tomarán películas extrabucales aunque éstas no son útiles para localizar caries, nos ayudan a localizar cavidades más grandes, anomalías de los órganos dentales, patrones de crecimiento afectado o deformado.

Examen de áreas específicas: El examen consiste en una película periapical única, se utiliza con la finalidad de detectar o corroborar la existencia de patosis periapical. Los exámenes para localizar lesiones óseas y objetos dentro de los tejidos blandos, evolucionan de raíces múltiples y canales pulpares a uniones temporomandibulares.

Exámenes especiales: Se llevan a cabo generalmente por dos razones; proporcionar un área de información específica, o por mostrar las estructuras que no se ven en las radiografías dentales normales.

Tipos de película

Existen en el mercado, películas intrabucales y películas extrabucales con pantalla y sin ella.

Se deberán de examinar los órganos dentarios y sus estructuras de soporte, cuanto más radiografías se tomen más información se logrará, se deberá tomar en cuenta, dosis de radiación, tiempo y costo.

A causa de las diferencias del niño como, cooperación del paciente, el tamaño de la boca y el número de órganos dentales presentes, se divide en cuatro grupos de edad:

- 1) Lactantes
- 2) Edad de dentición temporal
- 3) Edad de cambio de dentición
- 4) Adolescencia

Edad de 1 a 3 años: Ante la dificultad de cooperación del paciente, se recomienda tomar una película lateral de la mandíbula, misma que va a mostrar el desarrollo y calcificación de los órganos dentales, anomalías, y cualquier patosis seria.

Edad de 3 a 6 años: El niño puede tolerar las películas intrabucales, se hace un examen completo con doce películas, seis anteriores, cuatro posteriores y dos de mordida con aleta.

Edad de 6 a 12 años: Los niños muestran un alto grado de cooperación, se toman catorse películas usando una película número 1.1 en anteriores y número 1.2 para posteriores y mordida con aleta.

Edad de más de 12 años: El examen completo consiste de veinte radiografías, adicionando aporte como las anteriores descritas, cuatro periapicales y dos de aleta con mordida de los órganos dentales posteriores permanentes.

Radiografía periapical

Se utiliza para detectar una zona de la cavidad oral. (ya descrita anteriormente).

Radiografía oclusal

Se utiliza la película para detectar áreas de la dentadura mayores que las normales, son útiles también, para localizar objetos dentro y alrededor de la mandíbula.

Se utiliza en niños de más de doce años, es posible emplear una película periapical para adultos en niños de corta edad y lactantes usando las mismas técnicas.

Radiografía cefalométrica

Generalmente se utiliza para comprobar el crecimiento y desarrollo del cráneo de los niños, y la edad ósea del paciente, utilizando las radiografías de mano y muñeca.

Radiografía ortopantomografía

Es una técnica extrabucal que permite visualizar en una sola placa la totalidad de los dos maxilares.

La ortopantomografía completa el estudio intraoral y la ventaja de la radiografía panorámica es el amplio alcance en la visualización de los órganos dentarios, sus tejidos de soporte, los maxilares y sus estructuras adyacentes. La proyección de los órganos dentales en su correcta relación con las estructuras anatómicas adyacentes y entre sí, es de un valor incalculable en la erupción y control de movimientos de los órganos dentarios.

En ocasiones, es difícil poder interpretar correctamente la porción anterior de la cavidad bucal en una radiografía panorámica; uno de los factores que da origen a este problema, es la diferencia en radiopacidad entre los segmentos más delgados (tanto maxilares como mandibulares), y el espesor relativo de las porciones más posteriores. A esto se añade la (sobreexposición o quemado; efecto que complica) aún más la evaluación de este tipo de radiografías. Una de las soluciones relativas, que se le puede dar a

este tipo de análisis radiográfico, es que el paciente levante la lengua y la sostenga firmemente contra la bóveda palatina.

Al obtener una ortopantomografía con la lengua en esta posición, se tendrá una imagen más uniforme de las estructuras maxilares; ésto se debe, principalmente a que la lengua absorberá algunas radiaciones, que de otra manera mostrarían efectos negativos sobre la película radiográfica.

Con el fin de lograr una imagen más firme y de mayor calidad. (independientemente del prerrequisito implícito de un técnico experto en la utilización de estos aparatos y en las técnicas útiles para cada uno de los estudios por efectuar), es necesario considerar la sensibilidad de la película, misma que depende de las materias primas utilizadas en su elaboración, y que generalmente varían en un $\pm 10\%$ lo que resulta de relativa importancia.

El procesamiento de la película en el cuarto de revelado, puede presentar variaciones superiores al 100% en relación a un grado de densidad determinado. Debido a ésto, debe ponerse la mayor atención posible a este factor, relacionándolo con la producción de la imagen.

Con el fin de analizar las químicas usadas en su procesamiento, se efectuó un modelo anatómico en forma de escalera, desarrollado para los aditamentos panorámicos. La escalera medía 3×14 cms. y estaba formada por bandas de cobre con una barra de plomo incrustada en sentido transversal, que se aprecia en la película como una banda más clara. El dispositivo puede tomar el lugar de un paciente, además de que sus características dadas por la absorción de radiaciones, son inalterables. Para producir un registro en forma de triángulo de esta escalera, se aseguró con cinta adhesiva directamente enfrente de la ranura del diafragma, cerca de la película. Sobre el triángulo y el aparato, se hicieron algunas marcas que ayudaron a mantener una precisión en la superposición de imágenes de los registros obtenidos posteriormente.

El triángulo se expuso a un voltaje de 75 Kv; el registro obtenido mostró una banda cruzada de aproximadamente 1 cm. de ancho; el tono gris de la banda dependió del desarrollo, en la medida que se usó la misma exposición. A la mitad de la imagen se vió una mayor densidad que apareció a nivel donde los rayos X penetran en la columna vertebral, en una radiografía de mandíbula y son debilitados por ésta. La dosis de compensación, indicada por el triángulo, se logró en los diferentes aditamentos con la utilización de varios filtros, rotación de la máquina de rayos X a velocidades diferentes y auxiliares semejantes. La diferencia existente entre la densidad a la mitad de la imagen y las porciones marginales fue una constante específica de cada tipo de aparato, factor importante para efectuar una penetración uniforme del objeto.

Las variaciones en las densidades del objeto fueron compensadas en forma considerable. Cuando se expusieron y valoraron los registros regulares del triángulo se siguió el curso de la actividad desarrollada durante períodos más largos. Los registros de la muestra triangular se almacenaron después de marcarlos con la fecha de su obtención.

Si una de las imágenes mostraba disminución de la densidad, en comparación con la imagen original, podía atribuírse a cualquiera de los siguientes factores:

a) Revelador gastado: En este caso se debe revisar su nivel, para reajustarlo de ser necesario; el revelador puede estar también muy viejo, en cuyo caso debe ser eliminado, limpiando el recipiente minuciosamente y volviéndolo a llenar con solución nueva.

b) Temperatura incorrecta del revelador: Es preciso revisar la solución y los termostátos.

c) Cambios en la velocidad de la máquina reveladora: Es necesario revisar la solución y ajustarla de acuerdo a las especificaciones del fabricante.

d) Contaminación entre el revelador y el fijador: En este caso será necesario limpiar minuciosamente todas las partes del sistema ya que si llega a existir algo de fijador, aún una parte de éste en 1000 de revelador, alterará el proceso.

Los cambios en el rendimiento del aparato de rayos X, indican que después de periodos de uso relativamente largos, puede disminuir el rendimiento y eficacia de los tubos de rayos X; ésto depende de su frecuencia de operación y se cree está causado por la evaporación del tungsteno y desgaste del ánodo. El desgaste puede llegar hasta 30 0/o, ocasionando una densidad baja en las películas, lo cuál puede compensarse elevando el voltaje de la exposición; si el Kv se aumenta 5 0/o, se determina un ajuste en la dosis de radiaciones correspondientes a 30 0/o. Con el fin de comprobar la cantidad de radiaciones que emergen del aparato, se efectuaron registros de la muestra triangular a diferentes intervalos (2 o 3 veces al año), valorándolos en forma análoga a la descrita anteriormente. Las densidades se compararon al revelar las imágenes en soluciones frescas. Las diferencias en la densidad de las imágenes era muy notable.

Conclusiones

Los autores describieron un nuevo auxiliar para evitar errores técnicos propios del procesamiento de radiografías panorámicas. Al mismo tiempo mencionaron un procedimiento estandarizado para comprobar el funcionamiento del aparato de rayos X, a la vez que se mencionaron las correcciones necesarias para cada deficiencia.

Importancia para el odontólogo

Obtener imágenes superiores y constantes, evitando la necesidad de repetir las exposiciones.

Importancia para los pacientes

Evitar la exposición a radiaciones innecesarias dadas por la repetición de las tomas.

Capitulo

4

ANALISIS DE LA DENTICION MIXTA

En la mayoría de los casos, se recomienda saber si existe suficiente longitud en las arcadas, para prevenir maloclusiones y para obtener un alineamiento adecuado de los órganos dentales permanentes; en el periodo de la dentición mixta que abarca de los 6 a los 12 años. Las ventajas que ofrece dicho análisis son: "Detectar y cuantificar el error mínimo, puede ser efectuado, no necesariamente, por un experto; no requiere mucho tiempo; no exige equipo especial; puede realizarse en los modelos de estudio en ambas arcadas".

El examen clínico del niño, debe efectuarse con una secuencia lógica y ordenada de observaciones y procedimientos, en la mayoría de los casos un enfoque sistemático producirá mucho más información sobre alguna enfermedad no detectada, que nos podría afectar posteriormente en nuestro plan de tratamiento.

Modelos de estudio

• La toma de impresiones en los niños, debe ser efectuada con ciertos cuidados, para evitar una experiencia desfavorable; al obtener nuestros modelos de estudio debemos considerar los siguientes aspectos:

- 1.— Escoger y adaptar el tamaño adecuado del portaimpresiones, el cual deberá quedar apenas cubriendo el último órgano dental posterior.
- 2.— Se puede colocar cera en los bordes del portaimpresión para obtener una impresión nítida de fondo de saco y evitar molestias al paciente.
- 3.— Tomar primero la impresión inferior ya que ésta causa menos reflejo de náuseas.
- 4.— Durante la toma de la impresión inferior indicaremos al paciente que levante la lengua, para obtener nitidez en el piso de la boca.
- 5.— Tanto para la toma de impresión superior e inferior, es necesario despiazar los carrillos con el dedo índice y pulgar de tal manera que permita fluir el alginato hacia la porción bucal.
- 6.— Indicar al paciente respirar despacio por la nariz y que vea hacia la punta de sus zapatos.

Con la obtención de buenos modelos de estudio tenemos una fuente de información suficiente para un análisis profundo en ausencia del paciente. Si los modelos se hacen en forma periódica se puede obtener una secuencia y desarrollo de la dentición del niño, serán de gran utilidad para confirmar las observaciones realizadas durante el examen bucal y ver los problemas tales como: pérdida prematura, retención prolongada, falta de espacio, giroversión, mala posición de órganos dentales, inserciones musculares y tejido de soporte.

Es necesario que los modelos de estudio estén recortados en forma adecuada, con objeto de que el análisis que obtengamos sea apropiado y proporcione resultados objetivos.

El propósito del análisis de la dentición mixta, es evaluar la cantidad de espacio disponible en el arco para los órganos dentales permanentes de reemplazo y los ajustes oclusales necesarios; para completar un análisis de la dentición mixta, debemos tomar en consideración tres factores:

- 1.— Los tamaños de todos los órganos dentales permanentes por delante del primer molar permanente.
- 2.— El perímetro del arco.
- 3.— Los cambios esperados en el perímetro del arco, que pueden ocurrir durante el crecimiento y desarrollo.

Análisis de Nance

Nance ha demostrado en sus estudios, que la longitud del arco dental de la cara mesial de un primer molar permanente inferior hasta la del lado opuesto siempre se acorta durante la transición del periodo de la dentición mixta al de la segunda dentición. La única vez que puede aumentar la longitud del arco, es cuando los incisivos muestran una inclinación lingual anormal.

Para un análisis de la longitud del arco en la dentición mixta, Nance recomienda la utilización del siguiente material:

- 1.— Un buen compás de extremos agudizados.
- 2.— Radiografías periapicales tomadas con una cuidadosa técnica.
- 3.— Una regla milimétrica flexible.
- 4.— Alambre de bronce de 0.725 mm.
- 5.— Una tarjeta con renglones donde anotar las mediciones.
- 6.— Modelos de estudio.

La primera etapa consiste en medir el ancho de los cuatro incisivos permanentes inferiores erupcionados. Se debe determinar el ancho real antes que el espacio que ocupan los incisivos en el arco. Se registran las medidas individuales. El ancho de los caninos y premolares inferiores sin erupcionar serán medidos en las radiografías, se registrarán las medidas estimativas. Si uno de los premolares estuviera rotado podrá utilizarse la medida del órgano dental correspondiente del lado opuesto de la boca o tomar radiografías oclusales.

El siguiente paso, es determinar la cantidad de espacio disponible para los órganos dentarios permanentes y esto puede lograrse de la siguiente manera: se toma el alambre de bronce y se adapta al modelo de estudio, sobre las caras oclusales desde la cara mesial del primer molar permanente de un lado hasta la cara mesial del primer molar permanente del lado opuesto, el alambre pasará sobre las cúspides vestibulares de los órganos dentales posteriores y los bordes incisales de los anteriores, se mide el alambre y a esta medida se restan 3.4 mm. que es la proporción en que se espera se acorten los

arcos por el desplazamiento mesial de los primeros molares permanentes. Comparando ambas medidas, el odontólogo puede predecir con bastante seguridad y exactitud la suficiencia o insuficiencia del arco de circunferencia.

Al emplear este sistema es necesario considerar las siguientes medidas de precaución:

- 1.— Se debe medir el ancho de los incisivos a cada lado de la línea media y se hace una marca por raspado para determinar el borde distal del incisivo lateral sobre el reborde o la cara lingual del canino temporal. El análisis de la dentición es una forma muy práctica y confiable, que nos ayuda a decidir si los órganos dentales permanentes tendrán lugar o no para erupcionar y alinearse satisfactoriamente en el espacio existente en la arcada. Al realizar esto durante los años de la dentición mixta, el odontólogo puede actuar precozmente para resolver alguno de los problemas observados, mediante procedimientos interceptivos y preventivos como el mantenimiento del espacio o para dirigir al paciente a un ortodoncista o a un odontopediatra.
- 2.— El ancho de la imagen del órgano dental no erupcionado debe ser comparado con el ancho de la imagen de un órgano dental adyacente clínicamente visible en la boca. Los incisivos inferiores son el primer grupo de órganos dentales permanentes que erupcionan y que presentan la menor cantidad de variabilidad. La predicción de los diámetros mesiodistales de los caninos y premolares no erupcionados son el resultado de los estudios realizados a los diámetros mesiodistales de los incisivos inferiores que ya han erupcionado. Se ha encontrado una excelente correlación entre los incisivos, caninos y premolares permanentes.
- 3.— Los órganos dentales visibles en la cavidad oral también deben ser medidos y establecer una proporción para determinar la cantidad de error en la imagen radiográfica.

Los análisis de Moyers versan sobre los procedimientos para determinar el espacio disponible para los órganos dentales en el arco, para ello sugirió las siguientes consideraciones:

- 1.— Medir el diámetro mesiodistal de cada uno de los incisivos permanentes inferiores y sumarlos.
- 2.— Determinar el espacio necesario para el alineamiento adecuado de los incisivos inferiores (cuando exista apiñonamiento). Para hacerlo, se coloca el calibre de Boley en un punto que equivalga a los diámetros de los incisivos inferiores izquierdos. Colocar la punta del calibre de Boley por donde pasa la línea media real y hacer una marca con la otra punta en la cara lingual del canino primario izquierdo, éste es el punto en que la superficie distal del incisivo lateral inferior debiera estar cuando se encuentre en alineamiento correcto. Se repite el mismo procedimiento en el lado derecho.

- 3.— Medir el espacio existente en cada arco dentario para el canino y ambos premolares. Esto se hace midiendo desde la marca efectuada hasta la superficie mesial de los primeros molares permanentes, anotar estas cantidades como espacio existente.
- 4.— Una vez utilizada la tabla de predicción mandibular y la suma de todos los anchos de los incisivos inferiores (la primera medición de esta serie), se recorre el tope de la tabla hasta que aparezca la cifra próxima a esta suma. Después se busca hacia abajo de la columna (de cifras) la entrada correspondiente al porcentaje elegido a fin de determinar el espacio que se necesita para los premolares y el canino. La proporción más práctica para trabajar corresponde a 75%. Significa que éste porcentaje de los pacientes con esa suma de anchos de los incisivos inferiores tendrá lugar para la erupción de los caninos y ambos premolares en una cantidad de espacio que deberá ser en mm. indicados frente a la columna de 75%.
- 5.— Computar la cantidad de espacio remanente en el arco, para la adaptación del primer molar permanente; se resta la cifra del tamaño estimado de canino y premolares del espacio medio, de este valor se resta la cantidad que se espera se desplace mesialmente el primer molar permanente, se ha de suponer que el primer molar se desplazará hacia mesial de menos 1.7 mm.

Una vez anotados todos los valores estamos en posibilidad de establecer la situación adecuada en relación al espacio necesario en ambas arcadas.

TABLA DE PROBABILIDADES: para predecir el tamaño de los caninos y premolares superiores no erupcionados.

2,1/1,2	19.5	20	20.5	21	21.5	22	22.5	23	32.5	24
95 %	21.6	21.8	22.1	22.4	22.7	22.9	23.2	23.5	23.8	24
85 %	21	21.3	21.5	21.8	22.1	22.4	22.6	22.9	23.2	23.5
75 %	20.6	20.9	21.2	21.5	21.8	22	22.3	22.6	22.9	23.1
65 %	20.4	20.6	20.9	21.2	21.5	21.8	22	22.3	22.6	22.8
50 %	20	20.3	20.6	20.8	21.1	21.4	21.7	21.9	22.2	22.5
35 %	19.6	19.9	20.2	20.5	20.8	21	21.3	21.6	21.9	22.1
25 %	19.4	19.7	19.9	20.2	20.5	20.8	21	21.3	21.6	21.9
15 %	19	19.3	19.6	19.9	20.2	20.4	20.7	21	21.3	21.5
5 %	18.5	18.8	19	19.3	19.6	19.9	20.1	20.4	20.7	21
2,1/1,2	24.5	25	25.5	26	26.5	27	27.5	28	28.5	29
95 %	24.3	24.6	24.9	25.1	25.4	25.7	26	26.2	26.5	26.7
85 %	23.7	24	24.3	24.6	24.8	25.1	25.4	25.7	25.9	26.2
75 %	24.4	23.7	24	24.2	24.5	24.8	25	25.3	25.6	25.9
65 %	23.1	23.4	23.7	24	24.2	24.5	24.8	25.1	25.3	25.6
50 %	22.8	23	23.3	23.6	23.9	24.1	24.4	24.7	25	25.3
35 %	22.4	22.7	23	23.2	23.5	23.8	24.1	24.3	24.6	24.9
25 %	22.1	22.4	22.7	23	23.2	23.5	23.8	24.1	24.3	24.6
15 %	21.8	22.1	22.4	22.6	22.9	23.2	23.4	23.7	24	24.3
5 %	21.2	21.5	21.8	22.1	22.3	22.6	22.9	23.2	23.4	23.7

TABLA DE PROBABILIDADES: Para predecir el tamaño de los caninos y premolares inferiores no erupcionados.

2,1/1,2	19.5	20	20.5	21	21.5	22	22.5	23	23.5	24
95 %o	21.1	21.4	21.7	22	22.3	22.6	22.9	23.2	23.5	23.8
85 %o	20.5	20.8	21.1	21.4	21.7	22	22.3	22.6	22.9	23.2
75 %o	20.1	20.4	20.7	21	21.3	21.6	21.9	22.2	22.5	22.8
65 %o	19.8	20.1	20.4	20.7	21	21.3	21.6	21.9	22.2	22.5
50 %o	10.4	19.7	20	20.3	20.6	20.9	21.2	21.5	21.8	22.1
35 %o	19	19.3	19.6	19.9	20.2	20.5	20.8	21.1	21.4	21.7
25 %o	18.7	19	19.3	19.6	19.9	20.2	20.5	20.8	21.1	21.4
15 %o	18.4	18.7	19	19.3	19.6	19.8	20.1	20.4	20.7	21
5 %o	17.7	18	18.3	18.6	18.9	19.2	19.5	19.8	20.1	20.4
2,1/1,2	24.5	25	25.5	26	26.5	27	27.5	28	28.5	29
95 %o	24.1	24.4	24.7	25	25.3	25.6	25.8	26.1	26.4	26.7
85 %o	23.5	23.8	24	24.3	24.6	24.9	25.2	25.5	25.8	26.1
75 %o	23.1	23.4	23.7	24	24.3	24.6	24.8	25.1	25.4	25.7
65 %o	22.8	23.1	23.4	23.7	24	24.3	24.6	24.8	25.1	25.4
50 %o	22.4	22.7	23	23.3	23.6	23.9	24.2	24.5	24.7	25
35 %o	22	22.3	22.6	22.9	23.2	23.5	23.8	24	24.3	24.6
24 %o	21.7	22	22.3	22.6	22.9	23.2	23.5	23.8	24.1	24.4
15 %o	21.3	21.6	21.9	22.2	22.5	22.8	23.1	23.4	23.7	24
5 %o	20.7	21	21.3	21.6	21.9	22.2	22.5	22.8	23.1	23.4

Estudios de Watson. En el año de 1972 ... Watson, sugirió la posibilidad de la utilización de una fórmula para determinar de un modo más rápido y seguro los diámetros mesiodistales de los caninos y premolares no erupcionados, utilizando un Sistema de Proporciones Algebraicas estándar para esta evaluación. Para ello, es necesario, tomar la medida de los órganos dentales primarios en el modelo de estudio y en una radiografía medir tanto los órganos dentales no erupcionados como los erupcionados que se han medido en el modelo.

Las medidas radiográficas de los órganos dentales erupcionados deben ser tomadas de la misma radiografía que la de los no erupcionados. Los siguientes son ejemplos del Sistema de Proporciones Algebraicas para determinar los diámetros mesiodistales de los órganos dentales no erupcionados.

$$\frac{N 1}{N 2} = \frac{E 1}{E 2}$$

DONDE:

N 1 = ancho real del órgano dental no erupcionado.

N 2 = ancho del órgano dental no erupcionado (medido en la radiografía).

E 1 = ancho del órgano dental primario erupcionado (medido en el modelo de estudio)

E 2 = ancho del órgano dental primario erupcionado (medido en la misma radiografía)

Por ejemplo, la proporción para determinar el ancho mesiodistal del segundo premolar inferior sería:

Ancho mesiodistal del	5	(X)		Ancho mesiodistal del segundo molar primario (en el modelo de estudio).
			=	
Ancho mesiodistal del	5			Ancho mesiodistal del segundo molar primario (en la misma radiografía).
(en la radiografía)				

Colocaremos los valores correspondientes:

	X			9.4 mm (del modelo de estudio)
			=	
8.5 mm (de la radiografía)				10 mm (de la misma radiografía)

Luego multiplicamos en forma cruzada:

$$10 X = 8.5 \times 9.4$$

$$10 X = 79.90$$

$$X = 7.99 \text{ mm (ancho mesiodistal del 5)}$$

La proporción puede utilizarse para cualquier diente no erupcionado tanto del arco dentario superior como del inferior. Lo que debe hacerse es colocar las cifras adecuadas en la proporción y multiplicar cruzando. Es indispensable que se tomen las dos medidas radiográficas en la misma placa.

Si es necesario determinar el ancho del canino, la proporción podría modificarse de la siguiente manera:

Ancho mesiodistal de	3 (X)		Ancho mesiodistal de (en el modelo de estudio)	2
		=		
Ancho mesiodistal de (en la radiografía)	3		Ancho mesiodistal de (en la misma radiografía)	2

Para encontrar el ancho de un incisivo lateral superior podemos utilizar la siguiente proporción:

Ancho mesiodistal de	2 (X)		Ancho mesiodistal de (en el modelo de estudio)	11
		=		
Ancho mesiodistal de (en la radiografía)	2		Ancho mesiodistal de (en la misma radiografía)	2

La distorsión de los rayos X deja de ser un problema ya que aparece a ambos lados de la proporción y se anula a sí mismo.

En este modelo se hace una comparación entre el espacio requerido y el espacio disponible. Cuando el espacio requerido es igual o ligeramente menor que el espacio disponible, puede esperarse un tratamiento mínimo ya que hay suficiente lugar para que los molares permanentes se muevan hacia el mesial, y que los caninos y premolares erupcionen en el arco sin apilarse.

Ninguno de los análisis es tan preciso como sería de esperarse y todos ellos deben ser usados con criterio y conocimiento del desarrollo. Los incisivos inferiores han sido elegidos para la medición, porque han erupcionado en la boca en el comienzo de la dentición mixta, se miden fácilmente, con exactitud y están directamente en el centro de la mayoría de los problemas de manejo del espacio.

Los incisivos superiores no se utilizan en ninguno de los procedimientos, dado que muestran mucha variabilidad en su tamaño, y sus correlaciones con otros grupos de órganos dentales son muy bajas como para tener valor práctico.

Capitulo

5

ETIOLOGIA DE LAS MALOCLUSIONES

Al hablar de maloclusiones, tenemos en mente y presuponemos que existe una oclusión satisfactoria, (aquella donde los órganos dentarios están en perfecta armonía y equilibrio funcional, tanto en la musculatura, como en la articulación temporomandibular); la presencia de discrepancias en la disposición dentaria superior en relación con la inferior, o cualquier desviación de estos elementos, se traduce en una maloclusión.

Sin duda, la etiología de las maloclusiones mayores, son resultado de una discrepancia relativa del tamaño de los maxilares; del tamaño de los órganos dentarios para ocupar su lugar correspondiente en la arcada; de patrones esqueléticos faciales desarmónicos, determinados por factores genéticos.

Generalmente para el estudio de las etiologías, se toman en consideración ciertas características:

- 1.— Las causas hereditarias y congénitas
- 2.— Causas adquiridas
- 3.— Predisponentes o Indirectos
- 4.— Determinantes o Indirectos
- 5.— Locales y generales

Las causas hereditarias y congénitas, generalmente vienen acompañadas de anomalías congénitas de los padres, de condiciones que afectan a la madre durante el embarazo y el ambiente fetal, que van a traducirse en problemas relativos al número y tamaño de los órganos dentarios.

Las causas adquiridas, se manifiestan en una pérdida prematura o retención de los órganos dentarios, decíduos, acompañadas de trastornos metabólicos, endócrinos, hábitos, dietas, función anormal, traumas.

Las maloclusiones predisponentes o indirectas, vienen acompañadas de defectos congénitos, anomalías prenatales, infecciones agudas o crónicas, enfermedades carenciales, trastornos metabólicos, desequilibrios endócrinos y causas desconocidas.

Las maloclusiones determinantes o directas, se manifiestan en:

- Organos dentarios faltantes
- Organos dentarios supernumerarios
- Organos dentarios en posición incorrecta
- Organos dentarios malformados
- Frenillo labial anormal
- Presión intrauterina
- Hábitos de dormir
- Restauraciones dentarias inadecuadas
- Postura y presión

- Hábitos musculares anormales
- Inadecuado funcionamiento muscular
- Pérdida prematura de órganos dentarios decíduos
- Pérdida de los órganos dentarios permanentes

Los factores generales, se manifiestan en la dentición desde fuera, mientras que las maloclusiones locales, están relacionadas directamente con la dentición.

Segun el *Dr. R. Moyers*, la etiología de las maloclusiones, responde a la siguiente clasificación:

- 1) Herencia
- 2) Causas de desarrollo de origen desconocido
- 3) Traumas:
 - a) Trauma prenatal y daños del nacimiento
 - b) Trauma postnatal
- 4) Agentes físicos:
 - a) Extracción prematura de los órganos dentales primarios
 - b) Naturaleza de la alimentación, especialmente durante la calcificación
- 5) Hábitos
- 6) Enfermedades:
 - a) Enfermedades sistémicas
 - b) Trastornos endócrinos
 - c) Enfermedades locales (gingivales, periodontales, tumores, caries)
- 7) Malnutrición

1.— HERENCIA. Como ya se ha indicado antes, una de las principales causas de las maloclusiones es el factor genético, aunque del papel que representa durante el crecimiento craneofacial y como etiología de las deformidades dentofaciales se sabe poco, por ignorar el mecanismo de transmisión y el sitio exacto de acción genética, a pesar de que ha sido un tema de investigación y estudios clínicos. Es frecuente encontrar que la forma, disposición dentaria, y contornos faciales son parecidos dentro de un grupo familiar.

2.— CAUSAS DE DESARROLLO DE ORIGEN DESCONOCIDO. Estos defectos de desarrollo desconocido, se manifiestan principalmente por falta de un tejido embrionario o parte de él, como por ejemplo: la ausencia de ciertos músculos, hendiduras faciales, micrognasia, oligodoncia y anodoncia. Cuando éstos se presentan son bastante marcados encontrándose estas alteraciones de bajo índice.

3.—TRAUMAS. Pueden presentarse de dos tipos:

Prenatal y daños del nacimiento. Son agentes etiológicos capaces de provocar maloclusión entre los principales se destacan la hipoplasia de la mandíbula por presión intrauterina o durante el parto, así como el crecimiento inhibido de la mandíbula por anquilosis de la articulación temporomandibular.

a) Posición del feto. Una rodilla o una pierna puede presionar contra la cara, favoreciendo la asimetría facial o produciendo retardo en el crecimiento mandibular.

b) Trauma postnatal. Incluye fractura de maxilares, órganos dentarios y hábitos en general.

4.— AGENTES FISICOS.

a) Extracción o pérdida de órganos dentales primarios. Cuando un órgano dental primario se pierde mucho antes que el sucesor permanente haya comenzado a erupcionar, es muy probable que el tejido óseo se vuelva a formar sobre el órgano dental permanente, dificultando así su erupción normal, estas pérdidas pueden ser por extracción, caries, algún accidente, provocando una disminución en el ancho mesiodistalmente de la arcada (pérdida de espacio), causando a su vez, maloclusión en la segunda dentición.

b) Naturaleza de la alimentación. Se ha demostrado que la ausencia de alimentos duros y ásperos que requieren de una masticación fuerte, favorece e inhibe el desarrollo normal de los arcos dentales por falta de función correcta de los músculos masticatorios.

5.—HABITOS. Se pueden manifestar a través de presiones desequilibradas y dañinas, que pueden ser ejercidas sobre los bordes alveolares inmaduros y sumamente maleables, y también de cambios potenciales en el emplazamiento de los órganos dentales y en oclusiones, que pueden volverse francamente anormales si continúan los hábitos largo tiempo.

6.— ENFERMEDADES.

a) Enfermedades sistémicas. Los efectos de las mismas pueden manifestarse más que nada en cuanto a la calidad de crecimiento y no en la cantidad de crecimiento craneofacial. Se sabe que las enfermedades febriles, en general, perturban el desarrollo de la dentición durante la infancia, impidiendo el correcto desarrollo de la oclusión.

b) Trastornos endocrinos. No se conoce algún signo patognomónico de maloclusión que sea de trastornos endocrinos específicos, pero se sabe que el crecimiento corporal acelerado o inhibido puede ser causa de alguna alteración de estas glándulas, entre otras actividades se manifiestan en el tiempo de absorción de los dientes primarios, la erupción dentaria, el cierre de suturas y velocidad de osificación, también intervienen las glándulas endocrinas en el tejido dentario manifestándose como hipoplasia del esmalte.

c) Enfermedades locales. Ocurren con frecuencia en las enfermedades nasofaríngeas y función respiratoria perturbada, mismas que se manifiestan en respiraciones bucales, tabique nasal desviado, cornetes agrandados, inflamación crónica, hipertrofia adenoidea, hipertrofia de las amígdalas, y congestión de la mucosa nasofaríngea.

Se sabe perfectamente bien que las enfermedades gingivales avanzadas son factores locales que dan origen a la pérdida de un órgano dental, trayendo como consecuencia la disminución de la relación mesiodistal, mismos que pueden ser factores de malposición y giroversiones en los órganos dentales permanentes.

La presencia de tumores en la zona de los órganos dentarios ya sea benigno o maligno, son agentes que favorecen la malposición de los órganos dentales.

La caries (proceso patológico e irreversible que destruye el tejido dentario) causa la pérdida de relación adecuada de la oclusión ya sea en la dentición mixta o permanente.

7.— MALNUTRICION. Es cierto que la malnutrición afecta la calidad de cualquier tejido en formación sobre todo en el periodo de crecimiento, así como la velocidad de calcificación en los tejidos óseos en general. En relación a la disposición dentaria, no existe ningún signo patognomónico de maloclusión por deficiencia nutricional, ya que ésta actúa a nivel sistémico (indirecto).

Capitulo

6

HABITOS BUCALES

Los hábitos bucales se consideran como posible causa de presión que puede resultar dañina y desequilibrar a los órganos dentales.

Generalmente se ejerce sobre los bordes alveolares que resultan ser más maleables; se manifiesta también como cambios de desplazamiento y oclusiones en los órganos dentales.

Se ha observado que el niño al nacer desarrolla un patrón reflejo de funciones neuromusculares, llamado reflejo de succión. A medida que desarrolla su vista y oído, el lactante trata de alcanzar y llevar a la boca aquello que ha visto y oído a distancia y tiende a continuar hasta que todos los objetos posibles hayan sido llevado a su boca para ser lamidos, gustados y efectivamente examinados por medio de sensaciones bucales. El intento de llevar a la boca un objeto *bueno* se denomina introyección, el rechazo de un objeto *malo* se denomina proyección.

Los objetos introducidos en la boca, especialmente si son calientes y blandos traen asociaciones de alimentos y bienestar pasados. Utilizando estas experiencias satisfactorias, se da, a sí mismo cierta satisfacción secundaria a fin de aliviar las frustraciones del hambre u otro malestar. Al introducirse el pulgar u otro dedo en la boca, el que se vuelve el sustituto de la madre, ahora no disponible con su alimento tibio, y algunos consideran ésto como uno de los primeros síntomas de desarrollo de independencia o separación de la madre.

Hábitos bucales no compulsivos

Los niños buscan modificaciones en sus hábitos para desechar los indeseables y formar otros nuevos y aceptables socialmente. Se pueden lograr cambios por medio de lisonjas, halagos y en ciertos casos amenaza de castigo fuerte por parte de los padres. Los hábitos se adoptan o abandonan fácilmente, en un patrón de conducta del niño, mismos que al madurar se denominan no compulsivos, y compulsivos al proceso inverso.

Hábitos bucales compulsivos

Se presentan una vez que este hábito ha adquirido una fijación en el niño, al grado de que acude a su práctica cuando siente que su seguridad se ve amenazada por los eventos ocurridos en su mundo. Realizar el hábito le sirve de escudo contra la sociedad que lo rodea, siendo su válvula de seguridad cuando las presiones emocionales se vuelven demasiado difíciles de soportar.

Tiende a sufrir mayor ansiedad cuando se trata de corregir ese hábito. Aunque las etiologías son difíciles de aislar, algunos autores opinan que los patrones iniciales de alimentación pueden haber sido administrados demasiado rápido o que el niño recibía poco alimento en cada toma, también se considera el sistema de alimentación por biberón. Se acepta generalmente por la inseguridad del niño, producida por falta de amor y ternura maternal, ya que juega un papel muy importante en muchos casos.

Hábitos más frecuentes

1. Succión
2. Succión del pulgar
3. Succión labial
4. Empuje lingual
5. Deglución anormal
6. Empuje del frenillo
7. Mordedura de uñas
8. Mala postura
9. Masoquistas o automutilación
10. Abertura de pasadores
11. Respiración por la boca
12. Bruxismo

1. Succión

En este comportamiento podemos observar la elaboración y acentuación del comportamiento bucal originalmente asociado con las experiencias de alimentación, succión del niño neonatal. Estas pruebas bucales no sólo sirven para aliviar la tensión de hambre experimentada por el niño, sino también como un medio de probar con los sentidos disponibles, lo que es bueno o malo.

Incluso antes de nacer, se han observado fluoroscópicamente en el niño, contracciones bucales y otras respuestas reflejas. Esta temprana organización nerviosa del niño le permite alimentarse de su madre y prenderse a ella como lo demuestran los reflejos de succión y de asimiento y el reflejo de Moro, todos presentes en el nacimiento.

Estos reflejos influyen en el niño y en sus situaciones iniciales de aprendizaje y contribuyen a su desarrollo psíquico el calor de la leche que llega a su cuerpo y la sensación de alivio del hambre que sigue a la succión, haciendo que este reflejo sea marcadamente predominante.

2. Succión del pulgar

La succión del pulgar en el bebé es un problema que preocupa al pediatra y a los padres. Aunque se ha dicho con frecuencia que la succión del pulgar es normal durante los dos primeros años de vida, muchos niños no tuvieron este hábito. Es cierto que muchos niños dejan el hábito en sus años preescolares pero algunos lo conservan durante los años escolares y a veces en la edad adulta. Aún cuando no causara ningún efecto adverso sobre la oclusión, la succión del pulgar no es un hábito socialmente aceptable, por lo tanto, debe ser desalentado tan pronto como haya evidencias de que se está desarrollando, cualquiera que sea la edad del niño.

En los hábitos de succión, no sólo se emplean el pulgar y otros dedos en posiciones corrientes o no corrientes sino que también otros tejidos como mejillas, labio o lengua, se utilizan con frecuencia para substituir a los dedos.

Los hábitos bucales no son peculiares de ningún grupo de niños. La succión del pulgar no suele ser un problema odontológico, pero es obligación del odontólogo buscar evidencias del hábito, intenta establecer la causa, describir las consecuencias posibles si el hábito no fuese abandonado, y en la mayoría de los casos intenta ayudar al niño a superar el problema del hábito.

Si el bebé tiene el hábito de succión del pulgar, la solución adecuada posible es pasar de la fase de succión a la de masticación. Se podría lograr una reorientación de actividades masticatorias. A veces es útil quitar el pulgar de la boca y reemplazarlo con un sustituto como algo masticable.

En niños mayores, el ejemplo de ayudas visuales puede ser útil para mostrarles cómo, el hábito de succión del pulgar, es perjudicial a la boca si se mantiene.

Ninguno de los enfoques correctores recomendados para la succión del pulgar deberá ser aplicado sin antes contar con una historia clínica cuidadosa y bien completada, en un intento por destruir la causa.

La succión del pulgar es, en frecuencia, la única manifestación de la inseguridad del niño o de su mala adaptación. El niño puede tener temores desusados como a la oscuridad, a la separación de los padres o a los animales o insectos.

Por lo tanto, el problema de la succión puede no ser un síntoma suelto, aislado, sino de varios síntomas relacionados con conflictos e inestabilidad emocional resultantes de una serie de acontecimientos pasados.

3. Succión labial

La succión o mordida del labio puede provocar desplazamientos anteriores al igual que la succión digital, aunque el hábito generalmente se presenta en edad escolar. Ape- lar al buen juicio y a la cooperación del niño pueden lograr el abandono de éste, con la ayuda de ejercicios labiales tales como la extensión del labio superior sobre los incisivos superiores y aplicar con fuerza el labio inferior sobre el superior.

Tocar instrumentos musicales bucales ayuda a enderezar los músculos labiales y a ejercer presión en la dirección acertada sobre los órganos dentales anteriores superiores.

4. Empuje lingual

El empuje lingual produce protusión e inclinación labial de los incisivos superiores. El diagnóstico de mordida abierta anterior frecuentemente preocupa demasiado a los padres por el hábito de succión del pulgar y no se observa el hábito de empuje lingual o una lengua agrandada, teniendo éstos igual importancia en la formación de la mordida abierta y órganos dentales anteriores en protusión.

Sin embargo, no ha sido comprobado definitivamente si la presión lingual produce la mordida abierta, o si ésta permite al niño empujar la lengua hacia adelante en el espacio existente entre los incisivos superiores e inferiores. Como el empuje afecta sólo a los músculos linguales, el tono del labio inferior y el músculo mentalis no es afectado, y de hecho, puede ser restablecido.

Es posible utilizar ejercicios miofuncionales, para limitar los efectos de succión del pulgar, a fin de llevar los incisivos a una alineación adecuada, mantener la lengua en su posición apropiada durante el acto de deglutir, y también se le puede enseñar a colocar la punta de la lengua en la papila incisiva del techo de la boca y a tragar con la lengua en esa posición, todo esto puede servir para su tratamiento.

5. Deglución anormal

En este hábito, los músculos de la masticación no son utilizados, para ponerse en contacto los maxilares.

La primera manifestación consiste en que la lengua es proyectada hacia adelante, entre los órganos dentales; después, los músculos de la masticación ponen en contacto a los maxilares hasta que los órganos dentales superiores e inferiores tocan la lengua. Esta ubicación provoca mordida abierta en las zonas caninas y molares, así como en la zona anterior.

Pueden resultar involucrados el músculo orbicular de los labios y otros músculos faciales de la expresión, especialmente el mentoniano, cuando el paciente busca tensar el conjunto a modo de ayuda para llevar a cabo el bolo hacia atrás.

El acto de deglución se repite aproximadamente dos veces cada minuto en las horas de vigilia y una vez por minuto o menos en la de sueño, dependiendo la frecuencia del flujo salival.

La posición anormal de la lengua con frecuencia se asocia a la mala oclusión de los órganos dentales.

Con los arcos en posición de reposo, la lengua puede extenderse sobre los bordes incisales de los incisivos inferiores y evitar la erupción normal.

Los pacientes que conservan su patrón anormal de deglución, pueden tener sólo los órganos dentales posteriores en oclusión. El pronóstico en estos pacientes aún con corrección ortodóntica de la mordida abierta, es pobre.

6. Empuje del frenillo

Es un hábito poco frecuente, se observa cuando el niño puede trabar su frenillo labial en el espacio que hay entre los incisivos permanentes superiores y lo deja en esta posición varias horas, provocando el desplazamiento de los órganos dentales, ya que mantiene separados los incisivos centrales.

7. Mordedura de uñas

Este no es un hábito pernicioso, no produce maloclusiones, puesto que las fuerzas o tensiones aplicadas al morder las uñas son similares a las del proceso de masticación.

En ciertos casos, cuando permanecen impurezas debajo de las uñas, se observa una marcada atricción de los órganos dentales inferiores.

Cuando el niño crece substituye a los dedos con otros objetos, ya que cada edad tiene sus propios tranquilizantes.

8. Mala postura

Son muy raros los casos de maloclusiones provocadas por los hábitos de postura, y su diagnóstico deberá formularse por separado. (como ejemplo de ésto serían los niños que padecen escoliosis en los que es utilizado el braquero Milwaukee)

9. Masoquistas o automutilación

Ocasionalmente se encuentra en casos de hábitos de naturaleza masoquista, en la que a veces los niños intencionalmente se traumatizan los tejidos bucales. En estos hábitos el niño provoca la privación completa del tejido gingival marginal sin ligar, exponiendo así el hueso alveolar. El tratamiento en estos casos es con ayuda psiquiátrica o ayuda envolviendo el dedo con cinta adhesiva.

Es probable que se produzca automutilaciones con mayor frecuencia de la que se desconoce, pues relativamente pocos niños estarán dispuestos a admitir el acto a menos que sean observados practicándolo. Por lo tanto las lesiones autoinflingidas pueden ser diagnosticadas incorrectamente.

Si se descubre que se debe a factores dentales locales, puede ser corregido. Sin embargo, en la mayoría de los niños estará involucrado un problema emocional y el odontólogo deberá dirigir a la familia hacia los servicios de consulta competentes.

La tensión y los conflictos en el hogar pueden ocasionar automutilaciones en nuestros pequeños pacientes. Por ejemplo: se examinó a un niño que utilizaba la uña del dedo para rasgar el tejido gingival de la superficie labial de un canino inferior, causando la privación completa del órgano dental del tejido gingival marginal sin ligar, exponiéndolo al hueso alveolar.

10. Abertura de pasadores

Este hábito es muy común entre las mujeres al abrir los pasadores para el cabello con los incisivos anteriores, para colocárselos en la cabeza. Se han observado casos de incisivos aserrados y órganos dentales parcialmente privados de esmalte labial.

Para abandonar el hábito sólo es llamar la atención sobre los efectos nocivos de éste.

11. Respiración por la boca

Los niños que respiran por la boca puede ser que presenten problemas de tipo: obstrucción, hábito y anatómico.

Por **obstrucción**: Son aquellos que presentan resistencia incrementada y obstrucción completa del flujo normal de aire a través del conducto nasal. Como existe dificultad para inhalar y exhalar aire a través de los conductos nasales, el niño por necesidad se ve forzado a respirar por la boca.

Por *hábito*: el niño respira continuamente por la boca y lo hace por costumbre aunque se haya eliminado la obstrucción que lo obliga a hacerlo.

Por *anatomía*: Es aquél cuyo labio superior corto no le permite cerrar por completo la boca teniendo que realizar grandes esfuerzos para respirar.

La resistencia a respirar por la nariz puede ser provocada por hipertrofia de los turbinatos causada por alergias, infecciones crónicas de la membrana mucosa que cubre los conductos nasales, rinitis atrófica, condiciones climáticas o aires contaminados; también cuando el tabique está desviado con bloqueo del conducto nasal. por adenoides agrandados.

Como el tejido adenoidal o faríngeo es fisiológicamente hiperplásico durante la infancia, no es raro que los niños de corta edad respiren por la boca, puede corregirse por sí sólo al crecer, cuando el proceso fisiológico natural causa la construcción del tejido adenoideo.

En la respiración bucal el odontólogo puede decidir intervenir con un aparato eficaz que obligará al niño a respirar por la nariz, siempre y cuando sea por hábitos; este aparato es el protector bucal.

12. Bruxismo

Es un hábito bucal en niños, es un desgaste o frotamiento de los órganos dentales entre sí de carácter no funcional, practicado con mayor frecuencia de noche y si se mantiene por un periodo prolongado puede provocar la abrasión, tanto de los órganos dentales temporales, como de los permanentes, incluso quejarse de molestias matutinas y hasta trastornos de la articulación temporomandibular. Las causas exactas no se saben, aunque generalmente presentan otros hábitos, duermen intranquilos y sufren ansiedades.

El odontólogo puede ayudar a romper el hábito, construyendo una férula de caucho blando para ser llevada sobre los órganos dentales durante la noche, la que resiste el frotamiento de los órganos dentales. La superficie oclusal del protector de la mordida debe ser plana para no crear interferencia alguna.

Capitulo

7

MANTENEDORES DE ESPACIO

Después de la exfoliación de los incisivos primarios y de la erupción de los permanentes, el odontólogo tiene una oportunidad poco común de observar las discrepancias prematuras de la oclusión.

En muchos casos puede tratar las desviaciones e impedir de esa manera desarmonías oclusales más severas, y requiere de cierta vigilancia para llevar un control adecuado.

Una de las formas de prevenir y controlar la maloclusión es el manejo adecuado de los espacios después de la pérdida inoportuna de los órganos dentales primarios, tomando en cuenta que la mayor parte del cierre de espacio se efectúa en los primeros seis meses consecutivos a la pérdida de un órgano dental primario, sin embargo, en muchos pacientes es visible la reducción del espacio en cuestión de días.

De ello desprende que la colocación de un mantenedor de espacio será un auxiliar muy importante en la prevención de futuras maloclusiones, y para ello es necesario revisar cuándo está indicado y cuándo no.

Tipos de mantenedores de espacio

Los mantenedores de espacio se clasifican:

Por su colocación en:	Removibles Fijos Semifijos
Por su acción en:	Activos Pasivos
Por su función en:	Funcionales No funcionales
Por su retención en:	Dentosoportados Mucosoportados Mucodentosoportados
Por su constitución en:	Acrílico Metálicos Metálicos combinados Con bandas o sin ellas

Indicaciones de un mantenedor de espacio

- 1.- Cuando se pierde un órgano dental primario antes de tiempo, que debiera ocurrir en condiciones normales.
2. Cuando los exámenes radiográficos indican que el tiempo entre la pérdida de órganos dentales primarios y la erupción de los permanentes, se considera más de tres meses.
3. En casos de ausencia congénita de algún órgano dental permanente, debe ser colocado un mantenedor, hasta que llegue el momento de elaborar una prótesis fija para ocupar el espacio definitivo.
4. Cuando exista algún retraso de un órgano dental permanente.
5. Cuando exista una maloclusión por un espacio edéntulo.
6. Por estética
7. Por fonética
8. Para evitar malos hábitos de lengua y carrillo.

Contraindicaciones

1. En casos donde el examen radiográfico muestre que el intervalo entre la pérdida de los órganos dentales primarios y la erupción de los permanentes es menor de tres meses.
2. En casos donde las condiciones de salud general del paciente impidan hacer las manipulaciones necesarias y el pronóstico poco favorable para la vida del paciente (leucemia o anemia aplásica), será contraindicado o en su defecto elegir el mantenedor menos complicado, es decir, que irrite menos los tejidos blandos.
3. En pacientes que presentan fascies características (longilíneas, hiperdivergentes), será necesario consultar con el ortodoncista si conviene colocar cualquier mantenedor de espacio.
4. En pacientes en donde el órgano dental y sus tejidos de soporte estén seriamente comprometidos con su enfermedad general (epidermólisis bulosa y el síndrome de papillon lefevre).
5. En algunas malposiciones dentarias severas, en donde el tratamiento sea quirúrgico y ortodóntico.

Requisitos de un mantenedor de espacio

1. Deberá mantener la dimensión mesiodistal del órgano dental perdido
2. De ser posible deberá ser funcional, para evitar la sobreerupción de los órganos dentales antagonistas.
3. Deberá ser sencillo y resistente.
4. No deberán poner en peligro a los órganos dentales restantes mediante la aplicación de tensión excesiva sobre los mismos
5. Que sea fácil de limpiar y no debe fungir como trampa de alimento que pudiera agravar la caries dental y las enfermedades de los tejidos blandos
6. Su construcción deberá ser tal, que no interfiera en el crecimiento normal, ni en la masticación, ni en el habla o deglución.

Ventajas de un mantenedor removible

1. No irritan y si esto ocurre se puede quitar
2. Pueden ser funcionales y estéticos
3. Se pueden limpiar fácilmente
4. Aceleran la erupción de los órganos dentales que se encuentran debajo de ellos
5. Fáciles de fabricar
6. Mantienen o restauran la dimensión vertical
7. Pueden usarse en combinación con otros procedimientos preventivos
8. Facilita la masticación y el habla
9. Ayuda a mantener la lengua en sus límites
10. Se efectúan fácilmente las revisiones dentales en busca de caries
11. Puede hacerse lugar para la erupción de órganos dentales sin necesidad de contribuir a un aparato nuevo.

Desventajas de un mantenedor removible

1. Puede perderse
2. El paciente puede decidir no llevarlo puesto
3. Puede romperse
4. Puede restringir el crecimiento lateral de la mandíbula, si se incorporan grapas
5. Puede irritar los tejidos blandos
6. No hacen movimientos precisos

Ventajas de un mantenedor fijo

1. No irritan a los tejidos blandos
2. En pacientes menos cooperadores que no sean capaces de cuidar el aparato.
3. Se previene el movimiento mesial
4. Mantenedor ideal para tratamientos muy largos

Desventajas de un mantenedor fijo

1. Son de difícil construcción
2. Necesitan de material especializado como bandas o soldadura
3. En pacientes cuya higiene sea defectuosa
4. El empacamiento de alimentos, provocando caries.

El alambre y los ganchos como retenedores

Una buena retención es importante porque mantiene la eficacia mecánica del aparato al asegurar que los resortes permanezcan en su posición precisa. También como el aparato se ajusta firmemente, el paciente se adapta con mayor rapidez, se evitará la costumbre de moverlo y las dificultades iniciales comunes del lenguaje y la alimentación, disminuyen al mínimo.

Los retenedores dependen de los ángulos muertos para resistir al desplazamiento de los aparatos. Estos serán diseñados para tomarse del órgano dental abrazándolo en las

zonas retentivas. Las zonas que pueden utilizarse para lograr retención se encuentran en vestibular, lingual, mesial y distal de los molares primarios, premolares y molares permanentes, y en mesial y distal de incisivos y caninos.

Los tipos más comunes de retenedores utilizados en aparatos removibles son:

Gancho de Adams.— Es el mejor retenedor universal. Los retenedores de Adams son a la vez retentivos y estabilizadores, fáciles de ajustar, prolijos y cómodos, se usan en premolares y molares erupcionados, y provocan un mínimo de interferencias oclusales. Sus puentes proporcionan un sitio donde el paciente puede aplicar presión con la punta de los dedos al quitar el aparato. Se pueden soldar otros ganchos o ser doblados hacia adentro durante la construcción para aceptar tracción intermaxilar, sin embargo, los autores piensan que los aparatos fijos son los indicados en la mayoría de los casos en que se requiere esta tracción. Se pueden soldar tubos al puente del gancho para acomodar un arco facial para tracción extrabucal, sin embargo, se debe recordar que si esta soldadura no se realiza cuidadosamente, puede provocar el reblandecimiento del alambre y reducir la eficacia del gancho.

Gancho de media luna.— Generalmente no se le recomienda para la retención primaria, aunque es un buen auxiliar de ellas, los órganos dentales deben estar totalmente erupcionados, de manera que el retenedor pueda calzar en la porción mesial o distal de la zona retentiva vestibular.

Gancho de bolilla.— Los retenedores de bolilla se alojan en el espacio interproximal, generalmente entre los órganos dentales, carecen de estabilidad como fuente primaria de retención pero constituyen un excelente retenedor auxiliar, se les emplea entre molares y premolares.

Gancho de Crozat.— Utiliza la zona distal y media de las retenciones vestibulares para lograr su fin. Es el más apropiado para los molares totalmente erupcionados cuando la estabilidad es esencial.

Gancho de Sage.— Los retenedores de Sage emplean las zonas distal y mesial de las áreas retentivas vestibular y lingual para lograr su cometido, son fáciles de ajustar y muy estables, son excelentes para molares y premolares parcialmente erupcionados.

Retenedores de banda y tabla.— La banda del molar o del premolar tiene soldada una barra en la que se engancha la prolongación vestibular del retenedor. Se pueden utilizar en órganos dentales parcialmente erupcionados.

Arcos vestibulares

Arco redondo.— Este tipo de arco vestibular (*hawley*), que es el más versátil, brinda contención para el sector anterior, guía para el movimiento de los órganos dentales y soporte para el agregado de aditamentos y resortes, puede atravesar la superficie oclusal en el nivel de la cara distal de caninos o primeros premolares.

Arco plano contorneado.— Este arco consta de una sección de alambre plano contorneado a las caras vestibulares de caninos a caninos. Se utiliza en los contenedores finales para estabilizar los órganos dentales cuando también se desea contener al canino. Atraviesa la superficie oclusal por distal de los caninos.

Arco redondo contorneado.— Este es igual al arco redondo pero está contorneado alrededor de cada órgano dental en particular para impedir el cierre de espacios manteniendo la misma posición. Generalmente atraviesa la superficie oclusal por distal de los caninos. Se le puede utilizar en los retenedores finales y es más retentivo que los arcos redondos comunes.

Arco redondo 1 x 4.— Este tipo se emplea como arco de retención cuando los caninos y los premolares están siendo movidos hacia distal, evitando el uso de un arco redondo común. El alambre pasa a través del plano oclusal entre el canino y el lateral.

Resortes

El diseño y colocación de un resorte determina la dirección en la que se aplica la fuerza. Son importantes tres principios:

- La fuerza debe ser aplicada en ángulos rectos con respecto al eje mayor del órgano dental.
- Se debe aplicar la fuerza a través de una superficie paralela al eje mayor del órgano dental tanto como sea posible.
- La fuerza debe pasar a través del centro de resistencia del órgano dental (aproximadamente al centro del órgano dental en sentido transversal).

Resortes para movimiento mesiodistal

Resorte palatino digital.— Comúnmente se usa para retraer un canino después de la extracción de un primer premolar, también se puede utilizar para mover cualquier órgano dental mesial o distalmente a lo largo del arco.

Ventajas.— El resorte proporciona presión ligera y es bastante bien tolerado, se pueden añadir varios resortes si hay que retraer varios órganos dentales sucesivamente.

Desventajas.— El resorte palatino digital no puede mover órganos dentales en dirección palatina, por esto no es apropiado para órganos dentales con dirección bucal y su uso en estas circunstancias puede mover al órgano dental más bucalmente y tiende a producir rotación. La placa base no debe impedir los movimientos del resorte.

Resorte abierto.— El resorte se forma en base a un modelo, excepto la traba, es encerado antes de agregarle el acrílico, entonces se contruye el aparato de manera que el

resorte quede libre para mover y no sea cubierto por elacrílico, se puede observar toda su extensión en la boca una vez que el aparato ha sido colocado en su lugar.

Ventajas.— Se facilita el limpiado y se evita el atoramiento del resorte contra elacrílico, si el alambre llegara a distorsionarse, se puede ajustar fácilmente, se pueden añadir alambres de protección para limitar la distorsión.

Desventajas.— Si se colocan resortes idénticos bilateralmente, se debilita el aparato y el istmo resultante en elacrílico tiene que ser engrosado en compensación.

Resorte encajonado.— Este resorte es encerado durante su construcción de la misma manera que el resorte abierto, pero se aplica la cera poco profunda y se extiende elacrílico sobre ésta para que el resorte quede en libertad de movimiento, en un nicho, en la superficie de ajuste de la placa base.

Ventajas.— La cubierta deacrílico sobre el resorte fortalece el aparato y proporciona una superficie más tersa para la lengua.

Desventajas.— A menos que el encerado se lleve un espacio insuficiente para el resorte se mueva entre elacrílico y la mucosa. Alternativamente puede aumentar el grosor del aparato en forma indebida.

Alambres de protección.— Se puede añadir un alambre de protección para prevenir desplazamiento o distorsión del resorte durante su uso.

Ventajas.— Un alambre de protección colocado cuidadosamente puede ser una ayuda definitiva durante el movimiento dental y puede limitar la distorsión del resorte, si se tiene que reemplazar un resorte digital roto, el alambre de protección puede mantener los resortes nuevos en su posición mientras se cura elacrílico alrededor de su traba.

Desventajas. Un alambre de protección mal colocado puede ser inservible y aún impedir el movimiento dental. También es frecuente dejar un espacio muy reducido para el resorte, el alambre de protección y elacrílico.

Retractor bucal del canino.— Está compuesto de un brazo posterior que pasa a través de la línea del arco y hacia arriba hasta el surco, para sostener una espiral desde la cual descende el brazo anterior para enganchar el canino, está indicado en los casos en que el canino se sobrepone labialmente al incisivo lateral.

Ventajas — El resorte ofrece buen control del canino durante el movimiento distal, previene el movimiento bucal indeseado y su extremo puede ser doblado 90° para empujar el canino palatinamente al final de la retracción si fuese necesario. Por lo general desplaza al aparato menos que un resorte palatino y en la mayor parte de los casos es bien aceptado, frecuentemente no se necesita emplear ganchos en los órganos dentales anteriores.

Desventajas.— El gran calibre del alambre facilita que se ejerza una gran presión sobre el canino. A menos que el resorte esté bien construido y que esté bien proporcionado, puede ser inestable en el plano vertical y difícil de controlar. Causa daño al surco y se puede distorsionar fácilmente.

Resorte alternativo de retracción bucal.— Es muy útil en especial para caninos con posición bucal que hacen erupción más arriba de la superficie bucal de los alvéolos con inclinación mesial, en vez de la espiral tiene un asa grande en el surco desde donde se engancha el brazo mesial del resorte al canino.

Ventajas.— El resorte es útil para caninos en posición bucal y es menos probable que dañe el surco. Esto lo hace especialmente aplicable a los aparatos removibles inferiores.

Desventajas.— El resorte tiende a ser relativamente rígido y puede ser difícil controlar su activación.

Resortes para movimiento bucal

Resorte palatino de manivela.— Este resorte se puede utilizar para mover un solo órgano dental bucalmente.

Ventajas.— El resorte proporciona una ligera fuerza controlable. La espiral y el brazo, así como la manivela, proporcionan estabilidad y protección desde la cubierta deacrílico.

Desventajas.— El espacio que se necesita para incorporar este resorte puede ocasionar problemas con otro trabajo de alambre. No es adecuado para órganos dentales posteriores, como los premolares, que tiene una superficie lingual casi vertical. En estas situaciones el alambre tiende a asirse a la superficie oclusal durante la inserción aún con una activación ligera.

Resorte de doble ballesta o en "Z".— Debe construirse comprimido y la presencia de las dos espirales hace posible que el extremo del resorte que aplica la fuerza sea activado en línea recta en vez de ser movido a través del arco de un círculo.

Ventajas.— El resorte es compacto y puede ser incorporado a un órgano dental pequeño, como el incisivo lateral, aún cuando haya ganchos en los incisivos centrales y un resorte en el canino. Se puede construir un resorte más grande para que actúe en dos órganos contiguos. La fuerza se aplica en línea recta y se puede ejercer una pequeña activación al resorte hacia arriba para facilitar la inserción y para que no quede atrapado entre elacrílico y el esmalte.

Desventajas.— Es menos adecuado para los órganos dentales posteriores, porque puede ser atrapado fácilmente en la superficie oclusal de los órganos durante la inserción. Si se hace el resorte muy pequeño, puede producir con facilidad una fuerza excesiva durante la activación.

Resorte en "T".— El nombre explica su forma, ambos extremos del alambre están encajados dentro de la placa base y la parte cruzada descansa en la superficie palatina del órgano dental que va a ser movido. La adición de dobleces extra, a la mitad del resorte, aumenta su flexibilidad y proporciona un exceso de alambre para su extensión durante el movimiento dental.

Ventajas.— El resorte es particularmente adecuado para proporcionar movimiento bucal de los molares. Debido a su acción, es menos probable que se agarre de las superficies oclusales de los órganos dentales durante la inserción. Cuando se agregan asas extras aumenta su campo de activación.

Desventajas.— Si se utiliza el resorte para protuir un incisivo, inevitablemente aplicará un componente de fuerza hacia arriba a través del cíngulo.

Resortes para movimiento lingual

Resorte molar.— Se emplea un asa inversa para permitir que el resorte presione sobre la superficie bucal de un molar con posición bucal.

Resorte del canino y premolar.— El resorte bucal termina en un asa que se presta para este diseño, ya que el asa proporciona el alambre que se requiera para su remodelación.

Resorte sencillo de incisivo.— El alambre emerge del acrílico y cruza la superficie mesial del segundo premolar. Posteriormente pasa hacia arriba del surco y hacia adelante sobre la eminencia canina antes de descender para enganchar la cara labial del incisivo lateral con un asa plana. Puede ser incorporado dentro del mismo aparato como un resorte digital el cual será utilizado para corregir el canino antes de la activación del resorte del incisivo.

Ventajas.— Se puede obtener un mayor control del que nos puede proporcionar un arco labial.

Desventajas.— Igual que todos los resortes bucales con fuerza excesiva, el daño al surco y la fácil distorsión pueden causar problemas.

Resortes para reducción de la sobremordida horizontal y alineación de los incisivos

Arco labial con asas pequeñas (alambre pesado).— Es inadecuado para cualquier reducción, excepto para sobremordidas horizontales pequeñas y alineación de incisivos irregulares.

Ventajas.— La colocación de vástagos en el arco, en combinación con un resorte selectivo del acrílico, ayuda a la alineación de los incisivos irregulares. La rigidez del arco lo hace adecuado para modificarlo como retenedor después de tratamiento activo.

Desventajas.— Aún una activación pequeña del alambre puede producir excesiva presión debido a que este arco es inadecuado para la reducción de cualquier sobremordida horizontal, excepto las muy pequeñas.

Arco labial con asas grandes (alambre pesado).— Las asas pueden ser de diferente tamaño. A pesar de que este arco proporciona una presión ligera en una distancia larga, su construcción y ajuste son difíciles. Las asas de tamaño menor permiten un ajuste más sencillo y aún pueden seguir dando una fuerza ligera controlable.

Ventajas.— Se puede ejercer presión sobre órganos dentales individuales y el arco es útil para mantener la posición después del movimiento dental.

Desventajas.— Se requiere habilidad para controlar la activación del arco y al mismo tiempo prevenir que el alambre dañe al surco. El alambre tiende a deslizarse hacia arriba gingivalmente de órganos dentales protuidos y, por lo tanto, debe ser activado oclusalmente.

Retractor de Roberts (alambre ligero).— Los brazos bucales pueden estar envueltos, desde la espiral hasta el acrílico, en una tubería de acero inoxidable para proporcionar una fuerza mayor.

Ventajas.— El resorte proporciona una fuerza ligera y puede ser ajustado fácilmente. Debido a que se balancea hacia abajo y hacia atrás durante su uso, no tiende a deslizarse hacia arriba gingivalmente de los incisivos protuidos. Es bastante bien tolerado.

Desventajas.— Si los brazos de sostén no están colocados correctamente, el surco puede ser dañado.

Resorte de mandil (alambre ligero).— La forma de este resorte casi es explicativa por sí misma. Está constituido con alambre de 0.5 mm y se enrolla en un arco labial alto cortado de alambre de 0.9 mm.

Ventajas.— Proporciona una fuerza ligera y no tiende a deslizarse hacia arriba de los incisivos protuidos, es más sencillo de repararlo que el anterior.

Desventajas.— Este resorte tiene más posibilidades de causar daño al surco. Debe ser ajustado y mantenido cuidadosamente en su lugar.

Alambre que se endereza por sí mismo (alambre ligero).— Este resorte consta de un arco labial con asas de ajuste de tamaño mediano. Se enrolla un alambre ligero a la esquina de un asa y se engancha su extremo al otro alambre labial. La fuerza de re-

tracción es proporcionada por la tendencia de enderezamiento del alambre ligero a través de la curva formada por el arco labial pesado.

Ventajas.— Se puede reducir la sobremordida horizontal si se utiliza un alambre ligero que proporcione una fuerza ligera. Subsecuentemente se puede ajustar el arco labial pesado para ponerlo en contacto con los órganos dentales que proporciona la retención. Debido al sostén facilitado por el alambre pesado, la estabilidad vertical del alambre ligero es buena.

Desventajas.— Puede ser difícil controlar el grado de activación que es proporcionado en gran medida por el técnico. Se puede dañar el labio al mover los incisivos hacia atrás entre los ajustes y el alambre pesado que se deja prominente.

TORNILLOS DE EXPANSION

Un tornillo es un pequeño aparato empleado en ortodoncia, para llevar a un sitio deseado en dirección bucal o distal, uno o más órganos dentales por medio de un movimiento intermitente, que se hace por medio de ligeros impulsos muy repetidos que actúan durante pequeños espacios de tiempo.

El tornillo ortodóntico no se pone en contacto con los órganos dentales, está encajado en el acrílico en sus dos extremos, la activación se produce al girar el tornillo para que las dos partes del acrílico sean separadas y para que el aparato que todavía está rígido no tenga ajuste completamente pasivo.

Diseño de los tornillos

Los tornillos son producidos por muchos fabricantes en una amplia variedad de tamaños y tipos. Un diseño típico tiene un tornillo central con rosca; cada uno de sus extremos está enganchado con un pequeño bloque de acrílico. Uno de estos bloques lleva dos alambres guía que descansan paralelos al tornillo y pasan a través de los agujeros en el bloque contrario. El centro del tornillo se continúa con una protuberancia en la que se pueden observar cuatro agujeros radiales, están provistos de una traba de plástico que cubre la porción central. La traba sostiene el tornillo en su lugar durante la construcción del aparato y se corta después del procesamiento.

Se deben tener en mente varios puntos cuando se considera utilizar tornillos o resortes para una aplicación específica.

Volúmen

A pesar del reducido tamaño de los tornillos ortodónticos modernos, un aparato que contenga al menos uno es considerablemente más grueso que el que no los contiene. A menos que se tenga especial cuidado durante la construcción, es fácil engrosar toda la bóveda palatina, aún cuando el tornillo esté situado a su lado.

Cooperación

El paciente debe demostrar cooperación en el tratamiento, para que no exista ningún retraso en su evolución, se deba dar un cuarto de vuelta una o dos veces por semana, el tornillo siempre debe ser girado desde el lado donde la flecha indique el sentido del giro.

Colocación de gancho

Cuando se emplea un tornillo es posible mover órganos dentales que han de ser enganchados, especialmente apropiados cuando hay que dirigir un grupo de órganos dentales.

Colocación del tornillo

Tenemos que tener en mente la importancia de la colocación precisa del tornillo, porque de lo contrario puede variar la dirección y alterar la acción que deseamos, hay que tener cuidado en las tres dimensiones y éstas son, por ejemplo:

1. Al empujar un molar distalmente, se moverá a lo largo de la curva de Spee semejando el movimiento de un péndulo.
2. El tornillo debe estar colocado de manera que el arco sea enganchado mientras el molar es movido distalmente y así poder mantener una relación bucolingual correcta con los órganos dentales inferiores.
3. Cuando se utiliza un tornillo para proporcionar expansión del arco, por lo general se coloca en la línea media, donde puede ser fácilmente puesto en posición horizontal.

Indicaciones clínicas

Expansión.— Cuando queremos aumentar el ancho del arco superior para corregir una mordida cruzada unilateral o bilateral, podemos producir ensanchamiento simétrico del arco por medio de un aparato removible incorporando cuatro ganchos, probablemente sobre los primeros molares y premolares, y un tornillo en posición horizontal en la línea media del paladar. Se puede recortar el acrílico a la altura de los incisivos y

la previsión de planos de mordida posteriores poco profundos ayuda a aliviar el atoramiento de las cúspides y a prevenir un ensanchamiento secundario del arco inferior.

La presencia del desplazamiento se debe a una asimetría aparente y muestra que el estado subyacente es realmente simétrico y es causado por una discrepancia ligera en la anchura de los arcos, que puede ser corregida mediante tratamiento del arco superior solo.

Movimiento distal.— Una forma alternativa de mover los molares distalmente es mediante un aparato similar al anterior, pero que contenga tornillos que apliquen una fuerza distal a los molares, por ejemplo, un canino superior está apiñado en dirección bucal, colocaremos ganchos de Adams en los primeros premolares, posteriormente se utiliza un segundo aparato con resortes digitales para mover los premolares otra vez al espacio producido y para permitir el alineamiento del canino.

En maloclusiones ligeras clase III con poco apiñamiento en el arco superior, frecuentemente se recomienda evitar las extracciones superiores y el empleo de expansión anteroposterior para acomodar los órganos dentales en el arco, con tornillos bilaterales, permite que los incisivos sean mantenidos hacia adelante mientras los posteriores son movidos distalmente.

Tratamiento clínico

Siempre que se vaya a emplear un tornillo, es importante proporcionar una retención adecuada, elegir el tornillo indicado al tratamiento, el paciente tendrá que ser muy cooperador y asistir cada cuatro días al consultorio a un control de movimiento del tornillo y vigilar que no ocurra ninguna lesión.

Promedio de movimiento

Un tornillo tiene hasta cuarenta cuartos de vuelta y se abre a razón de 0.2 mm por cuatro de vuelta. Un aparato que es ajustado correctamente cada cuatro días, en quince días nos proporciona un espacio de 1 mm.

Aparatos removibles inferiores

Es común afirmar que el aparato removible inferior se trata con el hábito, pero también es cierto que es menos complicado en comparación con los superiores, que aprovechan la mucosa palatina. A pesar de esto, un buen diseño de un aparato inferior permite realizar movimientos similares, es bien tolerado y puede ampliar el campo del tratamiento.

Problemas de construcción

Extensión.— Uno de los errores que comúnmente ocurren con los aparatos removibles inferiores es el exceso de extensión del acrílico. Si se extiende lingualmente, en especial en el área del frenillo lingual, ocurrirá malestar y ulceración.

Punto de inserción.— Generalmente existe un punto de inserción en el lado lingual de los alvéolos inferiores, es particular en la región del premolar y del molar. Si el acrílico se extiende hasta esta zona, el aparato sólo podrá ser retirado del modelo de trabajo rompiendo el yeso y podrá ser insertado después de un ajuste considerable.

Limitaciones físicas.— La forma y la situación de los alvéolos inferiores hace que la placa base de acrílico consista en una tira de acrílico en forma de "U" que va paralela a las raíces de los órganos dentales. Se debe engrosar el aparato en ciertos lugares durante su construcción, para permitir que se hagan ajustes subsecuentes si es necesario.

Algunos odontólogos prefieren reemplazar la parte anterior de la placa base por una barra lingual. Sin embargo, ésto tiene la desventaja de reducir el número de órganos dentales y áreas de mucosa disponibles para el soporte del anclaje.

Retención.— Los aparatos inferiores tienen menos retención que los superiores. Esto en parte se debe a la falta de sostén palatino, pero también porque la forma de los órganos dentales inferiores es menos favorable para la colocación de ganchos.

Diseño de resortes

Resortes linguales.— Deben tener su espiral debajo del acrílico lingual y el alambre se levanta verticalmente hasta el borde gingival antes de que sea girado en ángulo recto para enganchar al órgano dental. Es difícil controlar la altura del resorte durante la activación porque varía conforme se va moviendo el órgano dental. Al ir cambiando el brazo el resorte de la vertical, hay un cambio en la altura para un grado dado de activación a lo largo del arco.

Resortes bucales.— El surco que rodea al arco inferior es bajo y los diseños de los resortes bucales, como los que se utilizan en el arco superior, se toleran con menos facilidad. Los resortes de asa sencilla y de asa invertida son bien tolerados y son útiles en la retracción de los caninos. Se puede llevar a cabo una mejor activación doblando el extremo del resorte hacia adentro y cortando un pequeño pedazo de alambre.

EJEMPLOS DE DISEÑO

Aparato pasivo.— Un diseño sencillo con puntas de flechas mesiales y distales en alambre de 0.8 mm sobre los primeros molares, por lo general, es adecuado para actuar

como retenedor de espacio. Si se espera una mala retención, un gancho colocado más hacia adelante puede ayudar a estabilizar el aparato. A veces la oclusión previene una mejoría en la posición de dientes que pudieron haberse desplazado a los espacios adyacentes (un canino inferior en dirección bucal que se halla fuera del arco superior). El impedimento de oclusión también puede afectar el movimiento activo de un órgano dental a través de la mordida con un aparato fijo. En ambos casos, el empleo de un aparato pasivo inferior que contenga planos de mordida posteriores poco profundos puede mejorar la oclusión y permitir la corrección.

Aparatos activos.— Se puede emplear un diseño parecido al descrito anteriormente con la adición de resortes bucales para retraer a los caninos. Si sólo requiere un resorte en un lado del aparato, entonces un gancho adicional en el lado opuesto ayudará a la estabilidad. Cuando se requieren resortes bilaterales, ésto no se puede efectuar. En caso necesario, se puede utilizar un gancho incisivo.

Si se requiere un movimiento distal ligero del primer molar permanente, tal vez después de la extracción del segundo molar inferior para proporcionar espacio para la erupción del premolar, se necesitará digital y la colocación del gancho en el primer molar del lado contrario. Se puede llevar al resorte de alambre de 0.6 mm hasta el borde distal delacrílico.

Aparato inferior removible parcial.— El apiñamiento y la irregularidad de los incisivos inferiores presenta un problema especial en ortodoncia. Un paciente puede llegar al consultorio con oclusión bastante buena pero con una irregularidad inaceptable en los premolares inferiores. Este paciente tal vez no haya tenido tratamiento ortodóntico previo, o lo tuvo muchos años atrás, incluyendo extracciones. Este problema es común en los adultos jóvenes. Es difícil lograr la alineación de los incisivos inferiores con aparatos removibles convencionales, en tanto que los aparatos fijos tal vez no sean apropiados para estos pacientes.

Los incisivos inferiores tienen una anchura mesiodistal conjunta de 22 mm (\pm 1.4 mm). El grosor del esmalte de un incisivo en su punto de contacto es de 0.75 mm. Remover 50 % del esmalte de cada punto de contacto creará 3 mm de espacio en la región de los incisivos. Este espacio se puede emplear para realizar alineación de los incisivos si el apiñamiento no es muy grande y las rotaciones son mínimas.

Limado del esmalte.— Se puede efectuar antes o después de la construcción del aparato, pero es mejor hacerlo antes si el aparato va a ser entregado en pocos días, y se puede realizar de varias maneras. Debido a que los puntos de contacto están apretados inicialmente, se debe comenzar con la parte posterior metálica de las limas abrasivas. Cuando se ha alcanzado el acceso adecuado, se puede quitar más esmalte, ya sea de la misma manera o con ayuda mecánica, si así lo desea el odontólogo. Son alternativos los discos con un lado de seguridad o los materiales abrasivos recíprocos diseñados especialmente.

Construcción del aparato.— Se quitan los incisivos inferiores del modelo, se debe retirar el yeso de los órganos dentales en esta etapa. Un Vernier ayudará a realizar el

grado correcto de reducción de los órganos dentales. Los órganos dentales se colocan en su nueva posición y son encerrados una vez que están en su lugar. Se evita la necesidad de duplicar la cantidad de cera en el yeso si se utiliza acrílico en frío para construir el aparato. Se coloca un alambre de acero inoxidable de 0.7 mm. Debe tener un estrecho contacto con las superficies labiales de los incisivos y pasar alrededor del borde gingival del canino sin ponerse en contacto con la encía o los órganos dentales. Después de pasar por el punto de contacto canino-premolar debe seguir el borde gingival del canino sin ponerse en contacto con éste. Por último, el alambre debe terminar lingualmente en la línea media. Se coloca acrílico curado en frío de 2 a 3 mm de espesor sobre el alambre, bucal y lingualmente. No se extiende más allá de las superficies distales de los incisivos laterales. Estéticamente es mejor emplear acrílico de color blanco.

Tratamiento clínico.— Se inserta y ajusta el aparato para asegurar una activación adecuada. En virtud de que se han movido los órganos para hacer el modelo, el aparato tal vez no requiera activación en esta etapa. Se instruye al paciente para que use el aparato todo el tiempo, excepto durante las comidas.

La activación se puede realizar en visitas subsecuentes ajustando las asas de alambre distales para aproximar más las barras lingual y labial de acrílico. Cuando se necesitan ajustes locales, será eficaz un recorte adecuado y la adición de pequeñas áreas de acrílico curado en frío.

Una vez completado el movimiento dental, el aparato pasivo servirá como retenedor. Al principio se puede usar todo el tiempo y posteriormente sólo durante las noches. Por último, se puede quitar por completo cuando parezca que la estabilidad está asegurada. Será necesaria una retención larga si se han corregido las rotaciones.

El campo de los aparatos fijos

Los aparatos fijos son importantes cuando hay que rotar un órgano dental, también son satisfactorios en los movimientos corporales, inclinación, enderezamiento y torsión.

Inclinación

Es el movimiento dental más sencillo, se realiza mediante la aplicación de una fuerza a la corona del órgano dental, éste se mueve bajo la influencia de la fuerza, en dirección en donde encuentra menor resistencia, se establece un punto de apoyo, la corona se mueve en dirección de la fuerza aplicada y el ápice en la dirección contraria.

La localización del punto de apoyo está influida por:

1. El punto de aplicación de la fuerza. Si éste se mueve gingivalmente, el punto de apoyo se moverá apicalmente. En la práctica, es virtualmente imposible mantener un punto de aplicación constante usando aparatos removibles.
2. La magnitud de la fuerza aplicada. Se dice que la fuerza ideal de inclinación para una sola raíz, está asociada con el punto de apoyo que se encuentra cerca de la unión del tercio apical con los dos tercios gingivales de la raíz.

Muchas maloclusiones no pueden ser satisfactoriamente tratadas mediante la inclinación de los órganos dentales, no se puede precisar con certeza la localización del punto de apoyo y estar propensa a sufrir cambios durante el movimiento del órgano dental.

Al aplicar un complejo de fuerzas a la corona del órgano dental es posible controlar su movimiento apical con aparatos fijos; siendo esta su ventaja sobre los aparatos removibles.

Enderezamiento y torsión

Ambos implican un movimiento controlado de los ápices de los órganos dentales. Como enderezamiento nos referimos al movimiento mesial o distal de los ápices, mientras que al de torsión nos referimos al movimiento labial o palatino. Tanto el enderezamiento como la torsión, requieren de la aplicación de un complejo de fuerzas a la corona, de tal manera que el punto de apoyo se encuentre dentro de ésta.

Movimiento corporal

El movimiento corporal de los órganos dentales implica un movimiento de la corona y el ápice en la misma dirección. No es posible realizar el movimiento aplicando solamente una fuerza a la corona, a menos que se evite la inclinación del órgano dental. Se puede diseñar un aparato fijo de tal manera que se pueda aplicar un complejo de fuerzas a la corona para que el ápice se mueva en la misma dirección que ésta.

Rotación

La rotación de los órganos dentales alrededor de su eje mayor requiere de la aplicación de un complejo de fuerzas a la corona. Existe una considerable dificultad mecánica para aplicar un complejo de fuerzas eficientes con un aparato removible, pero si se coloca una banda al órgano dental que se necesite rotar, se obtendrá un control preciso de la rotación.

Con frecuencia es necesario hacer la separación de los molares pasando alrededor del punto de contacto un alambre suave de latón que si lo hiciéramos de alfilero, se entrelazan los dos cables fuertemente, metátesis al exceso, y se dirige el instrumento controlado hacia adentro. No se deben dejar por más de 24 horas, la separación debe ser mantenida por medio de separadores preformados en forma de "U".

La separación de los incisivos, especialmente de los laterales, en la infancia, con elástica preformada en forma de pesa en sentido transversal. Se cortan pequeños pedazos de la tira y se le indica al paciente que los coloque entre los puntos de contacto 2 o 3 horas antes de la cita.

Fabricación de las bandas.— Se pueden hacer las bandas de cinta de acero inoxidable que se contornea, usando pinzas especiales, para ajustarla a los órganos dentales en la boca. Lleva mucho tiempo hacer bandas individuales de esta manera, por lo que, actualmente la mayoría de los odontólogos usan bandas preformadas.

Selección de las bandas.— Hay bandas preformadas comercialmente y en la mayoría de los casos se ajustan tan bien como las hechas por el odontólogo. Además, el ajuste de este tipo de bandas, es más cómodo para el paciente.

Se usan los modelos de estudio para tener una guía del tamaño de la banda que se requiere. Las bandas son colocadas por medio de instrumentos especiales que son aplicados al borde oclusal de las bandas. Algunas bandas tienen ansas de colocación, las cuales son fijadas a sus porciones palatales o linguales.

Posición de las bandas

Bandas de los molares y premolares.— La posición ideal de una banda es aquella en la que la orilla descansa apenas por debajo del borde gingival, sin causar una zona ir- quemica de la encía, en los adultos a veces no es posible colocarla en esta región, por lo que tenemos que tener cuidado de que la apertura entre la banda y el borde gingival no sea pequeño, ya que será difícil tener una higiene adecuada de la zona.

Bandas de los caninos.— La corona tiene cierta forma que para lograr su adecuada retención, se tiene que colocar la banda más gingivalmente que la de los premolares e incisivos. Las bandas de los caninos necesitan una extensión labial o delantal, para poder colocar los soportes a una altura adecuada de la punta del borde incisal.

Bandas de los incisivos.— Son colocadas aproximadamente a la mitad de la corona, pero las bandas en los laterales superiores deberán estar más cerca del borde incisal. Deberán estar cuidadosamente contorneadas a la superficie gingival y oclusiva del órgano dental.

Indicaciones específicas para utilización de los aparatos fijos

Mala posición dentaria

El empleo de aparatos fijos es necesario cuando la corona o el ápice de un órgano dental está francamente desplazado de su posición correcta, especialmente cuando el movimiento que se requiere es en dirección oclusal. Se proporcionará un sitio para la aplicación de las fuerzas, al colocar una banda al órgano dental.

Tratamiento del arco inferior

Son mecánicamente eficientes y se pueden usar en conjunción con un tratamiento del arco superior por medio de una tracción elástica intermaxilar.

Organos dentales rotados

El control preciso de la posición del órgano dental logrado por el uso de los aparatos fijos, permite realizar la rotación. Otra ventaja en el uso de éstos es que corrigen simultáneamente anomalías en la posición apical asociadas frecuentemente con la rotación de los órganos dentales.

Cierre de los espacios

Cuando se usa un aparato fijo, se puede obtener la corrección apical al igual que la corona para el cierre de los diastemas.

Movimientos múltiples del órgano dental

Los aparatos fijos permiten ejercer un control sobre la posición de varios órganos dentales, ya sea en uno o en ambos arcos. Además, permiten realizar movimientos de inclinación, rotación y apicales simultáneamente; así como también aplicar fuerzas intermaxilares eficazmente.

Preparación del caso

Hay que tener una atención cuidadosa al ajuste de las bandas y los soportes, para lograr un resultado satisfactorio en el tratamiento, debido a los inconvenientes de la descalcificación y hasta las caries de los órganos dentales con el uso de las bandas.

Ajuste de las bandas

Separación.— El ajuste de las bandas es tarea difícil por la estrechez de los puntos interdenciales de contacto.

Bandas en órganos dentales con erupción parcial.— Para estos casos es una buena medida utilizar el mismo tamaño de la banda usada en el órgano dental contralateral del arco. Cuando es difícil ajustar completamente la banda a un órgano dental con erupción parcial, se puede colocar un aditamento adherido directamente a la superficie de éste.

Soportes y aditamentos

Soportes

Los soportes más frecuentes utilizados por los autores son los de canto (Edgewise) y los de Begg. Hay una gran variedad de tamaños y diseños, en los soportes de canto se han dividido en dos grupos: Los sencillos y los dobles o siameses.

En los soportes de Begg hay varios modelos, pero todos son básicamente similares. La abrazadera de Begg tiene una ranura angosta, dentro de la cual el arco de alambre tiene un ajuste suelto y es mantenido en su lugar por medio de una clavija de cierre.

Posición del soporte.— Se pueden adquirir las bandas con los soportes y aditamentos de unión ya soldados en posición.

Es de una considerable importancia el nivel en que descansa el soporte en la superficie labial o bucal de los órganos dentales. Una discrepancia vertical en el nivel de los canales de los soportes dará como resultado una variación vertical en la posición de los órganos dentales de la misma magnitud, a menos de que se hagan dobleces compensatorios del arco durante el tratamiento.

El canal de la abrazadera debe encontrarse en una distancia de 3.5 — 4 mm. del borde incisal de los incisivos centrales superiores. Una vez determinado el nivel de los soportes, se debe usar la misma medida para caninos y premolares.

Tubos de los molares.— Existen varios modelos preformados y soldados con tubos rectangulares o redondos. Algunos tubos están hechos con una ranura entre el extremo distal y la superficie de la banda, para la fijación de ligas para atar y jalar.

Posición del tubo del molar.— Se colocan los tubos sobre las bandas de los molares paralelos a la superficie oclusiva del molar y el eje mesiodistal del órgano dental.

Aditamentos de unión.— Hay una gran variedad de aditamentos que pueden ser soldados a las bandas y que proporcionan puntos de fijación adicionales para las ligas o para atar ligaduras.

Ganchos.— Están hechos de acero inoxidable de 0.7 mm, se pueden adquirir tubos de los molares con ganchos. Se colocan verticalmente sobre la banda los ganchos que

van a ser usados en la fijación de ligas. Todos los ganchos, especialmente, deben estar diseñados y colocados de tal manera que no causen irritación a los tejidos vecinos.

Botones linguales.— Los botones preformados pueden ser usados en lugar de los ganchos linguales, también pueden ser fijados a las bandas para la fijación de ligaduras.

Broches y barras de fijación.— Son utilizados para la fijación de ligaduras de atar y son particularmente útiles para órganos dentales rotados o con erupción parcial.

Cementación

Tenemos que tener cuidado en la cementación para asegurar un resultado exitoso y para reducir al mínimo el riesgo de la descalcificación de los órganos dentales. Cuando colocamos una banda y un soporte, tenemos que cuidar que su angulación esté en posición correcta.

Los órganos dentales deben ser pulidos extensivamente con pasta profilácticamente antes de colocar las bandas, posteriormente, se deben secar y mantenerlos así durante el cementado, una vez fraguado, se debe quitar cualquier exceso. Los soportes de canto pueden ser acomodados en protectores para evitar que el cemento entre en el canal del arco de alambre o canal de unión.

Hay dos tipos principales de cementos; *Oxifosfato de Zinc* y el *Fosfato de sílice*, para utilizar el cemento se debe tomar en cuenta los siguientes puntos:

Oxifosfato de zinc.— Con frecuencia es mezclado incorrectamente. En condiciones ideales, la loseta debe estar fría y seca, para incorporar el polvo al líquido, se debe dividir al polvo en cinco partes iguales y se va incorporando una porción cada quince segundos.

Fosfato de sílice.— Al ser mezclado, adquiere una consistencia mayor que los cementos de zinc, lo que dificulta un poco el asentamiento de las bandas.

Unión directa

El adelanto obtenido en el campo de los adhesivos ha hecho posible la unión de aditamentos de unión directamente a la superficie del órgano dental.

Las ventajas de la unión directa son:

1. No es necesaria la separación de los órganos dentales
2. Existe un menor riesgo de dañar al tejido de la encía
3. Se evitan las molestias del paciente relacionadas a la colocación de las bandas.

4. No es necesario almacenar una gran cantidad y costosa variedad de bandas preformadas.
5. Se pueden unir los soportes y aditamentos de unión directamente a los órganos dentales erupcionados parcialmente.
6. Se mejora la estética
7. Al término del tratamiento, no quedan espacios residuales entre los órganos dentales que normalmente aparecen después de retirar las bandas. Estos espacios se deben al espesor del material de la banda que se encuentra entre los puntos de contacto.

Alineamiento de los caninos

En el alineamiento de los caninos no sólo nos interesa la corrección de su inclinación axial, de su posición lateral, vertical y de rotación. También es importante la relación de los caninos superiores con los inferiores en la oclusión, así como su posición en relación con los incisivos.

Movimiento distal de los caninos.— El movimiento distal de los caninos en el arco superior es usualmente necesario para aliviar el apiñamiento de los incisivos y para proporcionar un espacio para la reducción de la sobremordida horizontal. Los caninos tienen raíces largas y el área de éstas es relativamente grande, por lo que se debe tener cuidado al retraer los caninos para evitar movimientos no deseados de los órganos dentales de anclaje.

Caninos inclinados mesialmente.— Cuando un canino tiene una ligera inclinación mesial y la cantidad de movimiento distal de las coronas que se requiere no es muy grande, la retracción por medio de una fuerza de inclinación dirigida distalmente puede dar un alineamiento satisfactorio de los caninos.

El movimiento distal espontáneo de los caninos inclinados mesialmente ocurre después de la extracción del primer premolar.

Enderezamiento de los caninos.— Un canino que no está ni mesial ni distalmente inclinado requiere de la misma cantidad de movimiento distal del ápice como de la corona. Esto se logra por medio de su inclinación distal seguida de su enderezamiento, o por una retracción corporal. En cualquiera de los casos, se requiere más anclaje que para la pura inclinación distal.

Caninos inclinados distalmente.— Deberan ser retraídos con un movimiento distal mayor del ápice que de la corona. Este movimiento requiere de una cantidad considerable de anclaje. Primero se debe enderezar el órgano dental mediante un movimiento distal del ápice y posteriormente se retrae corporalmente.

Rotación de los caninos.— Se puede cambiar la posición de rotación de los caninos ya sea mediante el uso de una sección activa en el arco de alambre o por el uso de ligas.

Movimiento bucolingual de los caninos.— El control de la anchura intercanina es muy importante. Si se quiere mover a los caninos distalmente hacia una parte más ancha del arco. Puede ser difícil mover a los caninos en dirección lingual, especialmente en el arco inferior, donde las relativamente pequeñas raíces de los incisivos proporcionan poco anclaje.

Alineamiento de los incisivos

Cuando los incisivos ocupan un espacio que es inadecuado, como el desacomodo labial o lingual, rotación vertical, anomalías en la inclinación axial. Para poder corregir el apiñamiento es necesario proporcionar un espacio, esto implica un movimiento distal de los caninos.

Soportes de canto

Cuando el apiñamiento es pequeño, es posible retraer a los caninos y alinear a los incisivos simultáneamente.

Arcos de alambre sencillos.— Son útiles en etapas tempranas del tratamiento del apiñamiento, son eficaces en la nivelación de la altura de los soportes, en la corrección de desacomodos. Mientras más pequeño sea el calibre del arco de alambre, mayor será su flexibilidad, el alambre de alta tensión de 0.30 mm. de calibre es lo suficientemente flexible en todos los planos como para ser útil en el alineamiento inicial de los arcos de alambre, se puede ir cambiando progresivamente el arco al alambre de calibre de 0.35 mm. y después de una o dos consultas a 0.40 mm. el alineamiento final es alcanzado utilizando arcos de alambre de calibre progresivamente mayor, en la práctica, el movimiento del arco de alambre a través de los soportes de los caninos será limitado por la fricción, y el área, relativamente grande de la raíz de los caninos reducirá al mínimo el movimiento distal de los mismos.

Arcos de alambre de ansas múltiples.— Los arcos de alambre redondo con ansas múltiples son particularmente útiles para producir alineamiento de los órganos dentales en los segmentos labiales. Este tipo de movimiento frecuentemente requiere del uso de anclaje adicional, por medio del uso de la tracción intermaxilar desde el arco contrario.

Es importante asegurarse de que cada porción horizontal del arco de alambre se puede ajustar adecuadamente al soporte sin que los brazos verticales de las ansas se pongan en contacto con los órganos dentales.

Cuando el arco de alambre está completamente ajustado, las ansas verticales no deben presionar contra la encía o protuir para causar irritación de los labios. Cualquier alteración en las ansas verticales deben ser hechas antes del ajuste final en ambos brazos de la ansa para conservar su planura.

Soportes de Begg

Tienen una anchura mesiodistal mínima y el arco de alambre tiene un ajuste flojo en su canal.

Debido a su anchura, se requiere de una considerable sobrecorrección de las porciones del soporte utilizadas para producir la rotación. No es posible llevar a cabo movimientos apicales (enderezamiento y torsión) sin el uso de resortes accesorios.

El ajuste del arco de alambre en el canal de soporte permite la inclinación del órgano dental y facilita el movimiento del mismo a lo largo del arco de alambre.

Se pueden utilizar los soportes de Begg con arcos de alambre redondos sencillos y también con ansas.

Resortes de enderezamiento de begg.— Los hay preformados para ser utilizados con los soportes, se insertan dentro del canal vertical de la clavija, es doblado hacia adentro del gancho que está unido al arco de alambre. Este brazo libre es relativamente corto, pero la hélice proporciona flexibilidad, son efectivos para producir el movimiento apical.

El resorte aplica una fuerza que mueve la corona del órgano dental en la dirección contraria a la que se está moviendo el ápice.

Mantenedores de espacio fijos

Mantenedor de banda y ansa.— De fácil construcción y adaptación, no restaura la función masticatoria pero permite la erupción continuada de los órganos dentales antagonistas lo cual puede ser un factor importante. Cualquier aparato que incluya banda debe ser inspeccionada y quitada por lo menos cada año, pulir el órgano dental si es posible, aplicar fluoruro de estaño, y después se vuelve a cementar, esto se hace con la finalidad de prevenir la posibilidad de que falle el sellado y de que el órgano padezca caries.

Para el procedimiento de adaptación se pueden emplear unas pinzas formadoras de bandas No. 2, y un atacador de bandas para adaptarlas a los surcos de vestibular y lingual.

Mantenedor de corona y ansa de acero al cromo.— Está indicado si el órgano dental pilar posterior tiene caries extensa que necesita una restauración coronaria, o si se le efectuó alguna terapéutica pulpar en cuyo caso conviene la protección o recubrimiento pulpar. Es de fácil construcción y adaptación, antes de cementarlas se toma impresión, se quita la corona del órgano dental y se ubica en el modelo de trabajo, se emplea alambre de acero de 0.75 o 0.90 mm. el cual se solda a la corona con soldadura de plata fundente de tipo bórax.

Mantenedor de oro colado de Willett.— Fué uno de los primeros recomendados por los odontólogos, y es conveniente usar cuando hace falta un mantenedor de espacio sólido, el órgano dental pilar se prepara para eliminar las zonas retentivas realizando cortes proximales para anular los contactos (sin llegar a la cara oclusal), esto permite que el mantenedor pueda ser quitado con facilidad para la inspección, después de preparar el órgano dental se toma una impresión para producir el colado.

Mantenedor de tipo puente fijo.— Indicado cuando se pierde prematuramente el primer molar temporal, se tallan el canino y el segundo molar para coronas enteras coladas, se puede colar el mantenedor en una sola pieza. Se ha de tener en cuenta que el canino permanente puede erupcionar antes que el primer premolar, en este caso suele ser necesario quitar el tramo para construir un mantenedor de banda y ansa, hasta la erupción del primer premolar.

Mantenimiento del espacio en la zona del segundo molar temporal.— El resultado de la pérdida prematura del segundo molar temporal es invariablemente el desplazamiento mesial del primer molar permanente con retención del segundo premolar, esta pérdida tiene menos efecto en el segmento anterior que la pérdida del primer molar temporal. El dispositivo recomendado para el mantenimiento del espacio es el de banda y ansa insertado en el primer molar permanente en razón a la secuencia habitual de erupción.

Pérdida del segundo molar temporal antes de la erupción del primer molar permanente.— Esto da como resultado el desplazamiento mesial del primer molar permanente antes de la erupción, y es uno de los problemas más difíciles que afronta el odontólogo que atiende a niños, por lo tanto, está indicado un mantenedor de espacio que guía al primer molar permanente hacia la posición normal.

Mantenedor colado de oro de extensión distal.— Se emplean como pilares el canino y el primer molar temporal, esta extensión hacia los tejidos sirve de guía para la erupción del primer molar permanente, y en caso de que se pierdan los pilares por erupción del canino o del primer premolar permanente, se puede construir un mantenedor de banda y ansa en el molar permanente.

Mantenimiento del espacio en la zona incisiva.— En la pérdida de los incisivos temporales, algunos autores suponen que rara vez se produce el cierre del espacio en la parte anterior, por lo que se suele tomar como un problema ligero.

Mantenimiento del espacio en la zona canina temporal.— No es frecuente que se pierda un canino temporal por caries, pero cuando ésto sucede se puede emplear un mantenedor de banda y ansa con pilar en el primer molar temporal.

Pérdida del primer molar permanente antes de la erupción del segundo molar.— Cuando esto sucede hay mayor probabilidad de que los segundos molares erupcionen en una posición aceptable, aunque la inclinación axial del segundo molar suele ser mayor de lo normal.

Pérdida del primer molar permanente después de la erupción del segundo molar permanente.— Es conveniente consultar con el ortodoncista, existen varios métodos para conservar el espacio, como el mantenedor tipo banda y ansa modificado ó el mantenedor de tipo puente fijo.

Mordidas cruzadas

Está dada por el engranaje de la arcada superior con la inferior, y es de gran importancia para la articulación distinguiéndose desde el punto de vista funcional. El odontólogo general deberá posar y tratar mordidas cruzadas anteriores o posteriores simples.

Mordidas cruzadas posteriores.— Los molares aislados en mordida cruzada se corrigen colocando bandas en los molares superiores e inferiores, soldando en ellas ganchos de 0.75 mm. En la banda superior, el gancho se encuentra en la sección palatina de la banda, y la extremidad libre se dirige hacia arriba, pero sin tocar los tejidos blandos. En la banda inferior, se solda el gancho a la sección bucal y se dirige hacia abajo, pero sin tocar el pliegue mucobucal.

Después de comentar las bandas, se instruye al paciente sobre los usos de bandas elásticas, van del gancho palatino en la banda superior al gancho bucal en la inferior.

Mordidas cruzadas anteriores.— Frecuentemente, se puede concluir que el caso de la primera clase, tipo tres, cuando en realidad puede ser una autentica maloclusión de tercera clase. Existen varias maneras de corregir mordidas cruzadas anteriores. Los casos incipientes, en los que el incisivo maxilar esté brotando y esté recién atrapado en lingual en relación con los incisivos inferiores, pueden tratarse con el uso de una espátula lingual funcionando como palanca.

Uno de los métodos mejor aceptados, es construir un plano de mordida de acrílico en los órganos dentales. Estos planos son bastante sencillos de elaborar, asegurándose únicamente de que la porción inclinada del plano de mordida se encuentra en ángulo de 45°, en relación con los ejes de los incisivos centrales inferiores.


La fabricación del plano inclinado se puede efectuar en método directo e indirecto, lo que en seguida se presentará será el segundo, ya que el método directo no suele preferirse por no poder efectuar la forma adecuada al plano, directamente en la boca del niño.

Procedimiento sobre el metodo indirecto:

1. Obtención de los modelos
2. Sobre el modelo se aplica vaselina ligeramente, y sobre ésta se adopta papel estañó que cubra los seis órganos anteriores y recortar con tijeras los excedentes
- 3 En un recipiente mezclar dos partes de polvo y una parte de líquido de acrílico de autopolimerización rápida, se revuelve lentamente y se deja hasta adquirir

- una consistencia característica a miel.
4. Sobre el papel, lubricar ligeramente con vaselina y sobre éste colocar la mezcla de acrílico hasta que llegue a un estado gomoso y pueda ser tomado con los dedos.
 5. Recortar el excedente y darle la forma deseada.
 6. Tan pronto como se haya dado forma, el plano inclinado se coloca en la olla de presión (20 libras), durante 20 minutos.
 7. Se retira el plano del modelo, se limpia y se le da forma con fresa y se pule.
 8. Colocación del plano inclinado al paciente.

Clasificación y tratamiento de las maloclusiones



Relación dental posterior clase I asociada a un apiñamiento anterior. La cúspide mesiovestibular del primer molar superior permanente (Flecha superior) ocluye en el surco bucal del primer molar inferior permanente (Flecha inferior). El apiñamiento en el segmento anterior de los arcos dentales se debe a la discrepancia entre una masa dental excesiva y un hueso alveolar de sostén insuficiente.

Clase I (Neutroclusión)

En este caso la maloclusión y el patrón esquelético subyacente son esencialmente normales en el plano anteroposterior. Cuando los molares están en su relación apropiada en los arcos individuales, y los arcos dentales cierran en un arco suave a posición oclusal, la cúspide mesiovestibular del primer molar superior permanente, estará en relación mesiodistal correcta con el surco mesiovestibular del primer molar inferior permanente, pero se pueden encontrar muchas discrepancias locales de la posición del órgano dental y la oclusión, las cuales se han clasificado en cinco tipos.

Clase I, Tipo 1

Son las que presentan incisivos apiñonados y rotados, con falta de lugar para que los caninos permanentes y premolares se encuentren en su posición adecuada, frecuen-

temente se ven complicados por varias rotaciones e inclinaciones axiales. En su tratamiento, se puede hacer una expansión en el arco dental, lateralmente. Puede expandirse anteroposteriormente, en un esfuerzo por hacer el soporte óseo igual a la cantidad de substancia dental. También pueden extraerse algunos órganos dentales para lograr que la cantidad de substancia dental sea igual a la del soporte óseo.

Clase I, Tipo 2

Presentan relación mandibular adecuada, como la ilustra la oclusión molar, los incisivos superiores están inclinados y espaciados, la causa es generalmente la succión del pulgar. Estos incisivos están en posición antiestética, y son propensos a fracturas.

Clase I, Tipo 3

Afectan a uno o varios incisivos superiores trabados en sobremordida. El maxilar inferior es empujado hacia adelante por el paciente. Puede corregirse con planos inclinados de algún tipo. El método más sencillo es el ejercicio ordenado de espátula lingual, el paciente tiene que tener una excelente cooperación.

Clase I, Tipo 4

Presenta mordida cruzada posterior de uno o dos molares, puede tratarse, sin enviar el caso, a un ortodoncista.

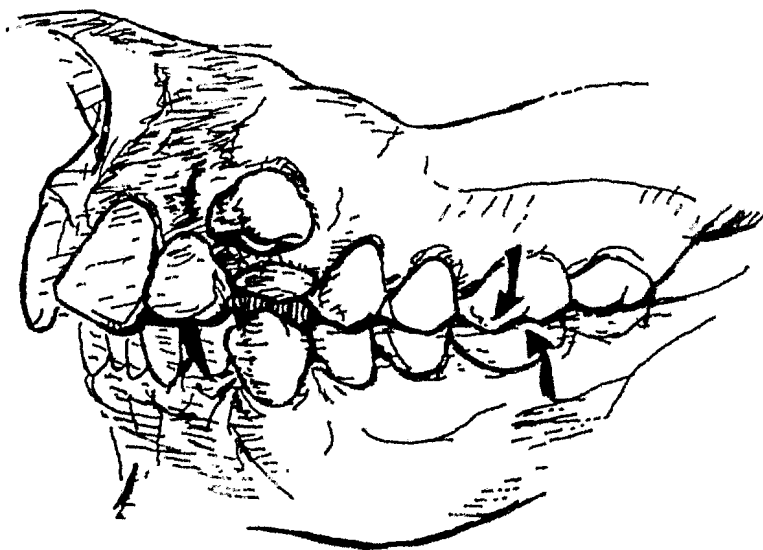
Clase I, Tipo 5

Se supone que en algún momento existió espacio para todos los órganos dentales, la emigración de éstos ha privado a otros órganos dentales del lugar que necesitan, cuando los casos son severos hay que remitir al paciente a un ortodoncista.

Clase II (Retrognata)

Cuando los molares están en su posición correcta en los arcos individuales, y los arcos dentales cierran en un arco suave a posición céntrica, la cúspide mesiovestibular del primer molar superior permanente estará en relación con el intersticio entre el segundo premolar y el primer molar mandibular. Su tratamiento es con aparatos que actúen por inclinación de los órganos dentales superiores hacia el vestibular y de los inferiores hacia el lingual evitando las extracciones en superior y recurrir a ellas cuando el caso lo requiera.

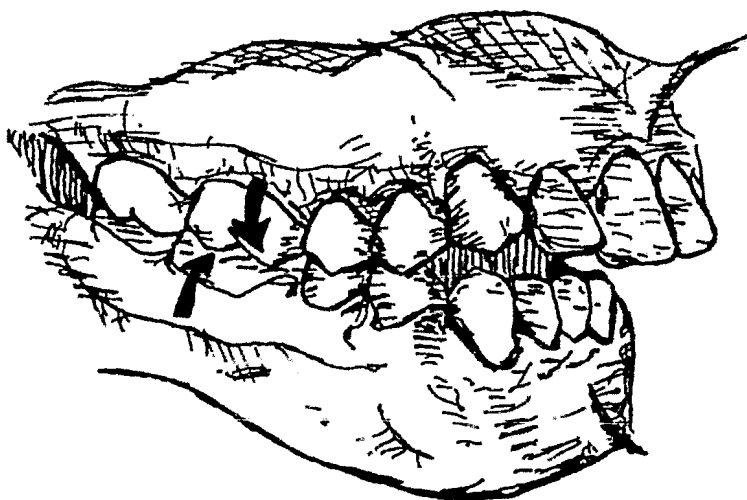
En la dentición temporal se utilizarán aparatos de arco vestibular y lingual con gomas intermaxilares.



Las flechas indican la relación molar clase II asociada a un espíñamiento debido a que no hay espacio suficiente para órganos dentales anteriores.

Clase II, División 1

La relación de los molares es igual a la descrita anteriormente, existen además otras características relacionadas. La dentición inferior puede ser normal o no, con respecto a la posición individual de los órganos dentales y la forma de la arcada. Con frecuencia



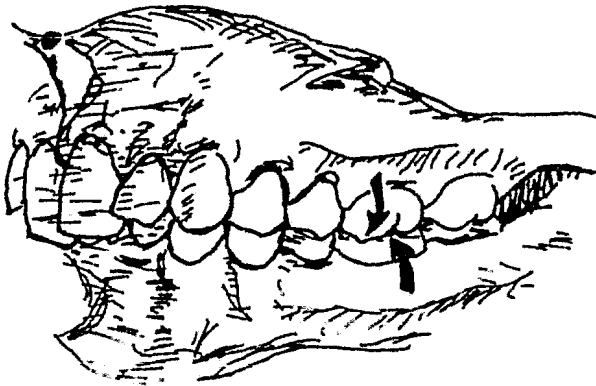
Maloclusión clase II, división I, asociada a una mordida abierta anterior. Debido a la discrepancia anteroposterior, los anteriores inferiores tendrían una sobreerupción dentro del paladar si no fuera porque la lengua está empujando hacia adelante.

el segmento anterior inferior suele exhibir sobreerupción de los incisivos. La forma de la arcada de la dentición superior pocas veces es normal. En lugar de la forma habitual de "U", toma una forma que se asemeja a la de una "V". Esto se debe a un estrechamiento en la región de los premolares y caninos, junto con protusión y labioversión de los incisivos superiores. Una diferencia significativa aquí, comparando la clase II división 1, con las malocclusiones de clase I, es la función muscular anormal asociada. En lugar de que la musculatura sirva como férula estabilizadora, se convierte en una fuerza deformante. Con el aumento de la sobremordida horizontal, el labio inferior amortigua el aspecto lingual de los órganos dentales.

La postura habitual en los casos más severos es con los incisivos superiores descansando sobre el labio inferior. La lengua ya no se aproxima al paladar durante el descanso. Durante la deglución, la actividad muscular anormal de los músculos del mentón y buccinador, junto con la función compensadora de la lengua y camio en la posición de la misma, tienden a estrechar más la arcada superior, la protusión, inclinación labial y separación de los incisivos superiores, la curva de Spee y el aplanamiento del segmento anterior inferior. Los incisivos inferiores pueden o no realizar un movimiento de sobreerupción. La relación distal del molar inferior y la arcada inferior puede ser unilateral ó bilateral.

Clase II, División 2

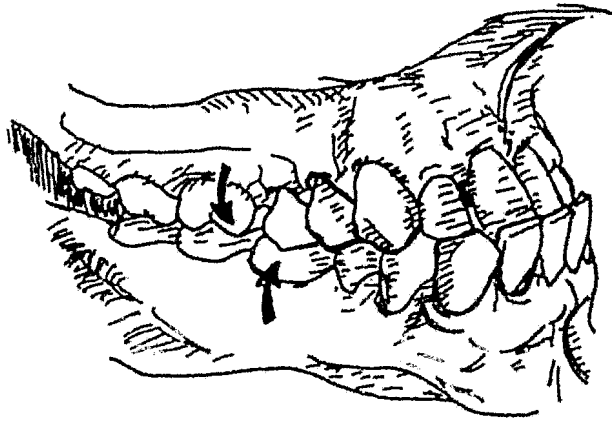
Los molares inferiores y la arcada inferior suelen ocupar una posición posterior con respecto al primer molar superior permanente. Generalmente, el arco inferior presenta una curva de Spee exagerada y el segmento anterior inferior suele ser más irregular, con supravversión de los incisivos inferiores. La arcada superior, por lo general suele ser más amplia que lo normal en la zona intercanina. Existe una inclinación incisiva hacia lingual de los centrales superiores y una inclinación de los laterales superiores hacia labial. La sobremordida vertical es excesiva (mordida cerrada). Tanto los centrales como los laterales pueden inclinarse hacia lingual y los caninos hacia labial.



Las flechas muestran una relación molar clase II en una malocclusión clase II, división 2 (sobremordida vertical profunda)

Clase III (Prognata)

Cuando los molares están en posición correcta en los arcos individuales y los arcos dentales cierran en un arco suave a posición céntrica, la cúspide mesiovestibular del primer molar superior permanente estará en relación con el surco distovestibular del primer molar inferior permanente, o con el intersticio bucal entre el primero y el segundo molar inferior. Su tratamiento está indicado en extracciones de los primeros premolares, distanciamiento de los caninos y desplazamiento hacia lingual de los incisivos, para colocarlos sobre su base de hueso, con aparatos de fuerzas ligeras. El prognatismo inferior es difícil de tratar, en casos muy pronunciados, es necesario un tratamiento quirúrgico. En caso de que sea menor, se inclinarán los órganos dentales superiores hacia la cara vestibular y los inferiores hacia la cara lingual, tanto como permita la lengua, por medio de un arco dental coronario.



En una maloclusión clase III, el arco mandibular se encuentra anterior con respecto a la dentición superior, creando una mesloclusión y una mordida cruzada anterior.

CONCLUSIONES

La cavidad oral tiene gran importancia, no sólo por sí misma, porque de su cuidado depende, el buen funcionamiento de otros órganos.

Las maloclusiones además de presentar un aspecto desfavorable, también son factores locales que ayudan a generar problemas gingivales o parodontales, lo que se traduce que el paciente, no goza de una completa salud bucodental.

Debemos de tener especial cuidado de la conservación del espacio en la oclusión, que sería desfavorable su pérdida, provocando graves anomalías dentofaciales.

El odontólogo deberá conocer todos aquellos factores etiológicos de maloclusión, con el fin de evitarlos.

Para incorporar con éxito la ortodoncia en una práctica general, son necesarias dos cosas: el conocimiento al punto de saber diferenciar los problemas ortodónticos relativamente sencillos de los complicados, tarea no siempre fácil y, el desarrollo de habilidades terapéuticas en el uso de los aparatos eficaces para movilizar los órganos dentales.

Tendremos la obligación de educar a los padres para que éstos comprendan que hay muchas cosas que pueden transformarse y aprecien la complejidad del desarrollo dental.

BIBLIOGRAFIA

Odontología Pediátrica
Sidney B. Finn
Ed. Interamericana
Cuarta edición 1981

Actualización dntológica continua AOC
Tercer fascículo: Ortonocia 1982

Las especialidades odontológicas en la
práctica general
Alvin L. Morris
Harry M. Bohannan
Ed. Labor, S.A.
Cuarta edición 1980

Pequeños movimientos dentarios del niño
en crecimiento
M. Michael Cohen
Ed. Médica Panamericana, S.A. 1979

Ortodoncia
Spiro H. Chaconas
Ed. Manuel Moderno S.A. de C.V. 1982

Odontopediatria
Rudolf P. Hotz.
Ed. Médica Panamericana 1977

Diccionario Odontológico
Ciro Duarte Avellanal
Ed. Mundi Saic y F.
Tercera edición 1978

Movimiento dental con aparatos removibles
J. D. Muir
R.T. Reed
Ed. El Manual Moderno S.A. 1981

Atlas de principios ortodóncicos
Raymond C. Thurow
Ed. Inter-Médica 1979