



**UNIVERSIDAD NACIONAL AUTONOMA
DE MEXICO**

FACULTAD DE ODONTOLOGIA

PROSTODONCIA FIJA

T E S I S

Que para obtener el Título de:

CIRUJANO DENTISTA

P r e s e n t a :

Juan Manuel Félix Hernández



Universidad Nacional
Autónoma de México

Dirección General de Bibliotecas de la UNAM

Biblioteca Central



UNAM – Dirección General de Bibliotecas
Tesis Digitales
Restricciones de uso

DERECHOS RESERVADOS ©
PROHIBIDA SU REPRODUCCIÓN TOTAL O PARCIAL

Todo el material contenido en esta tesis esta protegido por la Ley Federal del Derecho de Autor (LFDA) de los Estados Unidos Mexicanos (México).

El uso de imágenes, fragmentos de videos, y demás material que sea objeto de protección de los derechos de autor, será exclusivamente para fines educativos e informativos y deberá citar la fuente donde la obtuvo mencionando el autor o autores. Cualquier uso distinto como el lucro, reproducción, edición o modificación, será perseguido y sancionado por el respectivo titular de los Derechos de Autor.

I N D I C E

I-INTRODUCCION

II-PROSTODONCIA FIJA

- a) definición
- b) partes de una prostodoncia fija
- c) indicaciones y contraindicaciones

III-HISTORIA CLINICA

- a) exámen bucal
- b) exámen radiográfico
- c) modelos de estudio

IV-INSTRUMENTAL

V-ELABORACION DE PROVISIONALES

VI-TALLADO DE LAS PREPARACIONES

VII-RETRACCION GINGIVAL

VIII-TOMA DE IMPRESION

IX-PRUEBA DE METALES Y TERMINADO

X-CONCLUSIONES

XI-BIBLIOGRAFIA

TEMA 1

INTRODUCCION

I N T R O D U C C I O N

Una de las ramas más importantes de la odontología es la prótesis.

La importancia de la prótesis radica en que restituye las funciones anatómo-fisiológicas del aparato masticatorio en un individuo que ha perdido una o varias piezas dentales.

Hasta hace algún tiempo el afán de un práctico general era restaurar las piezas perdidas. Con el objeto de devolver al paciente su función masticatoria o su aspecto estético — perdido, pero generalmente había consecuencias, tales como enfermedades parodontales, resorción ósea, pérdida de la armonía oclusal, etc. ya que no se tomaban en cuenta otros factores u otros aspectos más importantes.

Toda prótesis fija debe tener dientes pilares para soportar sus retenedores, los cuales deben ubicarse dentro de los contornos normales del diente para preservar la correcta función y minimizar la carga oclusal sobre aquellos.

Las prótesis primitivas eran simples estructuras mecánicas confeccionadas para remplazar dientes perdidos. Las personas que los construían tenían muy pocos conocimientos de la anatomía, histología y fisiología de las estructuras que iban a sustituir.

Las primeras prótesis fallaban por una gran diversidad de causas, los retenedores se aflojaban por caries recurrente, lo mismo pasaba con los dientes pilares por no cumplir con los requisitos mínimos indispensables para la sujeción de la prótesis; el trauma oclusal causaba lesiones irreparables a los dientes de soporte, los tejidos pulpares se necrosaban y se desarrollaban abscesos periapicales.

Durante muchos años las prótesis dentales permanecieron en muy baja estimación por todas estas razones.

Actualmente los avances tecnológicos han colocado a la terapéutica dental restaurativa en una nueva era, sin embargo, a pesar de estos adelantos todo lo nuevo no necesariamente es bueno. Con cada nueva era vienen excesos y abusos a pesar de las observaciones a largo plazo y los conocimientos sólidos.

La odontología no es la excepción.

Los pacientes aceptan de buena gana mala odontología, siempre que sea estética. Es fácil obtener la aprobación de un paciente en una corona bien coloreada pero mal ajustada, que en una sobreincrustación bien ajustada pero del color del metal.

Se considera que es imprudente mutilar indiscriminadamente las bocas con reducción coronaria innecesaria si una restauración simple sirve igualmente bien a las necesidades del paciente.

PROTESIS FIJA

a)-Definición.

b)-Partes de una prótesis.

c)-Indicaciones y contraindicaciones

a)-DEFINICION: Rama de la odontología que se encarga de sustituir uno o mas dientes perdidos por piezas artificiales, que van fijas por medio de un conector al retenedor, y este al pilar que ha sido preparado previamente. Así como también la reconstrucción de las mismas devolviendo a la cavidad oral: función, estética, fonética, y el estado general de la boca.

Una de las características de la prótesis fija es que al cementarlo no se puede remover a voluntad.

b)-PARTES DE UNA PROTESIS: Consta de pilar, retenedor, conector y pónico.

PILAR: Es el diente natural dañado o sano, o raíces a las que se utiliza por medio de restauraciones previas para anclar o fijar la prótesis, por medio de retenedores y por lo general, son mas de dos pilares.

RETENEDOR: Son restauraciones de metal que reconstruyen al diente que se talla previamente, con lo cual, se va a detener el pónico por medio de un conector, el cual puede ser rígido, como el que se obtiene por medio de soldadura o colado, o puede ser también semirígido como el atache de precisión.

PONICO: Parte de la prótesis donde va la pieza o las piezas artificiales, ocupando siempre el área desdentada, devolviendo función, estética.

c) INDICACIONES Y CONTRAINDICACIONES DE LA PROTESIS FIJA

INDICACIONES

- 1)-Espacios cortos
- 2)-Que exista buena higiene
- 3)-Que no exista movilidad dentaria
- 4)-Que la presencia de caries sea nula
- 5)-Que no haya trauma oclusal
- 6)-Que se trate de mejorar la estética
- 7)-Que exista buen proceso óseo
- 8)-Que haya un paralelismo adecuado entre las piezas pilares
- 9)-Debe existir un buen estado parodontal.

CONTRAINDICACIONES

- 1)-Espacios largos
- 2)-Cuando exista movilidad dentaria
- 3)-Cuando hay mala higiene por parte del paciente
- 4)-Cuando hay enfermedades parodontales
- 5)-Cuando hay raíces enanas
- 6)-Cuando están muy inclinados los dientes pilares, sobre todo los posteriores que son los que siempre se mesializan.
- 7)-Cuando hay trauma oclusal
- 8)-Dientes con fractura en la raíz
- 9)-En pacientes de edad avanzada
- 10)-Cuando el paciente tiene propensión a la caries en forma exagerada.
- 11)-En pacientes de recursos económicos bajos ya que su tratamiento es muy caro.

TEMA III

HISTORIA CLINICA

HISTORIA CLINICA

Todo tratamiento debe realizarse de un modo ordenado, - primero tenemos que obtener una imagen del estado general del paciente, y empezaremos por sus datos personales como son:

- 1-nombre
- 2-edad
- sexo
- 4-ocupación
- 5-lugar de nacimiento
- 6-estado civil
- 7-dirección
- 8-teléfono

Uno de los factores principales que pueden atribuirse al éxito o al fracaso de un tratamiento en prótesis fija es tomar en cuenta factores y recursos que proporcionen un correcto diagnóstico e instituir un plan de tratamiento adecuado.

HISTORIA CLINICA MEDICA Y ODONTOLOGICA:

La historia médica puede obtenerse mediante pocas preguntas pero habilmente seleccionadas debe preguntarse al paciente si tratamiento médico (es aconsejable solicitar a pacientes mayores de 40 años su examen médico).

Debe registrarse todo tipo de antecedentes hereditarios y personales, especialmente los que afectan al sistema cardiovascular ó respiratorio ya que muchas veces es necesario la administración de medicamentos antes del tratamiento o durante el mismo.

Debe preguntarse al paciente si es alergico a algun medicamento como los anestésicos, a los antibioticos o algun otro medicamento, si es posible se anotará el nombre del medicamento.

Algo muy importante que nunca se le debe sugerir al paciente las respuestas.

La otra parte de la historia clínica, se va a referir al tratamiento preprotético y en si va a constar de tres partes:

1-exámen bucal

2-exámen radiográfico

-modelos de estudio

1-EXAMEN BUCAL: En primer lugar vamos a valorar la higiene del paciente y podremos darnos cuenta si nuestro tratamiento

daría resultado, porque el cirujano dentista puede reali, ar un

buen trabajo pero si el paciente a pesar de consejos y a la

instauración del cepillado no logra respondernos, el trata-

miento va a ser un fracaso. Debemos de observar lo siguiente:

1-observar que tanta placa bacteriana tiene, y en que areas.

2-cual es el estado periodontal

-ver si hay ausencia o presencia o ausencia de inflamación
y en que areas.

4-si hay punteado gingival

5-si hay bolsas parodontales, localización y profundidad.

6-grado de movilidad de los dientes, especialmente los pila-
res.

7-examinar la cresta del área desdentada.

8-presencia de caries, localización para definir el tipo de
restauración.

9-la prótesis y restauraciones anteriores deben valorarse
para saber si pueden continuar en servicio o si deben ser
reemplazadas.

10-valorar la oclusión por si existe mucho desgaste de las piezas si los dientes estan reparados o tienen buena posición, si hay interferencias, si la apertura y cierre es normal, al igual que la protusión y retrusión.

11-veremos si es necesario hacer gingivectomía ya que en ocasiones hay problemas de fibrosis.

2-EXAMEN RADIOGRAFICO:-Este ayuda a complementar los datos obtenidos anteriormente porque nos ayuda a diagnosticar caries proximales, reincidencia de caries en restauraciones viejas, reacciones periapicales, tratamientos endodónticos previos, ya que debemos observar radiográficamente un buen sellado de nuestro conducto, nos dará a conocer el nivel de hueso en los dientes en general y principalmente los dientes que vamos a utilizar como pilares, con lo que haremos, la proporción corona-raíz.

observaremos cualquier ensanchamiento periodontal de todos los dientes, así como también la longitud, forma y dirección de las raíces, veremos el trabeculado óseo, que debe ser claro y bien definido, tamaño de cresta, presencia de quistes y restos apicales en zonas desdentadas, fracturas radiculares, dientes incluidos. Nos daremos cuenta si hay que hacer resección de crestas proximales por caries de segundo grado que vayan más allá o cuando necesitemos una mayor longitud de la corona para darle más retención a nuestra restauración.

-MODELOS DE ESTUDIO:-Son necesarios para ver lo que realmente necesita el paciente, para esto debemos obtener buenos modelos de estudio de las dos arcadas, mediante impresiones con alginato y luego los montamos en un articulador ajustable o semiajustable.

Todo esto va a ser de gran ayuda para diagnosticar los problemas existentes y para establecer un plan de tratamiento, ya que permite una visión sin estorbo de los tejidos adyacentes y dientes, y nos sirve para hacer nuestras preparaciones de prueba. Ayudarán a fijar la relación de los ejes longitudinales de los presuntos dientes pilares, el ancho de los espacios mesiales y distales, la relación de los dientes antagonistas con los pilares y con los espacios, desplazamientos dentarios, fuerzas lesivas, muestra la cantidad de tejido que hay que eliminar para obtener tallados retentivos y un patrón de inserción compatible, y a veces hasta muestra la relación de la línea gingival con el límite anatómico.

TEMA IV


INSTRUMENTAL

INSTRUMENTAL

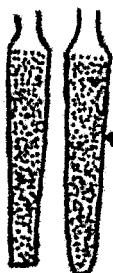a).-Motor de alta y baja velocidad.

b).-Articulador.

c).-Frenas.



Cono
Puntaguda
Fg 852
N2 011



Cono largo Fg 843
N2 010, 012
Cono extra largo
Fg 848 N2 012
Cono extra largo
Cabeza redonda
N2 013, 015, 016, 018



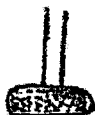Figura Piramidal
N2 169L
N2 170L
N2 170
N2 171
N2 1700
N2 1701
N2 1701L



Flama Fg 886
N2 012



Drill



Rueda Fg 909
N2 031, 035



Disco



Cono succion
N2 34, 35, 36, 37



Redonda 1/2
hasta 2, 3



Cilindrica larga Fg 836 N2 012, 014
Cilindrica extra larga Fg 837 N2 014, 016

TEMA V

ELABORACION DE PROVISIONALES

ELABORACION DE PROVISIONALES Y REQUISITOS QUE DEBEN CUMPLIR

Es de suma importancia que mientras se hace un tratamiento protético o la construcción de la prótesis definitiva, nuestros pilares están protegidos y el paciente se sienta cómodo; si resolvemos con éxito ésta parte del tratamiento influiremos al paciente en el tratamiento final y acrecentará la confianza.

REQUISITOS Y FINALIDAD DE UNA RESTAURACION PROVISIONAL

- a) PROTECCION PULPAR: Después de un desgaste de nuestra pieza, es recomendable que se proteja nuestra pulpa y se cimente nuestra restauración provisional con un medicamento sedante como el óxido de zinc y eugenol. Este provisional deberá sellar bien y no permitir filtración de la saliva.
- b) ESTABILIDAD EN LA POSICION DE PILARES: Con un provisional vamos a evitar estrucción o movilidad de los dientes pilares que pudieran tener, de lo contrario tendríamos problemas al colocar el puente.
- c) FACIL LIMPIEZA: El provisional debe permitir limpiarse en una forma correcta mientras lo lleva el paciente ya que de lo contrario provocaría, problemas parodontales.
- d) FUNCION OCLUSAL: Esto se refiere a que la restauración temporal beneficie el confort del paciente y se ayuda a prevenir migraciones.
- e) MARGENES NO LESIVOS: Es importante que los bordes de las restauraciones no lesionen los tejidos gingivales. Los factores causales serían por exceso de volúmen o terminaciones muy accidentadas por falta de pulido, excedente de acrílico no removido, etc., ocasionando lesiones muy graves en la encía.
- f) ESTETICA: Deben sobre todo, en dientes anteriores hacerse puentes provisionales con un buen acabado estético y el paciente lo agradecerá.
- g) ADHESION Y RETENCION: Las restauraciones provisionales deben

resistir las fuerzas que actúan sobre ellos, sin llegar a romperse o desprenderse.

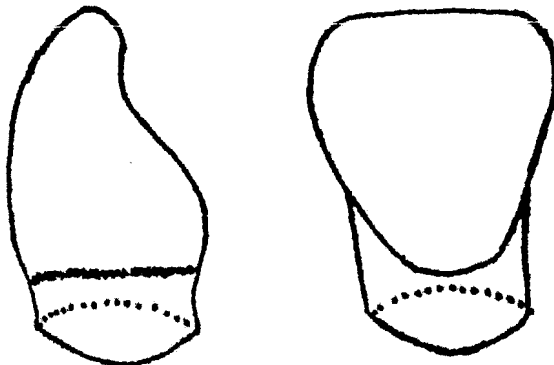
Dentro de los materiales que se utilizan para construir provisionales tendremos desde cementos medicados como óxido de zinc y eugenol que nos sirve como una restauración provisional curativa en preparaciones de primera clase, como también tendremos restauraciones provisionales prefabricadas como las coronas de celuloide, policarbonato y coronas de acero, tendremos que elaborar por nosotros mismos en forma directa o indirecta los provisionales, valiéndose de materiales de impresión, acrílico, cera, espátulas etc.

TECNICA DE AJUSTE Y CEMENTACION DE PROVISIONALES PREFABRICADOS.

CORONA DE CELULOIDE:-

Esta corona tiene que elegirse buscando la distancia-- mesio-distal igual al espacio desdentado. Este tipo de coronas nos va a servir para la elaboración de coronas totales en dientes anteriores y también para restauraciones de cuarta clase en operatoria.

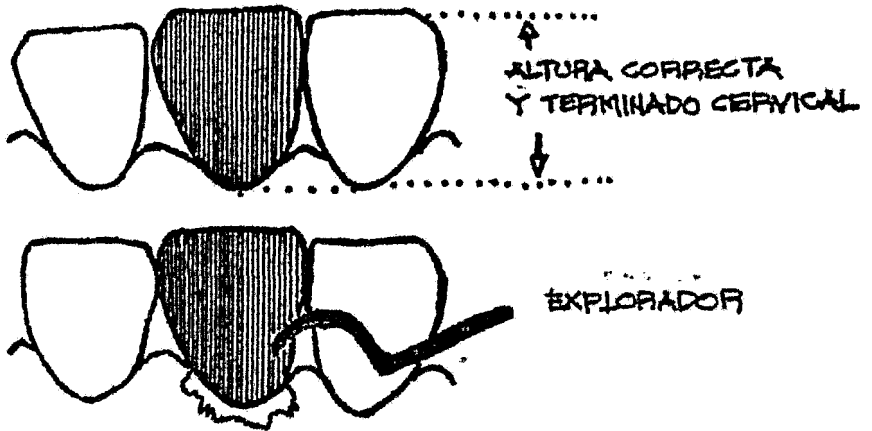
Esto funda se tiene que ajustar o adaptar directamente en la boca del paciente o en un modelo de trabajo, esto se refiere a la elaboración de coronas en forma directa o indirectamente.



Habiendo elegido de antemano trabajar en boca o en modelo de trabajo, y teniendo ya la corona del diente a restaurar y la distancia mesio-distal, tendremos también que obtener la altura cérvico-incisal ya que las coronas son largas. El desgaste debe de hacerse en la parte inferior o cervical de la corona y este desgaste o ajuste se logrará por medio de tijeras, curvas, piedras, discos etc..

Técnica:-

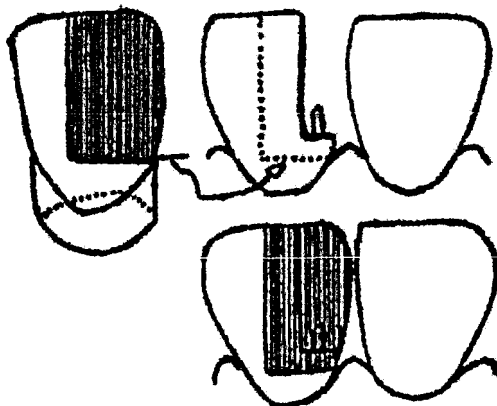
- a) primero se coloca la corona en el modelo de yeso o en el mismo diente natural para darnos una idea de todo lo que tenemos que desgastar y en donde.
- b) Ya que se haya ajustado la corona y el terminado corregido y teniendo la altura de la corona cérvico-oclusal, o sea que no quede alta o sobre pase el borde de los dientes adyacentes.
- c) Cuando se tenga la corona ya terminada se procede después a untar el diente de vaselina, posteriormente se procede a llenar la corona de celuloide de acrílico rápido y se coloca teniendo siempre cuidado de que quede a la misma altura y tratar uno mismo de colocarla bien, todo el excedente de acrílico se quitará con un explorador y antes de que fragüe y se caliente, lo retiramos para no causar hiperemias en nuestro diente, esto se puede controlar haciendo con el material que sobre una bolita de acrílico que vamos a tener en nuestra mano para darnos cuenta cuando empieza el periodo de exotermia.



d) después que haya secado nuestra restauración provisional-
procedemos a quitar la película de celuloide, le daremos un
acabado cervical correcto, lo iremos ajustando al diente natural
o a nuestro modelo dándole algunos desgastes selectivos a -
nuestro criterio y finalmente pulirlo.

RESTAURACIONES DE CUARTA CLASE CON CORONAS DE CELULOIDE:

Esto consiste en cortar una parte de corona de celuloide
correspondiente al lado de la preparación o restauración que
se va a hacer, éste pedazo de corona debe de ser dos veces-
mayor que la extensión de la propia preparación, como se ve en
la gráfica siguiente:




La sección de corona de celuloide debe de constar de una cara proximal, vestibular y lingual o palatina y se coloca tal como se muestra en la gráfica anterior. Se le unta en la parte interna en cantidades mínimas vaselina, despues se procede a colocar resina en la preparación y en nuestra matriz, colocandola en forma correcta haciendo presión para eliminar todo el material sobrante sin sobre pasarnos, dejamos endurecer -- nuestra resina, se elimina nuestra cofia de celuloide y se -- procede a hacer el terminado por medio de instrumentos cortantes y lijas.

CORONAS DE POLICARBONATO:


Esta es una corona que viene casi a la medida y el color de los dientes, hay de muchas medidas.

Técnica de colocación:-

- a) La corona debe de ser mesio-distalmente igual al espacio desdentado y ser el diente que se va a sustituir.
- b) se tiene que realizar el desgaste de la corona en la parte cervical o de sellado para ajustarlo a la encia.




- c) Cuando se realiza el desgaste cervical de la corona, tiene que tomarse en cuenta la altura cervico-incisal de su homólogo.



d)teniendo el ajuste de nuestra corona correcto, se envaselina la preparación o el pilar natural o la del modelo de yeso después se prepara el acrílico rápido y se rebasa la corona totalmente cuando empiece a ponerse opaco se coloca en el muñon tomando en cuenta la altura del borde incisal que quede igual a su homólogo.

e)todo el excedente o sobrante que resulte se eliminará y por ningún motivo se dejará que endurezca o haya desprendimiento de calor en el diente ya que se lesionaría la pulpa.



f)ya fraguado se procede a rebajar cualquier superficie áspera o excedentes por medio de piedras, discos, etc. y por último se pule.

g)su cementación debe de hacerse con óxido de zinc-eugenol-- por ser un material sedante, limpiándose todo el excedente -- que exista.

CORONA DE ACERO:

El ajuste de esta corona es casi igual a la de celuloide anterior, pero hay una diferencia, que es antiestética por ser-

de metal por lo tanto está contraindicada en piezas anteriores

a) Se elige por su tamaño mesio-distal.

b) se tiene que ajustar a la encía que se hará por medio de tijeras para metal curvas, piedras y tijeras para abombar.

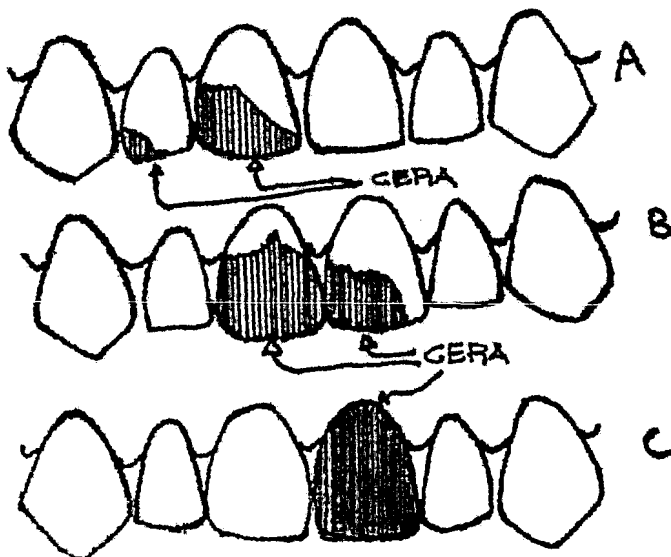
c) ya hecho este ajuste de sellado cervical y altura, pulimos todas las partes que pudieran lesionar la encía.

d) se cementa la corona con fosfato y se le pide al paciente que cierre para que de esta forma la coloquemos en forma correcta.

PROVISIONALES FABRICADOS POR EL CIRUJANO DENTISTA EN EL CONSULTORIO:

Estos provisionales se pueden elaborar en la boca o en un modelo de estudio, siendo la última la ideal.

FORMA INDIRECTA: tomamos una impresión con alginato para obtener un modelo de yeso exclusivo para la elaboración de provisionales se aconseja que esta impresión se tome antes del tallado de las piezas pilares y extracciones de dientes muy destruidos, ya que cualquier diente por muy destruido que esté nos servirá para poder darle mas resistencia a nuestros modelos de cera.



En los ejemplos A, B y C, donde hay destrucción casi completa del diente hasta la ausencia como en el ejemplo C, se realizan las restauraciones provisionales de la siguiente forma:

a) teniendo los modelos en yeso se procede a restaurar con cera como en A, B y C, y a modelar mas o menos el diente faltante.

b) Ya hechas las restauraciones con cera en nuestro modelo de yeso, empezemos nuestras preparaciones en los dientes pilares elegidos.

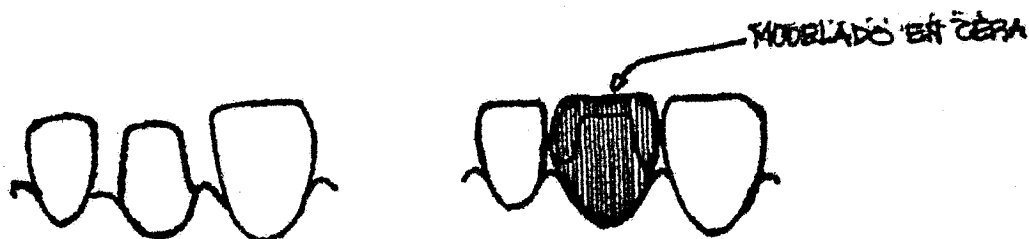
c) teniendo ya las preparaciones hechas o la extracción, se envaselina las preparaciones se le toma una impresión al modelo de yeso restaurado con cera, se prepara el acrílico y se coloca en la impresión en los dientes con preparaciones y en el diente ausente, al que se le llena totalmente y antes de que endurezca o haya desprendimiento de calor se retira.

d) se deja endurecer el acrílico se retira del alginato se ajusta y se pule, se cementa con óxido de zinc-eugenol.

Estas restauraciones pueden ser de uno o más dientes, inclusive en piezas intermedias, lo unico que hay que tener en cuenta es que en todo momento el pónico, que reforzaremos inclusive en poner mas cera a nivel del conector para tener mas acrílico a ese nivel y ser mas resistente.

PROVISIONALES EN DIENTES INDIVIDUALES:

Teniendo en previo un modelo de yeso donde estén las piezas pilares ya preparadas, se coloca separador y se modelará el diente en cera.



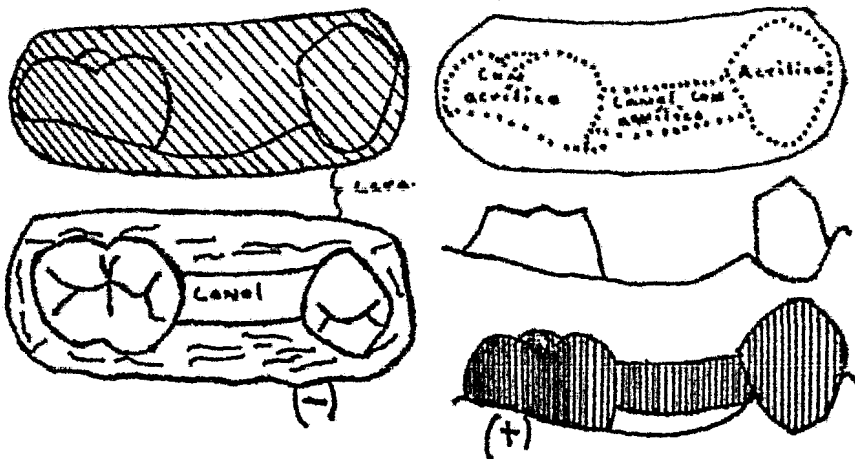
Ya modelados, se toma una impresión con alginato, ya que no necesita tener una impresión muy exacta; se desaloja la impresión del modelo, se coloca acrílico rápido, se lleva a la boca y antes de que el acrílico endurezca o empiece a desprender calor se quitará ya que endureciendo fuera de la cavidad oral, se quita el acrílico de la impresión y se verá la restauración que nos interesa de una forma áspera y con excedentes de acrílico, los cuales se eliminarán por medio de piedras, discos de carburo o de lija, se pule y se cementa con óxido de zinc-eugenol.

CONSTRUCCIÓN DE PUNTEOS PROVISIONALES DE O MAS UNIDADES:

En éstos casos se usará como material de impresión, -- alginato o cera rosa, en el caso de la cera, está se blanqueará, se colocará en los dientes que nos interesan, se adornarán para obtener la anatomía de las piezas pilares que deben estar intactos, así como también se registrará el -- área desdentada, ya que se haya enfriado la cera se retira y se hace un canal a la altura del área desdentada y que -- vaya de pilar a pilar. Posterior a esto se procede a hacer el tallado de las piezas pilares, ya terminado el tallado -- se toma la impresión de cera, se coloca acrílico rápido en -- esto y se lleva a la boca, teniendo cuidado de retirarla -- antes del endurecimiento del acrílico, obteniendo un puente

de acrílico con una barra en el área desdentada que se comunica con los retenedores de los dientes pilares.

Las funciones de estas prótesis son: mantener el espacio, protección para las piezas pilares y mantener la estética, - siempre y cuando en igual de tener una barra, se obtuviera un diente, el cual se va a obtener de la siguiente manera: Se toma una impresión, se obtiene un modelo de yeso, se ajusta una pieza de acrílico prefabricada, se pega, se toma otra impresión donde ya tenemos retenedores y en lugar de una barra como en el caso anterior un diente, resultando con esto una prótesis - estética.



TIPOS DE RESTAURACIONES

Existen tres tipos de restauraciones coladas, que por la forma de penetrar y extensión se les conoce como:

- a) intracoronales
- b) extracoronales
- c) intraradiculares

a) PREPARACIONES INTRACORONALES: son la MOD, DO, MO, este tipo de preparaciones no se usan en prótesis fija por carecer de retención exceptuando la MO que con prolongaciones accesorias se utilizan en problemas de inserción.

b) PREPARACIONES EXTRACORONALES: son aquellas que por la superficie externa del diente abarca las tres cuartas partes del diente o toda la corona como en el caso de la corona total, -- ejemplo de las extracoronales: corona tres cuartos contando las modificaciones que se tendrían que hacer para utilizarse en piezas posteriores dando como resultado las 4/5, 7/8, la pinlage, corona total, media corona mesial, richmond incluyendo se todas las modificaciones que se pudieran hacer en cada una de ellas.

c) PREPARACIONES INTRARADICULARES: tipo de restauración que como su nombre lo indica ya anclada o introducida dentro de la raíz. ejemplo de ellas serían: la espiga y muñon colado (la ideal).

CARACTERISTICAS DE LA CORONA TRES CUARTOS

Esta clase de corona se utiliza en dientes anteriores y con modificaciones darían como resultado la 4/5, y la 7/8 en los dientes posteriores del maxilar superior e inferior. En los dientes anteriores tanto superiores como inferiores se incluyen las superficies; incisal, lingual, mesial, y distal y en los dientes posteriores serán las superficies oclusal, lingual, o vestibular, mesial y distal.

La retención de esta corona va a estar dada por los surcos o cajas proximales que se unen en la cara oclusal e incisal, la corona tres cuartos se utiliza en restauraciones de dientes individuales cuando la caries afecta superficies proximales o lingual y la cara vestibular está intacta y también como retenedor de puente. Las contraindicaciones de esta corona serían en dientes cuyas coronas clínicas sean cortas a menos que se les de retención adicional con pins, en incisivos con paredes coronales muy inclinadas y caries que abarquen la cara vestibular del diente.

FACTORES QUE INFLUYEN EN EL DISEÑO

Características anatómicas y morfológicas de la cara del diente:

La forma de los dientes es muy variada por lo tanto, en algunos casos se contraindicará totalmente o se omitirá algunas cosas por ejemplo: las laterales conoides, exceso de caries, borde incisal muy delgado, ya que en este ejemplo se tiene que omitir la ranura incisal de la preparación.

PRESENCIA DE LESIONES PATOLOGICAS EN EL DIENTE:

La presencia de caries, hipoplasia, hipocalcificación, fracturas y otras lesiones de esmalte, suelen prescribir la extensión de la corona tres cuartos más allá de sus límites-

normales para incluir y eliminar las lesiones. Las caries - pueden ocasionar también algunos cambios en la forma interna de la preparación en los casos en que algunas de las caras - proximales haya mucha caries, se tendrá que realizar una caja proximal para poder eliminar todo el tejido afectado, en lugar de llevar surco como en todas las tres cuartos que se realizan en dientes sanos.

PRESENCIA DE OBTURACIONES:

La presencia de obturaciones influye en el diseño de manera similar a la presencia de caries. Se puede aumentar el contorno externo para incluir la obturación y también se tiene que modificar la forma interna. Sin embargo, en el caso - en que hay obturaciones a diferencia que cuando hay caries es que no siempre es necesario eliminar toda la obturación previa se puede considerar como sustancia dentaria, siempre y cuando esté en buen estado, cubriéndose esta con nuestra restauración.

RELACION FUNCIONAL DEL DIENTE COMO ANTAGONISTA:

Tiene importancia la posición del margen vestibulo-incisal de la preparación, en una mordida borde a borde en la - región anterior ya que necesita protección incisal mientras - que en el caso de sobremordida verdadera en el caso de los - dientes nunca se tocan en sus bordes incisales durante la función no necesita protección incisal exagerada.

RELACION DE LOS DIENTES CONTIGUOS NATURALES Y EXTENSION DE LAS ZONAS DE CONTACTO:

La relación de los dientes contiguos determinan el contorno del espacio interproximal y el grado de extensión interproximal necesaria para situar los márgenes en área inmune.

Los dientes inclinados o en rotación suelen requerir - variaciones del diseño proximal de la preparación.

LÍNEA DE ENTRADA DE LA RESTAURACION DE ACUERDO CON LOS DEMAS PILARES DEL PUENTE:

La corona tres cuartos debe realizarse en el diente en dirección compatible con los demás pilares y retenedores del puente para que pueda entrar y salir adecuadamente.

La dirección de las ranuras está condicionada por este factor y también indirectamente la extensión de los cortes proximales. Si la línea de entrada requiere surcos dirigidos de pronunciada dirección labial en un diente anterior, puede ser necesario extender los cortes más de lo estipulado en lo que concierne a la inmunidad para poder incluir las ranuras.

CORONA TRES CUARTOS EN ANTERIORES:

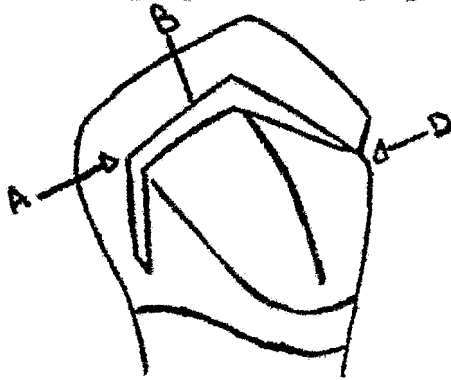
Estas coronas se pueden utilizar en cualquiera de los dientes anteriores a pesar de las diferencias morfológicas - entre un central superior y canino, donde por ejemplo: en un central inferior, en ocasiones se tiene que omitir la ranura incisal, ejemplo:



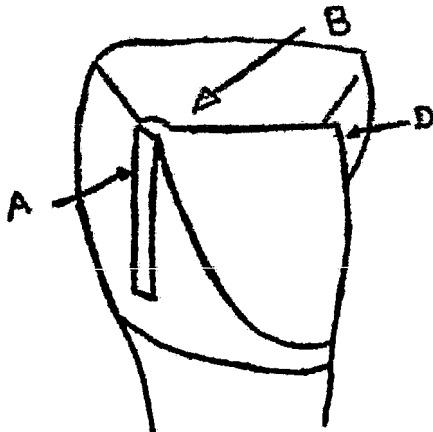
CARACTERISTICAS DE LAS CORONAS TRES CUARTOS

EN TRES DIENTES DIFERENTES

CANINO: A y D ranura de retención proximal; B ranura incisal que se une a A y D. Tienen dos caras linguales planas delimitadas por la cresta lingual, el síngulo a pesar del desgaste se tiene que respetar; bicel incisal que delimita la extensión vestibular de la preparación ejemplo:



CENTRAL SUPERIOR: A y D ranura de retención proximales; B ranura incisal que se une con A y D; Tiene una cara --lingual plana y a pesar del desgaste se respeta el sín-gulo, bicel incisal que delimita la extensión vestibular de la preparación. Ejemplo:



INCISIVO INFERIOR: Es lo mismo que en el central -- superior, omitiéndose únicamente la ranura incisal por lo delgado del borde que tienen estas piezas, - en estos casos se coloca un pins para darle más -- retención. Ejemplo:



DISEÑO DE LAS PREPARACIONES PROTESICAS EN LOS MODELOS DE ESTUDIO:-

La preparación se diseña mejor en el modelo de estudio, teniendo previamente el estado del diente en cuanto a caries o restauraciones previas, para que en un momento dado se modifique la preparación, además de una radiografía para observar el contorno pulpar.

Cuando hay que colocar una pieza intermedia en la región anterior contigua a la preparación es necesario tener la faceta adaptada para llenar el espacio y establecer la posición del margen proximal de la preparación contigua a la pieza intermedia.

SITUACION DE LOS MARGENES INTERPROXIMALES VESTIBULARES:-

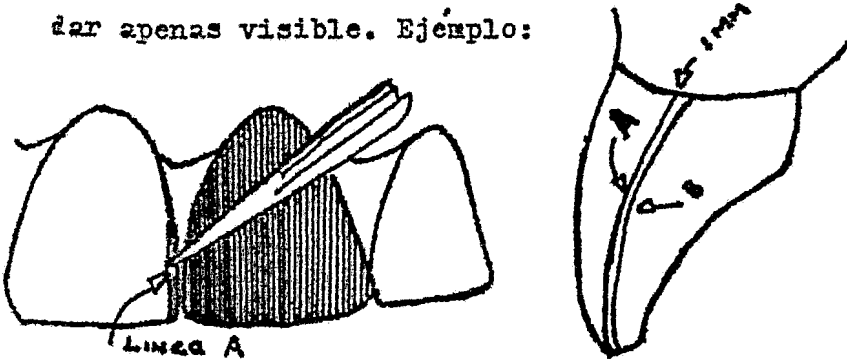
Los márgenes interproximales se extienden en posición vestibular, rebasan las zonas de contacto para que quede en áreas inmunes. Dicha extensión debe de ser mínima, sin embargo para evitar la exposición de oro, lo cual puede ser desagradable para el paciente.

Generalmente se puede extender más el margen hacia la parte vestibular de la cara mesial, evitándose así que se vea el oro.

La posición en que deben quedar los márgenes interproximales se marca con lápiz en el modelo de estudio. Ejemplo: Cuando el diente contiguo faltante se va a sustituir con una pieza, se coloca la faceta arreglada o diente en el espacio que va a ocupar.

Estando el diente colocado en el tipo donto en forma correcta por medio de un plato base de goma laca o gutapercha, se va a determinar el margen interproximal con rela-

ción a la faceta o carilla. A continuación se prueba la carilla en la boca y se establece la posición del margen vestibulo--proximal-nesial de la preparación en el diente natural; se marca con un lápiz de punta afilada quedando ésta línea hacia la parte vestibular, (A) la cual, se vé con facilidad, pero -- esto va a arreglar colocando otras líneas, (B) a u mm. más -- hacia lingual de la línea anterior, colocamos otra vez en -- posición la faceta y se revisa la segunda línea que debe quedar apenas visible. Ejemplo:



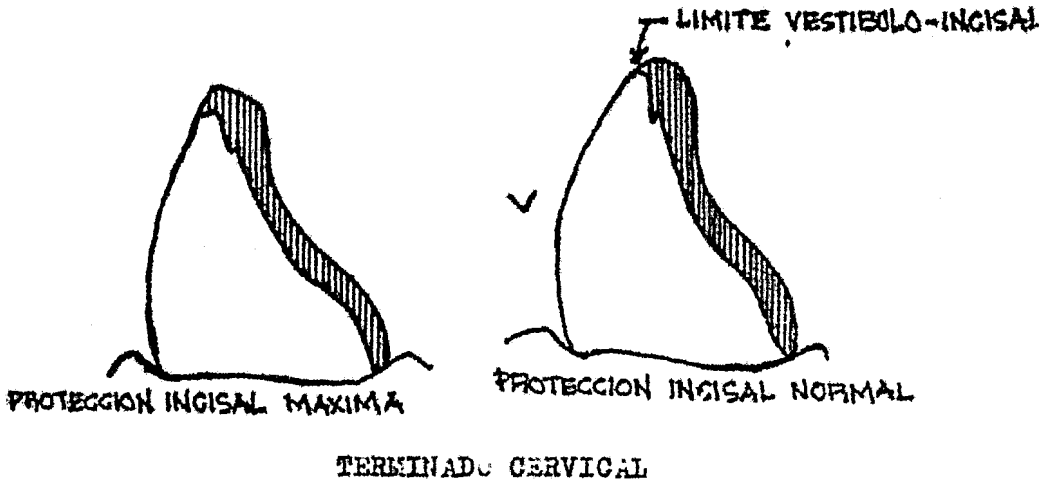
SITUACION DEL MARGEN VESTIBULO INCISAL DEL RETENEDOR:

La cantidad de protección incisal está supeaitada a los siguientes factores:

- a.- relación funcional de los dientes antagonistas
- b.- grado de translucidez del borde incisal
- c.- espesor vestibulo lingual relacionando con la resistencia del diente.

La posición del borde incisal de nuestra preparación -- puede variar desde una localización en la superficie lingual del diente, lo cual no puede servir de cubierta o protección o esta situada en la superficie vestibular obteniéndose así una buena protección con un minimo de exposición de oro. En los incisivos superiores con bordes translúcidos se puede terminar la preparación en la superficie lingual siempre y cua-

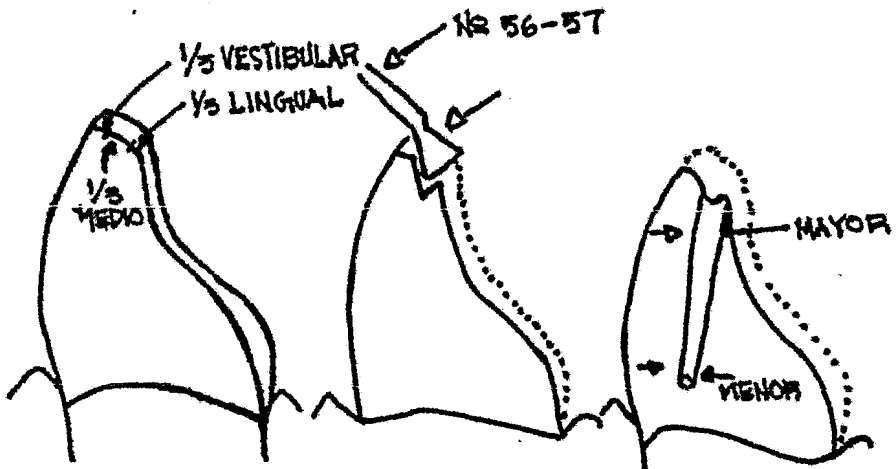
so exista suficiente sobremordida y que los incisivos inferiores no se crucen nunca en el margen incisal de la restauración en los movimientos funcionales. Ejemplo:



Las terminaciones cervicales en las preparaciones tres cuartos son: bicel y chaflán ya que estas terminaciones van en la cara lingual y no se necesita hacer desgastes exagerados.

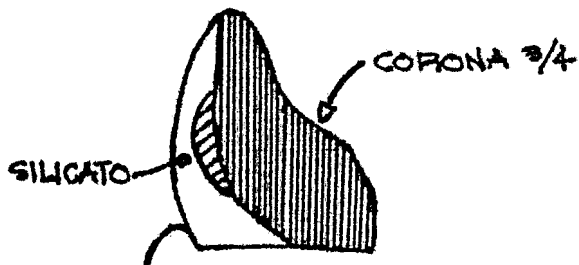
SITUACION DE LAS RANURAS DE RETENCION

Una vez establecida la posición del margen vestibular de nuestra preparación se procede a bicelar el borde incisal a 45° con respecto al eje del diente y se desgasta la cara lingual, hecho ésto se divide el borde incisal en tercios $1/3$ vestibular, $1/3$ medio y lingual se talla la ranura de retención-
 incisal consiguiéndose con ésto un borde incisal fuerte de suficiente espesor, después se unen las ranuras proximales con la ranura incisal estableciendo su dirección de acuerdo a la línea de entrada del puente, éstas ranuras se hacen con una frasa troncocónica larga N.º 170 y 171. Ejemplo:

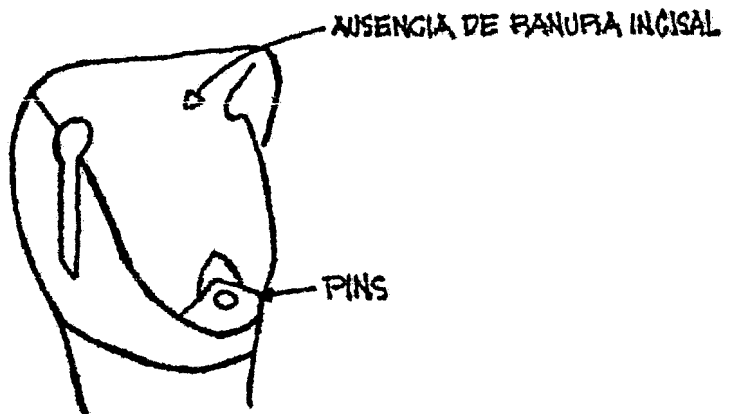


MODIFICACION EN EL DISEÑO

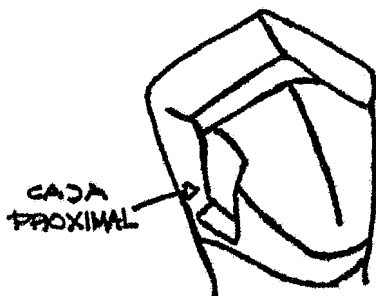
a) previa restauración de silicato en el diente para realizar una corona $\frac{3}{4}$ y evitar la extensión exagerada del oro para cubrir una caries proximal.



b) corona $\frac{3}{4}$ sin ranura incisal por tener un borde muy delgado para darle retención se colocará un pins en el tubérculo lingual.



c) corona /4 en un canino, con una caja proximal en lugar la ranura por causa de caries.



MODIFICACION POR ANCLAJE DE PRECISION

Cuando una corona /4 se utiliza para un anclaje de precisión se talla una caja en lugar de la ranura, en la cara proximal distal de la preparación para que haya enclavamiento.


PREPARACION

Hay técnicas en las que se emplea el motor de baja velocidad y el de alta. Utilizando primero el de alta y para terminación de la preparación el de baja velocidad.

Tendremos en nuestros pilares caras de fácil acceso como la que están junto al diente natural, presentando dificultad en el tallado de la zona de contacto. En estos casos hay que separar ligeramente el espacio antes de hacer la preparación mediante alambre para ligadura que se coloca alrededor del— punto de contacto, se juntan los dos extremos del alambre en la superficie vestibular y se enroscán firmemente cortando el excedente de las puntas del alambre y colocando las puntas en un espacio interdentario de modo que no lesione la encía.

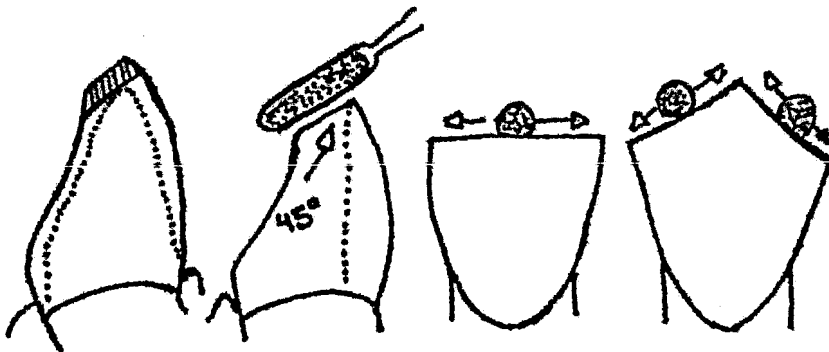
Esta ligadura se retira a las 24 horas y se hallará una separación.

También se puede obtener una separación rápida cortando un trozo de dique de goma de 26 X 14 mm. estirándolo y metiéndolo en el área de contacto y en 10 minutos, el contacto se habrá abierto un poco. Ejemplo:

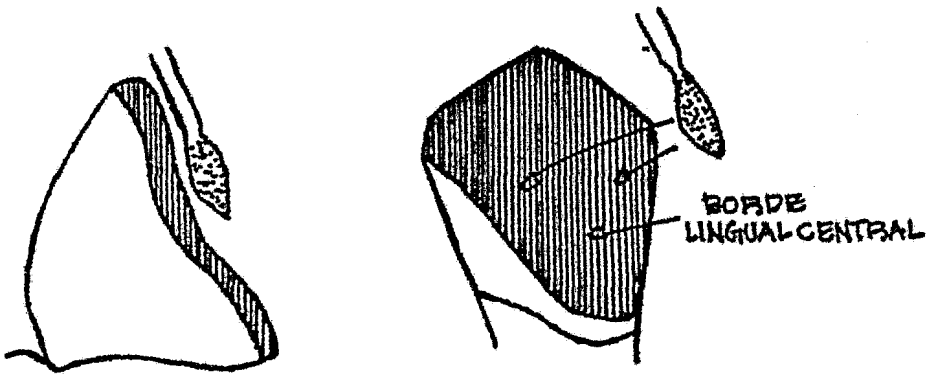


PREPARACION DE LA CORONA 3/4 EN DIENTES ANTERIORES

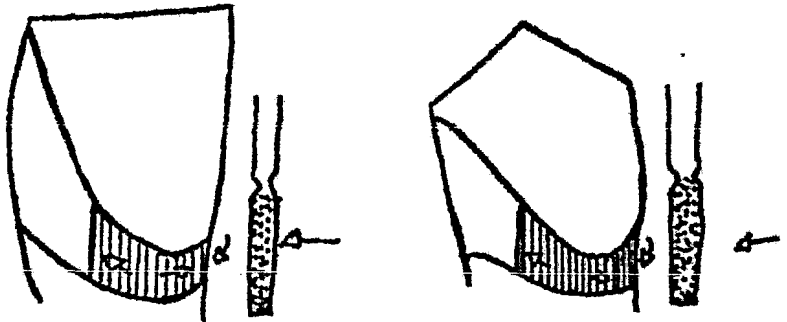
- a) El contorno de la preparación se va a diseñar de acuerdo a lo dicho anteriormente.
- b) Se reduce el borde incisal con una fresa cilíndrica de diamante, colocada a 45° con respecto al eje longitudinal del diente, retirando cantidades iguales a todo lo largo del borde incisal.



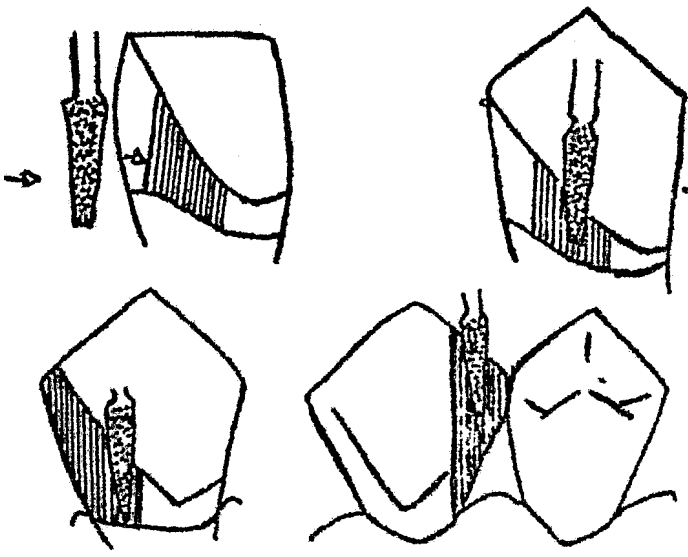
c) La superficie lingual se talla desde la zona incisal hasta la cresta del síngulo con una fresa de diamante fusiforme. Si hay un borde lingual central se conservará el contorno de dicho borde. Este desgaste se irá controlando con relación a los dientes inferiores ésto lo logramos con cera calibrada del número 28 en relación céntrica y de balance.



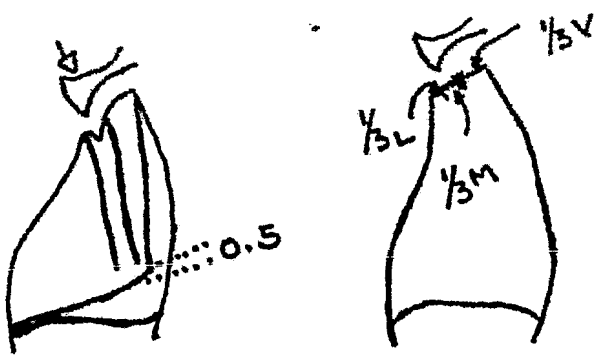
d) Se desgasta la cara lingual del síngulo, con el cilindro de diamante de paredes inclinadas.



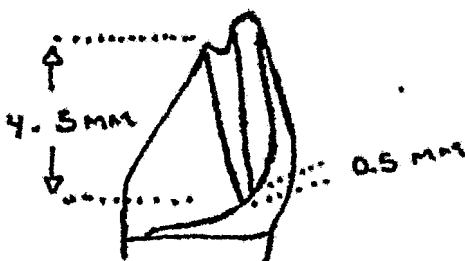
e) La superficie proximal abierta se talla con la fresa de diamante troncocónica larga. La cara proximal en contacto, se abre con una piedra de diamante punta de lápiz o con un disco de carburo de acero. Esto último lo llevaremos hasta nuestra línea limite, previamente marcada con lápiz.



f) La ranura incisal se corta en la intersección de los tercios medios y lingual del bisel incisal con cono invertido de diamante pequeño numeros 35 o 37.



g) Las ranuras proximales se tallan en la dirección determinada por la dirección general de entrada del puente a partir de la ranura incisal, ésta llega a tener de 4 a 5 mm. de longitud, quedando a 0.5 mm. por arriba de nuestro terminado cervical.

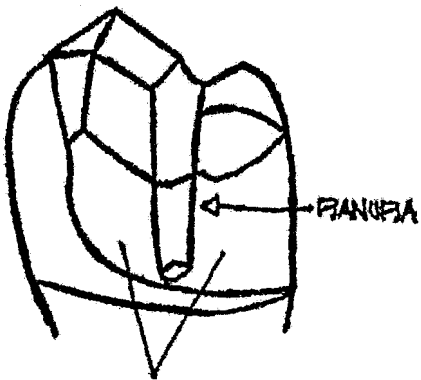


h) Y por último las superficies y los márgenes que se han tallado se alisan y terminan con piedras de carborundum, disco de lija, fresas de pulir.

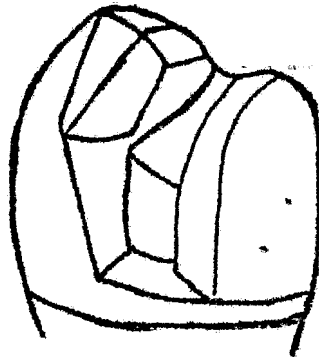
CORCHIS /4 EN POSTERIORES

En estos tipos de dientes se modifica la preparación en las caras proximales dándole terminado en forma de tajada o ceja, la técnica en forma de tajada, llevará ranuras de retención proximales y en oclusal. Por lo tanto la otra forma de ceja se hará cuando haya caries proximal, o por la estética colocándose en la cara mesial de todos los dientes, ya que se puede combinar con la de tajo que es más antiestética.

Ejemplo en la siguiente hoja:-----



CORTE DE TAJADA



FORMA DE CAJA

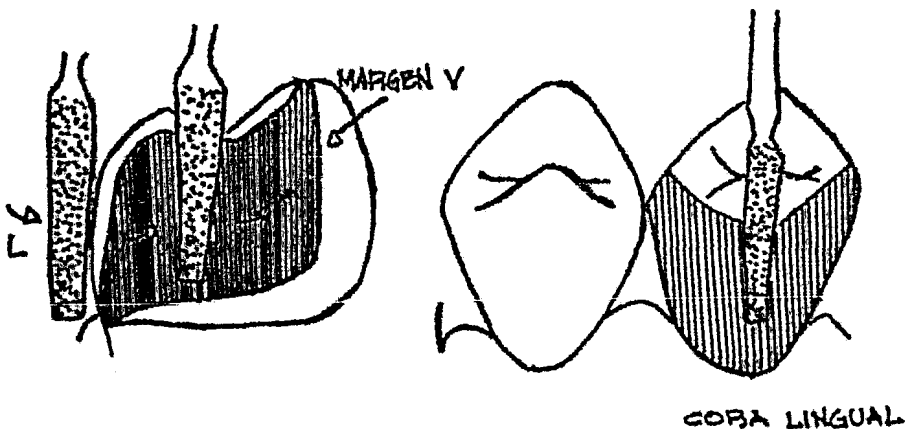
PREPARACION EN FORMA DE CAJA

a) Antes de empezar la preparación, hay que establecer la posición de todos los márgenes y marcarlos en el diente con lápiz.

La posición de los márgenes se determinan de acuerdo con las áreas inmunes y la estética.

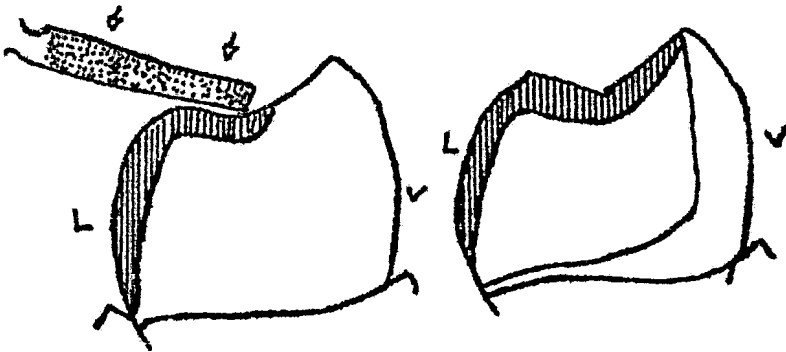
b) se desgastan las paredes axiales con una punta de diamante troncocónica larga con paredes inclinadas. Siendo la primera la lingual de fácil acceso para retirar todos los rebordes axiales, establecer una inclinación acorde con la entrada del puente o con el tallado de los demás dientes y permitir que se pueda colocar un mm. de oro en el tercio oclusal.

A continuación se hace lo mismo en la cara proximal que queda del lado edéntulo, extendiendo el corte hasta la marca del lápiz en la cara vestibular del diente.



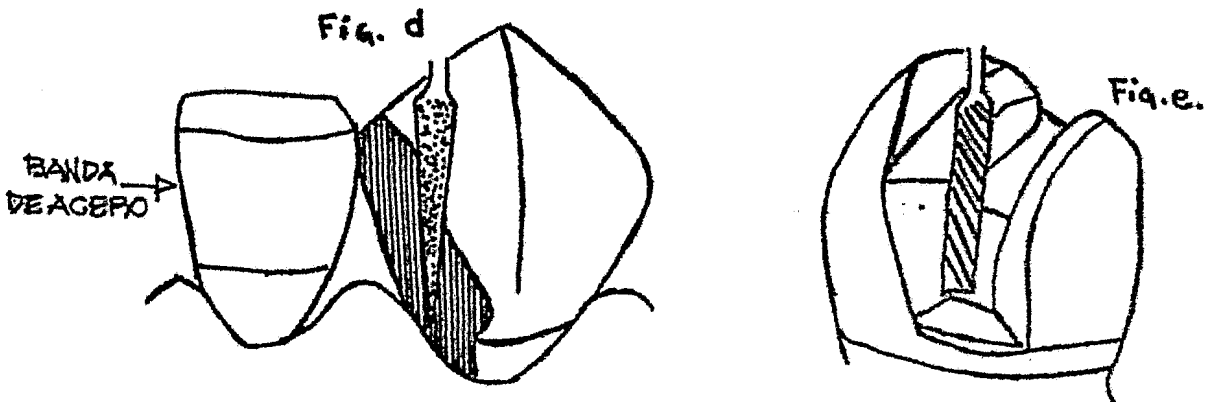
c) Con la misma fresa troncocónica se desgasta la superficie oclusal del diente, se reduce en forma homogénea en toda la superficie en cantidades suficientes para permitir a 1 mm. de oro.

El espacio que queda se debe establecer en relación céntrica y en excursión lateral. Abordando desde la parte lingual se desgasta la cúspide lingual, luego se cambia el sentido de la fresa para tallar la cúspide vestibular hasta la línea — marcada previamente. En este momento es recomendable detenerse un poco antes de la línea terminal para facilitar las operaciones finales.



d) A continuación se talla la superficie axial restante que es la que ésta en contacto con el diente contiguo, esta operación se hace con una punta de diamante, punta de lápiz. Para este desgaste el abordaje tiene que ser por lingual, con servando al momento de estar cortando una capa fina de esmalte entre la punta de diamante y el diente contiguo para proteger la zona de contacto del diente natural, podremos lograr la protección también con una banda de acero colocada en el diente adyacente.

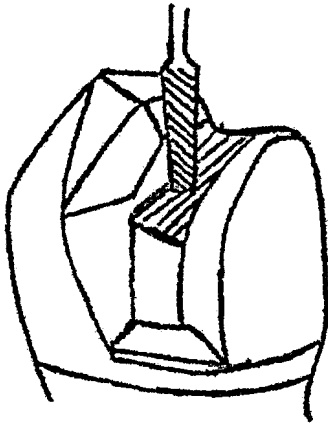
El tallado se continúa hasta la línea terminal vestibular, éste corte lo podemos hacer también con un disco de carburo de acero. Ejemplo:



e) Se tallan las caras proximales para eliminar caries y restauraciones previas. Si se alcanza el tamaño máximo para las cajas y aún queda caries, ésta se elimina con una fresa redonda o con un escavador de cuchara y se restaura la cavidad con cemento.

Las cajas se hacen con fresas de carburo N.º 171 L, 170 L,-- 169 L, de acuerdo con el grado de acceso se elige la mayor fresa que entre en el espacio interproximal sin causar daño al diente contiguo. Para la protección del diente vecino se usa banda de acero.

f) Se corta la llave oclusal para unir las dos cajas a través de la superficie oclusal del diente. Empleando la misma fresa 171 L. con la que se tallaron las dos cajas. En este desgate oclusal penetramos unicamente hasta la dentina, a ser -- que haya que profundizar por presencia de caries u obturaciones previas.



g) Con un terminado cuidadoso de la preparación, se aseguran los márgenes fuertes de esmalte y líneas terminales bien -- definidas.

Cualquier reborde o exceso se elimina de la cavidad y se alisan las paredes internas para facilitar la toma de impresión.

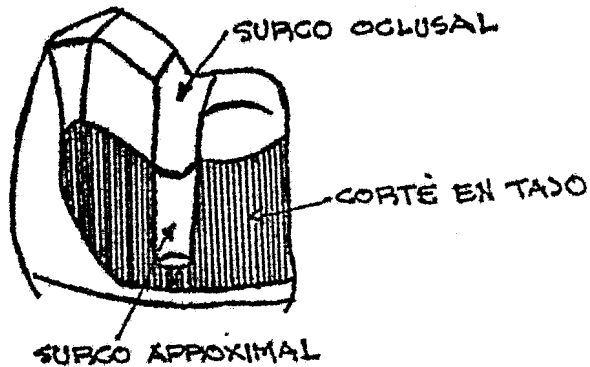
Las paredes y los márgenes proximales vestibulares se pueden alisar fácilmente con discos de lija mediano. Se le da vuelta al disco cuando se pasa de la pared vestibular a la mesio vestibular. También con el disco pulimos la cara lingual y los ángulos mesio y disto axiales. La zona oclusal vestibular y lingual se termina con piedras pequeñas de carborundo en forma de rueda.

Las paredes internas de las cajas y la llave oclusal se termina con una fresa de fisura de corte plano.

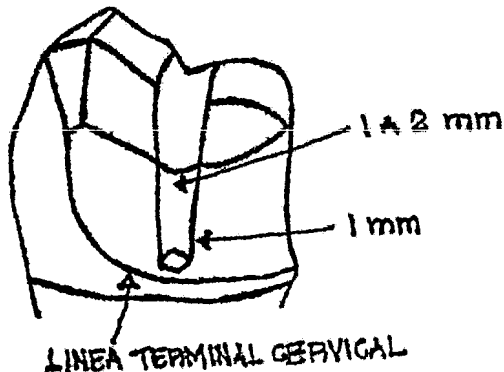
PREPARACIONES EN FORMA DE TAJADA

Los pasos para la preparación de la corona /4 en forma de tajada, son similares al de tipo de caja, modificándose únicamente los pasos (b), (e) y (g).

(b) Se van a hacer cortes en tajada en las paredes axiales mesial y distal y se unen con lingual. Esto por supuesto es antiestético. De ahí que se deba de combinar con la preparación de caja se pone en mesial y la de tajo en distal.



e) Los surcos proximales se tallan con una fresa No.170 L, -- llegando hasta 0.5 mm. por arriba de la línea terminal cervical. Se puede variar la anchura de los surcos mediante tallados laterales con la fresa dándole un ancho más o menos de 1 a 2 mm.

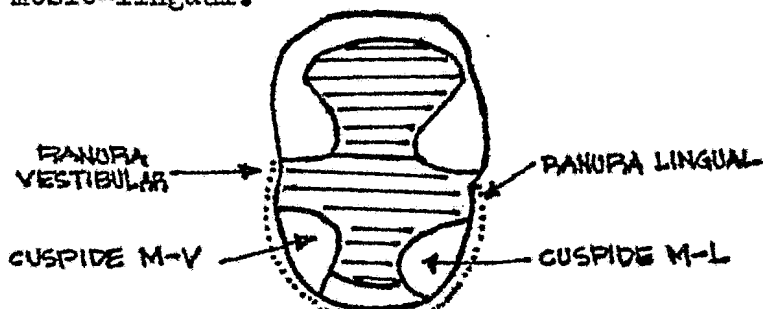


g) Por ultimo se termina la preparaci3n de la misma manera que las preparaciones tipo caja.

MEDIA CORONA MESIAL


Esta corona se le conoce como corona 3/4 mesial como lo indica su nombre, la preparaci3n incluye la mitad mesial de la corona y lo podemos hacer de dos formas:

a)- Se hace una preparaci3n MO con ranuras de retenci3n lingual y vestibular y protecci3n completa de las cúspides mesio vestibular y mesio-lingual.



ESCALON DE LA CARA MESIAL

b)- En ésta se hace un desgaste de la media superficie oclusal mesial y un desgaste uniforme de las caras axiales: mesial, lingual, y vestibular; haciéndole después canales para darle más retenci3n a nuestra media corona; sin olvidar que las paredes lingual y vestibular se desgasta una porci3n del área mesial de ellas.



CORONA TOTAL COMPLETA

Las coronas completas de oro colado se utilizan como retenedores de puentes en dientes posteriores, donde la estética no es importante.

Corona completa de oro colado con faceta o carilla de porcelana de resina sintética, llamada también corona veneer que se usa en dientes anteriores donde la estética si es importante.

INDICACIONES PARA UNA CORONA COMPLETA:

- a.- Cuando esta destruido por caries la corona parcial o totalmente.
- b.- Cuando hay restauraciones extensas.
- c.- Cuando los dientes, sobre todo los anteriores presentan una morfología antiestética.
- d.- Cuando hay inclinaciones y no las podemos corregir con ortodoncia (corona telescópica).
- e.- Cuando hay que modificar el plano oclusal en su totalidad para obtener la relación cúspide-fosa correcta, cuando no la hay.

CORONA COMPLETA DE ORO COLADO

DISEÑO: Es un desgaste de todas las superficies de la corona clínica, dejando un espacio más o menos de 1 mm. con el objeto de:

- a.- Obtener espacio para permitir la colocación de oro, de espesor adecuado, para contrarrestar las fuerzas funcionales en la restauración final.

- b.- Dejar espacio para colocar ozo, de un espesor conveniente que permita la reproducción de todas las características morfológicas del diente sin sobrepasar sus contornos originales.
- c.- Eliminar la misma cantidad posible de tejido dentario en todas las caras del diente para asegurar una capa uniforme de oro.
- d.- Eliminar todas las infractuosidades axiales y ofrecer a la restauración una línea de entrada compatible con los demás anclajes del puente.
- e.- Obtener la máxima retención compatible con una dirección de entrada conveniente.

DESGASTE DE CARAS AXIALES:

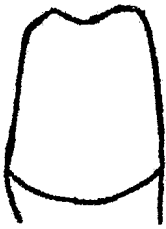
Las paredes axiales se desgastan dejando un espacio de 1 mm. aproximadamente así como también la oclusal disminuyendo éste desgaste hacia cervical dependiendo del terminado que se le dé; las caras deben tener una inclinación de 5° más o menos para dar mayor retención habrán casos que a las caras axiales se les tendrán que dar mayor grado de inclinación para obtener un patrón de inserción más correcto, quedando una preparación poco retentiva y en éstos casos utilizaremos retención adicional con cejas, surcos, y pins.

DESGASTE OCLUSAL:

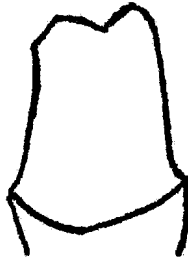
Esta se desgasta hasta conseguir un espacio de 1 mm.- el tallado de la superficie oclusal debe ser uniforme siguiendo la anatomía del diente, para evitar perforaciones de nuestra incrustación al momento de realizar desgastes selectivos para el ajuste y reacción térmica a la distorsión de la incrustación.

TERMINACIONES CERVICALES

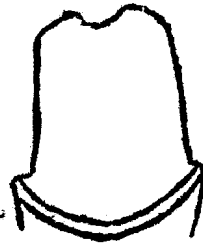1.- BISEL



2.- CHAFLAN



3.- HOMBRO-BISEL




MODIFICACION DEL DISEÑO

A las coronas completas se les puede hacer diversas -- modificaciones para darles retención, para alzar anclaje de precisión o para facilitar su tallado (tajo y caja).

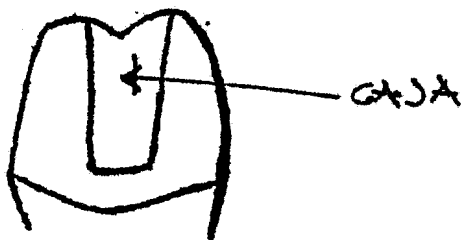
MODIFICACION DE LA CORONA COMPLETA PARA DARLE MAYOR RETENCION:

a.-SURCOS:- Esto se hace en las caras vestibulares o linguales, tienen que tener forma de cono y una profundidad de 0.5 mm. una entrada correcta con respecto a -- las otras preparaciones y entre sí.



b.-CAJAS AXIALES: Hacen la misma función que los surcos solo

difieren en que son más grandes y de diseño complejo, se --
utilizan en caras proximales donde hay restauraciones o caries
es o cuando se necesita colocar un atache de presición.



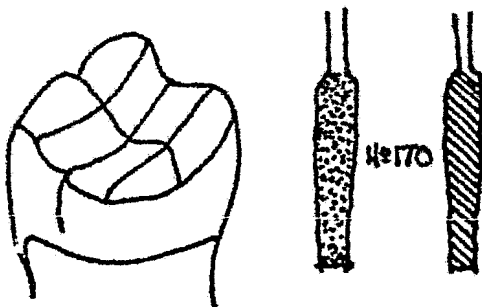
PREPARACIONES

El inicio de la preparación se hará por la cara de --
fácil acceso como la cara axial que tenemos del lado edéntu
lo, la vestibular y la lingual y posteriormente será la cara
de difícil acceso donde utilizaremos ligaduras de alambre --
para obtener una separación.

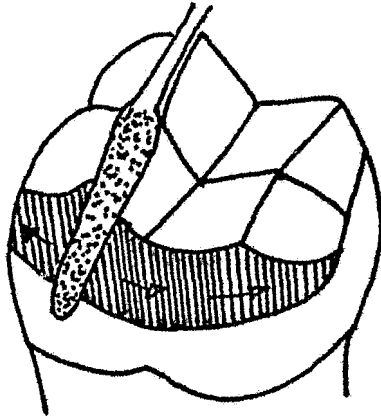
El orden del desgaste de las caras axiales u oclusal
queda al criterio del cirujano dentista.

PASOS PARA LA PREPARACION DE LA CORONA COMPLETA

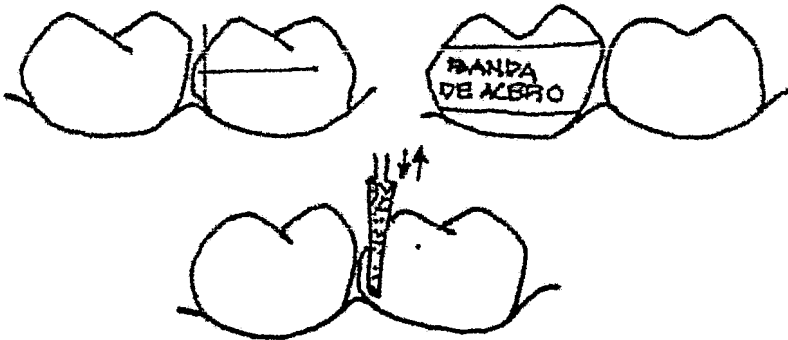
a)REDUCCION OCLUSAL: El desgaste oclusal debe ser uniforme y
siguiendo la anatomía del diente, quedando un espacio de la
cúspide funcional a 1 mm. eso se realiza con una fresa No.170.



b)BISEL DE LAS CUSPIDES FUNCIONALES: En piezas superiores --
serían las palatinas y en inferiores las bucales. Pasar por --
alto éste desgaste daría por resultado colados muy delgados,
lo que provocaría distorción de nuestra incrustación, este
desgaste debe de ser de 2 mm. más o menos, utilizando para
esto una hoja de calibración de 2 mm. la prueba se realiza
en oclusión céntrica.

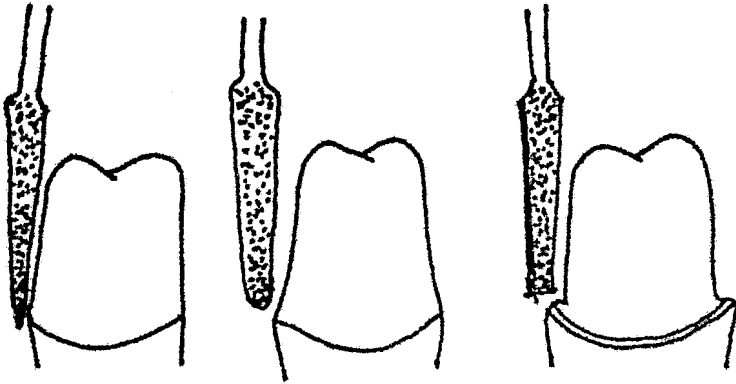


c) Desgaste del lado que esta en contacto con el diente adyacente, ese desgaste puede utilizarse en tres formas: corte de tajada con disco de carburo ; protegiendo al diente adyacente con una banda de acero para realizar el corte con una fresa de diamante de punta de lápiz dejando una película pequeña - entre la fresa y la banda que envuelve al diente adyacente, un movimiento de sierra de oclusal a cervical, protegiendo también el diente adyacente con una banda de acero.



d) Desgaste de las paredes axiales de fácil acceso. El paso anterior y este deben realizarse con alta velocidad en una forma conservadora y a una distancia de 0.5 mm. antes de llegar a la encía y posteriormente con baja velocidad se realiza

el terminado cervical que queda a elección del cirujano dentista.

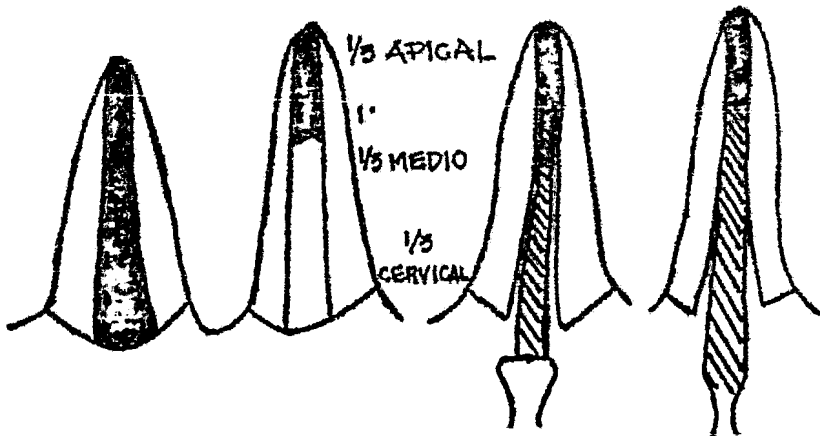


RETENEDORES INTRACORONALES

PREPARACION RICHMOND:- Esta se realiza en raíces que por medio de tratamientos endodónticos logramos conservarlos para poder fijar al retenedor.

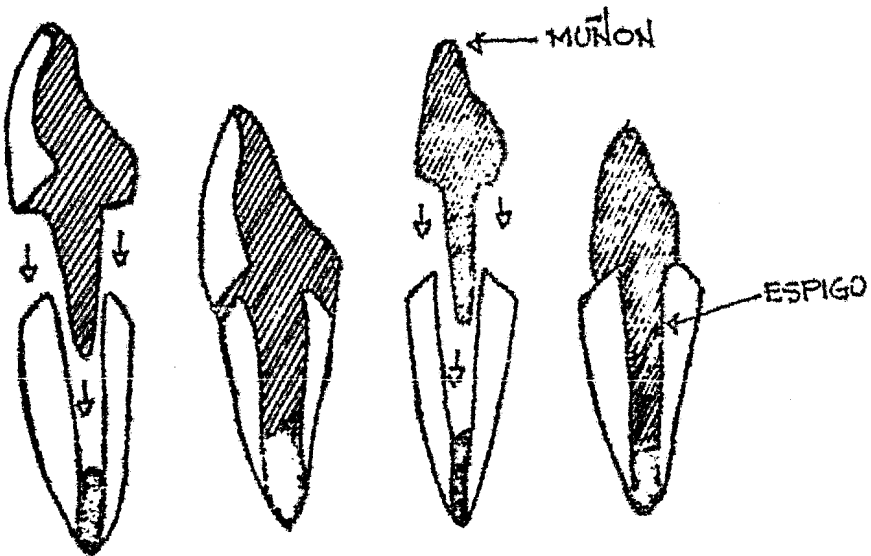
PASOS DE LA PREPARACION:

- a.- realizar una endodóncia en el diente problema-
- b.- someter la raíz a observación durante un tiempo considerable.
- c.- con instrumental endodóntico y formocresol desobturamos el conducto a $2/3$ de la raíz.
- d.- hecho ésto ensanchamos los $2/3$ de la raíz con instrumental para endodóncia o fresas protésicas de un buen tamaño,-- siendo esta de una forma cónica.
- e.- Toma de impresión para obtención del modelo de trabajo.



RETENEDORES INTRARADICULARES

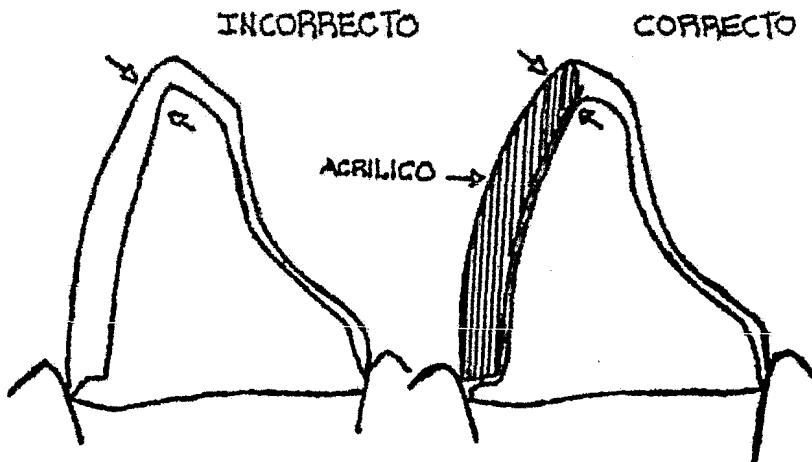
Se cuentan con dos retenedores intraradiculares; la corona veneer con espiga colado y el muñon y espiga colado que es el ideal. Este último se completará con una corona funda veneer o un jacket.



INCONVENIENTE DE LA CORONA VENEER CON ESPIGA COLADA: Es que al fracturarse la carilla o faceta hay que remover toda la pieza colada fracturandose siempre el resto radicular. Sin embargo el muñon y espiga tiene la ventaja de poderse cambiar las coronas fundas las veces necesarias.

CORONA VENEER: Es una corona completa de oro colado con carilla o faceta estética que debe de ir al tono de los dientes naturales, esta carilla puede ser acrílico o porcelana. Esta corona veneer se usa en cualquier diente donde esté indicada una corona completa, pero por su característica estética está indicada en los dientes anteriores y premolares.

DISEÑO: El desgaste en dientes anteriores es parecido al desgaste de la corona total colada, siendo la única diferencia la anatomía entre los dientes y que el desgaste de los anteriores debe ser más conservador, pero con un desgaste en cara vestibular de los anteriores que permita espacio para la carilla.



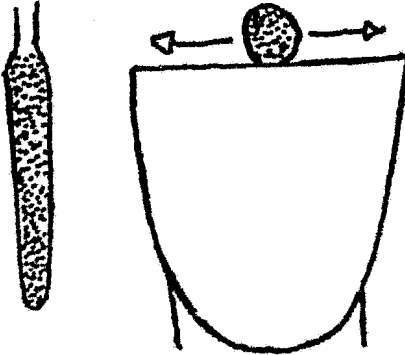
TEMA VI

TALLADO DE LAS PREPARACIONES

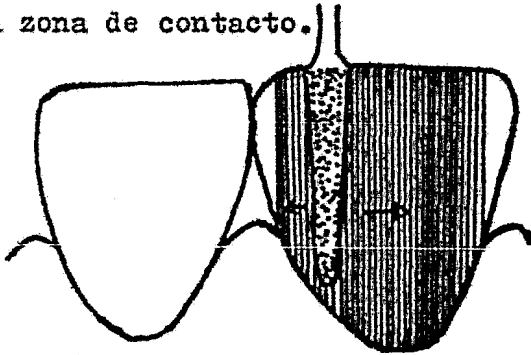
- a) corona tres cuartos
- b) media corona mesial
- c) corona mesial completa (vencer)
- d) preparación richmond jacket (corona funda)
- e) pinlage

TECNICA DEL TALLADO

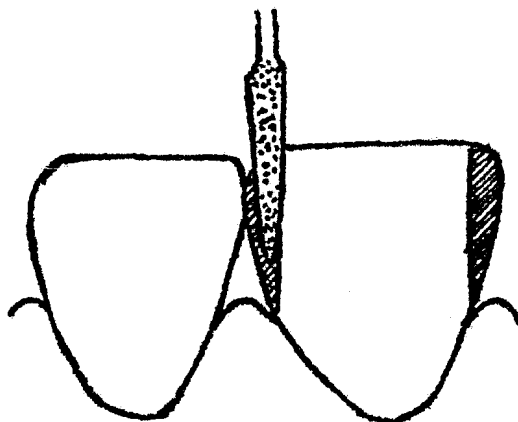
a.- El borde incisal se talla con una fresa troncocónica de diamante hasta lograr una reducción de 1 mm. de su longitud mediante un deslizamiento de mesial a distal y de distal a mesial.



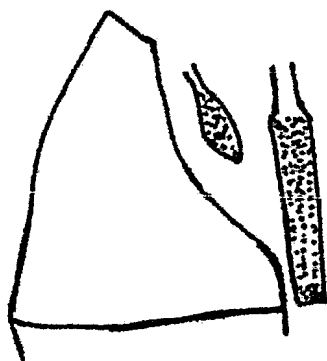
b.- La cara vestibular se desgasta con una fresa troncocónica de diamante de punta redondeada, manteniendo la fresa paralela al eje del diente y el corte se detiene cerca de la encía y proximo a la zona de contacto.



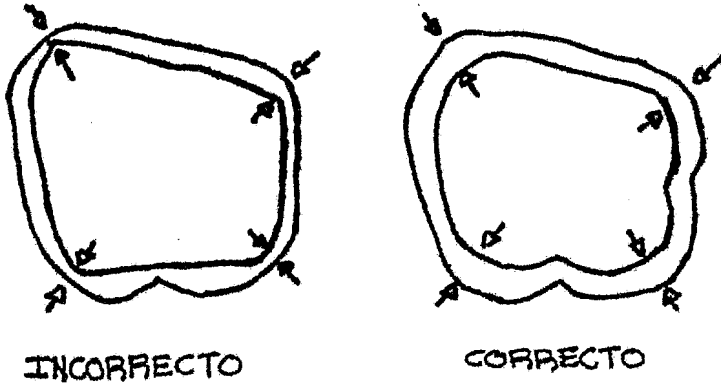
c.- La zona de contacto se talla con una fresa de diamante punta de lápiz o con un disco de carburo. Protegiendo el --- diente adyacente haremos el desgaste de la cara proximal en contacto dejando entre banda y fresa una película de esmalte. Tambien aquí debemos de llegar cerca de la encía.



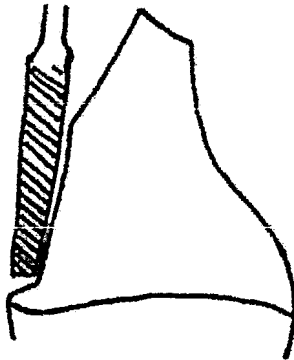
d.- La superficie lingual se talla con una fresa de diamante fusiforme ideal para tejido o superficie concava y una fresa de diamante cilíndrica para reducir el tubérculo lingual y superficie proximal. En estas caras de dientes superiores se desgasta 0.5 mm. En relación al antagonista y en todas las excursiones mandibulares.



e.- Los cuatro ángulos que forman las paredes axiales se redondean con la punta de diamante cilíndrica.



f.- El hombro vestibular se realizó con una fresa de fisura de carburo de corte plano No. 171 L, el primer desgaste se toma junto a la encía libre. Este hombro puede ser de 0.7 a 1 mm. y con la misma fresa podemos llevar este hombro a las caras proximales.



g.- Posteriormente con baja velocidad y con una fresa de punta redondeada de diamante, llevamos nuestro hombro debajo del surco gingival nuestras caras axiales también se une el terminado.
 h.- Terminado de la preparación con discos de lija y fresas de filo múltiple para alisar nuestras superficies y bicelados de los ángulos.

PREPARACIONES PINDLEDG

Es una preparación que se utiliza en dientes superiores e inferiores de canino a canino. Los materiales de impresión modernos han facilitado la construcción de las restauraciones de este tipo siendo esta preparación excelente retención y estética, ya que el oro está fuera de vista. La retención se logra por medio de pins que van de 2 a . mm. y penetran más o menos 2 mm. siguiendo el eje longitudinal del diente. La protección incisal varía según el caso, siendo el desgaste de la preparación de 0..mm.

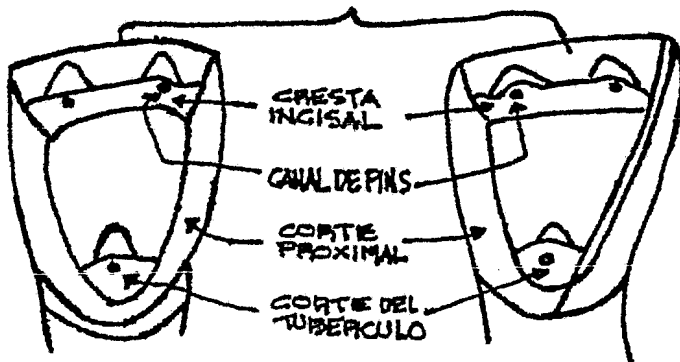
CLASIFICACION:

Hay dos tipos de pindledgs:

La bilateral que cubre cara lingual y proximales del diente y

La unilateral en la cual va incluida una cara lingual y una proximal.

Forma de la preparación y unilateral:



INDICACIONES

- a.- Dientes anteriores de canino
- b.- Que estén los dientes excentos de caries, y en caso de-- tenerlas tendrían que ser mínimas.
- c.- En bocas cuya actividad cariogénica sea baja.
- d.- Estética

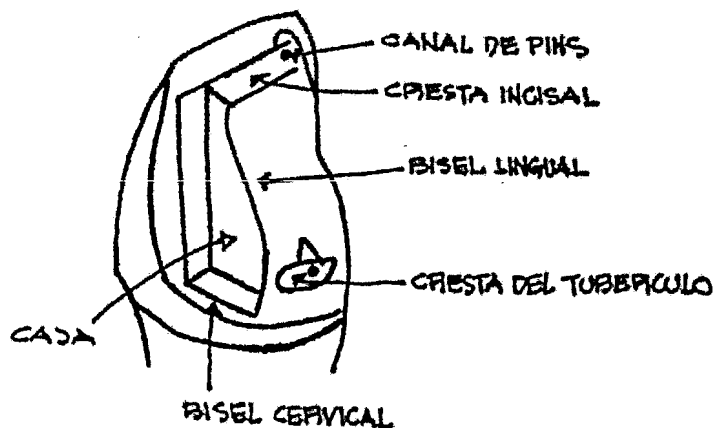
DISEÑO.-

Debido a la dificultad que presenta el diseño de esta, se recomienda hacer un estudio en un model de yeso, y de la reparación misma, para encontrar los márgenes proximales -- correctos, colocación de pins o algún cambio que se necesite, tal sería el caso de utilizar cajas por la presencia de caries o el requerimiento de ataches de precisión.

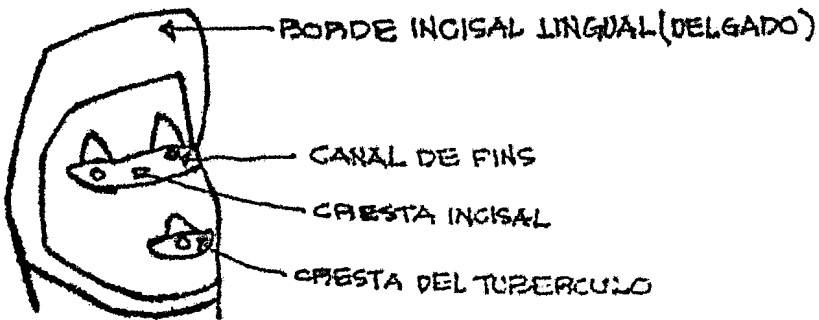
La posición de los márgenes proximales son iguales -- que en el caso de la corona /4.

MODIFICACION DE LA PINDLEDG:

Caries proximal. En este caso la incapacidad de reali- zar canales dá como resultado la elaboración de cajas y tam- bién el uso de ataches de precisión obliga al uso de cajas.

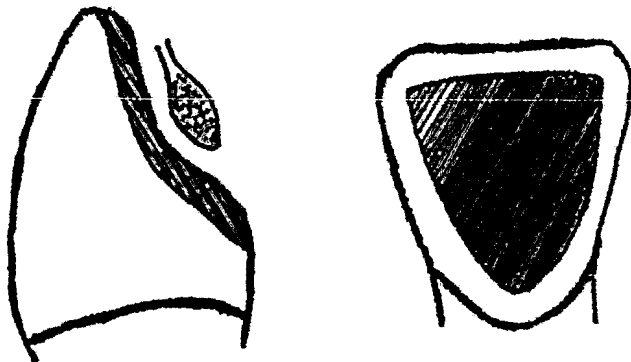


Borde incisal delgado. Los dientes con el borde incisal delgado suelen tener la cara lingual cóncava, lo que complica el diseño de la preparación, en este caso, se colocará la cresta incisal más hacia cervical. Ejemplo:

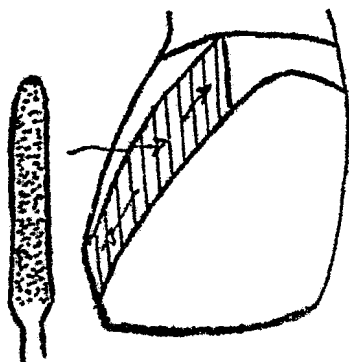


Preparación de la pindleçg.

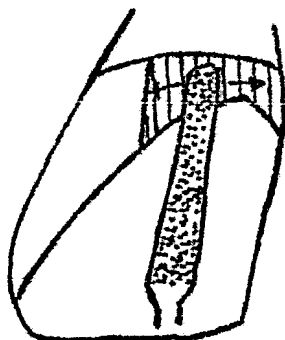
- a.- Ubicación de nuestro margen o línea proximal en las superficies vestibulares.
- b.- Se talla la superficie lingual con un diamante rústico, con un desgaste de tres milímetros. Por lo general casi nunca se llega a dentina, controlándose este desgaste con una hoja de cera calibre 28, en oclusión céntrica, protusión y exclusión lateral.



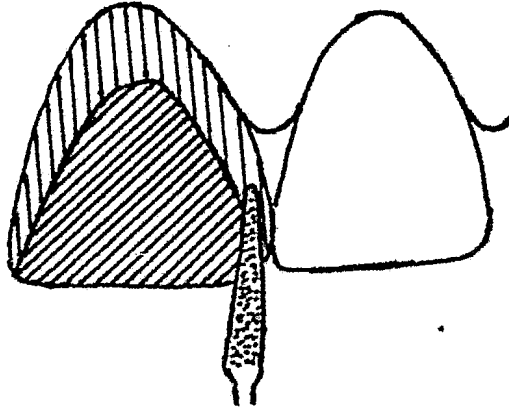
c.- La cara proximal que está del lado edéntulo, se talla, con una fresa troncocónica larga de diamante, el ángulo de este corte es mayor que en una tres cuartos y hay -- que tener cuidado de no afectar los ángulos incisales y adentrarse en la superficie lingual.



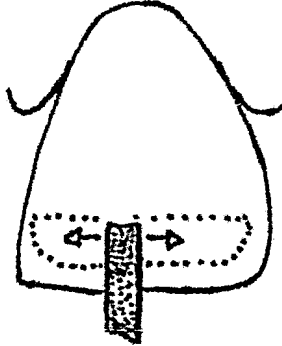
d.- El tuberculo lingual se talla con una fresa troncocónica de diamante mencionada anteriormente.




e.- La superficie en contacto con el diente contiguo se talla con una fresa punta de lápiz o disco de carburo.



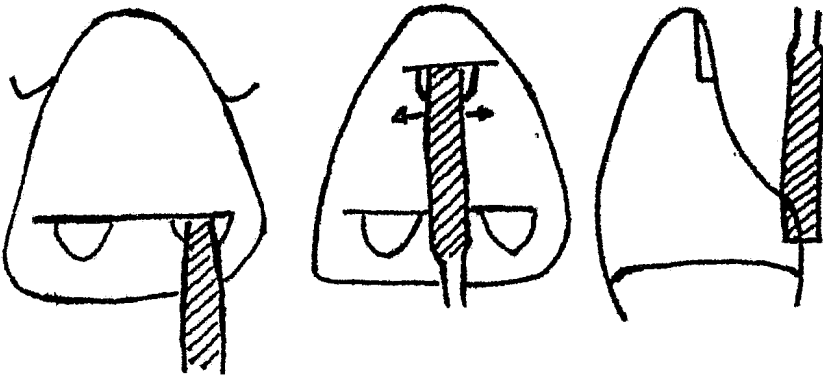
f.- La cresta incisal se tallará con una fresa troncocónica-larga de diamante a 2 mm. abajo del borde incisal hasta obtener un escalón de 1 mm. de anchura.



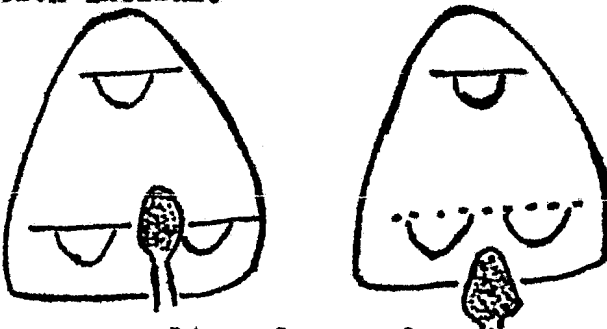
g.- Con la misma punta de diamante, se hará la cresta cervical en la parte más pronunciada del tuberculo lingual,-- haciendose esta cresta más profunda que la anterior.



h.- Los nichos para los canaliculos de los pins se tallan con una fresa No. 701 de carburo haciendose penetrar la fresa a la mitad de su diámetro y después se ensanchará este nicho, y se pulira con una fresa No. 601.




i.- La superficie lingual se alisa con piedra de carburo haciendo el bisel con la misma piedra y establecemos la protección incisal.

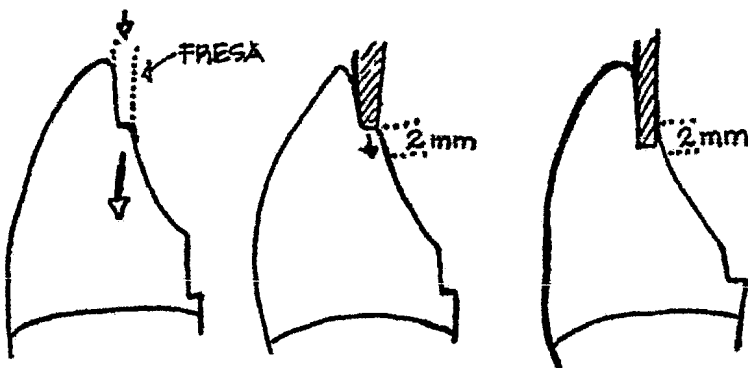


j.- Técnica para realizar las perforaciones para los pins. Debido a la presencia de esmalte en este tipo de preparación, se tendrá que realizar este acceso con una fresa de carburo No. 14, hasta perforar únicamente el esmalte, ya que si no fuera así, los taladros y fresas de mayor tamaño se desgastarían.

Estos agujeros guías se vuelven a perforar con una fresa del No. 0.5 mm. hasta 2.5 o tres milímetros de profundidad, procurando siempre que estos sean paralelos entre sí y paralelos con las demás preparaciones, ya teniendo estas preparaciones se utiliza la fresa No. 700 para darles un tamaño e inclinación correcta. Estos canalículos se termina con una fresa No. 600 de corte liso.



k.- Se terminará la preparación con disco de lija, además de redondearse ligeramente todos los ángulos y el terminado cervical se hace con una fresa de pulir No. 242.



TEMA VII

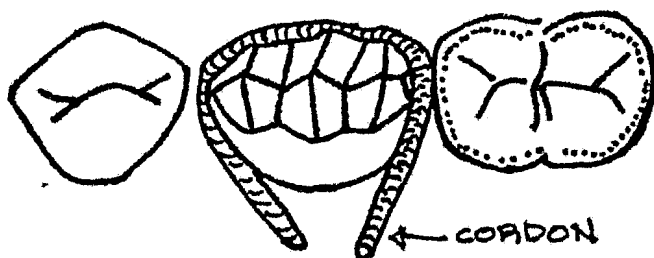
RETRACCION GINGIVAL

RETRACCION GINGIVAL

Cuando el ajuste marginal o el sellado de una restauración es importante para prevenir filtrados, irritación gingival, caries recurrente y visibilidad antiestética, es importante que siempre en nuestra impresión se reproduzca nuestro terminado de la preparación facilitando inclusive al técnico dental realizar un buen trabajo.

Esto lo lograremos venciendo o retrayendo de una forma temporal la encía ya que nuestras terminaciones protésicas son al raíz o por debajo de la encía. La retracción la vamos a lograr por medio de un cordón empapado con epinefrina al 8% que es un vasoconstrictor local, produciéndose por lo tanto una disminución de sangrado hasta llegar a la ausencia de este, ya que si está presente este flujo aparecerían burbujas o una mala impresión del sellado cervical por el volumen de líquido viscoso (sangre). El cordón por acción mecánica (volumen del cordón) retraería la encía.

Para hacer la retracción, primero hay que secar la superficie y aislar con torundas de algodón ya que sería falta de cuidado del cirujano dentista y muy desagradable para el paciente la ingestión de epinefrina, después obtenemos un pedazo de cordón de unos 5 o 6 cm. lo impregnaremos de epinefrina y lo colocaremos alrededor del diente Ejemplo: en la siguiente hoja.

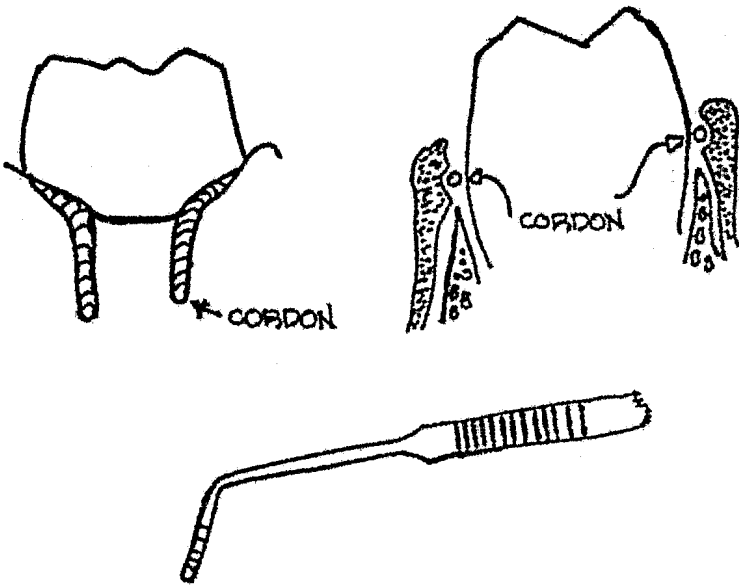


Luego con un instrumento como el parodontometro se procede a colocar el cordón por medio de presión en las caras mesial y distal primeramente para mantenerlo en posición, después por lingual si en un tipo de preparación como la 3/4 que mantiene la cara vestibular intacta y si fuera una corona total-también se tendría que poner el cordón aparte de la cara M,-D, L, La, V. Ya empacado el cordón en una forma parcial o total, se corta el sobrante y se empacan las puntas que sobran.

Hay ocasiones en que habrá necesidad de colocar otros pedazos de cordón si fuese necesario para una mayor separación o retracción habrá también algunas teorías que sugieren que el hilo sea seccionado y empaquetado por partes nada más que en esta técnica se recomienda que al tomar la impresión se quite todo el hilo empacado sin dejar un pedazo, esto incluye también a lo mencionado anteriormente.

En casos muy difíciles se utilizará la electrocirugía.
Ejemplo en la siguiente hoja:

Ejemplo de lo anterior:



T E H A V I I I

T O M A D E I M P R E S I O N

TOMA DE IMPRESION

Para la toma de impresión se va a utilizar una cucharilla individual, ya que se ha demostrado que da mejores resultados-- debido a que asegura una capa de espesor mínimo de material en parte que rodea los tallados y la zona de trabajo.

Se ha utilizado dos técnicas clínicas para la toma de impresión; el método con jeringa y cubeta y la técnica de dos -- tiempos.

En el primer método se inyecta la pasta de poco peso y - de fácil volatización en los detalles de la preparación o preparaciones de los dientes por medio de una jeringa especialmente diseñada inmediatamente después de hacer la inyección se coloca en posición sobre toda la zona una cucharilla cargada - con pasta de mayor peso. Cuando ha fraguado la impresión se re tira la cucharilla completa con la impresión.

Con la técnica de dos tiempos, se toma primero una im-- presión de la boca usando un material mas compacto en la cu-- charilla, cuando ha fraguado se retira de la boca y a conti-- nuación se aplica una capa fina de material sobre la impresión previamente obtenida, y se vuelve a colocar en la boca ajustan-- dola firmemente cuando la impresión se ha endurecido se retira la cucharilla de la boca y se pondran observar todos los deta-- lles de la preparación.

ELECCION DEL MATERIAL DE IMPRESION

Los elástomeros se dividen en dos grupos: Los de polisulfuro y los materiales hechos con silicona.

POLISULFUROS: El polisulfuro se prepara mediante la combinación de dos pastas un tubo generalmente rotulado como material -- base contiene un mercaptano de gran actividad. El otro tubo -- rotulado acelerador contiene peróxido de plomo y pequeñas -- cantidades de azufre elementos tales como óxido de zinc, áci do esteárico y sulfato de calcio que se le agregan para cier tas propiedades.

SILICONA: Estan formadas por un polidimetil siloxano mezclado con un relleno de óxido de zinc de modo de formar una pasta a la que se le agrega un catalizador liquido de silicato de eti lo que contiene un acelerador como el dibutil leurato de esta ño.

PREPARACION DEL MATERIAL DE IMPRESION: Los requisitos indispen sables para la preparación bucal son:

Desplazamiento de tejido gingival para descubrir el márgen cervical y el secado y la limpieza de toda la zona que abarca la impresión, ya que los materiales elasticos de impresión no desplazan tejidos, saliva, sangre, mucosidad o restos y el con tacto con cualquiera de ellos salvo los tejidos arruinaria la impresión.

Para la mezcla de material se utiliza una espátula de ace ro inoxidable y por lo general se utiliza un papel que pro vee el fabricante aunque tambien se puede utilizar una lozeta.

Se lleva la pasta que contiene acelerador sobre el -- material base, y se espatula hasta lograr una pasta homogénea y libre de grumos, deberán seguirse siempre con mucho -- cuidado las instrucciones del fabricante ya que de no ser -- así se alterarían sus propiedades.

TECNICA DE IMPRESION

En la construcción de coronas y puentes se utilizan -- diferentes técnicas de impresión cada una varia de acuerdo al material que se utilice.

Los materiales elásticos que se utilizan para la toma de impresión son: Los elástomeros, hidrocoloides agar y los materiales de alginato, sin embargo solo se nombran los elástomeros ya que es el material de impresión que más se utiliza en la preparación de dientes.

PROPIEDADES QUE DEBE REUNIR UN MATERIAL DE IMPRESION:

- a.- Exactitud; Deberá de producir detalles y contornos de las superficies talladas de los dientes con precisión.
- b.- Resistencia y ausencia de distorción: No deberá desgarrarse ni sufrir distorciones cuando se retira de la boca.
- c.- Estabilidad dimencional: Retirada de la boca la impresión debe ser estable y sin signos de distorción antes de hacer el model.
- d.- Escurrimiento: El material será de baja viscosidad para que fluya con facilidad para que penetre en los surcos -- más delgados y reproduzca los detalles más pequeños.
- e.- Características de fraguado favorable: Un buen tiempo de trabajo es propiedad esencial en el material que se utilize para impresiones de coronas y puentes. Lo ideal consiste en un tiempo adecuado para mezclarlo y trabajarlo, seguido por un fraguado rápido que debe lograrse dentro de los 5 de la introducción en la boca.

La contracción del fraguado debe ser mínima.

f.- Vida útil: Debe permitir su almacenaje en el consultorio antes de ser mezclado durante por lo menos 1 año, sin mostrar signos de deterioro.

g.- Aceptable para el paciente: El uso del material debe ser aceptable para el paciente y no provocarle una molestia - indebida indebida ni irritar sus tejidos.

TEMA IX

PRUEBA DE METALES Y TERMINADO

PRUEBA DE METALES

Prueba de los retenedores: Los colados de los retenedores se deben terminar en los troqueles de laboratorio y ajustarlos a las relaciones oclusales de los modelos montados en el articulador. Se puede hacer el pulido final, si se desea, pero, en la mayoría de los casos, es mejor detenerse en la fase de terminado con una rueda de goma y dejar el pulido final para hacerlo cuando ya esté unido todo el puente.

Las relaciones oclusales en la boca se pueden probar, con más facilidad, si las superficies oclusales de los colados tienen aún un terminado mate. Esto se puede hacer después de pulir con piedra pómez la superficie hasta obtener que quede liza y mate y más adelante se puede obtener el terminado de pulir sin ninguna dificultad. Las superficies mates se pueden marcar muy fácilmente con el papel de articular y además las marcas se ven mejor cuando no hay reflejos luminosos en la superficie oclusal si se desea, se puede esa operación con aventadores pequeños de arena, se pueden comprar en los comercios de artículos para artistas, en donde se venden con el nombre de cepillos de aire.

OBJETIVO DE LA PRUEBA DE METALES:

Cuando se prueban los metales en la boca, se examinan los siguientes aspectos: 1) el ajuste del retenedor, 2) el contorno del retenedor y sus relaciones con los tejidos gingivales contiguos. 3) Las relaciones de contacto proximal con los dientes contiguos. 4) Las relaciones oclusales del retenedor con los dientes antagonistas, y 5) La relación de los dientes de anclaje comparada con su relación en el modelo de laboratorio.

Se retiran las preparaciones provisionales de las preparaciones para los retenedores, se aisla la zona, se limpia -- cuidadosamente la preparación para que no quede ningun residuo de cemento. Los retenedores se colocan en su sitio y se van -- revisando uno por uno. Solamente cuando se ha probado individualmente cada retenedor, se colocan todos en la boca y se -- prueban en conjunto. La única excepción a esta regla se presenta cuando uno de los retenedores hace de llave para guiar las -- cúspides en las excursiones laterales, como por ejemplo:

Un canino que sirva de guia a los movimientos mandibulares en las excursiones laterales hasta el lado en que está colocado dicho canino. En tal caso se prueba primero el retenedor y en el momento de ajustarlo se deja en posición mientras se rev_usan y prueban los demás retenedores. Cada retenedor es examinado individualmente para comprobar que cumpla con los siguientes requisitos.

ADAPTACION DEL RETENEDOR: Se coloca el retenedor en la respectiva preparación en la boca y se aplica presión, bien sea -- golpeado ligeramente con un palillo de madera de naranjo y un martillo de mano, o haciendo morder al paciente sobre el palillo de madera colocado entre los dientes y haciendo presión sobre el retenedor. Cuando el paciente muerde sobre el palillo se examinan los márgenes del retenedor y, cuando se afloja la presión, al abrir la boca el paciente, se vigila que no haya -- ninguna separación del borde, lo que indicaría que el colado no habría quedado bien adaptado.

Los márgenes se examinan a todo lo largo de la periferia del colado para buscar cualquier defecto o falla de adaptación.

CONTORNO: Se examinan el contorno de las superficies axiales del retenedor para ver si se adapta bien con el contorno de la substancia dentaria que quede en el diente. En los sitios en donde el retenedor se extiende cervicalmente hasta llegar a quedar en contacto con el tejido gingival, se recomienda examinar el contorno con mucho cuidado. Cuando el contorno sobrepasa su tamaño normal, se observará una izquemia en el tejido gingival al empujar el retenedor para que quede colocado en posición correcta.

Cuando, por el contrario, hay defecto en el contorno y éste no se extiende hasta su localización correcta, esto solamente se puede advertir mediante un examen cuidadoso y conociendo por anticipado, la anatomía del diente particular. Exceso en el contorno se puede corregir tallando el colado hasta conseguir la forma correcta. El defecto en el contorno obliga a hacer un nuevo colado que tenga la dimensión adecuada.

RELACION DE CONTACTO PROXIMAL: Si el contacto proximal de un colado es demasiado prominente se notará inmediatamente cuando se trata de ajustarlo en cuyo caso, hay que retocar el contacto para que el colado se pueda adaptar a su posición.

Para saber si el contacto proximal ha quedado correcto, se pasa un trozo de hilo dental através del punto de contacto, partiendo de la parte oclusal. El hilo debe pasar fácilmente por la zona de contacto, sin que ésta quede demasiado separada y es útil comparar el efecto que hace el hilo con otros contactos en partes distintas de la boca.

La tensión entre los contactos varia segun las bocas y, por eso, se debe procurar que el contacto del retenedor sea similar a los demás contactos normales de los otros dientes. La extensión del contacto se examina con el hilo en dirección vestibulo-lingual y en dirección ocluso-cervical. Se aprieta el hilo através del contacto, se sacan los dos extremos a la superficie vestibular y se tiran hasta que queden paralelos; la distancia entre los dos cabos de la medida de la dimensión y posición del contacto en sentido ocluso-cervical.

Después se estiran hacia arriba los dos cabos, colocandolos en posición vertical y así se podrá observar la dimensión vestibulo-lingual del contacto.

RELACIONES OCLUSALES: Las relaciones oclusales de cada uno de los retenedores se examinan en las posiciones siguientes: oclusión céntrica, excursiones laterales de diagnóstico izquierda y derecha y relación céntrica. La oclusión céntrica se comprueba, primero, pidiendo al paciente que cierre los dientes. Si hay algún exceso oclusal se notará con el simple exámen visual. El ruido producido al tocar los dientes unos con otros puede servir para indicar si una restauración ha quedado demasiado alta.

A continuación, se prueba la oclusión, en excursión lateral, hacia la parte en que está el puente, y así se puede examinar las relaciones oclusales en posición de trabajo. Se examina la relación de los planos inclinados y se compara con la del diente antes de la preparación del retenedor. Los puntos de interferencia del retenedor. Los puntos de interferencia se localizan visualmente, o con papel de articular colocado durante el movimiento de lateralidad.

Se hacen los retoques necesarios necesarios al colado, aplicando los principios de ajuste oclusal.

Después se conduce a la mandíbula, en excursión lateral, hacia el lado opuesto y se examina las relaciones de balance del retenedor. Se adapta el retenedor, de modo que haga contacto durante la excursión de balance excepto en circunstancias especiales, en las cuales se necesita que haya contacto en dicha relación de balance.

RELACION CENTRICA: Se guía al paciente para que coloque la mandíbula en posición retrusiva y se examina la relación del retenedor en relación céntrica.

RELACION DE LOS PILARES: En este momento, sólo queda comparar la relación de los pilares entre sí, en el modelo, con las que tienen en la boca. Esto puede hacerse uniendo los retenedores entre sí, en el modelo de trabajo, de modo que quede ferulizados y probándolos en la boca. Si los colados así ferulizados asientan totalmente en la boca, se puede colegir que el modelo de laboratorio es correcto y que los dientes de anclaje no han sufrido ningún movimiento desde que se tomó la impresión. Por tanto, se puede terminar el puente, en el modelo de trabajo, con suficientes posibilidades de que podrá entrar en los dientes en el momento de cementarlo.

PRUEBA DEL PUENTE. Cuando el puente ya está terminado, en el modelo de trabajo, se le da el pulido final y se terminan los márgenes -- hasta lo que permita la técnica que se haya empleado. Las superficies oclusales de los retenedores y del pontico se pulen con aventadores de arena para facilitar el examen de las relaciones oclusales.

Se limpian cuidadosamente, tanto el puente, como las carillas, con un disolvente apropiado para eliminar los residuos de las sustancias empleadas en el pulimento y se seca. Se retiran las restauraciones provisionales de los anclajes, se limpian completamente las preparaciones, y se eliminan todos los residuos de cemento.

A continuación se asienta el puente y se examina.

OBJETIVO DE LA PRUEBA DEL PUENTE.

Cuando se prueba el puente en la boca los distintos aspectos que se examinan son:

- 1.-El ajuste de los retenedores,
- 2.-El contorno de la pieza intermedia y su relación con la ruca sa de la cresta alveolar.
- .-La relaciones oclusales del puente;

Estos puntos solo se examinan cuando el puente esta en su posición y en ocasiones el puente y en ocasiones puede el puente hacerlo que entre a la primera intención. Dos factores pueden ser los responsables de este defecto:

- 1.-Puede haber ocurrido un movimiento de los dientes de anclaje y las relaciones ya no coinciden con las del modelo de trabajo.
- 2.-Que uno o más contactos hayan quedado demasiado grandes e impidan que el puente entre en su sitio.

AJUSTE DE LOS RETENEDORES:

Hay que volver a revisar los retenedores para comprobar la adaptación marginal como ya quedó descrita. La presencia de cualquier acción de resorte, cuando se aplica la presión en el puente al morder sobre un palillo de naranjo y se suspende a continuación

illo de madera de naranjo y se suspende a continuación, indica en esta fase alguna pequeña discrepancia en las relaciones - Se terminan las demás pruebas y la acción de resorte se trata en la forma descrita.

CONTORNO DE LA PIEZA INTERMEDIA Y SU RELACION CON LA CRESTA ALVEOLAR:

El contorno de la pieza intermedia se examina en su relación con los dientes contiguos, para comprobar la estética y en relación funcional correcta con los espacios interdentarios conectores y tejidos gingivales. Si la pieza intermedia hace contacto con la cresta alveolar, se revisa la naturaleza de dicho contacto en cuanto a su posición y extensión. Cualquier isquemia de la mucosa a lo largo de la superficie de contacto de la pieza intermedia indica presión en la cresta alveolar. En este caso se ajusta la superficie de contacto hasta que no se presente la isquemia y se vuelve a terminar dicha superficie se pasa hilo dental através de uno de los espacios proximales y se corre bajo el puente entre la mucosa y la superficie de ajuste de la pieza intermedia; en este metodo se puede localizar y eliminar cualquier obstaculo que se oponga al paso del hilo dental.

RELACIONES DE CONTACTO PROXIMAL.

Si el puente ajusta completamente cuando se inserta, se -
revisan las zonas de contacto con hilo dental de manera simi-
a la descrita para el retenedor.

RELACIONES OCLUSALES: En este punto, se han ajustado todos -- los retenedores para que recuerden en las relaciones oclusales y si hay que hacer un nuevo retoque, este estará limitado a la superficie oclusal de la pieza intermedia, o de las piezas intermedias, en el supuesto caso de que el puente tenga más de una. Se sigue la misma secuencia de pruebas que se hicieron -- para cada retenedor individual. Se prueba la oclusión en -- oclusión céntrica, en excursión de trabajo, en excursión de balance y en relación céntrica. Para efectuar este examen y prueba se siguen los mismos procedimientos que ya hemos explicado. Si se desea reducir las presiones laterales de los -- dientes pilares a un mínimo, se puede ajustar la pieza intermedia de modo que haga contacto con los dientes antagonistas únicamente en oclusión céntrica y en relación céntrica. Cuando los dientes se mueven en excursión lateral, la guía de los -- otros dientes eleva la pieza intermedia y esta queda fuera de contacto.

CEMENTACION

Para colocar el puente en la boca se siguen dos procedimientos principales de cementación: Cementación de las carillas a las piezas intermedias y cementación del puente en los pilares las carillas se cementan en el laboratorio antes de cementar el puente en la boca. La cementación del puente puede ser un procedimiento interino o temporal para un periodo de prueba inicial, después del cual se cementa definitivamente. en la mayoría de los casos, sin embargo, el puente se cementa definitivamente enseguida de haberlo probado en la boca.

CEMENTACION DE LAS CARILLAS:

Las carillas, o facetas, de porcelana, se cementan con cemento de fosfato de zinc. Hay una gran variedad de colores y matices y se debe tener en cuenta la influencia del tono — del cemento en la estética de la carilla. Se elige un tono de cemento apropiado y se hace una mezcla de glicérina y agua, o en cualquier otro vehículo inerte, en vez de usar el líquido del cemento, se aplica la mezcla a la carilla y se coloca esta en posición en el respaldo, se examina el efecto del color y si no es satisfactorio, se escoge otro cemento y se hace una prueba como la anterior. Este procedimiento se repite hasta que se encuentre un cemento de tonalidad compatible. También pueden hacerse cambios en el color de la carilla mediante una selección cuidadosa del cemento. Se mezcla, entonces, en la forma normal y se cementa la carilla en posición. La adaptación de los márgenes de oro a la porcelana, cuando es necesario, se termina antes que endurezca el cemento. Los pins que sobresalgan en las carillas de pins largos se remachan y suavizan. Se retira el exceso de cemento y el puente queda listo para cementarlo a los pilares.

Las carillas acrílicas que se puedan reemplazar, como, por ejemplo el respaldo plano steele. Se pueden cementar igualmente con cemento de fosfato de zinc o con una resina acrílica-autopolimerizable, en el caso de cemento de zinc, se selecciona el tono de la manera que acabamos de describir. Con el cemento de resina acrílica basta con seleccionar la tonalidad apropiada para el diente.

CEMENTACION DE LOS DIENTES

Durante muchos años se han usado los cementos de fosfato de zinc para fijar los puentes a los anclajes. Estos cementos tienen una resistencia de compresión de 845 K/cm^2 o más, y si el retenedor ha sido diseñado correctamente en cuanto a la forma de sistencia y retención, el puente puede quedar seguro usando el cemento de fosfato de zinc. Si el retenedor no cumple con las cualidades de retención, la capa de cemento se romperá y el puente se aflojará. Los cementos de fosfato de zinc son muy irritantes para la pulpa dental, y cuando se aplican sobre dentina sana recién cortada, se produce una reacción inflamatoria, de distinto grado en el tejido pulpar. La reacción acompañarse de dolor, o de sensibilidad, del diente, a los cambios termicos en el medio bucal. La extensión de esta reacción depende de la permeabilidad de la dentina que a su vez, depende de los antecedentes del diente.

Para evitar esta reacción, consecutiva a la cementación de un puente, se puede fijar esta con un cemento no irritante, y de manera provisional, después de un intervalo apropiado de tiempo, recementar el puente con un cemento de fosfato de zinc, es necesario repetir la cementación porque, hasta hace poco, todos los cementos no irritantes tenían resistencias de compresión bajas, que no podían contrarrestar las fuerzas bucales por mucho tiempo, en la mayoría de los casos. El termino cementación temporal se ha utilizado para describir esta cementación permanente se usa para denominar el segundo proceso de cementación. Posiblemente, los terminos cementación interina y definitiva son mas adecuados.

Las investigaciones recientes han llevado al desarrollo de cementos no irritantes reforzados, que poseen resistencia a la compresión mayores que las que tenían los cementos anteriores, y así se ha incrementado la esperanza de poder usarlos para la cementación definitiva de los puentes y eliminar la inconveniencia de la cementación interina para controlar la reacción de la pulpa. Si embargo, la cementación interina se usa también por otros motivos, y no hay duda de que continuará siendo empleada.

CEMENTACION INTERINA:

La cementación interina se usa en los casos siguientes:

- 1.- Cuando existen dudas sobre la naturaleza de la reacción tisular que puede ocurrir después de cementar un puente y puede ser conveniente retirar el puente más tarde para poder tratar cualquier reacción.
- 2.- Cuando existen dudas sobre las reacciones oclusales y necesita hacerse un ajuste fuera de la boca.
- 3.- En el caso complicado donde puede ser necesario retirar el puente para hacerle modificaciones para ayudarlo a los cambios bucales.
- 4.- En los casos en que se haya producido un ligero movimiento de un diente de anclaje y el puente no asiente sin un pequeño empuje.

En la cementación interina se emplean los cementos de óxido de zinc - eugenol. No son irritantes para la pulpa cuando se aplican en la dentina y se consiguen en distintas consistencias. Estos cementos son menos solubles en los líquidos bucales que los cementos de fosfato de zinc y contrarrestan las

presiones bucales en grados variables, de acuerdo con la resistencia a la compresión del cemento. Esta resistencia es importante y si se usa un cemento demasiado débil en la cementación interina el puente se puede soltar. Si por el contrario se aplica un cemento demasiado fuerte, será difícil retirar el puente cuando haya que hacerlo. Los cementos comprendidos entre 14 y 70 Kg/cm² son los más indicados para la cementación interina de puentes. Es necesario disponer de un margen de valores de resistencia a la compresión, porque las cualidades retentivas de los puentes varían y un solo cemento no puede cumplir con las necesidades de cada caso. Cuanto mayores sean las cualidades retentivas del puente y sus retenedores, más frágil será el cemento que se elija para la cementación interina.

Cuando se hace la cementación interina, en un puente que no ajusta correctamente, como consecuencia de un ligero movimiento de un pilar, hay que utilizar un cemento que no frague. En tal caso el puente se usa como si fuera un dispositivo ortodóntico para mover el pilar hasta la posición original. Si se utiliza un cemento que endurezca, no se puede hacer el movimiento del diente dentro del retenedor. Con este propósito, se puede hacer un cemento mezclando polvo de óxido de zinc con petrolatum (jalea de petróleo), y haciendo una pasta que selle el retenedor de manera conveniente durante 24 a 48 hrs. y permita la realineación del pilar. Esta clase de cemento provisional no se debe de dejar más de 48 horas.

Siempre que se hace la cementación interina existe el peligro de que se afloje el retenedor y se rompa el sellado marginal sin que se desaloje el puente. Los líquidos bucales estarán bajo el retenedor y se puede producir caries con mucha rapi-

Si no se remedia inmediatamente la situación, se corre el peligro de que se pierda el diente de anclaje. Los dientes que no van cementados definitivamente deben quedar bajo una cuidadosa observación y se instruye al paciente sobre los síntomas que acompañan a la entrada de líquido por los márgenes - del retenedor, particularmente la sensibilidad a los líquidos dulces, calientes y fríos. Sabor pútrido o una sensación rara y ruido al morder sobre el puente. Se advierte cualquier de estos síntomas, el paciente debe comunicarlo al odontólogo inmediatamente.

La cementación provisional no es un procedimiento rutinario y no es indispensable en todos los puentes pero en las situaciones que antes enumeramos constituye una importante contribución dentro del plan de tratamiento. Las investigaciones recientes han aportado más información sobre las propiedades de los cementos de óxido de zinc-eugenol y actualmente hay un buen número de nuevos productos para la técnica de cementación interina. También hay muchos estudios, actualmente en progreso, referentes al uso de estos cementos para la cementación definitiva de puentes, campo en el cual están muy indicados por su naturaleza no irritante para la pulpa. El único punto que aún no está resuelto es el bajo valor de resistencia a la compresión de estos cementos. A pesar de todo, se puede anticipar que los cementos de óxido de zinc-eugenol serán utilizados para la cementación definitiva en un futuro próximo.

CEMENTACION DEFINITIVA: Antes de proceder a la cementación definitiva se terminan todas las pruebas y ajustes del puente y se hace el pulido final.

La prueba final de la oclusión suele hacerse, más o menos, una semana después de la cementación definitiva; esta operación se facilita grabando la superficie oclusal del puente ya pulido con el aventador de arena, antes de proceder a la cementación definitiva se puede enumerar de la manera siguiente:

- 1.- Control del dolor
- 2.- Preparación de la boca y mantenimiento del campo operativo seco.
 - .- Preparación de los pilares
- 4.- Preparación del cemento
- 5.- Ajuste del puente y terminación de los márgenes de los retenedores
- 6.- Remoción del exceso de cemento
- 7.- Instrucciones al paciente

CONTROL DEL DOLOR. La fijación de un puente, con cemento de fosfato de zinc, puede acompañarse de dolor considerable y, en muchos casos, hay que usar la anestesia local. Durante los múltiples procesos que proceden a la cementación se habrá advertido de la sensibilidad de los dientes, lo mismo que las reacciones del paciente a las operaciones clínicas que se les están efectuando y el odontólogo podrá precisar los casos en que debe aplicar anestesia. Lo único que queda por recordar es que el control del dolor por medio de la anestesia local no reduce la respuesta de la pulpa a los distintos irritantes y por eso hay que pueden afectar la salud de la pulpa, adoptando las medidas de control que sean necesarias durante los diversos pasos de la cementación.

Los cementos de óxido de zinc-eugenol tienen dos grandes ventajas en este aspecto, no ocasionan dolor en la cementación y tienen una acción sedante en los dientes pilares sensibles.

PREPARACION DE LA BOCA: El objeto de la preparación de la boca es el de conseguir y mantener un campo seco durante el proceso de cementación.

A los pacientes con saliva muy viscosa se les hace enjuagar la boca con bicarbonato de sodio antes de hacer la preparación de la boca. La zona donde va el puente se aísla con rollo de algodón sujetos en posición con cualquiera de las grasas destinadas a este fin. Se coloca un ejetor de saliva en la boca y se comprueba de que esté funcionando normalmente. Toda la boca se seca con rollo de algodón o con gasa. Para retirar la saliva del vestibulo bucal y de la zona palatina, También se colocan rollos de algodón, u otros materiales -- absorbentes en sitios estratégicos para secar la secreción-salival en su fuente. Los pilares y los dientes inmediatos vecinos se secan cuidadosamente con algodón prestando -- especial atención a la eliminación de la saliva de las regiones interproximales de los dientes adyacentes.

PREPARACION DE LOS PILARES: Hay que secar minuciosamente la superficie del diente de anclaje con algodón. Se debe evitar aplicar alcohol u otros líquidos de evaporación rápida. Los medicamentos de este tipo y el uso prolongado de una corriente de aire deshidrata la dentina y aumenta la acción irritante del cemento. Para proteger el diente del impacto del cemento de fosfato de zinc se han utilizado diversos medios. Estos procedimientos son en gran parte empíricos y la -- evidencia de su valor no es nada concluyente.

Sin embargo algunos experimentos indican que la aplicación— que un barniz en el diente inmediatamente antes de cementar— tiene efectos favorables disminuyendo la reacción de la pulpa. Si no se ha aplicado anestesia el paciente puede experimentar dolor cuando se aíslan y secan los dientes; el dolor se asentará por el paso del aire por los pilares.

Los pilares ya aislados se pueden proteger cuidandolos con — algodón seco durante el tiempo en que se hace la mezcla del — cemento hay que evitar la exposición innecesaria de los pilares y el proceso de la cementación se debe hacer con rapidez— razonable.

MEZCLA DEL CEMENTO:— La técnica exacta para mezclar el cemento varia con los diferentes productos y de un operador a otro. Lo importante es usar un procedimiento estandar en el que se pueda controlar la proporción del polvo y del líquido y el tiempo— requerido para hacer la mezcla. De este modo se hace una mezcla de cemento consistente y el operador se familiariza con las cualidades de manejo de la mezcla. Se siguen las instrucciones del fabricante, la mezcla de cemento cumplirá con los distintos requisitos para conseguir un buen sellado en la fijación del puente.

AJUSTE DEL PUENTE: El puente se prepara para la cementación— barnizando las superficies externas de los retenedores y piezas intermedias de jalea de petróleo. Así se evitará que el exceso de cemento se adhiera al puente y se facilitara la operación de quitarlo una vez fraguado. Se usa únicamente una — capa muy fina de jalea, teniendo mucho cuidado de que no entre en la superficie de ajuste de los retenedores. Si esto — ocurre, quedará entre la superficie de ajuste que perjudicará—

todo el proceso de cementación. Por eso si se advierte el riesgo de que entre jalea en el retenedor es mejor descartar este procedimiento aunque se tenga más dificultad en quitar el exceso de cemento. Se rellenan los retenedores del puente con el cemento mezclado.

Se quitan los algodones, de protección y los apósitos para los tejidos blandos, si estos se han tenido que colocar de los anclajes. Si se desea poner cemento en el pilar, se hace en este momento. El puentese coloca en posición y se asienta con presión de los dedos. El ajuste completo se consigue golpeando el puente con el martillo de mano o interponiendo un palillo de madera de naranjo o cualquier otro dispositivo, entre los dientes superiores e inferiores, e instruyendo al paciente para que muerda sobre el palillo. Con cualquiera de estos métodos se aplica la presión a cada retenedor por turno.

La adaptación final de los márgenes de los retenedores a la superficie del diente se hace bruñendo todos los márgenes con un bruñidor manual, o con un mecánico, colocado en el torno dental. Este paso se puede efectuar fácilmente cuando el cemento no ha endurecido por completo. Por último, se coloca un rollo húmedo entre los dientes y se le pide al paciente que muerda sobre el algodón y lo mantenga apretado hasta que el cemento haya endurecido.

REMOCIÓN DEL EXCESO DE CEMENTO

Cuando el cemento se ha solidificado se retira el exceso hay que prestar especial atención en retirar todo el exceso de cemento de las zonas gingivales e interproximales. Las partículas pequeñas de cemento que queden en el surco gingival son causas de reacción inflamatoria y pueden pasar inadvertidas durante un periodo considerable de tiempo.

Los grandes excesos se pueden remover con excavadores. La -- hendidura gingival se explora cuidadosamente con sondas apropiadas. Se pasa hilo dental por las regiones interproximales para desalojar el cemento. El hilo se pasa tambien por debajo de las piezas intermedias para eliminar los posibles residuos de cemento que queden contra la mucosa. Cuando se ha quitado todas las particulas de cemento, se comprueba la oclusión en las posiciones y relaciones usuales.

INSTRUCCIONES AL PACIENTE

Se supone que se ha instruido al paciente por anticipado en el uso de una técnica satisfactoria de cepillado y ahora solo queda demostrarle el uso de hilo dental para limpiar las zonas del puente de más difícil acceso. Se le dá al paciente un espejo de mano para que observe como se debe pasar el hilo dental através de una zona interproximal del puente. Se elige una región de fácil acceso y se pasa el hilo desde la superficie vestibular hasta la superficie lingual.

Si se considera deseable o necesario para el caso, se le puede mostrar uno de los enhebradores de hilo dental disponibles en comercio. Cuando se pasa el hilo se pulen las regiones -- interproximales y la superficie mucosa de la pieza intermedia con el mismo hilo, Para que lo vea el paciente. Entonces se pide al mismo que pruebe por si mismo procedimiento no siempre fácil al principio pero que se aprende pronto con un poco de practica.

Durante los dias siguientes a la cementación del puente se puede notar ciertas incomodidades. Los diéntes que han -- estado acostumbrados a responder a las presiones funcionales como unidades individuales ahora quedan unidos entre sí y -- perciben como una sola unidad.

Los movimientos de los dientes cambian y sin duda tienen que ocurrir algun reajuste estructural en el aparato periodontal algunos pacientes se quejan de alguna incomodidad que no pueden precisar, la cual se puede atribuir probablemente a dicho factor; otros no acusan cambios térmicos de la boca y puede notarse algun dolor. Se recomienda al paciente que evite temperaturas extremas en los días inmediatamente siguientes a la cementación del puente. El odontólogo debe tener cierta intuición de la incidencia de estos problemas por el comportamiento del paciente y por la condición de los dientes obtenida durante las distintas operaciones que proceden al ajuste del puente. Hay que tener discreción y no alarmar al paciente con una enumeración de problemas que puede hacer que nunca experimente.

Apesar de todos los cuidados y precauciones que se hayan tomado en el ajuste de la oclusión, aún es posible que cuando el paciente explore las relaciones de su nuevo aparato aparezcan algunos puntos de interferencia. Si esto se advierte cuando todavía está en el consultorio se debe retocar la interferencia. Se le exponen al paciente las limitaciones del puente, que las carillas son frágiles y que no se deben morder objetos duros, que la salud de los tejidos circundantes depende de su cuidado diario, que el puente se debe inspeccionar a intervalos regulares, tal como se recomienda, que se trata de un aparato fijo cementado en un medio ambiente vivo y en continuo cambio y que habrá que ajustarlo de cuando para mantener la armonía con el resto de los tejidos bucales y que si se presentan síntomas extraños en cualquier ocasión se deben investigar lo antes posible.

REVISION Y MANTENIMIENTO

Después de cementado, hay que examinar el puente a los 7 o 10 días. Se hace un examen rutinario en el cual se exploran los contactos interproximales, las relaciones mucosas de las piezas intermedias, los márgenes de los retenedores, los tejidos gingivales y la oclusión. De todos ellos el más importante y el que con mas frecuencia requiere atención es el relativo a la relación oclusal. En el momento de este examen, lo más que se habrá conseguido es el que la oclusión se haya amoldado a los movimientos guiados de la mandíbula. Durante los 7 a 10 días anteriores, el paciente ha podido hacer muchas relaciones oclusales con el puente, algunas durante los movimientos funcionales y otras durante los movimientos abituales a los exploratorios nuevos. Se pueden haber localizado uno o más puntos de interferencia como consecuencia de estos movimientos.

El paciente puede haberlos notado o no. Si la superficie oclusal se habia rociado con el aventador de arena antes de cementar el puente, los puntos de interferencia se pueden localizar por la presencia de áreas brillantes en las superficies oclusales del puente. Pero no todos los puntos brillantes son interferencias puesto que los topes céntricos y los planos guías tambien muestran marcas pulidas. El operador observa las superficies oclusales, localiza las áreas más pulidas y las examina relacionandolas con los distintos patrones de movimientos funcional. Cualquier área que esté más brillante que lo normal se revisa cuidadosamente para ver si hay interferencias. Si se comprueba que es un área de interferencia se retoca el diente siguiendo las reglas del ajuste oclusal.

Una vez hecho todos los ajustes, se puede pulir rápidamente la superficie oclusal en la boca con los agentes usuales y si no hay motivo para que el paciente regrese para futuros ajustes se le repiten las instrucciones para la limpieza del puente y se le recalca la necesidad de revisiones regulares. A cada paciente se le indica un intervalo de tiempo apropiado a su particular y se anota en la historia clínica la fecha en que se le debe llamar para hacerle el control. Los modelos, los moldes de estudio y las fotografías se archivan para que sirvan como referencia cuando sean necesarios.

C O N C L U S I O N E S

C O N C L U S I O N E S

Atraves de los tiempos, el hombre ha buscado la manera de mejorar la estética por medio de la prótesis y de innumerables pruebas se ha llegado hasta lo que ahora se sabe respecto a este tema, llegando a las siguientes conclusiones:

- 1.- Realizar tratamientos en bocas sanas.
- 2.- Importancia de la educación dental del paciente y las técnicas de cepillado adecuado.
- 3.- Para un buen resultado de un trabajo protésico es importante darle a nuestras preparaciones buena retención, aunque se tenga que auxiliar de modificaciones para dar mayor retención.
- 4.- Los materiales de impresión modernos nos facilitan la toma de impresión a preparaciones complejas.
- 5.- De las preparaciones intraradiculares se recomienda definitivamente la de muñon y espiga por las ventajas que ofrece.
- 6.- Un pilar secundario tendrá que ser de una resistencia igual o mayor que el pilar primario.
- 7.- Los puentes volados no son recomendables en dientes anteriores y menos si van fijados a un pilar únicamente.
- 8.- Nuestras impresiones deben retirarse cuando hayan fraguado, ya que de lo contrario se tendrá una restauración o puente deformado.

BIBLIOGRAFIA

BIBLIOGRAFIA

- 1.- Tylman D. Stanley
Crown and fixed partial prosthodontics.
Saint Louis, the C.V. Mosby company, 1970.
- 2.- Myers E. George
Prótesis de coronas y puentes
Barcelona, Talleres gráficos
Iberoamericana, 1979.
- 3.- David E. Baudreau
Atlas de prótesis parcial fija
Alvin Garder, Ed. Médica Panamericana, 1970.
- 4.- Johnston/Phillips/Dykema
Práctica moderna de prótesis de coronas y puentes
Indiana, Escuela de odontología de la Universidad, 1979
- 5.- Shillingburg/Hobo/Whitsett
Fundamentos de prótesis fija.