

1ej 743



UNIVERSIDAD NACIONAL AUTONOMA DE MEXICO

FACULTAD DE ODONTOLOGIA

**PATOLOGIA PULPAR Y BLANQUEAMIENTO DE
DIENTES VITALES Y NO VITALES**

TESIS PROFESIONAL

**QUE PARA OBTENER EL TITULO DE
CIRUJANO DENTISTA
P R E S E N T A :
MIRIAM M. RIVERA GUADARRAMA**

MEXICO, D.F.

1982



Universidad Nacional
Autónoma de México



UNAM – Dirección General de Bibliotecas
Tesis Digitales
Restricciones de uso

DERECHOS RESERVADOS ©
PROHIBIDA SU REPRODUCCIÓN TOTAL O PARCIAL

Todo el material contenido en esta tesis esta protegido por la Ley Federal del Derecho de Autor (LFDA) de los Estados Unidos Mexicanos (México).

El uso de imágenes, fragmentos de videos, y demás material que sea objeto de protección de los derechos de autor, será exclusivamente para fines educativos e informativos y deberá citar la fuente donde la obtuvo mencionando el autor o autores. Cualquier uso distinto como el lucro, reproducción, edición o modificación, será perseguido y sancionado por el respectivo titular de los Derechos de Autor.

I N T R O D U C C I O N

El estudio de las enfermedades pulpares proporciona al clínico, una base científica para su diagnóstico y tratamiento, siendo el medio para evaluar tanto el éxito como el fracaso del tratamiento endodóntico.

Además del conocimiento de las enfermedades que pueden alterar en algún momento la vitalidad del diente, es importante que conozcamos el porqué los dientes sufren decoloraciones aún después de lo que pudiéramos considerar el haber realizado un buen tratamiento de conductos.

También cuantos de nosotros que vamos a empezar a desarrollar las actividades odontológicas nos preguntamos ¿porqué unos dientes con vitalidad sufren decoloración?

El objetivo del presente estudio es el de tratar de señalar la importancia que para la Endodoncia como especialidad de la Odontología tiene el efectuar lo mejor posible por el profesionalista, cada paso del tratamiento tanto endodóntico como de blanqueamiento, para así devolver al diente su funcionalidad y estética.

Debemos tener presente siempre que un tratamiento -
endodóntico es más fácil que una extracción y que nues--
tra obligación como Cirujanos Dentistas es prevenir y cu
rar, más no quitar y construir.

C A P I T U L O I

PROCESO INFLAMATORIO

La vida es una lucha permanente entre un organismo y el medio en el que se desenvuelve; por lo cual, para que el organismo pueda sobrevivir en su medio, debe de tener capacidad para adaptarse a los adversarios que se le presenten y así vencerlos y destruirlos.

El proceso de la inflamación es un ejemplo de este mecanismo, en donde se movilizan todas las defensas del cuerpo para ser llevadas al campo de batalla, con el fin de eliminar la fuente del daño.

La inflamación puede ser causada por algún agente físico, químico ó por un microorganismo patógeno y se van a presentar cambios tisulares que sirven para:

1. Llevar a la zona afectada, células fagocíticas (que pueden ser leucocitos polimorfonucleares neutrófilos, macrófagos e histiocitos) que engloban y digieren bacterias, células muertas ó otros desechos.
2. Transportar anticuerpos al lugar.
3. Neutralizar y diluir el factor irritante.
4. Limitar la extensión de la inflamación (mediante la

formación de fibrina, fibrosis o revestimiento con tejido de granulación).

5. Iniciar la reparación.

COMPONENTES CELULARES DE LA INFLAMACION

a) Leucocitos Polimorfonucleares Neutrófilos:

Estos elementos celulares son los predominantes en la inflamación aguda.

Sus funciones son de fagocitosis y lisis de las bacterias, fibrina y desechos celulares.

b) Leucocitos Polimorfonucleares Eosinófilos:

Se observan en pacientes con hipersensibilidad. Son capaces de fagocitar y transportan histamina. Se presentan en tejidos en vías de recuperación.

c) Leucocitos Polimorfonucleares Basófilos:

Su función es desconocida pero se cree que probablemente desempeñen algún papel importante en el control de la inflamación.

d) Linfocitos:

Se observan en la inflamación crónica. Su función de fagocitosis es mínima, pero lo más importante es que transportan y liberan anticuerpos.

e) Plasmocitos:

Son frecuentes en pacientes con inflamación crónica. Son los principales transportadores y productores de anticuerpos.

Se demostró que los plasmocitos contienen un alto grado de gammaglobulinas en su citoplasma.

f) Histiocitos:

Se encuentran en pacientes que presentan procesos granulomatosos crónicos. Sus funciones son la fagocitosis y la digestión intracelular por liberación de enzimas proteolíticas.

La inflamación pulpar (pulpitis), es un proceso fisiológico muy importante para los endodoncistas.

Menkin define la inflamación como una compleja reacción tisular y local vascular y linfática de un organismo superior ante un agente agresor.

La caries es la fuente de irritación más común para la pulpa; pero la respuesta puede estar alterada por la severidad y duración de la irritación.

Las bacterias, sus productos ó ambos componentes, penetran al esmalte y los túbulos dentinarios hasta llegar por último al tejido pulpar.

Una vez que el factor irritante afecta el tejido, se pone en movimiento el mecanismo inflamatorio.

Las características de la inflamación de la pulpa - son las mismas que las de cualquier tejido conectivo.

Así encontramos que:

1. Vá a haber aumento de la permeabilidad de los vasos sanguíneos cercanos a la lesión con extravasación de líquido desde éstos vasos hacia los espacios del tejido conectivo ocasionando edema.

2. La presión intrapulpar aumenta y es en este momento cuando se produce un efecto en el cual hay migración de los núcleos odontoblásticos hacia los túbulos dentina---rios.

Los núcleos de los odontoblastos ya no vuelven a su lugar y en cambio las células odontoblásticas degeneran, contribuyendo los productos de su descomposición como - irritantes adicionales al proceso inflamatorio.

3. Rápidamente se producen alteraciones inflamatorias - en la profundidad de la capa de los odontoblastos afectados.

4. La vasodilatación sanguínea se vá a acompañar de sedimentación eritrocítica y marginación de leucocitos en

las paredes vasculares; la diapedesis de leucocitos se efectúa a través de las mismas paredes.

5. El infiltrado de leucocitos que predominan son los macrófagos y los plasmocitos, aunque también puede llegar a observarse neutrófilos y polimorfonucleares.

Este infiltrado leucocitario nos demuestra que la inflamación se encuentra en su máxima etapa.

Si el irritante es leve, se puede elaborar dentina de reparación en un intento por proteger a la pulpa de nuevas lesiones; por lo cual puede haber éxito ó no.

Pero si por el contrario, la fuente irritante es severa y no se la elimina, pueden producirse graves alteraciones en la pulpa, pudiendo ser irreversibles y ocasionar la muerte pulpar.

Bränström demostró que se producen alteraciones inflamatorias tempranas cuando solo el esmalte está afectado por la caries.

FISIOPATOLOGIA PULPAR

El proceso inflamatorio es en la pulpa básicamente el mismo que en el resto del tejido conectivo del organismo. Pero varios factores se reúnen para alterar de alguna manera la respuesta;

1. La respuesta es única puesto que el tejido conectivo se haya rodeado por las paredes dentinarias que son - tejido duro. Esto vá a limitar el área de expansión del tejido conectivo y se vá a restringir así la capacidad - pulpar para tolerar el edema.

2. La falta de circulación colateral es un factor que limite la capacidad de curación de la pulpa. Hay pocos vasos importantes que alimentan la pulpa a través del -- agujero apical y algunos vasos pequeños que entren por - los conductos laterales ó accesorios, pero éste sistema no es para nada comparable a la circulación colateral de otros tejidos conectivos.

Este factor junto con el primer factor parecen limitar severamente la capacidad de la pulpa para hacerse - cargo del tejido necrótico y los restos.

3. La pulpa es el único órgano capaz de producir dentina de reparación; ésta, procura formar una pared de dentina entre el factor irritante y el tejido para protegerse de la lesión.

Durante la inflamación el papel de la presión se - torna decisivo. Cuando el exudado inflamatorio deja los vasos a causa de un aumento de presión hidrostática, surge también un aumento paralelo en la presión intersticial.

Como el líquido no se puede comprimir y existe un espacio pequeño para el edema, el aumento de presión provoca un colapso local de la porción venosa de la microcirculación.

Como esto va a interrumpir el sistema de transporte vascular, se presenta hipoxia y anoxia tisular local, lo que conduce a una necrosis localizada.

El tejido necrótico libera productos de degradación, aumentando la concentración intersticial de pequeñas moléculas proteínicas osmóticamente activas, atrayendo así, más líquido y aumentando más la presión.

Estos productos incrementan la permeabilidad de los vasos adyacentes, lo que conduce a la extensión de la inflamación.

Si se llegara a formar pus con generación de un microabsceso, el proceso se torna irreversible.

El resultado final del proceso inflamatorio es una pulpa necrótica carente de tejido viable.

Hay que tener presente que la pulpa dental está constituida por tejido conjuntivo laxo especializado, de origen mesenquimatoso, fibroblastos, vasos sanguíneos, nervios, odontoblastos y fibras reticulares y colágenas.

Se diferencia del resto de tejido conectivo, en que su sustancia intersticial fundamental es más densa que la del tejido conectivo laxo y está rodeado por dentina, la cual es dura e inextensible.

Se encuentra alojada en la cámara pulpar y conductos radiculares de los dientes.

Constituye la parte vital de los dientes.

C A P I T U L O I I

ETIOLOGIA

Con anterioridad se pensaba que la pulpa respondía inicialmente con inflamación aguda, seguida por inflamación crónica, cualquiera que fuese el factor etiológico.

Recientemente, Seltzer y Brånström demostraron que la respuesta inicial a la caries puede ser una inflamación crónica en razón del progreso relativamente lento del factor irritativo.

Son tres los caminos hacia la pulpa que suelen describirse:

1. Una extensión directa a través de los túbulos dentinarios como por caries ó sustancias químicas colocadas en la dentina.

2. Una extensión por el proceso de anacoresis, localización de bacterias transportadas por la sangre en la pulpa. Los estudios demostraron que los microorganismos tienden a localizarse en zonas ya inflamadas ó traumatizadas.

Grossman pudo recuperar microorganismos conocidos en dientes que habían sido traumatizados, aunque no pudo recuperarlos del torrente sanguíneo.

Esto puede llegar a explicar porqué algunas pulpas se necrozan cuando no hay ningún factor etiológico aparente.

3. Una extensión de enfermedad periodontal a la pulpa. Trabajos recientes demuestran que una lesión ó enfermedad del ligamento periodontal tiene efecto pulpar.

Langelend demostró que zonas localizadas de inflamación pulpar eran la consecuencia de enfermedad periodontal, pero cree que se producirá necrosis total sólo si los conductos laterales ó el agujero apical, ó ambos quedan expuestos al medio bucal.

FACTORES ETIOLOGICOS

1. Factor Bacteriano:

Las bacterias y sus productos son la causa más común de enfermedad pulpar.

En experimentos realizados en ratas se demostró que en pulpas expuestas, sólo en presencia de bacterias, podían degenerar y necrosarse totalmente y llegar al grado de formarse abscesos.

La caries es la vía más común de entrada de las bacterias infectantes ó sus toxinas, ó ambas a la pulpa dental.

Antes de que las toxinas de las bacterias lleguen a la pulpa, ésta se encuentra inflamada debido a la irritación originada por las mismas.

Se van a registrar cambios pulpares que van desde - la formación de dentina reparativa, hasta el exudado crónico definido bajo lesiones de caries profundas.

Una fractura coronal que llega hasta la pulpa, raras veces desvitaliza el momento, pero sí ocasiona que - haya una vía de acceso de las bacterias hacia la pulpa.

Por lo regular esto se presenta en dientes anteriores.

El desarrollo de una vía coronaria anómala es causa de gran número de muertes pulpares por invasión bacteriana. Ejemplo: Dens in dente, invaginación dentaria y evaginación dentaria, en donde hay malformaciones en el esmalte provocando vías de acceso a la pulpa.

2. Factor Iatrogénico:

La segunda causa más común de enfermedad pulpar se produce como consecuencia de los intentos por corregir - los ataques de enfermedades dentarias.

Así tenemos como factores iatrogénicos:

- a) Calor excesivo generado por el continuo tallado de las estructuras dentarias durante la preparación de cavidades.
- b) Fuerza ejercida por el operador.
- c) Tamaño, forma y estado del instrumento cortante.
- d) Revoluciones por minuto de la pieza de mano.
- e) Duración del tiempo de corte.
- f) Profundidad de la preparación: cuanto más profunda es la preparación de la cavidad, tanto más intensa es la inflamación.
- g) Exposición pulpar.
- h) Hemorragia pulpar: cuando una preparación cavitaria es muy profunda y se observa un color rosado en la dentina, es muy probable que se haya provocado una hemorragia pulpar.
- i) Toma de impresiones.

3. Factor Traumático:

La respuesta al traumatismo parece depender especialmente de la severidad del traumatismo y puede ser muy variada, yendo desde la reparación sola por el diente, hasta llegar a la necrosis pulpar.

Un traumatismo leve causado por la oclusión, puede causar escaso ó ningún efecto; en cambio un traumatismo

intenso ocasiona un efecto pulpar significativo.

Ingle informó de un caso de necrosis pulpar por el hábito de Bruxismo.

En la fractura coronaria la mayor parte de las muertes pulpares originadas por invasión bacteriana son causadas por un traumatismo.

Un impacto violento de la pulpa coronaria inicia un proceso inflamatorio tendiente a la reparación, pero si se deja sin tratar, la invasión bacteriana suprime toda posibilidad de mantener la vitalidad.

La fractura radicular accidental, interrumpe el aporte vascular de tal manera que la pulpa lesionada raras veces conserva su vitalidad.

El hábito de bruxismo vá a ocasionar osteoporosis y muerte pulpar por el continuo frotamiento dental.

Un diente que recibe un golpe fuerte, aunque no se fracture ni se disloque, es propenso a perder con rapidez su vitalidad.

La calcificación del conducto por la dentina reparativa es otra reacción de la pulpa ante el traumatismo.

4. Factor Idiopático:

Tambien se producen alteraciones pulpares por raso-

nes que aún son desconocidas (idiopáticas).

Un ejemplo es la reabsorción interna, aunque se le atribuye a un traumatismo éste efecto, aún no explica del todo el fenómeno.

Generalmente éstos dientes son asintomáticos y se les descubre con radiografías dentarias de rutina.

Microscópicamente cerca de la dentina reabsorbida se encuentran macrófagos y células gigantes multinucleadas.

Radiográficamente se haya radiolucidez periapical asociada a reabsorción interna, lo que significa necrosis pulpar como secuela de la reacción.

Otro factor idiopático es el envejecimiento, el cual ocasiona entre otros daños pulpares, la calcificación de los conductos.

En los enfermos de hipofosfatasa hereditaria (enfermedad hereditaria), se encuentran pulpas muy grandes y los dientes muy frágiles, los cuales sucumben ante irritantes menores.

C A P I T U L O I I I

CLASIFICACION DE LAS ENFERMEDADES

PULPARES

1. HIPEREMIA PULPAR:

La hiperemia pulpar no debe considerarse como una alteración patológica, pero si ésta no se corrige en cuanto aparece, puede evolucionar en un padecimiento serio.

Se puede definir como una efluencia exagerada de sangre en los vasos pulpares y trae como consecuencia una gran congestión de dichos vasos.

Etiología.- Puede causarse hiperemia pulpar por algún traumatismo, como una oclusión alterada ó por un golpe; por la preparación de cavidades sin refrigeración causando deshidratación de la dentina; por irritación de la dentina ocasionada por el contacto de sustancias de obturación como los cementos de silicato y acrílicos.

Síntomas.- Vá a haber dolor, pero éste siempre es provocado (frío, calor, dulce, aire frío) y cesa en cuanto se elimina el estímulo.

Diagnóstico.- El método de diagnóstico más utilizado -

es el de las pruebas térmicas, también se puede usar el probador eléctrico, pero aplicando menos corriente que la normal para obtener una respuesta.

La diferencia entre hiperemia pulpar y pulpitis aguda, es que en la pulpitis aguda el dolor es espontáneo, sin que una causa específica aparente lo provoque y el dolor en este caso es más duradero.

Pronóstico.- Es favorable tanto para el diente como para la pulpa.

Tratamiento.- Debemos realizar la desensibilización de los cuellos dentarios en caso de retracción gingival pronunciada, usando barniz ó cemento antes de colocar la obturación.

Evitar la formación de caries y en caso de estar presentes, atenderlas; cuidar de que al pulir las obturaciones no haya un sobrecalentamiento.

2. PULPITIS AGUDA SEROSA:

Es un padecimiento irreversible que se caracteriza por acceso de dolores intermitentes muy intensos.

Etiología.- Puede causarse por algún traumatismo, por irritación a la dentina, cuando hay caries profundas y las bacterias penetran a la pulpa provocando la enfermedad.

Síntomas.- Dolor intenso que puede deberse a cambios muy bruscos de temperatura (cuando se toma agua fría y después un café caliente), también puede ocasionarse el dolor por la presión de los alimentos en una cavidad cariosa profunda ó por la succión sobre la cavidad con la lengua.

El paciente puede mencionar que el dolor aumenta - cuando se acuesta, lo cual se debe a que se congestionan los vasos del diente por el aumento de flujo sanguíneo y se presionan las terminaciones nerviosas.

El dolor puede irradiarse hacia los dientes vecinos.

Diagnóstico.- Las pruebas térmicas son útiles ya que - los dientes afectados reaccionan marcadamente al calor al frío.

La diferencia entre pulpitis aguda serosa y pulpitis aguda supurada es que, la primera reacciona ante la prueba al frío y la segunda ante el calor.

Pronóstico.- Favorable al diente pero desfavorable para la pulpa, ya que hay que realizar la pulpectomía.

Tratamiento.- Se instituirá el tratamiento endodóntico, pero antes de realizar la extirpación, con el objeto de que se descongestione un poco el órgano pulper, se colo-

ca una curación sedante con eugenol en la cavidad. Si no se presente alivio inmediato con la curación, puede sospecharse de una pequeña comunicación pulpar, por lo que con la punta de un explorador se provocará la hemorragia pulpar para descongestionarla y podemos estimular la hemorragia con lavados de agua caliente.

Posteriormente se seca la cavidad y se coloca la curación sedante. Días después podemos continuar con el tratamiento de conductos.

3. PULPITIS AGUDA SUPURADA:

Se puede describir como una inflamación dolorosa con presencia de un absceso en la pulpa.

Etiología.- Generalmente es ocasionada por la infección bacteriana que provoca la caries.

Síntomas.- El paciente nos describe un dolor intenso y pulsátil, que puede llegar a ser intolerable. Con el calor aumenta el dolor y con el frío algunas veces se experimenta un ligero alivio, pero si el frío se mantiene durante largo tiempo, puede intensificar el dolor.

Diagnóstico.- Se realiza con ayuda de las pruebas térmicas y de radiografías.

Pronóstico.- Desfavorable para la pulpa.

Tratamiento.- Se tiene que realizar el drenaje del absceso, haciendo para ello la apertura de la cámara pulpar lo más amplia posible.

Después se lava la cavidad con agua tibia para eliminar el pus y la sangre; 24 horas después se puede proseguir con el tratamiento de conductos.

Es muy importante el dejar el ó los conductos abiertos para que haya buen drenaje del absceso.

4. PULPITIS CRÓNICA ÚLCEROSA:

Se caracteriza por la formación de una úlcera en la superficie de la pulpa expuesta.

Etiología.- Se provoca por un ataque microbiano en la pulpa expuesta, formando una ulceración, la cual se encuentra separada de la pulpa por una barrera linfocitaria, pero la inflamación puede abarcar hasta los conductos radiculares.

Síntomas.- Duele solamente a la presión directa con los instrumentos durante la exploración clínica y los alimentos durante la masticación.

Duele moderadamente al frío, calor y a la aplicación de electricidad.

Diagnóstico.- La prueba térmica da una respuesta débil al calor y al frío, pero puede reaccionar normalmente. La radiografía nos muestra caries debajo de una obturación, exposición pulpar e inclusive obturaciones profundas que amenazan la integridad pulpar.

Pronóstico.- Desfavorable al órgano pulpar.

Tratamiento.- Realizaremos la remoción de la caries y la excavación de la parte ulcerada de la pulpa; se estimulará la hemorragia pulpar con lavados de agua estéril, se seca la cavidad y se extirpa la pulpa radicular.

Después de 72 horas se continúa el tratamiento de conductos.

5. PULPITIS CRÓNICA HIPERPLÁSICA:

Conocida también como pólipo pulpar; es una inflamación crónica de la pulpa expuesta durante largo tiempo.

Etiología.- Esta enfermedad pulpar se debe a la presencia constante del estímulo irritante con formación de tejido de granulación en la parte pulpar expuesta.

Estudios realizados explican el mecanismo por el cual se desarrolla el pólipo pulpar:

+ Una caries profunda va a provocar una pulpitis aguda

y a causa de la amplia exposición pulpar, en lugar de sufrir necrosis se vá a orientar hacia la pulpitis crónica la cual vá a caracterizarse por la formación de tejido de granulación.

+ Dicho tejido granulomatoso avanza desde el área pulpar hacia el interior de la cavidad. Las células desca- madas de la mucosa bucal se implantan en el tejido de granulación, proliferan y migran cubriendo la superficie.

Síntomas.- Solamente duele a la masticación de alimen- tos duros y a la exploración con instrumentos agudos.

Diagnóstico.- El examen clínico cuidadoso es suficien- te para identificarlo. Radiográficamente se observa una cavidad grande y abierta en comunicación directa con la cámara pulpar.

Pronóstico.- Desfavorable para la pulpa catedral, ya - que a la pulpa radicular se le puede proteger con una - pulpotomía.

Tratamiento.- Debe realizarse la extirpación quirúrgi- ca del pólipo pulpar desde el piso de la cámara pulpar y recubrimiento pulpar.

Se secciona con bisturí, podemos usar renol que sir

ve como anestésico para tejidos blandos y para cohibir - la hemorragia, la cual es abundante en estos casos.

Después de eliminar el tejido hiperplásico, se lava la cavidad con agua y si se presenta la hemorragia se cohibe con epinefrina, posteriormente se aplica una curación con creosota de la haya en contacto con la pulpa radicular.

6. NECROSIS:

Una pulpitis no tratada puede conducir a la muerte pulpar, siendo por lo tanto la necrosis la muerte de la pulpa y el término de sus funciones vitales.

Etiología.- La necrosis se debe a irritantes capaces de mortificar la pulpa en forma muy rápida, como el ácido fosfórico de los silicatos ó el monómero de acrílico para algunas obturaciones.

Síntomas.- Puede presentarse movilidad y un poco de dolor a la percusión. Un síntoma importante es el cambio de coloración que se lleva a efecto en la corona del diente afectado.

Pronóstico.- Desfavorable a la pulpa dental.

Tratamiento.- Preparación biomecánica, química y esterilización de los conductos.

7. DEGENERACION PULPAR:

Es una de las enfermedades pulperas raras de aparecer.

La etiología se debe a irritantes continuos y leves.

Hay diferentes clases de degeneración pulpar y son:

a) Degeneración Calcáica.- Parte del tejido pulpar es reemplazado por tejido calcificado y se le llama nódulo pulpar ó denticulo.

b) Degeneración del Odontoblasto.- Los odontoblastos degeneran y el espacio que ocupaban es reemplazado por linfa proveniente de los tejidos.

c) Degeneración Atrófica.- Hay una disminución de células estrelladas y es reemplazado el tejido por fibras precolágenas, formando una trama.

d) Degeneración Fibrosa.- Aquí la pulpa es sustituida por fibras conjuntivas; formándose un tejido fibroso conjuntivo.

e) Degeneración Grasa.- La pulpa que se vá degenerando es sustituida por tejido graso.

8. REABSORCION DENTINARIA INTERNA:

Es la reabsorción de la dentina de las paredes del conducto radicular producida al parecer por dentinoclastos, aún cuando se cree que por algún traumatismo repentino en el diente se provoque una hemorragia intrapulpar; después la hemorragia se organiza (es sustituida por tejido de granulación), el tejido de granulación prolifera y comprime las paredes de la dentina.

La formación de predentina cesa, los odontoblastos se diferencian del tejido conectivo y se inicia la resorción.

Síntomas.- Aparecen tanto en la cámara como en el conducto del diente. Algunas veces suele haber manifestaciones de dolor.

Diagnóstico.- Se le descubre por lo general durante exámenes radiográficos casuales.

Tratamiento.- Lo mejor es el tratamiento endodóntico.

9. METAPLASIA DE LA PULPA:

La pulpa se transforma en otro tejido y en investigaciones realizadas se observaron casos de reabsorción interna, en que parte del tejido pulpar se había transformado en hueso ó cemento.

C A P I T U L O I V

DIAGNOSTICO CLINICO DE LA ENFERMEDAD PULPAR

a) DEFINICION:

El diagnóstico es una predicción que vá a tener bases en el examen clínico; lo que nos guiará a seguir un plan de tratamiento.

El pronóstico es el veredicto acerca del resultado que se obtendrá con el tratamiento que elijamos.

b) IMPORTANCIA DEL DIAGNOSTICO:

Los factores que determinan el éxito en el tratamiento endodóntico serán: un buen diagnóstico clínico y otro radiográfico de la enfermedad pulpar y apical.

Es pues, de gran importancia, establecer un buen diagnóstico, porque es éste el que determina el tratamiento a seguir.

c) HISTORIA CLINICA:

Es la recopilación de datos personales acerca del paciente como son: nombre, sexo, edad, dirección, teléfono, nombre de su médico general y teléfono del mismo.

Después de realizar la ficha de identificación, se efectúa un estudio acerca de sus hábitos como son: fumar,

ingestión de bebidas alcohólicas, administración de sedantes, analgésicos, etc.

Es importante saber tanto las enfermedades que ha padecido así como las que le afectan en el momento de la consulta.

Entre algunas de las enfermedades de importancia se encuentran los padecimientos cardíacos y la diabetes, ya que pueden marcarnos la pauta a seguir en el tratamiento puesto que es bien conocida por nosotros la gravedad que represente el administrar un anestésico con vasoconstrictor a un paciente con deficiencia cardíaca.

Es útil para el diagnóstico el que nosotros mantengamos una plática con nuestro paciente acerca de su padecimiento y que él relate con sus palabras, cómo empezó la enfermedad, cuándo ocurrió y los cambios que ha notado.

MANIFESTACIONES DEL DOLOR.- Cualquiera que sea el estímulo que llegue a la pulpa, siempre producirá sensación de dolor, la respuesta dolorosa va a variar de acuerdo a la naturaleza del estímulo.

Los tipos de dolor que pueden manifestarse son:

I. Dolor espontáneo.- Este indica que la lesión patológica es severa y de pronóstico desfavorable ya que casi siempre son lesiones irreversibles.

II. Dolor provocado.- Se presenta mientras se aplica el estímulo y cuando éste se retira desaparece el dolor, lo cual nos indica que la enfermedad pulpar es reversible y que puede ser tratada con la eliminación del agente irritante y protegiendo la pulpa.

Si el dolor continúa por más tiempo sospecharemos de una enfermedad aguda.

Dentro de las características del dolor tenemos:

I. Intensidad del dolor.- Esta puede ser leve, moderada y severa.

Una forma de pulpa es por ejemplo:

La hiperemia pulpar duele moderadamente y una pulpitis aguda duele severamente.

II. Frecuencia del dolor.- En las pulpitis agudas por lo general el dolor cuando aparece, va de períodos cortos hasta llegar a hacerse continuo y severo.

Por el contrario en hiperemias pulpares que son --
atendidas a tiempo y tratadas correctamente, el dolor se

hace menos frecuente hasta que desaparece por completo.

d) EXAMEN CLINICO:

+ Exploración e inspección.- Tenemos que emplear espejo, explorador, cucharillas para dentina y pinzas de curación.

Se explora directamente la cavidad con cuidado y sin anestésicar al paciente.

+ Coloración.- Un color amarillento en la corona, puede indicar algún tipo de atrofia pulpar.

El color rosado nos indica una reabsorción dentinaria interna a nivel coronario.

El color negruzco indica una gangrena pulpar ó un tratamiento endodóntico mal realizado.

+ Percusión y palpación.- Hay que golpear suavemente en sentido vertical y en sentido horizontal para obtener reacción y ver la respuesta al dolor.

La palpación se realiza con los dedos tratando de encontrar zonas inflamadas, movilidad dental, etc.

+ Cambios Térmicos.- Si al aplicar frío a un diente éste reacciona con dolor, significa que hay vitalidad --

pulpar, pero el dolor debe desaparecer en pocos segundos si la pulpa es normal; pero si continúa y se prolonga se sospechará de una pulpitis.

Lo mismo sucede al aplicar calor al diente, pero aquí, el estímulo tarda más en desaparecer.

+ Electrovitalometría.- Es la aplicación de un estímulo eléctrico, el cual produce dolor.

El estímulo puede variar aumentando ó disminuyendo la descarga eléctrica.

+ Estudio radiográfico.- Las radiografías son indispensables para un buen diagnóstico y durante un tratamiento endodóntico.

e) DIAGNOSTICO DIFERENCIAL:

Para poder realizar el diagnóstico diferencial, es necesario y de gran importancia el conocer las características de cada una de las enfermedades pulpares para no confundirlas en el momento de dar el diagnóstico definitivo.

Es por ello que el hacer un diagnóstico es lograr, por un proceso intuitivo en primera instancia, y deductivo el final del razonamiento, una conclusión que solo -

puede ser definitiva, cuando por comparación se hace su comprobación.

C A P I T U L O VBLANQUEAMIENTO DE DIENTES SIN VITALIDAD

I. CAUSAS DE DECOLORACION DE DIENTES SIN VITALIDAD:

a) Hemorragia pulpar por traumatismo.- Es el factor -- que se considera como el más importante agente de que -- los dientes se tornen muy oscuros.

Es una lesión que produce el rompimiento de los vasos sanguíneos y provoca la extravasación de la sangre -- dentro de la cámara pulpar.

Los eritrocitos liberados sufren hemólisis y libe-- ran hemoglobina, que al degradarse deja hierro libre.

El oscurecimiento es debido a la formación de sulfuro de hierro (compuesto negro), que es el resultado de -- la combinación del hierro liberado con el anhídrido sulfhídrico.

Debido a un traumatismo recibido en un diente, es -- inevitable la hemorragia pulpar, por lo que se recomienda realizar todos los esfuerzos inmediatos de tratamiento y de blanqueamiento.

Algo que debemos de tomar en cuenta es que el sulfuro de hierro penetra en los túbulos dentinarios, por lo

que el tratamiento debe ser cuidadoso para poder penetrar a los mismos con las sustancias blanqueadoras.

b) Hemorragia consecutiva a la extirpación pulpar.- Fre-
cuentemente, cuando llevamos a cabo la remoción de una -
pulpa viva se provoca una hemorragia abundante; la cámara
pulpar se llena de sangre, la cual puede penetrar en
los túbulos dentinarios por acción capilar.

Si no realizamos el lavado inmediato de los conduc-
tos y dejamos que ésa sangre permanezca allí y se dete--
riore, provocaremos que el diente sufre una decoloración
comparable a la provocada por el traumatismo, siendo más
frecuente en dientes jóvenes.

Es importante por lo tanto el realizar la irrigación
inmediata y frecuente de los conductos durante todo el -
tratamiento endodóntico, para impedir el oscurecimiento
del diente, por la permanencia de la sangre en la cámara
pulpar después de la extirpación de su contenido.

c) Material necrótico en la cámara pulpar.- Cuando --
los restos necróticos se descomponen en la cámara pulpar,
crea compuestos colorantes.

El tiempo que haya transcurrido desde la lesión pul-
par hasta el comienzo de la terapéutica endodóntica, es-

tá relacionado con el grado de oscurecimiento y puede influir sobre el pronóstico de los procedimientos de blanqueamiento.

Tanto más tiempo permanezcan éstos restos en la cavidad pulpar, cuanto más profundo penetrarán en los túbulos dentinarios.

Por lo tanto el tratamiento precoz y la remoción inmediata del material necrótico de la cámara pulpar son importantes.

d) Medicamentos y agentes selladores.- Tanto medicamentos como sustancias selladoras usadas en la obturación de los conductos en endodoncia pueden decolorar los dientes.

Se ha demostrado que inclusive el óxido de zinc que aparentemente no causa daño, después de un largo tiempo de permanecer en los conductos, puede provocar cierto grado de decoloración.

Las pastas selladoras con contenido de plata y los medicamentos con nitrato de plata y yodoformo, manchan los dientes, por lo que se deben elegir medicamentos y selladores con un potencial mínimo de tinción.

La cámara pulpar debe ser limpiada después de cada

sesión y los materiales obturadores y selladores, los -
limpiaremos más allá de la línea cervical.

e) Acceso_inadecuado.- Cuando no realizamos una buena
apertura para el acceso hacia la cámara pulpar, gran par-
te de los cuernos pulpares quedan inaccesibles a la lim-
pieza mecánica ó química.

Dicho espacio inaccesible se convierte en un buen -
depósito de restos necróticos que dejados en ese lugar,
van a ocasionar decoloración; así mismo vá a haber atra-
pamiento de los medicamentos y selladores, lo que acre-
centa el problema de oscurecimiento dental.

Es importante incluir los cuernos pulpares en la -
preparación del acceso.

f) Materiales_de_restauración.- En los accesos lingua-
les ó palatinos de dientes anteriores, siempre se ha uti-
lizado la amalgama de plata como material restaurador, -
a pesar del ennegrecimiento dental que provoca y de lo -
difícil que resulta eliminar la decoloración.

Las restauraciones de silicato y las plásticas que
tienden a contraerse y filtrar, favorecen también el os-
curecimiento de los dientes.

En los dientes anteriores deben evitarse las restau

raciones con amalgama (postendodónticas) ú obturaciones plásticas.

g) Factores extrínsecos.- Existen factores extrínsecos que debemos considerar como causas importantes en la tinción dental, como podrían ser:

Uso prolongado de alimentos colorantes como el café y el tabaco (fumado ó mascado); aunque pueden eliminarse con facilidad con la simple profilaxis pero sus efectos son muy obvios.

• Cuando los elementos que tiñen penetran en los defectos estructurales del diente, son más difíciles de eliminar.

Debemos hacer notar al paciente la importancia de - realizar una buena limpieza dental en el hogar y la profilaxis periódica en el consultorio dental.

h) Factores intrínsecos.- Enfermedades como la fibrosis quística del páncreas y la dentinogénesis imperfecta, así como los padecimientos tratados con exceso de tetraciclina y la fluorosis dental endémica, son determinantes contribuyentes en las decoloraciones de los dientes.

Es factor primordial que durante la formación de -

los dientes y cuando están erupcionando los dientes temporales, se evite la administración de tetraciclinas.

II. PRONOSTICO DEL BLANQUEAMIENTO Y CONTRAINDICACIONES:

PRONOSTICO:

Depende del tipo y la causa de la modificación del color.

Este tratamiento se realiza cuando la prevención -- fracasa ó es imposible y así es entonces que se trata de corregir la decoloración.

Así tenemos que, cuando el oscurecimiento es provocado por productos de degeneración pulpar, hemorragia y residuos necróticos, ofrece un pronóstico favorable.

La decoloración causada por la penetración y precipitación de sales metálicas y medicamentos conteniendo plata, selladores y materiales de restauración, presentan dificultad al tratamiento blanqueador y frecuentemente resulta imposible blanquear con un resultado estético favorable.

CONTRAINDICACIONES:

1. Cuando el tipo y calidad de material de obturación

radicular que se empleó en el tratamiento endodóntico es débil ó de mala calidad para soportar la acción del agente blanqueador y prohíba que éste vaya a dañar el tejido apical, debe evitarse el tratamiento.

2. Una estructura dentaria remanente débil.
3. Un diente con defectos estructurales ó hipoplasias.
4. Un diente que presente extrusión de su alveolo.
5. Un diente muy destruido, cuyo único tratamiento sería una corona venner.

C A P I T U L O VI

TECNICAS DE BLANQUEAMIENTO Y RESTAURACION FINAL:

Las dos técnicas de blanqueamiento que describiré - enseguida, están basadas en el uso de agentes oxidantes (sustancias que liberan oxígeno).

La diferencia radica en la manera en que es liberado el oxígeno. El peróxido de hidrógeno (30% al 50%) - junto con el perborato de sodio en polvo, son las sustancias que se eligen con mayor frecuencia.

El Superoxol lo encontramos en el depósito dental, el cual es peróxido de hidrógeno al 30%, siendo el más - adecuado.

El perborato de sodio, es estable en su estado de - polvo ya que en solución acuosa se descompone en metaborato de sodio, peróxido de hidrógeno y oxígeno.

Para hacer la solución acuosa es preferible usar el Superoxol como líquido en lugar del agua, puesto que éstas dos sustancias aunadas aumentan la liberación de oxígeno.

I TECNICA DEL BLANQUEAMIENTO AMBULATORIO:

Se denomina blanqueamiento ambulatorio debido a que

la decoloración se produce entre sesiones después de haber sellado los agentes blanqueadores en la cámara pulpar.

Se requiere de perborato de sodio y peróxido de hidrógeno; siendo la técnica de elección para los dientes sin vitalidad porque la ventaja es que no se requiere de mayor instrumental que los agentes blanqueadores.

Es de fácil realización y requiere de un mínimo de tiempo para efectuarla.

Pasos para el blanqueamiento:

1. Aislaremos el diente por tratar con dique de goma, protegiendo previamente los tejidos gingivales con vaselina ó crema de cacao.
2. Se elimina todo el material de la cámara pulpar hasta un nivel de 2 a 3 mm. hacia apical del nivel gingival, usando una fresa de bola ó de cono invertido, además de las cucharillas para dentina; así eliminaremos toda la caries y las obturaciones defectuosas.
3. Eliminamos cantidad necesaria de dentina (de la capa superficial) en la cámara pulpar con una fresa de bola para abrir los túbulos dentinarios y permi-

tan la penetración de los agentes blanqueadores.

4. Colocamos una capa de aproximadamente 1 mm. de óxido de zinc y eugenol como acelerador (cristales de acetato de zinc) sobre el conducto radicular si éste fué obturado con cono de plata; con lo que se impedirá la migración del agente blanqueador y bacterias hacia apical.

Este paso no es necesario si la obturación de los conductos fué hecha con puntas de gutapercha.

El cemento medicado debe de fraguar antes de continuar con el paso siguiente.

5. Se limpie totalmente y deshidrata la cámara pulpar con Xilol ó Cloroformo y después se seca con aire.
6. Se mezcla el perborato de sodio con el Superoxol -- hasta obtener una pasta espesa y se coloca en la camara pulpar. Limpiemos los bordes de la cavidad de acceso con algodón y dejamos una torunda del mismo dentro de la cavidad.
7. Obturamos provisionalmente con Cavit.
8. Mantenemos en posición firme el cavit hasta su fraguado para evitar que escapen las sustancias quími-

cas.

9. Revizaremos después de 4 a 7 días, y si el blanqueamiento no fuera satisfactorio, repetiremos el procedimiento; si por el contrario es satisfactorio, se colocará la obturación final.

II TECNICA TERMOCATALITICA:

En esta técnica se usa el calor para la liberación de oxígeno de la solución de peróxido de hidrógeno.

La fuente de calor puede ser la lámpara infrarroja de 250 vatios.

Otra fuente de calor puede ser una fresa de bola calentada al rojo cereza, lo cual no es recomendado porque puede dejar marcado el esmalte.

Esta técnica está indicada para las tinciones más resistentes que no responden a la técnica ambulatoria.

Pasos para el blanqueamiento:

1. Para preparar el diente se siguen los pasos del 1 al 5 de la técnica ambulatoria.
2. Colocaremos torundas de algodón o almohadillas de -

gasa mojadas bajo el dique de goma para cubrir los labios y tejidos blandos del calor. Colocamos torundas de algodón mojadas, bajo las aletas de la grapa del dique de goma para proteger los dientes adyacentes.

3. Pondremos algodón (flojo no comprimido) en la cámara pulpar y lo saturamos con superoxol. Cubrimos la superficie labial del diente con algodón mojado en la mezcla blanqueadora.

4. Dirigimos la fuente del calor al diente preparado, con una distancia aproximada de 20 cms.

A la lámpara se le coloca un dispositivo diafragma te localizador que reduzca el calor innecesario, orientado a los dientes adyacentes.

5. Hay que dejar que el calor esté sobre el diente de 20 a 30 mins. con intervalos de 10 min.

En cada intervalo debemos renovar el algodón y el Superoxol.

6. Cuando quitamos el dique de goma, debemos observar el grado de blanqueamiento que hemos obtenido y aun que lo normal ó usual suele ser una sesión, puede -

haber necesidad de otra. De ser así, se deben sellar las sustancias blanqueadoras entre cada sesión.

7. Si el blanqueado fuera suficiente, se realiza la restauración final.

PRECAUCIONES QUE SE DEBEN TOMAR AL REALIZAR LAS TÉCNICAS:

a) No remover demasiada dentina porque podemos eliminar la toda y entonces ya no habría túbulos dentinarios por donde penetraran las sustancias blanqueadoras.

b) Nunca debemos anestesiar al paciente cuando realicemos la técnica termocatalítica, para permitir que el paciente reaccione en caso de la aplicación excesiva de calor y así evitar lesiones a tejidos blandos.

c) Es recomendable no excederse en el blanqueado ya que hay tendencia a un ligero oscurecimiento con el tiempo.

d) Al terminar un tratamiento endodóntico es recomendable como medio profiláctico, usar la técnica del blanqueamiento ambulatorio.

e) Debido a la causticidad del Superoxol, es aconsejable mantenerlo alejado de los ojos, la piel y los tejidos blandos.

Es importante conservarlo en un lugar muy fresco ó refrigerador porque es peligroso debido a su inestabilidad si se expone al calor.

III RESTAURACION FINAL:

Una vez realizado el blanqueamiento es importante restaurar apropiadamente el diente.

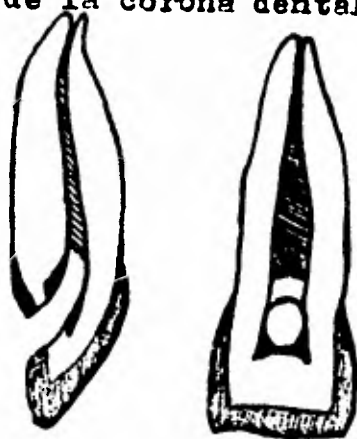
La cámara pulpar debe estar limpia y seca antes de aplicar el barniz cavitario.

Después se le rellenará con cemento blanco ó silica to claro y por último se coloca la resina compuesta (composite) ya que presenta una buena adaptación marginal.

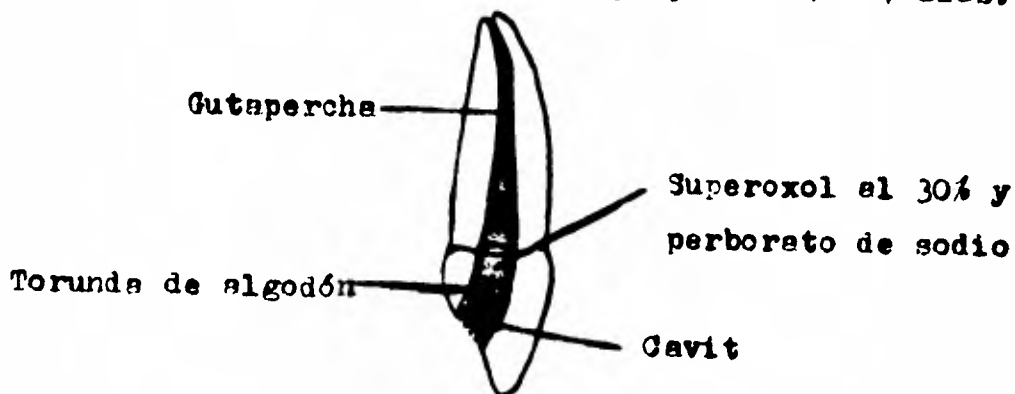
Deben evitarse las obturaciones finales de amalgama de plata y las obturaciones plásticas.

BLANQUEAMIENTO AMBULATORIO

Cuernos pulpaes inaccesibles debido a una abertura inadecuada donde quedan restos de tejido necrótico y de material de obturación; lo cual conduce a la decoloración de la corona dental.

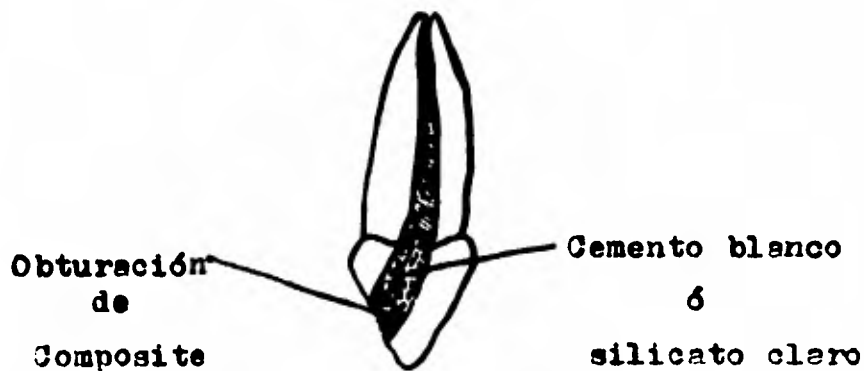


Técnica del blanqueamiento ambulatorio. Una pasta de peróxido de hidrógeno (Superoxol) y perborato de sodio se sella en la cámara pulpar de 4 a 7 días.



RESTAURACION FINAL

La obturación de gutapercha se remueve hasta 2 ó 3 mm. por debajo de la corona clínica, la cámara pulpar se llena de cemento blanco de nieve ó silicato claro y por último se sella con una obturación de resina Composite.



C A P I T U L O V I IBLANQUEAMIENTO DE DIENTES CON VITALIDAD

CAUSAS DE DECOLORACION DE DIENTES VITALES:

I. FLUOROSIS DENTAL ENDEMICA:

La fluorosis dental endémica ó esmalte moteado es una forma de hipoplasia del esmalte que característicamente provoca decoloración en el esmalte del diente. El moteado se vuelve clínicamente significativo cuando el paciente tiene una historia referida a una gran ingestión de agua con un alto contenido de fluoruros; y es así como encontramos que a mayor concentración de iones flúor, mayor será la fluorosis y más severa.

Actualmente se cree que esta hipoplasia es ocasionada por una alteración metabólica de los ameloblastos durante la formación del esmalte con un subsecuente defecto en la calcificación y en la matriz.

La maduración del esmalte ocurre durante los primeros 9 años de vida.

Black y McKay describieron las extensas variaciones de color en el esmalte de los dientes afectados; ellos reportaron un efecto de moteado, con coloraciones que

iban del blanco papel, pasando por el amarillo claro y ca
fé oscuro hasta llegar al negro.

Black dice que histológicamente las manchas sustituyen la sustancia de cemento normal entre las líneas del esmalte.

Desde 1937 una serie de artículos sobre técnicas de blanqueamiento han descrito 4 métodos para remover las manchas de flúor de dientes vitales.

Estos 4 métodos son:

1. Desgaste y pulido del esmalte.
2. Utilización de Superoxol (18% a 30%) con ó sin éter anestésico.
3. Acido clorhídrico solo (al 36%).
4. Una combinación de los 3 métodos anteriores.

La duración de cada tratamiento vá de 15 min. a 1 hr. y los resultados clínicos son variables (Malos- regulares buenos).

En algunos casos se ha usado el calentamiento de la superficie del diente durante el tratamiento para acelerar la acción química de los agentes removedores.

El calor se ha administrado por:

a) Aplicación del calor con un instrumento caliente y una torunda de algodón humedecida en la mezcla de sustancias químicas sobre las superficies labiales de los dientes por ser blanqueados.

b) El uso de un instrumento caliente cauterizando directamente la superficie del diente.

c) Enfocando la luz o rayo de una lámpara de rayos infrarrojos sobre la superficie del esmalte.

Es peligrosa la aplicación de calor debido a las características inflamables del éter y por el daño que se puede causar a la pulpa dental (hiperemia ó hasta una necrosis si es demasiada la exposición).

En general se acepta que la técnica más exitosa y más fácil, es la propuesta por McInnes, modificada por Bailey y Christen y por Colon.

La técnica básica es así:

1. Limpie y pule con pómez los dientes que serán blanqueados.

2. Proteja la encía con vaselina.

3. Aisle los dientes afectados con dique de goma que -
llegue hasta cubrir la nariz, para evitar la inhala-
ción de vapores. Selle el dique a los dientes con
barniz cevitario en el margen gingival para preve--
nir la filtración química.

4. Prepare solución fresca de la mezcla blanqueadora -
en un vaso Dappen:

1 ml. de ácido clorhídrico (al 36%).

1 ml. de Superoxol (al 30%).

0.2 ml. de éter anestésico.

Mezcle con aguja de acero inoxidable para evitar la
corrosión de los elementos.

5. Aplique la solución con un isópo, sobre las áreas -
manchadas y déjelas así de 3 a 5 min.

6. Pase un disco fino de papel suavemente.

7. Repita la aplicación y el pasaje suave del disco -
hasta lograr la deseada eliminación de la tinción.

8. Neutralice los dientes con Hipoclorito de sodio -
(al 5.25%).

9. Lave los dientes con una cantidad copiosa de agua en
tes de retirar el dique.

10. Pula los dientes nuevamente con pómez.

El ácido clorhídrico remueve la mancha que está sobre el esmalte por un proceso de grabado químico.

El Superoxol tiene un fuerte efecto blanqueador por la liberación de oxígeno en estado nascente.

Posiblemente, la acción solvente del éter, remueve la contaminación adquirida desde la superficie del esmalte y permite la penetración de la solución blanqueadora.

El disco, además de contribuir a la remoción de la mancha superficial, conserva una superficie lisa del esmalte y parece no remover cantidad importante de esmalte.

El barnizado suave con disco contribuye a la penetración de la mezcla por la superficie del esmalte.

En dientes con una pérdida considerable de esmalte es inútil realizar ésta técnica y las 2 alternativas son:

1. Remoción del esmalte remanente con la subsecuente colocación de coronas Veneer.
2. Extracción dental.

CONSIDERACIONES:

- a) Se deben usar guantes de goma para prevenir las que

maduras cutáneas y se debe proteger al paciente con un -
delantal de plástico.

b) Esta técnica debe ser usada únicamente en dientes -
con aspecto liso y marmóreo.

c) No se debe intentar cuando hayan hipoplasias profun -
das en el esmalte, ni se le debe emplear para eliminar -
zonas blanquecinas.

d) No intentar la técnica en decoloraciones que fueron
ocasionadas por sobremedicación de tetraciclina.

e) Esta técnica no es útil para el blanqueamiento de -
dientes desvitalizados.

II DECOLORACION POR INGESTION EXCESIVA DE TETRACICLINAS:

La tinción que puede resultar por la ingestión de -
medicamentos como la tetraciclina, se ubica en la denti -
na y no en el esmalte como sucede en la Fluorosis Dental
Endémica.

El depósito de la tetraciclina en la dentina es de -
bido a su alta administración durante el desarrollo de -
los dientes; después de la erupción de éstos dientes, -
cuando se les expone a la luz solar, el diente vá presen -
tando una decoloración que vá del gris oscuro al pardo -

(lo cual se observa a través del esmalte).

La tetraciclina fué descubierta como resultado de experimentos realizados con antibióticos producidos por microorganismos. Este medicamento está caracterizado -- por un amplio espectro, de mayor efectividad administrado por vía oral y con un índice terapéutico favorable.

Es bacteriostático excepto en grandes concentraciones.

Hay 4 tipos de tetraciclina básicamente:

- a) Tetraciclina (Acromicina)
- b) Clortetraciclina (Aureomicina)
- c) Oxitetraciclina
- d) Dimetilclortetraciclina (Declomicina) (es el más nuevo del grupo).

Las fórmulas estructurales de éstos medicamentos son parecidas respecto a su potencia, espectro bacteriano y metabolismo.

Difieren únicamente en algunas cadenas de sus fórmulas estructurales.

La tetraciclina es administrada por su particular efectividad en el tratamiento de Fibrosis Quística, Bron-

quitis crónica e infecciones producidas por microorganismos penicilino-resistentes.

La decoloración dental por tetraciclina no fué reconocida sino hasta que ésta fué introducida al mercado en 1948.

En los diagnósticos se especificaba que la tetraciclina era la causa de la aparición de las manchas en los dientes, lo cual fué dicho por Shwachman, Fekete, Kulezycky y Foley en sus reportes (1958-1959) en estudios realizados en pacientes con Fibrosis Cística.

Después varios escritos fueron publicados en 1961 y 1962 relatando manchas amarillentas en dientes causadas por la tetraciclina.

En 1963, Wehman y Porteous hicieron la aclaración de que la diferencia en color de las manchas depende del tipo de tetraciclina que ha sido administrada. Ellos dijeron que las manchas amarillas y las café-grisáceas son ocasionadas por la clortetraciclina.

Zegarelli y colaboradores han sugerido que la decoloración dental en pacientes que sufren de Fibrosis Cística es un resultado de:

1. La enfermedad sola.
2. Uno o varios agentes terapéuticos con que se trata

la enfermedad (especialmente las tetraciclinas).

3. La combinación de los dos factores anteriores.

El mecanismo por el cual las moléculas de la tetraciclina se adhieren a la dentina es descrito por Mello:

La quelación ocurre con el calcio de los cristales de hidroxapatita de la superficie de la dentina y se forma un ortofosfato de tetraciclina, ocasionando la decoloración dental.

Las superficies labiales de los incisivos cuando erupcionan están en un principio oscuras y permanecen después amarillentas por un largo tiempo.

La decoloración dental es un problema estético, pero, si es analizado a fondo el problema, también se crean dificultades sociales y psicológicas, especialmente entre los primeros años de vida.

Una solución a éste problema es colocar coronas de acrílico ó porcelana a todos los dientes (jackets), sin embargo esto requiere gran tiempo y el tratamiento es muy costoso, debido a que aunque los jackets no se fracturen deben ser reemplazados periódicamente.

El primer intento de blanquear dientes teñidos por tetraciclina y siendo vitales éstos, fué comunicado por

Cohen y Parkins en 1970. Razonaban que, como el esmalte y la dentina son tejidos porosos, había una posibilidad de blanquear la dentina vital.

Ellos realizaron el tratamiento blanqueador seleccionando 6 pacientes entre los 6 y 18 años de edad, afectados por Fibrosis Cística.

Este estudio se realizó en un hospital de Filadelfia y de los pacientes se obtuvo la siguiente información:

1. Nombre
2. Edad
3. Sexo
4. Datos y antecedentes de la administración de las tetraciclinas.
5. Fluorescencia bajo la luz ultravioleta (poca, moderada, demasiada).
6. Vitalidad inicial (usando vitalómetro).
7. Vitalidad después de cada tratamiento.
8. Estudio radiográfico.
9. Fotografía de la apariencia antes y después de cada tratamiento.
10. Comentarios de los pacientes y sus familiares.
11. Observaciones del clínico.

La técnica propuesta por Cohen y Parkins, es una -

adaptación del procedimiento termocatalítico para el --
blanqueamiento de los dientes sin vitalidad y es la si--
guiente:

1. Se coloca el dique de goma con vaselina ú Orobase -
para proteger la mucosa.
2. El peróxido de hidrógeno (Superoxol al 30%) se man-
tiene en las superficies vestibulares y linguales -
mediante la ubicación de torundas de algodón saturad
do con la sustancia.
3. Recomiendan el empleo de una fuente de calor con -
control manual por el paciente, para activar el su-
peroxol.

La gamma calórica suele oscilar entre 80° F y 90° F y
el tiempo entre 20 min. y 30 min.

Otra técnica utilizada es la propuesta por Cooper y
Kopel:

1. Se coloca dique de goma con vaselina ú Orobase para
proteger la encía.
2. Se limpian las superficies vestibulares, proximales
y palatinas ó linguales, con una mezcla de clorofor
mo y alcohol y se coloca ácido fosfórico al 50%.

3. Se aplica una hilacha de algodón a cada diente que luego se satura con Superoxol y éter, en proporción de 5 a 1.

El proceso de blanqueado se acelera calentando la solución con un instrumento que opera a 52°C.

4. Cada diente es calentado unos 30 seg. y luego se pasa al siguiente. El algodón debe estar impregnado con solución de Superoxol.

5. La solución blanqueadora se elimina de los dientes con lavados abundantes de agua y aspiración, hipoclorito de sodio y nuevamente agua.

Hay que tener cuidado de no calentar excesivamente para evitar quemar los tejidos blandos y los dientes.

La cantidad de sesiones con intervalos de una semana varía de uno a otro paciente.

Los resultados que se obtuvieron en el estudio realizado por Cohen y Perkins, fueron favorables y hubo un notable progreso en la estética en 5 de los 6 pacientes tratados.

El blanqueamiento mayor se observó en el tercio incisal de las coronas dentales, lo cual fué debido a que la dentina es más delgada en este sitio.

Para todos los pacientes el examen de vitalidad pulpar permaneció sin cambio entre los tratamientos inicial y final.

No se observaron efectos nocivos sobre el tejido -- gingival.

Todos los pacientes se mostraron contentos con los resultados obtenidos.

CONSIDERACIONES:

a) Los dientes tratados pueden presentar una ligera hiperemia, pero es transitoria y pasajera.

b) Puede presentarse un ligero oscurecimiento al poco tiempo de realizado el tratamiento, por lo cual se le avisará al paciente y se le notificará de la necesidad de realizar el mismo tratamiento mensualmente.

C O N C L U S I O N E S

Durante el desarrollo del presente trabajo, he tratado de establecer que las enfermedades pulpares representan una de las afecciones que con mayor frecuencia - interrumpen el correcto funcionamiento del sistema dentario.

Debemos estar concientes que si realizamos un tratamiento endodóntico adecuado en los casos de pulpitis, de generaciones pulpares ó necrosis, no tendremos problemas posteriores que podrían ser más graves; y si en cambio, lograremos que el diente tratado, pueda librarse de ser extraído, conservándolo dentro de la cavidad oral para - el mejor funcionamiento y trabajo de la masticación, dando al mismo tiempo al paciente la satisfacción de la conservación de sus dientes.

Tambien he realizado un breve estudio acerca de la importancia que nos representa el conocer que contamos - con medios por los cuales podemos devolver a un diente - que ha sufrido decoloraciones por causas endodónticas ó sistémicas, un color estéticamente aceptable.

Es así que, debido al tratamiento llamado "Blanqueamiento de dientes vitales y no vitales", logramos evitar

ampliaciones innecesarias en los órganos dentales de nuestros pacientes, y todo gracias a éste recurso terapéutico que nos brinda la Endodoncia.

✱

B I B L I O G R A F I A

A. HOWELL R.,

BLEACHING DISCOLOURED ROOT-FILLED TEETH,

BRITISH DENTAL JOURNAL.

BHASKAR S: N.,

PATOLOGIA BUCAL,

EDITORIAL EL ATENEO.

COHEN STEPHEN Y C. BURNS RICHARD,

ENDODONCIA,

EDITORIAL INTERMEDICA.

COHEN STEPHEN AND M. PERKINS FREDERICH,

BLEACHING TETRACYCLINE-STAINED VITAL TEETH,

ORAL SURGEON.

E. ARENS DONALD AND J. RICH JEFFREY,

A PRACTICAL METHOD OF BLEACHING TETRACYCLINE-

STAINED TEETH,

JOURNAL OF DENTAL RESEARCH.

H. THOMA KURT,

PATOLOGIA BUCAL,

EDITORIAL U T E H A.

IDE INGLE JOHN Y E. BEVERIDGE EDWARD,

ENDODONCIA,

EDITORIAL INTERAMERICANA.

LASALA ANGEL,

ENDODONCIA,

IMPRESO POR CROMOTIP C.A.

MAISTO OSCAR,

ENDODONCIA,

EDITORIAL MUNDI.

PRECIADO Z. V.,

MANUAL DE ENDODONCIA

QUELLAR DE EDICIONES.

VALLETA G., MATARASSO S., MARTINA R.,

SBIANCAMENTO CHIMICO DEGLI ELEMENTI DENTARI NON

VITALI PIGMENTATI,

MINERVA STOMATOLOGICA.

W. BAILEY RONALD AND G. CHRISTEN ARDEN,

EFFECTS OF A BLEACHING TECHNIC ON THE LABIAL ENA-

MEL OF HUMAN TEETH STAINED WITH ENDEMIC DENTAL

FLUOROSIS,

BIOSIS PREVIEWS.

W. BAILEY ROYALD AND G. CHRISTEN ARDEN,

BLEACHING OF VITAL TEETH STAINED WITH ENDEMIC

DENTAL FLUOROSIS,

ORAL SURGEON.

PATOLOGIA PULPAR

Y

BLANQUEAMIENTO DE DIENTES VITALES Y NO VITALES

	PAG.
<u>INTRODUCCION</u>	1
I <u>PATOLOGIA PULPAR: PROCESO INFLAMATORIO</u>	3
FISIOPATOLOGIA PULPAR	7
II <u>ETIOLOGIA</u>	11
FACTORES ETIOLOGICOS	12
III <u>CLASIFICACION DE LAS ENFERMEDADES PULPARES:</u>	
+ HIFEREMIA PULPAR	17
+ PULPITIS AGUDA SEROSA	18
+ PULPITIS AGUDA SUPURADA	20
+ PULPITIS CRONICA ULCEROSA	21
+ PULPITIS CRONICA HIPERPLASICA	22
+ NECROSIS	24
+ DEGENERACION PULPAR:	25
- DEGENERACION CALCICA	25
- DEGENERACION DEL ODONTOBLASTO	25
- DEGENERACION ATROFICA	25
- DEGENERACION FIBROSA	25

- DEGENERACION GRASA 25

+ REABSORCION DENTINARIA INTERNA 26

+ METAPLASIA DE LA PULPA 26

IV DIAGNOSTICO CLINICO DE LA ENFERMEDAD PULPAR:

+ DEFINICION 27

+ IMPORTANCIA DEL DIAGNOSTICO 27

+ HISTORIA CLINICA 27

+ EXAMEN CLINICO 30

+ DIAGNOSTICO DIFERENCIAL 31

V BLANQUEAMIENTO DE DIENTES SIN VITALIDAD:

+ CAUSAS DE DECOLORACION DE DIENTES SIN
VITALIDAD:

- HEMORRAGIA PULPAR POR TRAUMATISMOS 33

- HEMORRAGIA CONSECUTIVA A LA EXTIR-
PACION PULPAR 34

- MATERIAL NECROTICO EN LA CAMARA -
PULPAR 34

- MEDICAMENTOS Y AGENTES SELLADORES 35

- ACCESO INADECUADO 36

- MATERIALES DE RESTAURACION 36

	PAG.
- FACTORES EXTRINSEJOS	37
- FACTORES INTRINSEJOS	37
+ PRONOSTICO DEL BLANQUEAMIENTO Y CONTRA- INDICACIONES	38
VI <u>TECNICAS DE BLANQUEAMIENTO Y RESTAURACION FINAL:</u>	
+ TECNICA DEL BLANQUEAMIENTO AMBULATORIO	40
+ TECNICA TERMOCATALITICA	43
+ RESTAURACION FINAL	46
VII <u>BLANQUEAMIENTO DE DIENTES CON VITALIDAD:</u>	
+ CAUSAS DE DECOLORACION DE DIENTES VITALES:	
- FLUOROSIS DENTAL ENDEMICA Y TECNICA DE BLANQUEAMIENTO	49
- DECOLORACION POR TETRACICLINAS Y TECNI- CA DE BLANQUEAMIENTO	54
 <u>CONCLUSIONES</u>	 62
 <u>BIBLIOGRAFIA</u>	