

2438

**UNIVERSIDAD NACIONAL AUTONOMA DE MEXICO**  
**FACULTAD DE ODONTOLOGIA**



---

**TESIS DONADA POR**  
**D. G. B. - UNAM**

**ORTODONCIA PREVENTIVA**

**T E S I S**

**QUE PARA OBTENER EL TITULO DE**

**MEDICO CIRUJANO DENTISTA**

**P R E S E N T A N**

**MA. ALEJANDRA ALQUICIRA HUERTA**

**SOFIA ELENA MUÑOZ MEJIA**

MEXICO, D. F.

1981



Universidad Nacional  
Autónoma de México

Dirección General de Bibliotecas de la UNAM

**Biblioteca Central**



**UNAM – Dirección General de Bibliotecas**  
**Tesis Digitales**  
**Restricciones de uso**

**DERECHOS RESERVADOS ©**  
**PROHIBIDA SU REPRODUCCIÓN TOTAL O PARCIAL**

Todo el material contenido en esta tesis esta protegido por la Ley Federal del Derecho de Autor (LFDA) de los Estados Unidos Mexicanos (México).

El uso de imágenes, fragmentos de videos, y demás material que sea objeto de protección de los derechos de autor, será exclusivamente para fines educativos e informativos y deberá citar la fuente donde la obtuvo mencionando el autor o autores. Cualquier uso distinto como el lucro, reproducción, edición o modificación, será perseguido y sancionado por el respectivo titular de los Derechos de Autor.

## T E M A R I O

### I.- DEFINICION Y DIVISION DE ORTODONCIA

### II.- ETIOLOGIA DE MALOCCLUSION

- a) HERENCIA
- b) TRAUMATISMOS
- c) AGENTES FISICOS
- d) ENFERMEDAD
- e) DESNUTRICION
- f) FALTA DE DESARROLLO

### III.- MALOS HABITOS

- a) CONSTRUCCION DE BANDAS Y ADAPTACION DE CORONAS ACERO CROMO
- b) CHUPETEO DEL PULGAR U OTROS DEDOS
- c) INTEROSICION MUSCULAR
- d) CHUPETEO Y MORDIDA DEL LABIO
- e) DEGLUCION ANORMAL
- a) RESPIRACION BUCAL

### IV.- DIASTEMAS ANTERIORES

### V.- MANTENEDORES Y RECUPERADORES DE ESPACIO

### VI.- MORDIDA CRUZADA ANTERIOR Y POSTERIOR

### VII.- ARCO DE HALL Y CONSTRUCCION Y APLICACIONES

- a) ARCO DE ALAMBRE
- b) FORMA IDEAL DEL ARCO
- c) ACTIVADORES (ANDRESEN)

## I N T R O D U C C I O N

El motivo que nos ha inducido a dirigir nuestro interés con el tema de la maloclusión dentaria es ampliar nuestros conocimientos, para así poder tomar medidas que beneficien en forma notable al paciente, tratando de evitarle sufrimiento pérdida de tiempo y pérdidas económicas.

La alarmante frecuencia y los trastornos que este tipo de maloclusiones ocasiona, ha motivado nuestro interés a buscar los métodos y técnicas para tratar algunos tipos de maloclusiones establecidas.

**Ya que el 90% de los niños de la generación actual padece de maloclusión.**

Debemos comprender que la forma de la cara de los niños cambia constantemente hasta alcanzar la madurez completa del complejo dentofacial.

La cavidad oral y sus estructuras de desarrollo esta directamente relacionada con los músculos de la expresión, función y masticación.

Es importante analizar a fondo todo el complejo dentofacial en cuanto al tratamiento de hábitos musculares, su funcionamiento y malfuncionamiento y desarrollo óseo.

## ORTODONCIA

Es el estudio del crecimiento y desarrollo de los maxilares y de la cara especialmente, y del cuerpo en general, como influencias sobre la posición de los dientes; el estudio de la acción y reacción de las fuerzas internas y externas en el desarrollo y la prevención, así como la corrección del desarrollo detenido y pervortido.

La ortodoncia se divide en tres categorías:

I. Ortodoncia Preventiva

II. Ortodoncia Interceptiva

III. Ortodoncia Correctiva

### Ortodoncia Preventiva

Es la acción ejercida para conservar la integridad de lo que parece ser oclusión normal en determinado momento. Aquí están aquellos procedimientos que intentan evitar los ataques indeseables del medio ambiente o cualquier cosa que pudiera cambiar el curso normal de los acontecimientos. La corrección oportuna de lesiones cariosas que pudieran cambiar la longitud de la arcada; restauración correcta de la dimensión mesodistal de los dientes; reconocimiento oportuno y eliminación de hábitos bucales que pudieran interferir el desarrollo normal de los dientes y los maxilares; colocación de un mantenedor de espacio para conservar las posiciones correctas de los dientes contiguos.

La dentición es normal al principio, y el fin principal del dentista es conservarla igual.

### Ortodoncia Interceptiva

Indica que existe una situación anormal, y es aquella fase de la ciencia y arte de la ortodoncia empleada para reconocer y eliminar irregularidades en potencia y malposiciones del complejo dentofacial. Cuando existe una franca maloclusión en desarrollo, causada por factores hereditarios intrínsecos o extrínsecos, debemos poner en marcha ciertos procedimientos para reducir la severidad de la malformación y, en algunos casos, eliminar su causa.

### Ortodoncia Correctiva

Reconoce la existencia de una maloclusión y la necesidad de emplear ciertos procedimientos técnicos para reducir o eliminar el problema y sus secuelas.

### CLASIFICACION DE ETIOLOGIA DE LA MALOCLUSION

Con anterioridad intentando categorizar los factores etiológicos se han utilizado diversos métodos.

Una de las clasificaciones de maloclusión se refiere a las causas heredadas y congénitas como un grupo y enumera tales factores como características heredadas de los padres, problemas relativos al número y tamaño de los dientes anomalías congénitas, condiciones que afectan a la madre durante el embarazo y ambiente fetal.

El segundo grupo, o sea, las causas adquiridas incluye factores como pérdida prematura o retención prolongada de dientes deciduos, hábitos, función anormal, dieta, trauma, trastornos metabólicos y endócrinos.

Otra clasificación es la de Moyers que enumera siete causas y entidades clínicas:

1. Herencia

- a. Sistema Neuromuscular
- b. Hueso
- c. Dientes
- d. Partes blandas

2. Trastornos del desarrollo de origen desconocido

3. Trauma

- a. Trauma prenatal y lesiones del nacimiento
- b. Trauma posnatal

4. Agentes físicos

- a. Prenatales
- b. Posnatales

5. Hábitos (chupar dedo y pulgar, chupar lengua, morder labio, etc.)

6. Enfermedades

- a. Enfermedades generales
- b. Trastornos endógenos
- c. Enfermedades locales

7. Desnutrición.

Otro método de clasificar los factores etiológicos es dividirlos en dos grupos. El Grupo General, aquellos factores que obran sólo en la dentición desde afuera, y el Grupo Local, aquellos factores relacionados inmediatamente con la dentición.

### Factores Generales

1. Herencia (patrón hereditario)
2. Defectos Congénitos (paladar hendido, torticollis, disostosis craneofacial, parálisis cerebral, sífilis)
3. Ambiente
  - a) Prenatal (trauma, dieta materna, metabolismo materno, varicela, etc.)
  - b) Posnatal (lesión en el nacimiento, parálisis cerebral, lesión de la articulación temporomandibular etc.)
4. Ambiente metabólico predisponente y enfermedades
  - a) Desequilibrio endócrino
  - b) Trastornos metabólicos
  - c) Enfermedades infecciosas (poliomielitis etc.)
5. Problemas Nutricionales (desnutrición)
6. Hábitos de Presión Anormales y Aberraciones Funcionales
  - a) Lactancia anormal (postura anterior del maxilar inferior, lactancia no fisiológica, presión bucal excesiva, etc.)
  - b) Chuparse los dedos
  - c) Hábitos anormales de deglución (deglución incorrecta)
  - d) Hábitos con la lengua y chuparse la lengua
  - e) Morderse labio y uñas
  - f) Defectos fonéticos
  - g) Anomalías respiratorias (respiración bucal)
  - h) Amígdalas y adenoides (posición compensadora de la lengua)
  - i) Tics psicogénicos y bruxismo
7. Postura
8. Trauma y accidentes.



## FACTORES GENERALES

### Herencia

En una discusión sobre etiología, es lógico comenzar con la herencia o el patrón hereditario y es razonable suponer que los hijos heredan algunos caracteres de sus padres, pero estos factores pueden ser modificados por el ambiente prenatal y posnatal, entidades físicas, presiones, hábitos anormales, trastornos nutricionales y fenómenos idiopáticos; pero el patrón básico persiste y se puede afirmar que existe un determinante genético definido que afecta a la morfológica dento facial. El patrón de crecimiento y desarrollo posee un fuerte componente hereditario. Existen ciertas características raciales y familiares que tienden a recurrir. Como el hijo es producto de padres de herencia diferente, se debe reconocer la herencia de ambas fuentes y esto significa que se puede recibir una característica hereditaria de cada padre o una combinación de éstas. El producto final puede ser o no armonioso.

### Influencia Racial Hereditaria

Las características dentales, como las características faciales muestran influencia racial. En los grupos raciales homogéneos la frecuencia de maloclusión es baja y donde ha habido mezcla de razas la frecuencia de las discrepancias en el tamaño de los maxilares y los trastornos oclusales son mayores.

Los antropólogos nos indican que los maxilares se están achicando, que existe mayor frecuencia de terceros molares incluidos, mayor frecuencia de falta congénita de ciertos dientes, así como una tendencia retrognática del hombre al ascender en la escala de la evolución.

### Tipo Facial Hereditario

El tipo facial y las características individuales de los hijos reciben una fuerte influencia de la herencia.

El tipo facial es tridimensional. En los diferentes grupos étnicos existen tres tipos generales de cabezas: a) braquiocefálico o cabezas amplias y redondas; b) dolicocefálico o cabezas largas y angostas; c) mesocefálico, una forma entre braquiocefálico y dolicocefálico.

Con las caras anchas generalmente vemos huesos nachos y arcadas dentarias anchas.

Con las caras largas y angostas observamos estructuras óseas armoniosas que contienen arcadas dentarias angostas. El sexo va ligado a la naturaleza de la anchura de la cara y la forma de la arcada dentaria.

### Influencia de la Herencia en el Patrón de Crecimiento y Desarrollo

El ambiente influye en forma importante y puede modificar el patrón hereditario predeterminado junto con el patrón de crecimiento facial transmitido en forma individual, puede existir un gradiente de maduración racial básico. El advenimiento de la

pubertad varía entre las diferentes razas y según la distribución geográfica.

Lo que complica aún más la imagen es la influencia del sexo.

La maduración de la mujer es diferente a la del hombre.

Parece ser que aún el logro de un patrón especial se encuentra sujeto a diversas influencias.

### Características Morfológicas Hereditarias y Dentofaciales Específicas

No menos alusivo es el papel de la herencia en el logro de los atributos dentofaciales específicos. En un análisis de estas características en gemelos se concluyó que la herencia puede ser significativa en la determinación de las siguientes características:

1. Tamaño de los dientes
2. Anchura y longitud de la arcada
3. Altura del paladar
4. Apiñamiento y espacios entre los dientes
5. Grado de sobremordida sagital

A ésto se le puede agragar la posible influencia hereditaria siguiente:

1. Posición y conformación de la musculatura peribucal al tamaño y forma de la lengua.
2. Características de los tejidos blandos (caracteres y textura de las mucosas, tamaño de los frenillos, forma y posición).

La herencia desempeña un papel importante en las siguientes condiciones:

1. Anomalías congénitas
2. Asimetrías faciales
3. Micrognatía y macrognatía
4. Macrodoncia y microdoncia
5. Oligodoncia y anodoncia
6. Variaciones en la forma de los dientes incisivos laterales en forma de cono, cúspides de Carabelli, mamelones, etc.)
7. Paladar y labio hendidos
3. Diastemas provocados por frenillos
9. Sobremordida profunda
10. Apinamiento y giroversión de los dientes
11. Retrusión del maxilar superior
12. Prognatismo del maxilar inferior.

## DEFECTOS CONGENITOS

### Paladar y Labio Hendidos

Los defectos congénitos o de desarrollo generalmente poseen una fuerte relación genética y se observa más en unas afecciones que en otras. Los defectos congénitos como paladar y labio hendidos juntos o separados, se encuentran en las anomalías congénitas más frecuentes en el hombre y siempre presentes con antecedentes familiares de esta anomalía. Un niño de cada 700 nacidos vivos se encuentra afectado.

El teratólogo dice que de lo patológico aprendemos mucho acerca de lo normal.

**El paladar y el labio hendidos proporcionan un laboratorio natural y la oportunidad para que observemos las aberraciones del crecimiento y desarrollo, inducidas por el ambiente o inherentes a él.**

Las operaciones restrictivas y poco flexibles de antaño demostraban el dominio del músculo sobre el hueso y el potencial del control de la matriz funcional modificada cuando las fuerzas ambientales se aplicaban contra el complejo bucofacial.

Los estudios realizados indican que los gradientes de crecimiento son importantes al contemplar la corrección quirúrgica. La interferencia quirúrgica demasiado prematura produce anomalías extrañas.

El tipo de la lesión original influye en el daño potencial.

Mientras exista un puente óseo o éste sea creado por injerto óseo las posibilidades de crear anomalías severas son prácticamente nulas.

El tipo de cirugía, tipo de anomalía y tiempo de la intervención son igualmente críticos. Los procedimientos traumáticos no repiten ya los resultados de las primeras uranoplastías.

Las bandas de cicatrización pueden restringir el desarrollo horizontal del segmento anterior del maxilar superior. Las técnicas actuales evitan las presiones constrictivas debidas al acortamiento del mecanismo del buccinador. El colapso de los segmentos bucales es reducido, especialmente si existe un puente óseo de un lado o ambos creado por procedimientos de injertos.

La restauración de la función normal, con cierre correcto de los labios produce efectos dramáticos en la premaxila y nuevamente se trata de fisiología aplicada.

El cirujano trata de proporcionar una matriz funcional que restaure las presiones normales de los tejidos blandos y evite restringir indebidamente el diente contiguo y el hueso.

Aún cuando exista una deformación es posible obtener una mejoría notable eliminando los efectos morfogenéticos y yatrogénicos.

Para nosotros como dentistas, la maloclusión ofrece el reto más grande. Pero en ocasiones no le es posible al dentista compensar las anomalías residuales posquirúrgicas. En una hendidura

unilateral, los dientes en el lado de la hendidura se encuentran muchas veces en mordida cruzada lingual con relación a los antagonistas inferiores. Muchas veces, la premaxila se encuentra desplazada hacia adelante, o, debido a un labio ajustado, toda la estructura premaxilar es desplazada en sentido lingual. Los incisivos superiores en este tipo de problemas con frecuencia ocupan lugares inconvenientes, con inclinaciones axiales anormales. En esta zona de la hendidura, los dientes con frecuencia se encuentran en desorden.

Puede faltar el incisivo lateral superior, presentar forma atípica o poseer un gemelo. Para mover los dientes anteriores hacia adelante hasta la posición correcta de sobremordida vertical y horizontal se requiere a menudo forzar los dientes contra un labio reparado resistente y parcialmente cicatrizado. Tales procedimientos no son aconsejables y pueden aumentar la probabilidad de pérdida prematura de estos dientes. Siempre que exista una lucha entre hueso y músculo, cede el hueso.

El tratamiento del paladar hendido ya no se deja a un solo especialista, sea cirujano, pediatra prostodontista, ortodontista o fonoterapeuta. Todos coordinan sus servicios para lograr el mejor resultado general.

#### OTROS DEFECTOS CONGENITOS

Aunque el paladar hendido es el defecto congénito más frecuente que interesa al dentista por su capacidad de provocar maloclusiones, problemas tales como tumores, parálisis cerebral,

tortícolis, disostosis cleidocreaneal, hemangiomas y sífilis congénita provocan anomalías demostrables que requieren tratamiento especial.

### Parálisis Cerebral

Es la falta de coordinación muscular atribuida a una lesión intracraneal y se cree que es el resultado de una lesión del nacimiento. En lo que se refiere al dentista, los efectos de este trastorno neuromuscular puede observarse en la integridad de la oclusión. Aquí los tejidos son normales, pero el paciente, debido a su falta de control motor, no los emplea correctamente. Las actividades no controladas trastornan el equilibrio muscular necesario para el mantenimiento de la oclusión normal (masticar, deglutir, respirar y hablar). Las deformaciones severas se presentan cuando los músculos del sistema estomatognático son afectados).

### Tortícolis

Los efectos de las fuerzas musculares anormales son visibles también en tortícolis o cuello torcido. El acortamiento del músculo esternocleidomastoideo puede causar cambios profundos en la morfología ósea del cráneo y la cara. Si este problema no es tratado oportunamente puede provocar asimetrías faciales con maloclusión dentaria incorregible.

### Disostosis Cleidocraneal

Es otro defecto congénito hereditario que puede provocar maloclusión dentaria. Puede haber falta completa o parcial



unilateral o bilateral de la clavícula junto con cierre tardía de las suturas del cráneo, retrusión del maxilar inferior y protrusión del maxilar inferior. Hay erupción tardía de dientes permanentes y los dientes deciduos puede permanecer hasta la edad madura. Las raíces de los dientes permanentes son en ocasiones cortas y delgadas y hay frecuencia de dientes supernumerarios.

### Sífilis Congénita

Se considera que los dientes en forma anormal y en mal posición son característicos de esta enfermedad.

### MEDIO AMBIENTE

La ontogenia recapitula la filogenia y los fenotipos son el producto de los genotipos, el producto final es una muestra del potencial hereditario, modificado por un ambiente dinámico.

El medio externo e interno contribuyen en gran forma al resultado final de un patrón de crecimiento.

### Influencia Prenatal

Esta influencia es pequeña en la maloclusión. La posición uterina, fibromas de la madre, lesiones amnióticas son culpadas de maloclusiones. Otras causas pueden ser la dieta materna y el metabolismo, anomalías inducidas por drogas, daño o trauma y varicela.

### Influencia Posnatal

El nacimiento es un gran choque para el recién nacido, pero los huesos del cráneo se deslizan más y se amoldan más que las

zonas dentarias y faciales. La plasticidad de las estructuras es tal que cualquier lesión es temporal. Se puede lesionar la articulación temporomandibular en forma permanente durante el nacimiento. La maloclusión ya asociada con la parálisis cerebral y es atribuida a una lesión durante el nacimiento.

También las caídas pueden influir y se puede provocar fractura condilar con asimetría facial marcada.

El tejido de cicatrización de una quemadura puede también producir maloclusión.

El uso prolongado del aparato de Milwaukee produce deformación y maloclusiones.

#### **CLIMA O ESTADO METABOLICO Y ENFERMEDADES PREDISPONENTES**

Hay enfermedades que alteran el estado de la maloclusión por el efecto del clima metabólico.

Las fiebres exantemáticas pueden alterar el itinerario del desarrollo y con frecuencia dejan marcas permanentes en las superficies dentarias.

Las enfermedades febriles pueden retrasar temporalmente el ritmo del crecimiento y desarrollo.

Estas enfermedades pueden traer un trastorno en la erupción, resorción y pérdida dentaria y tener repercusiones permanentes.

Algunas enfermedades endócrinas específicas pueden ser causa de maloclusión. Así como enfermedades tales como la poliomielitis, enfermedades con disfunción muscular, como distrofia muscular y parálisis cerebral ejercen efectos deformantes característicos y en las arcadas dentarias.

El hipotiroidismo producen resorción anormal erupción tardía y trastornos gingivales.

#### PROBLEMAS DIETETICOS (DEFICIENCIAS NUTRICIONALES)

Las deficiencias nutricionales como el raquitismo, escorbuto y beriberi pueden causar maloclusiones graves y el problema consiste en el trastorno del itinerario de erupción dentaria. La pérdida prematura de los dientes, retención prolongada, estado de salud inadecuado de los tejidos y vías de erupción anormales pueden significar maloclusión.

Los trastornos nutricionales se deben principalmente a la mala utilización de los alimentos ingeridos, no a la insuficiente ingestión de los mismos.

El desequilibrio hormonal o enzimático puede ser tal que los elementos esenciales son excretados, en detrimento de los tejidos de desarrollo. El alcoholismo puede producir desnutrición.

#### HABITOS DE PRESION ANORMALES

El hueso es un tejido plástico que reacciona a las presiones que se ejercen sobre él.

El papel dinámico de la musculatura es obvio.

En los últimos años los ortodoncistas han podido agregar, además de sus modelos de yeso, radiografías cefalométricas y

electromiografía (estudio de la actividad eléctrica muscular) para su mejor diagnóstico en las maloclusiones.

### Hábito de Chuparse los Dedos

La succión del pulgar o de otros dedos es muy común en los niños y puede considerarse como normal hasta los dos años y medio.

Después de esta edad debe procurarse su eliminación por la persuasión y convencimiento racional por parte del niño de los males que le puede acarrear la persistencia de este hábito. Se pueden recomendar los aparatos fijos o móviles destinados a recordar al niño que no debe chuparse el dedo y a evitar que encuentre placer haciéndolo.

La succión del dedo pulgar ocasiona retrognatismo inferior, prognatismo alveolar superior e hipoclusión de incisivos (mordida abierta anterior) por ingresión de los dientes anteriores que no llegan al plano de oclusión por el obstáculo del dedo introducido entre los dos arcos dentarios. Se investigará si el hábito de succión del pulgar se debe a otras causas, pues, muchas veces los niños con respiración bucal colocan el dedo entre los dientes para facilitar el paso del aire por la boca manteniendo los maxilares separados y descansando sobre el dedo o los dedos introducidos en la boca.

El hábito de morder el labio inferior produce prognatismo alveolar superior y retrognatismo alveolar inferior. Este hábito acompaña a los respiradores bucales porque el labio inferior queda

situado entre los dientes anteriores de los dos arcos dentarios y el niño adquiere la costumbre de morderlo. También hay niños que muerden la lengua produciendo hipoclusión de incisivos superiores e inferiores y prognatismo alveolar superior e inferior.

Las presiones ejercidas sobre los maxilares por posición inadecuada de la cabeza durante el sueño, por colocar más almohadas de lo debido, o por posición boca abajo pueden desviar el maxilar inferior (laterognatismo) y ocasionar anomalías de la oclusión en los sectores posteriores de los arcos dentarios.

La onicofagia (hábito de morderse las uñas), y morder lápices, palillos, etc. desvían uno o más dientes además de producir el desgaste dentario localizado en la zona que sufre la presión.

#### TECNICA DE CONSTRUCCION DE BANDAS

Las bandas pueden ser: a) bandas prefabricadas, b) o fabricadas por el ortodoncista por el método directo (boca del paciente), de método indirecto (modelo de trabajo).

##### a) Bandas Prefabricadas

El método más perfecto y que ofrece mayores ventajas por ahorro de tiempo y facilidad de la técnica es el de las bandas prefabricadas, que presentan las casas comerciales en formas para adaptarse a los molares superiores e inferiores y para bicúspides caninos e incisivos. Se escoge el tamaño adecuado con ayuda de un dentímetro, midiendo el diámetro mesiodistal, o, simplemente por apreciación directa, y se mide la banda respectiva, se adapta

con el empujador de bandas, se sueldan los tubos, brackets o aditamentos necesarios y se cementa la banda.

#### b) Construcción de bandas en Molares

##### 1) Método Indirecto.

Fue el método más empleado durante muchos años por la dificultad que existía de construir las bandas directamente en la boca.

Con las bandas prefabricadas hoy en día se emplea casi siempre el método directo, salvo en casos especiales se usa el método indirecto.

Se toma la impresión y se corre el modelo.

**Tallar los dientes anteriores y posteriores al molar en que se va a hacer la banda en sus caras proximales respetando el contorno de la corona en que se va a trabajar (las incisiones deben ser profundas en las caras proximales para poder construir la banda holgadamente).**


Ajustar el material de bandas sobre la corona del molar con el alicate de Pullen o el 123 de Angle, soldar en la parte media de la cara lingual y soldar a la banda los tubos linguales y vestibulares según el aparato que se va a construir. Contornear y pulir la banda, llevarla a la boca y colocarla en posición correcta en el molar. Tomar una nueva impresión con las bandas colocadas pero que qued n orientadas tal o como estarán en su posición definitiva, correr el nuevo modelo donde se colocan las banda en la posición exacta que ocuparán en la boca y, sobre este modelo, construir el arco o los arcos (en la técnica veg

tibular y lingual especialmente).

## 2.- METODO DIRECTO.

Es el método que ofrece más rapidéz y buena adaptación de las bandas después de la técnica con las bandas prefabricadas y debe emplearse rutinariamente en la clínica. Consta de -- las siguientes operaciones:

1.- Hay que separar la corona del molar en que se va a -- trabajar de los dientes contiguos.



**Separación con ligadura de cobre. 1. El alambre se pasa por el espacio interdentario; 2. Los extremos se unen en la mitad de las superficies oclusales de los dientes contiguos desde vestibular a lingual; 3. Ligadura terminada :**

4. El extremo de la ligadura se dobla hacia gingival y se coloca entre las caras proximales.

Esto se obtiene mediante las ligaduras de alambre de cobre o de latón, que por ser maleable es fácil de trabajar y no ofrece peligro a los tejidos blandos. Se coloca una ligadura en la parte mesial y otra en la distal. Se introduce el alambre por el espacio interdentario a nivel del cuello del diente, teniendo la precaución de darle previamente una ligera curva para que

cuando salga en el lado opuesto (lingual) se separe por sí misma de la encía y no se entierre en ella; los dos extremos, vestibular y lingual, se unen y se hace una ligadura con el alicata de How; al apretar esta ligadura se produce una ligera separación de las caras proximales; se recorta el exceso de la ligadura y se dobla entre las caras proximales de los dientes para que no estorbe en la masticación o produzca lesiones en las mejillas o en el tejido gingival (se puede hacer con un empaquetador de amalgama). La ligadura de separación se deja por uno o dos días y en la cita siguiente se retira para construir la banda.

2.- Cortar la banda, de una longitud de 60 mm. que es la adecuada para que se pueda adaptar bien.

3.- Colocar el material de banda en la boca y adaptarla sobre el molar de forma que contornee la corona de éste y los extremos se junten en la parte media de la cara vestibular haciendo un primer ajuste con los alicates de pullen o de angle.

4.- La adaptación final de la banda se hace con el alicata de McClinton, que por su forma especial obliga a los extremos de la banda a incurvarse dentro de los picos del alicata, y se verifica una verdadera tracción de la banda consiguiéndose un ajuste íntimo alrededor de la corona del molar.

5.- Una vez obtenida la adaptación de la banda se lleva al soldador eléctrico para soldarla en el sitio en que se unen los extremos, mediante dos o tres puntos de soldadura. Recortar,



a continuación el extremo, en forma de triángulo, doblarlo sobre la banda y dar dos o tres puntos más de soldadura. Con unas tijeras curvas recortar al borde gingival de la banda en mesial y distal para no herir la papila interdientaria.

6.- Contornear y dar la forma final a la banda con el alicate de Johnson 114 colocando su extremo convexo en la parte interna de la banda y el cóncavo en la parte externa; esta operación se hace sobre el borde oclusal y sobre el borde gingival de la banda.

7.- Soldar los aditamentos que necesite la banda ( tubos, brackets, argollas, etc.) y pulir los puntos en que se haya hecho la soldadura y el borde gingival que fue recortado con tijeras.

8.- Medir la banda en la boca y, si es necesario, ampliarla con los ensanchadores de bandas, tal como se hace con las bandas prefabricadas.

9.- Colocar la banda en el molar con el empujador No. 300. Cementar la banda y retirar los excesos de cemento.

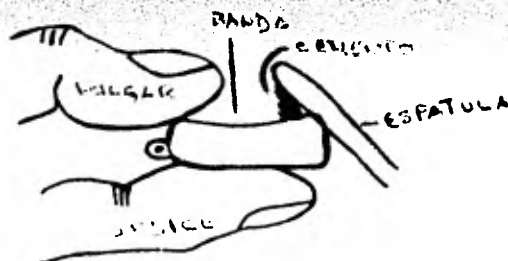
#### TECNICA DE CONSTRUCCION DE BANDAS DE BICUSPIDES, CANINOS E INCISIVOS.

Como ya vimos, las bandas de anteriores y de bicúspides vienen también prefabricadas y se escogen lo mismo que la de los molares. Cuando se construyen con material de bandas en rollos pueden utilizarse distintos alicatos.

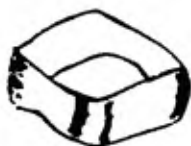1.- Cortar el material de bandas en una longitud de 50mm. excepto para los incisivos inferiores que deben ser de 40 mm.

- 2.- Soldar el bracket en el centro del material de bandas.
- 3.- Soldar los extremos de la banda formando un anillo.
- 4.- Hacer un tubo opuesto al bracket para recibir el extremo del alicate.
- 5.- Adaptar la banda en la boca.
- 6.- Soldar la banda y pulirla.
- 7.- Cementar la banda con ayuda de los empujadores de bandas.

A veces las bandas de anteriores y premolares pueden necesitar ser ensanchadas, para lo cual se usarán ensanchadores especiales para estos dientes.



COLOCACION DEL CEMENTO DENTRO DE LA BANDA



BANDAS PREFABRICADAS

### DEGLUCIÓN ANORMAL.

La deglución consiste en una serie de movimientos de la -- musculatura de la faringe, el exófago y el extremo cardiaco del estómago.

La deglución se divide en 3 etapas:

- 1.- Etapa oral (voluntaria)
- 2.- Etapa faringea (refleja)
- 3.- Etapa esofágica

MAGNANIE, fue el primero que explicó la deglución como integrada por una serie de acciones combinadas de los distintos -- órganos de la cavidad bucal que empujan la saliva o el bolo al menticio hacia el esófago.

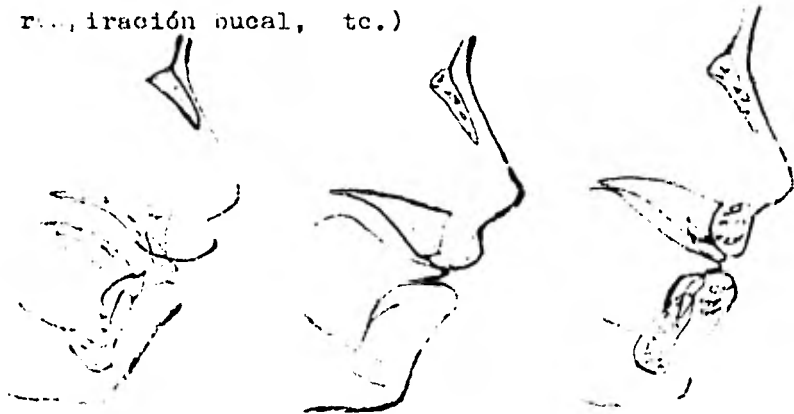
GWYNNE-EVANS, pensó que la deglución anormal era una reminiscencia de los orígenes, viscerales de la musculatura orofacial y clasificó la deglución como somática o normal y visceral o anormal, persistencia, ésta, última de los orígenes viscerales -- de los músculos y que es normal en los primeros meses de la vida cuando el niño coloca la lengua entre los bordes alveolares en el acto de la succión; con la erupción de los dientes la punta de la lengua se coloca en la parte anterior del paladar los detrás de las caras linguales de los incisivos superiores. La persistencia de la deglución visceral colocando la punta de la -- lengua entre los arcos dentarios es una función anormal en el -- adulto.

En la deglución anormal no hay contacto oclusal entre los

dos arcos dentarios; la punta de la lengua se coloca entre los incisivos superiores e inferiores, y los bordes laterales entre las superficies oclusales de los premolares y los molares.

Quando hay grandes prognatismos alveolares superiores el labio inferior interviene también en la deglución, colocándose entre los incisivos superiores e inferiores para poder cerrar la cavidad oral por la parte anterior, esto se hace por contracción del músculo mentoniano, que obliga a subir al labio inferior, el cual ejercerá una presión sobre los incisivos superiores, agravando la vestibuloversión de éstos; al mismo tiempo, hay una tendencia a llevar los incisivos inferiores hacia atrás en linguoversión.

Aunque es evidente que en la deglución anormal la lengua y el labio inferior juegan un papel importante en el desarrollo de anomalías de los dientes y de los maxilares no puede asegurarse que sea la causa de dichas anomalías. Es también posible que la deglución se torne anormal por la anomalía de los órganos de la cavidad bucal debido a otras causas (succión del pulgar, respiración bucal, etc.)



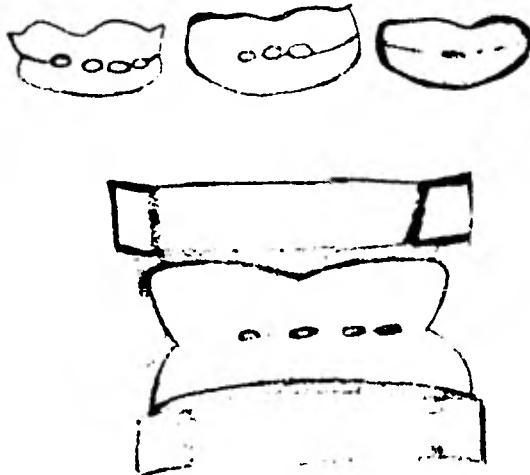
DEGLUCION ANORMAL / CON INTERPOSICION DE LA LENGUA  
CON INTERPOSICION DEL LABIO INFERIOR

### RESPIRACION.

La respiración es una actividad refleja en la cual el papel de la musculatura es menos importante que en la deglución o en la masticación.

La respiración normal se efectúa por las fosas nasales, - cuya mucosa tiene funciones bactericida y de caldeoamiento del aire, la cavidad bucal solo interviene en la respiración en los esfuerzos físicos, cuando el aire inspirado por las fosas nasales no es suficiente. Cuando la respiración se hace continuamente por la boca hay respiración anormal, que indica la presencia de obstáculos respiratorios que, a su vez, originan anomalías.

Los obstáculos a la respiración normal en las fosas nasales pueden ser debidas a hipertrofia de cornetes, desviaciones del tabique, pólipos, rinitis crónicas, inflamaciones de la mucosa nasal.



PANTALLA BUCAL CON AUGEROS PARA RESPIRAR - PARA RESPIRACION BUCAL.

HABITO DE CHUPARSE Y MORDERSE LOS LABIOS.

El hábito de chuparse los labios es una actividad compensadora causada por la sobremordida horizontal excesiva y la dificultad que se presenta para cerrar los labios correctamente durante la deglución. Es más fácil para el niño colocar los labios en el aspecto lingual de los incisivos superiores. Para lograr esta posición, se vale del músculo borla de la barba, que en realidad extiende el labio inferior hacia arriba. Es fácil discernir la actividad anormal del músculo borla de la barba observando la contracción y el endurecimiento durante la deglución. Al igual que la lengua puede deformar las arcadas dentarias también lo puede hacer un hábito anormal de labio. Cuando el hábito se hace pernicioso, se presenta un aplanamiento marcado, así como apiñonamiento en el segmento anterior. Los incisivos superiores son desplazados hacia arriba y adelante hasta una relación protusiva. En casos graves el labio mismo muestra los efectos del hábito anormal.

El borde bermellón se hipertrofia y aumenta de volumen durante el descanso. Se acentúa el surco mentolabial o la heridura suprasinfial. En algunos casos aparece herpes crónico, con ondas de irritación y agrietamiento del labio. En ocasiones el hábito de chuparse los dedos se convierte en actividad compulsiva de satisfacción especialmente durante el sueño. El enrojecimiento característico y la irritación que se extiende desde la mucosa hasta la piel bajo el labio inferior pueden ser notados por el dentista, aunque el padre no esté consciente del há-

bito. Se observa el hábito de deglución anormal, así como hiporactividad del músculo borla de la barba.

Es importante hacer un diagnóstico diferencial antes de intentar desterrar el hábito del labio. Si existe maloclusión de clase II, división I, o un problema de sobremordida horizontal excesiva, la actividad anormal del labio puede ser puramente compensadora o adaptativa a la morfología dentoalveolar. Intentar cambiar la función labial sin cambiar la posición dentaria es buscar el fracaso. El primer paso es el establecimiento de la oclusión normal.

La simple colocación de un aparato para labio sería tratar un síntoma únicamente y ayudaría poco a corregir el problema.

Pero si la oclusión posterior es normal o ha sido corregida y aún persiste una tendencia a chuparse el labio, puede ser necesario aplicar un aparato para labio.

La actividad labial anormal casi siempre está ligada con maloclusiones de clase II, división I, y a problemas de mordida abierta. Y la eliminación de la maloclusión restablece la función muscular normal.

### FABRICACION DE APARATOS PARA HABITO DE MORDERSE LOS LABIOS.

Existen varios procedimientos de construcción del aparato para el hábito del labio.

A continuación se describirá uno.

Se hacen impresiones de alginato superiores e inferiores y se corren con yeso, los moldes pueden ser montados en un articulador de bisagra o de línea recta. Se recortan los primeros molares permanentes inferiores o segundos molares deciduos, asegurándose de hacer el corte suficientemente profundo en sentido gingival. Se hacen coronas metálicas completas o se colocan bandas de ortodoncia adecuadas sobre los dientes pilares.

Se adapta a continuación un alambre de acero inoxidable o de níquel y cromo de 0.040 pulgada, que corra en sentido anterior desde el diente de soporte, pasando los molares deciduos, hasta el nicho entre el canino y el primer molar deciduo o el canino y el incisivo lateral. Cualquier área interproximal puede ser seleccionada para cruzar el alambre de base hasta el aspecto labial, dependiendo del espacio existente, que se determina por el análisis de los modelos articulados. Después de cruzar el espacio interproximal, el alambre base se dobla hasta el nivel del margen incisal labiolingual que lleva hasta el nicho correspondiente del lado opuesto. El alambre entonces es llevado a través del nicho y hacia atrás, hasta el aditamento sobre el diente de soporte, haciendo contacto con las superficies linguales de los premolares.



# TESIS DONADA POR D. G. B. - UNAM

29

Debemos verificar que la porción anterior del alambre -- (por labial) no haga contacto con las superficies linguales de los incisivos superiores al poner el modelo superior en oclusión.

Si sucede esto, el alambre base deberá ser doblado para -- tomar una posición más gingival. El alambre deberá estar alejado de las superficies labiales de los incisivos inferiores 2 ó 3 mm. para permitir que estos se desplacen hacia adelante. A -- continuación puede agregarse un alambre de níquel y cromo o de acero inoxidable de 0.036 ó 0.040 pulgadas, soldando un extremo en el punto en el que el alambre cruza el nicho y llevándolo -- gingivalmente 6 u 8 mm. A continuación, este alambre se dobla y se lleva, cruzando la encía de los incisivos inferiores, paralelo al alambre de base; se vuelve a doblar en la zona del nicho opuesto y se suelda al alambre base.

La porción paralela del alambre deberá estar aproximadamente a 3 mm. de los tejidos gingivales. A continuación se suelda el alambre base a la corona o a las bandas y se revisa todo el aparato de alambre buscando posible interferencia oclusal o incisal.

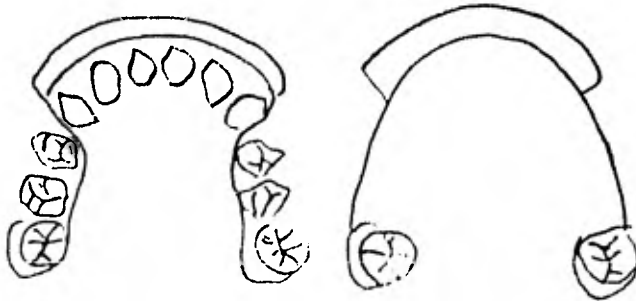
Después de limpiarlo y pulirlo, el aparato podrá ser cementado sobre los dientes. Si se han utilizado coronas metálicas, es conveniente hacer una hendidura vestibular para permitir establecer la circunferencia gingival correcta de la corona y posteriormente se suelda en varios puntos según se ha descrito para el aparato para corregir el hábito de chuparse los dedos. La porción labial puede ser modificada agregando acrílico entre --

los alambres de base y auxiliar. Esto tiende a reducir la irritación de las mucosas del labio inferior. El aparato para labio se reduce gradualmente antes de retirarse. Los alambres auxiliares se retiran primero y el resto del aparato varias semanas después. No hay prisa para retirar el aparato especialmente en los casos en que ha habido apinonamiento y retroposición de los incisivos inferiores.

Un período de ocho a nueve meses de uso es aceptable.

El aparato para labio permite que la lengua mueva los incisivos inferiores en sentido labial.

Esto no solo mejora su inclinación axial, sino que con frecuencia reduce la sobremordida. En algunos casos en que parece haber retrusión mandibular funcional, como resultado de actividad muscular asociada con la actividad serrante del labio, la colocación de un aparato para labio permite que los incisivos se desplacen hacia adelante y el maxilar inferior podrá hacer lo mismo.



APARATO PARA TRATAMIENTO DE LORDEO DE LOS LABIOS.

### DIASTEMAS ANTERIORES.

Al hacer erupción los incisivos laterales con frecuencia se deslizan por las superficies radiculares distales de los incisivos centrales hasta alcanzar su posición. En las etapas iniciales ésta acción bilateral tiende a forzar los ápices de los incisivos centrales hacia la línea media. Las coronas se desplazan distalmente creando un diastema del desarrollo. Este desplazamiento puede persistir después que los incisivos laterales hacen erupción, pero generalmente cierran cuando los caninos repiten el efecto de desplazamiento sobre los incisivos laterales cuando estos hacen erupción hasta ocupar su posición clínica.

**Así las cosas, los espacios se cierran por sí solos sin ayuda mecánica.**

El enderezamiento de los incisivos puede causar resorción-radicular y desplazamiento de los caninos hasta maloclusiones.

Los espacios entre los incisivos centrales superiores y la presencia de una inserción fibrosa como el frenillo labial proporcionan una gran controversia.

Es importante realizar un examen cuidadoso y un diagnóstico diferencial antes de que el dentista corte este frenillo.

Al nacimiento el frenillo se encuentra insertado en el borde alveolar, las fibras penetrando hasta la pípila interdental lingual. Al emerger los dientes y al depositarse hueso alveolar, la inserción del frenillo migra hacia arriba con respecto al borde alveolar.

Las fibras pueden persistir entre los incisivos centrales superiores y en la sutura intermaxilar en forma de V insertándose la capa externa del periostio y el tejido conectivo de la sutura.

La existencia de un frenillo fibroso no siempre significa que exista espacio.

Con frecuencia, en el curso del tratamiento ortodóntico las fibras interpuestas se atrofian lo que hace innecesario practicar la frenectomía. Un auxiliar para el diagnóstico que nos ayuda a determinar el papel del frenillo es la prueba del blanqueamiento.

Generalmente el frenillo se ha desplazado hacia arriba lo suficiente, a la edad de 10 a 12 años para que al tirar del labio superior no se produzca cambio en la papila interdientaria de los dientes superiores. Cuando si existe un frenillo patológico se nota un blanqueamiento de los tejidos en dirección lingual a los incisivos centrales superiores. Esto significa que la inserción fibrosa aún permanece en esta zona. Esta inserción puede interferir el desarrollo normal y el cierre del espacio. La dificultad estriba en determinar cuando esta inserción fibrosa es causal o resultante o si es factor primario o secundario de problemas como sobremordida, hábitos locales, discrepancia en el tamaño de los dientes. El componente hereditario es un factor primordial en diastemas persistentes.

El corte del frenillo no resuelve el problema del diastema.

Ante un diastema anterior deberá hacerse un diagnóstico diferencial.

Muchos diastemas no son fenómenos transitorios del desarrollo. Con frecuencia los incisivos centrales superiores hacen erupción con 2 ó 3 mm. de separación invadiendo el espacio necesario para los incisivos laterales superiores. Si esto persiste es posible que se presente maloclusión. Debido a la falta de espacio los incisivos laterales superiores hacen erupción hacia el aspecto lingual (en mordida cruzada). Los caninos en erupción tienden a desplazarse mesialmente y adoptan posiciones en sentido labial a los ápices de los incisivos laterales. Es entonces demasiado tarde para cerrar el diastema y mover los dientes incisivos laterales hacia su posición normal, ya que al hacerlo pueden dañarse las raíces de estos dientes. La situación ideal es desplazar los incisivos centrales superiores hasta hacer contacto dejando espacio suficiente para que los laterales tomen una posición normal en la arcada dentaria. Los agujeros apicales de los incisivos centrales en erupción son amplios y las presiones ortodónticas normales son capaces de causar un acortamiento de éstos dientes; por lo tanto, la fuerza que se emplee deberá ser tan parecida a los niveles fisiológicos como sea posible.

El cierre de un espacio puede realizarse fácilmente y con rapidéz con aparatos removibles. Si la cooperación del paciente es satisfactoria, el cierre de un diastema es rápido e indoloro.

El aparato removible deberá ser utilizado como un retenedor.

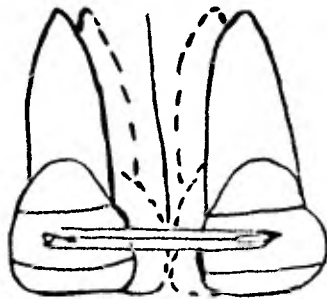
El frenillo constituye un factor adverso y deberá ser cortado en combinación con el tratamiento con aparatos removibles durante la etapa de la dentición mixta.

También pueden emplearse aparatos fijos simples pero deberá procederse con más cuidado, debido a los agujeros apicales, ya que existe mayor posibilidad de daño tisular. El control dentario es superior así como el resultado terapéutico, si, por ejemplo, los incisivos centrales superiores han hecho erupción creando un diastema entre los mismos invadiendo el espacio necesario para la erupción de los incisivos laterales superiores; pueden colocarse bandas sobre los incisivos centrales y pueden soldarse tubos horizontales sobre la superficie labial (tubos de - (0.032 a 0.036). Una pequeña sección de alambre redondo del mismo tamaño se coloca en los tubos. Los extremos se doblan en sentido gingival para evitar que el alambre se salga e irrite los tejidos blandos. El paciente podrá colocar entonces un elástico de dique de caucho ligero sobre los extremos del segmento de arco. La fuerza recíproca obligará a los dientes a aproximarse en cuerpo, tanto que los ápices como las coronas.

El segmento podrá entonces ser acertado y ligado con alambre de acero inoxidable para retener los incisivos centrales hasta que los incisivos laterales superiores hagan su aparición

clínica. Con los nuevos agentes adhesivos a base de resina epó-  
xica y los aditamentos de plástico, no es necesario siquiera po-  
ner bandas en los incisivos. La fijación directa de los tubos  
o soportes (brackets) elimina la irritación gingival a dientes  
en erupción parcial. Un aparato removible de tipo Hawley puede  
ser utilizado como retenedor. Deberá procederse con gran cuidado  
al retraer los incisivos superiores durante este período críti-  
co de cambio dentario.

Es demasiado fácil desviar los caninos en erupción cerrar  
el espacio de los caninos y así crear una maloclusión / atrogé-  
nica.



Cierre de un Diastema con un aparato fijo sencillo.  
Los elásticos juntan los dientes a lo largo de un  
segmento de arco de alambre.  
Los tubos evitan los giros y conservan la inclina-  
ción axial de los incisivos.  
Se prefieren los elásticos ligeros.

### APARATOS MANTENEDORES DE ESPACIO.

El mantenedor de espacio es un aparato utilizado cuando se produce la pérdida prematura de un diente.

Siempre que se pierda un diente un año o más antes de la época normal de ser remplazado por el permanente debe colocarse un aparato mantenedor de espacio.

El diagnóstico y la indicación del mantenedor nos la proporciona la radiografía periapical en la cual vemos lo que falta para la erupción del permanente. Si falta poco y casi no hay línea ósea por encima del permanente éste es el mejor mantenedor de espacio.

#### Requisitos que deben cumplir los mantenedores de espacio:

Que mantengan el diámetro mesiodistal lo mismo que eviten la egresión del antagonista, deben ser fisiológicas, por tanto, no ser rígidos puesto que se colocan en niños donde está cambiando continuamente el hueso maxilar en que están colocados los dientes no deben interferir con las funciones de masticación, fonación y deglución y permitir una higiene bucal adecuada.

Los mantenedores de espacio pueden ser confeccionados con coronas prefabricadas, bandas de ortodoncia, etc., o se pueden utilizar los que vienen preparados por las casas comerciales.

Cuando la pérdida de temporales es múltiple pueden hacerse móviles a base de una placa usando partes de acrílico, o dientes artificiales en los espacios en que se encuentran los dientes temporales.

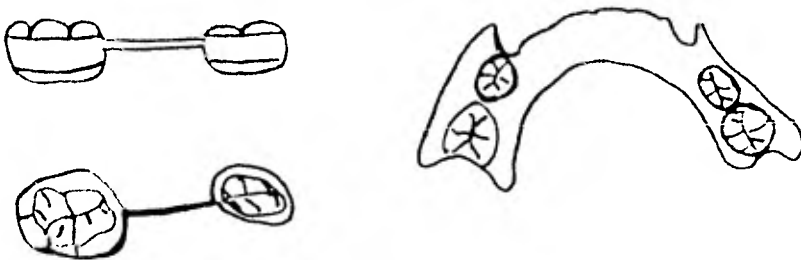


También puede emplearse con éxito un arco lingual sujeto en bandas cementadas a los primeros molares permanentes.

Los aparatos mentenedores de espacio deben controlarse frecuentemente para observar el estado de erupción del permanente, posible aparición de caries en los dientes de soporte y desg perfectos que puedan presentarse como consecuencia de la masticación. Cuando empiece la erupción del permanente cuyo espacio están conservando se retirarán para no entorpecer su colocación en el arco dentario.

En la región de incisivos algunos autores recomiendan no usar mantenedor porque no es necesario. Esto es menos frecuente, pero si un niño pierde incisivos, en edad muy temprana, debe colocarse el mantenedor porque los dientes contiguos se inclinarán y no lograrán buena oclusión.

En la región anterior pueden también usarse placas móviles con dientes artificiales que al mismo tiempo que guardan el espacio de los perdidos, restituyen la estética.



MANTENEDORES DE ESPACIO FIJO Y REMOVIBLE .

### LOS RECUPERADORES DE ESPACIO.

Los dientes se mantienen en relación correcta en los arcos dentarios, por la acción de una serie de fuerzas que están en equilibrio y cuando este se altera por la falta de un diente, existen modificaciones en los demás, hay desplazamiento y variaciones en la oclusión. Los tejidos de sostén de los dientes padecen inflamaciones y alteraciones.

Las fuerzas que mantienen este equilibrio son los dientes entre sí, mediante el punto de contacto tanto en mesial como en distal.

Cuando un diente se pierde, altera el equilibrio de fuerzas que existen y se crean las diferencias, por lo cual nos ~~---~~ valdremos de los recuperadores de espacio para tratar de balancear las fuerzas.

El Recuperador de espacio es un aparato (Ortodóncico protésico) destinado a mantener en su sitio a los dientes que han perdido el contacto entre sí, por la pérdida prematura de una o varias piezas temporales.

Los recuperadores Fijos., son mantenedores que se encuentran cementados a los dientes pilares, en sus dos extremos dentosoportados y solamente son retirados estos recuperadores de la boca por el dentista. Este recuperador se puede construir con coronas de acero pre-fabricadas o con bandas.

Recuperadores Semifijos; son aparatos en los que uno de --

sus extremos se encuentra fijo por cementación al diente pilar, mediante una corona o banda, en el otro extremo del recuperador se articula la barra con un aditamento que va soldado a la corona o banda que se cementa al otro diente pilar, es decir en el otro extremo de la brecha.

La ventaja de este tipo de aparato es que permite el movimiento fisiológico de los dientes.

**Recuperadores Removibles;** los recuperadores de este tipo, son aparatos dentomucosoportados, en su mayoría contruidos de acrílico, su retención es dada por la adherencia de la mucosa, ganchos y abrazaderas.

**Recuperadores Funcionales;** son los recuperadores que además de conservar el espacio mesio distal, evitan el desplazamiento y sobre erupción de los dientes antagonistas, esto no quiere decir que el recuperador debe funcionar en la masticación como los dientes a los que estan reemplazando, pero debe resistir en forma similar las fuerzas de oclusión.

**Recuperadores Semifuncionales;** son recuperadores de espacio que cumplen con la función masticatoria en forma limitada.

Por medio de una barra soldada o colocada entre los dos soportes. Esta barra descansa en el surco central de los dientes antagonistas cuando los dientes se encuentran en oclusión.

**Recuperadores no Funcionales;** aparatos que no contribuyen con la función de la masticación sino su función se concreta a

mantener el espacio mesiodistal de los dientes entre la parte edéntulada.

Estos aparatos se construyen con una banda o corona total vaciada, a la que soldamos una asa que se adapta a la encía, sin tener contacto con los dientes antagonistas no contribuyen do a su fisiología.

**Activos;** son recuperadores que por medio de resortes pueden abrir pequeños espacios porque los dientes se han mesializado o distalizado hacia donde se hizo la extracción hasta lograr paulatinamente su posición correcta y recuperar el espacio que existía y se había perdido.

**Pasivos;** son los que no tienen ningún aditamento y solo mantienen el espacio.

#### REQUISITOS QUE DEBEN REUNIR LOS RECUPERADORES.

1.- Deben mantener la relación mesio distal de los dientes en los extremos de la brecha.

2.- Deben ser de un material tan simple como resistentes y que no sea alterable por los fluidos de la boca.

3.- De ser posible, los aparatos deben ser de tipo funcional para evitar la sobreerupción de los dientes antagonistas.

4.- No deben producir relaciones anatómicas y funcionales defectuosas ni perturbar la oclusión ni la estética facial sino que dé un resultado lo más biológico posible de acuerdo a las condiciones de cada paciente.

5.- Debe ser de tal manera que no restrinja el proceso normal de crecimiento y desarrollo o interferir en las funciones de masticación.

6.- No deben lesionar los dientes remanentes cargándolos con fuerzas excesivas.


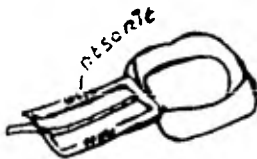
7.- Los aparatos deben de estar bien contruídos y las --- bandas correctamente adaptadas y cementadas, para evitar con esto lo más posible la aparición de caries o la irritación de los tejidos blandos.

**CONTRAINDICACIONES.-** Hay casos en que los recuperadores -- de espacio, no son el aparato correcto o la solución al problema del paciente, aún cuando hay pérdida prematura de uno o varios dientes prematuros.

Otros casos en que los recuperadores están contraindicados, es cuando hay perturbaciones endócrinas desarmonias dentarias y de desarrollo de los maxilares.

También están contraindicados en casos de displasias ectodérmicas y en paladares fisurados.

No colocaremos un recuperador, si el diente del lado homólogo ya ha sido normalmente exfoliado, tampoco lo haremos si el sucesor permanente ya está haciendo erupción.



RECUPERADOR DE ESPACIO CON RESORTE ESPIRAL

## MORDIDA CRUZADA ANTERIOR.

### Definición:

En la mordida cruzada anterior, se encuentra un desplazamiento posterior del maxilar inferior durante el cierre. La interferencia oclusal se debe a la presencia de un incisivo central o lateral en mal posición, también se pueden encontrar -- involucrados uno o más incisivos y el canino, por dientes en mal posición sensibles o traumatizados, pérdidas prematuras, - dientes retenidos, restauraciones con contactos prematuros, hábitos de lengua que interfieren el desplazamiento del maxilar inferior hacia adelante para evitar la interferencia oclusal, estableciéndose así una mordida cruzada anterior.

En la mordida cruzada anterior hay menor distorsión ósea alveolar en las arcadas, además de encontrarse trabados los in cisivos, el paciente presenta aplanamiento en el labio superior impidiendo al niño realizar sus excusiones laterales durante la masticación.

Los daños que puede causar la mordida cruzada anterior pueden ser:

Desgaste en las superficies adamantinas labiales de los in cisivos superiores, abrasión incisal tanto en los dientes anteriores superiores e inferiores, inflamación y destrucción en el periodonto en la posición vestibular de los anteriores inferiores, e incluso perturbaciones en la articulación temporomandibular.

## TRATAMIENTO DE LA MORDIDA CRUZADA ANTERIOR.

Cuando un incisivo superior esté erupcionado toma una posición lingual en relación a los incisivos inferiores, podemos indicar al paciente que con su lengua presione el borde incisal cierto número de veces al día. Si en una o dos semanas no se -- observan mejoras se usarán otros procedimientos.

### APARATOLOGIA.

Contamos con:

Aparatos pasivos que actúan como planos inclinados como:

- 1.- Abatelenguas.
- 2.- Plano inclinado inferior de acrílico.
- 3.- Coronas de acero inoxidable (colocada al revés) o bandas con plano inclinado.

### LOS OBJETIVOS DEL PLANO INCLINADO SON:

- 1.- Interrumpir la interferenciaoclusal.
- 2.- Establecer cierre normal.
- 3.- Colocación y reubicación de los dientes permanentes.

### METODO DEL USO DEL ABATELENGUAS.

Siendo el abatelenguas uno de los aparatos más simples usados para esta corrección de las mordidas cruzadas de los incisivos laterales, cuando se encuentre una pieza dentaria involucrada en cada arcada, con sobre mordida poco profunda.

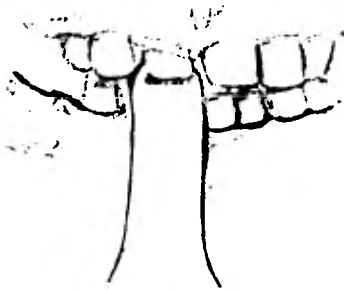
Se aconseja al paciente que lleve el abatelenguas contra su mentón ya que en ésta posición el abatelenguas forma un plano inclinado, dirigiendo el incisivo superior hacia labial, --- existiendo un mínimo de fuerza extrusiva que lleva el diente dentro de su alveolo.

Hay diversos métodos para lograr el salto de un incisivo lateral o central a su posición correcta por medio del abate - lenguas.

Una de las más recomendadas consiste en que el paciente -- muerda fuertemente el plano inclinado mientras cuenta lentamente hasta cinco, descansando su mandíbula contando hasta tres y repitiendo el ejercicio 50 veces contrayendo y relajando sus maxilares, antes de cada comida y al acostarse. Durante el ejercicio el paciente tendrá un constante contacto de sus dientes sobre el abatelenguas, tanto en la relajación como en la - contracción.

Se le ordena al paciente que no aparte sus dientes del abatelenguas, ya que los cambios fisiológicos que tienen lugar en el hueso de soporte son localizados en la misma zona durante cada contracción..

Es importante que el padre o la madre supervise el ejercicio. Después de algunos días el paciente observará que muerde con los incisivos borde con borde y que hay aumento de sobre - mordida; se instruye al paciente.



METODO DEL USO DEL ABATELENGUAS



### FORMACION DEL PLANO INCLINADO POR DESGASTE INCISAL.

Para el tratamiento de la mordida cruzada anterior, se pueden tallar planos inclinados en los bordes incisales de los dientes temporales anteriores.

Se procederá primero al examen y diagnóstico correctos.

Posteriormente se lleva la mandíbula a buscar la posición de relación centrada y se logra poner los dientes borde con borde, se ordena al niño que cierre al primer contacto incisivo que encuentre, si la mordida cruzada anterior está asociada a un desplazamiento funcional de la mandíbula, los incisivos serán los primeros en hacer contacto, aunque los dientes posteriores no estén en oclusión; entonces se procede a desgastar el borde incisal para crear un plano inclinado amplio con lo que los incisivos inferiores se inclinarán ligeramente hacia lingual, y los superiores lo harán hacia labial, consiguiendo así el desplazamiento de la mandíbula hacia atrás logrando una oclusión correcta y una relación céntrica normal.

#### PLANO INCLINADO DE ACRILICO.

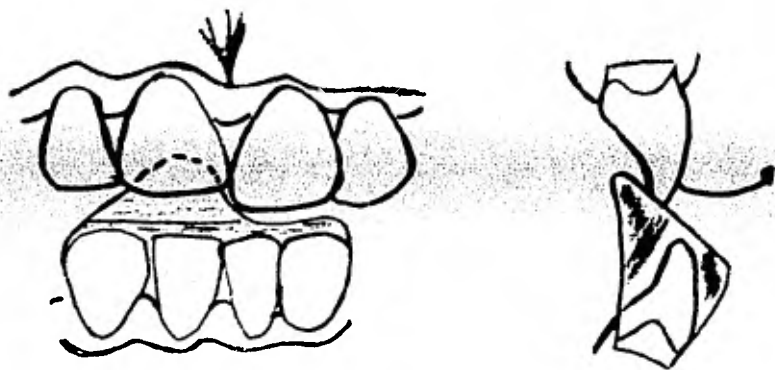
Estará contraindicado el uso del plano inclinado cuando exista una mordida de borde a borde o una tendencia a la mordida abierta; una sobre mordida normal o un espacio dentro de la arcada.

Puede ser construido de acrílico de autopolimerización rápida, cuando se encuentren involucrados uno o más incisivos.

La posición lingual de un incisivo superior puede deberse

a un diente supernumerario, necesitándose tomar rayos X antes de colocar el aparato verificando el desarrollo de los ápices de los incisivos, ya que los aparatos colocados tempranamente causan un acortamiento de la raíz.

Este aparato actúa como plano de guía anterior, aplicando una posición dirigida hacia vestibular sobre los dientes antagonistas que se encuentran en mordida cruzada, la presión sobre el diente es controlada por la fuerza aplicada.



Para construir el plano inclinado podemos utilizar el método indirecto en modelos de trabajo, o bien el método directo en la boca del paciente.

Con un lápiz se traza una línea en el modelo de trabajo -- aproximando la zona de los incisivos inferiores la cual será cubierta por el acrílico de autopolimerización, abarcando un --

diente y medio en cada lado de la mordida cruzada, es necesario la presencia de los cuatro incisivos inferiores para dar estabilidad al plano inclinado, para impedir el movimiento lingual de éstos durante el transcurso del tratamiento.

El plano debe llevar una inclinación de 45 grados y no debe presionar la papila gingival.

Se cubre el modelo de trabajo con papel estaino o se pone separador en la zona marcada por el lápiz. Se recorta, pule y cementa.

Una de las guías para determinar si la mordida cruzada ha sido reducida consiste en verificar la apertura entre los dientes posteriores en pleno cierre oclusivo.

En un período de dos o tres semanas la mordida se cierra hasta hacer contacto oclusal posterior, cuando este se logra el tratamiento está concluido y se procede a retirar el aparato.

La resección labial y los danos parodontales en los incisivos inferiores desplazados labialmente desaparecen una vez que ha sido corregida la mordida cruzada.

#### VENTAJAS DEL PLANO INCLINADO DE ACILICO.

- 1.- Fácil fabricación.
- 2.- Rapidez de corrección ya que se utilizan las fuerzas funcionales y musculares.
- 3.- Poca recidiva.

#### DESVENTAJAS.

- 1.- Tendencia a dejar una mordida abierta si el aparato es dejado demasiado tiempo en la boca.

### CORONAS DE ACERO INOXIDABLE INVERTIDAS.

Estas coronas invertidas ofrecen un plano metálico de guía.

Se realizará una adaptación cuidadosa de la corona invertida en el diente que se encuentre en mordida cruzada, esto en muchas ocasiones presenta dificultad, sobre todo cuando el diente está erupcionando.

Esta corona de acero inoxidable se dejará intencionalmente demasiado larga en sentido gingivo-incisal.

ADAPTADA la corona se procede a cementar, esto puede presentar una desventaja, ya que el cemento que retiene a la corona puede aflojar durante el período de tratamiento que es alrededor de dos semanas.

La fuerza que se logra es suave y permite el movimiento de los incisivos superiores trabados hacia labial.

Las coronas de acero inoxidable también pueden dar protección a una fractura natural dentaria.

### BANDAS CON PLANO INCLINADO.

También se pueden utilizar las bandas con plano inclinado metálico.

Las bandas se adaptan en el tercio medio de la corona expuesta del diente, posteriormente se dobla en ángulo agudo una tira de metal y se le adapta sobre el borde incisal incorporándole soldadura de punto tanto por vestibular como por lingual, y se cementa.

DENTRO DE LAS APARATOS ACTIVOS SE ENCUENTRAN.

- 1.- El aparato superior de Hawley con resortes.
- 2.- El arco Vestibular superior grueso.
- 3.- El arco Vestibular superior fino.

Estos aparatos necesitan de continuos ajustes para llevar a los dientes a una oclusión normal.

APARATO DE HAWLEY.

La placa de Hawley se ha utilizado, desde hace muchos años, como aparato de contención pero puede emplearse también para efectuar pequeños movimientos dentarios como aparato activo.

La placa de Hawley ha sido el punto de partida para infinidad de modificaciones en la aparatología removible, variaciones en cuanto a la forma y número de los ganchos de anclaje, agregado de planos de mordida o planos inclinados, pero la forma original básica de dicho aparato la utilizamos rutinariamente.

La placa se construye sobre modelo. En primer término, se hacen los ganchos de anclaje y el arco Vestibular con alambre 032, con alicates de doblar alambre grueso. Para construir el arco Vestibular se hace primero una incurvación al extremo del alambre para que éste quede mejor retenido en la pasta; el alambre luego sale al vestíbulo entre el canino y el primer bicúspide y se le hace un acomodamiento en forma de U de una altura que no sobrepase mucho el bord gingival; los dos ramas de la

U deben quedar paralelas y la anterior corresponde más o menor a la mitad de la cara vestibular del canino; en seguida se dobla en ángulo recto el brazo anterior de la U a una altura que corresponda aproximadamente a la unión de los dos tercios gingivales de las coronas de los incisivos con el tercio incisal.

A esta altura debe seguir el arco Vestibular a lo largo de las caras vestibulares de los cuatro incisivos, sin que sea necesario adaptarlo perfectamente a todas las sinuosidades del vestíbulo hasta llegar a la mitad mesio distal de la corona del canino del lado opuesto donde se hace otra U y el alambre vuelve a entrar a la parte lingual para quedar fijo en la placa por medio de otra curvatura del extremo del alambre.

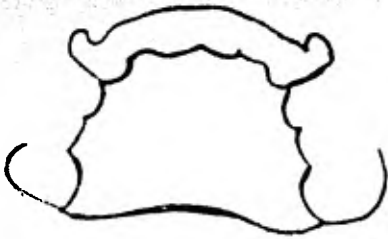Los ganchos de anclaje se construyen generalmente, sobre los primeros molares permanentes en su defecto pueden aprovecharse otras piezas. En dentición temporal se pueden hacer sobre los segundos molares.

El extremo del alambre se encurva para que tenga buena retención en la placa, tal como se hizo en los extremos del arco Vestibular se dirige hacia la parte vestibular pasando por el espacio interdentario entre el segundo picúspide y el primer molar cortornea seguidamente la parte Vestibular de la corona del primer molar, inmediatamente por debajo de su diámetro más ancho y termina en el ángulo vestibular de la corona del primer molar. En el lado opuesto se construye el gancho de igual manera pero puede haber modificaciones.

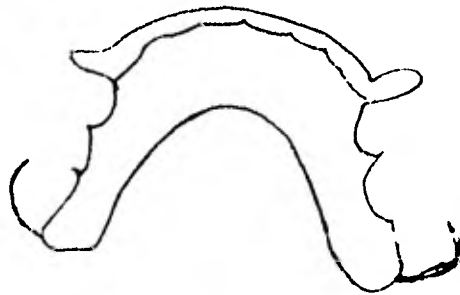
Los ganchos de anclaje pueden hacerse a la inversa, desde el espacio del primer molar y el segundo, terminando en el ángulo mesovestibular de la corona del primer molar. Así mismo los ganchos pueden ser reemplazados por ganchos en punta de flecha o ganchos de Adams.

Una vez confeccionados los ganchos y el arco vestibular se incrustan en la cera por medio de sus extremos, se enfrasca y se forma la placa pasta con acrílico (transparente). Se puede usar, con idénticos resultados, el acrílico de polimerización inmediata, que no requiere encerado previo del modelo y curación al calor.

#### PLACA HAWLEY



SUPERIOR



INFERIOR

APARATO SUPERIOR DE HAWLEY  
(REMOVIBLE)

Se utilizará cuando se encuentren involucrados dos dientes.

Como aditamentos auxiliares se usarán resortes en "s" o en "w" que ejercerán una presión desde palatino, contra los incisivos trabajados, los resortes deben ajustarse cada dos semanas hasta reducir la mordida cruzada, también se pueden utilizar los resortes helicoidales que ejercen una presión que movilice los dientes más rápido y fisiológicamente hasta alinearlos en relación incisal correcta.

Al aparato se le puede incorporar un arco vestibular que servirá como guía labial, con una especie de indentación frente a los incisivos laterales para evitar el aspecto de postizo una vez terminado el tratamiento.

No será necesario incorporar un plano de mordida al acrílico para abrir la mordida.

Se ajustará el aparato Hawley de tal manera que los ganchos de Adams en los molares temporales sean retentivos y el arco -- vestibular ejerza presión mínima en los incisivos superiores que no estén en mordida cruzada, a los resortes palatinos se les dará poca presión para que proporcione una fuerza en dirección labial.

Durante la primera semana el aparato es pasivo, y se instruye al niño para retirarlo y colocarlo. Debe retirarse sólo durante las comidas. En la segunda semana se realiza el primer ajuste, los resortes se adaptan para que la punta se hunda alrg



alrededor de uno y medio a dos milímetros contra el diente en mordida cruzada.

Se ajustarán los resortes cada dos semanas. El tiempo de tratamiento es de tres a seis semanas.

#### ARCO VESTIBULAR GRUESO.

Este arco vestibular grueso proporciona una fuerza suave - que rápidamente saca a los laterales que están en mordida cruzada.

Para el uso del aparato se colocan bandas en los primeros molares permanentes, con tubos vestibulares unidos con soldadura de punto a la banda, y los incisivos anteriores superiores con brackets simples para arco de cantos unidos a la banda con soldadura de punto; estas bandas se adaptarán perfectamente.

En algunas ocasiones los incisivos laterales no han hecho erupción completa, por lo tanto las bandas se adaptarán más a gingival para poder alinear los brackets de los incisivos centrales; haciendo la consideración que los brackets van soldados en la mitad de las caras vestibulares de las bandas, para su corrrecta alineación.

Se ajustará el arco labial que será de nueve décimas de mm se soldan y ajustan los resortes posteriores en "U" de alambre de cinco décimas para que el arco de alambre se inserte al tubo redondo de los tubos vestibulares de las bandas de los molares superiores.

El arco debe de tocar ligeramente los brackets anteriores de los incisivos normalmente alineados, mediante alambre para

ligadura de dos décimas de mm. inactivado para que el arco de alambre actúe como arco pasivo de soporte.

Se le activa al ligarlo a los brackets de los dientes anteriores superiores que estén en mordida cruzada. El alambre para la ligadura no debe hacer presión para que no cause molestia excesiva al niño.

Cada ligadura debe ser ajustada hasta que aparezca cierta isquemia en la parte vestibular de los dientes afectados. Las fuerzas aplicadas para movilizar los dientes serán alrededor de dos y media a tres onzas ya que fuerzas mayores serían perjudiciales al diente.

Se explicará al niño que sentirá cierta molestia en sus -- dientes afectados al principio. Después de la primera semana de uso se hace un reajuste retirando solo las dos ligaduras que -- están unidas a los brackets de los dientes en mordida cruzada, se vuelve a ligar posteriormente, hasta observar cierta isquemia por vestibular, estos ajustes se harán en intervalos de dos semanas.

El tratamiento para reubicar la mordida cruzada va de seis semanas a tres meses. Una vez obtenida la alineación de los incisivos laterales superiores, se fijarán el aparato ligado en posición un período de seis semanas.

#### ARCO VESTIBULAR FIJO.

Es un aparato activo fijo. Se utiliza cuando ambos incisivos laterales superiores o un lateral y un central del mismo la

do se encuentren una mordida cruzada. En ocasiones se utiliza aparato de determinación para nivelar los bordes incisales después de la terapéutica con algunos aparatos antes mencionados.

Se requieren bandas que se adapten a los incisivos y un arco liviano con alambre elgilloy de cinco décimas, las ansas ó asas posteriores en "U" se doblan en el arco mismo, y no como en el arco grueso ya que estas son añadidas con soldadura. El alambre fino calzará en el pequeño tubo rectangular de la banda molar, sobre el arco se harán unas entradas a la altura de los incisivos laterales.

Hecho ésto, el alambre calzará dentro del canal del brackets anterior del arco de canto, y no fuera como en el arco grueso. Se observará que el arco liviano se deforma hacia el diente en mordida cruzada anterior. Este activa el arco dando una fuerza recíproca que entra en acción contra los dientes adyacentes. Durante las primeras semanas el aparato no ejercerá fuerza alguna, posteriormente se ajusta retirando y volviendo a colocar todos los alambres de ligadura empezando por ligar los dientes que están en posición normal y posteriormente los que están en mordida cruzada. Los extremos retorcidos de alambre deberán ser colocados sobre el borde superior del arco de alambre y detrás de él si es factible (durante el período de tratamiento se puede readaptar ligeramente el arco liviano en la zona anterior para conservar la presión activa del alambre.

En algunos casos no es necesario abrir la mordida para lograr el movimiento vestibular de los incisivos en mordida cru-

zada.

El arco liviano mueve los dientes con mayor rapidéz cuando se utiliza una fuerza de dos y medio a tres onzas en los dientes anteriores. Una vez que los incisivos laterales superiores estén siendo sacados de la mordida cruzada podría ser necesario una pequeña rotación; para lograrlo se puede cambiar el brackets por otro más ancho, o unir otro alambre de ligadura a un ancha auxiliar fijada con soldadura a la cara vestibular de la banda en el punto más distante del arco, cada dos semanas se retiran y volverán a colocarse los alambres de ligadura. Los dientes se rotarán unos 20 grados para su corrección para evitar que vuelvan a su posición inicial.

### MORDIDA CRUZADA POSTERIOR.

Las mordidas cruzadas posteriores corren paralelas con las mordidas cruzadas anteriores. Los múltiples aspectos de la mordida cruzada en las denticiones temporal y mixta no han sido guficientemente reportadas en la literatura dental.

Predomina la mordida cruzada posterior en los períodos - tempranos de desarrollo dental, el efecto de la corrección de las mordidas cruzadas tempranas, sobre la posición de los dientes permanentes cuando ellos posteriormente erupcionan y la clasificación de la mordida cruzada de acuerdo a sus distintas funciones.

WOOD considera que la mordida cruzada es una relación anormal, bucal labial o lingual de un diente del maxilar superior del inferior o ambos, cuando los dientes de las arcadas están en oclusión.

Puede incluir uno o más dientes y puede ser uni o bilateral.

Wood establece que las mordidas cruzadas posteriores aparecen con mayor frecuencia en los niños con clase I y II a la edad de 3,6,8, y 12 años. Estas mordidas cruzadas se desarrollan tempranamente y no se corrigen por sí mismas.

#### Etiología.

- 1.- Retención prolongada de dientes temporales.
- 2.- Apinamiento.
- 3.- Pérdida prematura de dientes temporales.
- 4.- Hendidura palatina (con o sin fisura labial).
- 5.- Chupadedos.
- 6.- Deficiencias en la arcada.

CLINCH estableció que las formas anatómicas de los dientes ayudan a girarlos dentro de su oclusión correcta. Ella opina que los dos tercios distales de las superficies oclusales del primer molar permanente inferior tienen una fosa escalonada --- grande y que cuando el punto más prominente del molar superior la cúspide mesiolingual ajusta en esta fosa; las dos funciones dirigen el molar superior e inferior dentro de una oclusión normal. Se cree que las aberraciones en la anatomía del diente o secuencia de erupción también pueden desarrollar una mordida cruzada.

MOYERS clasifica las mordidas cruzadas, como dentales, --- musculares u óseas.

De acuerdo a su definición las mordidas cruzadas dentales involucradas únicamente el tercio incisal de los dientes.

La condición es localizada en el proceso alveolar y no afecta el tamaño o forma del hueso basal. En este grupo la línea media superior e inferior coinciden con las arcadas cuando están separadas y divergentes cuando los dientes vienen dentro de su oclusión.

Por otro lado, el tipo muscular involucra adaptación muscular a la interferencia del diente. De acuerdo a Moyer este tipo muscular es similar al tipo dental, excepto que los dientes no están apuntados dentro del alveolo.

En este tipo dental dentro de la mordida cruzada los dientes deben estar movidos, ya que en el tipo muscular hay equilibrio oclusal, en el cual permite cambios en los reflejos musculares

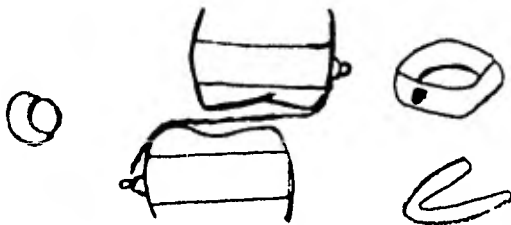
que gobiernan la posición de la mandíbula y esto puede ser insuficiente para la corrección.

MOYERS incluye en la categoría ósea de mordida cruzada, - las desarmonías del macizo cráneo facial. Puede haber un cambio asimétrico del maxilar y mandíbula o una crencia de concordancia en sus diámetros laterales (ancho).

Concluye que la carencia de armonía entre las dimensiones laterales entre los maxilares superiores e inferiores es debido generalmente a una compresión bilateral del maxilar superior, en este caso los músculos desvían el maxilar inferior hacia un lado para adquirir contacto oclusal suficiente para la masticación y luego descanso.

Si la desviación ocurre antes de que los dientes hagan contacto podría ser que la interferencia de un diente fuera el factor etiológico original.

Si la desviación aumenta cuando se abre la boca, la falta principal parecería ser asimétrica del crecimiento óseo.



CORRECCION DE MOLAR EN MORDIDA CRUZADA UTILIZANDO BANDAS PREFORMADAS Y SOLDANDO BOTON S LINGUALES SOBRE LOS LADOS LINGUAL Y VESTIBULAR DE LAS BANDAS.

Es el aparato tipo de la aparatología removible funcional.

Se basa principalmente en un bloque de resina acrílica contruido tomando como fin una relación ósea de los maxilares --- mientras esto se consigue, los movimientos dentarios también se harán con implementos, como los resortes.

El activador obra como un estimulador muscular. Los músculos responden variando su tonicidad y adquiriendo nueva Fisiología.

El activador está constituido por los siguientes elementos;

A.- Resina acrílica que ocupa el campo de dos placas removibles, superior e inferior de tamaño y contorno normales unida por oclusal. Este bloque acrílico queda en contacto con todos los dientes.

B.- Arce Vestibular Superior.

C.- Elementos auxiliares de alambre como resortes para molares y premolares; que ejercen movimientos complementarios a la acción principal del aparato.

D.- Tornillo de expansión lateral pudiéndose emplear también los tornillos para movimientos distales.

El activador debe ser ante todo, un aparato flojo, suelto en la boca y por tanto, no lleva ganchos de anclaje; obra entonces cada vez que el paciente por estímulo neuromuscular, cierra la boca o ejere movimientos de lateralidad, elevación de la lengua y deglución.

En este momento el activador va a poner los arcos dentarios en el contacto id al transmitiendo los impulsos a la mucosa hueso alveolar, para dencio y articulaciones tempomandibulares.



## CONSTRUCCION DEL ACTIVADOR.

- 1.- Se toma una mordida sobre un rollo de cera haciendo morder al paciente en neutroclusión.
  - 2.- Se toman impresiones corrientes de arco superior y del inferior y se corren los modelos.
  - 3.- Se montan estos modelos con la mordida en cera en un articulador de bisagra.
  - 4.- Se hacen, el arco vestibular y los demás resortes según las necesidades del caso.
  - 5.- Se moldan las dos placas superiores e inferiores, se hace el recorte posterior, (siguiendo la línea de unión del paladar blando y duro) y el inferior en forma que no moleste el piso de la boca.
  - 6.- A continuación se cierra el articulador sobre un rollo de cera ablandado hasta donde el tope del articulador lo permita.  
 Como los modelos montados previamente habían sido aislados, al abrir el articulador, podemos sacar el monobloc, retirar excesos, pulirlo a la llama (sólo por palatino) y emeflar.
  - 7.- Después de procesado viene la hechura de las tallas posteriores y si es el caso, de las superiores anteriores.
- El activador deberá ser llevado en la boca de doce a catorce horas diarias especialmente durante la noche.

## CONCLUSION

Nuestra tesis fue realizada con el propósito de ampliar nuestros conocimientos y crear un mayor interés sobre las maloclusiones .

Por lo que creemos, que es necesario tener un conocimiento básico de lo que es una estructura normal, para distinguir los casos anormales, y así, si el paciente presentase algún hábito patológico, se buscará la causa y se tratará de remediarlo y si no lo remitiremos al Especialista.

Es de suma importancia que el cirujano dentista de practica general, conozca a fondo todos los aspectos de esta materia para lo sera muy útil en la confirmación del diagnóstico.

Estemos concientes que a mayor experiencia obtendremos resultados cada día mas satisfactorios.

## BIBLIOGRAFIA

- 1.- Moyers: " Manual de Ortodoncia "  
1960. Primera Edición.
- 2.- T.M. Graber: " Ortodoncia - Teoria y Practica "  
1962. tercera edición.
- 3.- Dr. José Mayoral y Dr. Guillermo Mayoral:  
" Ortodoncia - Principios Fundamentales y Practica "
- 4.- A. E . Monti: " Tecnica Ortodencica de Mellin "  
1960. Primera Edición.
- 5.- Philips C. Adams: " Diseño y Construcción de aparatos  
Ortodécnicos Removibles "  
Tercera Edición.
- 6.- Anderson, G. M : " Ortodoncia Práctica "  
Primera Edición.