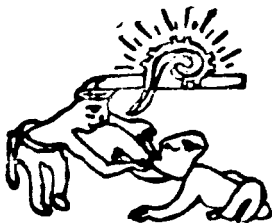


201/1114

UNIVERSIDAD NACIONAL AUTONOMA DE MEXICO
FACULTAD DE ODONTOLOGIA



P U L P E C T O M I A S

T E S I S

**QUE PARA OBTENER EL TITULO DE
CIRUJANO DENTISTA
P R E S E N T A**

MIROSLAVA ZEPEDA LOPEZ

MEXICO, D. F.

1980



Universidad Nacional
Autónoma de México

Dirección General de Bibliotecas de la UNAM

Biblioteca Central



UNAM – Dirección General de Bibliotecas
Tesis Digitales
Restricciones de uso

DERECHOS RESERVADOS ©
PROHIBIDA SU REPRODUCCIÓN TOTAL O PARCIAL

Todo el material contenido en esta tesis esta protegido por la Ley Federal del Derecho de Autor (LFDA) de los Estados Unidos Mexicanos (México).

El uso de imágenes, fragmentos de videos, y demás material que sea objeto de protección de los derechos de autor, será exclusivamente para fines educativos e informativos y deberá citar la fuente donde la obtuvo mencionando el autor o autores. Cualquier uso distinto como el lucro, reproducción, edición o modificación, será perseguido y sancionado por el respectivo titular de los Derechos de Autor.

I N D I C E

INTRODUCCION

- I. DEFINICION
- II. INDICACIONES Y CONTRAINDICACIONES
- III. METODOS DE DIAGNOSTICO
- IV. ANESTESICOS LOCALES
- V. EQUIPO, INSTRUMENTAL Y MATERIALES
- VI. AISLAMIENTO DEL CAMPO ENDODONTICO
- VII. DESINFECCION DEL CAMPO AISLADO Y PREPARACION DEL DIENTE
- VIII. ESTERILIZACION
- IX. ANATOMIA QUIRURGICA DE LAS CAMARAS PULPARES
- X. BIOPULPECTOMIA PARCIAL
- XI. NECROPULPECTOMIA PARCIAL
- XII. ACCESO A LA CAMARA PULPAR
- XIII. TECNICA OPERATORIA DE BIOPULPECTOMIA TOTAL Y NECROPULPECTOMIA TOTAL

XIV. OPERACION DEL CONDUCTO RADICULAR

XV. POS-OPERATORIO

CONCLUSIONES.

INTRODUCCION. -

En las ciencias biológicas el desarrollo importante de conceptos y comprensión de los fenómenos que estudian, no solo les ha permitido una estructuración como ciencias independientes, sino que ha dado lugar al desarrollo de sub-especialidades.

En la Odontología, considerando que la salud bucal de un paciente debe ir aunada a la conservación de sus piezas dentarias, se ha logrado un gran avance en una de sus sub-especialidades "Endodoncia".

Es necesario que el cirujano dentista canalice los padecimientos y en el momento preciso sea capaz de tratarlos debidamente, ya que gran parte de las piezas dentarias con afecciones pulpares, traumatismos, etc., pueden seguir llevando a cabo su función mediante un tratamiento de endodoncia bien llevado.

La idea de este trabajo es presentar los tipos de tratamientos endodónticos usados con mayor éxito en la actualidad.

D E F I N I C I O N

Existen dos tipos de pulpectomías :

a).- Pulpectomías parciales.- Estas a su vez se dividen en biopulpectomía parcial y necropulpectomía parcial.

b).- Pulpectomías totales.- Estas se dividen en biopulpectomía total y necropulpectomía total.

PULPECTOMIAS PARCIALES.-

Son intervenciones endodónticas que tienen por objeto eliminar parte de la pulpa dental y la protección o momificación de la porción remanente de la misma.

En estas pulpectomías generalmente se extirpa la pulpa coronaria y se protege el muñón radicular vivo o se momifica la pulpa radicular, necrótica por la acción de un agente desvitalizante.

PULPECTOMIA TOTAL.-

Es la intervención endodóntica que tiene por objeto eliminar la pulpa de la cámara pulpar y del conducto radicular

y en ausencia de todo estado patológico, tanto en el interior de la pieza dentaria como en el periápice, obturar herméticamente los conductos radiales. Este tratamiento se ha usado durante muchos años, obteniendo un sinnúmero de éxitos.

INDICACIONES Y CONTRAINDICACIONES

INDICACIONES :

Está indicada en enfermedades irreversibles de la pulpa, como las siguientes :

- a).- Pulpitis infiltrativa.
- b).- Pulpitis hemorrágica.
- c).- Pulpitis abcedosa.
- d).- Pulpitis ulcerosa secundaria.
- e).- Pulpitis hiperplásica.

En caso de reabsorción dentinaria interna, para evitar que con el progreso de ésta pueda comunicarse la pulpa lateralmente con el periodonto perforando la raíz.

En caso de fractura por traumatismo en dientes anteriores y sólo puede reconstruirse con un anclaje en el conducto radicular.

Cuando existe necrosis pulpar en piezas primarias y en piezas permanentes jóvenes.

Si existe infección y está involucrada la pulpa.

CONTRAINDICACIONES :

DE ORDEN GENERAL.-

Como son las enfermedades debilitantes, tales como : tuberculosis, diabetes avanzada, anemia, cáncer, etc., debido a que el organismo dispone de pocas defensas y casi ninguna aptitud de regeneración tisular.

DE ORDEN CIRCUNVECINO.-

a).- Parodontosis avanzada.

b).- Cuando no existe en la arcada otra pieza con la cual completar el mínimo de dos requeridas para la prótesis parcial.

DE ORDEN LOCAL.-

Por razones anatómicas o mecánicas del mismo diente, que ofrecen muy pocas posibilidades de éxito.

DE ORDEN TECNICO.-

Por ausencia de conocimientos del operador.

DE ORDEN EDUCATIVO O ECONOMICO.-

Quando el paciente prefiere la extracción.

METODOS DE DIAGNOSTICO

Para su descripción y explicación se dividen en --
tres :

1.- Interrogatorio.

2.- Exploración física.

3.- Análisis de lo anterior y de los estudios de laboratorio.

Necesidad del diagnóstico :

Antes de poder instituir un tratamiento, es necesario conocer la historia de las molestias y estudiar o examinar los dientes y la boca, para establecer las necesidades en cada caso. También es necesario conocer el estado de salud presente y pasado. Las observaciones que solo recurren a los ojos son buenas, pero sólo muestran la superficie, por lo tanto es necesario emplear los rayos X para observar lo que está debajo de la superficie.

Rayos X.-

Las radiografías nos permiten reconocer: signos de infección en la profundidad del hueso, abscesos, forma de la raíz del diente, pequeñas caries, en caso de enfermedad de las encías nos muestran el estado del hueso subyacente.

La información procedente de la historia de salud previa, los síntomas actuales, el estudio clínico y las radiografías, permiten establecer un diagnóstico correcto.

Interrogatorio del paciente. -

El interrogatorio se puede considerar una conversación profesional planeada, que permite al paciente comunicar al clínico sus síntomas, sensaciones y a veces temores. Además, representa un medio excelente para establecer buenas relaciones con el paciente.

Para realizar el interrogatorio, es necesario un -- ambiente amistoso para que el paciente hable libremente de sus problemas, empleando un lugar distinto del propio salón de odontología.

Etapas del interrogatorio. -

Datos ordinarios o datos personales del paciente. -

- 1.- Nombre
- 2.- Edad
- 3.- Sexo
- 4.- Ocupación
- 5.- Estado civil

- 6.- Dirección y número de teléfono
- 7.- Persona que envía al paciente
- 8.- Nombre, dirección y número de teléfono del médico personal del paciente.

Enfermedad actual.-

Se pide al paciente que relate su enfermedad actual, desde cuándo observó la lesión, cómo se desarrolló, los síntomas experimentados y tratamientos previos. Los síntomas del paciente representan la suma de sus experiencias subjetivas, incluyendo -- sus reacciones emocionales. De esta manera obtenemos la historia de la enfermedad actual.

Antecedentes odontológicos.-

Es necesario vigilar la forma en que el paciente describe los detalles del tratamiento odontológico previo y sus reacciones frente al dentista. Así es posible formarse una idea bastante acertada de la importancia que el paciente adscribe a un buen tratamiento odontológico y hasta que punto ha seguido y seguirá en el futuro las indicaciones que se le den.

Antecedentes médicos.-

Estos pueden resultar fundamentales, en ciertas enfer-

medades de la boca, como liquen plano, etc. Suministran cierta información acerca del estado físico del paciente. Contienen información acerca de :

- a).- Enfermedades graves o importantes que haya sufrido en el pasado.
- b).- Hospitalizaciones.
- c).- Transfusiones sanguíneas.
- d).- Alergias.
- e).- Tratamientos medicamentosos.
- f).- Se preguntará específicamente si ha sufrido enfermedades del corazón, fiebre reumática, soplos cardíacos.

Antecedentes familiares.-

Permiten obtener información acerca de enfermedades transmisibles, hereditarias, referentes a padres, hermanos, hijos, abuelos. Es necesario preguntar si tienen o tuvieron alguna enfermedad de las que a continuación se mencionan :

- 1.- Tuberculosis
- 2.- Fiebre reumática
- 3.- Trastornos psiquiátricos o neuróticos
- 4.- Cáncer
- 5.- Alergias

- 6.- Hipertensión
- 7.- Diabetes
- 8.- Hemofilia, etc.

Estudio de aparatos y sistemas.-

Aparato cardiovascular :

- 1.- Palpitaciones
- 2.- Dolor precordial
- 3.- Disnea (dificultad para respirar)
- 4.- Mareos, etc.

Aparato renal :

- 1.- Poliures (orinar con frecuencia)
- 2.- Piuria (pus en la orina)
- 3.- Disuria (dolor al orinar)
- 4.- Albuminuria (presencia de albúmina en la orina)

Aparato digestivo :

- 1.- Anorexia (falta de apetito)
- 2.- Trastornos de digestión
- 3.- Estreñimiento o diarrea
- 4.- Dolor de estómago

Aparato respiratorio :

- 1.- Epistaxis (hemorragia nasal)
- 2.- Disnea.
- 3.- Expectoaciones, etc.

Sistema nervioso :

- 1.- Irritabilidad
- 2.- Trastornos emocionales
- 3.- Parestesias, etc.

Estado fisiológico de la mujer :

- 1.- Menstruación
- 2.- Menopausia (se presentan trastornos emocionales)
- 3.- Embarazo.

Los métodos de exploración son : Inspección, palpación y percusión.

Exploración.-

No se debe limitar a la cavidad bucal, ya que con una inspección cuidadosa de las partes expuestas del organismo se puede obtener mucha información.

Exploración boca y órganos vecinos.-

Debe disponerse de un campo despejado, con buena --

iluminación, de radiografías periapicales y horizontales o en plano de oclusión. Se explora de la siguiente manera :

1.- Superficies internas de labios

2.- Mucosa de las mejillas

3.- Pliegues gingivogenianos en ambos maxilares.

4.- Paladar

5.- Lengua.- debe pedirse al paciente que saque la lengua para examinar su cara superior, luego la levante hacia el paladar para observar el espacio sublingual y posteriormente se extiende por el lado derecho de la boca para estudiar la región izquierda y viceversa.

6.- Región sublingual.

7.- Encías

8.- Dientes y estructuras de sostén.- caries, maloclusiones, posible falta de desarrollo, gingivitis, trastornos periodontales, fístulas, etc.

9.- Estudio detallado de la lesión correspondiente a la enfermedad actual (situación, aspecto, tamaño, características físicas y distribución).

Para el estudio de la lengua, piso de la boca y mejillas, se recurre a la palpación bidigital o bimanual, también es -

útil la palpación para establecer el grado de movilidad dental.

Una vez terminada la exploración y con la información durante el interrogatorio, se puede establecer el diagnóstico, pero para confirmarlo es necesario solicitar estudios radiográficos y prueba de laboratorio (hematología, bacteriología, biopsia, etc.) y de esta manera, se confirma la impresión clínica.

Estudios de laboratorio.-

Estos pueden suministrar información de gran utilidad para el diagnóstico de lesiones bucales. Se realizan estudios microscópicos, bioquímicos, microbiológicos o inmunológicos de orina, sangre, tejidos que se obtienen del paciente, etc.

Diagnóstico final.-

Es la valoración crítica del conjunto de datos obtenidos.

ANESTESICOS LOCALES

Estos anestésicos son drogas utilizadas para producir pérdida pasajera, reversible de la sensibilidad en una zona circunscrita del cuerpo. Logran su acción interfiriendo con la conducción nerviosa.

Modo de acción de los anestésicos locales. -

Bloquean la conducción nerviosa porque producen una despolarización sostenida de la fibra nerviosa.

Estos anestésicos deprimen las fibras no mielinizadas, primero las delgadas y al final las mielinizadas mayores. El tiempo necesario para que comience la acción es más breve para las fibras menores y la concentración necesaria de droga es menor.

La absorción de los diversos anestésicos locales depende de el lugar de inyección, el grado de vasodilatación causado por el propio agente, la dosis y la presencia de un vasoconstrictor en la solución.

Métodos de administración de anestésicos locales.-

Los anestésicos locales pueden administrarse por aplicación tópica, por infiltración de los tejidos con el fin de bañar las fibras nerviosas delgadas, por inyección cerca de los nervios y sus ramas.

Los vasoconstrictores y en particular la adrenalina se añaden a las soluciones anestésicas con el fin de evitar la absorción del producto y prolongar su acción localmente, disminuyendo las reacciones generales.

Algunos de los anestésicos, tales como la lidocaína (xilocaína), prilocaína (citanest) y mepivacaína (carbocaína), pueden emplearse sin vasoconstrictor.

Toxicidad de los anestésicos.-

Los signos verdaderos de toxicidad de los anestésicos son : Depresión cardiovascular periférica y estimulación del sistema nervioso central, seguida de depresión. Salivación y temblor, convulsiones y coma, asociados con hipertensión y taquicardia, seguido de hipotensión.

A continuación presento algunas sustancias anestésicas locales :

Cocafna. - Es demasiado tóxica para ser inyectada, sólo se emplea tópicamente.

Procaína (novocafna). - Tiene el inconveniente de producir poca anestesia tópica. Su acción dura aproximadamente una hora pero puede prolongarse añadiéndole adrenalina.

Lidocafna (xilocafna). - Es una droga muy potente usada para infiltración, bloqueo nervioso y anestesia de superficie. Tiene un efecto anestésico rápido y enérgico, con mucha frecuencia produce acción sedante además de la anestesia local.

Mepivacafna (carbocafna). - Tiene los mismos efectos clínicos que la xilocafna pero no se difunde tan bien en los tejidos y la duración de su acción es ligeramente mayor.

Técnicas de Anestesia. -

La anestesia suprime el dolor y constituye una ayuda esencial en los tratamientos de endodoncia.

Para obtener la insensibilización de la pulpa y del periodonto generalmente se recurre a las anestésicas infiltrativas, regionales y diplóicas.

La insensibilización de la mucosa se obtiene por medio de la anestesia tópica.

Anestesia por infiltración.-

Se obtiene inyectando la solución anestésica a través de las membranas mucosas y depositándola sobre el periostio en la proximidad de los ápices de los dientes. La solución se difunde a través del periostio hasta penetrar en las fibras nerviosas para bloquear la transmisión del dolor.

La inyección suprapariostica se utiliza en la mayoría de los casos para los dientes maxilares debido a la estructura porosa del maxilar que permite una difusión adecuada de la solución.

En todos los casos la solución se aplicará lentamente.

Este método produce anestesia de la pulpa y de los tejidos blandos del lado labial en el lugar de la inyección.

Anestesia Regional

Inyección Mandibular.-

Consiste en el bloqueo del nervio alveolar inferior, - poco antes de penetrar en el conducto dentario.

La solución anestésica se deposita en el surco mandibular que contiene tejido conjuntivo laxo atravesado por vasos y por el nervio alveolar inferior.

Produce anestesia de todos los dientes del lado inyectado, con excepción de incisivos central y lateral, ya que también reciben inervación de las fibras del lado opuesto.

Técnica.-

La punsión se hace en el vértice del triángulo pterigomandibular.

Se palpa la fosa retromolar con el dedo índice y se coloca la uña sobre la línea milohioidea, se introduce la aguja paralela al plano oclusal y a la mitad de la uña, el cuerpo de la jeringa descansando sobre los premolares del lado opuesto, después de avanzar un poco la aguja se siente chocar la punta de la misma

con la pared posterior del surco mandibular, en este sitio se deposita gran parte de la solución anestésica, se retira la aguja y a mitad del recorrido se depositan unas gotas de la solución para anestesiar el nervio lingual.

Anestesia Diplóica

Se obtiene haciendo penetrar el líquido anestésico en el diploe de los maxilares, en donde se pone en contacto con los filotes nerviosos que dan sensibilidad al diente, esta inyección ha dado resultados satisfactorios pero su técnica resulta dificultosa.

Técnica. -

Para este fin se necesita atravesar una de las tablas de tejido compacto que recubre a los maxilares por dentro y por fuera. Siempre debe darse preferencia a la lámina vertibular que a la palatina.

Debe utilizarse una jeringa provista de aguja corta. Se hace una perforación en la parte distal del diente que se desea anestesiar, a un centímetro del cuello del mismo es necesario inyectar previamente unas gotas de anestésico en la mucosa para evitar el dolor de la perforación.

Posteriormente, con un taladro, en un movimiento de rotación rápida se perfora el periostio y el hueso, al llegar al diplotoe cesa toda resistencia y da la sensación de penetrar en una cavidad, se retira el taladro y se introduce la aguja en el mismo sitio procurando que la montura de la misma obstruya el orificio del hueso e impida el reflujo del líquido.

La anestesia intrapulpal está contraindicada, ya que - su aplicación resulta dolorosa y hace factible la proyección de gérmenes a través del tejido impulsados por la solución anestésica.

EQUIPO, INSTRUMENTAL Y MATERIALES

EQUIPO.-

Se puede dividir en dos grupos :

Equipo general o reglamentario.-

Este equipo existe en todo consultorio dental y consta de sillón dental, buena fuente de luz, aire comprimido, máquina eléctrica, escupidera con eyectores para saliva, braquet, atomizador, armario (gabinetes), hervidor de agua.

Equipo adicional o especial.-

Comprende banquillo para el operador con facilidad de moverlo, negatoscopio, caja metálica casi cuadrada para papel estéril del campo instrumental, mesa de mayo, vaso metálico que guarda una pinza portainstrumentos cerca del hervidor, dos recipientes (para germicida y para alcohol), provador de vitalidad pulpar, aparato de rayos X, autoclave, estufa para cultivos, también es conveniente tener esterilizador rápido de sal caliente.

INSTRUMENTAL.-

Se distinguen dos grupos de instrumentos :

Instrumentos ordinarios del dentista.-

Consta de pinzas para curaciones, espejos, exploradores, cucharillas dobles, instrumentos para gutapercha con un extremo plano y el otro con una esfera, tijeras, contra-ángulo, lámpara de alcohol o de gas, lozeta y espátula para cemento, eyectores de saliva, jeringas, grapas, porta-grapas, perforador de dique de hule, arco de Young metálico, cincel bien afilado y de gran bisel o bisturf, posillos de Dapen.

Instrumentos especiales.-

Son los de conductoterapia.

Se clasifican en cuatro grupos según su función :

1. Sondas lisas :

- a) Cilíndricas para el cateterismo de los conductos.
- b) Triangulares para ser y dejar mechas absorbentes especiales en el conducto.

2. Extractores :

Sirven para extraer la pulpa viva o muerta, puntas absorbentes, malas obturaciones y a veces instrumentos rotos.

3. Ampliadores :

- a) Limas

b) Escariadores antes llamados ensanchadores.

Las limas se clasifican en comunes, de púas también denominadas barbadas o cola de rató y tipo Hedstrom.

4. Obturadores :

a) Sondas escalonadas

b) Léntulos

c) Condensadores laterales de gutapercha

d) Empacadores

La parte activa de casi todos estos instrumentos es cónica y la parte terminal acaba en un cono corto y muy marcado que está en relación con su grosor.

5. Instrumento empacador de pastas.

6. Asa de platino pequeña.

7. Pinzas de curaciones ranuradas, para tomar mejor los conos absorbentes o de gutapercha.

8. Sonda dividida en milímetros, como las usadas para medir la profundidad de las bolsas paradentésicas.

9. Regla con divisiones en milímetros.

10. Aguja hipodérmica, curvada y despuntada para el lavado de los conductos.
11. Contra-ángulo miniatura.
12. Un foco color ámbar para cloroformo.
13. Frasquito color blanco de cristal para puntas absorbentes de - distintos grosores.
14. Frasquitos de boca ancha para torundas de algodón.

MATERIALES.-

Los materiales igualmente pueden dividirse en dos - grupos :

1. Habituales del consultorio dental :
 - a) Algodón
 - b) Dique de caucho
 - c) Barras de gutapercha
 - d) Cera roja
 - e) Soluciones anestésicas o ampoetas, o cartuchos en frascos cubiertos con solución de benzal.

- f) Fresero completo
- g) Piedras montadas y discos de diamante.
- h) Cementos y porcelana sintética
- i) Óxido de zinc y eugenol
- j) Tela adhesiva
- k) Placas radiográficas, extrarápidas, rápidas y pequeñas.

II. Especiales para endodoncia :

- a) Hojas de papel tamaño carta que sirven de campos estériles para instrumentos.
- b) Torundas compactas de 1,2,4,7 y 10 mm. de diámetro.
- c) Mechas absorbentes de Verey, ya vienen estériles y clasificadas en 12 grosores.
- d) Puntas absorbentes surtidas.
- e) Puntas absorbentes extralargas y extragruesas.
- f) Conos de gutapercha surtidos.
- g) Conos de gutapercha extragruesos.
- h) Conos de plata (con los números correspondientes a los -
ampliadores de conductos).
- i) Tubos de cavit o kent que contiene pasta de óxido de zinc y eugenol de rápido endurecimiento.

- j) Cemento de plata de Kerr.
- k) Topes de hule de 1.5 mm. de grosor y de formas : alargada, cuadrada y redonda.
- l) Monturas de cartón especiales para radiografías dentales.
- m) Medicamentos frescos especiales para tratamiento de endodoncia como : esencia de clavo, eugenol, clorofenol alcanforado, alcohol puro, pasta y solución de hidróxido de calcio.
- n) Tintura de metafén sin colorante.
- o) Frasco de zonite.
- p) Solución de benzal (cloruro de benzalconio al 1 x 1000).
- q) Polvo de nitrito de sodio.

AISLAMIENTO DEL CAMPO ENDODONTICO

Aislamiento del campo endodóntico es la medida que hace posible la realización del tratamiento endodóntico con todas las reglas de la limpieza quirúrgica.

El éxito de la endodoncia en las últimas décadas se debe en gran parte al estricto apego a la limpieza quirúrgica, que se logra sólo con el aislamiento completo.

Medios de aislamiento :

Los medios de aislamiento son químicos y mecánicos.

Medios químicos :

Por medio de medicamentos antisialógenos, como la atropina y sus derivados, pero la simple reducción de secreción salival es de escasa utilidad.

Medios mecánicos :

Son aquellos que aíslan materialmente la pieza o las piezas dentarias y son :

Servilletas o rollos de algodón.- Estos proporcionan un aislamiento incompleto, deficiente para tratamientos de endodoncia.

Dique de caucho.- Gracias a éste, se logra un aislamiento completo o absoluto.

Ventajas del aislamiento completo :

1. Disponer de un campo seco.
2. Lograr una desinfección eficiente del campo.
3. Impedir que lo contamine la saliva, la secreción gingival, sangre, pus, el producto de la tos y hasta los gérmenes de la espiración.
4. Evitar el contacto de labios, lengua y carrillos con el campo y por lo tanto la lucha contra la interferencia de estos órganos.
5. Proteger la encía de la posible acción dañina de algunas sustancias introducidas en el diente.
6. Mejor visión.
7. Disminución de la tensión nerviosa del operador al no preocuparse de la contaminación.
8. Previene la caída de instrumentos u otros objetos a las vías -- respiratoria y digestiva.
9. Impide a los pacientes logorréicos quitar el tiempo y distraer al operador.

Instrumental para el aislamiento del campo operatorio.-

Aunque casi en la totalidad de los casos es indispensable el aislamiento absoluto del campo operatorio, con dique de goma, conviene tener siempre dispuestos elementos accesorios de emergencia.

Instrumental y materiales para el aislamiento del campo operatorio:

Rollos de algodón.- Deben conservarse esterilizados en cajas adecuadas.

Aspirador para saliva.- El cual viene instalado en la unidad dental, las boquillas que se colocan en su extremo son de metal o material plástico, se desarmen con facilidad para su limpieza antes de ser esterilizadas.

Goma para dique.- Se adquiere en rollos de distinto largo y grosor, los de 12 a 15 cm. de ancho y de espesor mediano son los más utilizados.

Perforador.- Es el instrumento que se utiliza para efectuar agujeros circulares en la goma para dique. Se asemeja a un alicate, uno de sus brazos termina en un punzón y el otro en un disco con perforaciones de distintos tamaños.

Grapas.- Son pequeños instrumentos de distintas formas y tamaños, destinados a ajustar la goma para dique en el cuello de los dientes y mantenerla en posición. Consta de arco metálico, con dos pequeñas ramas horizontales de forma semejante a los bocados de las pinzas para exodoncia. La mayoría de las grapas presentan una perforación en cada una de sus ramas donde se introducen los extremos del portagrapas.

Portagrapas.- Es un instrumento en forma de pinza que se utiliza para aprehender las grapas y ajustarlas a los cuellos de los dientes. Los brazos de este instrumento presentan en cada uno de sus extremos una pequeña prolongación perpendicular a su eje mayor, con una leve depresión donde calza la rama horizontal de la grapa.

Porta-dique.- Es un instrumento sencillo que se utiliza para mantener tensa la goma en la posición deseada. Durante mucho tiempo se usó el portadique con elástico, el cual rodea la cabeza del paciente ajustando la goma, es muy incómodo.

En la actualidad los más usados son : El arco de Young, el arco de Jiffy y el arco de Ostby; los tres están basados en el mismo principio.

Porta-dique o arco de Young.- Está constituido por un arco metálico en forma de U, abierto en su parte superior y con pequeñas espigas soldadas a su alrededor para ajustar la goma en tensión, dos pequeños botones en los costados del arco permiten mantener el hilo de las ligaduras.

El arco de Ostby.- Es de material plástico y tiene la ventaja de no proyectarse en la radiografía porque los rayos lo atraviesan.

Hilo de seda encerado.- Este se utiliza para efectuar la ligadura de los dientes aislados por la goma, impidiendo que ésta se desplace sobre la corona del diente.

Tijeras de ramas largas.- Estas permiten cortar la goma del tamaño adecuado.

Colocación del dique de hule.-

El dique se prefiere de color oscuro por el contraste con el diente y de grosor mediano ya que el delgado se desgarraría fácilmente.

Se termina el diente o los dientes que se van a aislar, si el acceso es solo oclusal o lingual, hasta aislar la pieza que se va a tratar y si la cavidad es ocluso-proximal o linguo-proximal - también debe aislarse la pieza contigua o las dos piezas vecinas.

Las perforaciones del dique deben ser de un diámetro mínimo, pero suficiente para que no se desgarré al insertar el dique, estas perforaciones se hacen con el forceps perforador y también pueden hacerse con un instrumento caliente.

Para hacer la perforación se recomienda llevar el dique fijado al arco y colocarlo sobre la pieza o piezas por aislar, sosteniéndolo con los dedos de la mano izquierda y se marca con una pluma los puntos de las perforaciones. La separación entre los agujeros debe estar en relación con la distancia entre los cuellos de los dientes más la altura de la papila dentaria. Como base se puede admitir 5 mm.

Las perforaciones se hacen en línea media vertical del dique y en la mayoría de los casos el dique debe quedar centrado - sobre la pieza dentaria, para así evitar la excesiva y molesta tensión de la otra técnica. El borde superior del dique debe pasar un poco la punta nasal para evitar la contaminación del campo con el aire espirado por la nariz.

Esta posición un poco lateral tiene las siguientes ventajas :

La toma de radiografías sin quitar el aislamiento y la respiración por la boca a pacientes que tienen obstrucción nasal.

El aislamiento dentario ideal se logra cuando las perforaciones permiten un ajuste completo cervical del dique y una retención firme cubriendo completamente la mucosa, con imposibilidad de infiltración marginal.

Elección de la grapa más adecuada :

Existe una gran variedad de grapas que se diferencian en la forma, tamaño y número de abrazaderas y prolongaciones diversas de sus ramas horizontales. Estas se pueden dividir en universales y especiales.

Grapas universales. - Existen dos tipos de grapas universales, las cuales son esenciales e indispensables.

Grapas especiales. - Hay una gran variedad de éstas, por ejemplo : Especial para incisivos inferiores, especial para premolares, especial para molares superiores derechos, especial para raíces, etc.

Prueba de la grapa :

Después de lavar y desinfectar la región se prueba la grapa, la cual es tomada con las puntas del fórceps portagrapas, - se lleva la grapa hasta un poco antes del cuello dentario y se elige la que queda más fija sin lastimar la mucosa.

Para mayor visibilidad y más fácil manejo debe fijarse enseguida el dique sobre el arco.

Aislamiento :

Consiste en insertar y fijar el dique alrededor del reborde gingival, hay cuatro formas de hacerlo :

1. Se pasa el dique y se fija sin grapa, esto se puede hacer en dientes anteriores, premolares en algunos casos y tal vez en

molares se pueda prescindir de la grapa.

Untando vaselina alrededor de la perforación sobre la cara -- del dique y se pone en contacto con el diente, se facilita su desplazamiento. El dique está colocado en el arco. Se estira un poco el dique a nivel de la perforación en sentido vestibulo-lingual y con una ligera presión pasa los puntos de contacto, algunas veces se requiere la ayuda del hilo de seda encerado para empujar el dique más allá de estos puntos, si ésto no es suficiente, se introduce un instrumento en el espacio interdentario. Una vez colocado el dique, para mayor retención se pueden introducir pequeñas cintas del mismo caucho - entre los puntos de contacto que obran como cuñas retentivas o el hilo de seda se anuda a nivel del cuello.

2. Consiste en insertar el dique y enseguida se coloca la grapa. Se pasa el dique en la forma descrita anteriormente, se mantiene en posición con los dedos de la mano izquierda, se toma el portagrapas que ya tiene la grapa elegida y se hace pasar al reborde gingival.
3. Se coloca la grapa y después se pasa el dique sobre ella. La perforación debe ser mayor para que no desgarre el dique, - está indicado en piezas posteriores y donde no están muy - -

cerrados los puntos de contacto. Una vez fijada la grapa sobre la pieza dentaria se pasa el dique ya colocado en el arco, por el arco de la grapa, después por una rama horizontal de la misma seguido por la otra, posteriormente se hace pasar el caucho por los puntos de contacto.

4. Se coloca la grapa con el dique sin el arco, este método está indicado en niños, en aberturas labiales reducidas de adultos, en últimos molares, etc.

Tenemos la grapa sostenida por el portagrapas, enseguida se desliza el dique por el arco de la grapa, se recoge el caucho con los dedos, para que no obstruya la visibilidad, se lleva la grapa a la pieza dentaria, se pasa el dique por debajo de la grapa y de los puntos de contacto y finalmente se estira el caucho sobre el portadique.

Se seca con aire a presión el campo aislado y se introduce en la boca un buen ejetor de saliva.

DESINFECCION DEL CAMPO AISLADO

Una vez asegurado del completo aislamiento, se pulveriza el campo aislado con un antiséptico de acción rápida. Se pincela la pieza o las piezas dentarias aisladas, la grapa y el dique con un antiséptico, el antiséptico remanente en el dique de goma se seca con aire comprimido o se le retira con una gasa estéril. Además, puede colocarse clorofenol alcanforado con un isopo de algodón sobre la superficie del diente por tratar.

PREPARACION DEL DIENTE

Antes de empezar un tratamiento endodóntico debe eliminarse completamente la dentina afectada. Cuando están involucradas las paredes es necesario hacer preparaciones para proporcionar soporte al tejido dentario restante.

Al eliminar la dentina afectada se eliminan microorganismos y de ese modo evitar la contaminación durante la intervención.

ESTERILIZACION

Se conoce como esterilización al procedimiento utilizado para la destrucción completa de todo germen y espora.

Desinfección.- Es el proceso por medio del cual se destruye un gran número de microorganismos, pero no en su totalidad. Se utilizan desinfectantes, germicidas o bactericidas.

Asepsia.- Es la ausencia de microorganismos.

Antiseptia.- Es la acción por medio de antisépticos de hacer inofensivas a las bacterias temporal o definitivamente.

Los medios de esterilización se dividen en físicos y químicos :

Medios físicos.-

Ebullición.- Consiste en la esterilización del instrumental por el agua en ebullición. Es muy sencilla y está al alcance de todos.

Los instrumentos deben sumergirse completamente en el agua y esta debe hervir de 20 a 30 minutos, puede agregarse al agua agentes químicos que evitan la formación de óxidos.

Autoclave.- El medio más seguro para la completa esterilización es el calor húmedo en autoclave a 120°C durante 15 min.; sin embargo, muchos instrumentos endodóncicos no pueden esterilizarse en autoclave, debido a que la humedad favorece la oxidación, corrosión y desafilación de los instrumentos.

Calor Seco.- La esterilización por calor seco se usa para instrumental del conducto radicular, limas, puntas de papel absorbente, fresas, sondas y torundas de algodón.

Esterilización rápida.- Esta se usa generalmente en casos de emergencia y es aplicable a determinados instrumentos y materiales. El flameado, previa inmersión en alcohol de la parte activa del instrumento metálico, el extremo del instrumento así esterilizado se enfta con alcohol., esta maniobra puede repetirse dos ó tres veces. El esterilizador con metal fusible, bombillas de vidrio, sal fina o arena, permite la rápida esterilización de la parte activa de los instrumentos usados en endodoncia.

Medios químicos.-

Existen muchas sustancias químicas germicidas. El cloruro de benzalconio al 1 x 1000 se ha usado con resultados muy satisfactorios, debe usarse a falta de autoclave o para la conservación de instrumentos previamente esterilizados. Los objetos --

deben permanecer por lo menos 30 minutos en el cloruro de benzalconio para alcanzar buen márgen de seguridad. Está especialmente indicado en instrumentos filosos, espejos, rueditas y conos de gutapercha, etc., pero puede utilizarse para todo el instrumental.

ANATOMIA QUIRURGICA DE LAS CAMARAS PULPARES

La cámara pulpar tiene la particularidad de ser única, de encontrarse aproximadamente en el centro de la corona y de prolongarse o comunicarse exclusivamente en su piso con el o los conductos radiculares. Su techo y sus paredes están constituidos por dentina recubierta por esmalte.

Características Anatómicas.-

Incisivos superiores.- En el incisivo central la cámara pulpar es amplia en sentido mesiodistal, a nivel de cuello dentario sufre un estrechamiento y luego se continúa con el conducto radicular. El incisivo lateral tiene las mismas características pero es proporcionalmente más pequeña.

Canino superior.- Es estrecha en sentido mesiodistal.

Premolares superiores.- Tiene una cámara pulpar - amplia en sentido vestibulolingual con marcado anchamiento mesiodistal, los cuernos pulpares bien limitados y el vestibular generalmente es más grande que el lingual.

Primer molar superior.- Su cámara pulpar es amplia en sentido vestibulolingual y bastante estrecha en sentido mesiodistal. Los cuernos pulpares poco definidos, los vestibulares más largos que los linguales. En el piso de la cámara pueden verse claramente las entradas de los tres conductos principales.

Segundo molar superior.- Las características son semejantes a las del primer molar pero en muchos casos la fusión parcial o total de las raíces vestibulares hace variar la anatomía del piso de la cámara.

Incisivos inferiores.- Su cámara pulpar es achatada en sentido mesiodistal y se continúa con el conducto radicular.

Canino inferior.- Tiene una marcada amplitud vestibulolingual, estrechada mesiodistalmente y continuidad con el conducto radicular.

Premolares inferiores.- Presenta las mismas características del canino inferior.

Primer molar inferior.- Presenta su cámara pulpar bien limitada, sus paredes vestibular y lingual frecuentemente paralelas. En el piso de las misma se distinguen claramente los orificios de entrada de los conductos radiculares.

Segundo molar inferior.- Tiene las mismas características del primer molar inferior.

BIOPULPECTOMIA PARCIAL

Consiste en la remoción quirúrgica de la pulpa coronaria bajo anestesia y la protección del muñón radicular vivo y libre de infección con un material que permita o contribuya a la cicatrización de la herida pulpar con tejido calcificado.

Uno de los puntos principales que se deben tomar en cuenta al realizar esta intervención es la asepsia, ya que todo el procedimiento y técnica deben estar bajo este control; pues de ello depende en gran parte el éxito o el fracaso del tratamiento.

Indicaciones. -

1. En los casos en que la pulpa radicular presuntivamente sana sea capaz de mantener su vitalidad y formar un puente de tejido calcificado a la entrada del conducto.
2. En dientes jóvenes cuyo extremo apical aún no está completamente formado.
3. En caries no penetrantes que al eliminar la dentina reblandecida se descubre la pulpa.
4. En pulpitis incipientes.

5. En traumatismos con exposición pulpar.
6. En ciertos casos de preparaciones protéticas.

Contraindicaciones. -

1. Cuando se presenta duda sobre el diagnóstico del estado pulpar.
2. En casos de pulpitis total.
3. En pulpitis localizada en los canales radiculares.
4. En dientes demasiado destruidos.
5. Imposibilidad anestésica.

Ventajas. -

1. Conserva la función de la pulpa radicular.
2. No se traumatiza el tejido vivo de la zona apical y periapical.
3. No se irrita el tejido conectivo periapical con antisépticos.
4. No se altera el color del diente.
5. Economía de tiempo para el operador.

Desventajas. -

Un error en el diagnóstico del estado preoperatorio pulpar o una técnica operatoria inadecuada pueden provocar en forma casi inmediata o a distancia del tratamiento, pulpitis residual o gangrena de la pulpa radicular con inflamación del tejido conectivo periapical.

Materiales. -

El material usado con mayor éxito como protector de la pulpa radicular es el hidróxido de calcio, el óxido de zinc y eugenol que también ha dado buenos resultados.

El hidróxido de calcio utilizado en endodoncia se obtiene por calcinación del carbonato de calcio, su presentación es en polvo fino, blanco e inodoro, su solubilidad es de 1.2 g. por litro de agua a 25°C y decrece con el aumento de temperatura. Su PH es fuertemente alcalino es de 12.0.

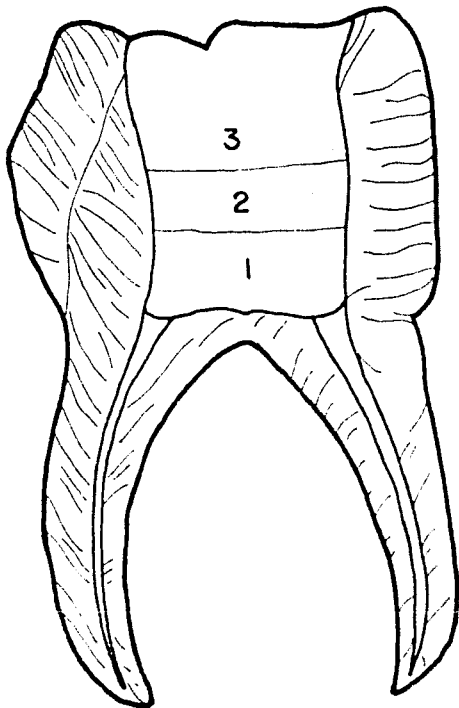
Técnica Operatoria. -

1. Primeramente se tomarán radiografías de la pieza por tratar.
2. Anestesiar al paciente.
3. Colocación del dique de goma, durante toda la intervención debe mantenerse una estricta asepsia.
4. Acceso a la cavidad.
5. Una vez hecho el acceso se profundizará la cavidad siguiendo - la forma del acceso, se eliminarán puntos cariosos en caso de que los haya, trabajando siempre bajo un goteo constante de - suero fisiológico.
6. Posteriormente se quitarán los puntos de retención que queden dentro de la cavidad del acceso, una vez descubiertos los cuernos pulpares se procede a quitar el techo de la cámara pulpar de la siguiente manera :

Una vez localizados los cuernos pulpares se unen estos puntos con una fresa troncocónica, pudiendo entonces levantar el techo utilizando una cucharilla, dejando así al descubierto el tejido pulpo-cameral.
7. Se elimina el tejido pulpar correspondiente a la cámara con -

fresa de bola o cucharilla, se elimina todo hasta quedar los filletes radiculares expuestos y sangrantes.

8. Se lavará toda la cavidad con suero fisiológico.
9. Se seca y se cohibe la hemorragia.
10. Posteriormente se coloca sobre la entrada de cada conducto un apósito de hidróxido de calcio en solución y en pasta, lo cual producirá la cicatrización con formación de dentina.
11. Se llena la cámara pulpar con óxido de zinc y eugenol y se termina de sellar con cemento de fosfato de zinc.



1. Hidróxido de calcio
2. Cemento
3. Amalgama

NECROPULPECTOMIA PARCIAL

Es una intervención endodóntica en la cual se elimina la pulpa coronaria previamente desvitalizada y se momifican los filetes radiculares remanentes.

La acción del agente desvitalizante no siempre alcanza la totalidad de la pulpa y suele persistir durante algún tiempo una vitalidad residual, especialmente en el extremo apical de los filetes radiculares.

En la necropulpectomía parcial la pulpa remanente o aún con restos de vitalidad pero libre de infección, sólo se mantiene inerte ocupando su espacio natural y permite la reparación del ápice a expensas del tejido conectivo periapical.

Gysi introdujo una técnica para la momificación de los filetes radiculares con una pasta medicamentosa a base de paraformaldehído que desprende lentamente vapores de formol.

Indicaciones. -

1. En dientes posteriores que hayan completado la calcificación de su raíz.

2. En pulpas atroficas.
3. Conductos curvos, estrechos y calcificados.
4. Cuando es imposible practicas anestesia.
5. Pulpitis incipiente cameral.

Contraindicaciones. -

1. En dientes jóvenes cuyo extremo apical no está completamente formado.
2. En dientes anteriores debido a una probable coloración de la corona clínica por acción de la droga desvitalizante.
3. En pulpitis total purulenta.

En la necropulpectomía hay la posibilidad de que el tejido necrótico residual actúe en algún caso como agente tóxico sobre la zona periapical o pueda liberar alérgenos.

Material. -

Los materiales usados son drogas para desvitalizar la pulpa y pastas momificantes para conservar inertes los filletes necróticos de los conductos radiculares.

La sustancia química usada casi con exclusividad para eliminar la vitalidad pulpar es el arsénico.

Los factores que se deben tener en cuenta para el empleo de los preparados a base de arsénico es la pureza de la droga y su exacta dosificación.

La dosis necesaria y suficiente para obtener la desvitalización de la pulpa es calculada por Muller en 0.8 mg. y la dosis puede variar entre 1 y 2 mgs., según las condiciones en que se encuentre la pulpa, el lugar en que se coloque la medicación y el tiempo de su permanencia.

El elemento fundamental de las pastas momificantes es el paraformaldehído.

El paraformaldehído, paraforma o trióxido de metileno es un polímero del formaldehído, al que desprende en forma de gas lenta y continuamente a la temperatura del cuerpo. Es soluble en agua y glicerina e insoluble en alcohol. Su solución acuosa llamada formol o formalina es fuertemente antiséptica y coagulante, pero sumamente irritante.

Toda pasta momificante además de contener parafor--
maldehído debe incluir en su fórmula otra sustancia que reúna los
siguientes requisitos para mantener en condiciones óptimas la pulpa
radicular necrótica :

1. Mantener estéril la pulpa necrótica remanente.
2. Fijar la albúmina y endurecer los filetes radiculares.
3. Tener acción antiséptica prolongada.
4. No irritar el periodonto.
5. Ser radiopaca.
6. No colorear la corona del diente.

La fórmula siguiente reúne los requisitos anteriores :

| | |
|------------------------------|-------------------|
| Timol ----- | 1 gr. |
| Trioximetileno ----- | 2 gr. |
| Yodoformo ----- | 30 gr. |
| Oxido de zinc purísimo----- | 10 gr. |
| Clorofenol alcanforado ----- | 3 cm ³ |

El trioximetileno tiene acción antiséptica y momifican--
te, a éste, se le agrega la acción del timol que por su poca solubi-
lidad actúa durante un tiempo prolongado.

El yodoformo es muy radiopaco y con el óxido de zinc

forman el vehículo que da consistencia a la pasta y permite dosificar los antisépticos.

El clorofenol alcanforado es un desinfectante potente, discretamente volátil y de acción rápida y fugaz.

Ventajas :

1. Omisión de la anestesia.
2. No se traumatiza el tejido vivo de la zona apical y periapical.
3. No se irrita el tejido conectivo periapical con antisépticos ni sobre obturaciones.
4. La acción medicamentosa sólo alcanza el periápice a través de los filetes radiculares.

Técnica operatoria :

1. Estudio radiográfico.
2. Aislamiento del campo operatorio.
3. Remoción del tejido carioso en su totalidad.
4. Desinfectar la cavidad con clorofenol alcanforado antes de colocar el trióxido de arsénico.
5. Colocar el arsénico sobre la dentina durante 24 horas.
6. La cavidad debe ser retentiva para permitir un sellado hermético del trióxido de arsénico.
7. A los dos ó tres días de aplicado el agente desvitalizante y -

siempre que el paciente no sienta dolor se procede a la apertura de la cámara pulpar y a la eliminación de la pulpa coronaria.

Los pasos de la técnica son los siguientes :

- a) Colocación del dique de hule.
- b) Ampliación de toda la cavidad y eliminación de la caries residual.
- c) Se profundiza la cavidad descubriendo los cuernos pulpares, los cuales se unen con fresa troncocónica y posteriormente levantar el techo con una cucharilla y así tenemos una visión perfecta de toda la pulpa cameral.
- d) Con cucharilla remover todo el tejido cameral.
- e) Cubriremos todo el fondo de la cámara pulpar con pasta momificante, principalmente a la entrada de los conductos.
- f) Terminamos de sellar con óxido de zinc y el resto con cemento de oxifosfato.

ACCESO A LA CÁMARA PULPAR

Un buen acceso consiste en quitar el techo de la cámara pulpar sin afectar demasiado el piso de la misma. El tamaño de la abertura debe ser igual al techo de la cámara y en algunos casos mayor.

Antes de buscar el acceso a la cámara pulpar es indispensable eliminar la totalidad del tejido cariado (si lo hay) y preparar una cavidad retentiva para el material temporario. Cuando la cavidad preparada está alejada del lugar de elección, para la apertura de la cámara pulpar es preferible reconstruir la corona y luego efectuar el acceso donde corresponda.

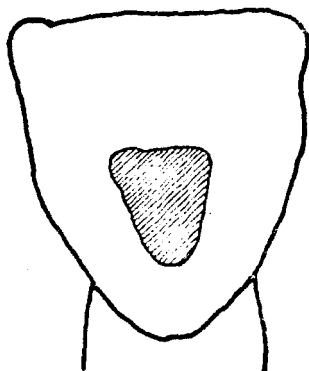
Dientes anteriores superiores.-

El lugar de acceso es en la cara lingual, la abertura se hace en el centro de esta cara, por debajo del cíngulo.

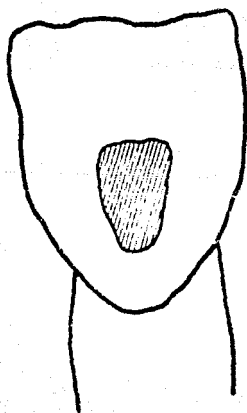
Dientes anteriores inferiores.-

El acceso es casi idéntico al de los anteriores superiores, pero es más pequeño. La abertura se efectúa en la cara lingual por encima del cíngulo, es más grande incisocervicalmente que mesiodistalmente y más ancha en su borde incisal que cervical.

En dientes anteriores superiores e inferiores, la apertura se realiza con una piedra esférica de diamante o con una fresa de carburo de bola, se comienza en el centro de la superficie lingual, se dirige la fresa con un ángulo aproximado de 45° , con respecto al eje del diente, hasta penetrar en la dentina. Para la entrada a la cámara pulpar se usa baja velocidad (para tener mayor visibilidad), con fresa de bola, una vez que se haya penetrado en la cámara se utiliza fresa en forma de flama, para formar una entrada hacia los conductos.



ACCESO EN DIENTES ANTERIORES SUPERIORES



ACCESO EN DIENTES ANTERIORES INFERIORES

Premolares superiores.-

El acceso se realiza en el centro de la superficie oclusal. La forma de la abertura es dos veces más ancha bucolingualmente que mesiodistalmente. Al empezar a realizarlo la fresa debe estar paralela al eje mayor del diente, formando ángulo de 90° , la fresa debe ser de bola de carburo y sólo debe usarse para penetrar en la cámara, después se usa fresa en forma de flama para labrar la entrada hacia los conductos, a manera de embudo, el piso de la cámara debe dejarse intacto con el objeto de que conduzca a los instrumentos hacia la entrada de los conductos.

Premolares inferiores.-

El acceso se realiza en el centro de la cara oclusal, es casi tan ancho mesiodistalmente como bucolingualmente. Se inicia la abertura con fresa de carburo de bola de alta velocidad, perpendicular al plano oclusal, para penetrar a la cámara pulpar se coloca fresa de bola de baja velocidad y posteriormente se utiliza la fresa en forma de flama, para hacer las entradas hacia los conductos en forma de embudo.

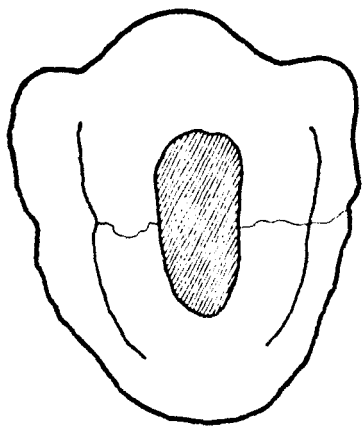
Molares superiores.-

Se realiza en la cara oclusal empezando en la foseta central del diente hacia vestibular y mesial, controrno aproximadamente triangular con dos vértices vestibulares y uno lingual. Se - -

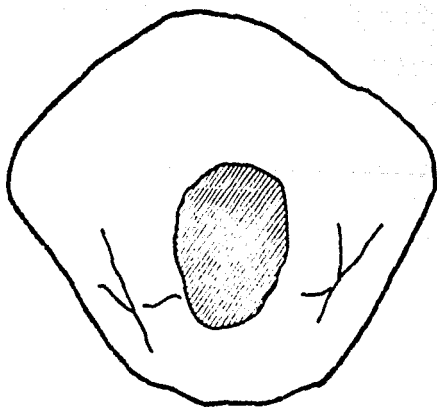
hace en la forma mencionada anteriormente.

Molares inferiores.-

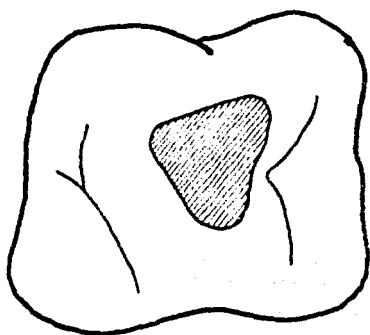
Se realiza en la cara oclusal, iniciándose en la foseta central hacia mesial, contorno en forma aproximadamente triangular con dos vértices mesiales y uno distal.



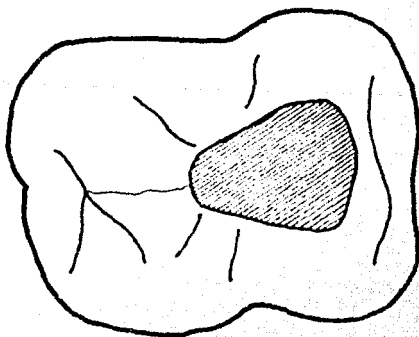
ACCESO EN PREMOLARES SUPERIORES



ACCESO EN PREMOLARES INFERIORES



ACCESO EN MOLAR SUPERIOR



ACCESO EN PRIMER MOLAR INFERIOR

TECNICA OPERATORIA DE BIOPULPECTOMIA TOTAL

En la actualidad se aconseja realizar la pulpectomfa - total casi exclusivamente bajo anestesia en forma inmediata, ya que ofrece las siguientes ventajas :

- a) Anulación completa de la sensibilidad pulpar en la mayoría de los casos.
- b) Menor probabilidad de coloración anormal de la corona del diente, a distancia del tratamiento.
- c) Menor número de sesiones operatorias.

El éxito en la intervención se logra mediante la exactitud del diagnóstico clínico-radiográfico y la adecuada preparación del paciente.

En caso que la intervención sea diferida para una próxima sesión operatoria, resulta necesario calmar el dolor con una medicación tópica que no agrave la infección pulpar, en estos casos debe efectuarse la remoción de la dentina desorganizada y colocar la curación temporaria.

La aplicación tópica puede ser una combinación de un

glucocorticoide con un antibiótico de amplio espectro (tetraciclina), ésto produce un marcado alivio del dolor a las pocas horas de colocada la medicación, la inflamación cede por la actividad del corticoide y el antibiótico evita la proliferación bacteriana, también puede colocarse clorofenol alcanforado, eugenol, etc.

Técnica operatoria.-

Con el diente anestesiado y colocado el dique de goma, se limpia la superficie del diente y el mismo dique con un antiséptico, a continuación se hace el acceso oclusal o lingual en el diente, es necesario volver a limpiar con un antiséptico para eliminar los restos de tejido dentario.

1. Posteriormente se desliza en el conducto una sonda lisa o una lima fina, debe colocarse un tope en ésta y se hace una curvatura en la punta del instrumento para evitar que se trabe en algún escalón dentro del conducto y así penetrar hasta la profundidad deseada, en seguida se coloca el tope a nivel del borde incisal o a la cúspide del diente más cercana. Con la sonda o lima colocada en su sitio dentro del conducto se procede a tomar una radiografía, una vez revelada la radiografía se corrige la longitud, si es necesario, se ajusta el tope y se vuelve a introducir en el conducto y así obtenemos la conductometría.

2. Se selecciona el tiranervio adecuado, de calibre un poco menor que el diámetro del conducto en el tercio apical de la raíz, para poder girarlo no debe ser muy delgado porque giraría sin enganchar la pulpa, ni muy grueso porque la comprimiría al penetrar en el conducto.

En dientes con forámenes que ya completaron su calcificación, debe deslizarse el tiranervio por la pared del conducto hasta encontrar resistencia en ápice se le retira 1 a 2 mm. y se gira dos ó tres veces para enganchar la pulpa que se elimina por tracción.

En dientes con conductos muy amplios pueden introducirse dos ó tres tiranervios y girarlos simultáneamente para retirar la pulpa.

3. Luego se procede a limar y ensanchar el o los conductos, realizado lo anterior se lava el conducto con hipoclorito de sodio o agua bidestilada y se seca con torundas de algodón y puntas absorbentes.
4. Control de la hemorragia.- La profusión de la hemorragia depende de las condiciones locales y la técnica empleada. Después de lavar se colocan conos absorbentes comprimiéndolos suavemente hacia el ápice radicular para impedir que el coágulo

se forme a la luz del conducto, después de dos ó tres minutos se retiran y se observa si ha cesado la hemorragia, si ésta persiste posiblemente haya quedado un resto de pulpa remanente en el ápice y se procede a eliminarlo, nuevamente se lava y si es necesario se colocan conos absorbentes con solución de epinefrina. Es necesario limpiar perfectamente la cámara pulpar para evitar que la sangre penetre en los conductillos dentinarios y coloree la corona del diente a distancia del tratamiento.

5. El diente ya se encuentra en condiciones de colocar en él los medicamentos y sellarse. Los medicamentos pueden sellarse dentro del diente, con puntas absorbentes o torundas de algodón humedecidas con el fármaco, se cubre con una capa de material de obturación temporal. Luego se quita el dique de caucho y se advierte al paciente que el diente puede doler o tornarse sensible a la percusión, pueden presentarse o no estas molestias, y si las hay, generalmente duran de 12 a 48 horas.
6. En la próxima cita el conducto se encuentra en condiciones de ser obturado definitivamente.

TECNICA OPERATORIA NECROPULPECTOMIA TOTAL

Método mediato, consiste en desvitalizar previamente la pulpa y posteriormente se elimina necrótica.

OBTURACION DEL CONDUCTO RADICULAR

Los requisitos para la obturación del conducto son :

1. Mantenerse la esterilidad del conducto.
2. Obturar el conducto en toda su extensión, desde el foramen apical hasta el piso de la cámara pulpar, además de los -- conductos accesorios y las ramificaciones apicales, tanto como sea posible.
3. Debe resultar imposible la difusión de microorganismos desde el ápice hasta el interior del conducto que causen su reinfección.
4. Esforzarse por lograr el cierre apical por calcificación dentinoide y por obliteración cementoide o sea lograr un cierre hermético a lo largo y a lo ancho del conducto.

OBTURACION DEL CONDUCTO RADICULAR

Es la etapa final del tratamiento endodóntico y consiste esencialmente en el reemplazo del contenido normal o patológico de los conductos por materiales inertes o antisépticos bien tolerados por los tejidos periapicales. Una vez realizada la preparación completa del conducto radicular y ya eliminada la infección se procede a sellar los conductos radiculares.

El límite ideal de obturación es la parte apical del conducto en la unión cemento-dentinaria que es la zona más estrecha del mismo, situada a una distancia de 0.5 a 1 mm. con respecto al extremo anatómico de la raíz.

Un cierre biológico del ápice radicular con formación de osteocemento sólo podrá obtenerse al cabo de un tiempo de realizado el tratamiento, si dicho ápice quedara libre de todo elemento extraño y nocivo.

Causas que impiden una correcta obturación.-

1. Conductos donde no existe la probabilidad de un ensanchamiento mínimo que permita la obturación (excesivamente estrechos y calcificados, muy curvados, bifurcados y de paredes irregulares).

2. Conductos incorrectamente preparados (escalones, falsas -- vías operatorias y perforaciones hacia el periodonto).
3. Conductos excesivamente amplias en la zona apical por cal-- cificación incompleta de la rafz. Donde no puede obtenerse una buena condensación lateral.
4. Falta de una técnica operatoria sencilla que permita obturar exactamente hasta el límite que se desea.

Materiales de obturación.-

Son sustancias inertes o antisépticas que colocadas - en el conducto, anulan el espacio ocupado originariamente por la - pulpa radicular y el creado posteriormente por la preparación qui- rúrgica.

Condiciones de un material adecuado.-

1. Ser de fácil manipulación de introducir en los conductos.
2. Tener suficiente plasticidad (para adaptarse a las paredes de los mismos).
3. Ser antiséptico, para neutralizar alguna falla en el logro de la esterilización.

4. Tener PH neutro.
5. No ser irritante para la zona periapical.
6. Ser mal conductor de cambios térmicos.
7. No sufrir contracciones.
8. No ser poroso ni absorber humedad.
9. Ser radiopaco.
10. No producir cambio de color en los dientes.
11. No reabsorberse.
12. No provocar reacciones alérgicas.
13. Poder ser retirado con facilidad.

El material que reúna los requisitos anteriores aún no ha sido encontrado.

Los materiales de obturación más usados son las pastas y los cementos que se introducen en el conducto en estado de plasticidad y los conos que se introducen como material sólido. Las pastas y los cementos se utilizan en la totalidad de los casos y pueden por si solos constituir la obturación del conducto, aunque con

frecuencia se complementan con el agregado de conos de material sólido.

Materiales. -

Los conos de gutapercha y de plata son los más usados como parte esencial o complementaria de la obturación del conducto radicular.

Conos de Gutapercha. -

La gutapercha es una resina que se presenta como un sólido amorfo. Se ablanda fácilmente por la acción del calor y rápidamente se vuelve fibrosa, porosa y pegajosa, para luego desintegrarse a mayor temperatura. Es insoluble en agua y discretamente soluble en eucalipto, se disuelve en cloroformo, éter, etc.

La esterilización de estos conos se realiza por medio de sustancias antisépticas. Estos suelen llevarse al conducto con cemento medicamentoso o pastas antisépticas que neutralizan una posible falla en la esterilización.

Actualmente se obtienen conos de gutapercha estandarizados, que se fabrican en tamaños del 25 al 140, de acuerdo con las medidas establecidas en los instrumentos producidos para la técnica endodóntica.

En conductos muy amplios y en determinadas técnicas de obturación es necesario recurrir a la preparación de un cono de gutapercha de mayor tamaño, por unión de dos ó más conos de menor espesor. Los conos menos rígidos y más compresibles que los de plata, permiten una mejor adaptación a las paredes, especialmente en conductos curvos y un control radiográfico más fidedigno de la posible hermeticidad de la obturación.

Conos de Plata.-

La plata empleada en la fabricación de éstos es prácticamente pura, presentando poder bactericida originado en su acción oligodinámica, que es la ejercida por pequenísimas cantidades de sales metálicas disueltas en agua. Debemos descartar la posibilidad que dentro del conducto presente acción bactericida dado que no está en contacto con agua.

La esterilización de los conos de plata puede realizarse en estufa a calor seco, en sustancias antisépticas potentes, etc.

Estos conos, por ser menos flexibles que los de gutapercha se utilizan en conductos estrechos y curvados, el uso de estos queda especialmente reservado para dientes posteriores.

Se fabrican conos de medidas aproximadas a las de los instrumentos utilizados para la preparación de los conductos radiculares (quirúrgica).

Los conos de plata presentan dificultad para ser retirados después de cementados.

Pastas Antisépticas.-

Se emplean para obturar conductos; sus componentes - presentan acción terapéutica sobre las paredes de la dentina y sobre la zona periapical. Son esencialmente sustancias antisépticas de distinta potencia y toxicidad.

Pasta antiséptica lentamente reabsorbible.- Es fuertemente antiséptica pero puede producir irritación y dolor en la zona periapical durante algunos días.

Pasta Sellante de Kerr.- Es una mezcla de polvo y líquido. El polvo es principalmente óxido de zinc, contiene también partículas de plata; estas partículas de plata tienden a producir cambios de color en el diente si se deja pasta en la cámara pulpar. Esta pasta sellante fraga lentamente y proporciona un tiempo de trabajo adecuado.

Cementos Medicamentosos.- Incluyen en su fórmula sustancias antisépticas, pero con la característica de que la unión de algunas de estas sustancias permite el endurecimiento al cabo de un tiempo de preparado. Consta de un polvo y un líquido que se mezclan formando una masa fluida, en ocasiones pueden utilizarse como obturación

exclusiva del mismo, generalmente se emplea para cementar los conos.

La mayor parte de los cementos contiene óxido de zinc en el polvo y eugenol en el líquido.

Radiopacidad de los materiales.- Es necesario que los materiales de obturación del conducto sean radiopacos, para poder controlar - radiográficamente los límites alcanzados por la obturación.

TECNICAS DE OBTURACION DEL CONDUCTO RADICULAR

Algunos materiales de obturación del conducto radicular requieren preparación quirúrgica adecuada y técnicas operatorias precisas para lograr el éxito deseado.

La mejor obturación del conducto es la que se realiza en cada caso de acuerdo con un correcto diagnóstico del estado de la pulpa, de las paredes del conducto, del ápice radicular y de la zona periapical.

Existen varias técnicas de obturación, a continuación se mencionan las más usadas :

Técnica de Pastas Antisépticas:

Técnica con pasta lentamente reabsorbible.- Consiste en el relleno permanente del conducto, desde el piso de la cámara pulpar hasta donde pueda invaginarse el periodonto apical, para -- realizar la reparación posterior al tratamiento.

La técnica consiste en llegar con la pasta hasta el límite cemento-dentinario a un milímetro aproximadamente del extremo anatómico de la raíz; se controla radiográficamente.

La pasta ya preparada se extiende en una loseta con una espátula ancha y medianamente flexible, con un ensanchador fino se lleva una pequeña cantidad de pasta al conducto y girando el instrumento en sentido inverso a las manecillas del reloj, se deposita la pasta a lo largo de sus paredes. Con un lentulo fino se -- coloca otra cantidad de pasta en la entrada del conducto y haciendo girar muy lentamente este instrumento, se moviliza la pasta hacia el ápice, se retira el instrumento libre de material luego se toma otra pequeña cantidad de pasta y se repite la operación anterior. Es necesario comprimirla perfectamente sobre las paredes del conducto, para evitar una excesiva porosidad de la misma y favorecer la acción de los agentes terapéuticos. La mejor compresión se obtiene por medio de un cono de gutapercha que ocupe no más de los dos tercios coronarios del conducto radicular.

La preparación anterior del cono consiste en controlar su longitud y seleccionándolo de diámetro menor que el instrumento de mayor espesor utilizado para el ensanchamiento del conducto.

Debe tenerse en cuenta la longitud del conducto, con el fin de evitar una excesiva profundización del instrumento dentro del mismo, la radiografía inmediata permite en todos los casos el control de la profundidad alcanzada por la obturación, la pasta debe ser eliminada totalmente de la cámara pulpar y de las paredes de la cámara pulpar en dientes anteriores, debe lavarse con alcohol y secar perfectamente para evitar su posterior coloración. En dientes posteriores después de obturados los conductos puede reforzarse la acción medicamentosa colocando pasta momificante en la cámara pulpar y luego cemento para sellar la cavidad.

Técnica de las Pastas Alcalinas :

Pasta alcalina de MAISTO.- Se utilizan en conductos amplios e incompletamente calcificados constituida esencialmente por hidróxido de calcio (se encuentra en período de investigación), con su empleo se pretende conseguir encierre biológico del foramen apical amplio con cemento. Para la obturación se procede en - -

forma semejante a la indicada para la pasta lentamente reabsorbible. En estos casos debe intentarse sobre obturar sin preocuparse por la cantidad de material que atraviese el foráneo ya que la sobreobturación es reabsorbida rápidamente y no provoca reacciones dolorosas postoperatorias apreciables.

Técnica de Materiales Plásticos:

Gutapercha.- Es llevada al conducto en forma de pasta (cloropercha) o de conos.

Técnica.- Preparada la pasta (cloropercha) de obturación es introducida en el conducto y complementada con conos finos de gutapercha hasta obtener un cierre lateral hermético. Al evaporarse el cloroformo la obturación se contrae y en las siguientes sesiones operatorias se busca espacio en el conducto para nuevos conos. Para una obturación perfecta es necesario varias sesiones.

Obturación con Materiales Sólidos Preformados:

Técnica del cono único.- Consiste en obturar todo el conducto radicular con un solo cono de material sólido, gutapercha o plata, que idealmente debe llenar la totalidad de su luz, se ce-

menta con un material blando y adhesivo que luego endurece y anula la solución de continuidad entre el cono y las paredes dentinarias. Con esta técnica solo pueden ser obturados algunos incisivos superiores con conductos ligeramente cónicos, incisivos inferiores, premolares de dos conductos, algunos molares superiores y los conductos mesiales de los molares inferiores.

Técnica.- Cuando el conducto preparado es amplio debe utilizarse preferentemente el cono de gutapercha, pero si el conducto es estrecho el cono de plata es irremplazable por su mayor rigidez.

1. Registrar la longitud del diente.
2. De acuerdo a la radiografía, seleccionar un cono que parezca adaptar al conducto tanto en longitud como en grosor.
3. Llevar el cono al conducto y cortarlo a nivel de la superficie incisal u oclusal del diente.
4. Tomar una radiografía.
5. Determinar si el cono obtura el conducto satisfactoriamente, en especial cerca del ápice. Debe llegar hasta 1 mm. del ápice de lo contrario retirarlo y adaptar o seleccionar otro cono tomando una nueva radiografía.

6. Una vez adaptado el cono y su ajuste es satisfactorio. Se procede a cementar el cono. Ya estéril el cono se reviste la mitad apical con cemento y se introduce en el conducto - hasta la altura correcta. El cemento llenará el espacio que pueda haber quedado entre el cono y las paredes del conducto.
7. Se toma una radiografía para comprobar el ajuste del cono, en caso que no haya quedado bien ajustado se hacen las correcciones necesarias y se toma otra radiografía.

Técnica con Conos de Gutapercha.-

Los conos de gutapercha se esterilizan en solución incolora de tintura de metaphem, para usarlos se retira el cono, se remueve el metaphem lavándolo con alcohol, se seca con aire y - estará listo y estéril para ser insertado en el conducto.

Se coloca un cono de prueba en el conducto después de su preparación quirúrgica, su longitud será determinada mediante la conductometría. Colocado en el conducto se toma una radiografía y se controla su adaptación en largo y ancho, efectuando las correcciones necesarias.

Elegido el cono se prepara el cemento y se le aplica a manera de forro, el cono se lleva al conducto con una pinza apropiada, cubierto previamente con cemento en su mitad apical, se desliza suavemente sobre las paredes del conducto hasta que su base quede a la altura del borde incisal y oclusal del diente, se toma una radiografía para verificar que la posición del cono es la correcta. El lento endurecimiento del cemento permite realizar las correcciones necesarias posteriores a la última radiografía. Se hacen correcciones es necesario tomar otra radiografía. Cuando tengamos la posición correcta del cono se secciona su base con un instrumento cahlente en el piso de la cámara pulpar. La cámara se rellena con cemento de fosfato de zinc.

Técnica con Conos de Plata.-

Para lograr una mayor exactitud en la técnica operatoria, deben tenerse en cuenta la adaptación y fijación del cono de plata. Respecto a su longitud, el cono de prueba colocado en el conducto debe coincidir con la medida establecida en la conductometría, el ajuste ideal del cono se logra a lo largo y ancho del conducto, es necesario probarlo repetidas veces y efectuar los retoques con discos abrasivos hasta controlar radiográficamente su adaptación a las paredes.

El ajuste del cono en el tercio apical del conducto debe -

hacerse ejerciendo presión longitudinal para evitar que la lubricación del conducto con cemento durante la obturación definitiva permita un mayor desplazamiento del cono, debe marcarse la altura del cono - con una muesca o ajustarse con un alicate especial a nivel de la cúspide más próxima. Una vez ajustado se puede cortar a 2 mm. aproximadamente del piso de la cámara pulpar y aplastar su extremo contra el mismo. El cementado del cono se realiza en forma semejante al del cono de gutapercha, el exceso de cemento se retira de la cámara pulpar antes que endurezca, luego se coloca en el piso de la misma - una pequeña cantidad de gutapercha caliente (esto hace posible remover los conos en caso de necesitarse posteriormente) y el resto de la cavidad se llena con cemento de fosfato de zinc.

Técnica de Condensación Lateral (o de Conos Múltiples).-

Está indicada en incisivos superiores, caninos, premolares de un solo conducto y raíces distales de molares inferiores.

Constituye un complemento de la técnica del cono único, ya que los detalles operatorios de la obturación hasta llegar al cementado del primer cono son los mismos. Posteriormente es necesario - completar la obturación de los 2/3 coronarios con conos de gutapercha adicionales, dado que el primer cono de gutapercha o plata sólo adapta y ajusta en el tercio apical del conducto.

Ya cementado el primer cono, procuramos desplazarlo lateralmente con un espaciador, apoyándolo sobre la pared contraria a la que está en contacto con el instrumento introducido en el conducto, se gira el espaciador y se retira suavemente, quedará un espacio libre en el que deberá introducirse un cono de gutapercha de espesor menor que el del instrumento utilizado, se repite la operación anterior tantas veces como sea posible, comprimiendo uno contra otro los conos de gutapercha hasta anular el espacio libre en los 2/3 coronarios del conducto. Los sobrantes de los conos de gutapercha fuera de la cámara pulpar se recorta con espátula caliente.

Algunas veces al accionar el espaciador, el cono puede descender o subir algo, por ésto conviene tomar una nueva radiografía para asegurarse que el cono inicial está en su posición.

Finalmente se llena la cámara pulpar con cemento de fosfato de zinc.

Técnica Seccional del Tercio Apical y de Condensación Vertical. (Tridimensional de Schilder)

Se practica preferentemente en conductos cilindrocónicos y estechos y consiste esencialmente en su obturación por secciones longitudinales desde el foramen hasta la altura deseada. Es una técnica sumamente laboriosa, exclusiva para conos de gutapercha y muy poco utilizada en la actualidad.

Técnica del Cono Invertido

Tiene su aplicación limitada a los casos de conductos muy amplios y con forámenes incompletamente calcificados, especialmente en dientes anteriores, donde resulta muy dificultoso el ajuste apical de un cono de plata o de gutapercha por los métodos corrientes. Para que esta técnica tenga aplicación práctica, la base del cono de gutapercha elegido deberá tener un diámetro transversal igual o ligeramente mayor que el de la zona más amplia del conducto en el extremo apical de la raíz.

El cono se introduce por su base, tendrá que ser empujado con bastante presión dentro del conducto para poder alcanzar el tope establecido previamente en incisal y oclusal. Elegido y probado el cono dentro del conducto se controla radiográficamente su ubicación correcta y se le fija definitivamente con cemento de obturar, cuidando de colocar el cemento blando alrededor del mismo pero no en su base, para que la gutapercha esté en contacto directo con los tejidos periapicales. Una vez cementado el cono invertido, se colocan a un costado del mismo tantos conos finos de gutapercha como sea posible, con la técnica de condensación lateral.

El contenido del conducto estará constituido casi exclusivamente por conos de gutapercha, ya que solo una pequeña cantidad de cemento adosa el primer cono a las paredes dentinarias.

Se recorta con espátula caliente los sobrantes de los conos de gutapercha y se llena la cámara pulpar con cemento de fosfato de zinc.

DOLOR POSOPERATORIO

Existen problemas posoperatorios, pero gran parte de ellos pueden resolverse con relativa facilidad.

Causas más comunes de malestar posoperatorio :

1. Contacto Oclusal Prematuro.-

Generalmente se debe a corona mal ajustada o el material usado para el sellado de la cavidad, aunado a la pericementitis provocada al preparar el conducto. El mejor tratamiento es la prevención, por ello es necesario revisar cuidadosamente al colocar el material de obturación definitiva.

2. Perforación del ápice de la raíz.

La perforación del ápice de la raíz con la sonda no produce una reacción inflamatoria de importancia; sin embargo, la irritación continua de estos tejidos al ensanchar, puede provocar una reacción inflamatoria que hace al diente sensible a la percusión o muy doloroso. Esto puede ocasionar una leve extrusión del diente colocándolo en oclusión prematura. Tratamiento: Desgastar interferencias oclusales si existen y mandar analgésicos.

3. Instrumentación excesiva.

Es difícil determinarla ya que lo que parece excesivo en un caso

es bien tolerado en otro. El paciente presenta dolor constante, no hay tratamiento ni prevención para ésto.

4. Puntas absorbentes selladas dentro del conducto más allá del -
ápice.

Cuando se sellan puntos más angostos que el conducto y se proyecta más allá del ápice al colocar la obturación temporal. Provoca reacción inflamatoria en el área periapical y dolor al tacto o a la percusión. Tratamiento : Extripación de la punta, lavado y secado de los conductos.

5. Proyección de material necrótico, microorganismos o ambos hacia los tejidos periapicales.

Ocurre comunmente en dientes desvitalizados al penetrar en los conductos. Se presenta inflamación en los tejidos periapicales. Tratamiento : Establecer drenaje para los tejidos periapicales y antibióticos por vía general.

También se puede presentar cambio en la coloración del diente, debido a las siguientes causas :

- a) Hemorragia en la cámara pulpar, causada por un golpe o por -
muerte pulpar.
- b) Descuido del operador al no eliminar completamente la sangre y
material orgánico de la cavidad pulpar durante el tratamiento.

c) No eliminar toda la pasta sellante de la corona.

CONCLUSIONES. -

Teniendo en cuenta que en todo trabajo profesional la investigación es la base de hipótesis, teorías, técnicas y sistematización de estudios. Este trabajo representa un tipo de investigación de análisis del problema en el cual se observan tres puntos muy importantes:

El qué es Endodoncia, cómo se lleva a cabo el tratamiento y porqué se realiza este tratamiento. En dicho análisis llegué a la conclusión de que es una necesidad practicar todo tipo de tratamiento endodóntico para el dentista general; ya que en un porcentaje elevado de piezas con afecciones pulpares se aplicaba la exodoncia., en la actualidad con las nuevas teorías y técnicas este tipo de afecciones son tratadas eficazmente mediante un tratamiento de endodoncia.

Tomando en cuenta que dicho tratamiento nos ayuda a conservar la salud bucal del paciente sin llegar a la pérdida de una pieza dentaria.

BIBLIOGRAFIA

- I.- Astra, modo de acción de los anestésicos locales,-- técnicas de anestesia, manual de Odontología astral- vol. 1, pags. 5 - 23.
- II.- Drill, anestésicos locales, farmacología medica, 2da- edición la prensa medica mexicana, México.D.F. pags.- 183 - 202. 1978.
- III.- Dowson J. Garber F., aberturas oclusales y linguales, preparación, aislamiento y descontaminación del diente, endodoncia clínica, primera edición, editorial interam~~e~~ricana, México, 1970.
- IV.- Frederick Sommer R., Darl Ostrander, Crowley M. , endo- doncia clínica, primera edición, editorial labor, Méxi- co. D.F. 1975.
- V.- Goth A., farmacología de la anestesia local, farmaco- logía medica, novena edición, Mosby Company, España, 1979, pags. 367 - 376.
- VI.- Goodman L. Gilman A., anestésicos locales, bases farmaco- logicas de la terapeutica, quinta edición, MC Millan Pu- blishing, nueva editorial interamericana, México. D.F. - 1979., pags. 319 - 339.
- VII.- Kutler Yuri, endodoncia practica para estudiantes y prof~~e~~ cionales de Odontología, editorial Alpha. México, 1961.
- VIII.- León Tenenbaum, Barreriro M, Dávila P. Degni, progresos - en la practica odontologica, septima edición, editorial - mundi, Buenos aires, 1957.
- IX.- Maisto o., endodoncia, tercera edición editorial mundi. - Buenos aires. 1975
- X.- Winthop, anestésicos locales, manual de anestesia local - en Odontología, volumen 1, pags. 6 - 23.
- XI.- Zegarelli E., Kutscher A. Hyman G., Diagnostico en patolo- gía oral, primera edición, salvat editores.s.a. México.D.F 1972