UNIVERSIDAD AUTONOMA DE MEXICO

FACULTAD DE ODONTOLOGIA

# OPERATORIA DENTAL

# CAVIDADES EN CLASE III Y CLASE IV

T E S I S

QUE PARA OBTENER EL TITULO DE

C I R U J A N O D E N T I S T A

P R E S E N T A

MARIA FERNANDA PATIÑO R. MALPICA

MEXICO, D.F. 1980

# I N D I C E

# INTRODUCCION

La finalidad principal de este trabajo, es repasar las soluciones teóricas y prácticas que la Ciencia de la Operatoria Dental nos da para el tratamiento de los dientes anteriores, cuando éstos han sido atacados por el proceso carioso.

Cuando estas piezas dentarias son atacadas por la caries, la tarea del Cirujano Dentista, no sólo consiste en restaurar la fisiología de las piezas dentarias tratadas, sino devolverles su aspecto estético junto con el anatómico que tenían antes.

El devolver a un diente anterior el buen aspecto en el momento de la restauración, no es siempre tarea fácil, sobre todo, si la pieza dentaria presenta una destrucción notable.
Es aquí precisamente, en el cómo restaurar la estética del diente, cuando el Cirujano Dentista se encuentra en una situación un tanto comprometida. ¿Qué tipo de restauración será la correcta? ¿A que le daremos más importancia, a la fisiología, al buen funcionamiento, o a la estética? ¿Usaremos un material que como cualidad tenga el ser muy durable y sin embargo, no sea nada estético? O bien, ¿Utilizaremos un material que aún cuando no dure eternamente, devuelva el buen aspecto a la pieza dentaria?

En el Capítulo I, daremos un breve repaso a la Histología de las estructuras dentarias que involucramos en este trabajo.
En el Capítulo II, veremos someramente, lo que es la caries, su mecanismo, las diferentes teorías que existen para explicar el proceso carioso.
Posteriormente, en el Capítulo III, entraremos ya al terreno de la Preparación de Cavidades para que, en los subsiguientes Capítulos, repasemos todo lo referente a las Cavidades de Clases III y IV.

El Capítulo VIII, es un breve resumen de los Principios Mecánicos de Resistencia y Retención, que nos darán la pauta para comprender y llevar a cabo con más precisión, la preparación de las cavidades en caso de caries en dientes anteriores, y varios tipos de restauraciones.

# CAPITULO I

# HISTOLOGIA DE LOS TEJIDOS DENTARIOS

## HISTOLOGIA DE LOS TEJIDOS DENTARIOS

Es necesario conocer a fondo la histología de las estructuras dentarias, pues es sobre ellas en donde vamos a efectuar diversos cortes y sin un conocimiento exacto de esas estructuras, podemos poner en peligro su estabilidad y causaremos daños.

El estudio de las estructuras dentarias nos ayudará a seguir, paso a paso, el avance del proceso carioso, a través de cada uno de los tejidos del diente y en la preparación de cavidades, el conocer sus características, impedirá que sobrepasemos determinados sitios, dejando paredes débiles que provoquen fracturas, etc.

### Dientes:

Básicamente los dientes provienen de ectodermo y mesodermo. Cada uno de ellos incluye una papila dérmica desarrollada, especialmente cubierta por material calcificado originado principalmente en el tejido conectivo, pero también en el epitelio. Los dientes, incluidos en los maxilares superior e inferior, están dispuestos en dos arcos, de los que el superior es mayor que el inferior, de lo que resulta que los dientes inferiores están cubiertos un poco por los superiores.
En el hombre, se distinguen dos grupos de dientes; los primarios, de leche o deciduos de la niñez, son cinco en cada hemimaxilar (20 en total) y salen en primer término seis a siete meses después del nacimiento, y su aparición se completa a los dos años de vida. Se caen entre los seis, doce y trece años, y son substituídos por los dientes permanentes del adulto. Los dientes permanentes son ocho en cada hemimaxilar (32 en total) y los cinco anteriores substituyen a los dientes de leche, y los tres posteriores no están representados en la dentición primaria.
Aunque los dientes individuales presentan modificaciones para funciones específicas, esto es, los incisivos cortan, los molares muelen, todos muestran estructura histológica semejante. Cada diente tiene una corona que sobresale de la encía, que es visible, y una raíz (o raíces) oculta en el alveolo del maxilar. La corona y la raíz se unen en una zona denominada cuello. Cada diente está hueco y contiene una cavidad de la pulpa llena en vida con tejido conectivo, y en el vértice de la raíz esta cavidad se comunica por uno o más pequeños orificios o agujeros apicales con el tejido conectivo o membrana periodontal, que fija a los dientes en su concavidad o alveolo.
Esta disposición de los dientes calcificados mantenidos en el orificio óseo por tejido fibroconectivo se clasifica como gonfosis o el tipo de inclusión de las articulaciones fibrosas.

Los tejidos duros del diente incluyen esmalte que cubre la dentina de la corona; dentina, que forma la masa principal del diente y que rodea la cavidad de la pulpa; y el cemento, que cubre la dentina de la raíz. El borde del esmalte, por ello, se pone en contacto con el cemento en el cuello del diente. Los tejidos blandos incluyen la pulpa que llena la cavidad pulpar, la membrana periodontal entre el hueso del alveolo y el cemento que cubre la raíz, y la encía.

Esta última se continúa con la membrana periodontal y es la porción de la membrana mucosa bucal que rodea el diente en el cuello y parte inferior de la corona.
En una persona joven, la encía está unida al esmalte, pero poco a poco se separa del mismo en forma tal que en el adulto toda la corona está descubierta.

**Tejidos del diente:**

**Esmalte:**

Morfología y estructura: De los cuatro tejidos que componen el diente, el esmalte es el único que se forma por entero antes de la erupción.
Las células formativas (los ameloblastos), degeneran en cuanto se forma el esmalte. Por lo tanto, el esmalte no posee la propiedad de repararse cuando padece algún daño, y su morfología no se altera por ningún proceso fisiológico después de la erupción, pero experimenta multitud de mudanzas a causa de la presión al masticar, de la acción química de los fluidos y de la acción bacteriana.
El espesor del esmalte varía en diferentes regiones del mismo diente y en distintos dientes. En los dientes anteriores permanentes, el esmalte tiene de 2 a 2.5 milímetros de grueso en la región incisal, y en los dientes posteriores puede tener hasta 3 milímetros de grueso. A partir de las regiones incisal u oclusal, el esmalte se adelgaza gradualmente hasta la línea cervical en todas las caras.
La calcificación o maduración de la matriz de esmalte consiste en una impregnación de las sales minerales restantes después de que se completa la formación de la matriz de esmalte. Los defectos que existan durante la formación de la matriz se conservarán después de la calcificación (penachos, lamelas, etc.). Tampoco altera la calcificación el volumen del esmalte, pero sus características físicas sí se alteran considerablemente, con porcentajes variables de sales inorgánicas que van del 95 al 99 por ciento del peso.
El esmalte calcificado es el tejido más duro del cuerpo. Es generalmente liso y translúcido, con tonos que van del blanco amarillento claro hasta el amarillo grisáceo y el amarillo parduzco. Esta variedad de tonos se debe en parte al reflejo de la dentina subyacente y en parte a las pequeñísimas cantidades de minerales tales como el cobre, cinc, hierro, etc., que existen en el esmalte.
Un importante elemento adicional es el fluor, que afecta a la coloración y del que se cree que es un factor de resistencia a la caries.

El esmalte es, además, muy quebradizo y su estabilidad depende de la dentina, que es tejido situado debajo de él. Cuando el esmalte se socava debido a la destrucción cariosa de la dentina, se quiebra fácilmente con la fuerza de la masticación o puede cortarse con un cincel afilado siempre que se haga el corte en dirección paralela a los prismas.
Señalaremos que el hecho de hender el esmalte por medio de instrumentos de mano, se llama clivaje del esiamto.
El clivaje es propiedad específica de los cuerpos cristalinos, en virtud de la cual, y bajo la acción de choques o presiones determinadas, se separan, según cierta dirección que indica zonas de menor resistencia o cohesión mínima.

La estructura del esmalte consiste en prismas o varillas hexagonales, y algunas pentagonales, que tienen la misma morfología general que los ameloblastos. Normalmente, estas varillas o prismas se extienden desde la unión de la dentina y el esmalte en ángulo recto con la superficie periférica. Con frecuencia no siguen un curso recto, sino sinuoso.
En algunas regiones cercanas a las áreas masticatorias pueden estar entretejidos, y a este fenómeno se le da el nombre de esmalte nudoso. No es fácil cortar estas áreas con cincel. Las varillas de esmalte están cruzadas transversalmente por la pauta de incremento o estrías de Retzius.
Al llegar las líneas de incremento a la superficie periférica, se ven ligeros surcos en la superficie debidos a que los incrementos de reciente formación se sobreponen a los formados antes. Las ligeras elevaciones que están entre los surcos reciben el nombre de configuraciones; son muy comunes en la región cervical y se extienden hasta el tercio incisal u oclusal de la corona.
En algunas áreas, la unión de la dentina y es esmalte es ondulada en lugar de recta. Este contorno ondulado se observa también en algunas regiones de la membrana basal de los ameloblastos antes de empezar la formación del tejido duro.
Cada prisma está rodeado por una cubierta (vaina), y los prismas se mantienen unidos gracias a la sustancia interprismática.
A más de las varillas o prismas de esmalte, vainas, sustancia interprismática y líneas de Retzius, hay varias estructuras orgánicas en la matriz del esmalte, que se llaman penachos, husos y laminillas.
Los penachos son visibles en la unión amelodentinaria y se extienden a corta distancia dentro de este último. Son bastante comunes y se cree que son varillas hipocalcificadas de esmalto.
Los husos según se supone, son extensiones de las prolongaciones odontoblásticas a varias profundidades del esmalte. A veces, los husos se ven más gruesos en sus regiones terminales.
Las laminillas son conductos orgánicos en el esmalte, que se extienden desde su superficie a varias profundidades del esmalte. Algunas veces se extienden en línea recta y cruzan la unión amelodentinaria para entrar en la dentina; otras se extienden irregularmente en dirección lateral.
La primera de estas manifestaciones orgánicas consta de prismas de esmalte de calcificación deficiente y su sustancia interprismática.
Las últimas dos se limitan al esmalte mismo, como tejido.
Se explican como la formación de hendeduras microscópicas en la matriz de esmalte, necesariamente antes de la erupción, en las que penetran células del órgano del esmalte o de tejido conectivo.
En algunos casos degeneran las células del órgano del esmalte que penetran más profundamente, pero las más cercanas a la superficie continúan vivas.
Las laminillas son consideradas por Gottlieb como "vías de invasión" para que penetren las bacterias y, por lo tanto, son un factor etiológico importante de la caries.

La cara interna del esmalte está relacionada en toda su extensión con la dentina, y en la unión amelodentinaria, se encuentra la zona granulosa de Thomes, formada por la anastomosis de las fibras de Thomes, que parten de los odontoblastos, cruzan toda la dentina dentro de los túbulos dentinarios y terminan en dicha zona, dando a ésta sensibilidad.
Hasta hace poco tiempo, se tenía la impresión de que el esmalte era un tejido estático, es decir, que no sufría cambios; sin embargo, en la actualidad, está plenamente demostrado que es un tejido permeable, es decir, que permite el paso de diversas sustancias del exterior al interior y viceversa. Esto es muy importante tanto en lo relativo a la profilaxis, como a la penetración de la caries.
El esmalte no es un tejido vital, es decir, no tiene cambios metabólicos, no hay construcción; pero, en cambio, presenta el fenómeno físico de difusión, y químico de reacción. El esmalte de por sí, no es capaz de resistir los ataques de la caries, no se defiende, pero sí puede cambiar algunos iones determinados por otros; a este fenómeno se le llama diadoquismo.
Basados en este fenómeno, es como nos explicamos la acción profiláctica de los iones fluor, que endurecen al esmalte; pero también nos explicamos la penetración del proceso carioso, si los iones que cambia el esmalte, son iones calcio.
Para el estudio de la caries del esmalte, Black hizo dos grandes divisiones: las que se presentan en surcos, fosetas, depresiones o defectos estructurales, y las que se presentan en caras lisas.
El modo como penetra la caries en el esmalte es el siguiente:
En caras lisas, en forma de cono con el vértice hacia la dentina, y la base hacia la parte externa del diente.
En surcos, fosetas, etc., en la misma forma de cono, pero con el vértice hacia el exterior y la base hacia la dentina.
En ambos casos sigue la dirección radial de los prismas del esmalte.

Dentina:

Es el tejido básico de la estructura del diente. Constituye su masa principal; en la corona, su parte externa está limitada por el esmalte y en la raíz, por el cemento. Por su parte interna, está limitada por la cámara pulpar y los conductos pulpares.
Estudiaremos sus principales características, comparándolas con las del esmalte:
En cuanto a espesor no presenta grandes cambios, como en el esmalte, sino que es bastante uniforme; sin embargo, es un poco mayor desde la cámara pulpar hacia el borde incisal, en los dientes anteriores, y de la cámara pulpar a la cara oclusal, en los posteriores, que de la cámara pulpar a las paredes laterales.
La dureza de la dentina es menor que la del esmalte, pues contiene 72 por ciento de sales calcáreas y el resto de sustancia orgánica.
No tiene fragilidad, pues la sustancia orgánica le da cierta elasticidad frente a las acciones mecánicas. Tampoco tiene clivaje, pues es tejido amorfo.
Tiene muchísima sensibilidad, sobre todo en la zona granulosa de Thomes.

Su constitución histológica es mucho más compleja que la del esmalte, pues tiene mayor número de elementos.
La dentina está formada por una serie de tubitos microscópicos que se mantienen unidos gracias a una sustancia parecida al cemento. Estos tubitos suelen extenderse en dirección encorvada desde la pulpa hasta la unión amelodentinaria. Se cree que el contorno encorvado de los tubitos, que describen una letra "S", se debe a la presión funcional en la época de formación. Cada tubito contiene una fibra protoplásmica. Las fibrillas laterales se anastomosan con las fibras contiguas. Estas fibras transmiten la sensación y en su extremo periférico hay una anastomosis mucho mayor de las fibras radiantes por lo que se crea una zona de mayor sensibilidad en la unión amelodentinaria.
Rodeando la luz del tubito se encuentra la cubierta de Neumann, en la que no hay fibras de colágeno, pero en cuya parte interna y tapizando toda la pared se encuentra una sustancia llamada elastina.
Alrededor de la dentina, se extiende una pauta de incremento, característica de todos los tejidos duros, que en la dentina recibe el nombre de línea de contorno de Owen, la cual está en relación transversal con los tubitos.

Cerca de la unión del cemento y el esmalte de la raíz, hay una zona permanente de espacios interglobulares que da a esta región de la dentina de la raíz un aspecto granular; recibe el nombre de capa granular de Thomes.
Líneas de Von Ebner. Estas se encuentran muy marcadas, cuando la pulpa se ha retraído, dejando una especie de cicatriz, la cual es fácil a la penetración de la caries. Se conoce también bajo el nombre de líneas de recesión de los cuernos pulpares.
Los espacios interglobulares de Czermac son cavidades que se observan en cualquier parte de la dentina, especialmente en la proximidad del esmalte.Se consideran como defectos estructurales de calcificación, y favorecen la penetración de la caries.
Las líneas de Scherger son cambios de dirección de los túbulos dentinarios, y se consideran como puntos de mayor resistencia a la penetración de la caries.
Los odontoblastos que recubren la cavidad pulpar permanecen viables durante la vida y, si se estimulan, por ejemplo, con el roce excesivo de la corona o irritación que se origine en la región de la membrana periodontal, se depositarán cantidades nuevas y excesivas de "dentina secundaria" en la periferia de la cavidad pulpar, que tiene estructura irregular, y puede ser tan extensa que oblitere la cavidad pulpar. Es una forma de defensa para proteger la pulpa.
La dentina debe ser tratada con mucho cuidado, en toda intervención operatoria, ya que fresas sin filo, excavadores también sin filo, cambios térmicos bruscos o ácidos débiles, pueden producir reacciones en la pulpa.
Por otra parte, debemos evitar el contacto de la dentina con la saliva, ya que al exponer un milímetro o dos de dentina, se están exponiendo aproximadamente 30 túbulos dentinarios y existiendo bacterias en la saliva, puede llegarse a producirse una infección en la pulpa.

**Pulpa:**

Es de origen mesodérmico y llena la cámara pulpar, los canales pulpares y los canales accesorios. Por lo tanto, su contorno periférico depende del contorno periférico de la dentina que la cubre, y la extensión de su área o volumen depende de la cantidad de dentina que se haya formado. La capa periférica de la pulpa está formada de odontoblastos. En la cámara, la capa de odontoblastos se encuentra sobre una zona libre de células que recibe el nombre de zona de Weil; esta zona contiene fibras. La pulpa consta de una concentración de células de tejido conjuntivo, entre las cuales hay una estroma de fibras precolágenas de tejido conjuntivo. Por el tejido conjuntivo corren abundantes arterias, venas apicales y comunican con el aparato circulatorio general.
Las fibras precolágenas se vuelven colágenas al acercarse a los odontoblastos y forman el incremento homogéneo de predentina.
La arteria que entra por el agujero apical se divide en numerosos capilares que se extienden hasta los odontoblastos. Hay varios elementos celulares en la proximidad de la pared endotelial de los capilares.
Son histocitos, células errantes amiboideas o linfoides, y células mesenquimales no diferenciadas. Los histocitos son células errantes en reposo; se alteran morfológicamente cuando hay inflamación, acuden al sitio de ésta y se vuelven macrófagos.
En la pulpa abundan los nervios medulados y los no medulados.
Las fibras no meduladas del sistema nervioso simpático están contiguas a las paredes de los vasos sanguíneos para normar su acción muscular. Las fibras de los nervios medulados son más numerosas y sensibles. En sus ramas terminales pierden sus vainas de mielina.
Sustancia intersticial: Es típica de la pulpa. Es una especie de linfa muy espesa de consistencia gelatinosa. Se cree que tiene por función regular la presión o presiones que se efectuan dentro de la cámara pulpar, favoreciendo la circulación.
Todos estos elementos, sostenidos en su posición y envueltos en mallas de tejido conjuntivo, constituyen el parénquima pulpar.
Células conectivas: En el período de formación de la pieza dentaria, cuando se inicia la formación de la dentina, existen entre los odontoblastos, las células conectivas o células de Korff las cuales producen fibrina, ayudando a fijar las sales minerales y contribuyendo eficazmente a la formación de la matriz de la dentina.
Una vez formado el diente, estas células se transforman y desaparecen, terminando así su función.

Funciones de la pulpa:

Tiene tres funciones: Vital, Sensorial y de Defensa.

Vital: Formación incesante de entina, primeramente por las células de Kortf durante la formación del diente y posteriormente por los odontoblastos que forman la dentina secundaria.
Mientras un diente conserve su pulpa viva, seguirá elaborando dentina y fijando sales cálcicas en la sustancia fundamental, dando como resultado qye a medida que pasa la vida, la dentina se calcifica y mineraliza, aumentando su espesor y al mismo tiempo se disminuye el tamaño de la cámara pulpar y de la pulpa.

Sensorial: Como todo tejido nervioso, transmite sensibilidad ante cualquier excitante, ya sea físico, químico, mecánico o eléctrico.
Muerta la pulpa, mueren los odontoblastos, las fibras de Thomes se retraen dejando vacíos los t úbulos, los cuales pueden ser ocupados por sustancias extrañas, terminando así la función vital.

Defensa: Está a cargo de los Histiocitos.

Cemento:

Es un tejido duro calcificado, que recubre a la dentina en su porción radicular. Desde el punto de vista histológico, es semejante al hueso, con haces gruesos de fibras colágenas en la matriz calcificada. No hay cementocitos (osteocitos) en el tercio superior, pero se encuentran células óseas en la porción inferior, incluídas en lagunas. Por lo regular no se encuentra el sistema de Havers con vasos sanguíneas, pero puede aparecer si el cemento aumenta de grosor, cosa que puede ocurrir cerca de la punta en sujetos seniles. Las fibras gruesas de colágena se continúan con los haces de fibras de la membrana periodontal, que penetran al cemento en forma de fibras de Sharpey. No calcifican y su aspecto es de conductos claros en cortes por abrasión.
El cemento en ciertas circunstancias puede experimentar resorción e hiperplasia. El aumento de grosor ocurre con el crecimiento por aposición, esto es, por adición de nuevas capas en su superficie. La destrucción del cemento pocas veces se presenta, verbigracia, en la enfermedad de la membrana periodontal.
El espesor del cemento varía desde el cuello en donde es mínimo hasta el ápice en donde adquiere el máximo. Su color es amarillento y su superficie rugosa. Su composición es de 68 a 70 por ciento de sustancias inorgánicas (sales minerales) y 30 a 32 por ciento de sustancias orgánicas.

Funciones: Tiene dos funciones: Proteger la dentina de la raíz y dar fijación al diente en su sitio por la inserción que en toda su superficie da a la membrana peridentaria.
El cemento se forma durante todo el tiempo que permanece el diente en su alveolo, aún cuando esté despulpado.
El estímulo que ocasiona la formación de cemento, es la presión. A medida que pasa la vida, la punta de la raíz se va achatando y redondeando por efecto de las fuerzas de masticación.

# CAPITULO II

# CARIES

## CARIES

Definición: Es un proceso químico-biológico caracterizado por la destrucción más o menos completa de los elementos constitutivos del diente.
Químico porque intervienen ácidos, y biológico porque intervienen microorganismos.
El esmalte, no es un tejido inerte como se creyó por mucho tiempo, sino que es permeable y tiene cierta actividad.
Para comprender mejor el mecanismo de la caries, es preciso recordar que los tejidos dentarios están ligados íntimamente entre sí, de tal manera que una injuria que reciba el esmalte puede tener repercusión en dentina y llegar hasta la pulpa, pues todos los tejidos forman una sola unidad, el diente.
De ahí el hecho de que dividir la caries por grados, como lo hizo Black, es erróneo, pero es al mismo tiempo la forma de comprender mejor su avance y mecanismo.
Black clasificó la caries en 4 grados, utilizando números arábigos, 1er grado, abarca el esmalte; 2ndo grado, abarca esmalte y dentina; 3er grado, abarca esmalte, dentina y pulpa, pero esta conservando su vitalidad y 4to grado, abarca esmalte, dentina y pulpa, pero ésta ya está muerta.

Mecanismo de la caries: Cuando la cutícula de Nasmyth está completa no penetra el proceso carioso, solo cuando esta rota en algún punto, puede penetrar. La rotura puede ser ocasionada por algún surco muy fisurado, o inclusive puede no existir coalescencia entre los prismas del esmalte facilitando esto el avance de la caries. Otras veces existe desgaste mecánico ocasionado por la masticación, de la cutícula o falta desde el nacimiento en algún punto, o bien los ácidos, desmineralizan su superficie.
Además, debe fijarse en la superficie de la cutícula, la placa bacteriana de León Williams que es una como película gelatinosa indispensable para la protección de los gérmenes que coadyuban junto con los ácidos a la desmineralización de la cutícula y de los prismas.
La matríz del esmalte o sustancia interprismática, es colágena y los prismas químicamente están formados por cristales de apatíta a su vez constituídos por fosfato tricálcico y los iones calcio que lo forman se encuentran en estado lábil, es decir libres y pueden ser sustituídos a través de la cutícula por otros iones como carbonatos, etc. A este calcio lo podemos llamar circulante.
Por este fenómeno del diadoquismo, los iones de calcio que se cambian, hacen que el fosfato tricálcico se transforme en fosfato dicálcico, y este a su vez en monocálcico, el cual sí es soluble en ácidos débiles.

**Teorías acerca de la producción de caries:**

1.- Los ácidos producidos por la fermentación de los hidratos de carbono, en los cuales viven las bacterias acidúricas y al mismo tiempo se desarrollan, penetran en el esmalte, desmineralizando y destruyendo en acción combinada (bacterias y ácidos) los tejidos del diente.
2.- Los ácidos generados por las bacterias acidogénicas, junto con ellas hacen exactamente lo mismo.

Estas dos teorías preconizadas por Miller hace más de setenta años, siguen siendo las más aceptadas.

3.- La teoría proteolítica-quelación: Se ha aceptado por mucho tiempo que la desintegración de la dentina humana se realiza por bacterias proteolíticas o por sus enzimas. Se desconoce el tipo exacto de ellas, sin embargo existen algunas del género Clostridium que tiene un poder de lisis y digieren a la sustancia colágena de la dentina, por sí y por su enzima la colagenasa.
Pero para poder efectuar esta desintegración es indispensable la presencia de iones Calcio en estado lábil.
La manera de contrarrestar esta acción es colocando alguna sustancia quelante que atrape a estos iones calcio y así se inhibe la acción de las bacterias.
La sustancia que ha dado los mejores resultados es el Eugenol, ya sea solo o combinado con Oxido de cinc.
Existen ciertos elementos indispensables para la vida bacteriana, su desarrollo, multiplicación, sistema metabólico y enzimático, que al ser secuestrados por los agentes quelantes, impiden que las bacterias puedan aprovecharlos para la subsistencia y a la postre mueren.
Una vez destruídas las capas superficiales del esmalte, hay vías de entrada naturales que facilitan la penetración de los ácidos junto con los gérmenes como son las estructuras no calcificadas o hipocalcificadas, lamelas, penachos, husos, agujas, etc.

División de la caries según Black:

Ya vimos que las divide en cuatro grados, de acuerdo a los tejidos que involucren.

Caries de 1er grado: En la caries del esmalte, no hay dolor.
Se localiza al hacer la inspección y exploración, el esmalte se ve de brillo y color uniforme, pero donde la cutícula se encuentra incompleta y algunos prismas se han destruído, da el aspecto de manchas blanquecinas granulosas. Otras veces, se ven surcos trasversales oblicuos y opacos, blanco amarillentos, o de color café.
Microscópicamente iniciada la caries, se ve en el fondo de la pérdida de sustancia, detritus alimenticio, en donde pululan numerosas variedades de microorganismos.
Los bordes de la grieta o cavidad son de color café, más o menos obscuro y al limpiar los restos contenidos en la cavidad, encontramos que sus paredes son anfractuosas y pigmentadas de café obscuro.
En las paredes de la cavidad se ven los prismas fracturados

a tal grado que quedan reducidos a sustancia amorfa.
Más profundamente, y aproximándose a la sustancia normal, se observan prismas disociados cuyas estrías han sido reemplazadas por granulaciones y en los intersticios prismáticos, se ven gérmenes, bacilos y cocos por grupos y uno que otro diseminados. Más adentro apenas se inicia la desintegración y los prismas están normales tanto en color como en la estructura.

Caries de 2ndo grado: En la dentina el proceso es muy parecido aún cuando el avance es más rápido dado que no es un tejido tan mineralizado como el esmalte, pero su composición contiene también cristales de apatita impregnando a la matríz colágena. Por otra parte existen también elementos estructurales que propician la penetración de la caries, como son los túbulos dentinarios, los espacios interglobulares de Azermac, las líneas incrementales de Von Ebner y Owen, etc.
La dentina una vez que ha sido atacada por el proceso carioso presenta tres capas bien definidas. La primera, formada químicamente por fosfato monocálcico, la más superficial y que se conoce con el nombre de Zona de Reblandecimiento.
Está constituída por detritus alimenticio, y dentina reblandecida que tapiza las paredes de la cavidad y se desprende fácilmente con un excavador de mano, marcando así el límite de la zona siguiente.
La segunda zona formada químicamente por fosfato dicálcico, es la zona de invasión, tiene la consistencia de la dentina sana, microscópicamente ha conservado su estructura, y solo los túbulos están ligeramente ensanchados sobre todo en las cercanías de la zona anterior, y están llenos de microorganismos.
La coloración de las dos zonas es café, pero el tinte es un poco más bajo en la de invasión.
La tercera zona, formada por fosfato tricálcico es la defensa en ella la coloración desaparece, las fibrillas de Thomes están retraídas dentro de los túbulos y se han colocado en ellos nódulos de neo-dentina, como una respuesta de los odontoblastos que obturan la luz de los túbulos tratando de detener el avance del proceso carioso. El síntoma de este grado de caries,es el dolor provocado por cualquier agente externo irritante.

Caries de 3er grado: La caries ha seguido su avance penetrando en la pulpa pero ésta ha conservado su vitalidad, algunas veces restringida, pero viva, produciendo inflamaciones o infecciones de la misma, conocidas por el nombre de pulpitis.
En este grado de caries, existe DOLOR provocado o espontáneo.
El espontáneo es provocado por la congestión del órgano pulpar el cual al inflamarse hace presión sobre los nervios sensitivos pulpares, los cuales quedan comprimidos contra las paredes inextensibles de la cámara pulpar. Este dolor se exacerba por las noches, debido a la posición horizontal de la cabeza al estar acostado, la cual se congestiona por la mayor afluencia de sangre. Algunas veces este tipo de caries es tan doloroso, que solo drenando la pieza, y dejando que se descongestione, podemos causar algún alivio al paciente.

Caries de 4to grado: La pulpa ya ha sido destruída y pueden

venir varias complicaciones.
Cuando la pulpa ha sido desintegrada en su totalidad, NO HAY DOLOR, ni exponiendo el diente a estímulos físicos, químicos o de cualquier índole, no hay tampoco dolor espontáneo. La destrucción de la parte coronaria de la pieza dentaria es total o casi total. La coloración de la parte que aún queda en su superficie, es café.
Si exploramos con un estilete fino los canales radiculares, encontramos ligera sensibilidad en la región correspondiente al ápex y a veces ni eso.
Las complicaciones de este grado de caries si son dolorosas.
Estas complicaciones, van desde la monoartritis apical, hasta la osteomielitis, pasando por la celulitis, miocitis, osteitis y perostitis.
En general debemos proceder a hacer la extracción, en este grado de caries, sin esperar que venga alguna de estas complicaciones pues sino, exponemos al paciente a problemas.

# CAPITULO III

# PREPARACION DE CAVIDADES

**PREPARACION DE CAVIDADES.**
**TIEMPOS OPERATORIOS.**

La preparación de cavidades, desde el punto de vista terapéutico, es el conjunto de procedimientos operatorios que se practica en los tejidos duros del diente, con el fin de extirpar la caries y alojar un material de obturación. Para lograr tal finalidad, conviene seguir un orden y ajustarse a un método preconcebido, aunque en casos especiales o cuando el operador ha adquirido habilidad suficiente, es permisible alterarlos.

Black simplifica la operación mediante principios fundamentales que son generales para todas las cavidades y que están expresadas del modo siguiente:

1.- Obtención de la forma de contorno.

2.- Dar a la cavidad forma de resistencia.

3.- Obtener la forma de retención.

4.- Conseguir la forma de conveniencia.

5.- Remover toda la dentina cariada.

6.- Terminar las paredes de esmalte.

7.- Hacer la "toilette" (limpieza) de la cavidad.

Clyde Davis agrega a los tiempos propuestos por Black, uno previo que denomina "ganar acceso a la cavidad".

Zabotinsky considera seis tiempos operatorios para la preparación de las cavidades:

1.- Apertura de la cavidad.

2.- Remoción del tejido cariado. (dentina cariada).

3.- Delimitación de los contornos.

4.- Tallado de la cavidad.

5.- Biselado de los bordes.

6.- Limpieza definitiva de la cavidad.

Por otra parte existe también el ordenamiento de Moreyra Bernal y Carrer, quienes basados en las técnicas propuestas por los distintos autores dividen la operación en cinco tiempos, uno de los cuales se subdivide en cinco secundarios:

1.- Apertura de la cavidad.

2.- Extirpación del tejido cariado.

3.- Conformación de la cavidad.

a) Extensión preventiva
b) Forma de resistencia
c) Base cavitaria
d) Forma de retención
e) Forma de conveniencia

4.- Biselado de los bordes cavitarios.

5.- Terminado de la cavidad.

1.- Primer tiempo.
Apertura de la cavidad.

Está destinado a lograr acceso a la cavidad de caries eliminando el esmalte no soportado por dentina sana. El objeto de este primer tiempo es abrir una brecha que facilite la visión amplia de toda la zona cariada para el uso del instrumental que corresponda. Para la apertura de la cavidad debe tenerse en cuenta la dureza del esmalte.
La técnica operatoria varía de acuerdo a la extensión de la caries. Consideremos, pues, dos casos:

1.- Cavidad de caries con bordes de esmalte sostenidos por dentina.

2.- Cavidad de caries con bordes de esmalte no sostenidos por dentina.

1.- Cavidad de caries con bordes sostenidos por dentina.

Estudiaremos dos variantes según se trate de superficies expuestas o de caries estrictamente proximales. En ambas se inició el ataque a la dentina pero no se ha producido aún la zona de desorganización o peptonización, por lo que el esmalte se encuentra protegido por una capa dentinaria de una resistencia que dificulta el uso de instrumentos cortantes de mano. En las superficies expuestas del diente (caras oclusal, vestibular y lingual) se inicia la apertura a velocidad de torno convencional con fresa redonda dentada, de tamaño adecuado (igual o menor que la cavidad de caries), con la que se presiona hasta sobrepasar ligeramente el límite amelodentinario. Pueden usarse también fresas de fisura de extremo agudo o taladros, piedras de diamante redondas así como fresas de fisura lisas con alta velocidad.

Al llegar al tejido dentinario se nota la distinta dureza del tejido, percibiendo el operador la sensación de "caída en dentina", que lo obliga a disminuir la presión que ejerce sobre el diente durante la apertura en el esmalte cariado. Cuando se actúa con alta velocidad ésta sensación no se percibe, por la pérdida del sentido del tacto.

Black aconseja iniciar la apertura con una fresa redonda pequeña con la que se hace una brecha hasta llegar al límite amelodentinario (en casos de caries muy pequeñas, con disco de diamante). Luego, con una fresa de cono invertido, apoyando la base en la dentina, iniciamos el socavado del esmalte, actuando en la dentina subyacente hasta conseguir el debilitamiento de la capa adamantina.

En este momento, utilizando cinceles rectos o angulados, de tamaño adecuado, cliva el esmalte en pequeñas porciones a la vez.
Cuando la caries está localizada en la cara proximal exclusivamente, el primer tiempo operatorio deberá hacerse de acuerdo a dos procedimientos: abriendo una brecha desde la cara oclusal hasta llegar a la cavidad de caries, o separando los dientes para facilitar la introducción de instrumentos cortantes rotatorios. En los dientes anteriores, este último procedimiento es el adecuado, siendo de fácil ejecución. En cambio, en los posteriores, múltiples factores (raíces, implantación, volumen, relaciones de contacto, etc.), dificultan la separación.

2.- Cavidades de caries con bordes no soportados por dentina.

Son características en las caries localizadas en las caras proximales (el esfuerzo o choque masticatorio no ha logrado aún fracturar los prismas adamantinos) y en las caries recurrentes de las superficies expuestas (oclusales, vestibulares, y linguales). Tratándose de una superficie expuesta, la escasa resistencia del esmalte permite el empleo de instrumental cortante de mano -cinceles rectos, angulados, hachuelas para esmalte y azadones- o de los instrumentos cortantes rotatorios -fresas, taladros, piedras montadas- . Los instrumentos de mano deben dirigirse de modo que el bisel se oriente hacia la cavidad y teniendo en cuenta los planos de clivaje a que hemos hecho referencia anteriormente. Es importante recordar que el corte del esmalte debe efectuarse en pequeñas porciones cada vez, buscando un seguro punto de apoyo con los dedos libres de la mano que empuña el instrumento a fin de evitar lesiones en los tejidos blandos. También puede hacerse la resección del esmalte con piedras montadas en forma de pera, redondas o tronco cónicas, de tamaño igual o ligeramente mayor que la cavidad de caries, utilizándolas adecuadamente.
Cuando se trata de caries proximales en que la destrucción de tejido ha alcanzado los rebordes marginales de la cara oclusal o las caras labiañ y lingual en los dientes anteriores, la apertura de la cavidad puede iniciarse con instrumental cortante de mano en forma similar a la ya mencionada, o separando previamente los dientes.

2.- Segundo tiempo
Extirpación del tejido cariado.

La caries amelodentinaria presenta distintas características según la localización y la marcha del proceso, así como la formación en la dentina de cuatro zonas, cuya distinta dureza exige el uso de instrumental especial. Dejando sentada la premisa de que "todo el tejido cariado debe ser eliminado mecánicamente", vamos a estudiar este tiempo operatorio:

a) En caries clínicamente pequeñas.
b) En caries con gran destrucción de tejido.

a) Caries clínicamente pequeñas.

La consistencia de la dentina, descubierta después de la apertura de la cavidad, exige el empleo de instrumentos rotatorios, pues con los excavadores no es posible eliminar el tejido cariado. En consecuencia, se inicia la extirpación de dentina resistente y dura, pero patológica, con fresas redondas grandes y a velocidad convencional, hasta llegar a tejido sano.

La inspección ocular indicará la presencia de dentina sana. Algunos autores llaman "grito dentinario" al sonido característico que se produce al explorar la dentina clínicamente sana. Nosotros creemos que ese sonido pueden emitirlo tanto la dentina sana como la cariada, dependiendo de la dureza del tejido. En consecuencia, valoramos la inspección ocular como medio para indicar la dentina sana.
Cuando la dureza del tejido es normal pero aún se observa dentina coloreada o pigmentada, debe insistirse en su extirpación con instrumentos rotatorios hasta encontrar dentina adventicia o dentina reparadora.
Puede suceder que la proximidad pulpas haga peligrar la vitalidad del diente. En ese caso, es de buena práctica colocar la película de hidróxido de calcio y cubrir la cavidad con cemento temporal. Después de un tiempo prudencial -que varía de uno a cuatro meses- se elimina la obturación provisional y se continúa con la extirpación del tejido cariado hasta encontrar dentina sana. (Recubrimiento directo).

No es conveniente utilizar la técnica de aplicar fármacos como el nitrato de plata amoniacal para "detener" el avance de la caries, cuando después del fresado aún existe dentina pigmentada. Ademas de colorear de obscuro al diente, no otorga seguridad en cuanto a la eliminación total de la caries.

b) Caries con gran destrucción de tejido.

En estos casos, la cavidad de caries ya está formada y la diferente consistencia de la dentina cariada exige el empleo de distinto instrumental. En base a ello consideraremos los siguientes pasos de la técnica:

1.- Limpieza de la cavidad de caries. Los detritus alimenticios que llenan la cavidad no adhieren a las paredes, por lo que su eliminación resulta fácil proyectando agua tibia a presión, con lo que se eliminan también los restos de esmalte que han caído en el interior de la cavidad después de su apertura. Esta operación no resultará dolorosa si el diagnóstico de la lesión ha sido correcto.

Por otra parte, en Clínica de Operatoria Dental se aconseja preparar las cavidades bajo anestesia infiltrativa o troncal.

2.- Uso de instrumental cortante de mano. Eliminados los restos alimenticios nos encontramos con dentina desorganizada, de consistencia blanda, que debe eliminarse mediante el empleo de instrumentos de mano, excavadores de tamaño adecuado. El filo del instrumento debe colocarse de manera que asiente en el centro de la cavidad y desde allí se ejerce un movimiento de rotación en dirección a las paredes, con lo que se consigue la extirpación de la dentina reblandecida,

que se elimina en capas cuyo espesor variará de acuerdo a la dureza del tejido.

3.- Empleo de instrumentos cortantes rotatorios. Cuando la dentina ofrece cierta resistencia a la acción de los excavadores (zona de infección y de descalcificación) es necesario emplear fresas redondas lisas que terminarán la acción de los instrumentos de mano, eliminando la dentina en forma de polvillo, hasta encontrar dentina "clínicamente sana". Esta zona se reconoce por la dureza y por su coloración normal. Si la marcha de la lesión ha sido lenta, es posible ver dentina traslúcida, en estos casos, sólo debe eliminarse con fresas las capas más superficiales, pues se considera como una zona de defensa.

En el caso de que se visualice dentina secundaria o reparativa que se distingue fácilmente por su coloración oscura y porque se forma por dentro de la cámara pulpar, debe dejarse, pues se trata de dentina sana.
Deben usarse preferentemente fresas grandes, pues las redondas pequeñas son más perforantes y se corre el riesgo de lesionar la pulpa.
Este accidente ocurre por la excesiva profundización o por el uso de otros tipos de fresas (cono invertido o fisura) cuyo - empleo debe proscribirse.

3.- Tercer tiempo.
Conformación de la cavidad.

Comprende la serie de maniobras tendientes a darle a la cavidad una forma especial que evita recidiva de caries, que soporte las fuerzas masticatorias y mantenga cualquier material de obturación que reintegrará al diente sus características anatomofisiológicas. De acuerdo a las divisiones propuestas anteriormente, comprende, el estudio de:

1.- La extensión preventiva o profiláctica, para llevar los contornos de la cavidad a zonas inmunes. (Black).
2.- La forma de resistencia, cuya característica es soportar el esfuerzo masticatorio.
3.- Base cavitaria, consiste en aplicar en la pared pulpar y/o pulpo-axiliar materiales especiales para regularizarlas, aislar y proteger la pulpa.
4.- La forma de retención, para evitar que la obturación sea desplazada.
5.- La forma de conveniencia que se deben presentar algunas cavidades para recibir ciertas sustancias de obturación.

4.- Extensión preventiva o profiláctica.

Tiene por finalidad llevar los márgenes de la cavidad hasta la superficie dentaria que presente inmunidad natural o autoclisis (acción masticatoria, movimiento de lengua, labios y carrillos).

Esta técnica, que en muchos casos debe hacerse sacrificando tejido sano, corresponde al axioma de "extensión por prevención" de Black.

Este principio preventivo de extensión debe interpretarse con-

siderando que no interesa la parte profunda de la cavidad, que es integrante de uno de los tiempos operatorios, sino su superficie, y debe practicarse sistemáticamente, aunque en contados casos (ausencia del diente vecino) está permitido hacer excepciones. En presencia del diente contiguo, la cavidad proximal cuyos bordes se encuentran en contacto con el diente vecino, debe considerarse provisoria.

Esta concepción del principio de extensión preventiva está basado en los estudios de Black, cuyo valor no discutimos. Pero consideramos que la técnica de Black, en lo que se refiere a la extensión preventiva, sacrfica tejido dentario sano que puede conservarse. En las cavidades de Clase I, cuando las caries obedecen a alteraciiones estructurales del esmalte (caries pequeñas en sujetos no predispuestos) la extensión preventiva debe limitarse a la inclusión de los surcos afectados hasta encontrar tejido sano. En las cavidades de Clase II la extensión proximal debe incluir solamente la relación de contacto.
En cuanto a las cavidades de las Clases III, IV y V, Black lo supeditaba a un sólo material restaurador que se empleaba en esa época: la orificación. Nosotros entendemos que en la actualidad la técnica de orificación está en completo desuso y en consecuencia, la obturación de estas cavidades se efectúa con otros materiales y por ello también deben ser modificados los principios de extensión preventiva para estas restauraciones.

Si bien más adelante estudiaremos esta técnica, aquí adelantamos la definición sobre la extensión preventiva:

Es el tiempo operatorio por el cual se estienden los bordes cavitarios hasta encontrar tejido sano y hasta las zonas del diente que permitan facilitar las maniobras opratorias, la inserción del material restaurador e incluir la relación de contacto.

Siguiendo esta concepción, podemos ahora enunciar las siguientes reglas:

a) En las cavidades de las superficies oclusales simples, o el tramo oclusal de las compuestas, debe llevarse el límite periférico o margen de las mismas hasta incluir todo surco o fosa, "tengan o no caries".

b) En las cavidades de la Clase II de Black, las paredes vestibulary lingual (o palatina) deben extenderse hasta incluir totalmente la relación de contacto con el diente vecino contiguo. En casos de predisposición especial a las caries o de acuerdo al criterio clínico del operador, puede seguirse el criterio de Black, que exige extender las paredes hasta las proximidades de los ángulos axiales respectivos, sin invadirlos. En cuanto a la pared gingival, debe llevarse hasta el borde de la papila y en casos de caries subgingivales, pordebajo del borde libre de la encía hasta encontrar tejido sano.

c) En cavidades proximales de dientes anteriores, las paredes labialy lingual o palatina deben llevarse hasta los ángulos axiales respectivos, pudiendo invadirlos en casos de gran destrucción. La pared gingival se extenderá hasta las proximidades del borde libre de la encía y, a veces, hasta por debajo de ella. Esta extensión depende del material restaurador que se

elija ya que, eliminada la orificación de la práctica diaria, la técnica sostenida por Black debe variarse.

d) En cavidades del tercio gingival (vestibulares o linguales) de todos los dientes, la pared gingival debe extenderse hasta el festón gingival o por debajo del borde libre de la encía. Las paredes mesial y distal deben llegar hasta lograr tejido sano y la pared oclusal (o incisal), hasta la unión del tercio medio de la cara vestibular o lingual con el tercio gingival en casos de gran destrucción del tejido.

También en estos casos como veremos, la extensión hacia mesial y distal se efectúa en función del material y de las características de susceptibilidad del paciente.

Resumiendo, en la técnica de preparación de cavidades, el contorno de la misma no debe limitarse a un círculo de pequeñas dimensiones, sino que debe llevarse hasta un sitio de inmunidad natural, donde se produzca la autoclisis, o la limpieza mécanica, con las excepciones a que ya hemos hecho referencia.

5. Forma de resistencia.

Es la conformación que debe darse a las paredes cavitarias para que soporten, sin fracturarse, los esfuerzos masticatorios, las variaciones de los materiales restauradores (variaciones volumétricas), y las presiones interdentarias que se producen en el diente obturado.

Las formas de resistencia y de retención están basadas en principios de mecánica aplicada, ya que los movimientos masticatorios y la acción de los músculos que intervienen en la dinámica mandibular, originan fuerzas que pueden provocar la fractura de las paredes y el deslizamiento o caída de la obturación.

Por nuestra parte, vamos a considerar los principios generales en que se funda la técnica de preparación de cavidades en lo referente a resistencia de paredes cavitarias y forma de retención, y en párrafo aparte, estudiaremos la acción de las fuerzas masticatorias desde el punto de vista de la Operatoria Dental.

Realizada la extensión preventiva, la forma de resistencia se obtendrá en las cavidades simples tallando las paredes de contorno y el piso, planos y formando ángulos diedros y tiedros bien definidos. Esto se consigue con fresas y piedras cilíndricas e instrumentos cortantes de mano (azadones,hacuelas y hachuelas de esmalte). En las cavidades oclusales, las paredes deben extenderse contorneando los respectivos tubérculos sin invadirlos, para evitar su debilitamiento y laconsiguiente fractura posterior de la pared.

En las cavidades compuestas, se proyectarán las paredes pulpar y gingival planas, paralelas entre sí y perpendiculares al eje longitudinal del diente. El piso, en las cavidades de Clase II, se formará con la pared axial un escalón de ángulo axio-pulpar redondeado, para evitar la concentración de fuerzas a ese nivel Las paredes de contorno formarán ángulos diedros y tidros bien demarcados.

Las paredes laterales de la caja proximal se tallan en sentido axio-proximal, divergentes en su mitad externa y perpendiculares a la pared axial en su mitad interna. En sentido oclusogingival, se preparan divergentes en las cavidades para amalgamas y convergentes para incrustación.

Los modernos estudios sobre "Fotoelasticidad" aconsejan preparar paredes de contorno con ángulos redondeados. Nosotros creemos que ello no está debidamente probado por lo que, sin discutirlo ni negarlo, insistimos en las técnicas clásicas.

En ambos tipos de preparación de tejido remante que constituye las paredes de contorno, debe tener suficiente espesor para equilibrar las fuerzas masticatorias que actuarán directamente sobre las paredes o a través del material de obturación.

La forma de resistencia está condicionada a los siguientes factores:

a) Extensión de la cavidad. Está relacionada con la marcha de la caries en superficie y profundidad. Caries con gran destrucción de tejido dejará paredes remanentes débiles que deberán protegerse con el material de obturación. Si después de la extirpación de tejido cariado el piso resulta profundo e irregular, se rellenará con cemento de fosfato de cinc, dándose a la cavidad la profundidad requerida de acuerdo al material de obturación definitivo.

En esta circunstancia las paredes laterales deben estenderse para que ese material restaurador apoye sobre dentina.

b) Protección de paredes. En casos de caries extensas que dejan paredes débiles, éstas deben protegerse con el material de obturación (incrustación metálica). La porción oclusal de las paredes remanentes débiles debe desgastarse en la porción necesaria como para construir el diente con el material de obturación, de manera que pueda disminuirse la inclinación de las cúspides para evitar la formación de fuerzas horizontales de gran magnitud. Las paredes laterales no deben rellenarse con cemento, pues se fracturarán ante el impacto masticatorio. En otras palabras, las paredes laterales de la cavidad deben tener soporte de dentina sana.

c) Dientes desvitalizados. En los casos de extirpación de la pulpa aconsejamos rellenar el diente con amalgama, siguiendo la técnica que explicamos en esta misma sección. Sobre este material se prepara una cavidad para incrustación metálica, protegiendo toda la cara oclusal. En ningún caso la amalgama que descansa en la pared subpulpar, debe dejarse como obturación definitiva, pues el material actuaría como una verdadera cuña, fracturando la pared más débil.

d) Fuerzas masticatorias. La acción de las fuerzas masticatorias y su grado de intensidad varían según el sector de la boca que se considere, siendo mayor el nivel de las cúspides y molares que en los dientes anteriores.

e) Las paredes cavitarias no sostenidas por dentina sana deben eliminarse.

f) En las cavidades de las caras labial y proximal de los dien

tes anteriores y vestibular de los posteriores, no es necesario cuidar en detalle la forma de resistencia porque no están expuestas al esfuerzo masticatorio. Sólo se tendrá en cuenta el material de obturación y sus posibles cambios volumétricos.

Bases Cavitarias.

Son componentes que se aplican preferentemente sobre el piso de las cavidades y/o paredes axiales y se usan para proteger la pulpa de la acción térmica, para ayudar a la defensa natural y, en algunos casos llevan incorporados medicamentos, actúan también como paliativos de la inflación pulpar.

Los más usados son las bases de óxido de cinc y eugenol, el hidróxido de calcio y el cemento de fosfato de cinc.

Desde el punto de vista de la Técnica de Operatoria Dental vamos a estudiar como bases cavitarias para dientes con vitalidad pulpar, solamente a los cementos de fosfato de cinc, ya que las otras bases mencionadas sólo tienen aplicación clínica. En cuanto a los dientes despulpados de las zonas media y posterior de la boca, consideremos como base cavitaria a la amalgama.

En consecuencia, estudiaremos aquí las dos circunstancias siguientes:

I. Bases para dientes con vitalidad pulpar.
II. Bases para dientes desvitalisados.

I. Bases para dientes con vitalidad pulpar. De todos los materiales conocidos que se emplean con la finalidad de aislar la pulpa de los choques térmicos o de la posible acción irritante de los materiales de obturación permanente, el cemento de fosfato de cinc es el que ocupa el primer lujar.

Sin embargo, son numerosos los autores que afirman que su acción es irritante para la pulpa, al extremo de que algunos aseguran su toxicidad. Así, Manley, Gurley y Van Huysen y otros, sostiehaber encontrado en exámenes histiológicos de pulpas expuestas al cemento de fosfato de cinc, lesiones inflamatorias, degeneración odontoblástica y fuerte hipermia, y en algunos casos, necrosis pulpar. Lefkwitz afirma que es común hallar alteraciones del esmalte en dientes que han estado en tratamientos ortodóncicos. Mosteller cree haber alcanzado la fórmula "ideal": emplea cemento de fosfato de cinc como base de obturaciones metálicas, pero al líquido le agrega igual cantidad de eugenol, a fin de que la pulpa se beneficie con la acción sedante de este medicamento. Con intenciones similares, pero especialmente con el fin de esterilizar la dentina, Colton y Ehrkich, realizaron experimentos adicionando al cemento diversos antibióticos, entre los que prefieren la penicilina, por su tenor ligeramente ácido.

Sin poner en duda los estudios histiológicos de los autores citados podemos afirmar que existe evidentemente una desarmonía entre la investigación y los resultados clínicos. Quizá porque creemos que una gran parte de los accidentes pulpares se deben a un diagnóstico incorrecto del estado de salud pulpar, al uso indebido

de la fresas durante la preparación de la cavidad o a un deficiente mezclado del material. Locierto es que desde hace 38 años empleamos como base cemento de fosfato de cinc como base de obturaciones, sin encontrar desde el punto de vista clínico, alteraciones dignas de mención.
No dudamos que el líquido del cemento, por su tenor ácido, pueda causar trastornos inflamatorios a la pulpa, pero creemos que esas lesiones, mediante el empleo correcto del cemento, son totalmente reversibles. Por otra parte, experiencias clínicas y de laboratorio hacen aconsejar la aplicación de barniz de copal sobre la dentina o solamente en la pared pulpar, antes de colocar la base de cemento, a fin de evitar su acción ácida sobre la pulpa.

Para evitar o disminuir la acción tóxica del líquido ácido, el cemento se prepara adicionando polvo al líquido en pequiñas porcionescada vez, correctamente dosificadas y, terminada la mezcla se espera un tiempo que osila entre 30 segundos hasta un minuto (dependiendo de la temperatura ambiente), antes de llevarlo a la cavidad. De esta manera termina la reacción química entre polvo y líquido y se eleva el pH -que al empezar el mezclado es de 1-, de modo que en el instante de su inserción su acidez varía entre 4 y 5, debido a que el polvo está compuesto esencialmente por óxido de cinc.
Si la cavidad está aislada del medio bucal, conviene lavarla con alcohol yodado al 1% y secar suavemente. Es necesario evitar el resecado, pues si así ocurriese, la avidez de la humedad de la dentina haría absorber líqudo solvente del barniz de copal lo que podría ocasionar trastornos inflamatorios a la pulpa a través de los conductillos dentinarios.

Terminada la forma de resistencia se procede a aislar la pared pulpar con una película de barniz de copal, a fin de impedir la acción química del cemento. Sobre ella se aplica la base de cemento de fosfato de cinc o de carboxilato de cinc. Con la misma finalidad, existen dos temperamentos, el llenado total de la cavidad con el cemento y el que aconseja cubrir solamente la pared pulpar (o pulpo-axial en las cavidades compuestas). Esta última forma es la que aconsejamos decididamente, pues tiene las ventajas que facilita los tiempos operatorios siguientes, permite el anclaje del material de obturación permanente en plena dentina, y al cubrir la mayor cantidad de tejido dentinario con el cemento, la acción irritante o tóxica del material restaurador (silicato o acrílico) queda disminuída o anulada. Por otra parte, al llenar totalmente la cavidad con el cemento, se cubren también los bordes, desde donde es dificultosa su eliminación.

Así pues, la técinca que aconsejamos es la siguiente:

1.- Previa desinfección de la dentina, se seca suavemente con aire tibio.
2.- Se aplica sobre la pared pulpar una película de barniz de copal.
3.- Se prepara el cemento en la forma aconsejada por los manufactureros.
4.- Previa espera de 30 segundos a un minuto, se toca la masa con un instrumento de extremo aqudo, y mediante un suave movimiento de rotación quedará adherida una pequeña porción de forma - redondeada.
5.- Se lleva el instrumento a la cavidad y se deja contactar suavemente el cemento adherido en el extremo contra la dentina pre-

viamente elegida. Sin alejar el intrumento, se hace deslizar el cemento hacia la pared a aislar. Si no alcanza a cubrirla, se toma una segunda porción siguiendo la misma técnica hasta cubrir totalmente la pared deseada.
6.- Cubierta la pared pulpar (o pulpo-axial) con la delgada película de cemento, es necesario esperar hasta que se inicie el endurecimiento antes de adaptar el cemento a la pares. La técnica de humedecer el extremo liso del condesador con el líquido del cemento, alcohol u otro vehículo, está contraindicada, pues se altera la reacción normal del cemento. En cambio, en el período inicial del fraguado el cemento puede adaptarse sin que se adhiera al instrumento.

En los dientes anteriores conviene llevar pequeñas porciones de cemento por vez, a fin de mantener intactos los bordes cavitarios. En molares y premolares se puede llevar cemento en una sola etapa, ya que el tamaño de la cavidad simplifica la orperación.

En los casos de cavidades profundas en las cuales se sospeche de probables lesiones pulpares, conviene aplicar sobre la pared pulpar profunda y directamente sobre la dentina, un protector pulpar (óxido de cinc-eugenol o hidróxido de calcio). Sobre esta base se aplica el barniz de copal y luego la base de cemento de fosfato.

II. Bases para dientes despulpados. Anteriormente se proponía el rellenado de los dientes despulpados con cemento de fosfato de cinc y sobre esta base se preparaba la cavidad. Pero está clínicamente demostrado que una base de cemento con mucho espesor carece de resistencia para servir de soporte a una restauración ya que el cemento tiene un módulo de elasticidad inferior al de la dentina. Los principios mecánicos y las formas de resistencia y las formas de resistencia y retención.

En nuestra experencia clínica, hemos tenido numerosos casos de caídas de incrustaciones métalicas y fracturas de paredes dentarias,debido al movimiento del cemento bajo las presiones masticatorias a través del material de obturación y restauración.

Por otra parte, consideramos que los dientes despulpados en las zonas media y posterior de la boca, deben restaurarse por el procedimientos de la incrustación metálica e incluir en la cavidad toda la cara oclusal, efectuando un doble bisel en la o las cúspides fundamentales.
De esta manera se protegen las paredes debilitadas y carentes de vitalidad con el material restaurador.

Como consideramos que la base cavitaria debe ser rígida, efectuamos siempre el relleno de los dientes despulpados con amalgama, y sobre este material preparamos la cavidad. Pero debido a que la cavidad resultante después del tratamiento de los conductos radiculares no ofrece garantías de retención, es necesario valerse de elementos adicionales para mantener las amalgamas. Para ello alojamos en los conductos radiculares tornillos de bronce de los que se usan en la industria o los que provee el comercio dental para esa finalidad. Estos se atornillan en los conductos y sirven para aumentar la retención de la cavidad.

La técnica es la siguente:

1.- Se aisla el campo con dique de goma.
2.- Se elimina todo el cemento de relleno para dejar libre el piso subpulpar y la entrada de los conductos radiculares. Se sobreentiende que debe indicarse como material de relleno de los conductos a los conos de gutapercha o el sellador del tercio apical con conos de plata.
3.- Se elige el tornillo de bronce de acuerdo con el tamaño de la corona dentaria.
4.- Con fresas de cuello larjo o trépano se perfora el relleno del conducto, preparando un canal en tejido dentario, de la máxima profundidad posible. El diámetro de la fresa debe ser ligeramente menor que la parte media del tornillo.
5.- Se ubica el tornillo y con una espátula para cemento se atormilla hasta que se quede fijado. Debe sobresalir la cabeza del tornillo, ocupado aproximadamente lo que antes era el techo de la cámara pulpar.
6.- Empleamos una espátula para cemento porque su hoja garantiza, por su flexibilidad, la seguridad de evitar la fractura de la raíz por exceso de presión lateral.

En ciertas circuntancias, al pretender introducir el tornillo, la cabeza de éste tropieza con algunas de las paredes de la cavidad dificultando la entrada en el conducto. Para salvar este inconveniente, se corta la cabeza del tornillo y se talla, con un disco de carborundo, una ranura en sentido trasversal,para poder alojar la espátula y enroscarlo.
7.- En la gran mayoría de los casos, el tornillo, al entrar ligeramente forzado en el conducto, abre una huella en forma de rosca que lo mantiene fijado. En otros casos, especialmente en dientes muy descalcificados, conviene hacer un conducto de diámetro ligeramente mayor y cementar el tornillo con cemento de fosfato de cinc.
8.- En esras condiciones, se prepara la matriz correspondiente (lámina de acero blando o tubo de cobre ablandado), se ajusta al tejido dentario remanente, se aplica una cuña en el espacio interdentario y se fija todo con godiva, reforzando la matriz.
9.- Se prepara amalgama, siguiendo la técnica acostumbrada, y se condensa en pequeñas porciones usando condensadores de pequeño diámetro, hasta rellenar por completo el diente.
10.- Trascurrido un mínimo de 24 horas, se prepara la cavidad utilizando la amalgama como si fuera tejido dentario, pudiendo dejarse parte de ella en cervical -en casos de cavidades muy profundas en esta zona- ya que el sellado con amalgama es total. Si fuese conveniente, se preparan perforaciones donde se alojarán "pins" de iridio-platino como elementos accesorios de anclaje.

Con la misma finalidad, empleamos los equipos que sin los avíos de tornillos comenrciales, de procedencia comercial, que vienen provistos de tornillos metálicos. Se proveen en cuatro tamaños, cortos, de 7,8 mm, medianos de 9,3 mm, largos de 11,8 mm, y extra largos de 14,2 mm. Los tornillos tienen un tipo especial de cabeza, que se adapta a dispositivos para poder roscarlos.

VALOR PREVENTIVO DE UN PERNO TORNILLO.

La seguridad clínica que se obtiene con la utilización de tornillos tal como la preconizamos, queda justificado con el estudio comparativo del comportamiento físico entre los clásicos pernos

y los tornillos, que consideramos a continuación.
Cada vuelta de rosca de un tornillo describe dentro de un conducto, una trayectoria (t) mayor que la circunferencia (c). La trayectoria (t), depende, naturalmente, de la distancia entre roscas (d). Si el tornillo es de paredes planas, la trayectoria se puede representar como una hipotenusa de un triángulo rectángulo.

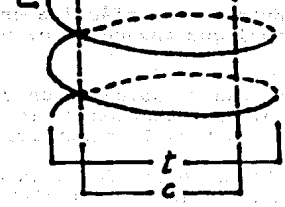


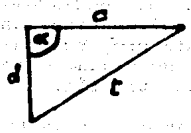


Si el tornillo es cónico (tipo tirafondo o tornillo de madera), el ángulo recto desaparece, dando lugar a otro ángulo que representa la conicidad del tornillo y cuyo valor se puede representar por su tangente

$$Tg = \frac{D}{d}$$

donde d es la distancia entre roscas y D es la introducción de la rosca dentro de la dentina, al efectuar una vuelta entera. (D se puede denominar desplazamiento transversal).
El valor de D, (desplazamiento transversal), depende de la distancia que mide entre rosca y rosca. Así, en la figura se han dibujado dos triángulos correspondientes a tornillos cónicos de igual diámetro, igual conicidad pero de diferente distancia entre roscas.
De esas figuras surge que:

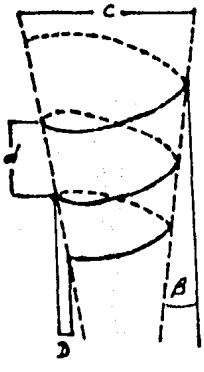


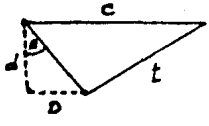


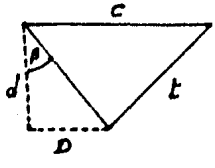

1.- Para igual desplazamiento axial del tornillo, o sea, a roscas iguales, cuando se aumenta la conicidad aumentará también el desplazamiento trasversal (d). En otras palabras, si el tornillo es más cónico, para igual introducción, se obtiene mayor retención, porque el desplazamiento trasversal es mayor.
2.- Aumentando la distancia entre roscas, pero manteniendo la conicidad constante, aumentará también el desplazamiento trasversal. Es decir, a menor cantidad de roscas, para igual introducción en conducto, aumenta la calidad retentiva. Esta afirmación esta limitada, pues al disminuir la cantidad de roscas, disminuye la superficie activa de contacto mecánico.
3.- Debido al desplazamiento trasversal, se produce, de parte del material dentina, una fuerza elástica en sentido opuesto, que aumenta proporcionalmente. Esta fuerza elástica es proporcional al desplazamiento trasversal que induce en el material dentina una tensión.

Si en lugar de ser un tornillo el que se ubica en un conducto, fuera simplemente un perno colado, la retención se logra por fricción de superficie, participando toda la superficie del cono.

Cuando se utilizan tornillos, sólo una parte de la superficie toma contacto-fricción con la dentina. (Sólo la parte de la rosca). Una estimación grosera, permite calcular por progresión logarítmica, que la superficie activa de los tornillos que usamos, es sólo la décima parte de la superficie de fricción que ofrecería un perno sin rosca. Entonces, en el caso del perno colado (ver figura). la fórmula de la tensión sería:

$$F : \frac{F}{S}$$

y en el caso del tornillo (ver figura)

$$T : \frac{F \times 10}{S}$$

En consecuencia, cuando se utilizan tornillos, sólo se produce tensión en los lugares desplazados por la rosca. Los demás lugares en que la rosca no presiona, no se realiza ningún trabajo.

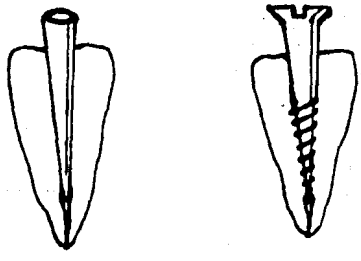

**Figura A) Superficie de fricción de un perno colocado, B) Superficie de fricción de un tornillo (sólo a nivel de la rosca).**

**Como hemos supuesto que la superficie, en el caso de los pernos colocados, es 10 veces mayor que en el caso de los tornillos, para poder igualar ambos sistemas (es decir, igualar la retención), la tensión realizada a nivel de las roscas deberá ser 10 veces mayor. Sin embargo, esto no es necesario en el sistema a rosca, dado que las orientaciones resultantes de la composición de las fuerzas es mucho más favorable.**

**El sistema a fricción tiene una componente explusativa modificada, debido a las orientaciónes opuestas a nivel de cada rosca, y las resultantes son perpendiculares al eje mayor.**

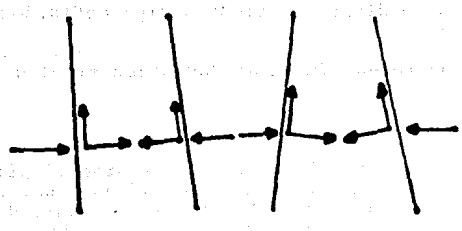

Componente exclusiva resultante, que aumenta con la conicidad.

Cada lado de una rosca tiene una superficie de orientación conoraria y otra de orientacion apical. En consecuencia, las resultantes de cada una son oponentes y la resultante final será perpendicular al eje mayor.

De lo expuesto se puede decir:

1.- La mayor capacidad retentiva se obtiene en el sistema de fricción por el paralelismo entre paredes, prácticamente imposible de efectuar en un conjunto radicular, en cambio, en el sistema a tornillo, se obtiene por la mayor conicidad.
2.- La influencia de la cantidad de roscas es relativa. Al disminuir la cantidad de roscas, aumenta la retención por el mayor desplazamiento trasversal, pero disminuye la retención por la menor superficie activa presente y por la orientación más oblicua de las roscas. Por ello, si hay que cortar un tornillo, conviene cortar la parte de la cabeza y hacerle nueva ranura.
3.- La fuerza clásica total necesaria para obtener determinada capacidad retentiva, es menor en el sistema a roscas, debido a las orientaciones favorables de las resultantes obtenidas.
4.- La fuerza de acción necesaria para determinada capacidad retetiva es menor en el sistema a roscas, debido al mayor brazo de palanca existente.
5.- Las tensiones internas inducidas en el material-dentina- pueden ser mayores en el sistema a roscas.

Forma de retención.

ES la forma que se debe darse a una cavidad para que la masa ob-

turadora no sea desplazada por las fuerzas de oclusión o sus componentes horizontales.

La potencia masticatoria, de 70 a 100 kilogramos según Black, varía de acuerdo a los individuos, pero siempre es capaz de desalojar la obturación si la cavidad no se prepara de acuerdo a los principios generales que deben aplicarse con el fin de neutralizar y que varían de acuerdo al material de obturación colocado en reemplazo del tejido extirpado.

Vale decir, que son los tejidos duros del diente los que condicionan la retención e impiden el desplazamineto de las obturaciones.

Según Black, los requisitos indispensables para la obtención de las formas de resistencia y retención se basan en la correcta planmetría, es decir, ángulos diedros y tiedros bien definidos por paredes planas.

Consideraremos, la forma de retención en a) cavidades simples y b) cavidades compuestas.

a) Cavidades simples.

En general, para este tipo de cavidades, puede aplicarse el principio de Black, cuando la profundidad de una cavidad es igual o mayor que su ancho, es por sí retentiva. Cuando la profundidad es menor que el ancho, la forma de retención se consigue proyectando paredes de contorno divergentes hacia pulpar (o axial) condicionadas al material de obturación. Esta divergencia de paredes puede ser en toda su extensión, o en la unión con el piso de la cavidad.

En las cavidades oclusales de bicúspides y molares, la forma de retención se obtiene, según Mc Math, mediante el correcto escuadrado o inclinación de las paredes, con el delineamiento de ángulos bien definidos

b) Cavidades compuestas

Aquí el problema es más complicado: hay que aportar a la cavidad elementos de anclaje o retención que compensen la ausencia de una de las paredes de contorno eliminada al preparar la porción proximal. En general, el escalón axio-pulpar, ya estudiado en la forma de resistencia no evita el desplazamiento de la obturación en sentido axio-proximal debiendo valernos de otros sistemas que analizaremos de inmediato.

En la caja proximal, según Black, se consigue retención por el paralelismo en las paredes cavitarias en sentido ocluso-gingival y axio- proximal, con ángulos diedros rectos y bien definidos. El ángulo diedro saliente axio-pulpar debe estar formado por paredes planas. En cambio, Ward las talla divergentes en sentido axio-proximal. Consigue la retención, en las cavidades para amalgama, con rieleras en las paredes vestibular y lingual, además de establecer su ligera divergencia en sentido oclusogingival. Ambos autores practican, además, una forma especial de "cola de milano" en la caja oclusal.

Ritacco talla las paredes laterales de la caja proximal paralelas entre sí, desde las vecindades del piso de la caja oclusal hasta la pared gingival y preconiza la retención en forma de rieleras en los ángulos diedros que forman las paredes laterales con la pared axial.
"Dichas rieleras se pierden a la altura del piso de la caja oclusal, porque allí comienza la divergencia de las paredes laterales de la caja proximal".

Parula, en cambio, practica la forma de retención en la caja proximal modificando a Ward. Así, prepara las paredes laterales divergentes en sentido axio-proximal. Luego extiende la pared axial hacia vestibular y lingual (o palatina) de tal forma que las paredes laterales se mantienen expulsivas en su mitad interna. La denomina "cavidad de Ward modificada".

En el tramo oclusal, además de la planimetría ya estudiada en la forma de resistencia, se proyectará la retención que resulta de la inclusión de los surcos que rodean las cúspides. Las paredes laterales de esta caja serán o no serán divergentes hacia pulpar, según el material de obturación.

En las cavidades de clase III, cuando se elimina la pared lingual, se talla una cola de milano en ésta última cara, formando un escalón axio-pulpar de ángulo diedro, de unión, bien definifo. La retención lingual se proyectará en la mitad de la cavidad y el itsmo tendrá un ancho equivalente al tercio de la longuitud de la caja proximal.

Las paredes formarán ángulos rectos en las cavidades para incrustación. En cambio, para acrílicos autopolimerizables o cementos de silicato, serán divergentes en sentido pulpar o axial.

En las cavidades de clase IV, además de las consideraciones estudiadas en la anterior, es necesario recordar que las fuerzas masticatorias inciden directamente en la obturación y en el borde incisal. En consecuencia, por los principios de mecánica aplicada que estudiaremos en lujar aparte, la retención lingual o palatina debe practicarse de manera que la pared incisal de la cola de milano esté situada "tan próxima al borde cortante del diente como lo permita la estructura dentaria" (Clyde Davis). Con esto se consigue disminuir la resistencia que debe oponer el diente al desplazamiento de la obturación, conservando al mismo tiempo la eficacia de la retención. Al estudiar las cavidades de esta clase en prticular, presentaremos la variedad de formas de retención aplicadas a principios de mecánica.

En las cavidades de Clase V la retención se practica con fresa de cono invertido en los diedros pulpo-cervical y pulpo-incisal. Los diedros pulpo-laterales (mesial y distal) solamente se agudizan con hachuelas.

Forma de Conveniencia.

Es la característica que debe darse a la cavidad para facilitar el acceso del instrumental, conseguir mayor visibilidad en las partes profundas y simplificar las maniobras operatorias.

Se consigue de dos maneras:

a) Extendiendo en mayor proporción las paredes cavitarias para permitir el tallado de cualquiera de ellas, con la inclinación necesaria para lograr mejor acceso y más visibilidad en las porciones profundas.
b) Preparando puntos especiales de retención en distintos ángulos de la cavidad.

El primer caso se emplea especialmente en dientes con malposición o conformación atípica. En cambio, los puntos accesorios de retención o anclaje se utilizan en las cavidades destinadas a obturarse por medio de la orificación o con amalgama. Se emplean en la caja proximal de las cavidades compuestas de Clase II, preparando con fresas de cono invertido de tamaño proporcional, pequeñas cavidades en los ángulos gingivo-axio-vestibular y gingivo-axio-lingual. Estos puntos retentivos deben prepararse siempre a expensas de las paredes axiales para no lesionar la pulpa. En ciertas cavidades de Clase I pueden también practicarse puntos de retención similares a los descritos.

4.- Cuarto Tiempo.
Biselado de los bordes cavitarios.

Es la forma que se deben darse al borde cavo-superficial de la cavidad para evitar la fractura de los prismas adamantinos y al mismo tiempo conseguir el sellado periférico de la obturación, alejando el peligro de la recidiva de caries.

De su propia definición se desprende que esta maniobra operatoria está condicionada a la estructura, histiológica del esmalte y a la naturaleza del material de obturación. En efecto, se conoce ya la constitución histiológica de este tejido, su fisiologismo y sus características de clivaje.

Además, en distintas oportunidades hemos sostenido la necesidad de eliminar esmalte sin su correspondiente refuerzo de dentina sana, pues su naturaleza constitucional lo hace friable a la acción directa de los refuerzos masticatorios.

Por otra parte, los coeficientes de resistencia de los distintos materiales de obturación varían según su naturaleza física. Así, los cementos, los acrílicos autopolimerizables, la amalgama y la porcelana por cocción, se fracturan fácilmente en espesores reducidos, no ocurriendo lo mismo con el oro, que resiste por su maleabilidad, presiones máximas en espesores mínimos. Como consecuencia de la fractura de los prismas del esmalte o del material de obturación a nivel del borde cavo-superficial, se provocará una solución de continuidad y, posteriormente, la localización de caries a ese nivel.

La protección de estos dos elementos (esmalte y obturación) se consigue por:

a) Biselado del borde cavo-superficial.

b) Tallado de las paredes cavitarias.

a) Biselado del borde cavo-superficial. Tiene por finalidad lograr en todo el contorno marginal de la cavidad, una superficie lisa

y uniforme. Se consigue mediante el empleo de instrumental cortante de mano o rotatorio.

Los instrumentos de mano (cinceles, azadones, recortadores de margen gingival) tienen la ventaja que su filo deja una superficie lisa y bien determinada por el plano de separación expuesto de los prismas adamantinos. Se emplean de manera que el borde cortante, en contacto con el esmalte, actúe por presión o por tracción.

Los instrumentos rotatorios utilizados son las piedras de carborundo o diamante, variando su forma de acuerdo a las necesidades y a velocidad convencional. Las fresas deben descartarse pues su acción no está indicada en el esmalte y sólo conseguría la fractura de los prismas. En cambio, las piedras biselan por desgaste.

Con ambos tipos de instrumentos, el bisel debe practicarse en todo el borde cavo-superficial de las cavidades expuestas, procurando que el contorno tenga ángulos de unión redondeados. Algunos autores (Ferrier) prefieren ángulos agudos.

b) Tallado de las paredes cavitarias.

Ward fue el primero que se ocupó en demostrar que en las cavidades de Clase II mediante la inclinación de las paredes cavitarias se consigue la protección de los prismas adamantinos y que en las amalgamas se evita fractura del material.
Basado en razones histiológicas (dirección de los prismas), aconseja tallar paredes divergentes hacia oclusal, y en la caja proximal, divergentes en sentido axio-proximal.

De esta manera, resulta innecesario, en las cavidades para amalgamas practicar el biselado de los bordes, pues se consigue automáticamente durante la preparación de la cavidad. En cambio, aconseja, además de la inclinación de las paredes, biselar el cavo-superficial de la porción oclusal en las orificaciones e incrustaciones metálicas.

Inclinación del bisel.

Cualquiera que sea la forma de obtener la protección de los prismas adamantinos, la inclinación del bisel varía de acuerdo a la naturaleza del material de obturación. Las cavidades para amalgama no llevan bisel: las paredes de contorno deben tallarse con la inclinación suficiente en toda la extensión del esmalte y primera porción de dentina.

En las orificaciones es necesario biselar el cavo-superficial en toda la extensión del esmalte, excepto en la caja proximal de las cavidades de Clase II. En incrustaciones metálicas, el biselado debe tener una angulación aún mayor, ya sea del borde superficial o de toda la pared adamantina, excepto en la caja proximal en las cavidades proximo-oclusales. En cambio, las cavidades que se preparan para se obturadas con cemento de silicato, porcelana por cocción o acrílico autopolimerizable no deben llevar bisel, pues el material se fracturaría en sus márgenes por su escasa resistencia en espesores mínimos.

**Quinto tiempo**
**Terminado de la cavidad.**

**Consiste en la eliminación de todo resto de tejido amelodentinario acumulado en la cavidad durante los tiempos operatorios y en la esterilización de las paredes dentarias antes de su obturación definitiva.**

**Debemos distinguir dos casos:**

**a) La cavidad ha sido expuesta al medio bucal.**
**b) La cavidad fue preparada en un campo operatorio aislado.**

En el primer caso se lava la cavidad con agua tibia a presión y luego de aislar el campo operatorio con dique de goma, se seca la cavidad con algodón. Y para desinfectar la dentina, aconsejamos el empleo del timol puro y líquido como etapa final del trabajo operatorio, desde que es un medicamento de gran penetración, acción germicida intensa y escasa causticidad. Como la pared pulpar tiene una base de cemento no hay riesgos de inflamar la pulpa. Para llevarlo a la cavidad se procede de la manera siguiente:
Se calientan suavemente los extremos de las pinzas para algodón y manteniéndolas cerradas se toca un cristal de timol, el cual se disuelve y se extiende a las partes internas de las pinzas. Luego se lleva el instrumento a la cavidad, se separan sus extremos y la gota de timol caerá dentro de aquella.
Si la cavidad es de Clase III ó V, y será obturada con resinas de autopolimerización, el uso de este fármaco está contraindicado.
En cambio, si la cavidad fué preparada en un campo operatorio absolutamente aislado, se seca suavemente con aire, evitándose el resecado y se coloca alcohol yodado al 1 por ciento, secando el exceso con algodón.

Algunos autores aconsejan el empleo de alcohol 90 para secar la cavidad u otro elemento de rápida evaporación. Nosotros creemos que su uso debe descartarse debido a que deja la dentina ávida de humedad y expuesta a absorber los probables efectos de sustancias químicas de los materiales restauradores.

# CAPITULO IV

# CAVIDADES PARA SILICATO Y RESINAS AUTOPOLIMERIZABLES. CLASE III.

CAVIDADES PARA SILICATO Y RESINAS AUTOPOLIMERIZABLES
CLASE III.

1. Localización.

Las cavidades proximales o interticiales de los dientes anteriores, designadas también axiales por estar situadas en caras paralelas al eje mayor del diento, se preparan para tratar caries que se inician en las inmediaciones de la relación de contacto y a nivel del espacio interdentario.

Estas caries se extienden en superficie hacia los ángulos labial, lingual o palatino e incisal, y en sentido gingival, hasta el borda de la papila interdentaria o línea cervical; en casos avanzados se insinúan por debajo de ella.

En su período inicial la presencia del diente contiguo dificulta el diagnóstico, debiendo recurrirse a la separación de los dientes o al exámen radiográfico para localizarlas.

PROCEDIMIENTO OPERATORIO

2. Generalidades.

La localización y extensión de la caries y la elección del material de obturación obliga a considerar dos tipos de cavidades en esta clase:

I. Cavidades estrictamente proximales.
II. Cavidades que invaden los ángulos axiales del diente (caras labial y lingual o palatina).

Para la preparación de las cavidades de esta clase, deben tenerse en cuenta los siguientes factores:

a) El reducido tamaño del campo operatorio y la dificultosa accesibilidad a la cavidad de caries.
b) El empleo de la serie de instrumentos de mano y giratorios más pequeños de los que se usan en Operatoria Dental.
c) Toda la cavidad debe prepararse a velocidad convencional.
d) La alta velocidad está absolutamente contraindicada.
e) La conformación de la cavidad, responde a la forma triangular.
f) El acceso necesario se obtiene por la separación previa de los dientes o por la extensión de los márgenes de la cavidad de caries.
g) La proximidad de la pulpa exige la preparación de una cavidad con la menor profundidad posible en dentina.
h) La extensión de los contornos de la cavidad hasta la zona de limpieza natural o mecánica, debe hacerse teniendo en cuenta el factor estético y el material restaurador.

I. Cavidades estrictamente proximales.

Antes de iniciar los tiempos operatorios, resulta conveniente aislar el campo con el dique de goma, siguiendo las indicaciones precisas. Luego se aplica el separador mecánico apropiado hasta obtener un espacio que permita la introducción de los instrumentos.

3. Apertura de la cavidad.

Antes de iniciar la apertura de la cavidad, tenemos que distinguir dos casos:

a) La cara proximal presenta caries pero con esmalte resistente.
b) Existe una pequeña cavidad de caries.

En ambos casos, la apertura se inicia desde labial, con torno a baja velocidad. Repetimos aquí que en la preparación de cavidades de Clase III, la alta velocidad esta totalmente contraindicada.

a) Caries con esmalte resistente.

La apertura de la cavidad es estos casos es difícil, pues el esmalte presenta una superficie rugosa por la descalcificación pero es resistente y duro. Es necesario abrir una pequeña brecha con fresa redonda dentada, hasta llegar a la dentina. Este tejido se reconoce fácilmente pues la fresa transmite la sensación de "Caída de dentina" que hemos estudiado antes.

Cuando la cara proximal del diente es de superficie reducida (cara distal de ciertos incisivos laterales superiores) o no se ha conseguido la separación que permita el paso de la fresa mencionada, puede iniciarse la apertura del esmalte rugoso con fresa redonda lisa de menos diámetro.

Luego se introduce una fresa de cono invertido y se socava el esmalte, eliminándolo por tracción, hasta completar la apertura.

b) Existe una pequeña cavidad de caries.

Se inicia la apertura desde la cara labial, clivando es esmalte socavado con instrumentos de mano (cincel biangulado, hachuelas y azadones). Esta maniobra se ejecutará cuidadosamente, orientando el bisel del instrumento hacia el interior de la cavidad y fijando, con los dedos libres de la mano, un seguro punto de apoyo.
Se eliminarán pequeños trozos de esmalte cada vez y en la cantidad necesaria hasta conseguir libre acceso a la cavidad, tratando de no sobrepasar los límites de la cara proximal.

Para la porción lingual se utilizan los mismos instrumentos manejados desde esta cara.

4. Extirpación del tejido cariado.

El tamaño reducido de la cavidad exige el empleo de instrumentos giratorios directamente. En consecuencia, se elimina el tejido cariado con fresas redondas lisas, interviniendo desde labial. Si las circunstancias lo permiten (casos de caries poso profundas) el operador podrá pasar por alto este tiempo operatorio y continuar con el subsiguiente (conformación de la cavidad), al final del cual, la dentina cariada habrá desaparecido totalmente. (Conviene recordar que el fresado debe hacerse en forma intermitente, evitando la profundización exagerada para no descubrir accidentalmente la pulpa).

5. Conformación de la cavidad.

Por exigencias de orden estético en la conformación de la cavidad debemos cuidar principalmente de no convertirla, por eliminación de tejido sano, en una cavidad demasiado visible y evitar al mismo tiempo la profundización exagerada, que podría lesionar la pulpa, por accidente operatorio o por la acción ulterior del material de obturación

En este tiempo, el odontólogo deberá tener en cuenta el material con que obturará la cavidad, recordando que entre los que contamos en la actualidad, la incrustación metálica o la porcelana - por cocción deben descartarse, pues la presencia del diente vecino dificulta la toma de la impresión. La orificación sería la obturación especialmente indicada en estos casos de cavidades estrictamente proximales, pero las exigencias del hombre moderno obligan a relegarla, para emplear otros materiales de mayor rendimiento estético. El cemento de silicato, si bien no puede considerarse como elemento de obturación permanente, está indicado por aquéllas razones. El acrílico autopolimerizable, o las nuevas resinas combinadas ("composites") tienen aquí su indicación precisa. Siguiendo la técnica que puede estudiarse en los textos especializados, está considerado por algunos autores como el material de reemplazo del cemento de silicato. Ambos materiales permiten la preparación de la cavidad con una pared labial debilitada, dada su naturaleza y la ausencia directa de esfuerzos masticatorios.

Extensión preventiva. Pared lingual o palatina.

De acuerdo con los conceptos de Black, los márgenes cavitarios deben ser llevados hasta los ángulos axiales del diente, sin incluirlos. Para ello se coloca una fresa de cono invertido desde la cara labial de modo que la base apoye en la pared lingual de la cavidadque quedó después de la extirpación del tejido cariado. Con movimientos hacia gingival o incisal, se extiende esta pared, por debajo del límite amelodentinario, evitando toda intervención en profundidad. El clivaje del esmalte se practicará con la misma fresa por tracción, o con azadones y hachuelas.

La pared labial se extiende actuando con la misma fresa desde la cara palatina y en la misma forma. En los casos de dientes con posición irregular y superficie proximal de gran espesor, la extensión preventiva de las porciones labial y lingual puede practicarse directamente desde labial, colocando la fresa con su base oblicuamente dirigida hacia la pared axial. La extensión desde palatino debe descartarse en estos casos, pues dada la posición del diente, casi siempre hay que actuar por visión indirecta (con el espejo bucal) y se puede debilitar esta pared, que por su resistencia conviene mantenerla intacta, ya que constituye una protección para la substancia obturatriz contra la acción de las fuerzas masticatorias.

El margen gingival se extiende hasta las proximidades del borde de la encía o por debajo de ella (Black), utilizando la misma fresa de cono invertido.
La técnica de preparación se desarrolla en dos tiempos (según Black):

1°Se coloca la fresa por labial, con la base apoyada en gingival,

e iniciando el fresado desde la mitad de la futura pared se extiende hacia labial, uniendo esta porción con la pared respectiva.

Desde lingual, apoyando en la mitad gingival se extiende la porción restante.
El ángulo incisal se formó al extender las paredes labial y lingual Si fuese necesario extenderlo en dirección incisal, se introduce una fresa de cono invertido con la base oblicuamente apoyada en la pared axial y se socava el esmalte, clivándolo luego por tracción

Este procedimiento debe hacerse con gran cuidadi, pues a este nivel (primera porción del tercio incisal del diente) la cara proximal presenta un espesor reducido y se corre el riesgo de fracturar el borde incisal.

La extendión preventiva, tal como la hemos explicado responde a los enunciados de Black. Y sin duda alguna, su concepción general no admite modificaciones. Pero en la época en que el gran maestro de la odontología mundial publicó sus técnicas de preparación de cavidades, el único material que se empleaba era el oro por el método de orificación. Es decir que los principios rígidos que se sustentaban con respecto a la extensión preventiva, estaban basados en la restauración de una cavidad ofreciendo al medio bucal un material, el oro en hojas, inalterable a los fluidos bucales, resistentes al desgaste y prácticamente sin variaciones volumétricas. Por ello es que el margen gingival debía extenderse hasta el borde de la encía y podía insinuarse por debajo de ella, sin que mediase más inconvenientes que el acto operatorio.

En la actualidad, el uso del oro en hojas está eliminado de la practica diaria. Las restauraciones tienen una función estética preponderante. Y es así que se emplea el cemento de silicato y las resinas autopolimerizable, ambos con cualidades inferiores a la orificación excepto estética.

En efecto; el cemento de silicato es un coloide irreversible que se endurece por formación de una gelatina. La restauración recién efectuada tiene un aspecto armonioso y de buenas cualidades estéticas. Pero después de 10 ó 12 meses, la masa obturatriz, ha perdido su brillo, ya no posee la lisura que lo caracterizaba y la superficie se ha tornado porosa; en otras palabras, se ha desintegrado, pasando previametne por un período de solubilidad. Además, cambia de color y es sensible a las manchas que producen las distintas substancias que ingiere el paciente.

La desintegración del cemento de silicato es más evidente en la zona cervical, donde se halla en contacto con la papila interdentaria. Y es allí donde se manifiesta con mayor evidencia el fracaso del material.

En cuanto a los acrílicos autopolimerizables, cuyo futuro es reemplazar al cemento de silicato, si bien pueden considerarse insolubles en el medio bucal, tienen como principal inconveniente en la zona gingival, su contracción que deja márgenes cavotarios al descubierto.

En la actualidad, las nuevas resinas compuestas ("composites") contituídas por 70% de material inerte (sílice o cuarzo tratado con vinilsilano) y de comonomero (bisfenol y metacrilato de glicidilo), permiten augurar una mayor estabilidad y mejor cierre periférico.

En consecuencia, creemos necesario modificar los principios de Black sobre extensión preventiva en la zona cervical, para las cavidades de Clase III y, que estudiaremos en cada caso en particular.

Definición.

De acuerdo a lo expresado antes, podemos definir a la extensión preventiva para las cavidades de la Clase III, como el tiempo operatorio por el cual se llevan los bordes cavitarios hasta encontrar tejido sano y hasta las zonas del diente que faciliten las maniobras operatorias, la inserción del material restaurador e incluir la relación de contacto.

Extensión preventiva en Clase III. Depende de la morfología coronaria, de la extensión de la caries, de la susceptibilidad del paciente, de la edad y del estado en que se encuentra la papila interdentaria.

En conceptos generales, puede considerarse que los dientes responden a tres formas básicas: ovoide, cuadrada y triangular. Cada una de ellas tiene variaciones y combinaciones de formas. Así, hay dientes de forma triangular ovoide, cuadrada ovoide,etc.

Extensión preventiva en dientes de forma ovoide. Ya dijimos que la caries se localiza alrededor o en las inmediaciones de la relación de contacto. En dientes de forma ovoide, la relación de contacto está localizada en el tercer medio (en sentido inciso-gingival), y se aproxima a la característica puntiforme.

En consecuencia, como la marcha de la caries se hace en sentido pulpar, siguiendo la dirección de los conductillos dentinarios, la destrucción del tejido dentario se efectúa desde la relación de contacto hacia la papila gingival, esto es, casi en el tercio gingival del diente.
En estos casos, sostenemos que ña extensión preventiva exige llevar la pared cervical hasta el límite con el borde libre de la encía, sin insinuarse por debajo de ella.

En los dientes de forma tifcamente cuadrada, la relación de contacto adopta la forma de una pequeña superficie y ocupa casi todo el plano medio. En estos dientes, la caries se inicia muy próxima al borde gingival, por lo que la pared cervical debe llegar hasta el borde de la papila y a veces, insinuarse por debajo de ella.

Extensión preventiva en dientes de forma triangular. Podemos afirmar que, en general, los dientes de forma triangular y sus combinaciones (triangular-ovoide, triangular-cuadrada-ovoide) son los que constituyen la mayoría de los casos. La relación de contacto tiene lugar en la unión del tercio medio con el incisal y muy frecuentemente adopta la característica de superficie de contacto

Entre la relación de contacto y el borde de la encía, hay un espacio virtual, pues está totalmente ocupado por la lengueta interdentaria. A veces, existe entre el contacto y el borde libre gingival un pequeño espacio real. En ambos casos, toda esta zona es considerada como de inmunidad natural, que la caries respeta casi siempre. Por ello la pared cervical debe mantenerse en el tercio medio y extenderla hacia gingival solamente en la medida que permita la labor de instrumentación y la inserción del material restaurador.

En cualquiera de los tres casos citados, la cavidad debe incluir totalmente la relación de contacto, excepto en los dientes típicamente triangulares, cuando la caries se inicia en el espacio real no ocupado por la papila interdentaria; aquí la cavidad se practica por encima del contacto, pues si hay que incluirlo, el borde incisal se debilita y es necesario hacer una cavidad de Clase IV.

La edad y el sitio de inserción gingival son factores influyentes para la extesión preventiva. En pacientes con retracción gingival, con atrofia o intervenidos por enfermedad periodontal y los que por su edad, han pasado el período de propensión a la caries, con esmalte maduro, la extensión profiláctica deberá realizarse solamente en la medida que permita la manualidad operatoria.

Otro factor que influye en la conducta del profesional es la susceptibilidad a las caries y el estado de salud de los tejidos gingivales. En pacientes susceptibles o aquellos que presentan características o lesiones que pueden ser diagnosticadas como gingivitis crónica, enfermedad periodontal, etc., la cavidad debe incluir toda la cara proximal del diente y en ciertas ocasiones, el material de restauración debe ser el oro, combinando en la porción labial visible con otro material estético (cemento de silicato, acrílico, porcelana por cocción o realizar incrustaciones con oros especiales que admitan la cocción de la cerámica moderna, de baja fusión, que se funde directamente sobre la base metálica.)

En lo que se refiere a la extensión preventiva de las paredes labial palatina (o lingual) y ángulo diedro-incisal debe practicarse de acuerdo a los principios de Black ya estudiados.

Forma de resistencia.

Después de la extensión preventiva, resulta una cavidad con bordes irregulares pero con sus contornos externos con esmalte sostenido por dentina sana y resistente. En consecuencia, la forma de resistencia se obtiene preparando paredes internas perpendiculares a la pared axial, la cual se tallará plana o ligeramente convexa en sentido labio-lingual y gingivo-incisal, con ángulos diedros bien definidos.

Las paredes labial y lingual (o palatina) se tallarán planas, empleando instrumento de mano (azadón 6-2-23) el cual se coloca con el bisel contra la pared axial y la parte lateral de la hoja apoyada en la cara labial (o lingual). Mediante movimientos de trac

ción, y partiendo del margen gingival, se hace deslizar el instrumento en dirección incisal hasta lograr la conformación de la pared axial y se define el ángulo diedro axio-labial ( o axio-lingual o palatino).
La pared gingival, ya conformada durante la extensión preventiva, se talla en dos tiempos: la mitad palatina,con cinceles biangulados (10-6-6) o recto (10) colocados de modo que el bisel se oriente hacia incisal y actuando por corte de tejido. La mitad labial, se talla con azadones (6-2-23; 6-2-6 ó 6-2-12) con movimientos de tracción hacia el ángulo gingivo-labial.

Ambos instrumentos se introducen y actúan desde la cara labial del deinte, estando el operador a la derecha del paciente.

La pared gingival puede proyectarse plana y horizontal o convexa hacia incisal, siguiendo la conformación del borde adamantino a nivel del cuello del diente. En casos especiales, el ángulo gíngivo-lingual puede extenderse por esta última cara, para dar mayor resistencia a la obturación. En cuanto al ángulo gíngivo-labial conviene que no sobrepase el límite axial del diente por razones estéticas. La pared axial que protege la pulpa dentaria, se proyectará plana y paralela al eje longitudinal del diente ( Black) utilizando un azadón de tamaño proporcional a la cavidad. Cuando el tamaño del diente lo permite, conviene tallar esta pared convexa en sentido gíngivo-incisal y labio-lingual, con lo que se evita la exposición traumática de la pulpa. Esto se consigue con azadones y cinceles biangulados, actuando por raspaje, con el bisel del instrumento colocado perpendicularmente a la pared.
El ángulo incisal se talla al mismo tiempo que las paredes labial, lingual y axial, utilizando los mismos intrumentos. Para definirlo, se usan las hacuelas (4-1-12; 6-2-12; 4-1-23; 6-2-23).

Base cavitaria.

En este instante se procede a aplicar sobre la pared axial una película de cemento de fosfato de cinc para regularizar el piso y defender la pulpa de la acción del material de obturación. Algunos autores prefieren hacerlo después de haber terminado la forma de retención. Cualquiera que sea el momento elegido, la técnica puede verse explicada posteriormente.

Forma de retención.

Se practica a nivel de los ángulos axiogingivales e incisal. Las paredes labial y lingual deben conservarse formando ángulos diedros definidos con la pared axial, determinados durante la forma de resistencia. La exageración de la retención a este nivel debilitará las respectivas paredes, provocando su fractura posterior. Sólo conviene agudizarlos con hachuelas de tamaño proporcional.
Pared gingival. La retención en gíngival merece preferente atención, pudiendo seguirse dos técnicas para lograrla:
1. Con hachuelas de distinta angulación, actuando desde labial y lingual, se profundiza el ángulo diedro gíngivo-axial, siguiendo la dirección de la pared axial en sentido de la raíz del diente. Nunca debe aplicarse el filo del instrumento perpendicularmente a la pared axial, pues puede que se descubra la pulpa, muy próxima a este nivel.

2. Con fresa redonda lisa de pequeño diámetro, se talla un surco a lo largo del ángulo axio-gingival, siguiendo la dirección de la pared axial. Luego, con achuelas, se agudiza este surco (Johnson). Los ángulos triedros gíngivo-axio-labial y gíngivo- axio-lingual se profundizan y conforman utilizando las hachuelas (4-1-6; 4-1-12). También pueden utilizarse los formadores de ángulo de Woodbury. El ángulo incisal ya formado durante el tallado del mismo, no requiere mayor retención.
En cambio, el ángulo tiedro incisal o punto del ángulo incisivo debe profundizarse con instrumentos de lado (hachitas 3-2-28 ó 5-3-28) cuya forma está especialmente indicada para conseguir esta retención.

Biselado de los bordes.

Este tiempo operatorio se emplea únicamente cuando la cavidad va a ser obturada por el método de la orificación. Como lo expresamos antes, el oro en hojas ya no se utiliza en la práctica diaria, en consecuencia, las cavidades de Clase III que estamos estudiandoy que serán obturadas con cemento de silicato o resinas autopolimerizables, no deben llevar bisel.

Cavidades que afectan las caras labial y palatina.

En estos casos. la caries es visible a la inspección simple. Los ángulos axiales del diente han sido invadidos por la lesión, habiéndose formado una pequeña cavidad alrededor de la relación de contacto. El esmalte, de coloración pardo-negrusca, está socavado, y a veces fracturado, con exposición total de la cavidad de caries. En otros casos, menos avanzados, tiene una coloración blanco-cretácea, síntoma de descalcificación.
Pueden presentarse tres casos:
1. La caries afectó la cara palatina solamente (cavidad próximo-palatina).
2. Está invadida sólo la cara labial (cavidad próximo-labial).
3. Ambas caras se hallan afectadas por la caries (cavidad labio-próximo-palatina).

Cavidad próximo palatina.
Tiempos operatorios.

Vamos a considerar este caso en dos variantes:
A) La caries debilitó la pared palatina.
B) La pared palatina está fracturada.

A) Cuando la pared palatina quedó debilitada durante la extirpación del tejido cariado o por la conformación de la cavidad, pero conserva cierta resistencia, es necesario preparar una cavidad compuesta, próximo-palatina.
Durante la conformación de la cavidad, el tallado de la forma de resistencia se practica en todas las paredes excepto en la palatina que deberá incluirse en la cavidad, especialmente en su parte media, donde inciden directamente las fuerzas masticatorias. Luego, se cliva el esmalte sin soporte de dentina, a nivel del tercio medio de la pared lingual o palatina, con azadones (8-3-12 u 8-3-23).
En la brecha practicada y desde lingual o palatino, se introduce una fresa de fisura cilíndrica de extremo chato montada en el contraángulo. La fresa debe colocarse de modo que forme un ángulo recto con el eje longitudinal del diente . Con movimientos en

sentido gingival e incisal, se desgasta parte de la pared lingual, especialmente en el tercio medio, donde la profundidad deberá llegar casi a nivelar la pared axial.
De esta manera, quedarán intactos dos tramos de la pared palatina correspondientes a los tercios gingival e incisal, los que protegerán los ángulos extremos de la cavidad y proporcionarán anclaje y resistencia al material de obturación.
En este momento se aplica en la pared axial una película de cemento de fosfato de cinc.

La forma de retención se practica de manera similar a la descrita en las cavidades estudiadas, debiendo tenerse cuidado de no profundizar la retención de la pared axial a nivel de la pequeña pared lingual remanente, para evitar la exposición accidental de la pulpa. Como cavidad se obturará con cemento de dilicato o acrílico autopolimerizable no deben biselarse los bordes. Si éstos hubieran quedado ligeramente irregulares, solo se alisarán con azadones pero sin hacer bisel, pues el material de obturación se fracturará por su mínimo espesor, ofreciendo una solución de continuidad donde se localizará posteriormente una nueva caries.

B) Cuando la pared palatina se ha fracturado, es necesario eliminarla casi completamente y tallar en la cara lingual del diente una retención o caja en forma especial, sacrificando tejido sano. (El operador debe seleccionar, en este caso, el material de obturación, ya que la técnica de preparación de estas cavidades es distinta según la sustancia obturadora elegida: materiales plásticos o incrustaciones metálicas).
Los tiempos operatorios primeros son similares a los casos ya estudiados, variando en la apertura de la cavidad, que puede practicarse directamente desde la cara lingual o palatina previo aislamiento del campo y separación mecánica de los dientes clivando el esmalte con azadones de pequeño tamaño.
La cavidad se prepara exactamente como en el caso anterior (próximo-palatina) y siguiendo la misma técnica, excepto que la pared lingual debe eliminarse en mayor porción.

Como la pared palatina remanente no puede ofrecer resistencia ni evitar el desplazamiento del material de obturación en sentido axio-proximal, es necesario tallar un tipo especial de anclaje, sacrificando tejido sano de la cara lingual, con el mismo criterio con que se extienden las cavidades proximales de los bicúspides y molares por la cara triturante.

Para ello, se hace actuar una fresa de cono invertido desde palatino (en forma que determine un ángulo recto con el eje mayor del diente) en la mitad del tercio medio de la pared lingual, a nivel del límite amelodentinario, y se talla un surco horizontal, que se extiende por la cara lingual hasta el tercio medio longuitudinal.
En su extremo final, se tallan, utilizando la misma fresa, dos surcos, en dirección gingival e incisal, perpendicularmente al anterior y que ocupan el tercio medio de la cara palatina del diente. Durante la maniobra, debe tenerse cuidado de no profundizar exageradamente, especialmente al preparar el surco gingivo-incisal, por el peligro que significa la proximidad de la pulpa.

Luego, empleando una fresa de fisura cilíndrica se delimitan las paredes de la cola de milano redondeando las aristas, hasta obte

ner paredes perpendiculares a la pulpar o ligeramente divergentes para proteger los prismas adamantinos. La unión de la pequeña caja lingual con la proximal (cuello o garganta de la "cola de milano"), formará un escalón axio-pulpar de ángulo diedro saliente que debe redondearse para evitar la concentración de fuerzas que fracturarían la obturación a ese nivel.
El cuello o istmo de la "cola de milano" deberá extenderse de modo que abarque el tercio de la pared lingual.
Luego de la limpieza y desinfección de la cavidad, se aplica la base de cemento en la forma acostumbrada.
La forma de retención se hace con fresas de cono invertido, como indicamos en el caso anterior.

Nuestra experiencia clínica nos hace aconsejar la preparación de estas cavidades con cola de milano, solamente para los casos en que se procedió a desvitalizar el diente y efectuar el tratamiento del conducto radicular, o cuando se decida la restauración empleando la incrustación metálica.
En dientes vitales, que se restaurarán con cemento de dilicato o resinas es preferible dejar intacta la cara palatina, y preparar la cavidad con refuerzo metalíco.
Los materiales mencionados están contraindicados en los sitios donde hay friccción y además se aumenta el riesgo de lesionar la pulpa por la manualidad operatoria o por la acción de estos materiales.

Cavidad Próximo-labial.
Tiempos operatorios.

En estos casos, la caries se ha extendido por delante de la relación de contacto, en dirección al ángulo axio-labial del diente, dejando la porción lingual con su reborde marginal sólido y resistente.
La apertura de la cavidad se practica directamente desde la cara labial, previo al aislamiento del campo y separación de los dientes, en este caso menor que en los anteriores.
Luego con cinceles rectos o biangulados, se cliva el esmalte en la forma ya estudiada.
El tejido cariado se extirpa con fresas redondas lisas pasando a la conformación de la cavidad. La extensión preventiva se practica en forma similar a los casos estudiados, pero el operador actúa siempre desde labial. Así, apoyando la base de la fresa de cono invertido contra la pared palatina, la extiende en sentido gingivo-incisal. La pared labial se continúa por esta cara hasta invadir el ángulo respectivo o sobrepasarlo ligeramente. La porción gingival se prepara de manera similar a la estudiada anteriormente.

La forma de resistencia se consigue con cinceles biangulados y azadones para la pared gingival, labial y lingual, y con hachuela para el ángulo incisal. En los incisivos y caninos superiores es factible dejar la pared labial debilitada o con escasa protección de dentina sana.
Por razones estéticas y como excepción a la regla general, ya que es una zona no expuesta a la acción directa de las fuerzas masticatorias.
Después de aplicar la base de cemento se efectúa la forma de retención, que es similar a la estudiada en los casos anteriomente descritos.

**Cavidad labio-próximo-palatina.**
**Tiempos operatorios.**

**La caries proximal produjo gran destrucción de tejido, invadiendo los ángulos axiales del diente sano tanto en la cara labial como en la palatina. Generalmente existe cavidad de caries con apertura natural, presentándose el esmalte con su característica coloración. El reborde marginal palatino casi siempre está fracturado por el choque directo de las fuerzas masticatorias. En estos casos, el operador deberá efectuar cuidadosamente el diagnóstico de la lesión especialmente en lo concerniente a la pulpa, y a la resistencia que puede ofrecer el ángulo incisal, para determinar la conveniencia de conservarlo o transformar la cavidad en una de Clase IV.**

**En estas cavidades pueden presentarse dos variantes:**

**a) Labio-próximo-palatino, para cementos de silicatos y resinas autopolimerizables.**

**b) Labio-próximo-palatimo, con "cola de milano", para incrustaciones, que estudiaremos posteriormente.**

**a) Para cementos de silicato y resinas autopolimerizables.**

La técnica de preparación de esta variante es similar a las cavidades estudiadas ya que difiere solamente en que ambas caras labial y lingual o palatina deben incluirse en la cavidad. Si está muy afectada la conformación de la pared labial el uso de los materiales plásticos estaría contraindicado, ya que al tallarla, se forma automáticamente un bisel de amplia superficie. Sin embargo, las exigencias estéticas actuales obligan a preparar cavidades para cementos de silicato y resinas autopolimerizables exponiéndose a la renovación periódica ya que la porción expuesta a la fricción de los alimentos y del cepillo de limpieza bucal, desgastaría la impropiamente denominada "porcelana sintética" y al acrílico, por la escasa resistencia que ambos materiales tienen a la fricción.

Algunos autores aconsejan en casos de existencia de diastemas o cuando en factible la amplia separación mecánica de los dientes, preparar cavidades para porcelana por cocción, mediante un sistema de retenimiento especial.

Si las paredes labial y lingual no resultaron severamente afectadas, la cavidad no quedará muy profunda.

Cavidad con refuerzo metálico.

En muchas ocasiones, la destrucción de las paredes palatina y labial obliga a preparar una cavidad que presentará una gran cantidad de material restaurador al medio bucal. Esto significa que la porción cavitaria tendría poca profundidad para retener el material sin comprometer la vitalidad pulpar. Para compensar esto, se prepara la cavidad labio-próximo-palatina como lo hemos explicado y se le adiciona un refuerzo metálico, en forma de alambre, cementado en diedro axio-cervical y en el punto de ángulo incisivo.

# CAPITULO V

## CAVIDADES PARA INCRUSTACIONES METALICAS.

## CLASE III.

## 1. Generalidades.

Ya hemos visto en distintos capítulos que la restauración de los dientes anteriores sigue siendo un problema cuya solución no se ha alcanzado. Y el factor que falla no es, precisamente, la técnica en la preparación de las cavidades, sino la carencia de un material restaurador que reúna los requisitos técnico-científicos y estéticos.

En la actualidad, los pacientes que prefieren restauraciones estéticas, aceptando que deban renovarse periódicamente, constituyen la gran mayoría. Pero, hay circunstancias que obligan a emplear un material antiestético pero permanente: el oro.

Como el procedimiento de restauraciones por medio de la orificación pertenece ya a la historia de la odontología, el único sistema que puede emplearse con éxito es la incrustación metálica. Así, en aquellos pacientes muy susceptibles y predispuestos a las caries, los de higiene defectuosa, en casos de apoyos protéticos, etc., la restauración de una cavidad de Clases III, IV o V debe hacerse con oro. Además, hay pacientes que debido a enfermedad periodontal tratada y resuelta, le quedan sus dientes con mucho cemento radicular expuesto al medio bucal. Estos enfermos deben ejercitar una técnica de cepillado distinta al común; en consecuencia, una restauración con cemento de silicato o acrílico autopolimerizable sufriría un desgaste mecánico. Y la única solución permanente es la incrustación de oro. El profesional que posea sólidos conocimientos de Técnica de Operatoria Dental puede disimular la visibilidad del metal y otorgarle una apariencia aceptable, empleando incrustaciones combinadas de oro y cemento de silicato o acrílico.

En este capítulo nos ocuparemos de la técnica de preparación de cavidades "tipo" de la Clase III para incrustaciones metálicas de oro, que servirán para orientar al odontólogo a la selección de técnicas , según su criterio clínico. En cuanto al sistema rotatorio, la alta velocidad está contraindicada, debiendo prepararse la cavidad a velocidad convencional.

CAVIDAD CON COLA DE MILANO

2. Apertura de la cavidad.

Se practica directamente desde las caras labial y palatina, clivando los márgenes de esmalte sacavado o los rebordes marginales con cinceles biangulados o azadones, para las caras labial y lingual respectivamente. El uso del instrumento rotatorio conviene eliminarlo, pues dificulta la tarea y se corre el riesgo de lesionar el diente vecino, ya que la separación de los dientes no es necesaria para lograr acceso a la cavidad de caries.

3. Extirpación del tejido cariado.

La eliminación del tejido cariado y reblandecido puede hacerse, después del lavado de la cavidad con agua a presión, con excavadores de Darby-Perry o similares, hasta encontrar dentina resistente. En este momento, está indicado el uso de fresas redondas lisas con las que se elimina el tejido enfermo, sin tener en cuenta la forma cavitaria. Si la cavidad resultante es superficial,

se continúa con los demás tiempos operatorios. En cambio, si es profunda, se aplica en la dentina un medicamento antiséptico y se rellena la cavidad con cemento de fosfato de cinc.

4. Conformación de la cavidad.

Extensión preventiva..
La amplitud de la cavidad que quedó después de la extirpación del tejido cariado hace que la extensión preventiva se considere en la porción gingival e incisal.
En gingival debe llevarse el margen cavitario hasta el borde de la encía, por debajo de ella, o no llegar al festón gingival, de acuerdo a lo que hemos convenido. En cuanto al borde incisal hay que extenderlo hasta incluir la relación de contacto mientras lo permita la forma dentaria.

Forma de resistencia.
Con una piedra montada de diamante colocada en el contraángulo y orientada desde lingual formando u ángulo recto con el eje longitudinal del diente, se desgasta la cara proximal dentro de los delineamientos fijados por la extensión preventiva, y teniendo especial cuidado de no lesionar al diente vecino. En este tiempo operatorio conviene, previo aislamiento del campo, separar los dientes con lo que se facilita la labor gingival e incisal.
Luego, utilizando una fresa troncónica dentada montada en el contraángulo y en la misma posición anterior se talla la pared axial, profundizándola de manera que el extremo libre del instrumento no llege hasta la pared labial del diente. La pared axial debe extenderse hasta la cara lingual, ya que en este tipo de cavidad la pared correspondiente a esta cara no existe. La fresa se lleva en sentidos gingival e incisal extendiendo la pared axial, con lo que, al mismo tiempo, queda delimitada la pared labial. Las paredes gingival e incisal se preparan con la misma fresa, practicando una pequeña ranura en la dentina y luego clivando el esmalte con cinceles biangulados desde lingual.
Las paredes gingival e incisal deben tallarse divergentes hacia lingual para facilitar la salida del material de impresión. Luego, con cinceles y azadones de tamaño adecuado, se conforman las paredes cavitarias, haciendo actuar el instrumento por presión y por tracción, hasta delimitar la planimetría que asegure ángulos diedros bien definidos, que es una de las condiciones de retenimiento para el material de obturación.
En este momento, debe extenderse la cavidad hacia la cara palatina del diente, tallando una caja en forma de cola de milano, que servirá para evitar el desplazamiento de la incrustación en sentido axio-proximal. Para ello, se proyecta con fresa de cono invertido, una rielera horizontal, desde la mitad del tercio medio de la porción lingual de la cavidad hasta el tercio medio de la cara lingual del diente.
Este extremo, se extiende en sentido gingival e incisal.
Luego, con fresa trococónica se conforma la "cola de milano", tallando paredes ligeramente divergentes hacia lingual. El cuello o garganta de la "cola de milano" debe redondearse a nivel de su unión con la caja proximal, a expensas de la cara palatina del diente, para aumentar la resistencia cavitaria y el anclaje de la incrustación.
Es necesario recordar que el ancho del istmo de la caja lingual debe ocupar como mínimo e tercio de la longitud de la caja proximal para asegurar el retenimiento del material de obturación y

**evitar su fractura a ese nivel. Con piedras montadas del tamaño proporcinal se biselan los bordes cavitarios,alisándolos luego con cinceles y azadones. Asimismo, debe biselarse ligeramente el ángulo axio-pulpar, quedando la cavidad terminada, lista para la incrustación.**

# CAPITULO VI

## CAVIDADES PARA RESINAS AUTOPOLIMERIZABLES.

## CLASE IV.

En gran número de casos, la caries proximal en dientes anteriores de cada arcada abarca tal extensión que el ángulo incisal queda debilitado o afectado de manera que la conservación del tejiso propio del diente es prácticamente inútil.

En estas circunstancias, por desgracia frecuentes, el operador se ve obligado a preparar una cavidad de Clase IV, cuyas posibilidades de duración y estética, así como de protección a la pulpa, están supeditadas a factores dependientes de los tejidos duros remanentes y a las cualidades del material restaurador. Corresponde al práctico hábil obtener el máximo provecho de estas condiciones.

Por ello, es estudio de la preparación técnica de estas cavidades constituye uno de los capítulos de mayor importancia por las múltiples dificultades que es necesario salvar, y por los fundamentales aspectos que deben considerarse en forma inseparable:fisiológicos y estéticos.

La profundidad de la caries, la conformación anatómica del diente, la anatomotopografía de la cámara pulpar, las relaciónes de contacto, la oclusión y la conservación de la belleza dentaria, son premisas de estudio previo al tallado de la cavidad.

En realidad, las reconstrucciones de ángulo plantean en la actualidad un serio problema: nuestros pacientes exigen estética ante todo, y muchas veces la estética es un difícil obstáculo para la seguridad y permanencia de este tipo de restauraciones. Por otra parte, la orificación, técnica que hace 30 años daba seguridades de éxito, está relegada y totalmente eliminada por lo dificultoso de la labor y la intolerancia del paciente moderno: resulta poco probable que un enfermo acepte el golpeteo del martillo para orificar (de mano o mecánico) durante una o más horas, para tener como resultado una obturación correcta pero antiestética.

Esa necesidad estética hizo que los estudiosos se preocuparan del problema, y aparecieron las técnicas combinadas, de oro con frentes de porcelana por cocción y de oro con cementos de silicato. Pero a la dificultad de la labor se oponían los problemas mecánicos, por lo que numerosos autores llegaron a la conclusión que la solución de la reconstrucción angular era el "jacket crown" de cerámica.
Con la aparición de los acrílicos autopolimerizables, se abrió un nuevo campo a la profesión, pudiéndose restaurar una cavidad de este tipo con una durabilidad casi permanente. Si bien es cierto que la escasa resistencia al desgaste que tienen los acrílicos pueden alterar la morfología de la restauración, no es menos cierto que su facilidad de reparación agregandonuevo material sobre el remanente, permite asegurar mayor duración. En los momentos actuales, la aparición de las resinas combinadas ("composites") abre un nuevo y promisorio panorama al problema de la reconstrucción angular.

Consideraciones generales.

En la técnica de preparación de estas cavidades, el operador debe ajustarse a ciertas precauciones para conseguir satisfactorios resultados en la restauración final.
En conceptos generales, debe tenerse en cuenta:

1. El estudio detenido del caso (extensión de la caries, morfología del diente, oclusión y fuerzas masticatorias).
2. Diagnóstico diferencial del estado de la pulpa.
3. Estudio radiográfico para determinar la extensión y forma de la cámara pulpar, así como su relación con el espesor de la dentina, lo cual determinará la extensión y situación del anclaje de la obturación.
4. La cavidad debe prepararse en una sola sesión. En los casos con vitalidad pulpar, se recurrirá a la anestesia para evitar el dolor.
5. Seguir estrictamente la técnica propuesta en los tiempos operatorios para el tallado de las paredes y ángulos de la cavidad, tratando de conseguir una silueta bien definida.
6. Proyectar la pared gingival de la cavidad de acuerdo a los principios que sustentamos al estudiar la Clase III.
7. La profundidad de los anclajes y refuerzos metálicos dependerá del espesor del tejido sano que indique el control radiográfico.
8. La cavidad será lo suficientemente extensa para conseguir tallar las retenciones y permitir la cómoda adaptación del material de obturación.
9. Como las restauraciones de esta clase deben soportar una considerable carga de oclusión, la forma de resistencia y retención adquieren gran importancia.
10. En los dientes inferiores, debe cuidarse la dirección de la fuerza masticatoria, que actúa en sentido labio-lingual.
11. La caja lingual o palatina en forma de cola de milano debe situarse tan próxima del borde incisal como lo permita la estructura del tejido remanente.

A estas precauciones es necesario adicionar la consideración de los siguientes factores:

A) Extensión de las caries. La caries, iniciada alrededor de la relación de contacto se localiza con más frecuencia en las caras mesiales que en las distales, por ser más planas. Al progresar en superficie, invade rápidamente la cara proximal, socavando el esmalte del borde incisal y debilitándolo en su marcha destructiva. La inclusión del ángulo incisal depende, además, de la morfología dentaria y de la relación de contacto. Así, en los dientes triangulares, la caries iniciada en el tercio incisal invade el ángulo y lo debilita, fracturándolo luego. En los de forma ovoide o cuadrada, la inclusión del ángulo se produce únicamente en los casos de gran destrucción de tejido. La preparación de cavidades de acuerdo a la extensión de la caries, se proyecta dentro de los siguientes casos:

1) Si la caries debilitó el ángulo incisal se puede preparar una cavidad próximo-incisal con anclaje lingual en forma de cola de milano.

2) El progreso de la caries fracturó el ángulo e invadió el borde incisal. En este caso se debe preparar una cavidad con refuerzo metálico de alambre.

B) Conformación anatómica. La forma de la cavidad depende también del tamaño de los dientes. Los autores clásicos clasificaron los dientes anteriores en cortos y gruesos, y largos y angostos (en

sentido labio-lingual). En los dientes cortos y gruesos, la cavidad admitirá mayor profundidad y anclajes especiales, debiéndose preparar una cavidad con refuerzo de alambre.

En los dientes largos y angostos, es necesario un mayor desgaste de tejido sano para conseguir el anclaje, preparando una caja lingual en forma de cola de milano.

C) Fuerzas masticatorias. Los movimientos mandibulares y las fuerzas de oclusión son factores que deben tenerse en cuenta para determinar el contorno cavitario.
En las cavidades proximales con reconstrucción del ángulo incisal, es importante destacar además de las fuerzas ascendentes y descendentes que origina la mandíbula durante sus movimientos, las de presión incisal y las resultantes horizontales de desplazamiento linguo-labial que pueden fracturar la pared labial o despedazar la obturación. Por ello, la preparación de una cavidad proximal únicamente, sin caja accesoria de anclaje o sin refuerzo metálico, debe descartarse en forma absoluta.

D) Relación anatomotopográfica con la cámara pulpar. La preparación de cavidades de Clase IV aumenta los riesgos de exposición accidental de la pulpa. Por ello, es indispensable establecer el estudio radiográfico previo de las relaciones topográficas del diente con su cámara pulpar.
La radiografía del caso y el conocimiento del espesor entre cámara pulpar y las caras y bordes del diente (cuya expresión numérica aproximada figura en el Capítulo 2) disminuyen los peligros de la exposición accidental de la pulpa.

2. Cavidad con "cola de milano".

Volvemos a insistir aquí que nuestra experiencia clínica nos indica la conveniencia de no emplear este tipo de cavidad con cola de milano, ya que los materiales de obturación que utilizamos no nos ofrecen garantías de permanencia en boca.
A pesar de ello, describimos la técnica de preparación, ya que el progreso industrial y el avance científico está permitiendo augurar la consecución de nuevos materiales que podrían emplearse con éxito.

Apertura de la cavidad.
El acceso a la cavidad no ofrece dificultades pues la caries debilitó el borde incisal. Por ello, con un cincel recto (15 ó 20) colocado en forma perpendicular al borde, se elimina el ángulo socavado mediante una ligera presión.

Extirpación del tejido cariado.
En este tiempo se emplean los mismos instrumentos que para las cavidades de Clase III, siguiéndose la misma técnica. En muchas ocasiones, resulta conveniente alterar el ordenamiento de los pasos de la técnica y en vez de extirpar el tejido cariado, pasar directamente a conformar la cavidad, con lo que se consigue la eliminación parcial y a veces total del tejido enfermo.

Conformación de la cavidad.
Ya dijimos que la morfología dentaria y la extensión de la caries eran factores importantes que concurrían a la necesidad de modi-

ficar los principios de Black referentes a la extensión preventiva de la pared cervical. En consecuencia, tratándose de caries poco extendidas en sentido inciso-cervical, se comienza la extensión preventiva de la pared labial partiendo de la cavidad que dejó la extirpación de la caries o iniciando el trazado desde la cavidad cariosa, según el criterio del operador. Así, apoyando una fresa de cono invertido montada en el contraángulo, y desde labial, se inicia la extensión de la pared lingual o palatina, de manera similar a lo que estudiamos en las cavidades de Clase III. La variante consiste en que la fresa no se detiene al llegar al ángulo incisal, sino que lo invade. Luego, actuando desde palatino, se procede a extender la pared labial, siguiendo la misma técnica.

La pared cervical se prepara en la misma forma que en las cavidades de Clase III, de acuerdo a la morfología coronaria.
La cola de milano se talla en forma similar que para las cavidades de Clase III, estableciéndose dos variantes fundamentales:

1. La porción incisal del itsmo de la cola de milano, al incluir el borde incisal proyecta un pequeño escalón axio-lingual o palatino. Esta pared se prepara empleando fresa de fisura dentada, de tamaño proporcional.

2. El cuello o itsmo de la cola de milano debe ser algo mayor que el tercio de la longuitud de la caja proximal. Embozada la cola de milano, se preparan las formas de resistencia y de retención siguiendo las mismas características que las estudiadas en las cavidades de Clase III, quedando la cavidad terminada.

Este tipo de cavidad tiene el inconveniente de que se desgasta tejido sano en la cara palatina y se expone la pulpa a la acción de la manualidad operatoria y a los efectos químicos de la resina.
Por ello aconsejamos preparar las cavidades de Clase IV con refuerzo metálico.

3. Cavidades con refuerzo metálico de alambre.
Cuando la caries se extendió por el borde incisal y además incluye parte de la cara labial, es decir, que la cavidad será amplia, para el éxito de la restauración es necesario agregar un refuerzo metálico. (Estas cavidades se restaurarán solamente con acrílico autopolimerizable o resinas compuestas, pues el cemento de silicato esta contraindicado).
Una vez extirpado el tejido cariado la extensión preventiva, se tallan las paredes labial y lingual o palatina como si fuera una cavidad de Clase III estrictamente proximal. Es decir, que aunque falte el ángulo incisal, se mantendría una pequeña pared en este borde.
Como la cantidad de material restaurador será mayor que la capacidad retentiva de la cavidad así preparada, es necesario valerse de un medio de retención adicional para que la restauración no se desplace durante el acto masticatorio. Para ello en la pared cervical, en la unión del tercio medio con el tercio palatino (en sentido vestíbulo-lingual), se practica una perforación en sentido axial,con fresa redonda de tamaño igual a la sección del alambre elegido (cuatro a seis décimas de milímetro.

En la porción proximal, en la mitad del tercio incisal, se hace

otra perforación a expensas de la pared pulpar o axial y perpendicular a ella, empleando la misma fresa si el espesor del esmalte lo permite. En caso contrario, se eligirá una fresa de menor diámetro. Estas perforaciones tienen por objeto situar alambre de acero inoxidable en forma de ángulo, que se alojará en ellas para refuerzo de la obturación. Este refuerzo de metal se debe cementar de fosfato de cinc a la cavidad, antes de la inserción del acrílico. Como es de imaginar, tanto la cavidad como su restauración deben realizarse en una sola sesión.

En ciertos casos, resulta difícil el alojamiento del refuerzo en forma de ángulo. Para solucionarlo, existe un tipo de cavidad en la que el refuerzo de alambre se aloja en forma oblicua, desde el tercio gingival hasta el ángulo incisal.

# CAPITULO VII

## CAVIDADES PARA INCRUSTACIONES METALICAS.

## CLASE IV.

Generalidades.

Las mismas consideraciones que hemos expuesto al tratar las cavidades de Clase III podríamos repetirlas aquí. Anteriormente hemos descrito una técnica que permite asegurar un aspecto estético aceptable. Pero creemos que tiene un inconveniente: si bien el material restaurador puede renovarse periódicamente, cuando se desgasta por la fricción o la acción del cepillo dental, la restauración puede movilizarse sin que sea advertida por el paciente. Los acrílicos autopolimerizables deben ser aún considerados como "materiales de laboratorio" y corresponde a los profesionales y al progreso industrial mejorarlos.
Por ello presentamos aquí algunos tipos de preparaciones cavitapara incrustaciones metálicas, que deben solucionarse estéticamente con la confección de una caja tallada en la superficie del oro, obturable con cemento de silicato o acrílico autopolimerizable (incrustaciones combinadas). Las condiciones particulares del caso y el criterio clínico del odontólogo resolverán en difinitiva

CAVIDAD CON ESCALON INCISAL.

2. Apertura de la cavidad.

El acceso a la cavidad no presenta dificultades. Vamos a considerar dos casos.

a) El borde incisal del diente está socavado. Con un cincel recto (15 ó 20) colocado en forma perpendicular al borde incisal, se elimina el ángulo socavado mediante una ligera presión.

b) El borde incisal está fracturado. En este caso, la cavidad de caries tiene amplia comunicación con el exterior, debiéndose solamente clivar el esmalte socavado con cinceles recto o angulado, colocados desde labial, lingual e incisal.

3. Extirpación del tejido cariado.

En este tiempo operatorio se emplean los mismos instrumentos que para las cavidades de Clase III. Cuando todo el tejido cariado se ha extirpado eliminando el esmalte no sostenido por dentina sana, se debe, previa desinfección de la dentina clínicamente sana, rellenar la cavidad con cemento de fosfato de cinc sin reconstruir la morfología dentaria. Cuando la cavidad resultante es relativamente profunda, conviene el relleno con amalgama.

4. Conformación de la cavidad.

Con un disco de diamante o carborundo colocado en forma paralela al eje longuitudinal del diente, se desgasta la cara proximal afectada, a expensas de la lingual, hasta conseguir una superficie plana, con bordes bien definidos. Este desgaste no debe sobrepasar, por la cara labial, la mitad del tercio proximal (en sentido longuitudinal) por razones de estética.
El objeto de este paso es, además de preparar una superficie plana y lisa en la cara proximal del diente, practicar la extensión preventiva del margen gingival, ya que este desgaste llega hasta el borde libre de la encía o se insinúa por debajo de ella, en caso necesario.
Luego, utilizando una piedra en forma de rueda de carborundo o

de diamante, de tamaño proporcional, se desgasta el borde incisal, a expensas de la cara palatina, hasta la unión del tercio medio con el proximal opuesto (en sentido longitudinal). Este desgate deberá efectuarse de manera que no sea visible desde la cara labial del diente y en profundidad, hasta las inmediaciones del límite amelodentinario.

Formas de resistencia y retención. Se prepara con fresa de fisura cilíndrica, troncocónica o con piedras montadas de diamante. La fresa se coloca desde labial y en sentido inciso-gingival, es decir, paralelo al eje mayor del diente. La fresa así aplicada contra la pared proximal, inicia la profundización en dentina, a un milímetro por dentro del límite amelodentinario de la porción labial y a nivel del borde de la encía, por cervical. Durante la acción de la fresa, se va inclinando su posición a expensas de la cara palatina, de manera que pueda tallarse una caja proximal que mantenga, a nivel del tercio gingival, una pequeña pared por lingual. En cuanto a la pared gingival, debe tallarse plana y horizontal. El ángulo diedro axio-labial y axio-palatino de la pequeña pared remanente, han quedado redondeados, debiendo escuadrarse con instrumentos cortantes de mano que al mismo tiempo alisan las paredes cavitarias.
El desgaste practicado en el borde incisal ha eliminado el tejido adamantino hasta sobrepasar ligeramente el límite amelodentinario. A los efectos de preparar una pequeña caja en este borde, se aplica una fresa o piedra de cono invertido con la base apoyada en la superficie desgastada y se talla una ranura lo más cerca posible de la cara palatina.
Luego, con una fresa de fisura troncocónica se termina la ranura que quedará en forma de caja. Para alisar y determinar los ángulos se emplean cinceles y azadones de tamaño proporcional.

La cavidad así preparada supedita su forma de retención a la plamimetría cavitaria y a la pequeña pared gingivo-lingual de la caja proximal, con lo que se evitará el desplazamiento del block restauratriz en sentido labio-lingual. A los efectos de aumentar la retención y evitar la salida del block en sentido axio-proximal, es necesario tallar una pequeña caja en la cara lingual que tendría la misma misión que la "cola de milano".
Para ello, en la cara palatina del diente, en el extremo de la caja incisal opuesto a la cavidad proximal, se talla una depresión en sentido perpendicular al borde incisal, empleando una piedra cilíndrica de diamante de tamaño adecuado. Luedo, con fresa de fisura colocada en el contraángulo y desde lingual, en sentido perpendicular a esta cara, se talla una caja. Con el instrumental cortante de mano se alisan y demarcan los ángulos en la forma aconstumbrada.

5. Biselado de los bordes.

Al iniciar el tallado de la cavidad con discos y piedras, los bordes quedan automáticamente biselados. Sólo resta biselar la porción lingual de la caja proximal lo que se practica con piedras o azadones. Los ángulos diedros que forman las paredes cavitarias con el desgaste proximal, se redondean con instrumentos de mano para evitar la concentración de fuerzas a ese nivel.

CAVIDAD CON CAJA LINGUAL O PALATINA. ("COLA DE MILANO").

Los tiempos operatorios referentes a apertura de la cavidad y extirpación del tejido cariado no tienen variantes a la cavidad descrita antes. En cambio, la conformación de la misma ofrece diferencias de consideración. Vamos a estudiar las formas de resistencia y retención simultáneamente.

6. Tallado de la caja proximal.

Una vez eliminado el tejido cariado y obturada la cavidad resultante con cemento de fosfato de cinc, se desgasta la cara proximal con discos de carborundo o diamante.
La preparación de la caja proximal se practica con fresa cilíndrica o troncocónica, con la que se puede maniobrar de dos maneras:

a) Desde labial y en sentido inciso-gingival, es decir, como en el caso anterior.

b) Desde palatino, colocando el instrumento (montado en el contraángulo) en forma perpendicular al eje longuitudinal.

Aplicada la fresa en cualquiera de los sentidos antes mencionados, se inicia el tallado de la caja proximal. Si el instrumento fue colocado en el sentido del eje mayor del diente, el ángulo labio-axial quedará redondeado, mientras que el ángulo gíngivo-axial, tallado con el extremo de la fresa, resultará en ángulo recto.
Para escuadrar áquel, se emplean cinceles o azadones, actuando por corte o tracción, desde incisal y en sentido gíngivo-incisal, respectivamente.
En cambio, si se actúa desde palatino, el diedro axio-gingival es el que quedará redondeado.
La pared gingival debe tallarse plana y divergente hacia palatino, pues la sustancia de impresión, igual que en el caso anterior, saldra por palatino.

7. Tallado de la cara palatina.

Se prepara siguiendo la misma técnica que la indicada en los casos de la Clase III (cavidad labio-próximo-palatina para incrustación) pero con ligeras variantes. Así, conviene resordar que las fuerzas masticatorias inciden en estos casos directamente sobre el material de obturación y es necesario anular en lo posible la acción de la palanca. Para ello, la retención en forma de cola de milano debe estar situada lo más cerca posible del borde incisal como lo permita la estructura del diente (Clyde Davis). Además, en la cara palatina, es conveniente ofrecer a la acción de los antagonistas la mayor cantidad posible de material de obturación. Esto se consigue aumentando la planimetría cavitaria. Para ello, con fresa troncocónica o piedra de diamante, se redondea la pared palatina en los tramos situados por encima y por debajo del itsmo de la "cola de milano" (tercios gingival e incisal, respectivamente). De esta manera se formará, con la pared axial de la cavidad proximal, un escalón axio-lingual que, juntamente con la "cola de milano", aumentará la superficie de choque y las fuerzas masticatorias se propagarán a través del material de obturación.
El biselado de los bordes se practica en la misma forma que en los casos anteriores y siguiendo igual técnica.

**CAVIDAD PARA INCRUSTACION COMBINADA.**

**Técnica de Moreyra Bernan y Carrer.**

**Presentamos aquí una técnica que lleva un doble sentido de función y aparencia. Como exigencia, sólo se requiere que la conformación del diente facilite la posibilidad de tallar por la cara palatina una cola de milano con suficiente resistencia para tolerar la proyección de un anclaje eficaz, y por proximal, que la eliminación del tejido cariado permita la restauración combinada de oro y acrílico o de oro y silicato. D e esta manera, tendremos la seguridad de resistencia y dureza que aporta el oro, sumada a la aparencia de naturalidad con que contribuyen los materiales plásticos (Moreyra Bernan y Carrer).**

**8. Técnica operatoria.**

**Primer tiempo.**
**Previa extirpación del tejido cariado, desinfección de la cavidad remanente y relleno con cemento de fosfato de cinc, se procede a desgastar la cara proximal del diente, empleando un disco de diamante. El disco se coloca en forma paralela al eje mayor del diente y se desgasta el tejido hasta conseguir, por labial, una silueta definida. Este corte se realiza a expensas de la cara lingual o (palatina), dejando en gingival un escalón.**

**Segundo tiempo.**
**Por razones de conveniencia operatoria, este tiempo está destinado a la preparación de una cola de milano o muesca retentiva en la cara lingual o palatina. Para ello se emplea una fresa de cono invertido de tamaño proporcional montada en el contraángulo. Apoyando el instrumento en la mitad de la porción lingual de la cara proximal desgastada, se prepara una ranura perpendicular a esta porción, en plena cara palatina del diente, hasta la unión del tercio medio con el proximal opuesto. Luego, con la misma fresa, se extiende la ranura hacia gingival e incisal, para diseñar la cola de milano. Después, con una fresa de fisura troncocónica, se conforma la caja dandolé la extensión adecuada. ( La garganta o istmo de la cola debe ocupar el tercio de la longitud de la caja proximal).**

**Tercer tiempo.**
**En este paso, se tallará la pared gingival ya insinuada en forma incompleta por el disco empleado en el primer paso.**
**Las características de esta pared gingival deberán ser cuidadosamente consideradas, por presentar detalles que la diferencían de las preparaciones clásicas.**
**Constará de dos tramos, que llamaremos palatino y labial, indicando con ello que la inclinación u orientación conveniente para la efectividad de la cavidad proyectada**
**El tramo o porción labial, tendrá una inclinación hacia el vestíbulo de la boca a partir del plano medio mesio-distal del diente; inclinación que guardará paralelismo con las paredes de contorno de la cola de milano para permitir así la correcta ubicación del bloque metálico.**
**En cuanto a la porción o tramo palatino de esta pared gingival, se tallará plano y con análoga inclinación, pero orientado hacia la cara lingual de manera que la pared gingival considerada en su conjunto, presente la proyección de una línea quebrada cuyo**

vértice coincida con el plano sagital medio del diente y cuyos extremos libres terminen en la cara labial y lingual, respectivamente.

El tallado de ambos tramos se realizará con una piedra o fresa cilíndrica de diámetro adecuado al espesor del tejido ya eliminado en la cara proximal durante el primer tiempo operatorio. El extremo activo se llevará a posición perpendicular a los futuros palnos lingual y labial de que constará dicha pared gingival de la cavidad, obteniendo un vértice medio de angulación definida.

Con este tiempo operatorio y los detalles propios del terminado de toda cavidad queda definida la preparación y en condiciones de tomar impresión o matriz, la que de acuerdo a las conveniencias del caso o a la orientación propia de cada operador puede obtenerse por métodos directos, indirecto o a la combinación de ambos.
Sobre este particualr, cada operador debe resolver de acuerdo a su criterio clínico. Lo que tiene importancia es la forma y características que ha de reunir el patrón de cera obtenido por cualquiera de los métodos citados, con el objeto de:

A) Conseguir un bloque metálico de anclaje eficiente que permita pasar inadvertido.

B) Condicionar a su vez un anclaje satisfactorio al acrílico o silicato ya que con ambos materiales puede indistintamente conseguirse una apariencia estética muy buena y una suficiente restauración funcional.

9. Características del patrón de cera.

El patrón de cera reviste una importancia fundamental, ya que de su exacta reproducción y correcto ajuste depende la resistencia futura de la obturación terminada. Sus características de forma señalan a su vez, la retención que en dicho bloque metálico tendrá el acrílico o el silicato.

La cera ocupará íntegramente la cola de milano y presentará una restauración de los contornos que fueran propios del diente, en cuanto respecta a la cara lingual del elemento tratado. Al decir contornos, lo hemos hecho con intención. Se han de restaurar solamente los contornos y no toda la cara lingual, lo cual lleva una doble finalidad: tolerar el esfuerzo masticatorio y de anclaje al material plástico de obturación.
Esta forma de contorno, considerada desde palatino, cubrirá, aparte de la cola de milano ya mencionada, el reborde marginal proximal correspondiente, el tramo lingual de la pared gingival angulada y la vertiente lingual del borde incisivo que uniéndose a la respectiva cola de milano formará un verdadero marco donde se alojará el material estético elegido, acrílico o cemento de silicato, que se aplicará después de haber cementado la incrustación

La ranura o espacio libre que queda circunscrito dentro del marco antes citado, llena una doble finalidad: permite el anclaje del material estético que completará la obturación y es capaz de permitir el máximo de trasparencia, aprovechando en todas sus posibilidades la traslucidez y similitud de tonalidad que estos materiales proporcionan.

Si consideramos el diente visto lateralmente, observamos que el bloque de cera cubre desde gingival a incisal toda la mitad palatina de la cara proximal del diente, incluyendo la relación de contacto en las proximidades del ángulo incisivo o en el tercio medio si allí estuviera ubicado; y hacia gingival cubre también toda la vertiente lingual de dicha pared, además de una pequeña porción que se ubica sobre la vertiente labial.

Es necesario recordar aquí, que la proyección del tramo labial de la pared gingival tiene una dirección paralela a las paredes de contorno de la cola de milano, lo que asegura un deslizamiento correcto del patrón de cera.
Por su parte, el tramo lingual de la pared gingival, conjuntamente con la cola de milano, servirán para tolerar el esfuerzo de los antagonistas e impedir el desplazamiento del futuro bloque metálico, soporte, a su vez, del material plástico empleado.
Podrá advertirse, en consecuencia, que el material estético elegido presentará un gran espesor y observado desde labial será prácticamente difícil descubrir el marco de oro que le sirve de soporte.

CAVIDADES EN DIENTES DESVITALIZADOS.

(Incrustación de perno).

Estas cavidades se preparan en dientes cyua pulpa ha sido extirpada, con el consiguiente tratamiento del conducto radicular. Para la descripción de la técnica, vamos a considerar que el tratamiento ya ha sido realizado así como la obturación de la cavidad que quedó después de la extirpación del tejido cariado.

10. Preparación de la cavidad.

Primer paso.
Con un disco de carborundo o de diamante se desgasta la cara proximal, a expensas de la palatina, en forma paralela al eje longuitudinal del diente, cuidando de no dejar restos del cemento de fosfato por la cara labial.
Es decir, que el borde cavitario del desgaste por la cara labial debe estar en tejido dentario. La extensión de este desgaste no debe preocuparnos, pues generalmete estas cavidades se obturan por razones de estética con materiales combinados (oro y porcelana; oro y cemento de silicato; oro y acrílico autopolimerizable).

Segundo paso.
Con una piedra montada en forma de rueda, de carborundo o de diamante, se desgasta la cara palatina en sentido axial, desde la cara proximal afectada hasta el tercio longuitudinal opuesto (prácticamente hasta incluir el borde extremo de la cavidad lingual practicada con el fin de facilitar el acceso a la cámara pulpar durante el tratamiento del conducto). Este desgaste se extiende hasta el borde incisal; en gingival, según los casos, puede o no llegar por debajo del borde de la encía.

Tercer paso. Desgaste del borde incisal.
Con la misma piedra en forma de rueda se desgasta el borde incisal entre la cara proximal afectada y el desgaste lingual ya practicado. La piedra debe colocarse de modo que el borde incisal desgastado adopte la forma de un amplio bisel a expensas de la cara

lingual, con lo que se aumenta la superficie del borde y se lo protege de posibles fracturas porsteriores.

Cuarto paso. Tallado de la cara proximal.
Con piedra cilíndrica o troncocónica, de carborundo o de diamante, se prepara la caja proximal siguiendo la técnica que hemos estudiado en las cavidades con escalón incisal, pero sin dejar pared lingual. Como en aquellas cavidades, la pared gingival se tallará plana y horizontal para facilitar la salida del material de impresión hacia incisal.

Quinto paso. Tallado de la caja palatina.
Con la misma piedra colocada desde lingual y en sentido paralelo al eje mayor del diente, se prepara la caja lingual de modo que forme con la proximal, un escalón axio-lingual. La pared gingival de continúa por la cara lingual en forma horizontal y plana. La pared que limita la cavidad por lingual (pared proximal opuesta) se tallará paralela al eje longuitudinal o divergente hacia incisal. En ambos casos, estas paredes deben formar con la caja lingual, ángulos diedros rectos.

Sexto paso. Escuadrado de las paredes y ángulos.
Se emplean cinceles y azadones para las paredes, por corte o tracción. Los ángulos cavitarios se agudizan, demarcándolos con hachuelas de tamaño adecuado.

Séptimo paso. Preparación del conducto.
Dos milímetros antes del ángulo gíngivo-linguo-proximal, se practica una perforación en dirección al conducto radicular del diente obturado con conos de guta. Se emplea primero una fresa redonda con fines de localización. Luego, con fresas especiales se profundiza en el conducto natural del diente, ensanchándolo hasta los dos tercios gingivales de la raíz.
Este paso operatorio conviene realizarlo aislando el diente con dique de goma para evitar la infección del conducto en el tercio apical. Una vez profundizado, se aplica con un condensador de conos de guta, una pequeña porción del cemento de fosfato de cinc para sellar definitivamente el conducto.

Octavo paso. Biselado de los bordes.
Solamente deben biselarse las paredes gingival y lingual empleando piedras montadas en forma de pera e instrumetnos de mano. El ángulo diedro del escalón próximo-lingual debe redondearse. De esta manera, la cavidad quedará en condiciones de que se tome la impresión.

# CAPITULO VIII

## PRINCIPIOS MECANICOS.

## RESISTENCIA Y RETENCION.

**Restauraciones de cavidades de Case III y IV.**

**Teniendo en cuenta que las cavidades de Clase III y IV, normalmente no están expuestas a la acción directa de las cargas masticatorias, no hay problemas mecánicos para la forma de resistencia; en cuanto a la retención se resuelve en función de las propiedades del material restaurador indicado.**

**Restauraciones de cavidades de Clase IV.**

**Consideraciones generales.**

**Las cavidades de la Clase IV son aquellas situadas en las caras proximales de los incisivos y caninos, en las cuales el ángulo incisal ya no existe o no puede ser conservado debido a su fragilidad.**
**A pesar de que la magnitud de las fuerzas masticatorias es menor en la porción anterior de la boca y que la inexistencia de planos inclinados cuspídeos no provoca efecto de cuña, es observación clínica corriente el desplazamiento de restauraciones en las cavidades de Clase IV. En consecuencia, se justifica el estudio de las bases mecánicas de la preparación de cavidades, pues sólo de esta forma se puede concebir científicamente el procedimiento operatorio. Como no es posible separar los factores biológicos de los mecánicos, será nuestra preocupación constante el estudio de estos últimos, condicionados a las posibilidades biológicas del diente.**

Existen dos tipos fundamentales de preparación de cavidades para la Clase IV:
I. Caja palatina con cola de milano.
II. Escalón incisal.

Cavidades con cola de milano.

Debido a los movimientos de la mandíbula durante el acto masticatorio, es posible la aparición de fuerzas verticales, oblicuas y horizontales, tendientes a expulsar la restauración de la cavidad. Vamos a considerar dos situaciones bien definidas durante la masticación:

1.- Los dientes inferiores contactan con el borde incisal de los superiores, ya sea por que en ese instante del acto masticatorio así se presentan las relaciones interdentarias o porque esa es la oclusión normal del paciente (borde a borde).
2.- Los dientes inferiores se ponen en contacto con las caras palatinas de los superiores, en cualquiera de los tercios ya mencionados.

1.- Contactos de dientes inferiores con el borde incisal de los superiores. Si la carga C fuera perpendicular a un plano horizontal y paralela a los planos mesio-axio-distal y vestíbulo-axio-lingual, actuaría sobre la pared cervical C de la cavidad, correspondiendo a esa acción una reacción igual y en sentido contrario $C_1$, sin la aparición de componentes horizontales u oblicuas.

En cambio, si la carga C, representada por el vector OP fuera aplicada en el punto P, oblicuamente al plano vestíbulo-axio-lingual pero paralela al plano mesio-axio-distal, habrá tendencia a

que la restauración se desplace en la cavidad (Ritacco), teniendo como centro de retención el punto A (ángulo cavo-superficial cervical) y como radio la distancia AP que va desde el punto de apoyo al punto de aplicación de la fuerza. La carga OP fue descompuesta en dos componentes: una HP, perpendicular al borde incisal y la otra O,P, horizontal, responsable del mantenimiento de la restauración.

A fin de ofrecer una resistencia a ese desplazamiento, hagamos una cola de milano a nivel del tercio gingival. Tendremos así una palanca de segundo género inter-resistente, en la cual P es el punto de aplicación de la potencia. A es el punto de apoyo y R la resistencia.
El brazo de la potencia será $AP_1$ (normal trazada desde el punto de apoyo A sobre la dirección de la potencia P) y el brazo de la resistencia será AR.

Para que una restauración se mantenga en la cavidad, esto es, para que haya equilibrio en el sistema, es necesario que en los momentos de las fuerzas sean iguales:

$$C \times AP_1 = R \times AR.$$

Luego,

$$R = \frac{C \times AP_1}{AR}$$

Supongamos que la carga de la masticación a nivel de este incisivo sea de 30 kg. y que $AP_1$ sea igual a 8 mm, y AR igual a 2 mm. Tendríamos entonces:

$$R = \frac{30 \times 8}{2} = 120 \text{ kg.}$$

Es decir que una carga de 30 kg oligaría a las paredes de la cavidad a presentar una resistencia de 120 kg. para mantener la restauración en su sitio.

Ahora bien, si a la misma intensidad de carga, apoyada en el punto P, con el mismo sentido de aplicación de la fuerza, le oponemos en contraposición una cola de milano en el tercio incisal lo que dijimos en el caso anterior sobre el equilibrio de los momentos de las fuerzas, también se aplica aquí:

$$C \times AP_1 = R \times AR.$$

Luego,

$$R = \frac{C \times AP_1}{AR}$$

En este caso, C y $AP_1$ permanecen con el mismo valor, pero AR fue bastante aumentado, ya que tenemos colocada la cola de milano más próxima a incisal. Supongamos que AR es igual a 6 mm. Luego, sustituyendo en la fórmula anterior, tenemos:

$$R = \frac{30 \times 8}{6} = 40 \text{ kg.}$$

Es decir que, en este caso, el esfuerzo de las paredes para resistir la carga de 30 kg. será apenas de 40 kg. en vez de 120 kg. Llegamos así al principio expuesto por Clyde Davis quien considera que la "cola de milano debe estar tan próxima al borde incisal del diente como lo permita la resistencia de la extructura dentaria".

Hasta ahora hemos considerado la pared cervical de la caja proximal paralela a un plano horizontal. Pero si inclinamos esta pared, de manera que el diedro cérvico-axial se tornase agudo, la restauración no podría girar tomando A como punto de apoyo, con un radio igual a AB, porque la resistencia $R_1$ de la pared axial impediría ese desplazamiento.

En este caso, además de la resistencia al desplazamiento dada por la pared encisal de la cola de milano, tendríamos también la que ofrece el tercio cervical de la pared axial.

Cuando más agudo sea el diedro axio-cervical mayor será la resistencia al desplazamiento.
Como desventaja de una gran inclinación podemos citar: 1.la posibilidad de fractura de la porción $R_2$ existente entre la pared cervical de la cavidad y la cara próximal del diente; 2. la dificultad de obtener una buena impresión si la cavidad se restaura por medio de la incrustación metálica.
En conclusión, queda establecido como principio fundamental, que cualquier inclinación en la pared cervical que torne agudo el ángulo diedro axio-cervical, es ventajoso desde el punto de vista mecánico, debiendo el profesional utilizar esta primisa de acuerdo a su criterio clínico.

Otra forma de disminuir el brazo de la potencia sería trazar la pared cervical más próxima al borde incisal, especialmente en los dientes de forma triangular y de acuerdo a lo que establecemos posteriormente.
Si la pared cervical está más próxima a incisal, siendo AP = 7 y manteniendo constante los demás valores, veremos que en la formula de los momentos;

$$R = \frac{C \times AP}{AR}$$

Tendremos;

$$R = \frac{30 \times 7}{6} = 35 \text{ kg.}$$

De esta forma, el esfuerzo de las paredes para resistir la carga de 30 kg sería apenas de 35 kg y no de 40 kg como en el caso anterior.

Examinemos ahora la carga C aplicada oblicuamente a los planos

horizontal y medio-axio-distal; es decir, paralela al plano vestíbulo-axio-lingual. Habrá tendencia de la obturación a girar alrededor del punto A con radio igual a AP. La restauración no se desplazará debido a la pared vestibular V y a la resistencia R opuesta por la pared axial de la cola de milano.

Supongamos ahora que durante el acto masticatorio, la carga C sea aplicada oblicuamente a los tres planos: horizontal, mesio-axio- distal y vestíbulo-axio-lingual.
La restauración tenderá a desalojarse desde lingual hacia vestibular y para proximal.

Los esfuerzos que oponen a esos desplazamientos son las paredes vestibular y cervical de la caja proximal y las paredes axial e incisal de la cola de milano.

2. Los dientes inferiores entran en contacto con la cara palatina de los dientes en cualquiera de los tercios de esta cara. Si los dientes inferiores no contactan con la restauración, sino solamente en la cara palatina del diente no comprendida por el contorno cavitario no habrá problema mecánico.
Supongamos el caso de un contacto de diente inferior con el superior en un punto determinado de la cola de milano.
La carga será considerada oblicua a los planos horizontales, mesio-axio-distal y vestíbulo-axio-lingual, que es la más peligrosa para la estabilidad de la restauración.
Veremos que habrá un momento de fuerza igual al producto de la carga por la distancia:

M = C X d ( Momento igual a Carga por distancia).

Si la carga fuera de 30 kg. y la distancia PL igual a 3mm.,tendremos un momento de:

M = 30 X 3 = 90 kg.

Si disminuimos 1 mm. a la extensión mesio-distal de la cola de milano, veremos que a la misma carga le corresponde:

M = 30 X 2 = 60 kg.

De donde se concluye que el aumento de la extensión mesio-distal de la cola de milano es desventajosa desde el punto de vista mecánico.

La cola de milano debe tener un contorno suave, sin estrechar su istmo y si es posible, que se extienda apenas al tercio medio del diente, en sentido mesio-distal.

Conclusiones:

1. La cola de milano palatina debe estar próxima al tercio incisal del diente, en sentido cérvico-incisal, siempre que lo permita la estructura dentaria.
2. El diedro axio-cervical agudo es una forma de retención que debe ejecutarse siempre que sea posible.
3. La pared vestibular de la caja proximal debe existir siempre.
Cuando la extensión de la caries o la proximidad de la pulpa no lo permitan, la restauración de este tipo de Clase IV está contra

indicada.
4. En sentido mesio-distal, la cola de milano debe terminar en el tercio medio del diente.

Cavidades con retención incisal.

Por lo que estudiamos anteriormente, en lo que se refiere a la localización de la cola de milano en sentido inciso-cervical, puede deducirse que la preparación cavitaria con retención incisal es más ventajosa mecánicamente porque siempre la resistencia R está muy próxima al borde incisal.

Si comparamos una cavidad de Clase IV con cola de milano y otra con retención incisal, veremos que en este último caso el brazo de la resistencia A'R' es mayor, por estar la retención incisal más apretada del centro de rotación A'. Manteniendo en los brazos los valores C=30 kg., $A'P'_1 = 8$, y variando el brazo de la resistencia, verificaremos que si AR=6 en la cola de milano y A'R' = 7 en la retención, tendremos;

$$R = \frac{30 \times 8}{6} = 40 \text{ kg.}$$

en la cola de milano y

$$R_1 = \frac{30 \times 8}{7} = 34{,}28 \text{ kg.}$$

en la retención incisal.

Se prueba así la ventaja mecánica de la preparación cavitaria con retención incisal sobre el tipo de cola de milano.

# CAPITULO IX

## MATERIALES DE OBTURACION PARA CAVIDADES DE CLASE III Y CLASE IV.

## CLASIFICACION DE LOS MATERIALES DE OBTURACION Y RESTAURACION.

**Los dividimos en dos grupos: por su durabilidad y por sus condiciones de trabajo.**

**Por su durabilidad.- Los dividimos en temporales, permanentes y semipermanentes.**

- **Temporales**
  - Gutapercha
  - Cementos
- **Semipermanentes**
  - Silicatos
  - Acrílicos
  - Resina-cuarzo
- **Permanentes**
  - Oro incrustaciones
  - Oro orificaciones
  - Amalgama
  - Porcelana cocida

**Por sus condiciones de trabajo.- Los dividimos en plásticos y no plásticos.**

- **Plásticos**
  - Gutapercha
  - Cementos
  - Silicatos
  - Amalgamas
  - Orificaciones
  - Acrílicos
  - Resina Cuarzo
- **No Pláticos**
  - Incrustaciones de oro
  - Porcelana cocida

CUALIDADES PRIMARIAS Y SECUNDARIAS DE LOS MATERIALES DE OBTURACION Y RESTAURACION.

PRIMARIAS.

1º- No ser afectados por los líquidos bucales.
2º- No contraerse o expanderse, después de su inserción en la cavidad.
3º- Adaptabilidad a las paredes de la cavidad.
4º- Resistencia al desgaste.
5º- Resistencia a las fuerzas masticatorias.

SECUNDARIAS.

1º- Color o aspecto.
2º- No ser conductores térmicos o eléctricos.
3º- Facilidad y conveniencia de manipulación.

Diferencia entre OBTURACION Y RESTAURACION.

OBTURACION.- Es el resultado obtenido por la colocación directa en una cavidad preparada en una pieza dentaria, del material obturante en estado plástico, reproduciendo la anatomía propia de la pieza, su función y oclusión correctas, con la mejor estética posible.

RESTAURACION.- Es un procedimiento por el cual logranos los mismos fines, pero el material ha sido construido fuera de la boca y posteriomente cementado en la cavidad ya preparada.

Tanto la restauración como la obturación deben tener el mismo fin:

1°.- Reposición de la estructura dentaria perdida por la caries o por otra causa.
2°.- Prevención de recurrencia de caries.
3°.- Restauración y mantenimiento de los espacios normales y areas de contacto.

**4°.- Establecimiento de oclusión adecuada y correcta.**
**5°.- Realización de efectos estéticos.**
**6°.- Resistencia a las fuerzas masticatorias.**

**Recordemos que las fosetas son morteros y las cúspides manos de mortero, que remuelen los alimentos y que duando no tienen su forma y función correctas, el resultado indebido repercute sobre el parodonto ocasionando serios problemas.**
**Normalmente la cúspide del primer molar superior (La lingual) debe de chocar con la foceta central del primer molar inferior.**
**Así es que si en la reconstrucción de una pieza dentaria no cumplimos con todos los requisitos, los resultados serán desastrozos, o cuando menos no cumpliran con el fin para el cual se hizo.**
**Por ejemplo una obturación alta, puede producir la artritis de una pieza dentaria, y hasta terminar en absceso.**
**Una obturación baja no sirve para remoler los alimentos.**
**Un área de contacto que no toca a la pieza contigua, permite el empaquetamiento alimenticio con muchos daños y molestias para el paciente.**

## CEMENTOS MEDICADOS

Motivo de preocupación e investigación, ha sido simpre el buscar protectores pulpares, que inhiban la acción destructora de la caries y al mismo tiempo ayudea a los odontoblastos a formar dentina secundaria que calcifique la capa profunda de la dentina cariada.
Muchos operadores aconsejan quitar toda la capa de dentina coloreada por la caries aún cuando esté dura, para obturar en un campo libre de bacterias y gérmenes, ésto sería ideal si no se corriera el riesgo de hacer una comunicación pulpar franca o cuando menos tocar las lineas de recesión de los cuernos pulpares produciendo con ello una vía rápida de invasión de la pulpa.

Nosotros aconsejamos conservar esa dentina coloreada pero firme y colocar sobre ella sustancias que protejan a la pulpa y directamente o de un modo indirecto influyan en la calcificación de esta capa de dentina coloreada pero firme.

No todos los medicamentos usados han dado resultados positivos, o si los han dado han producido lesiones irreparables en la pulpa, aún cuando esterilizen la cavidad.
Analizaremos algunos de ellos: Los compuestos de fenol y mercuriales no han sido absorvidos y por lo tanto no han sido eficaces El nitrato de plata si se absorve y esteriliza pero daña a la pulpa. Las amalgamas de cobre y plata y los cementos en que el líquido es ácido fosfórico son bactericidas pero su acción es por tiempo limitado y son irritables pulpares.
La tendencia actual es que los cementos medicados sellen herméticamente la cavidad para matar por decirlo así por hambre a las bacterias existentes dentro de los túbulos dentinarios, sin producir daño a la pulpa y ayudando a los odontoblastos en la formación de la neodentina.
Los miles y miles de obturaciones que se han colocado sobre la dentina sin esterilizar y sin que clínicamente hayan dañado a la pulpa por bacteria residual, hacen pensar a algunos que unicamen

te con el sellado de la cavidad con un obturante, está resuelto el problema. Es más lógico desde luego y ofrece mayor seguridad esterilizar a la dentina sin producir daño pulpar y no sellar herméticamente sin esterilizar.

Ultimanete se ha demostrado que la acción bactericida de ciertos materiales obturantes tiene esa acción solamente durante el fraguado, por la acción del ácido libre o de los iones de las sales metálicas y que una vez endurecido el material, no tiene ninguna acción. El cemento de cobre, fué muy potente en su primera fase, o sea antes de fraguar, pero completametne inofensivo después del fraguado.
Las amalgamas de cobre y plata produjeron grandes zonas libres por períodos de tiempo mayor pero al fin tampoco dieron el resultado deseado. Los acrílicos fueron innertes bactereologicamente. En cambio el cemento de Oxido de Zinc Eugenol es muy superior a todas las sustancias probadas y no es irritante pulpar.

Este cemento ha mantenido su acción bactericida después de 130 trasplantes efectuados en casi 14 meses. Esta acción es probablemente debida a la poca cantidad de eugenol libre, que se encuentra siempre presente aún después de fraguar. Recordemos además la acción quelante del eugenol que inhibe a las bacterias proteplíticas o a sus enzimas.
La adición de antibióticos a los cementos, esterilizaba a la dentina circundante, pero no a la profunda. Existen también estudios que indican que la colocación de hidróxido de calcio sobre la capa de la dentina que nos ocupa, va a contribuir con iones calcio a calcificar esa dentina. El hidróxido de calcio permite la formación de un protaminato de calcio y además irrita levemente a los odontoblastos para que formen neodentina.

Concluyendo, creemos que los únicos cementos medicados que podemos considerar buenos en la actualidad son: el hidróxido de calcio y el óxido de cinc-eugenol.
Para seleccionar cual de los dos cementos medicados debemos usar, nos guiaremos por un sistema que es, el dolor. Si no hay dolor usaremos hidróxido de calcio, que inclusive en algunos casos llega a techar la cámara pulpar, pero si hay dolor usaremos óxido de cinc-eugenol, que tiene propiedades sedantes.

Una vez elegido el cemento medicado, aislaremos la cavidad con dique de goma, torundas de algodón, eyector de saliva etc.,secamos con algodón, esterilizamos con fenol o eugenol, nunca con alcohol por que es irritante, a continuación empleamos aire caliente para secar y colocamos el cemento medicado, el cual previamente hemos preparado.
El hidróxido de calcio viene en forma de pasta, lista para colocarse, o en dos pastas que se mezcla, una es la base y otra el catalizador, que se mezclan y las llevamos a la cavidad con ayuda de un empacador liso y humedecido en alcohol lo empacamos solamente en el piso de la cavidad y no en las paredes.
El óxido de zinc eugenol viene en forma de polvo y líquido y lo mezclamos en una loseta con una espátula para cemento, a continuación lo llevamos a la cavidad en la misma forma ya señalada. Como ambos cementos no son duros, debemos protejerlos con un cemento que sea duro como el cemento de fosfato de cinc así pues, colocaremos una segunda capa de este cemento que proteja al medicado. Este cemento de fosfato de zinc, NO ES CEMENTO MEDICADO, todo lo contrario es irritante pulpar, por lo tanto no deberemos

colocarlo en el fondo, sino para protejer al cemento medicado. Después de esto lo dejamos endurecer, lo pulimos como si se tratara del piso de la cavidad y podemos ya colocar el material obturante definitivo.
En casos de cavidades que no sean profundas, colocaremos un sellador que impida que los túbulos dentinarios absorban sustancias extrañas, este aislante es un barniz a base de copal o copalite. Este barniz se utiliza como protector a distacia de la pulpa.

## SILICATOS

Los cementos de silicato, son materiales de obturación considerados semipermanentes. Se presentan en el mercado bajo la forma de polvo y líquido. El polvo, contiene sílice, alúmina, creolita, óxido de berilio, fluoruro de calcio y un fundente.
El líquido es una solución acuosa del ácido ortofosfórico con fosfato de cinc y mayor cantidad de agua que en los demás cementos.
Al reaccionar el polvo y el líquido, se forma el ácido siliéico, el cual se considera como un coloide irreversible, el resultado de la mezcla es una sustancia gelatinosa. El edurecimeitno del silicato es por gelación, puesto que es un coloide, los demás cementos dentales endurecen por cristalización.

Una vez endurecido el silicato, tiene la apariencia del esmalte, circunstancia muy favorable sobre otros materiales de obturación o de restauración, que no cumplen con su cometido de estética.
En el mercado se encuentra una gama muy variada de colores, con su colorímetro respectivo, que nos permite escogen el color exacto de la pieza por obturar.
Este material lo utilizamos en cavidades de Clase III y V, por estética y por condiciones de permanencia, puesto que no hay fuerzas de masticación que lo puedan fracturar y también lo usamos en cavidades de Clase IV combinado con oro.
Una aplicación más es en cavidades de Clase I en caras bucales de dientes anteriores.

El endurecimiento de los silicatos se logra en un lapso de 15 minutos, pero se ha observado en un gran número de ensayos, que el endurecimiento con respecto al cambio químico final, se extiende durante un período de varios días y que la obturación aumenta con el tiempo en resistencia y en sus cualidades de permanencia.
Esta condición existe solamente en un medio ambiente húmedo, como es la boca, en donde la obturación está continuamente bañada en saliva. Esta particularidad debe tenerse en cuenta al hacer la obturación de silicato, sobre otra efectuada con anterioridad, pues podría deshidratarse la nueva obturación, es necesario colocar entre una y otra una base de barniz a base de copalite.
Igualmente siempre debemos colocar una capa de barniz en el piso de todas las obturaciones y restauraciones, para sellar los túbulos dentinarios.
Las tres cualidades más importantes de los silicatos son sus relativas, resistencia, permanencia y trasparencia, las cuales se efectúa siempre y cuando haya presencia de saliva. Una de las causas más frecuentes de fracaso en esta clase de obturaciones, es la falta de retenciones adecuadas en la preparación de la cavidad recordemos que en las Clases V, III y I casi siempre las retenciones van como canalanuras en las paredes gingival e incisal.

Manipulación. Para la preparación de la masa, debemos únicamente incorporar el polvo al líquido, sobre la loseta limpia y fría, haciendo la presión necesaria para lograr una perfecta unión. Nunca espatular ampliamente como en el cemento de fosfato de zinc pues esto, así como mezclas muy fluidas, son fatales para el éxito de estas clases de obturaciones. Una mezcla rápida acelera en endurecimiento y una lenta, lo retarda.
El tiempo adecuado, es un minuto para la incorporación y tres para obturar la cavidad. La espátula debe ser de ágata, hueso o acero inoxidable, para que no ocurrar cambios de coloración en la mezcla. Los instrumentos que usamos para transportar la masa a la cavidad y para efectuar su empacado en olla, no deben ser corrosibles y deben de mantenerse perfectamente limpios.
La consistencia ideal de la masa antes de ser insertada en la cavidad debe ser de camote cocido.

Si la cavidad es profunda debemos colocar un cemento medicado y sobre de él una capa de aislante de barníz, para que el silicato no absorba otras sustancias y cambie su coloración.
Una vez colocado el silicato en su sitio y habiendo dejado un poco de exceso, presionamos dandole una forma correcta con la ayuda de una tira de celuloide, la cual nos sirve de matríz y la sostenemos firmemente durante el tiempo que tarde en endurecer el silicato, después la retiramos y con la ayuda de instrumentos filosos de mano, lo recortamos y colocamos sobre la obturación, vaselina sólida o manteca de cacao para protegerla temporalmente de los fluidos bucales.

Las tiras de celuloide se presentan en el mercado en tres gruesos, conviene usar las medianas, pues las gruesas dejan exceso de material en los bordes y no producen la convexidad deseada, además de que no caben con facilidad entre diente y diente; y las delgadas forman una concavidad en vez de una convexidad, al presionarlas. Sólo la experiencia nos dirá la cantidad de material que necesitamos para una obturación.

Una obturación de tamaño regular necesitará dos gotas de líquido y la cantidad de polvo necesario para obtener la consistencia de camote cocido.

No debemos olvidar la serie de requisitos necesarios antes de hacer la obturación, tales como operar en campo seco y esterilizar ña cavidad. Hay quienes afirman que nunca quedará correcta una obturación de silicato si no se usa el dique de goma, para mantener nuestro campo seco, pues mientras se endurece no debe humedecerse por ningún motivo.
También deberemos tener en cuenta que la tira de celuloide no debemos despegarla en el momento de retirarla sino que debemos deslizarla, y que al colocar la masa dentro de la cavidad lo primero que debemos de empacar, son las retenciones.

Nunca debemos acelerar su endurecimiento, por medio de aire o calor; debemos colocar sobre la superficie del diente contiguo un poquito de la masa la cual nos servirá de control para saber en que momento endureció y poder retirar la tira de celuloide.
Una vez colocada la vaselina o la manteca de cacao, el paciente puede cerrrar la boca y le daremos una nueva cita para el pulimiento final.

En esta sesión con la ayuda de instrumentos filosos de mano, recortaremos el exceso de material en los bordes; si se trata de obturaciones de Clase III pulliremos con tiras de lino con lijas finas hasta que la obturación quede perfectamente adaptada, de manera tal que no quede solución de continuidad entre la pieza dentaria y el silicato. Podemos también usar discos de lija finos pero debemos evitar el calentamiento y por último con cepillos blandos y blanco de españa sacarle brillo a la superficie.

## RESINAS ACRILICAS

Composición.- El acrílico es una resina sintética del meta-metil-metacrilato de metilo, perteneciente al grupo termoplástico.
Se presenta en el comercio en forma de polvo y líquido. El líquido es el monomero de metil-metacrilato de metilo al cual se ha agregado un agente ligante, tiene además un inhibidor de la polimeración, la hidroquinona y un acelerador.
El polvo que es el polímero es también el metil-metacrilato de metilo modificado con dimetil-para-toluidina que hace las veces de activador y peróxido de benzoilo que es el agente que va a iniciar la polimerización.

Cuando el monómero y el polímero se mezclan se transforman primero en una masa plástica la cual al enfriarse se convierte en una sólida. A este fenómeno se le llama autopolimerización.
Esto se efectúa en la boca a una temperatura de 37°centígrados en un tiempo que varía de 4 a 10 minutos, después de pasado este tiempo la resina puede pulirse.

Hace tiempo que aparecieron en el comercio acrílicos que contienen además fibras de vidrio para darles mayor dureza, no han dado el resultado apetecido pues sufren cambios dimensionales. Siempre debemos colocar un barniz protector antes de obturar.

Manipulación del acrílico de autopolimerización. Hay dos técnicas de aplicación, la de condensación y la del pincel.
La primera se efectúa mezclando polvo y líquido hasta la saturación, se espera un minuto y a continuación se lleva a la cavidad con un obturador liso, y se empaca comenzando por las retenciones y se prosigue hasta llenar la cavidad, se deja un poco de exceso y se presiona con una tira de resina especial, la que se sostiene firmemente hasta el endurecimiento del material.
A continuación se retira la matríz y la obturación está lista para ser pulida.
Esto lo hacemos con discos de lija grueso, delgado, discos de agua, fieltros con blanco de españa etc.

El sistema del pincel es el siguiente: con un pincel de pelo de marta #00 o #0 se toma un poco de líquido a la profundidad de 1mm. y se satura con él una pequeña bolita de polvo, se lleva a la cavidad y se coloca en el fondo, procurando rellenar las retenciones, se limpia el pincel y se repite la operación tantas veces sean necesarias hasta llenar la cavidad.
Es conveniente señalar que tanto el polvo como el líquido han sido colocados en recipientes distintos, y entre cada una de las operaciones señaladas debemos pasar un poco del líquido con el pincel para que el material fluya y cuando está terminado el relleno se espera a que se endurezca colocando algún lubricante só

lido sobre él. Cuando la masa ya está dura puede pulirse en la forma ya indicada.
En el comercio se presenta esta clase de acrílico en gran variedad de marcas y colores. Son materiales muy estéticos, pero debemos pulirlos perfectamente para que no absorban la humerdad y no cambien de coloración.

Desventajas.- La principal desventaja consiste en cambios dimensionales ocasionados a su vez por cambios de temperatura, ya que es igual a un 7% por cada grano. Por otra parte y debido a los modificadores del polimero, se óxida fácilmente haciendo que la obturación cambie de color.

## NUEVOS MATERIALES DE OBTURACION

Existen en la actualidad nuevos materiales de obturación los cuales además de ser estéticos, son sumamente duros y tienen diversos colores para matizar la obturación de manera tal que imiten bastante bien el esmalte individual de los dientes.

Son compuestos de resina y cuarzo, no son acrílicos ni silicatos y resisten perfectamente a las fuerzas masticatorias, según dicen los fabricantes de estos productos. El tiempo dirá si los resultados obtenidos concuerdan con lo que aseguran las casas productoras de este material de obturación.

Los podemos usar en clases III , V, y combimado en IV. De preferencia en dientes anteriores, sin embargo los fabricantes recomiendan el producto para todas las clases dado que el material es sumamente duro y dicen resiste al desgaste de las fuerzas de masticación.
La preparación de la cavidad, es igual que la que preparamos para cualquier obturación, es decir con retenciones adecuadas para material insertado en estado plástico.
Puede o no colocarse barniz o cementos medicados sin alterar el resultado.
Manipulación. Sobre el block de papel especial que viene en el estuche, se coloca una muy pequeña cantidad de la pasta universal utilizando la espátula de plástico que trae el estuche y con el otro extremo de la espátula, se coloca la misma cantidad de catalizador. Nunca debemos usar el mismo extremo de la espátula, pues comenzaría a catalizarse todo el producto.
Se mezcla de 20 a 30 segundos y con la misma espátula, nunca de metal, procedemos a obturar la cavidad, previamente desecada esterilizada etc. Se condesará perfectamente en las retenciones piso, etc. Podemos comprimir el material obturante con pinzas y torundas de algodón. Si se usan matrices estas deberan acuñarse no es necesario lubricarlas. Después de 5 minutos, procedemos al pulimiento final de la obturación por los medios usuales.

## BIBLIOGRAFIA

ANATOMIA DENTAL,
Diamond, Moses
Segunda edición
1962.
Editorial Unión Topográfica Hispano Americana.

CIENCIA DE LOS MATERIALES DENTALES,
Skinner, W Eugene,
Phillips, W. Ralph.
Sexta edición
1970.
Editorial Mundi.

HISTIOLOGIA,
Lesson, S. Tomas,
Lesson, Roland.
Segunda Edición
1970.
Editorial Nueva Editorial Interamericana.

MEDICINA BUCAL,
Burket, W. Lrster.
Segunda Edición Español
1973.
Nueva editorial Interamericana.

TECNICA DE OPERATORIA DENTAL,
Parula, Nicolas.
Quinta edición
1972.
Editorial Mundi.