

24.9



UNIVERSIDAD NACIONAL AUTONOMA DE MEXICO

Facultad de Medicina Veterinaria y Zootecnia

**Lesiones microscópicas en hígado y riñón,
causadas por la intoxicación aguda en
la tilapia (Tilapia honorum) con un
producto comercial conteniendo lindano**

TESIS PROFESIONAL
QUE PARA OBTENER
EL TITULO DE
MEDICO VETERINARIO ZOOTECNISTA
PRESENTA
REYNALDO ALTAMIRANO REYNOSO

ASESORES:

M. V. Z. M. Sc. LUIS OCAMPO CAMBEROS
M. V. Z. ANA AURO DE OCAMPO



Universidad Nacional
Autónoma de México



UNAM – Dirección General de Bibliotecas
Tesis Digitales
Restricciones de uso

DERECHOS RESERVADOS ©
PROHIBIDA SU REPRODUCCIÓN TOTAL O PARCIAL

Todo el material contenido en esta tesis esta protegido por la Ley Federal del Derecho de Autor (LFDA) de los Estados Unidos Mexicanos (México).

El uso de imágenes, fragmentos de videos, y demás material que sea objeto de protección de los derechos de autor, será exclusivamente para fines educativos e informativos y deberá citar la fuente donde la obtuvo mencionando el autor o autores. Cualquier uso distinto como el lucro, reproducción, edición o modificación, será perseguido y sancionado por el respectivo titular de los Derechos de Autor.

INDICE

I. RESUMEN.....	1
II. INTRODUCCION.....	2
III. MATERIAL Y METODOS.....	7
IV. RESULTADOS.....	10
V. DISCUSION.....	22
VI. RECOMENDACIONES.....	25
VII. LITERATURA CITADA.....	26

I. RESUMEN

En México, la cría intensiva de peces dulce-acuícolas se ve afectada por la contaminación que sufre el agua que se emplea en las piscifactorías con el uso indiscriminado de plaguicidas tanto en la industria como en la agricultura. Por lo que se realizó un bioensayo en aspectos de sanidad piscícola con el objeto de contribuir a definir la semiología clínica y el cuadro histopatológico en el hígado y el riñón de la Tilapia hornorum causado por la intoxicación aguda con un producto comercial conteniendo lindano al 15%, para tal propósito se montaron seis acuarios con 15 tilapias juveniles cada uno. Del 1º al 5º acuario el lindano se utilizó en concentraciones de 0.05, 0.10, 0.15, 0.20 y 0.25 ppm respectivamente; al 6º no se le agregó lindano, sirviendo como testigo. Este mismo bioensayo se repitió dos meses después. Previa a la adición del producto comercial se realizó cromatografía de gases en el agua que fluye en la piscifactoría "Fernando Obregón" El Rodeo, Edo. de Morelos y en la empleada en los acuarios para evitar su uso con residuos de lindano. El comportamiento de los peces se observó durante 2 h después de haber adicionado el producto comercial. A las 72 h se sacrificaron los peces, colectando y fijando el hígado y el riñón en formol al 10% para teñirse con Hematoxilina-Eosina (H-E) y Sudán III y llevar a cabo su observación microscópica. Los signos presentados fueron principalmente nerviosos, existiendo diferencia entre la mortalidad registrada en las tilapias expuestas a las mayores concentraciones (0.15, 0.20 y 0.25 ppm), pero menores con respecto a la CL_{50} de lindano notificada para la tilapia por algunos autores. La degeneración hidrópica en hígado y la necrosis del epitelio tubular fueron las lesiones microscópicas mas frecuentes observadas con la tinción de H-E, las cuales se atribuyen a efectos de hipoxia debida a los bajos niveles de oxígeno disuelto en el agua que fluye en la piscifactoría y a la posible anoxia producida por la acción del lindano sobre el centro respiratorio; no se logró identificar una lesión patognomónica que caracterice la intoxicación aguda con el producto comercial conteniendo lindano en la tilapia. Se considera de mayor utilidad para el diagnóstico de la intoxicación, la semiología clínica que presentan los peces así como la detección cualitativa y cuantitativa del plaguicida en el agua por cromatografía de gases.

II. INTRODUCCION

Los gobiernos, los técnicos y los científicos de todo el mundo tienen como uno de sus más grandes objetivos la alimentación eficiente de todos los habitantes del planeta; en la actualidad se encuentran millones de seres humanos sub-alimentados; sin embargo, se sabe que el problema en sí, no solo radica en producir más alimento, sino en aprovechar al máximo los producidos; en todos los renglones encontramos desperdicios debidos a una gran variedad de factores; en el caso de los peces criados en explotaciones dirigidas no se aprovechan totalmente porque muchos mueren antes de llegar al peso comercial, por lo que se considera de gran importancia la investigación y el estudio de todo lo que pueda contribuir a enriquecer los conocimientos sobre las causas, efectos y consecuencias de la mortalidad de peces en agua dulce.

A la fecha, se han realizado numerosos estudios del efecto de la contaminación del agua por plaguicidas sobre organismos de vida terrestre, incluyendo al hombre (2,6,10,18,19,23) y algunos otros sobre animales de vida acuática, sin embargo se considera que es conveniente realizar mayores estudios sobre estos últimos (10,23) *.

Son varias las fuentes de contaminación del agua por plaguicidas, entre las que se encuentran con mayor frecuencia el acarreo de los mismos de los terrenos agropecuarios y forestales por el agua que fluye a sus drenajes, su arrastre por la lluvia, partículas de suelo volátiles contaminadas y su subsecuente precipitación, desechos industriales de fábricas de plaguicidas que son vertidos en rios, reservorios y otros depósitos de agua (2,18,23).

Los peces son muy susceptibles a la mayoría de los insecticidas uti-

* Ecosistemas marinos y fluviales de México. Gaceta UNAM, 1(78): 13. 8 de diciembre de 1983.

lizados en la agricultura (11) y su presencia en el agua puede dañar la productividad de los mismos, retardando su crecimiento, el desarrollo de las gónadas, alterando otras funciones fisiológicas o en los casos mas graves causándoles la muerte (5,8,20).

Dentro de los insecticidas, los organoclorados como el endrín, son extremadamente tóxicos para los peces (7,20) y el DDT además para los animales domésticos y de laboratorio (5,15,17,19), debido a su escasa degradación metabólica, resistencia a la descomposición bioquímica, poca solubilidad en el agua y acumulación durante largos períodos en los tejidos corporales (18,19,23). Como excepción de los anteriores se encuentran el hexaclorobenceno (BCH) y el lindano (γ -BCH) que poseen una relativa solubilidad en el agua (2) y baja toxicidad en peces dulce-acuícolas (11). El empleo de estos insecticidas como copepodicidas y en el control del ectoparásito Lernea ssp, está muy difundido en países con una piscicultura desarrollada (14,16).

Entre las especies piscícolas domésticas, la Tilapia ssp. es la más susceptible a la acción patológica y letal del lindano (11). Según algunos investigadores, la concentración letal 50% de lindano para la Tilapia mossambica es de 0.36 ppm a 25° C con un tiempo de exposición de 48 h (2,11).

Los estudios sobre el efecto tóxico de los plaguicidas como los organoclorados y su acción sobre el organismo se han realizado en animales domésticos como el perro, gato, vaca y caballo y en animales de laboratorio como la rata, ratón, conejo y cuye (15,17). Habiendo encontrado que en estos animales, los organoclorados como el lindano, administrados o contaminando el ambiente en concentraciones elevadas, afectan principalmente el hígado y el riñón, tracto gastrointestinal y el sistema nervioso central, sin embargo las lesiones microscópicas más notables se observan en el hígado (2,17).

La necrosis coagulativa en el hígado es la lesión microscópica princi-

pal y la más frecuente, además de presentarse degeneración hidrópica, hialina y grasa, congestión y hemorragias, además de reacciones fibroblásticas como proceso de reemplazo (2,15,17,19). En el riñón las lesiones son menos frecuentes, siendo la degeneración grasa y hialina del epitelio tubular, las más frecuentes (2,15,17). Se conocen pocos estudios del efecto en hígado y riñón producidos por la intoxicación aguda con lindano en peces.

Los animales citados cuando sufren una intoxicación aguda con lindano, presentan principalmente signos nerviosos: hiperexcitabilidad, agresividad, temor, vértigo, convulsiones tónico-clónicas e inconciencia (2,17), acompañados de sialorrea, debilidad muscular y ataxia (2), sin embargo en el sistema nervioso las lesiones microscópicas son ligeras (2,5,17). La muerte ocurre después de un estado de coma induciendo al paro respiratorio y cardiaco o ambos (2).

En México, la piscicultura ha tenido gran apoyo en los últimos años y representa uno de los intentos gubernamentales para mejorar la dieta de las masas populares (21). El desarrollo de la acuicultura se planeó con base en la producción de peces cuya biotecnología estaba plenamente probada en otros países y se aplicó a través del Sistema Alimentario Mexicano (SAM) (21) en el nuestro; sustituido en el actual régimen gubernamental por el Programa Nacional Alimentario (PRONAL).

La cría intensiva de peces, presenta graves problemas zoo-sanitarios, principalmente en lo referente a ectoparásitos (21). En nuestro país, el empleo de organoclorados como el lindano, puede llegar a difundirse como una alternativa eficaz en la solución de este problema.

Por lo expuesto, se decidió realizar una investigación para contribuir a definir la semiología clínica y las lesiones en el hígado y el riñón de la tilapia (Tilapia hornorum) que vive en aguas experimentalmente contaminadas con lindano a diferentes concentraciones, ya que esta especie tiene gran importan-

cia como recurso alimenticio (21)**. De acuerdo a las alteraciones presentadas por los animales domésticos y de laboratorio, intoxicados experimentalmente con lindano, existe la posibilidad de que la tilapia (Tilapia hornorum) muestre los mismos cambios microscópicos y signos clínicos o similares, bajo las mismas condiciones de intoxicación. Sin embargo, considerando que la especie que se utilizará en este bioensayo es desde el punto de vista de su anatomía y fisiología distinta a las utilizadas por los investigadores mencionados, además de que el medio ambiente y la administración o el contacto con el agente tóxico sería también diferente, se consideró como hipótesis que las lesiones sufridas por los peces serían diferentes.

OBJETIVOS GENERALES

1) Identificación específica de las lesiones causadas por la intoxicación aguda en la tilapia con un producto comercial conteniendo lindano para fines diagnósticos.

2) Auxiliar al Médico Veterinario Zootecnista en aspectos de salud piscícola, relacionados con la contaminación del agua por lindano.

OBJETIVOS INTERMEDIOS

1) Producir la intoxicación experimental con un producto comercial conteniendo lindano en la tilapia.

2) Describir los signos clínicos presentados por la tilapia después de la intoxicación aguda con un producto comercial conteniendo lindano.

3) Describir las lesiones macroscópicas producidas por la intoxicación aguda con un producto comercial conteniendo lindano en la tilapia.

** Exito total la introducción de mojarra Africana en aguas del interior de México. Novedades, 3 de diciembre de 1983.

4) Identificar y describir las lesiones microscópicas en el hígado y el riñón de la tilapia intoxicada con un producto comercial conteniendo lindano.

5) Comparar las lesiones microscópicas en el hígado y el riñón identificadas en la tilapia, con las encontradas en animales domésticos y de laboratorio, con los mismos problemas de intoxicación.

III. MATERIAL Y METODOS

ANIMALES Y ALOJAMIENTO

Se utilizaron 90 tilapias (Tilapia hornorum) juveniles, con una longitud patrón y peso promedios de 14 cm y 56 g, provenientes de la piscifactoría "Fernando Obregón", localizada en el municipio El Rodeo, Edo. de Morelos.

Los peces se alojaron en seis acuarios con capacidad de 60 litros de agua cada uno, aerada mediante bombas provistas de mangueras y piedras difusoras en sus extremos; termostatos automáticos sumergidos mantuvieron la temperatura entre 25° y 26° C -rango de temperatura óptima para la tilapia (21).- Se colocaron 15 peces en cada acuario, permaneciendo en su nuevo habitat durante 72 h para su ambientación antes de la aplicación del producto comercial conteniendo lindano.

El acuario con los peces testigos, se instaló en un local diferente para evitar la posible contaminación con el producto comercial conteniendo lindano proveniente de los demás acuarios.

Los bioensayos se llevaron a cabo en los laboratorios del Departamento de Fisiología y Farmacología de la Facultad de Medicina Veterinaria y Zootecnia (FMVZ) de la Universidad Nacional Autónoma de México (UNAM).

AGUA

El agua empleada provino de la red pública, tomándose muestras de ésta y del agua de la piscifactoría, con las cuales se realizó una cromatografía de gases para evitar el empleo de agua que llegara a presentar alguna contaminación con lindano; dicho análisis se efectuó en el Centro Nacional de Parasitología (CENAPA), ubicado en Cuernavaca, Edo. de Morelos.

El agua comenzó a aerearse 48 h antes de alojar a los peces en los acuarios, con el fin de facilitar la eliminación del cloro mediante evaporación.

Los parámetros físico-químicos del agua fueron proporcionados por los

empleados de la piscifactoría, quienes los determinan mensualmente cada 4 h durante un período de 24 h.

ALIMENTO

Como alimento se suministró un producto comercial en comprimidos para peces de engorda, en cantidad diaria correspondiente al 3% del peso de la biomasa de cada acuario (21). Se efectuó un examen bromatológico cuantitativo para verificar la calidad del producto.

INTOXICACION CON EL PRODUCTO COMERCIAL CONTENIENDO LINDANO

Del 1º al 5º acuario se diluyó en forma homogénea en el agua un producto comercial en presentación líquida conteniendo 15% de lindano hasta alcanzar una concentración de este último de 0.05, 0.10, 0.15, 0.20 y 0.25 ppm respectivamente. Al 6º no se le agregó el producto, sirviendo como testigo. La exposición se replicó dos meses después, en otros seis acuarios con las mismas características.

Después de agregar a los acuarios el producto comercial, se observó en forma continua durante 2 h el comportamiento de los peces y a los que murieron se les practicó inmediatamente la necropsia, observando y describiendo las lesiones macroscópicas, separando el hígado y el riñón para su posterior observación microscópica.

NECROPSIA

Los peces sobrevivientes se sacrificaron mediante desmedulación, 72 h después de agregado el producto comercial en los acuarios y se les practicó la necropsia según la técnica descrita por Almacher (1).

OBSERVACION MICROSCOPICA

Se colectaron muestras de hígado y riñón que se fijaron en formol al 10% con solución amortiguadora de fosfatos, posteriormente se procesaron por inclusión en parafina y se tñieron con Hematoxilina-Eosina; se congelaron y se

practicaron cortes para teñirse con Sudán III (13). El procesamiento de órganos se llevó a cabo en el Departamento de Patología y el Departamento de Citología e Histología de la FMVZ de la UNAM.

ANALISIS ESTADISTICO

Se empleó una estadística descriptiva, agrupando los datos y resultados obtenidos en cuadros, separando el grupo testigo y los grupos tratados con el objeto de apreciar más fácilmente la descripción y estudio de las lesiones.

Para observar la frecuencia de homogenidad de las lesiones macroscópicas entre las diferentes concentraciones del producto comercial que contiene lindano, se realizó una prueba de χ^2 .

El efecto del producto comercial con lindano a diferentes concentraciones con respecto a las lesiones microscópicas en el 1º y el 2º bioensayo, se demostró mediante un análisis Logit, cuyo modelo estadístico es:

$$X_{ij} = \mu + A_i + M_j + E_{ij}$$

donde:

μ = media general

A_i = efecto de la repetición del producto comercial
con lindano ($i = 1, 2$)

M_j = efecto de la dosis de lindano ($j = 0$ a 5)

E_{ij} = error aleatorio

IV. RESULTADOS

En la observación por medio de la cromatografía de gases, no se apreciaron residuos contaminantes de lindano en el agua de la piscifactoría ni en la de los laboratorios. En el examen bromatológico cuantitativo del alimento comercial se encontró un contenido de 31.03% de proteína cruda en base seca, cumpliendo con los requerimientos nutritivos para la etapa de crecimiento de la tilapia (21).

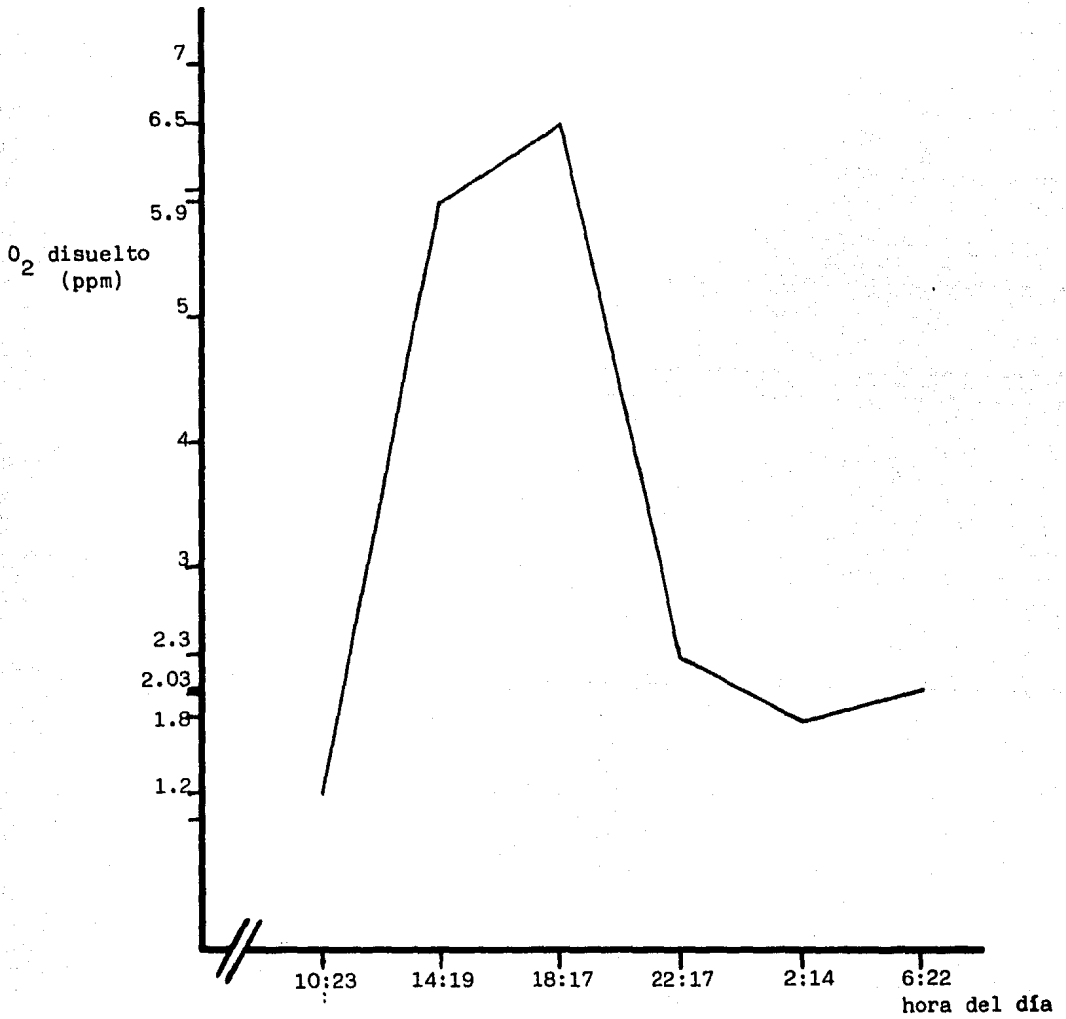
No se registró mortalidad en los peces de los acuarios instalados en los laboratorios, durante las 72 h del período de ambientación.

Los parámetros físico-químicos del agua en la piscifactoría mostraron rangos de temperatura entre los 24° y 25° C, de oxígeno disuelto entre 1.2 y 6.5 ppm (fig. 1), de dureza entre 44 y 60 ppm y un pH de 7.

Se logró apreciar un comportamiento anormal como indicio de problemas patológicos en los peces por la intoxicación del producto comercial conteniendo lindano a diferentes lapsos después de adicionarlo en el agua de los acuarios. Este comportamiento fue directamente proporcional a las distintas concentraciones. Al principio este comportamiento anormal en los peces se manifestó con un estado de intranquilidad o nerviosismo, los peces que nadaban cerca de los más intranquilos o nerviosos, eran agredidos por estos últimos con mordiscos con el fin de alejarlos. Al hacerse mas aparente la intranquilidad o nerviosismo, estos formaron cardúmenes compactos en los extremos de los acuarios y comenzaron a boquear dentro y en la superficie del agua.

Algunos de los peces en los acuarios con mayores concentraciones del lindano (0.15, 0.20 y 0.25 ppm) comenzaron a nadar violentamente sin dirección definida y en forma lateral sobre la superficie del agua, golpeándose contra las paredes; algunos de estos peces saltaban en forma violenta fuera de los acuarios, cuando esto sucedía, se les regresó a ellos; después de este comportamiento se

Fig. 1. Fluctuaciones del oxígeno disuelto en el agua del estanque no. 12 en un período de 24 hs.



Fuente: Registros de los parámetros físico-químicos del agua que fluye en la piscifactoría "Fernando Obregón". Secretaría de Pesca.

tranquilizaban durante diferentes lapsos, sin embargo algunos peces reponían con el mismo comportamiento al golpear con los dedos las paredes de los acuarios.

Al tranquilizarse, los peces empezaron a nadar lateralmente y hacia arriba, aparentemente con pérdida del equilibrio y continuaban boqueando en la superficie del agua en busca de aire, luego se sumerigan con movimientos lentos hasta descansar en el fondo del acuario sobre un costado. Algunos de los peces posados por momentos en el fondo, nadaban tratando de recuperar su posición normal, sin poder lograrlo. Se observó un cambio de color de plateado a amarillo pálido en la piel ventral de los peces durante el 2º bioensayo, con excepción de los peces que se encontraban en la concentración con 0.05 ppm de lindano (CUADRO 1).

Durante el 1er. bioensayo, los signos descritos anteriormente se presentaron en los peces del 4º y 5º acuario, con concentraciones de 0.20 y 0.25 ppm de lindano en el agua, en estos acuarios los peces murieron en su totalidad; lo mismo aconteció a los peces en el 2º bioensayo, llegando a alcanzar esta mortalidad total a los del 3er. acuario con la concentración de 0.15 ppm, difiriendo de la concentración letal 50% reportada (11). El lapso entre el momento en que se notaron los primeros signos de comportamiento anormal y la muerte de los peces fue de 17 minutos. En los peces de los demás acuarios solo se presentaron signos de intranquilidad, nerviosismo, agresividad y boqueo continuo hasta el sacrificio, sin haber habido mortalidad. En los peces testigos no se observó ningún cambio de comportamiento ni mortalidad.

Al practicarse la necropsia las lesiones macroscópicas se concretaron a congestión y hemorragias de los órganos internos, especialmente en los bordes del parénquima hepático, en todo el parénquima renal y en la serosa y mucosa del estómago y del duodeno; se apreció un ligero exceso de moco en la piel de los peces .

CUADRO 1. Signos clínicos que presentó la Tilapia hornorum intoxicada con diferentes concentraciones de lindano

Concentración de lindano (ppm)	Signos clínicos	
	1er. bioensayo	2do. bioensayo
0.05	intranquilidad nerviosismo agresividad	intranquilidad nerviosismo agresividad
0.10	intranquilidad nerviosismo hiperexcitabilidad boqueo	intranquilidad nerviosismo hiperexcitabilidad boqueo color pálido en la piel ventral
0.15	intranquilidad agresividad hiperexcitabilidad nado y saltos violentos nado lateral y hacia arriba boqueo	intranquilidad agresividad hiperexcitabilidad nado y saltos violentos nado lateral y hacia arriba color pálido en la piel ventral boqueo letargo muerte
0.20	intranquilidad agresividad hiperexcitabilidad nado y saltos violentos nado lateral y hacia arriba boqueo letargo muerte	intranquilidad nado y saltos violentos nado lateral y hacia arriba color pálido en la piel ventral boqueo letargo muerte
0.25	intranquilidad agresividad nado y saltos violentos nado lateral y hacia arriba boqueo letargo muerte	intranquilidad nado y saltos violentos nado lateral y hacia arriba boqueo letargo muerte
testigo	sin cambio de comportamiento	sin cambio de comportamiento

Entre los peces de los acuarios con distintas concentraciones de lindano, se encontraron diferencias altamente significativas ($p < 0.01$) en la frecuencia de la congestión macroscópica en las agallas y el contenido sanguinolento en intestino y diferencias significativas, aunque menores ($p < 0.05$) en la congestión de la serosa y mucosa del estómago, hemorragias en riñón y en los bordes del hígado. la descripción de las lesiones se expone en el CUADRO 2.

Las lesiones microscópicas (CUADRO 3 y 4) que se identificaron a través de la tinción con Hematoxilina-Eosina, fueron más frecuentes en el hígado, encontrándose según el análisis Logit con diferencias altamente significativas ($p < 0.01$) entre las distintas concentraciones de lindano, las siguientes lesiones: degeneración hidrópica (fig. 2), focos de necrosis, gran número de figuras mitóticas y zonas de edema y con diferencia significativa ($p < 0.05$): degeneración parenquimatosa, acúmulos linfocitarios intersticiales y subcapsulares y pigmento hemático. A la observación microscópica se identificó el origen hipóxico de dichas lesiones.

En el 2º bioensayo, se identificó una degeneración de células acinares pancreáticas en los peces de los acuarios con diluciones de 0.15, 0.20 y 0.25 ppm de lindano en el agua, siendo esta degeneración de tipo autolítico.

Las lesiones microscópicas en el riñón solo se presentaron en el 7.17% de la población, encontrándose diferencias altamente significativas ($p < 0.01$) en la infiltración linfocitaria y la necrosis del epitelio tubular (fig. 3) y con respecto a la congestión y zonas de pigmento hemático de este órgano, las diferencias fueron significativas ($p < 0.05$).

La tinción con Sudán III, fue negativa tanto en el hígado como en el riñón.

Las lesiones microscópicas en el hígado y el riñón, se presentaron desde ligeras hasta graves, independientemente de la concentración de lindano en

CUADRO 2. Hallazgos a la necropsia en Tilapia hornorum intoxicada con lindano a diferentes concentraciones

Concentración de lindano (ppm)	Cambios significativos a la necropsia	
	1er. bioensayo	2do. bioensayo
0.05	<p>Congestión de agallas Congestión y hemorragias en hígado Congestión en riñón</p>	<p>Congestión en agallas Congestión en estómago y duodeno Congestión en vejiga natatoria Congestión y hemorragias en hígado Congestión y hemorragias en riñón</p>
0.10	<p>Congestión en agallas Congestión en estómago Enteritis hemorrágica Congestión en riñón Congestión en gónadas</p>	<p>Congestión en agallas Congestión en estómago y duodeno Congestión y opacidad en vejiga natatoria Congestión y hemorragias en hígado Congestión y hemorragias en riñón</p>
0.15	<p>Congestión en agallas Ligero exceso de moco en la piel Hemorragias en la piel atrás del opérculo Congestión y hemorragias en estómago y duodeno Congestión y hemorragias en hígado Congestión en vejiga natatoria Congestión en riñón Congestión en gónadas Congestión en encéfalo</p>	<p>Congestión en estómago y duodeno Contenido sanguinolento y amarillo en intestino Congestión y opacidad en vejiga natatoria Congestión y hemorragias en hígado Congestión y hemorragias en riñón Contenido amarillento en vesícula biliar</p>
0.20	<p>Congestión en agallas ligero exceso de moco en la piel Congestión y hemorragias en estómago y duodeno Congestión en vejiga natatoria Congestión y hemorragias en hígado Congestión y hemorragias en riñón Congestión en gónadas</p>	<p>Congestión en estómago y duodeno Contenido sanguinolento y amarillo en intestino Congestión, hemorragias y opacidad en vejiga natatoria Congestión, hemorragias y friabilidad en hígado Contenido amarillento y sanguinolento en vesícula biliar</p>

(continúa)

CUADRO 2. Continuación

Concentración de lindano (ppm)	Cambios significativos a la necropsia	
	1er. bioensayo	2do. bioensayo
0.25	Congestión en agallas Ligeró exceso de moco en la piel Congestión y hemorragias en estómago y duodeno Congestión en vejiga natatoria Congestión y hemorragias en hígado Congestión y hemorragias en riñón Congestión en gónadas	Congestión en agallas Congestión en estómago y duodeno Congestión en vejiga natatoria Congestión y friabilidad en hígado Congestión y hemorragia en riñón Contenido amarillo y sanguinolento en vesícula biliar Congestión en mesenterio
testigo	Sin cambios	Congestión en agallas

CUADRO 3. Lesiones microscópicas presentadas en el hígado de la Tilapia hornorum, intoxicada con diferentes concentraciones de lindano

Concentración de lindano (ppm)	Lesiones microscópicas	
	1er. bioensayo	2do. bioensayo
0.05	Degeneración hidrópica perilobulillar Degeneración parenquimatosa Focos de necrosis	Degeneración hidrópica centrolobulillar Degeneración parenquimatosa Focos de necrosis Acúmulos linfoides subcapsulares Figuras mitóticas
0.10	Degeneración hidrópica centrolobulillar Degeneración parenquimatosa Focos de necrosis Infiltración linfocitaria intersticial Figuras mitóticas Zonas de edema perivascular Pigmentación hemática	Degeneración hidrópica centro y perilobulillar Degeneración parenquimatosa Focos de necrosis Acúmulos linfoides subcapsulares Figuras mitóticas Congestión Pigmentación hemática
0.15	Degeneración hidrópica perilobulillar Degeneración parenquimatosa Focos de necrosis Infiltración linfocitaria intersticial Acúmulos linfocitarios Figuras mitóticas Zonas de edema perivascuales y subcapsulares Congestión y hemorragias Pigmentación hemática	Degeneración hidrópica perilobulillar Degeneración parenquimatosa Focos de necrosis Infiltración linfocitaria intersticial y subcapsular Congestión Hemorragias Pigmentación hemática
0.20	Degeneración hidrópica perilobulillar Focos de necrosis Infiltración linfocitaria subcapsular Acúmulos linfocitarios intersticiales Congestión Hemorragias subcapsulares Zonas de calcificación distrófica	Degeneración hidrópica perilobulillar Focos de necrosis Infiltración linfocitaria intersticial Acúmulos linfocitarios intersticiales Congestión Hemorragias subcapsulares Pigmentación hemática

(continúa)

CUADRO 3. Continuación

Concentración de lindano (ppm)	Lesiones microscópicas	
	1er. bioensayo	2do. bioensayo
0.25	Degeneración hidrópica perilo- bulillar Degeneración parenquimatosa Focos de necrosis Congestión	Degeneración hidrópica perilo- bulillar Focos de necrosis Hemorragias
testigo	Degeneración hidrópica perilo- bulillar Degeneración parenquimatosa Focos de necrosis Zonas de edema Pleomorfismo grave Pigmentación hemática	Degeneración hidrópica perilo- bulillar Degeneración parenquimatosa Focos de necrosis

CUADRO 4. Lesiones microscópicas presentadas en el riñón de la Tilapia hornorum intoxicada con diferentes concentraciones de lindano

Concentración de lindano (ppm)	Lesiones microscópicas	
	1er. bioensayo	2do. bioensayo
0.05	Sin cambios	Hemorragias
0.10	Degeneración parenquimatosa epitelio tubular	Hemorragias
	Necrosis en túbulos colectores Vacuolización del epitelio tubular	Degeneración parenquimatosa epitelio tubular Infiltración linfocitaria subcapsular
0.15	Congestión Hemorragias Nefritis intersticial aguda	Congestión Hemorragias
		Degeneración parenquimatosa del epitelio tubular Necrosis tubular Infiltración linfocitaria intersticial y subcapsular Congestión Hemorragias Pigmentación hemática
0.20	Sin cambios	
0.25	Sin cambios	Degeneración parenquimatosa del epitelio tubular Necrosis tubular Congestión Hemorragias
testigo	Sin cambios	Degeneración parenquimatosa del epitelio tubular




Fig. 2. Hepatopáncreas mostrando la degeneración hidrópica que le confiere un aspecto espumoso. Hematoxilina-Eosina 160X.




Fig. 3. Riñón que muestra degeneración parenquimatosa del epitelio tubular, algunas células muestran franco proceso de necrosis (flechas). Hematoxilina-Eosina 400X.

el agua, no existiendo correlación entre la concentración de lindano y el grado de afección de los órganos.

En tres de 11 hígados observados en los peces testigos, se presentaron lesiones microscópicas similares a las encontradas en los peces intoxicados con el producto comercial conteniendo lindano; por lo que se decidió verificar el aspecto macroscópico y microscópico del hígado en tilapias sacrificadas dentro de la piscifactoría, observándose que dos de cinco hígados presentaron las mismas lesiones.

No hubo diferencias entre las lesiones presentadas por los peces muertos después de la intoxicación con el producto comercial conteniendo lindano y los sacrificados 72 h más tarde.

V. DISCUSION

Según estudios realizados por algunos investigadores sobre la Tilapia mossambica, la concentración letal 50% de lindano para esta especie es de 0.36 ppm a 25° C con un tiempo de exposición de 48 h (11); se considera que la diferencia entre lo encontrado por algunos investigadores y los resultados de este estudio, puede deberse a : a) A la idiosincrasia de especie, ya que se utilizaron especies diferentes (9), b) La presentación del producto (9). En los estudios realizados por algunos investigadores sobre la tilapia se empleó lindano en forma granulada al 6%, mientras que en este trabajo se utilizó un producto comercial en forma líquida conteniendo lindano al 15% y un 85% conteniendo como solventes: xilol y resina y como emulsificantes: alquilaril coliglicol este-res, por ser la presentación más común en nuestro país y de ella depende la velocidad de difusión en el agua y por ende la absorción por los peces.

Por los signos clínicos presentados en la Tilapia hornorum intoxicada con el producto comercial conteniendo lindano se puede deducir una analogía entre las convulsiones tónico-clónicas presentadas por los animales domésticos y de laboratorio con el nado violento sin dirección, saltos fuera de los acuarios y el nado lateral y hacia arriba; el letargo y boqueo fueron otros signos, que se relacionan en el habitat, que en este caso es acuático y a las diferencias anatómicas, en especial las del sistema nervioso que en los peces es el más primitivo entre los vertebrados (12).

La semiología clínica se encontró correspondiente a una intoxicación, más no se logró identificar un signo específico que ayude al diagnóstico presuntivo del agente causal. Sin embargo, los signos clínicos presentados por la Tilapia hornorum y Tilapia mossambica causados por la adición de lindano al agua y los encontrados en peces tropicales producidos por el vapor de lindano, son similares (11, 22).

La acción del lindano al deprimir el centro respiratorio ocasionó el boqueo con aumento en el ritmo de los movimientos operculares en los peces, lo cual inició el aumento de la tasa cardiaca provocando la congestión -aunada a la vasoconstricción periférica y vasodilatación central producto del estres durante la captura y el sacrificio- y hemorragias en los tejidos. La muerte de los peces se produjo por paro cardiaco inducido posiblemente por el lindano que contenía el producto comercial.

Al suponer el origen hipóxico de las lesiones y examinar los parámetros físico-químicos del agua contenida en el estanque no. 12, de donde se obtuvieron los peces empleados en este trabajo, resultaron dentro de los rangos normales para la tilapia, la temperatura, el pH, y la dureza y en lo referente al oxígeno disuelto, los análisis mostraron grandes fluctuaciones en un período de 24 h, inclusive por abajo de la concentración mínima de oxígeno de 2 a 4 ppm para la tilapia (21); estas fluctuaciones en el oxígeno disuelto se atribuyen al proceso de fotosíntesis dentro del estanque y a la sobrepoblación de peces ocasionada por la técnica de cultivo empleada en la piscifactoría (3,21).

De acuerdo con los resultados del análisis estadístico con diferencias significativas en la frecuencia y el efecto del producto comercial conteniendo lindano a diferentes concentraciones sobre la presentación de las lesiones identificadas en la Tilapia hornorum se puede considerar un efecto aditivo de anoxia en los peces instalados en los acuarios por la posible acción directa del lindano contenido en el producto comercial sobre el centro respiratorio, además del efecto de hipoxia.

Las lesiones microscópicas en los animales domésticos y de laboratorio causadas por la intoxicación aguda con lindano (2, 15, 17) y las presentadas por la Tilapia hornorum intoxicada en este trabajo, fueron diferentes con excepción de la degeneración hidrópica en el hígado, común a ambas poblaciones. Esta si-

militud se puede deber al ser esta lesión la reacción primaria a la agresión de cualquier agente patógeno sobre los órganos parenquimatosos (9).

VI. RECOMENDACIONES

a) Se considera de utilidad que en una experimentación futura, se determine la concentración letal 50% (CL_{50}) de lindano en presentación líquida para la Tilapia hornorum, ya que en este trabajo se encontró que a 0.15 ppm a 25°C murieron todos los peces a los 22 minutos después de haber agregado el lindano en el agua de los acuarios y que en lo notificado por Kok y Pathak (11) para la Tilapia mossambica empleando lindano en presentación granulada, la CL_{50} se presenta a 0.36 ppm a 25°C con 48 h de exposición. Para la determinación de esta, se sugiere el empleo del método del bioensayo para la evaluación de la toxicidad aguda en peces por desperdicios industriales descrito por Doudoroff et al (4).

b) La realización de un trabajo que pueda llegar a caracterizar el cuadro patológico e histopatológico, a través de la intoxicación crónica de lindano puro en la Tilapia hornorum con una duración mayor de 72 h con dosificación repetida y el empleo de peces que provengan de estanques o acuarios con el agua libre de cualquier sustancia tóxica y sus parámetros físico-químicos normales y controlados.

c) Con el fin de descartar la posibilidad de influencia por los demás componentes (solventes y emulsificantes) contenidos en el producto comercial sobre la presentación de las lesiones microscópicas en el hígado y el riñón, descritas en este trabajo, se sugiere la realización de un trabajo para la evaluación de sus efectos tóxicos en dichos órganos, bajo las mismas condiciones de experimentación empleadas en este bioensayo.

VII. LITERATURA CITADA

1. Amlacher, E.: Textbook of fish diseases. D. A. Condoy and R. L. Herman editors, U.S.A., 1970.
2. Blaquiere, C., Bodenstern, G., Demozay, D., Herbest, M., Marechal, G. and Sieper, H.: Lindane, monograph of an insecticide. Verlag K. Schillinger-Freiburg Im Breisgau, German, 1972.
3. Contreras, F. E.: Manual de técnicas hidrobiológicas. Laboratorio de oceanografía. Universidad Autónoma Metropolitana Ixtapalapa. México, D.F., 1980.
4. Doudoroff, P., Anderson, B. G., Burdick, G. E., Galtsoff, P. S., Hart, W. B., Patrick, R., Strong, E. R., Surber, E. W. and Van Horn, W. M.: Bio-assay methods for the evaluation of acute toxicity of industrial wastes to fish. Sewage and Indust. Wastes., 23: 1380-1397 (1951).
5. Elzorgani, G. A., Abdulla, A. M. and Ali, H. E. T.: Residues of organochlorine insecticides in fishes in lake Nubia. Bull. Environm. Contam. Toxicol., 22: 44-48 (1979).
6. Feldam, J. R. and Maibach, H. I.: Percutaneous penetration of some pesticides and herbicides in man. Toxicol. Appl. Pharmacol., 28: 126-132 (1974).
7. Ferguson, D. E., Cotton, W. D., Gardner, D. T. and Culley, D.: Tolerance to five chlorinated hydrocarbon insecticides in two species of fish from transect of the lower Mississippi. J. Miss. Acad. Scie., 11: 239-245 (1965).
cited by: Grant, B. F. and Merhle, P. M.: Chronic endrin poisoning in goldfish, Carassius auratus. J. Fish. Res. Bd. Canada., 27: 2225-2232 (1970).
8. Grant, B. F. and Merhle, P. M.: Chronic endrin poisoning in goldfish, Carassius auratus. J. Fish. Res. Bd. Canada., 27: 2225-2232 (1970).
9. Jub, K. V. F. and Kennedy, P. C.: Patología de los animales domésticos. 2nd. ed. Editorial Agropecuaria Hemisferio Sur, Montevideo-Uruguay, 1979.

10. Katz, M., Pederson, G. L., Yoshinaka, M. and Sjolseth, D.: Effects of pollution on fish life. J. Water Pollut. Contr. Fed., 41: 994-1016 (1969).
11. Kok, L. T. and Pathak, M. D.: Toxicity of lindane used for asiatic rice borer control to three species of fish. J. Econ. Entomol., 59: 659-663 (1966).
12. Lagler, K. F.: Freshwater fishery biology, 2nd. ed. W. M. C. Brown Company Publishers, U.S.A., 1977.
13. Lee, G. and Luna, H. T.: Histologic staining methods of the armed forces institute of pathology. 3rd. ed. McGraw-Hill book company, U.S.A., 1968.
14. Lewis, W. M.: Benzene hexachloride vs. lindane in control of anchor worm. Progr. Fish. Cult., 23: 69 (1961). cited by: Kok, L. T. and Pathak, M. D.: Toxicity of lindane used for asiatic rice borer control to three species of fish. J. Econ. Entomol., 59: 659-663 (1966).
15. Lillie, R. D. and Smith, M. I.: Pathology of experimental poisoning in cats, rabbits and rats with 2, 2-bis (para-chlorophenyl)-1, 1, 1-trichloroethane. Publ. Hlth. Rep., Wash., 59: 979-984 (1944).
16. McNeil, P. L.: The use of benzene hexachloride as a copepodicide and some observations of lernean parasites in trout rearing units. Progr. Fish. Cult., 23: 127-133 (1961). cited by: Kok, L. T. and Pathak, M. D.: Toxicity of lindane used for asiatic rice borer control to three species of fish. J. Econ. Entomol., 59: 659-663 (1966).
17. Nelson, A. A., Draize, J. H., Woodard, G., Fitzhugh, O. G., Smith, R. B. and Calvery, K. O.: Histopathological changes following administration of DDT to several species of animals. Publ. Hlth. Rep., Wash., 59: 1009-1020 (1944).
18. O.P.S.: Riesgos del ambiente humano para la salud. Organización Panamericana de la Salud. Publ. Científica, 329: 48 (1973).
19. O.P.S.: Criterios de salud ambiental 9, DDT y sus derivados. Organización Panamericana de la Salud. Publ. Científica, 425: 92-124 (1982).

20. Sastry, K. V. and Sharma, S. K.: Endrin toxicosis on few enzymes in liver and Kidney of Channa punctatus (BLOCH). Bull. Environm. Contam. Toxicol., 22: 4-9 (1979).
21. Secretaria de Pesca: Manual técnico para el cultivo de la tilapia. Dirección general de acuacultura y Dirección general de planeación, México, D.F., 1982.
22. Schulze, F., Sweetman, H. L. and Spear, P. J.: Toxicity of lindane vapor to tropical fish. J. Econ. Entomol., 45 (6): 1094-1097 (1952).
23. U.N.E.S.C.O.: Programme on man and the biosphere. Expert consultations on project 9: Ecological assessment of pest management and fertilizer use on terrestrial and aquatic ecosystems. MAB Rep. Series, 24: 12-14, 26-27 (1974).