



**UNIVERSIDAD NACIONAL AUTONOMA DE MEXICO**

**Facultad de Medicina Veterinaria y Zootecnia**

**Características Morfométricas e Histoquímicas de la  
Mucosa de la Tuba Uterina (Oviducto) en la Yegua  
en Diferentes Condiciones Hormonales**

FACULTAD DE MEDICINA VETERINARIA Y ZOOTECNIA  
BIBLIOTECA - UNAM

**T E S I S**

Para obtener el título de:

**MEDICO VETERINARIO ZOOTECNISTA**

P r e s e n t a :

**CLARA MURCIA MEJIA**

Asesores: M.V.Z. Alberto Saltiel Cohen

M.V.Z. Jorge Tolosa Sánchez

México, D. F.

1983



Universidad Nacional  
Autónoma de México

Dirección General de Bibliotecas de la UNAM

**Biblioteca Central**



**UNAM – Dirección General de Bibliotecas**  
**Tesis Digitales**  
**Restricciones de uso**

**DERECHOS RESERVADOS ©**  
**PROHIBIDA SU REPRODUCCIÓN TOTAL O PARCIAL**

Todo el material contenido en esta tesis esta protegido por la Ley Federal del Derecho de Autor (LFDA) de los Estados Unidos Mexicanos (México).

El uso de imágenes, fragmentos de videos, y demás material que sea objeto de protección de los derechos de autor, será exclusivamente para fines educativos e informativos y deberá citar la fuente donde la obtuvo mencionando el autor o autores. Cualquier uso distinto como el lucro, reproducción, edición o modificación, será perseguido y sancionado por el respectivo titular de los Derechos de Autor.

UNAM  
1983  
1843  
ej. b  
P-t-83-79 b



(The following information is for your information only and should not be used for any other purpose.)

SECRET

ALL INFORMATION CONTAINED HEREIN IS UNCLASSIFIED EXCEPT WHERE SHOWN OTHERWISE

A mi padre

A mis hermanas

### A G R A D E C I M I E N T O S .

Al Dr. Raúl Contreras, Jefe del Depto. de Patología del Hospital Juárez, y a la Sra. Carmen Zamora del Depto. de Patología de la F.M.V.Z., por el procesado de parte del material de este trabajo.

Al personal del Rastro de Equinos de Ixtapalapa especialmente al Sr. Juan Procuna por sus atenciones al permitirnos coleccionar el material.

Y a las personas que colaboraron en la preparación y terminación de esta tesis.

## I N D I C E

		Pág.
1.-	RESUMEN -----	2
2.-	INTRODUCCION -----	3
3.-	MATERIAL Y METODO -----	13
4.-	RESULTADOS -----	15
	FIG. 1. MUCOSA DEL OVIDUCTO PORCION INFUNDIBULO- AMPULAR -----	16
	FIG. 2. MUCOSA DEL OVIDUCTO PORCION ISTIMO -----	16
	FIG. 3. EPITELIO DEL OVIDUCTO -----	18
	FIG. 4. ESTRUCTURAS GLANDULARES -----	19
	FIG. 5. CISTOS O VESICULAS INTRAEPITELIALES -----	19
	FIG. 6. FIBRAS RETICULARES EN MEMBRANA BASAL -----	20
	FIG. 7. FIBRAS ELASTICAS EN TEJIDO CONJUNTIVO -----	20
	FIG. 8. ISTIMO CON REACCION POSITIVA A P.A.S. -----	22
	FIG. 9. PORCION INFUNDIBULO-AMPULAR CON REACCION POSITIVA A P.A.S. -----	22
	CUADRO 1. CARACTERISTICAS HISTOQUIMICAS DE LA MUCOSA DEL OVIDUCTO -----	23
	CUADRO 2. ALTURA DE LAS CELULAS DE LA MUCOSA DEL OVIDUCTO -----	24
	CUADRO 3. ANALISIS DE VARIANZA EN LA ALTURA DE LA MUCOSA DEL OVIDUCTO DE LA PORCION INFUN- DIBULO-AMPULAR -----	25
	CUADRO 4. ANALISIS DE VARIANZA EN LA ALTURA DE LA MUCOSA DEL OVIDUCTO DE LA PORCION ISTIMO -	26
5.-	DISCUSION -----	28
6.-	CONCLUSIONES -----	34
7.-	BIBLIOGRAFIA -----	35

## RESUMEN

Con objeto de observar las características histoquímicas y morfométricas del oviducto de la yegua en relación con el ciclo ovárico, se recolectaron 146 pares de oviductos de yeguas no gestantes, los cuales se dividieron en los siguientes grupos: ovarios con folículos pequeños, 62 pares; con folículo grande, 21 pares; con cuerpo hemorrágico, 8 pares; con cuerpo lúteo, 28 pares; y ovarios inactivos, 27 pares, los cuales se procesaron histológicamente. Se encontró que el epitelio del oviducto es pseudoestratificado ciliado, como en todas las especies y se pudieron identificar los distintos tipos de células epiteliales: basales, ciliadas, intercalares y secretoras. En la lámina propia se observaron dos diferentes tipos de glándulas: las de forma de criptas profundas y las acinosas con o sin secreción de su luz. En algunos oviductos se encontraron además pequeñas vesículas intraepiteliales que en ocasiones presentaron material PAS positivo en su luz. También se observaron las diferentes fibras del conjuntivo. Además de aparecer en la íntima y adventicia de los vasos sanguíneos, las fibras elásticas se presentaron también en el tejido conjuntivo; las fibras reticulares sólo se observaron en la membrana basal y los vasos sanguíneos y las colágenas dispersas por el conjuntivo. El borde apical de la porción in-

fundíbulo-ampular presentó reacción positiva a la técnica de PAS, lo cual no varió en los diferentes grupos. En el istmo la reacción PAS positiva también abarcó porciones citoplasmáticas localizadas hacia la base de las células. La altura del epitelio de las porciones infundíbulo-ampular e istmo no presentó variaciones significativas ( $P < 0.05$ ) en los diferentes grupos, ni entre el oviducto izquierdo y el derecho. Sin embargo, la diferente organización de la mucosa y reactividad de las células epiteliales permite distinguir claramente dos porciones, la infundíbulo-ampular y la ístmica. Se concluye que la mucosa del oviducto posee estructuras que no se presentan en otras especies domésticas y es diferente también la forma de responder a la influencia de las hormonas ováricas.



## I N T R O D U C C I O N

La primera descripción anatómica del oviducto de mamífero fue hecha por Gabriele Fallopius en 1561. No obstante que fue reconocido como una entidad estructural desde el siglo XVI, el conocimiento de su importancia funcional permaneció relativamente oculto. El concepto inicial de que este tubo funcionaba únicamente como un conducto que simplemente permitía el paso de los gametos parecía dudoso a la luz de varios experimentos que sugerían una participación activa en su transporte y que la maduración de éstos, la fertilización y el desarrollo embrionario temprano ocurrían en el lumen oviductal en un medio de fluidos elaborados por su epitelio (2).

El oviducto en la yegua es un tubo flexuoso que se extiende desde el cuerno uterino hasta el ovario, sostenido por el mesosápinx. Este último forma una bursa ovárica angosta la cual encierra la fosa de ovulación (14), 33). Mide aproximadamente de 20 a 30 cm de largo y de 1.5 a 3 mm de diámetro, es tortuoso, de consistencia dura y acordonado (29). Se comunica con el útero por medio de una pequeña papila la cual se proyecta hacia el lumen uterino (12).

El oviducto se divide en 3 segmentos los cuales pueden ser distinguidos anatómicamente: istmo, ámpula e infundíbulo.

El istmo está conectado directamente con el útero y comprende un poco más de una tercera parte del total del tubo. Es la porción más estrecha.

El ámpula se caracteriza por presentar mayor diámetro de las tres porciones del oviducto.

El infundíbulo es la dilatación craneal del ámpula que, en la yegua, tiene forma de embudo (12). La abertura del infundíbulo está situada en el centro de la fimbria, la cual no se encuentra unida al ovario excepto por un punto en el polo superior del mismo (2).

Partiendo del istmo hacia el infundíbulo se incrementan el diámetro del lumen así como la complejidad y extensión de las proyecciones de la mucosa, en cambio, disminuye en el grosor de su pared (17).

Se han usado diversas técnicas in vivo e in vitro para el estudio de las funciones del oviducto de los mamíferos. En el oviducto ocurren múltiples fenómenos: el -

transporte del ovocito desde la superficie del ovario hasta la unión istmo-ampular (12, 17), lugar donde ocurre la fertilización (20); transporta al espermatozoide desde la unión útero-tubal hasta la istmo-ampular, transporta al embrión desde la unión istmo-ampular hasta la unión útero-tubal y secreta sustancias que sirven de nutrientes al embrión en las primeras etapas del desarrollo (17), todo es to regulado por las hormonas ováricas: estrógenos y progesterona.

Las contracciones del oviducto provocan la mezcla de su contenido y así aumentan la posibilidad de que se lleve a cabo la fertilización, ya que de esta manera la probabilidad de que el ovocito y el espermatozoide entren en contacto es mayor; además, estas contracciones regulan el transporte de los gametos y del embrión (15).

En términos generales se ha establecido que el oviducto de los mamíferos histológicamente está constituido por: serosa, muscular y mucosa.

La serosa consiste de una delgada capa de tejido conectivo cubierta por una capa simple de epitelio plano (mesotelio). Está muy vascularizada y contiene paquetes dispersos de nervios no mielinizados del sistema nervioso autónomo, arterias musculares de (mediano calibre), -

venas y vasos linfáticos que corren paralelamente al oviducto a lo largo del mesosálpinx (2, 16).

La túnica muscular usualmente se describe como -- constituida por dos capas de fibras musculares lisas, circulares internas y longitudinales externas. Sin embargo, en diferentes secciones del tubo se puede advertir una gran variedad en la presentación de planos y orientación de las fibras (2, 16).

La mucosa del oviducto forma pliegues primarios y secundarios cuya morfología varía significativamente entre sus diferentes segmentos (16). Los pliegues se han clasificado en siete patrones histológicos de acuerdo con su complejidad: En el primero, los pliegues mucosos son longitudinales, bajos y simples en la complejidad de ramificación. El criterio empleado para clasificarlos como bajos es que el ápice de los pliegues longitudinales primarios está mas cerca de la base que del centro del lumen, mientras que el empleado para denominarlos simples en la complejidad de la ramificación, es que los pliegues mucosos primarios no forman ramas secundarias prominentes. En el segundo patrón, los pliegues longitudinales son medianos en altura y simples en complejidad de ramificación. En el tercer patrón, los pliegues son longitudinales altos y simples en complejidad de ramificación. El cuarto,

tiene pliegues longitudinales medianos y ramificación compleja. En el quinto, los pliegues son longitudinales altos y complejos en ramificación. En el sexto, los pliegues mucosos están ausentes y en su lugar hay una sola arista longitudinal, mediana en altura y simple en complejidad de ramificación. En el séptimo patrón, los pliegues son circulares bajos y simples en complejidad; son circulares debido a que el lumen del oviducto los circunscribe de un modo circular o espiral (2).

La mucosa consiste de dos capas definidas, la lámina propia y la lámina epitelial. La lámina propia está formada por tejido conectivo laxo altamente vascularizado, y se localiza entre la túnica muscular y el epitelio. Se encuentra libre de glándulas y contiene numerosos vasos linfáticos. Los tipos de células observadas dentro de la lámina propia incluyen fibroblastos, células cebadas, elementos figurados de la sangre y macrófagos (1, 4, 7). En un estudio (2) donde se revisaron los oviductos de cuarenta y un diferentes especies entre animales domésticos y salvajes, se encontró que la lámina propia está desprovista de glándulas en el infundíbulo, ámpula e istmo de todas las especies estudiadas a excepción de dos tipos de marsupiales en los cuales sólo el segmento proximal del oviducto cercano a la unión istmo-uterina presenta glándulas alveolares simples.

La lámina epitelial está formada por un epitelio cilíndrico pseudoestratificado ciliado que contiene células ciliadas, células secretoras no ciliadas, células intercalares y células basales (2, 16).

Las células ciliadas están presentes en istmo, ámpula e infundíbulo (2, 16), comprendiendo aproximadamente la mitad del número total de las células epiteliales oviductales y aumentan su frecuencia hacia la terminación ovárica del tubo. El núcleo es basófilo, se tiñe débilmente con hematoxilina, es de forma redonda u oval y frecuentemente ocupa una posición central en la célula.

En la literatura revisada se encuentran resultados contradictorios sobre cambios cíclicos de las células ciliadas de la tuba uterina (oviducto), pues - - mientras que Westman (36) en la mona Rhesus y Novak y Everett (25) en el humano mencionan cambios en la altura de estas células. Espinasse (11) en el ratón y Hashimoto et al. (19) en el humano no encontraron cambio - alguno. Por otra parte Brenner (5), ha estudiado los - cambios cíclicos en las células ciliadas del ámpula y - el infundíbulo de la tuba uterina del mono Rhesus, encontrando cambios en la altura pero no en el número de - las células del ámpula mientras que las células del in-

fundíbulo cambiaron tanto en altura como en número.

Las células secretoras no ciliadas se encuentran - en número aproximadamente igual a las células ciliadas. - En un buen número de investigaciones, las células han sido observadas en mayor cantidad que las ciliadas hacia la terminación uterina del oviducto y en menor número hacia la terminación ovárica. Casida y Mackenzie (6), Mackenzie y Terril (23) y Hadek (13) han descrito cambios cíclicos - significativos en las células secretoras del oviducto de la borrega. Durante el proestro las células incrementaron en altura y los gránulos de secreción aparecieron dentro de la célula.

Durante el estro la altura de las células alcanzó su máximo y los productos secretados fueron expulsados - hacia la luz del oviducto. Al comienzo del diestro se - observaron proyecciones citoplasmáticas nucleadas en la superficie luminal, algunas de las cuales se desprendieron del epitelio y fueron encontradas libres en el lumen del oviducto. Cambios cíclicos similares han sido descritos en la cerda (31), en la mujer (32) y en la vaca - (21); sin embargo, en otras especies no parece ser similar (2).

Se ha mencionado (2) que el período de máxima actividad secretora varía entre las especies. En la coneja ocurre una actividad pronunciada después de la ovulación, pero la actividad antes de la ovulación es mayor en la mujer, la cerda, la vaca, la oveja, mientras que en la rata y la ratona las diferencias no son notables, inmediatamente antes o después de la ovulación.

Las células intercalares han sido encontradas aproximadamente en un 0.5 a 1% del número total de células epiteliales del oviducto (2). En la mayoría de las especies en las cuales han sido observadas, existen en mayor número hacia el istmo. Estas células también reciben el nombre de "células estaca", nombre dado por su forma cónica o de cuña. La parte amplia de la cuña forma la base de la célula mientras que la parte estrecha forma el vértice. Las células intercalares pueden presentarse en el epitelio de una manera cíclica. Novak y Everett (25) observaron que fueron más frecuentes en la mujer posmenopáusica, mientras que Hadek (13) destaca el hecho de que no estuvieron presentes en todas las fases del ciclo estral en la oveja.

Las células basales se encuentran a lo largo de -



la base del epitelio. Este tipo de célula ha sido observado en todos los segmentos del oviducto, en todas las especies estudiadas; comprenden menos del 1% del número total de células. Beck y Boots (2) observaron que este tipo de células aparentemente no varía en número entre los diferentes segmentos del oviducto.

A pesar de todos estos antecedentes, el oviducto de la yegua ha estado sujeto a poco estudio y experimentación. En la literatura revisada no se encontraron estudios en esta especie acerca de los posibles cambios cíclicos de los elementos celulares del epitelio oviductal en las diferentes condiciones hormonales.

Por otra parte se sabe (33) que el ciclo estral en la yegua varía de 21 a 22 días durante la estación fisiológica de monta. La fase lútea ocupa alrededor de 14 días y la fase folicular dura aproximadamente 8 días con un rango de 6 a 10 días.

El crecimiento folicular en la yegua es menos definido que en la oveja y en la vaca, ya que existe desarrollo folicular e inclusive ovulación durante el diestro (33). No obstante, tomando en cuenta las estructuras ováricas del ciclo estral se puede dividir en fase folicular

y fase lútea, por lo que por medio de la observación de los ovarios, se puede calcular en un momento dado la fase del ciclo en que se encuentra la yegua.

El objetivo del presente trabajo fue determinar si los diferentes elementos de la histología oviductal varían en relación con el ciclo ovárico, mediante el análisis histoquímico y morfométrico.

## MATERIAL Y METODO.

Se recolectaron 146 tractos genitales de yeguas no gestantes en el Rastro de Equinos, Iztapalapa, México, los cuales fueron debidamente identificados y transportados a la Facultad de Medicina Veterinaria y Zootecnia de la Universidad Nacional Autónoma de México.

Los tractos genitales fueron clasificados en cinco grupos de acuerdo con las estructuras encontradas a saber:

- 1.- Ovarios activos (con folículos pequeños y medianos): 62 pares.
- 2.- Ovarios con folículo grande (235 mm de diámetro): 21 pares.
- 3.- Ovarios con cuerpo hemorrágico: 8 pares.
- 4.- Ovarios inactivos (sin folículo grande o cuerpo lúteo aparente): 27 pares.

Los oviductos fueron instilados con solución de Bouin por el orificio infundibular y se seccionaron en infundíbulo, ámpula e istmo según las descripciones clásicas (34). Posteriormente se fijaron por inmersión en la solución citada, por 24 horas. En seguida, se lavaron

y pasaron a alcohol al 70% para su inclusión en parafina. Se hicieron cortes de 5 micras de grosor, los cuales se - tiñeron con hematoxilina-eosina y se montaron en resina - sintética después de su deshidratación en alcoholes gradales y aclaramiento en xilol (22). Estas muestras fueron - analizadas microscópicamente y con la ayuda de un micróme- tro, se midió la altura del epitelio de la mucosa oviduc- tal en 10 diferentes campos por muestra. Estos resultados se analizaron estadísticamente por medio de pruebas de - análisis de varianza al 1 y 5% de significación y por la prueba de t de Student.

Se tomaron 5 pares de cada grupo para efectuar las siguientes pruebas histoquímicas: la técnica ácido periódico de Schiff (PAS), la técnica de Masson (24) para fi- bras colágenas, la de aldehído fuschina y Verhoeff (30) - para fibras elásticas, y la argéntica de Gomori para fi- bras reticulares.

## R E S U L T A D O S .

En el presente estudio se encontró que no existe una diferencia marcada entre las características histológicas de la mucosa del ámpula y la del infundíbulo; en cambio la porción del istmo presentó un aspecto manifiestamente diferente (figs. 1 y 2). La mucosa de la porción infundíbulo-ampular presentó pliegues longitudinales altos y profusamente ramificados, cuyos ápices se extendían más allá del centro del lumen oviductal, mientras que en el istmo, en la mayoría de los casos, los ápices apenas llegaban al centro de dicho lumen (figs. 1 y 2). En unos cuantos oviductos los pliegues longitudinales eran bajos, es decir, sus ápices estaban más cerca de la base que del centro del lumen.

Histológicamente, la mucosa de las porciones infundíbulo-ampular e istmo se encontró invariablemente formada por un epitelio cilíndrico pseudoestratificado ciliado y una lámina propia-submucosa.

El epitelio presentó cuatro diferentes tipos de células: basales, ciliadas, intercalares y secretoras. (fig. 3). En la porción infundíbulo-ampular, el epitelio se presentó formando estructuras de apariencia glandular. Fue -

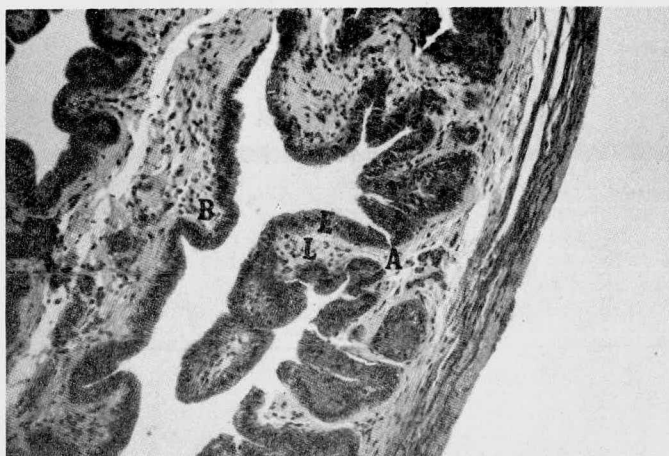


Fig. 1. Mucosa del oviducto de la porción infundíbulo-ampular. Obsérvese los pliegues primarios (A) y los pliegues secundarios (B), epitelio (E), lámina propia-submucosa (L). Hematoxilina-eosina (40 X).




Fig. 2. Mucosa del oviducto de la porción del istmo. Obsérvese el lumen obliterado (flechas), epitelio (E) y la lámina propia-submucosa (L). Hematoxilina-eosina (40 X).

posible agrupar dichas estructuras en tres diferentes tipos: en el primero quedaron incluidas todas aquellas estructuras sacciformes que estaban hacia la base de los pliegues de la mucosa, formando criptas profundas de la lámina propia; en el segundo, se incluyeron las estructuras en forma de acinis constituidas por epitelio y rodeadas por lámina propia que presentaba en su luz material de secreción y en el tercero quedaron incluidas las estructuras epiteliales que formaban pequeños cistos o vesículas intraepiteliales que podían o no presentar material de secreción en la luz (figs. 4 y 5).

Se encontró que la lámina propia-submucosa, estaba constituida por tejido conjuntivo rico en fibras colágenas, con escasas fibras reticulares y elásticas. Las fibras reticulares fundamentalmente se encontraron asociadas a la membrana basal (fig. 6) y los vasos sanguíneos; las fibras elásticas, además de estar presentes en la íntima y en el límite externo de los vasos sanguíneos, se pudieron observar mezcladas en el tejido conjuntivo (fig. 7). Los tipos de células conjuntivas que pudieron ser identificadas fueron células mesenquimatosas, fibroblastos, leucocitos mononucleares, células plasmáticas y mastocitos.

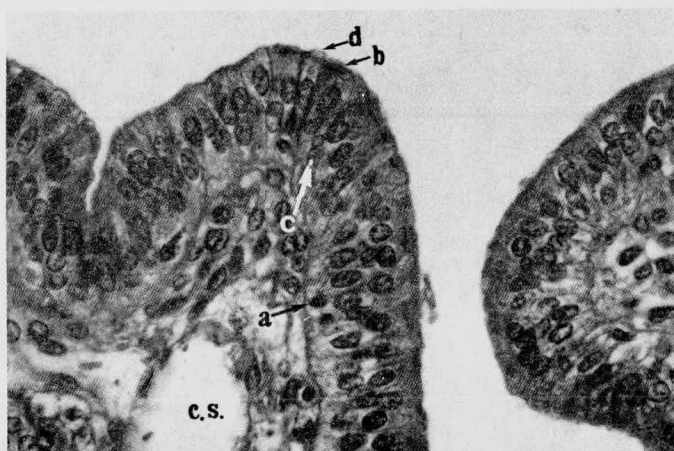


Fig. 3. Epitelio del oviducto. Obsérvense los diferentes tipos celulares: basales (a), ciliadas (b), intercalares (c), y secretoras (d) y un capilar sanguíneo (c.s.) Hematoxilina-eosina (160 X).



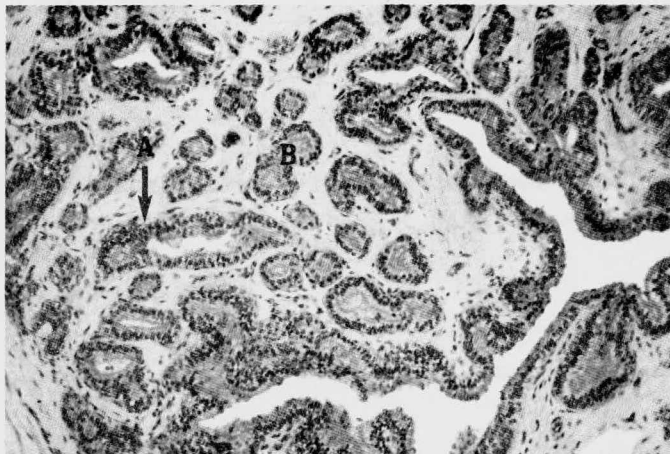


Fig. 4. Estructuras glandulares. Obsérvense las Criptas profundas (A) y los acinis (B) Hematoxilina-eosina (40 X).

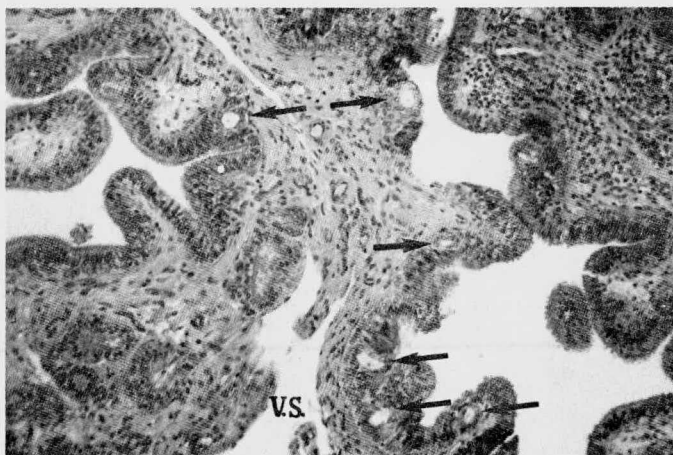


Fig. 5. Cistos o vesículas intraepiteliales (flechas) y vaso sanguíneo (VS) Hematoxilina-eosina (40 X).

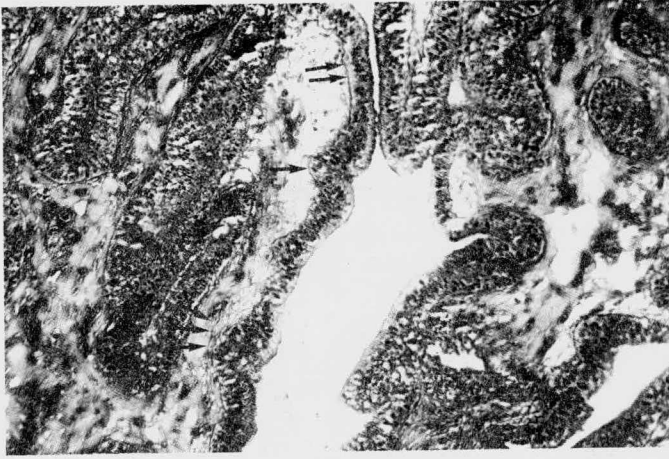

Fig. 6. Fibras reticulares en membrana basal (flechas).  
Técnica Argéntica de Gomori (64 X).

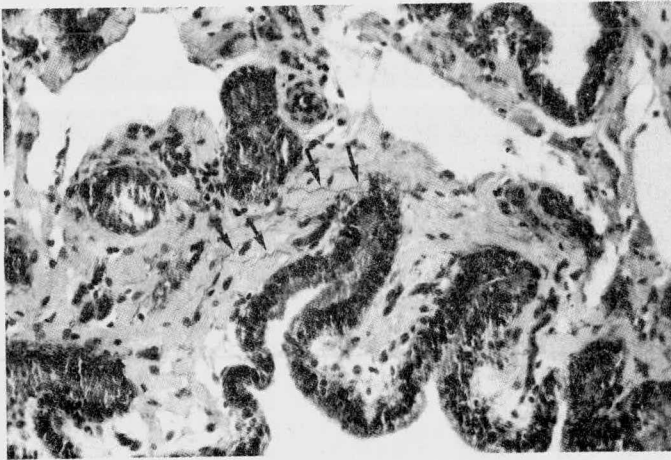


Fig. 7. Fibras elásticas en tejido conjuntivo (flechas).  
Técnica Verhoeff (64 X).

El borde apical del epitelio de las diversas porciones de la tuba uterina presentó material positivo a la técnica del ácido periódico de Schiff (PAS). En el istmo algunas células presentaron reacción positiva al PAS - en todo su citoplasma incluyendo la porción basal (fig.8), mientras que en la porción infundíbulo-ampular se presentó sólo en el borde apical (fig. 9). La intensidad de la reacción así como el sitio de reacción aparentemente no - varió en los distintos grupos (Cuadro 1).

En el grupo de yeguas que presentaron ovarios activos la altura media del epitelio de la porción infundíbulo-ampular fue de  $20.7^{\pm} 9.15$  micras; con folículo grande,  $24.16^{\pm} 7.55$ ; con cuerpo hemorrágico,  $22.50^{\pm} 5.65$ ; con - cuerpo lúteo,  $21.48^{\pm} 5.54$ ; con ovarios inactivos,  $20.32^{\pm} 7.78$ . En el istmo la altura media del epitelio fue de -  $23.48^{\pm} 7.78$ ; con ovarios activos; con folículos grandes,  $25.31^{\pm} 5.78$ ; con cuerpo hemorrágico,  $23.76^{\pm} 6.04$ ; con - cuerpo lúteo,  $23.00^{\pm} 6.66$ ; con ovarios inactivos,  $23.83^{\pm} 13.48$  (Cuadro 2).

Después de hacer un análisis de la variación de - las alturas medias del epitelio de la porción infundíbulo-ampular así como del istmo mediante la prueba de análisis de viarianza, se encontró que dichas variaciones -

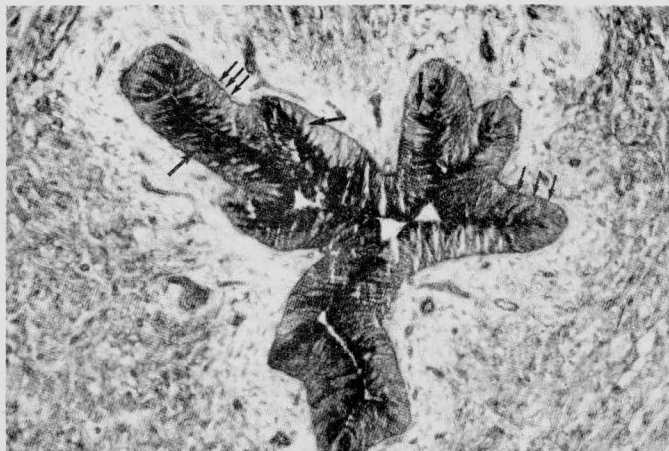

Fig. 8. Isthmo con reacción positiva a PAS en gran parte del citoplasma de algunas células epiteliales (flechas grandes) y en la membrana basal (flechas pequeñas). Técnicas de P.A.S. (64 X).

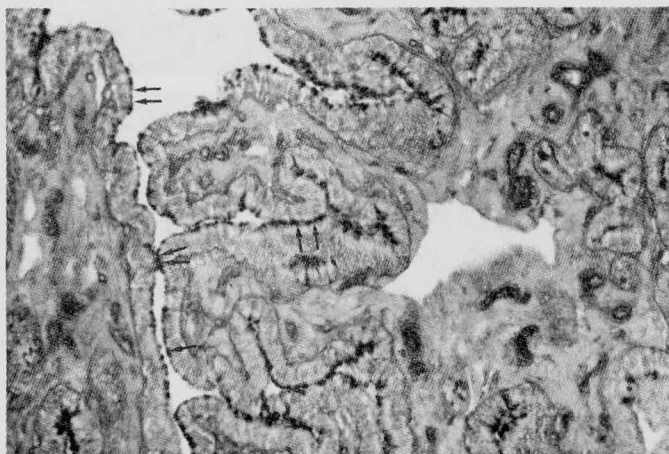


Fig. 9. Porción infundíbulo-ampular reacción positiva a PAS en el borde apical de las células epiteliales (flechas) Técnica de P.A.S. (64 X).

C U A D R O 1

CARACTERISTICAS HISTOQUIMICAS DE LA MUCOSA DEL OVIDUCTO DE  
LA YEGUA EN DIFERENTES CONDICIONES HORMONALES

ESTRUCTURAS OVARICAS	EPITELIO	L A M I N A			P R O P I A		
	P. A. S.	INFUNDIBULO-AMPULAR MASSON	VERHOEFF	GOMORI	I S T M O		
					MASSON	VERHOEFF	GOMORI
OVARIOS ACTIVOS	+	+	+	+	+	-	+
FOLICULO GRANDE	+	+	+	+	+	-	+
CUERPO HEMORRAGICO	+	+	+	+	+	-	+
CUERPO LUTEO	+	+	+	+	+	-	+
OVARIOS INACTIVOS	+	+	+	+	+	-	+

C U A D R O 2

ALTURA DE LAS CELULAS DE LA MUCOSA DEL OVIDUCTO DE LA YEGUA  
EN RELACION CON LAS ESTRUCTURAS OVARICAS (M)

ESTRUCTURAS OVARICAS	No. PARES	INFUNDIBULO-AMPULAR		I S T M O	
		MEDIA $\pm$	D.E. *	MEDIA $\pm$	D. E. *
OVARIOS ACTIVOS	62	20.71 $\pm$	9.15	23.48 $\pm$	7.78
FOLICULO GRANDE	21	24.16 $\pm$	7.55	25.31 $\pm$	5.78
CUERPO HEMORRAGICO	8	22.50 $\pm$	5.65	23.76 $\pm$	6.04
CUERPO LUTEO	28	21.48 $\pm$	5.54	23.00 $\pm$	6.66
OVARIOS INACTIVOS	27	20.32 $\pm$	7.72	23.83 $\pm$	13.48

\* D.E.= DESVIACION ESTANDAR

C U A D R O 3

ANALISIS DE LA VARIANZA EN LA ALTURA DE LA MUCOSA DEL OVIDUCTO DE LA YEGUA EN DIFERENTES CONDICIONES HORMONALES EN LA PORCION INFUNDIBULO-AMPULAR

FUENTE	GRADOS DE LIBERTAD	SUMA DE CUADRADOS	CUADRADOS MEDIOS	F.
ENTRE GRUPOS	4	62.64	15.66	1.72
INTERNA	26	235.83	9.07	
TOTAL	30	298.48		

C U A D R O 4

ANALISIS DE LA VIRIANZA EN LA ALTURA DE LA MUCOSA DEL OVIDUCTO  
DE LA YEGUA EN DIFERENTES CONDICIONES HORMONALES EN LA PORCION  
DEL ISTMO

FUENTE	GRADOS DE LIBERTAD	SUMA DE CUADRADOS	CUADRADOS MEDIOS	F
ENTRE GRUPOS	4	32.88	8.22	.491
INTERNA	26	434.43	16.70	
TOTAL	30	467.30		



no fueron significativas ( $P < 0.05$ ) (Cuadro 3 y 4). Mediante la prueba de t de Student tampoco se encontró que la diferencia entre las alturas medias de las células epiteliales de las diferentes porciones de la tuba uterina izquierda y derecha fueran significativas ( $P < 0.05$ ).

No se observó una variación de los distintos tipos de fibras conjuntivas en los diferentes grupos, así como tampoco de fibroblastos y células mesenquimatosas; en cambio se observó que aquellos oviductos cuyos ovarios tenían folículos grandes presentaron en su lámina propia una mayor cantidad de células plasmáticas y leucocitos mononucleares mientras que en los oviductos cuyos ovarios presentaban cuerpo lúteo desarrollado era considerablemente menor la cantidad de estos tipos celulares.

## D I S C U S I O N

En el oviducto de la yegua, al igual que en el de las demás especies, se observa un incremento en el diámetro del lumen, partiendo del istmo hacia infundíbulo, así como la complejidad y extensión de las proyecciones de la mucosa, en cambio disminuye el grosor de su pared.

Histológicamente la mucosa del oviducto de la yegua se encuentra constituida por epitelio cilíndrico pseudoestratificado ciliado y lámina propia al igual que en todas las especies hasta ahora estudiadas y presenta un patrón de plegamiento del tipo 5 en la porción infundíbulo-ampular de acuerdo con la clasificación dada por Beck y Boots y del tipo 3 en la porción del istmo, como en la cabra pigmea, la cerda y la vaca (2).

La presencia de 2 patrones diferentes de organización de la mucosa del oviducto en la yegua es similar a otras especies (2, 26). Ahora bien, la presencia de estos dos patrones de organización de la mucosa podría explicarse si toma en cuenta el papel fisiológico del oviducto en el que participan cada una de estas dos porciones, pues mientras que en la porción infundíbulo-ampular se llevan a cabo las divisiones meióticas y el transpor-

te del ovocito desde el ovario hasta la unión istmo-ampullar, en el istmo tiene lugar el transporte de espermatozoides y del cigoto, en caso de que haya ocurrido la fertilización, lo mismo que la nutrición del embrión en las primeras etapas del desarrollo. Las diferencias funcionales y morfológicas entre las porciones sugieren que cada una de ellas responde de manera diferente a las influencias hormonales a que está sujeto este órgano.

El oviducto de la yegua ha sido dividido histológicamente en 2 porciones (27). Los resultados del presente trabajo apoyan esta división.

En el epitelio de todas las porciones se observaron los siguientes tipos celulares: células basales, ciliadas, intercalares y secretoras, similares morfológica y cuantitativamente a las descritas en otras especies domésticas (2, 4, 16).

Las células ciliadas presentaron un núcleo esférico con cromatina poco condensada. Aunque algunos autores mencionan haber registrado cambios en el número de este tipo de células en la región del infundíbulo (2), en el presente trabajo no se observó proporcionalmente una gran diferencia numérica de este tipo celular en las diferentes porciones ni bajo las diferentes condiciones hormonales.

A diferencia de lo que ha sido observado en la borrega (6, 13, 23), las células secretoras del oviducto de la yegua no presentaron variaciones en la cantidad de gránulos de secreción en las distintas condiciones hormonales y no se pudo apreciar una diferencia proporcional en la cantidad de estas células en las distintas porciones del oviducto.

Las células intercalares se encontraron en escasa cantidad, lo cual coincide con lo que se ha publicado acerca de otras especies (2). Fue posible observar estas células en oviductos bajo las diferentes condiciones hormonales.

No se observó cambio estadísticamente significativo en la altura del epitelio entre los diferentes grupos de oviductos. Esto sugiere que el oviducto de la yegua se comporta de una manera similar al del humano (19) y al del ratón (11) en donde no se ha observado variación alguna. En contraste, en la cerda (31) y en la mona rhesus (36) se han identificado cambios en la altura epitelial de acuerdo con la etapa del ciclo estral.

En todos los grupos se observó que el borde apical del epitelio produjo reacción positiva a la técnica del PAS, lo que indica la presencia de mucopolisacáridos; es-

to ha sido determinado en otras especies (8, 28), en las cuales se han observado ciertas variaciones. En la rata, por ejemplo, los mucopolisacáridos disminuyen durante la fase lútea y aumentan en la etapa del estro. Los resultados del presente estudio sugieren que esta variación no ocurre en la yegua.

Entre las especies estudiadas por otros autores sólo en dos de ellas se ha informado de la presencia de glándulas en la mucosa de la tuba uterina (oviducto) y ello en las porciones cercanas a la unión útero-tubal. Los diversos autores (1, 7, 18, 35), que se han ocupado de la descripción histológica del oviducto de la yegua no han señalado la existencia de glándulas en la mucosa, tales como las encontradas en las muestras utilizadas en el presente trabajo. Sin embargo, cabe recordar que, entre los animales domésticos, el caballo, la mula y el burro son los únicos que poseen glándulas en la lámina propia del uréter (7). El oviducto y el uréter son estructuras cuyo origen embrionario es el mesodermo intermedio y aparentemente este tejido es competente para la formación de glándulas en los órganos tubulares que derivan de él. No obstante ello no explica el papel funcional que pudieran llevar a cabo estas glándulas de la yegua. Su presencia

puede sugerir que este animal requiere de ciertas condiciones especiales en su oviducto, diferentes de las que son propias de otras especies.

Cabe resaltar que el oviducto de la yegua tiene la capacidad de solamente permitir el paso de óvulos fertilizados a cavidad uterina; los no fertilizados permanecen y degeneran a nivel oviductal (3). Esta característica es única en la yegua.

En el material examinado, la presencia de cistos intraepiteliales no fue un hecho constante, sino que sólo esporádicamente se encontraron en algunas yeguas; ello sugiere la posibilidad de que se trate de una alteración patológica o bien de cambios relacionados con la edad del animal. En bovinos se han observado estructuras similares en relación con hiperestrogenismo (9).

En la lámina propia se observó aumento en el número de células plasmáticas y leucocitos mononucleares en los oviductos bajo la influencia de folículos grandes, a diferencia de los oviductos de yeguas con ovarios que presentaban cuerpo lúteo. Sin embargo este resultado debe tomarse con reserva, ya que no se realizó un análisis cuantitativo de los diferentes tipos celulares. No obstante se ha informado que en otras especies existe va

riación cuantitativa de ciertos tipos celulares del tejido conjuntivo a lo largo del ciclo estral (10).

En cuanto a los diferentes tipos de fibras del conjuntivo encontradas, cabe destacar el hecho de que a diferencia de lo observado por Beck y Boots (2) en 41 especies, en la yegua sí fue posible determinar la presencia de fibras elásticas. Las implicaciones morfofuncionales de este hecho podrían estar relacionadas con una mayor flexibilidad de la mucosa en esta especie.

## C O N C L U S I O N E S

- El epitelio del oviducto de la yegua en sus diferentes porciones no presenta variaciones morfométricas ni en el contenido de mucopolisacáridos bajo diferentes influencias hormonales a las que fisiológicamente pueden ser sometidas.
  
- La mucosa oviductal de la yegua presenta una organización histológica similar a las demás especies, - excepto en la presencia de fibras elásticas en el tejido conjuntivo y de tres diferentes tipos glandulares: los que formaban criptas en la lámina propia, los acinis rodeados por lámina propia con o sin secreción en su luz y los cistos o vesículas intraepiteliales con o sin secreción en su luz en la porción infundíbulo-ampular.



## B I B L I O G R A F I A

- 1.- Banks, W. J.: Applied Veterinary Histology. William and Wilkins, Baltimore, 1981.
- 2.- Beck, L. R. and Boots, L. R.: The comparative anatomy histology and morphology of the mammalian oviduct. In: The Oviduct and its Functions. (A.D. Johnson and C. V. Foley, Eds). Academic Press, Inc., New York, - 1974.
- 3.- Betteridge, K. J. and Mitchell, D.: Direct evidence of retention of infertilized ova in the oviduct of the mare. J. Reprod. Fert., 39: 145 (1974).
- 4.- Bloom, W. and Fawcett, D. W.: Textbook of Histology, 10 ed. W.B.Saunders Company. Philadelphia, -- 1975.
- 5.- Brenner, R. H.: The biology of oviductal cilia, chp. 8. In: E.S.E. Hafez and R.J. Blandau, The Mammalian Oviduct. University of Chicago Press, Chicago Ill, 1969.
- 6.- Casida, L.E. and McKenzie, F.F,: The estrous cycle in the ewe; Histology of the genital tract. Mo. Agri. Exp. Sta. Res. Bull, 170: 57 (1932), Cited by Beck, L. R. and Boots, L. R. (2)

- 7.- Dellman, H.D. and Brown, E.M.: Textbook of Veterinary histology, 2o. 2nd. ed. Lea & Febiger. Philadelphia, 1981.
- 8.- Dickey, J.F. and Hill J.R.: Histochemistry and electron microscopy of the bovine oviduct. In: The Oviduct and its Functions (A. Johnson and C.W. Foley - Eds.) Academic Press, Inc., New York, 1974.
- 9.- Donaldson, L.E.: Effect of continued daily injections, of oxitocin on oestrus cycle length and reproductive tract morphology in the cow. J. Reprod. Fert., 18: - 259 (1969).
- 10.- Dubois, J.A., Wordinger, R.J. and Dickey, J. F.: Tissue concentration of mast cells and lymphocytes of the Bovine Uterine Tube (Oviduct) During the Estrous Cycle. Am. J. vet. Res., 41: 806 (1980)
- 11.- Espinasse, D.W.: The oviductal epithelium of the mouse, J. Anat, 69: 363 (1935). Cited by Beck, L. R. and Boots, L.R. (2)
- 12.- F.A. O. Swedish Follow-up Seminar on Animal Reproduction.: Reproductive pathology Diseases of the oviduct and uterine malformations, Vol. 11, Lecture No. 5 (1976).

- 13.- Hadek, R.: The secretory process in the sheep's oviduct. Anat. Rec., 121: 187 (1955). Cited by L.R and Boots, L.R. (2).
- 14.- Hafez, E.S.E.: Funcional anatomy of female reproduction. In: Reproduction in Farm Animals. 4<sup>th</sup>. ed (Hafez, E.S.E. Ed.) Lea & Febiger. Philadelphia, 1980.
- 15.- Hafez, E.S.E.: Transport and survival of gametes. - In: Reproduction in Farm Animals, 4<sup>th</sup>. ed (Hafez, E.S.E. Ed.) Lea & Febiger, Philadelphia, 1980.
- 16.- Hafez, E.S.E.: Funcional histology of reproduction, In: Reproduction in Farm Animals. 4<sup>th</sup>. ed. (Hafez, E.S.E. Ed.) Lea & Febiger, Philadelphia, 1980.
- 17.- Hafez, E.S.E. and Blandau, J.R.: The Mammalian Oviduct. The University of Chicago Press, U.S.A., 1969.
- 18.- Hammond, J.F.R.E. and Kazimierz, W.: Anatomical and histological changes during the oestrus cycle in the mares. Proc. Roy. Soc. B, 130: 1-23, (1941).
- 19.- Hashimoto, M.T., Shimoya, Y., Mori, A., Komori, H. Tomita, and Akshi, K. Electron microscopic observations on the secretory process in the fallopian tube of rabbit. Report 1) Jap. Obst. Gyn Soc., 6: 235 (1959) Cited by Beck, L.R. and Boots, L.E. (2).

- 20.- Hunter, R.H.F.: Physiology and Tecnology of Reproduction in female Domestic Animals. Academic Press Inc. London, 1980.
- 21.- Lombard, L.B.B. and Menutt, S.H.: The morphology of the oviduct of virgin heifers in relation to the - estrous cycle. J. Morph, 86: 1 (1950), Cited by - Beck L.R. and Boots, L.R. (2)
- 22.- Luna, Lee, G.: Manual of Histology Staining Methods of the Armed Forces Institute of Pathology. Third - Edition. Mc. Graw Hill Book CoI. U.S.A. 1968.
- 23.- Mckenzie, F.F. and Terrill, C.E.:Estrus, ovuation and related phenomen in the ewe. Mo. Agric. Exp.Sta. Res. Bull., 264: 4 (1937). Cited by Beck, L.R. and - - Boots L.R. (2).
- 24.- Martoja, R. y Martoja-Pierson y N.: Técnicas de His tología Animal, Toray - Masson, S.A., Barcelona, 1970.
- 25.- Novak, E. and Everett, H.S.: Cyclical and other varia tions in the tubal epithelium. Am. J. Obstet. Gynec., 16: 499. (1928) cited by Beck, L.R. and Boots L.R. (2).
- 26.- Padilla Sánchez, J.: Histoquímica del oviducto en la cerda en el ciclo estral, Tesis de licenciatura, Fac. de Med. Vet. y Zoot. Universidad Nacional Autónoma de México. México, D.F. 1982.

- 27.- Páramo Ramírez, R.: Patología del oviducto de la yegua, Tesis de licenciatura. Fac. de Med.Vet. y Zoot. Universidad Nacional Autónoma de México, D.F. 1982.
- 28.- Parlanti, J.A. and Monis, B.: Histochemistry of the luminal cell surfaces of mucosa of the oviduct and the uterus of the rat. Changes in prepuberty, oestrus, cycling, castration, hormone replacement and pseudo-pregnancy. Experientia, 31 : 1456 (1975).
- 29.- Roberts, S.J.: Veterinary Obstetrics and Genital Diseases. Distributed by Edwards Brothers, Inc., Ann Arbor., Michigan, 1971.
- 30.- Sheenan, D.C. and Hrapchak, B.B.: Theory and Practique of Histotechnology. The C.V. Mosby Company. St.Louis, 1973.
- 31.- Snyder, F.F.: Changes in the fallopian tube during the ovulation cycle and early pregnancy. Bull. Johns. Hopkins, Hosp., 34: 121 (1923).
- 32.- Snyder, F.F.: Changes in the fallopian tube during the ovulation cycle and early pregnancy. Bull. Johns. Hopkins Hosp., 35, 1941, (1923). Cited by Beck, L.R. and Boots L.R. (2).
- 33.- Stabenfeldt, G.H.: Reproduction in the mare. Department of Reproduction. School of Veterinary Medicine, University of California, Davis California, 1978.

- 34.- Sisson, S. y Grossman J.D.: Anatomía de los Animales Domésticos. Reimpresión Salvat Editores, Barcelona, 1976.
- 35.- Trautmann, A. y Fiebiger, Jos. Histologia y Anatomía Microscópica Comparada de los Animales Domésticos. Ed. Labor, Barcelona, 1950.
- 36.- Westman, A.: Studien uber den Sexualizklus bei Makakus Rhesus Affen, Mebst Eigigen Bemerkugen uber den menstruellen Blutugsmechanismus. Acta Obstet. Gynec. Scand., 12: 282 (1932). Cited by Beck, L.R. and Boots L. R. (2)

**Impresiones**  
**arries al instante, s.a. de c.v.**  
REP. DE COLOMBIA No. 6, 1er. PISO  
(CASI ESQ. CON BRASIL)  
MEXICO 1, D. F.

526 04-72

529-11-19

