



**Universidad Nacional Autónoma  
de México**

**Facultad de Medicina  
Veterinaria y Zootecnia**



**"PREPARACION DE ESTOMAGOS DE BOVINO DE 0 A 1 SEMANA,  
2 A 4 MESES Y ADULTO; POR MEDIO DE AGUA, FORMOL, SALICILATO  
DE METILO Y ACETATO DE CELULOSA, PARA FINES DIDACTICOS"**

**T E S I S**

**Que para obtener el título de:**

**MEDICO VETERINARIO ZOOTECNISTA**

**P r e s e n t a :**

**MANUEL TRENS FLORES**

**Asesores: M.V.Z. Luis Fernández de Córdova  
M.V.Z. Horacio Huerta Cevallos**

**México, D. F.**

**1981**



Universidad Nacional  
Autónoma de México



**UNAM – Dirección General de Bibliotecas**  
**Tesis Digitales**  
**Restricciones de uso**

**DERECHOS RESERVADOS ©**  
**PROHIBIDA SU REPRODUCCIÓN TOTAL O PARCIAL**

Todo el material contenido en esta tesis esta protegido por la Ley Federal del Derecho de Autor (LFDA) de los Estados Unidos Mexicanos (México).

El uso de imágenes, fragmentos de videos, y demás material que sea objeto de protección de los derechos de autor, será exclusivamente para fines educativos e informativos y deberá citar la fuente donde la obtuvo mencionando el autor o autores. Cualquier uso distinto como el lucro, reproducción, edición o modificación, será perseguido y sancionado por el respectivo titular de los Derechos de Autor.

## R E S U M E N

Se pretende desarrollar una técnica que permita la conservación de estómagos de rumiantes con el objeto de utilizarlos como material didáctico por tiempo indefinido.

En 16 estómagos de bovino se utilizó el método de Hix considerando algunas variantes en cuanto a su acabado usando resinas y barnices.

De estos llegaron a término 2 estómagos nonatos, 2 de 0 a 1-semana, 1 de 2 a 4 meses y 1 de 2 años, obteniéndose los mejores resultados en un estómago en el que se utilizó un barniz a base de poliéster.

Los estómagos de bovino de 2 a 4 meses son los más adecuados para la realización de ésta técnica ya que ofrecen mayores -- ventajas que los de otras edades.

Esta técnica que aún no ha sido empleada en nuestro país, ofrece la opción de un aprendizaje más objetivo en la difícil enseñanza teórica, ya que al suplir diagramas, transparencias -- y material audiovisual con estos modelos, se logra un avance significativo en el método objetivo de la instrucción profe-

sional por su estrecho parecido en cuanto a textura, tamaño y forma de un órgano in vivo .

A través de esta experiencia se puede sembrar la inquietud de llegar a formar organismos completos de diferentes especies, con los distintos sistemas y aparatos de órganos verdaderos, tratados bajo técnicas similares a esta.

Asimismo es importante la continua investigación para el -- perfeccionamiento de los métodos de preparación con el fin de abatir costos y mejorar resultados.

I N D I C E

PAGINA

RESUMEN

INTRODUCCION ..... 1

MATERIAL Y METODO ..... 6

RESULTADOS Y DISCUSION ..... 21

CONCLUSIONES ..... 36

BIBLIOGRAFIA ..... 39

## I N T R O D U C C I O N

En la carrera de Médico Veterinario Zootecnista, como en todas las ramas de la medicina es fundamental el desarrollo -- técnico dentro de la Metodología Didáctica, sin embargo, en este aspecto se encuentra el principal problema de los métodos de enseñanza debido a la escasez de material para una -- instrucción práctica pues para llevar a cabo esta actividad de una manera eficaz y constante, se requiere de material -- biológico suficiente ( tejidos, órganos, cadáveres y en algunos casos animales vivos) que generalmente no se encuentran de una forma fácil en el momento preciso ni en las condiciones requeridas para una buena aplicación de las técnicas de procesamiento.

La enseñanza en el aula requiere de material didáctico consistente en piezas anatómicas aisladas y conservadas en condiciones de fácil manejo y uso. (13)

Cuando el alumno no puede ir al ambiente se debe llevar el ambiente al alumno, por medio de los objetos, especímenes y modelos. (14)

Se llaman objetos a las cosas mismas, insectos, frutas, animales etc. Es bien conocido que no hay nada capaz de substituir al objeto mismo, pues los alumnos tienen oportunidad de tocarlo, verlo desde distintos ángulos, darse cuenta de su forma y contenido. (10)

Una parte de los objetos son los especímenes: hojas o flores de una planta, pelos o huesos de un animal etc. Estos tienen la ventaja de ahorrar tiempo y trabajo por ejemplo; si se quiere estudiar los diferentes tipos de lana, resultaría innecesario llevar varias razas de borregos a la sala de clases, bastaría con mostrar a los estudiantes un haz de lana.-

Los modelos son representaciones de los objetos o de los especímenes y pueden ser de igual mayor o menor tamaño. Después del objeto es el material auxiliar mas valioso para la enseñanza. La ventaja principal del modelo sobre las fotografías es que presenta los objetos en sus tres dimensiones; el alumno puede observarlo y manejarlo desde distintos puntos de vista.

Los modelos según su forma, pueden ser sólidos y diagramáticos, los primeros representan el exterior de las cosas y los segundos se refieren a las características internas del objeto.

Los modelos carecen de movimiento, su efecto se refiere exclusivamente a la visión siendo su apariencia la que suministra el efecto pedagógico deseado. (14)

El uso apropiado de modelos, como ejemplos prácticos son útiles para el aprendizaje, pues permite que la formación académica del estudiante sea más veraz proporcionando un mayor beneficio a las nuevas generaciones de profesionales.

Enseñar es fundamentalmente dar a los alumnos oportunidad -- para manejar inteligente y directamente los datos de una disciplina ya sea organizando, dirigiendo y controlando experiencias fructíferas de actividad reflexiva, o bien dirigir con técnicas apropiadas el proceso de instrucción en la asignatura y encaminar a los alumnos hacia los hábitos de aprendizaje auténtico, que a la postre es la regia finalidad del catedrático. ( 2, 4, 8, 12, 16)



Dentro de los materiales de enseñanza, como son: libros, material biológico, órganos frescos etc; los primeros resultan de mucha ayuda, pero tienen la desventaja de que la apreciación es subjetiva, pues no se distingue la textura, tamaño y forma, por lo que se refiere a los especímenes frescos son de acusada importancia, pero su poca duración y su deterioro impiden el estudio adecuado y limita la oportunidad de conservarlos y poderlos emplear en cátedras posteriores.

Hix desarrolló un método (9) para la preparación del estómago fetal utilizando formol, salicilato de metilo y aplicando varias capas de acetato de celulosa; la preparación preserva los tejidos del estómago en su estado natural, por un período indefinido, proporcionándole rigidez y resistencia a medida que adquiere endurecimiento.

Especímenes secos y barnizados de órganos huecos, han servido en laboratorios de anatomía por muchos años. Estos especímenes a menudo son destruidos por el uso rutinario. (11)

Una técnica adecuada para cualquier órgano debe reunir cualidades que aporten resultados satisfactorios, es decir, que

sea práctica, lo más sencilla posible, adecuada a las necesidades y recursos del momento (20).

La calidad de este procedimiento se palpa en la durabilidad de los modelos que se obtienen, pues pueden tener un uso aproximadamente de diez años sin deterioro aparente. El tratamiento ha sido utilizado con estómagos de ovejas, cabras y ganado vacuno (1).

El objeto de este trabajo, es el de Desarrollar una técnica que permita la conservación de estómagos de rumiantes, con la finalidad de utilizarlos como material didáctico, el cual, no solamente brinde la oportunidad única y exclusivamente a una generación, sino que gracias a la durabilidad de estos modelos sea aprovechada por varias generaciones y facilite la instrucción impartida por el catedrático.

## M A T E R I A L Y M E T O D O

Para la realización de este trabajo se utilizó el siguiente material:

- a) Agua
- b) Formol al 10%
- c) Salicilato de Metilo
- d) Acetato de Celulosa
- e) Barniz del Valle ( Poly-Form)
- f) 3 tinas ( 40-60-90 litros de capacidad)
- g) Guantes de hule
- h) 16 estómagos de bovinos de las siguientes edades:
  - 6 estómagos nonatos
  - 5 estómagos de 0 a 1 semana
  - 3 estómagos de 2 a 4 meses
  - 2 estómagos adultos

El método de Hix se realiza de la siguiente forma:

- 1.- Se realiza una incisión a la altura de la cavidad abdominal del animal donador y se extrae el estómago. Es aconsejable en el momento de la disección, dejar por lo -

menos unos veinticinco centímetros de esófago y duodeno, que son los conductos que servirán para introducir las soluciones necesarias para el proceso. ( Fotografía No. 1 )

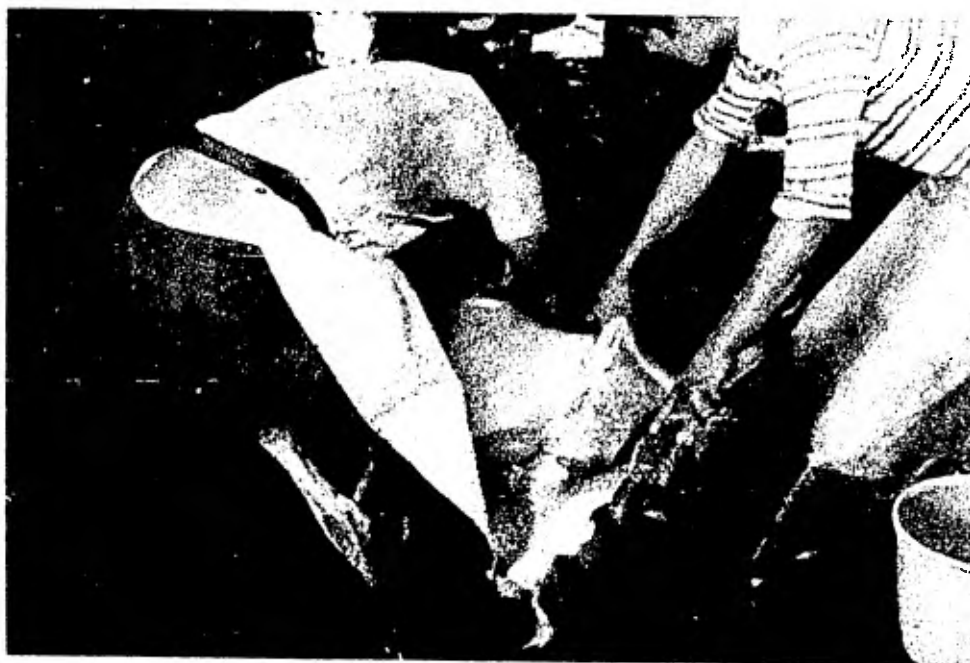


Foto No. 1

Obtención del estómago de un bovino de  
8 meses.

2.- El exceso de grasa entre la pared muscular y el peritoneo visceral será removido, así como también el tejido adiposo adherido a los vasos sanguíneos y a los canales ruminales. ( Fotografía No. 2)

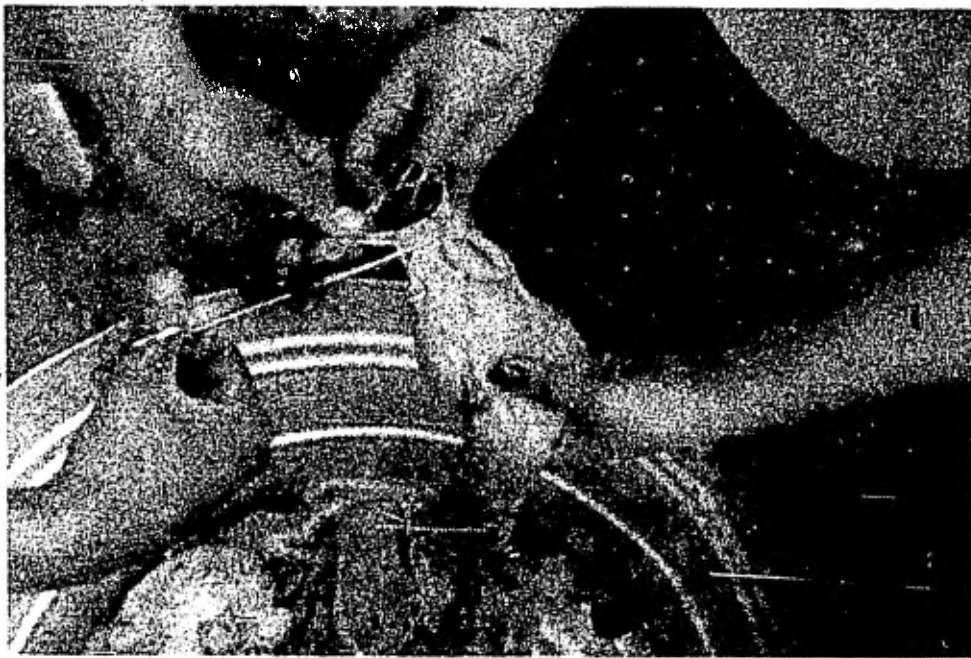


Foto No. 2

Remoción de tejido adiposo para mejorar  
y facilitar el procesamiento.

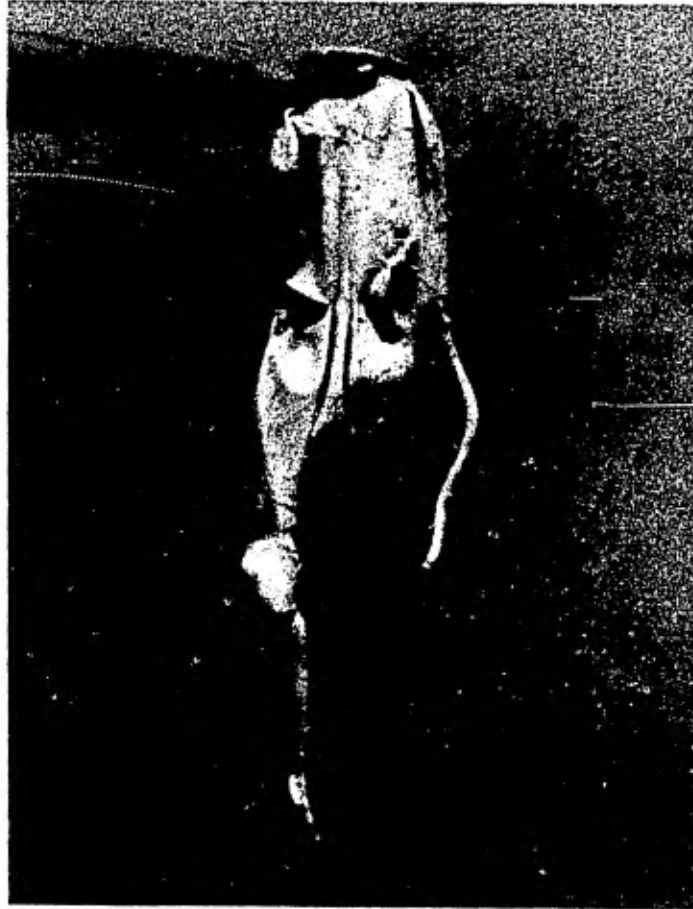

Foto No. 3

Estómago despúes de vaciarlo  
y limpiarlo( nótese la longi-  
tud del esófago y del duode-  
no).

3.- Se drena el contenido del estómago ejerciendo una presión manual, por lo que es aconsejable utilizar animales que previamente no hayan sido amamantados, preferentemente animales nonatos, ya que es difícil manipular la leche coagulada a través del píloro, sin ocasionar la perforación del abomaso ( Fotografía No. 4)

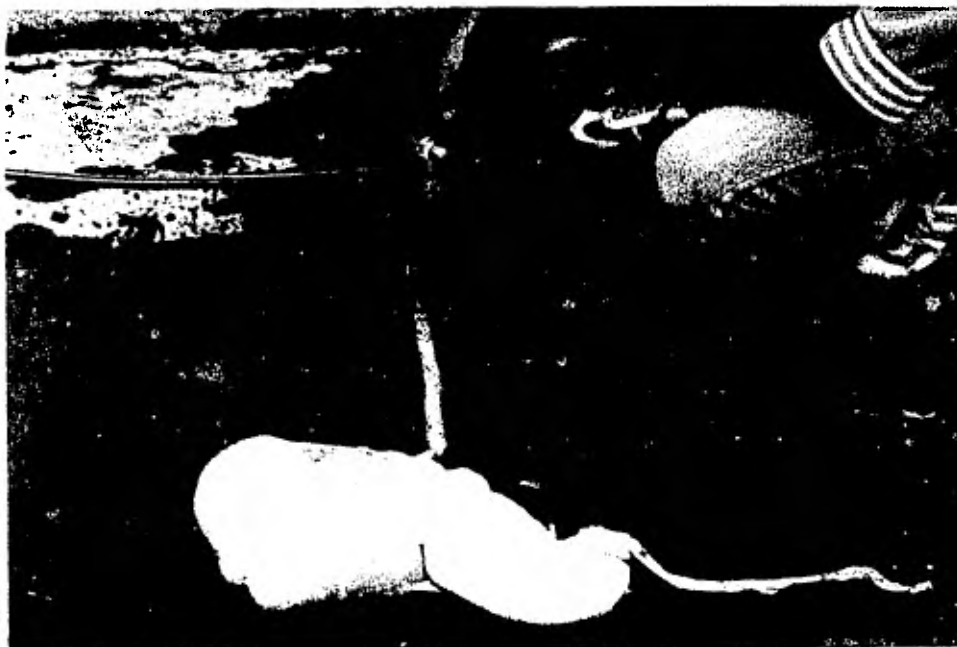


Foto No. 4

Limpieza de un estómago de bovino  
de dos semanas.

- 4.- Se introduce un tubo de cristal en el esófago y otro en el duodeno, para establecer canales de paso para los materiales del proceso y también de desecho.
- 5.- Por el canal del esófago se inyecta una solución de formol al 10% hasta el estómago, y se sujeta con una grapa el extremo del duodeno para llenarlo completamente. Se sumerge el estómago llenado, de la misma solución de - formol al 10% y se deja reposar por espacio de 24 a 48- horas ( Fotografía No. 5 ).



Foto No. 5

Estómago sumergido totalmente en una solución de formol al 10% durante 24 a 48 horas.



6.- Posteriormente, se drena la solución de formol ( Fotografía No. 6 ).




Foto No. 6

Drenando la solución de Formol.

7.- Luego se le introduce una solución de salicilato de metilo para llenar los cuatro compartimentos del estómago.- Para ésto se engrapa el duodeno de nueva cuenta y también el esófago, y se sumerge en una solución de salicilato de metilo ( Fotografías Nos. 7, 8 y 9 ).



Foto No. 7

Introducción de la Solución  
de salicilato de metilo.

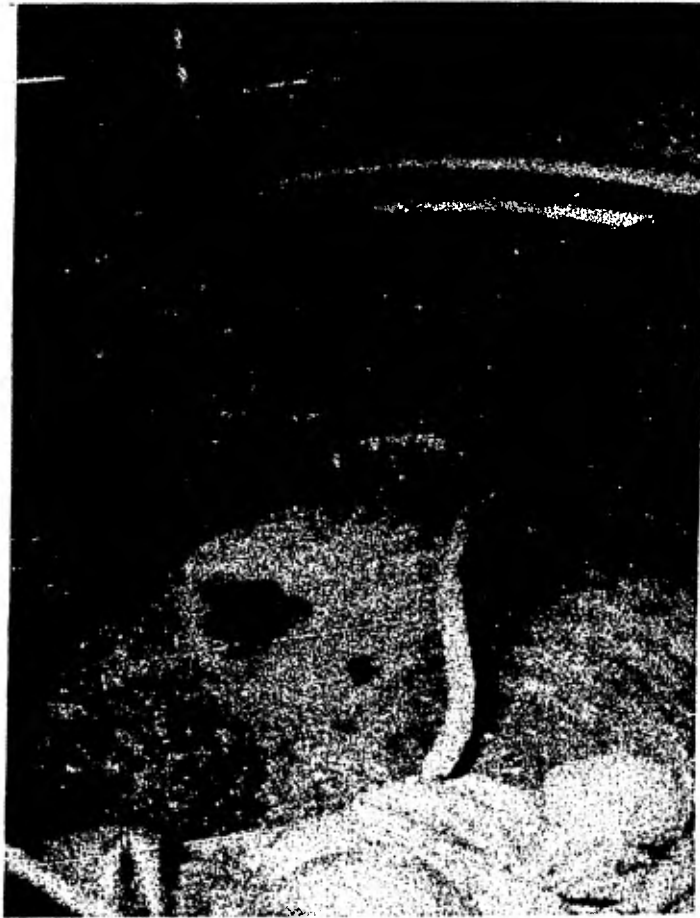

Foto No. 8

Sellado del esófago por  
medio de ligas elasticas.

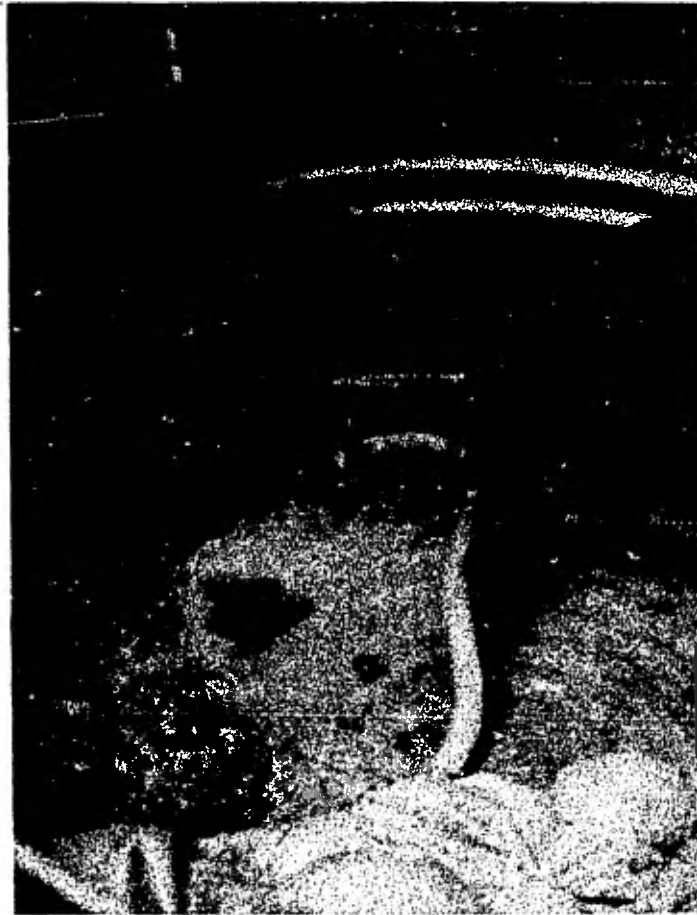

Foto No. 8

Sellado del esófago por  
medio de ligas elasticas.

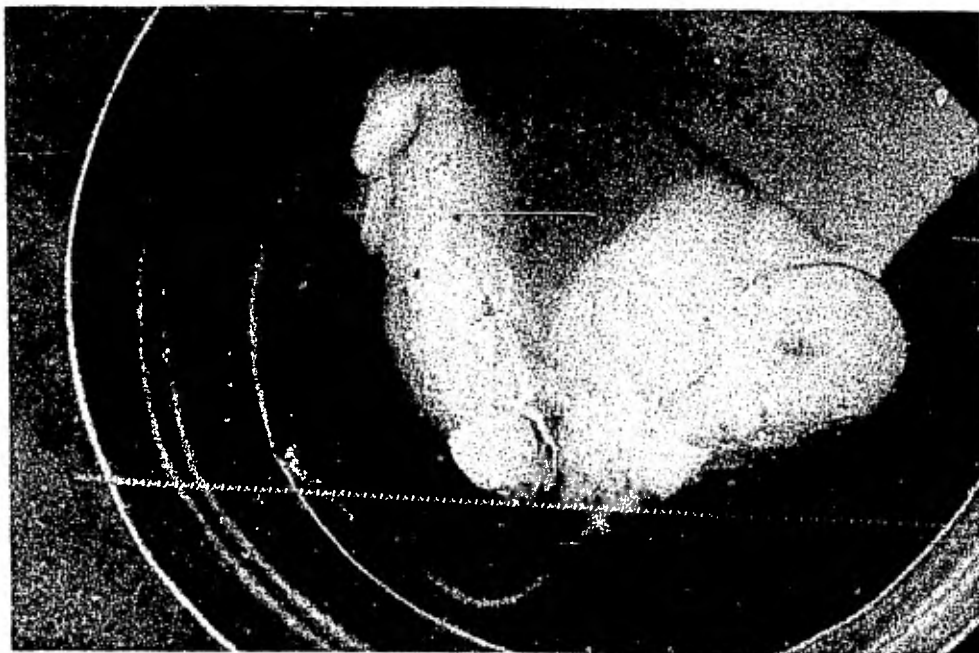


Foto No. 9

Estómago sumergido en una  
solución de salicilato de  
metilo durante 4 días a 1  
semana.

8.- Nuevamente se deja reposar el estómago en dicha solución hasta que llega a adquirir un aspecto transparente ( de 4 días a 1 semana ). En el transcurso de estos días, - se voltea varias veces para que la solución actúe en toda la superficie gástrica.

9.- Después que el estómago esté completamente transparente se le drenará la solución de salicilato de metilo y al dejarlo vacío, se le aplicará una presión constante de aire para secarlo. ( Fotografía No. 11 ).

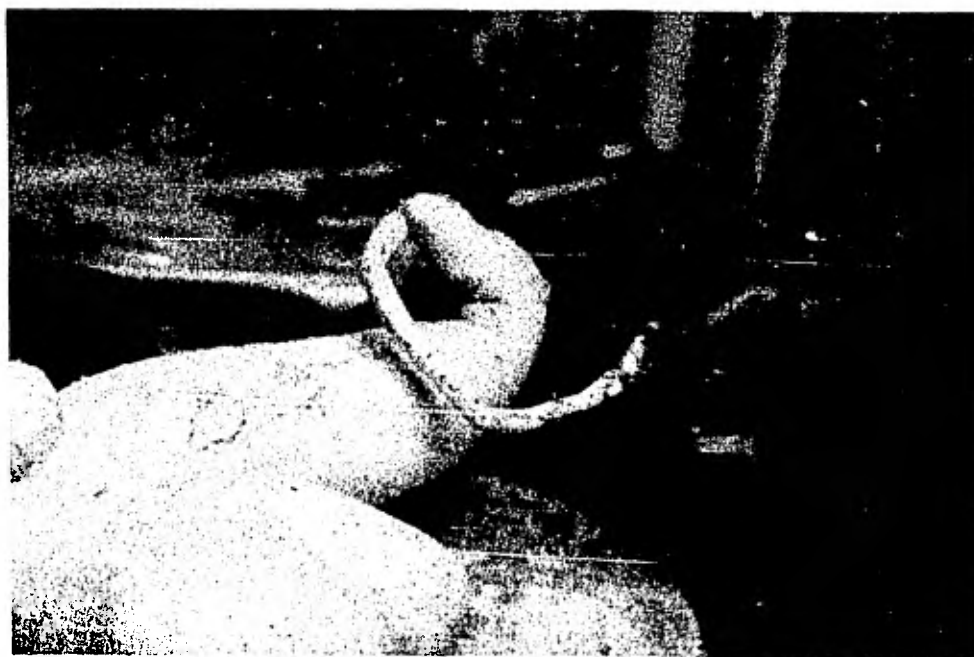

Foto No. 11

Aplicación de aire para que adquiera el estómago su forma natural.

Estando los cuatro compartimentos inflados y una pequeña --  
cantidad de aire pasando a través del estómago, se cubre la-  
parte externa con salicilato de metilo, en intervalos de 6 a  
12 horas ( Fotografías Nos. 12 y 13 ).

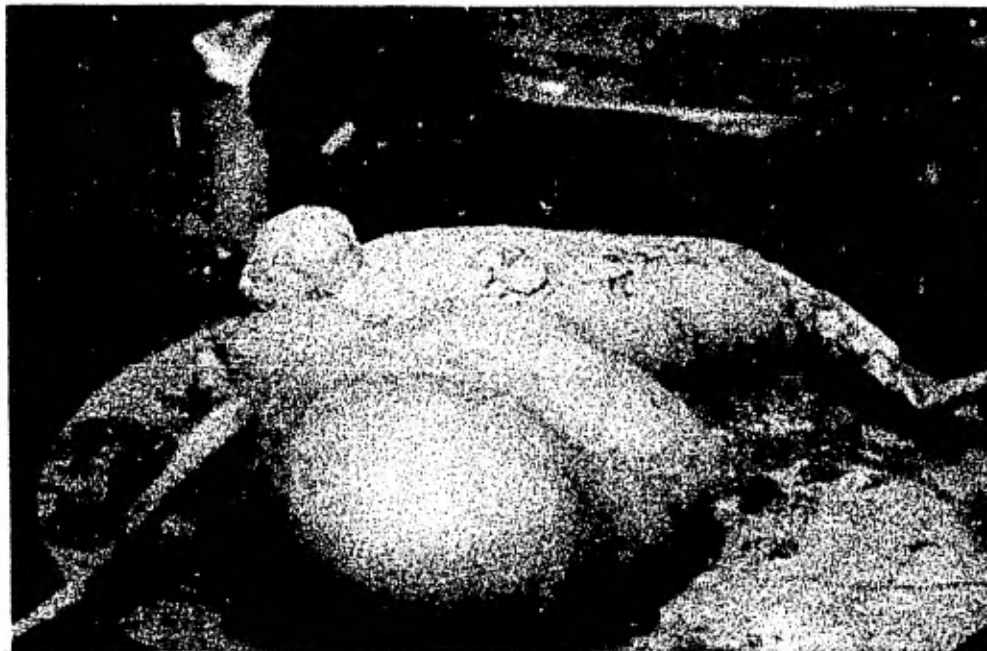

Foto No. 12

Estómago distendido a base de aire.

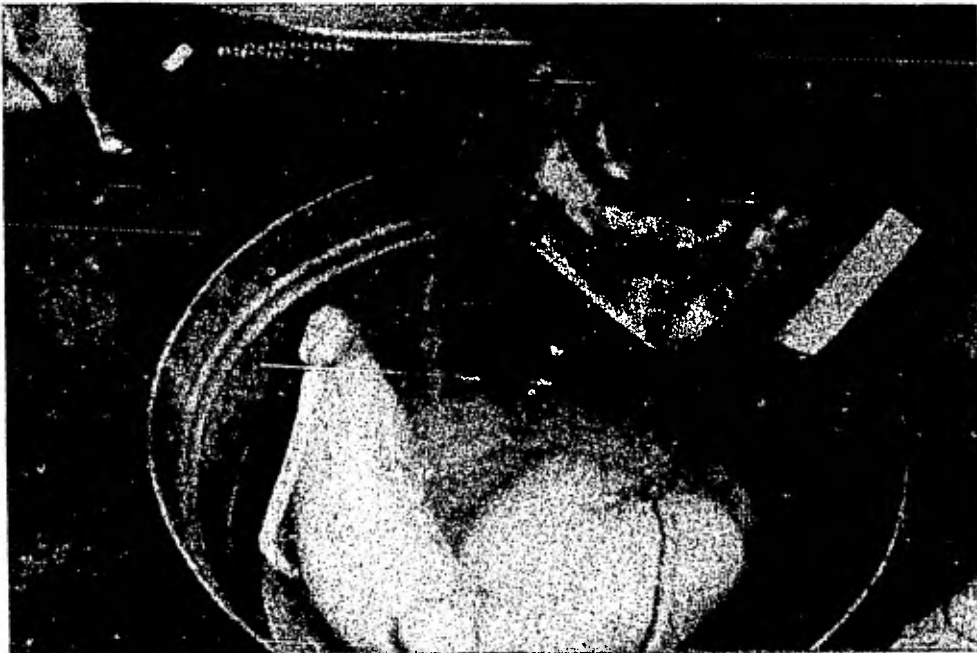


Foto No. 13

Estómago cubierto con salicilato  
de metilo a intervalos de 6 a 12  
horas.



10.- Tan pronto como el espécimen parezca duro ( 24 a 48 -- horas ) se suspende la presión de aire.

11.- Para terminar, se recubre la parte exterior del estómago con acetato de celulosa ( Fotografías Nos. 14 y 15 ).

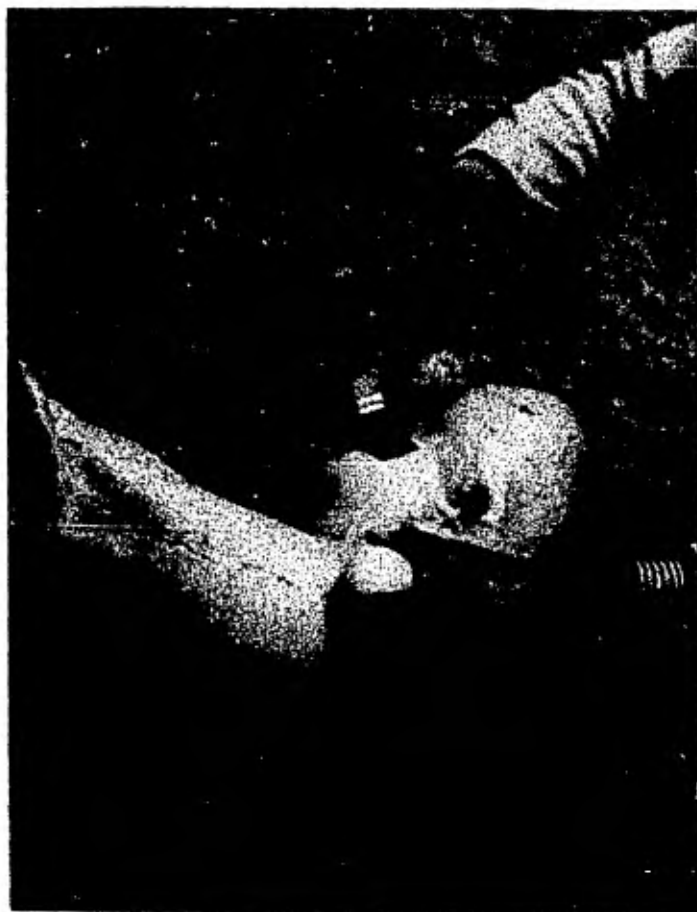

Foto No. 14

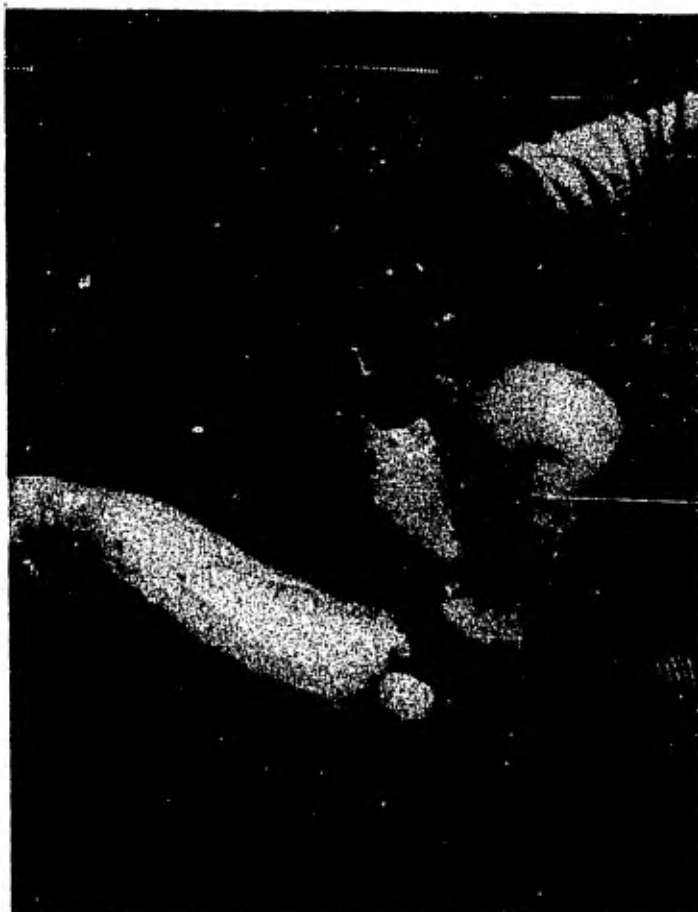

Foto No. 15

Estómagos distendidos recubriéndolos de acetato de -  
celulosa.

Por otra parte Kitchell (11) cita que el rumiante del cual se obtendrá el estómago, deberá ser alimentado con dieta líquida por 24 ó 36 horas antes del sacrificio, para facilitar la remoción del contenido gástrico. También es aconsejable obtener animales flacos, porque el contenido de grasa en los tejidos, sera mucho menor.

Una adecuada vigilancia deberá ser realizada durante la matanza, para evitar un corte o desgarradura de la pared gástrica. El abomaso es especialmente delgado, y por lo tanto, fácil su desgarramiento (11).

## R E S U L T A D O S Y D I S C U S I O N

Los resultados del metodo de Hix fueron óptimos ya que en -- los 6 estómagos que llegaron a término y que se trataron con esta técnica, se pudo observar que conservaron su textura y no perdieron ninguna de las características anatómicas que -- tuvieron cuando estaban en fresco, antes del proceso, así -- mismo se le calcula una duración de varios años. (9)

Por otro lado se observó que los estómagos al llegar a la -- parte del procedimiento, en que hay que inflarlos y cubrir -- su exterior con salicilato de metilo en intervalos de 6 a 12 horas, adquieren un color blanco y presentan al tacto, una -- fragilidad marcada, por lo que inmediatamente hay que cubrir los con acetato de celulosa; para evitar que estos estómagos puedan sufrir alguna avería en sus diferentes compartimentos.

El acetato de celulosa es un material químico, el cual tiene como finalidad, proteger y endurecer los modelos que han sido tratados con la técnica antes expuesta; (7) desgraciada -- mente, una sola capa no es suficiente para dar por terminado este procedimiento. Es necesario aplicar varias capas y --

aún después de esto, se ha observado que este material llega a desprenderse con facilidad, lo cual es una limitante en el método de Hix (9) porque implica un mayor tiempo en el procedimiento y una utilización mayor de la sustancia antes mencionada, lo que repercute básicamente en un aumento de costo por estómago terminado.

Por esta razón se buscó una sustancia que tuviera las mismas propiedades que el acetato de celulosa, que no se excediera en el costo y que fuera más práctico en su aplicación.

Después de probar varias resinas y barnices, se encontró un barniz hecho a base de poliéster, que ofrecía con menos aplicaciones un resultado más favorable que repercutiría básicamente en la resistencia y durabilidad de los estómagos. Esto implicó lógicamente una modificación al método original -- obteniéndose resultados favorables, que mejoraron el procedimiento. Por esta razón no todos los estómagos tratados con la técnica de Hix fueron terminados con el acetato de celulosa, sino que algunos fueron recubiertos con barniz, ya que su empleo no implicó un aumento en el costo y si redujo notablemente el número de aplicaciones que se hacían con el acetato-

de celulosa.

Es importante considerar, que el costo por estómago no es -- muy significativo, siempre y cuando se tome en cuenta, que -- las soluciones utilizadas pueden ser aprovechadas en más de -- una ocasión, toda vez que se le dé el cuidado necesario a -- excepción del acetato de celulosa, que únicamente se puede -- utilizar una sola vez.

Tomando en cuenta las anotaciones anteriores, observamos que el costo unitario por estómago según su capacidad y tamaño -- es el siguiente:

El costo de cada uno de los componentes en el metodo de Hix- es:

1.- Agua Electropura	1 litro	\$	.40
2.- Formol	1 litro		13.00
3.- Alcohol	1 litro		16.00
4.- Salicilato de Metilo	1 litro		195.00
5.- Acetona	1 litro		28.00
6.- Acetato de Celulosa	1 litro		90.00

COSTO UNITARIO DE LOS ESTOMAGOS SEGUN EL METODO DE HIX

	AGUA	FORMOL	ALCOHOL	SALICILATO DE METILO	ACETONA	ACETATO DE CELULOSA	COSTO TOTAL
NONATO							
COSTO	12.60	45.50	536.00	292.50	14.00	4.50	905.10
LITROS	31.5	3.5	33.5	1.5	.5	.05	
0 A 1 SEMANA							
COSTO	14.40	52.00	608.00	390.00	21.00	6.30	1,091.70
LITROS	36.00	4.0	38.0	2.0	.75	.07	
2 A 4 MESES							
COSTO	36.00	130.00	1,520.00	975.00	52.36	18.00	2,731.36
LITROS	90.0	10.0	95.0	5.0	1.87	.20	
ADULTO							
COSTO	72.00	260.00	3,040.00	1,950.00	104.72	36.00	5,462.72
LITROS	180.00	20.0	190.0	10.0	3.74	.40	

Nota: cabe mencionar que el número de litros no es la capacidad que tiene cada estómago, ya que hay que cubrir tanto la parte externa como la parte interna de los mismos con el formol y el salicilato de metilo.

Es de suma importancia mencionar también, que en este cuadro de costos, se utilizaron una sola vez, sustancias como el -- formol, alcohol y el salicilato de metilo, que son en realidad las sustancias que más costo implicaron en el procedi -- miento y que pueden utilizarse hasta en 2 y 3 ocasiones, -- siempre y cuando no haya precipitación de las mismas (7).- Con esto es fácil deducir, que si se trabaja con el estómago de mayor volumen, es factible que con el costo total de éste puedan trabajar los 3 estómagos restantes.

Es importante considerar que así como se encontró una sus -- tancia que desempeña las mismas funciones que el acetato de celulosa, sea factible localizar algún elemento que sustituya en alguna forma la función que desempeña el salicilato de metilo y en dado caso de que resultará más barata, abatir -- aún más el costo de cada modelo.

Después de procesar estómagos de bovinos de distintas edades mediante este procedimiento, pudimos observar que los de 2 a 4 meses, son los más adecuados para ser utilizados como material didáctico.

Para llegar a esta estimación, se tuvieron que analizar las ventajas y desventajas que ofrecían los estómagos, de diversas edades.

#### ESTOMAGO NONATO.

Becerro abortado de ocho meses y medio.

El estómago que se obtiene es de color rosa claro, con los cuatro compartimentos ya bien definidos; el abomaso se observa 5 veces más grande que el retículo, que el omaso, y el propio rumen (17). Su contenido es un líquido viscoso, espeso y de color amarillo, y se encuentra en una cantidad mínima. Este contenido se drena fácilmente y el único inconveniente es que si no se tiene cuidado al presionar el rumen para sacar el líquido por el esófago o al manipularlo mucho, se puede desprender el esófago de su base, quedando un orifi



cio grande que imposibilita seguir trabajándolo. Se observa también que la cantidad de adherencias que tiene son mínimas y se limpian fácilmente, y la cantidad de las substancias utilizadas es a lo sumo de 3 a 4 litros, lo que nos permite llenar y vaciar el estómago en breve tiempo (19).

Por su tamaño, lógicamente se puede trabajar con varios estómagos al mismo tiempo, ya que el espacio ocupado por un modelo de éstos, durante el proceso y ya terminado, es relativamente pequeño (19). ( Fotografía No. 16 )

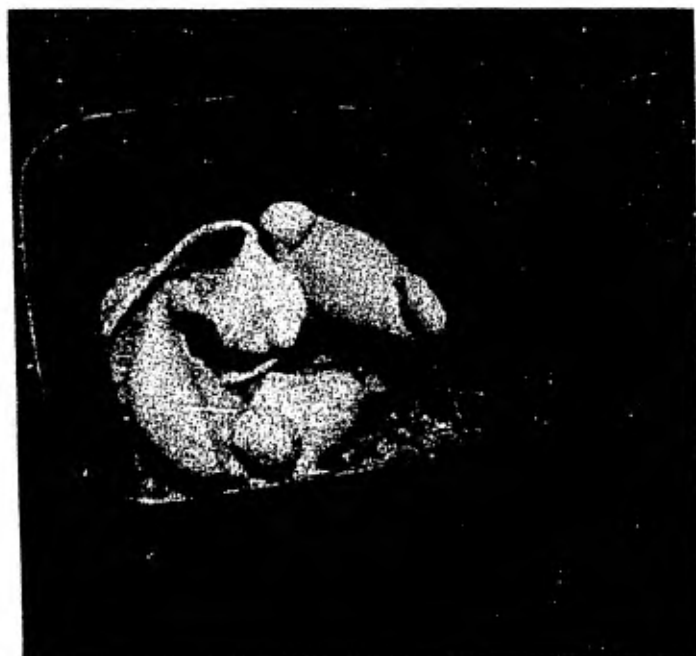


Foto No. 16

Estómagos Ñonatos

## ESTOMAGO DE 0 A 1 SEMANA

Becerro de 3 días de nacido. El estómago que se obtiene es de color amarillo claro, muy pálido. Todas sus estructuras están bien formadas y delimitadas; el abomaso es aún más -- grande que los otros tres compartimentos, y es el único que se encuentra ocupado, puesto que a esta edad es el espacio -- que realiza propiamente la función de estómago. Su contenido es calostro en forma de grumos, los cuales son muy difíciles de pasar a través del píloro o esófago, ya que la textura y consistencia que tiene esta materia, hace casi imposible realizar esta tarea.

Se puede apreciar que casi no tiene adherencias, y su tamaño apenas si es mayor al del estómago nonato por lo tanto su capacidad es similar, esto nos permite un fácil manejo, así como algunas ventajas en cuanto a cantidad de sustancias em---pleadas.

Es notorio también, que este estómago ya poseé una consis--tencia más elástica, o sea, más resistente que el estómago--nonato ( Fotografía No. 17).

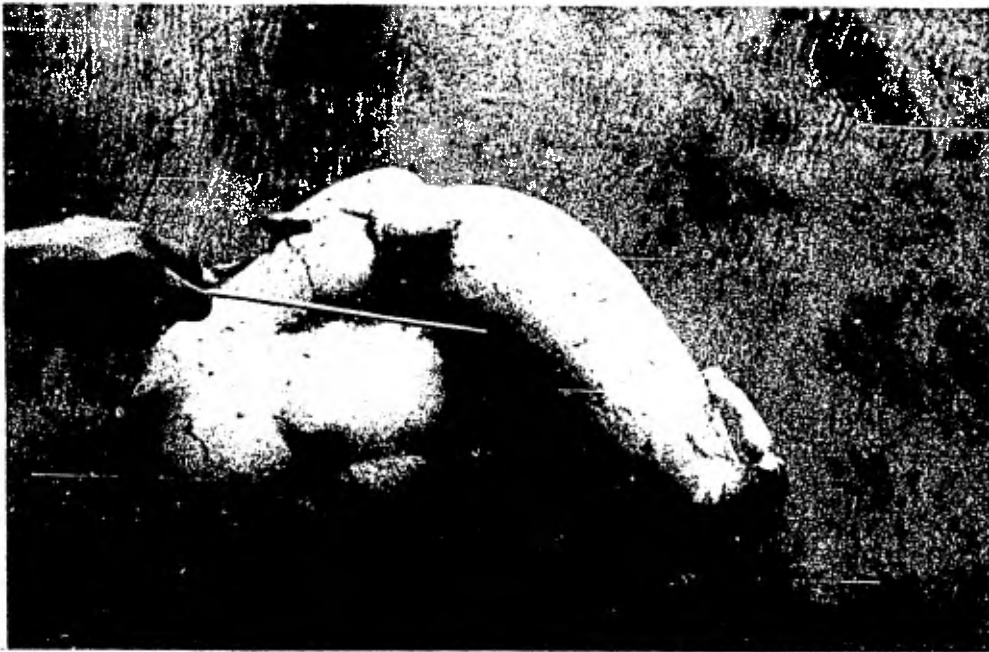


Foto No. 17

Estómago de 0 a 1 semana

#### ESTOMAGO DE 2 A 4 MESES

Bovino de 4 meses con el estómago de color blanco grisáceo, los 4 compartimentos tienen las mismas proporciones, que -- los de un adulto realizando las funciones de rumiante ( 3, - 5, 6 y 18 ), su contenido es forraje, alfalfa y zacate en -- vía de degradación, lo cual facilita el drenaje del estómago por cardias y por píloro los cuales tienen un diámetro de -- 2.5. cm; aproximadamente.

La capacidad de este estómago es de 50 litros aproximadamente, lo cual hace que los problemas del llenado y vaciado de las diferentes sustancias empleadas sean mínimas (15).

Este es un estómago que por su tamaño ofrece muchas ventajas para trabajar adecuadamente, lo mismo que el nonato y el de 0 a 1 semana.

#### ESTOMAGO DE 2 AÑOS.

El estómago perteneció a un macho cebú de aproximadamente -- 350 kg. El estómago obtenido es de color blanco grisáceo, -- con muchas adherencias. Tiene una capacidad de 150 litros o

más (15) Se vació y se lavó. Su contenido fué una gran cantidad de alimento semidigerido, lo que presentó dificultad para drenarlo, a través del píloro y el esófago. El compartimento que más tardó en limpiarse, fué el omaso, ya que por su estructura y forma, ofreció más resistencia para dejar salir su contenido (6, 15, 17, 18 y 19).

Lo voluminoso de este estómago, hace que su asepsia se torne más problemática, así como el vaciado de las diferentes substancias empleadas durante el proceso y en general su manejo ( Fotografía No. 18 ).

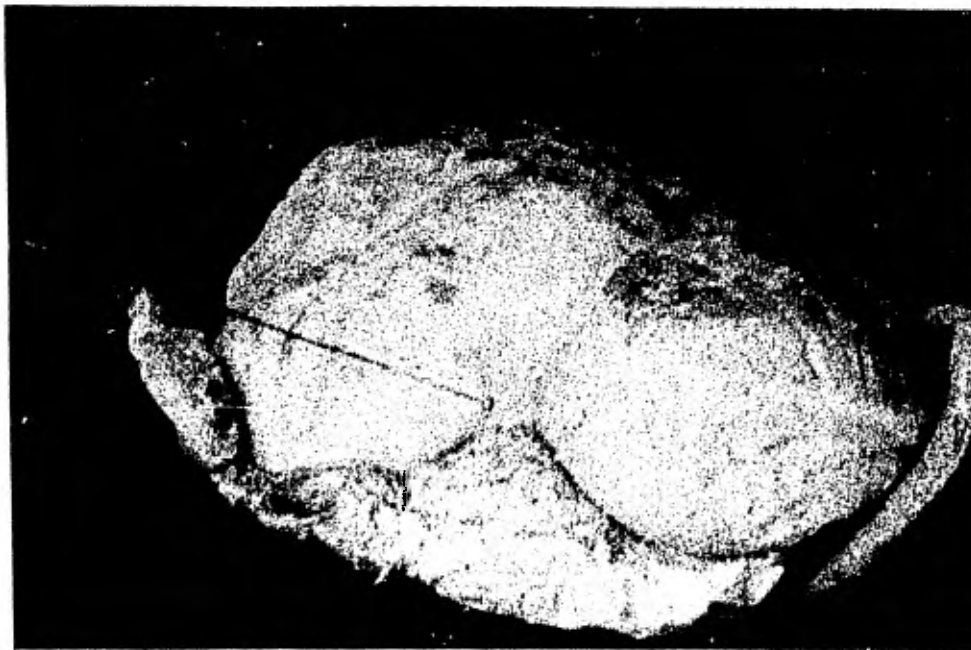

Foto No. 18

Estómago de bovino adulto

En base a todas estas diferencias y características de los - distintos estómagos antes expuestos, es como llegamos a concluir, como al principio mencionamos, que los estómagos para obtener óptimos resultados deben ser de 2 a 4 meses, esto es, porque comparativamente no tienen la fragilidad del estómago, nonato, ni los problemas de asepsia que presentó el adulto, - y el de 0 a 1 semana; además de que entre los de 2 y 4 me -- ses los 4 compartimentos tienen bien establecidas sus funciones, dado que el bovino a esta edad, ya es un rumiante pro - piamente. Y sin embargo, su capacidad estomacal aún no es mayor de 50 litros, lo cual representa un menor volúmen de - sustancias a emplear, que se traduce en una baja de costos - en el proceso, el tamaño del modelo es el ideal, porque ocupa poco espacio y su manejo se facilita.

Se considera que la técnica expuesta en esta tesis, es provechosa sin lugar a duda, primero porque todo el procedimiento como se vió es sencillo, y lleva a lo sumo dos semanas aproximadamente en cada estómago, segundo y principal, porque su aplicación en la didáctica es muy provechosa. Toda vez que el catedrático que imparte las materias de Anatomía, Fisiología, Patología, Clínica de Bovinos, Zootecnia de Ovinos, Ca-

prinos y Bovinos, etc; podrá tener a la mano este tipo de material como apoyo práctico.

Con ésto, el futuro veterinario que así practica, al estar preparando el estómago conocerá la función que desempeña cada uno de los compartimentos y logrará observar con más detalle la forma, estructura y textura de los mismos, y con esta opción, el catedrático, apoyará su cátedra, para hacerla más objetiva, y el alumno que haya preparado los estómagos, habrá consolidado sus conocimientos y comprenderá más fácilmente las enseñanzas derivadas.

El beneficio de esta técnica como se apuntó anteriormente, se traduce también en la duración del producto, pues debidamente tratado un estómago, se preserva por espacio aproximado 10 a 15 años (9). De ahí que no solamente una generación alcanzará a utilizar este material, sino que su aprovechamiento, será prolongado.

Desde luego la conservación de estos estómagos estará en función del buen cuidado que se haya puesto en el acabado, esto es, como ya se vió que se haya reforzado mediante la aplica-

ción eficaz de tantas capas de acetato de celulosa como sean posibles, para su endurecimiento y evitar que puedan romperse fácilmente, así como del buen manejo que se les dé.

Una recomendación que habrá de hacer a los alumnos que vayan a llevar a cabo esta técnica es la de que al realizar la lim pieza del estómago de animales que hayan ingerido calostro, alfalfa, forraje concentrado; se tenga el especial cuidado de no emplear demasiada fuerza al efectuar el drenaje, para evitar, como ya se señaló romper el abomaso, puesto que habrá que pasar repetidas veces agua a través del esófago o -- del píloro, cosa que se hace difícil y tardía, cuando existe esta clase de sustancias en el estómago fresco.

También conviene recomendar el cuidado en el empleo de las -- materias químicas, como el salicilato de metilo, en su caso -- pues su mal uso puede causar quemaduras en la piel del operario, por lo que deberá usarse para estos trabajos, la protección de guantes y tomarse las medidas de seguridad necesas -- rias.

Estos modelos nos ofrecen también a parte de observarlos ex-



ternamente, la ventaja de poder apreciar todas sus estructuras internas, ya que como preservan sus relaciones topográficas normales, externas e internas nos ofrece la oportunidad de seccionar los estómagos de las regiones anatómicas que se deseen y demostrar más a fondo el beneficio de esta técnica.

Los modelos son resistentes al daño que pudieran ocasionar , los insectos, agua y al uso brusco e inadecuado. Sus relaciones topográficas son preservadas para demostraciones efectivas en el salón de clases. La técnica es satisfactoria - para la preparación de modelos naturales de otros órganos -- gastrointestinales (11).

El estómago fetal de bovino de 175 a 195 días de desarrollo prenatal, es preferido a causa de su tamaño ideal. Los tejidos y el sistema vascular en esta etapa de desarrollo, están completamente diferenciados y bien desarrollados, y la - dimensión proporcional de los cuatro compartimentos, es comparable a los del estómago del rumiante adulto (9).

## C O N C L U S I O N E S

Los estómagos en los cuales se obtuvieron los mejores resultados son los de 2 a 4 meses porque ofrecen por su tamaño, una mayor facilidad para limpiarlos y llenarlos de las sustancias a emplear en el proceso, además la cantidad que se necesita de cada una de las sustancias no implica un gasto elevado, si consideramos que podemos emplearlas para trabajar otros estómagos.

La técnica expuesta en este trabajo es provechosa, puesto que el procedimiento es sencillo y lleva a lo sumo de 2 a 3 semanas aproximadamente y los modelos que se obtienen con este proceso permiten que su aplicación en la didáctica sea benéfica, ya que el catedrático podrá tener a la mano este tipo de material como apoyo práctico.

Estos modelos, nos ofrecen también aparte de observarlos externamente la ventaja de poder apreciar todas sus estructuras internas, porque preservan sus características topográficas normales.

Esta técnica puede ser empleada en la preparación de modelos naturales de otros órganos gastrointestinales de especies diferentes.

La variante que se le hizo al método de Hix resulto positiva, ya que se encontró una sustancia que arrojó mejores resultados que el acetato de celulosa y que no implicó un aumento en el costo y si redujo notablemente el número de aplicaciones que se hacían, con la finalidad de endurecer y proteger los estómagos.

Este trabajo, es el primero que se presenta a nivel de tesis sobre esta tan importante rama de la educación veterinaria, sometiendo a consideración el resultado de una experiencia técnica personal se permite vislumbrar un camino que será promisorio, con las proporciones guardadas desde luego, para elevar la calidad de la enseñanza y conseguir mejorar el nivel profesional del médico veterinario.

Sin pretenciones extralógicas, la implantación de estos modelos de estómagos conservados mediante esta técnica, es probable que venga a revolucionar un aspecto muy importante de la didáctica en la Medicina Veterinaria, por las ventajas que proporcionará su empleo en la preparación del estudiante, ya que trabajaría con órganos auténticos, conocería su textura y estructura real, aunado a esto el ahorro económico que representa debido al bajo costo y la larga duración de estos modelos.

Para la enseñanza constituirá un inigualable y adecuado auxiliar visual, y un apoyo a la docencia para enriquecer el binomio instructor-alumno.

## B I B L I O G R A F I A

- 1.- Albright, L. J. Davis, L.C. and Blosser, T.H. Teaching -  
Aids in Rumen Physiology. Journal of Dairy Science. 46:-  
1142-1146. 1963.
- 2.- Alves, M.L. Compendio de Didáctica General. Edo. Buenos  
Aires. Kapelusz. 43. 1963.
- 3.- Breazile, E. James. Textbook of Veterinary Physiology. -  
Les & Febiger. Philadelphia. 386-392.1971.
- 4.- Danilov, A.M. El proceso de Enseñanza en la Escuela. Edi-  
torial Grijalbo. 153.1977.
- 5.- Dukes. Hugh. Dukes' Physiology of Domestic Animals. Eigh-  
th Edition. Cornell University press. Ithaca New York. -  
427. 1970.
- 6.- Frandson, R.D. Anatomía y Fisiología de los Animales Do-  
mésticos 2°Ed. Editorial Interamericana. 236. 1976.

- 7.- Garth, L.L. Harris, O. Van Orden. Química General 2° Ed. Editorial Interamericana. 598. 1968.
- 8.- Green, J. Edward y Ball, Samuel. Aprendizaje Enseñanza - y Tecnología Educativa. Editorial Paidós. Buenos Aires. 103. 1974.
- 9.- Hix, E.L. Preparation of the Fetal Compound Stomach as - an Aid in the teaching of Ruminant Nutritional Physiology. Journal Animal Science 13: 49. 1954.
- 10.- Kiefer, E.R. Técnicas Audiovisuales. 2° Ed. Editorial - Pax-México 72-76. 1973.
- 11.- Kitchell, R.L. Turnbull, R.A. and Edgell, C.S.J. Preparation of Natural Models. Amer. Vet. Med. Assoc. 138: 329-331. 1961.
- 12.- Lefranc, R. Las Técnicas Audiovisuales al Servicio de la Enseñanza. Editorial El Ateneo. 13-34. 1969.

- 13.- Moreno Pérez. M. C. Preparación y Conservación de Piezas Anatómicas con Fines de Enseñanza. Tesis de Licenciatura. Facultad de Medicina Veterinaria y Zootecnia de la U.N.A.M. México D.F. 1971.
- 14.- Moreno y García Roberto. La Enseñanza Audiovisual 5°.- Ed. Editorial Patria. México D.F. 47. 1967.
- 15.- Nickel, R. Schummer, A. Seiferle, E. and Sack, O.W. -- The Viscera of the Domestic Mammals. Springer Verlag- New York. Heildelberg Berlín 148-168. 1973.
- 16.- Pérez, R.G. y Medina, N.F. Didáctica de las Ciencias - Experimentales. Asociación Nacional de Universidades e Institutos de enseñanza Superior. México. 21-24. 1973.
- 17.- Sellers, A.F. and Stevens, E.C. Motor Functions of the Ruminant Forestomach. Physiology Rev. 46: 634-659.1966.
- 18.- Sisson, S. y Grossman, D.J. Anatomía de los Animales - Domésticos Editorial Salvat. 438. 1969.

19.- Smallwood, J.W. An Introductory Study of Bovine Anatomy  
2°. Ed. San Antonio Texas. J.W. Cain. 56-66. 1973.

20.- Vázquez, Tamayo. H. Preparación y Disección de los Sa -  
cos Aereos en Aves con fines didácticos. Tesis de Licenci  
ciatura, Facultad de Medicina Veterinaria y Zootecnia -  
de la U.N.A.M. México, D.F. 1979.