

19 682



**UNIVERSIDAD NACIONAL AUTÓNOMA DE MÉXICO**

**Facultad de Odontología**

**PULPECTOMIA EN DIENTES PRIMARIOS**

**T E S I S**

Que para obtener el título de :

**CIRUJANO DENTISTA**

**p r e s e n t a :**

**Susana Patricia Monroy Martínez**

---

México D. F.

1979

**15061**



Universidad Nacional  
Autónoma de México



**UNAM – Dirección General de Bibliotecas**  
**Tesis Digitales**  
**Restricciones de uso**

**DERECHOS RESERVADOS ©**  
**PROHIBIDA SU REPRODUCCIÓN TOTAL O PARCIAL**

Todo el material contenido en esta tesis esta protegido por la Ley Federal del Derecho de Autor (LFDA) de los Estados Unidos Mexicanos (México).

El uso de imágenes, fragmentos de videos, y demás material que sea objeto de protección de los derechos de autor, será exclusivamente para fines educativos e informativos y deberá citar la fuente donde la obtuvo mencionando el autor o autores. Cualquier uso distinto como el lucro, reproducción, edición o modificación, será perseguido y sancionado por el respectivo titular de los Derechos de Autor.

## I N D I C E.

### CAPITULO I.

#### INTRODUCCION.

### CAPITULO II.

#### GENERALIDADES DE LA DENTICION.

- a) Su función.
- b) Etapas de desarrollo.
- c) Ciclo de vida de los dientes.

### CAPITULO III.

#### ANATOMIA DE LA DENTICION PRIMARIA.

##### 1. Morfología.

- a. Tamaño.
- b. Color.
- c. Forma.

##### 2. Generalidades.

- a) Anatomía externa.
- b) Anatomía interna.

##### 3. Diferencia morfológica entre la dentición primaria y la dentición permanente.

### CAPITULO IV.

#### HISTORIA CLINICA.

### CAPITULO V.

#### ESTUDIO RADIOGRAFICO.

CAPITULO VI.

ANESTESIA.

CAPITULO VII.

TECNICA PARA PULPECTOMIA.

CAPITULO VIII.

INDICACIONES Y CONTRAINDICACIONES.

CAPITULO IX.

CONCLUSIONES.

CAPITULO X.

BIBLIOGRAFIA.

## I N T R O D U C C I O N .

Odontología infantil es la que se encarga de estudiar al niño, tanto desde el punto de vista orgánico como psicológico y que se dedica al tratamiento de los problemas bucodentales, aplicando las medidas preventivas con el deseo de lograr en el futuro una buena salud dental.

La conservación de los dientes primarios es importante porque al mantenerlas en su lugar, evitaremos diferentes alteraciones como son:

1. Movilidad de los dientes adjuntos.
2. Problemas de oclusión.
3. Problemas de erupción de las permanentes, las cuales pueden quedar atrapadas o erupcionar fuera del arco o con problemas de giroversión.
4. Problemas de fonética.

También es importante la conservación de los dientes para el desarrollo psicológico del niño, ya que cuando

se tiene la boca mutilada, puede ser presa de las burlas de sus amigos y a veces hasta de la propia familia, y esto puede influir en el niño, causándole algún complejo.

También la educación de los padres en relación a la odontología es importante, ya que muchas veces existe la idea de que como esos dientes van a ser reemplazados no le dan importancia a que si se caen antes de lo indicado para su exfoliación.

La ausencia de dientes también causa trastornos digestivos, pues como el niño no tiene todos los dientes al comer no tritura bien los alimentos, sino que los traga casi completos y así es como se ocasionan esos trastornos.

### GENERALIDADES DE LA DENTICION PRIMARIA.

#### a) Función de los dientes primarios.

Tienen la función de estimular el crecimiento de las mandíbulas por medio de la masticación, especialmente en el desarrollo de la altura de los arcos dentales.

La dentición primaria es la que da la capacidad para la fonación. Si los dientes anteriores primarios tienen una pérdida temprana puede haber dificultades para los sonidos en la pronunciación de la "f", "v", "s", "z". Muchas veces después de haber erupción de los dientes permanentes puede persistir la dificultad con la "s" y "z" al pronunciar.

Otra de las funciones de los dientes primarios es la de estética, ya que dan mejor aspecto al niño.

#### b) Etapas de desarrollo.

Estas etapas progresivas, no deberán considerarse co

mo fases de desarrollo, sino más bien como puntos de observación de un proceso fisiológico en evolución, en el cual los cambios histológicos y bioquímicos están ocurriendo progresiva y simultáneamente.

1. Crecimiento.
2. Calcificación.
3. Erupción.
4. Abrición.
5. Resorción y exfoliación.

Estas son en dientes primarios, pero las etapas de crecimiento pueden seguir dividiéndose en:

- a. Iniciación.
- b. Proliferación.
- c. Diferenciación histológica.
- d. Diferenciación morfológica.



### e. Aposición.

#### c) Ciclo de vida de los dientes.

Los dientes consisten y se derivan de células de origen ectodermal y mesodermal altamente especializadas. Las células ectodermales realizan funciones tales como formación del esmalte, estimulación odontoblástica y determinación de la forma de corona y raíz. En condiciones normales, estas células desaparecen después de realizar sus funciones. Las células mesodermales o mesenquimales persisten con el diente y forman dentina, tejido pulpar, cemento, membrana periodontal y hueso alveolar.

La primera etapa de crecimiento es evidente durante la sexta semana de vida embrionaria. El brote del diente empieza con la proliferación de células en la capa basal del epitelio bucal, desde lo que será el arco dental. Estas células continúan proliferando y por crecimiento diferencial se extienden hacia abajo en el mesénquima, adquiriendo aspecto envainado con los dobleces dirigidos en dirección opuesta al epitelio bucal.

Al llegar a la décima semana de vida embrionaria, la rápida proliferación ha continuado profundizando el órgano del esmalte, dándole aspecto de copa. Diez brotes en total

emergen de la lámina dental de cada arco para convertirse en el futuro en dientes primarios. En esta etapa el órgano de esmalte envainado consta de dos capas: un epitelio de esmalte exterior que corresponde a la cubierta, y uno de esmalte interior, que corresponde al recubrimiento de la copa. Empieza a formarse una separación entre dos capas con aumento de líquido intercelular, en el que hay células en forma de estrella que llevan procesos que hacen anastómosis con células similares, formando una red o retículo, que servirá más tarde como cojín para las células de formación de esmalte que están en desarrollo.

En esta etapa y dentro de los confines de la invaginación en el órgano de esmalte, las células mesenquimatosas están proliferando y condensándose en una concentración visible de células, la papila dental, que en el futuro formará la pulpa dental y la dentina.

También ocurren cambios en concentraciones celulares en el tejido mesenquimatoso que envuelve el órgano de esmalte y la papila, lo que resulta en un tejido más denso y más fibroso - el saco dental - que termina siendo cemento, membrana periodontal y hueso alveolar. Este principio y crecimiento constituye las etapas de iniciación y de proliferación.

A medida que el número de las células del órgano de esmalte aumenta y el órgano crece progresivamente con invaginación en aumento, se diferencian varias capas de células bajas y escamosas entre el retículo estrellado y el epitelio de esmalte interior, para formar el estrato intermedio, cuya presencia es necesaria para la formación de esmalte -- (diferenciación histológica).

En esta etapa se forman brotes en lámina dental, lingual al diente primario en desarrollo, para formar el brote del diente permanente. En posición distal al molar primario se desarrollan los emplazamientos para que se desarrollen los molares permanentes.

Durante la siguiente etapa (diferenciación morfológica), las células de los dientes en desarrollo se independizan de la lámina dental por la invasión de células mesenquimatosas en la porción central de este tejido. Las células del epitelio interior de esmalte adquieren aspecto alargado y en forma de columna con sus bases orientadas en dirección opuesta a la porción central de los odontoblastos en desarrollo. Funcionan ahora como ameloblastos y son capaces de formar esmalte. Las células periféricas de la papila dental cerca de la membrana base, que separa los ameloblastos de los odontoblastos se diferencian en células altas y en forma de columna, los odontoblastos que junto con las --

fibras de Korff, son capaces de formar dentina.

El contorno de la raíz se designa por la extensión del epitelio de esmalte unido, denominado vaina de Hertwig, dentro del tejido mesenquimatoso que rodea a la papila dental.

Durante la época de aposición, los ameloblastos se mueven periféricamente desde su base, y depositan durante su viaje matriz de esmalte que está calcificada tan sólo 25 a 30%. Este material se deposita en la misma forma que los ameloblastos y se denominan prismas de esmalte. La matriz de esmalte se deposita en capas en aumento paralelas a la unión de esmalte y dentina. Sin embargo, la deposición de matriz de esmalte no puede ocurrir sin la formación de dentina. Los odontoblastos se mueven hacia adentro en dirección opuesta a la unión de esmalte y dentina, dejando extensiones protoplásmicas, las fibras de Tomes. Los odontoblastos y las fibras de Korff forman un material no calcificado y colágeno denominado predentina.

En la predentina, la calcificación ocurre por coalescencia de glóbulos de material inorgánico creado por la deposición de cristales de apatita en la matriz colágena. La calcificación de los dientes en desarrollo siempre va precedida de una capa de predentina.

La maduración del esmalte empieza con la deposición de cristales de apatita dentro de la matriz de esmalte en existencia. Aunque hay diferencias de opiniones sobre la forma en que progresa la maduración, estudios realizados con ayuda de isótopos radiactivos indican que comienza en la unión de esmalte y dentina periféricamente, progresando de las cúspides en progresión cervical. Los dientes hacen erupción en la cavidad bucal y están sujetos a fuerzas de desgaste.

Durante las etapas de desarrollo del ciclo de vida de los dientes, ocurren varios defectos y aberraciones. La naturaleza del defecto se ve gobernada por la capa de germines afectada y la etapa de desarrollo en la que se produce.

La exfoliación y resorción de las piezas primarias está en relación con su desarrollo fisiológico. La resorción de la raíz empieza generalmente un año después de su erupción.

ANATOMIA DE LA DENTICION PRIMARIA.

1. MORFOLOGIA.

- a) Tamaño.
- b) Color.
- c) Forma.

En la dentición primaria vamos a encontrar un total de 20 dientes. 10 para la arcada superior y 10 para la arcada inferior.

	superior											
Der.	E	D	C	B	A	A	B	C	D	E	Izq.	
	E	D	C	B	A	A	B	C	D	E		
		inferior										

- A - Incisivo central primario.
- B - Incisivo lateral primario.
- C - Canino primario.
- D - Primer molar primario.
- E - Segundo molar primario.

a) El tamaño de los dientes anteriores primarios de canino a canino son sensiblemente menores en todos sus diámetros que los permanentes.

Los molares primarios comparados con los permanentes son menores en sus diámetros mesio-distal pero comparados con los premolares permanentes son mayores en sus diámetros.

b) El color de los dientes primarios se encuentra entre blanco y azul grisáceo.

c) Encontramos que siendo incisivos, caninos y molares son semejantes a los permanentes, también teniendo características propias.

La forma de los incisivos y caninos tanto superiores como inferiores, encontramos que en su diámetro cervico-incisal tienen forma de paleta y raíces bastante largas.

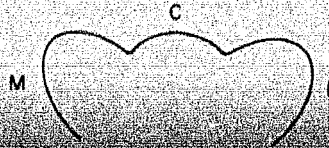
En los molares primarios aunque existen similitudes con los permanentes existen características propias.

## 2. Generalidades.

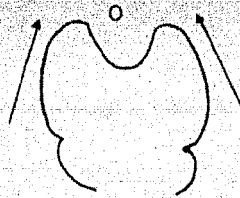
- a) Anatomía externa,
- b) Anatomía interna,

A) Anatomía externa.

1. Tres fosetas M,C,D, de las cuales las más profundas son las centrales siempre.



2. Las caras lingual y bucal convergen a oclusal.



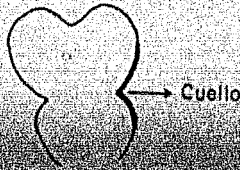
3. Poseen una eminencia bucogingival al nivel del tercio gingival en cara bucal.



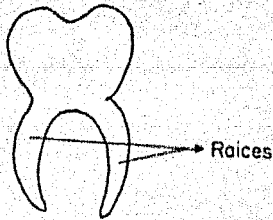
1/3 gingival



4. Encontramos un estrechamiento marcado a nivel del cuello.

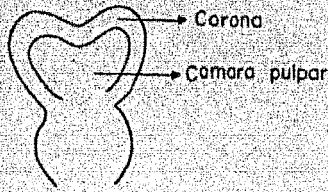


5. Las raíces son muy curvas y delgadas.



B) Anatomía interna.

1. La cámara pulpar sigue el contorno de la corona.



2. También la cámara pulpar es grande en relación a la corona.
3. Los cuernos pulpares son más altos y puntiagudos de lo que las cúspides lo sugieren. (Fig. No. 1)
4. Los cuernos mesiales son mayores en términos generales que los distales. (Fig. No. 1).
5. Las distancias mesiales son menores que las distancias distales. (Fig. No. 1)
6. Todas las cámaras pulpares presentan una depresión central. (Fig. No. 1)
7. Los conductos radiculares son estrechos y múltiples. (Fig. No. 1).

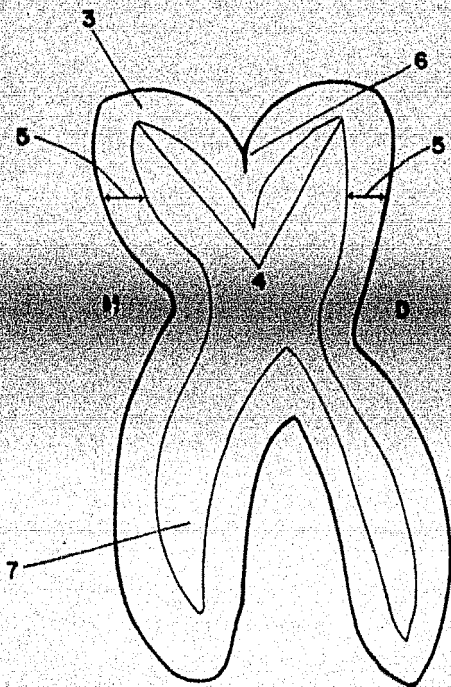


Figura no 1

8. El esmalte en la corona es bastante delgado en el tercio de los permanentes.

Se presentará una breve revisión de la morfología de los dientes de la primera dentición, ya que debe ser considerada para los procedimientos clínicos.

#### INCISIVO CENTRAL SUPERIOR.

El diámetro mesiodistal de la corona es superior a la longitud cervico incisal. Las líneas de desarrollo no suelen ser evidentes en la corona; por lo que la superficie vestibular es lisa. El borde incisal es casi recto. Presenta rebordes marginales bien desarrollados en la cara lingual y el cingulo bien desarrollado. La raíz es cónica. (Figura No. 2).

#### CANINO SUPERIOR.

La corona del canino es más estrecha en cervical que en la de los incisivos y las caras mesial y distal son más convexas. Tiene una cúspide bien desarrollada en vez del borde incisal recto. La raíz es cónica y el largo supera el doble de la corona. La raíz suele estar inclinada hacia distal en el tercio apical. (Figura No. 3).

INCISIVO CENTRAL SUPERIOR

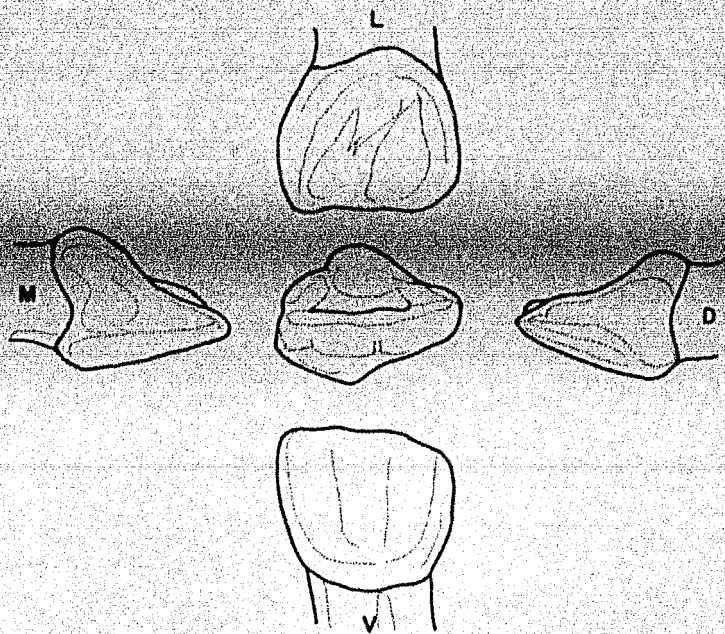


Figura no. 2

CANINO SUPERIOR

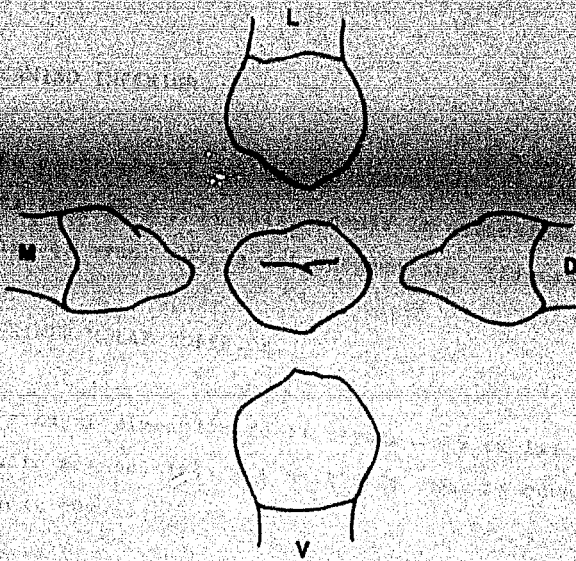


Figura no. 3

CANINO SUPERIOR

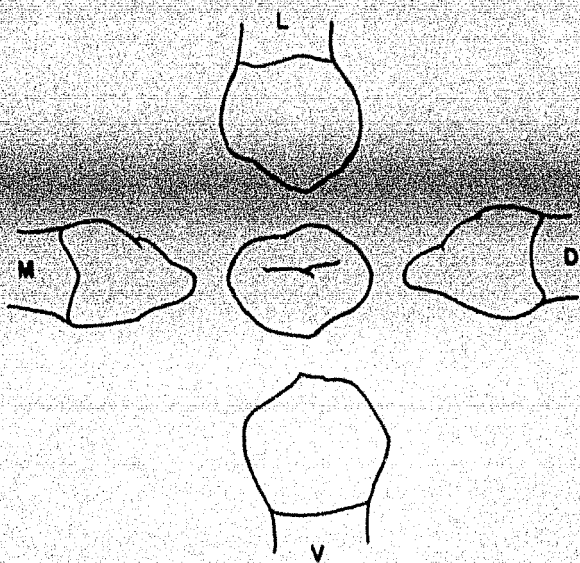


Figura no. 3

### INCISIVO CENTRAL INFERIOR.

Es más pequeño que el superior. La cara vestibular es lisa sin surcos de desarrollo. La cara lingual presenta rebordes marginales y cingulo. El tercio medio y el tercio lingual pueden tener una superficie aplanada a nivel de los rebordes marginales. El borde incisal es recto. (Figura No. 4).

### CANINO INFERIOR.

Es similar a la del canino superior, siendo un poco más corta la corona y la raíz. Además la dimensión linguo-vestibular es menor que la del antagonista. (Figura No. 5).

### PRIMER MOLAR SUPERIOR.

La mayor dimensión de la corona está en las zonas -- de contacto mesiodistal, y a partir de aquí la corona converge hacia cervical.

La cúspide mesiolingual es la mayor. La cara vestibular es lisa con poca evidencia de los surcos de desarrollo. (Figura No. 6).



INCISIVO CENTRAL INFERIOR

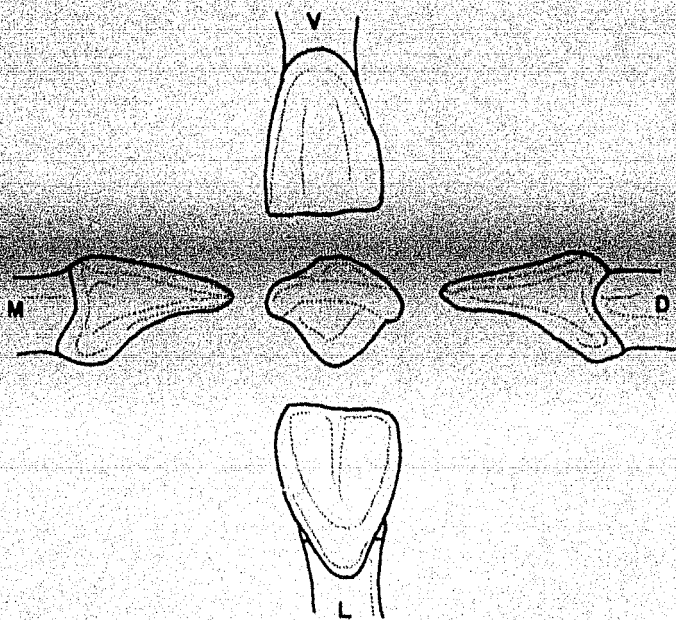


Figura no. 4

CANINO INFERIOR

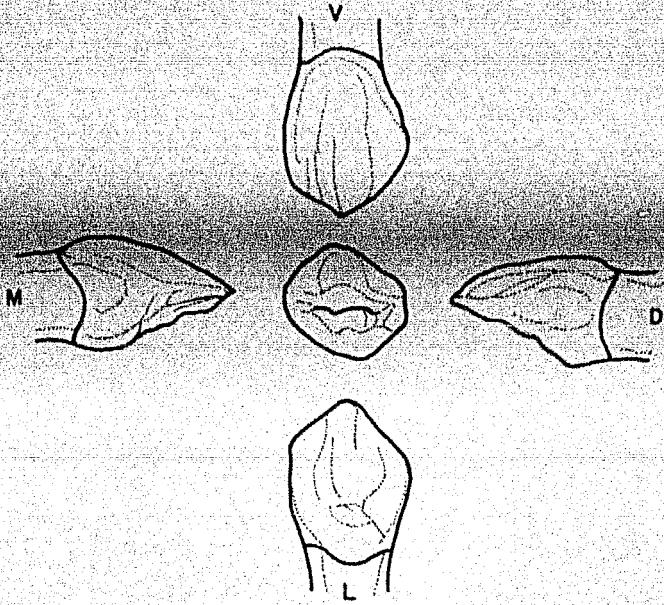


Figura no. 5

PRIMER MOLAR SUPERIOR

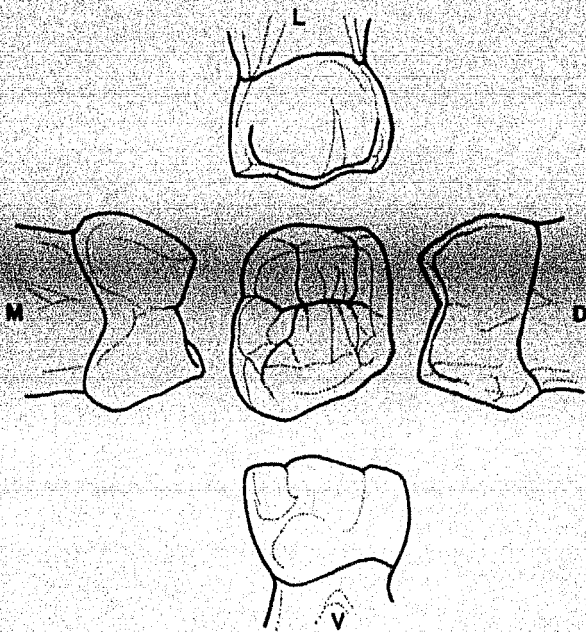


Figura no. 6

SEGUNDO MOLAR SUPERIOR

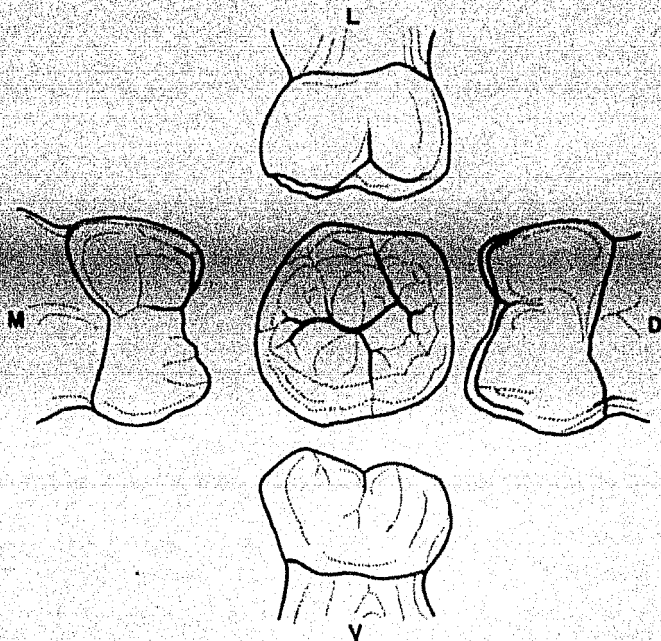


Figura no. 7

## SEGUNDO MOLAR SUPERIOR.

Se asemeja considerablemente al primer molar permanente. Existen dos cúspides vestibulares bien definidas, con un surco de desarrollo entre ellas. La corona es bastante mayor que la del primer molar superior. Hay tres cúspides en la cara lingual: una cúspide mesiolingual que es grande, una cúspide distolingual y una cúspide suplementaria menor (tubérculo de Carabelli). Hay un surco bien definido que separa la cúspide mesiolingual de la distolingual. En la cara occlusal se observa un reborde oblicuo prominente que une la cúspide mesiolingual con la distovestibular. Las raíces son más largas y gruesas que las del primer molar, siendo la lingual la más grande y gruesa de todas. (Figura No. 7).

## PRIMER MOLAR INFERIOR.

La cara mesial del diente, visto desde vestibular es casi recta. La zona distal es más corta que la mesial. Presenta dos cúspides vestibulares sin evidencias de un claro surco de desarrollo que las divida; la cúspide mesial es mayor. Hay una acentuada convergencia lingual de la corona en mesial. La cúspide mesiolingual es larga y aguzada en punta; un surco de desarrollo separa esta cúspide de la distolingual, que es redondeada. Observando el diente desde mesial, se nota una gran convexidad vestibular en el tercio cervi-

cal. (Figura No. 8).

### SEGUNDO MOLAR INFERIOR.

Es muy similar al primer molar permanente inferior, - excepto que es menor en todas sus dimensiones. La superficie vestibular está dividida en tres cúspides separadas por un surco de desarrollo mesiovestibular y otro distovestibular. El tamaño de las cúspides es casi igual. Dos cúspides de casi el mismo tamaño aparecen en ligal y están divididas por un corto surco lingual. Visto oclusalmente, presenta una forma rectangular. El reborde marginal mesial está más desarrollado que el distal. (Figura No. 9).

### 3. Diferencia morfológica entre la primera y la segunda dentición.

En el tamaño de los dientes y en su diseño general - externo e interno.

#### Diferencias.

a) En todas dimensiones, los dientes primarios son más pequeños que los permanentes correspondientes.

b) Las coronas de los dientes primarios son más an--

PRIMER MOLAR INFERIOR

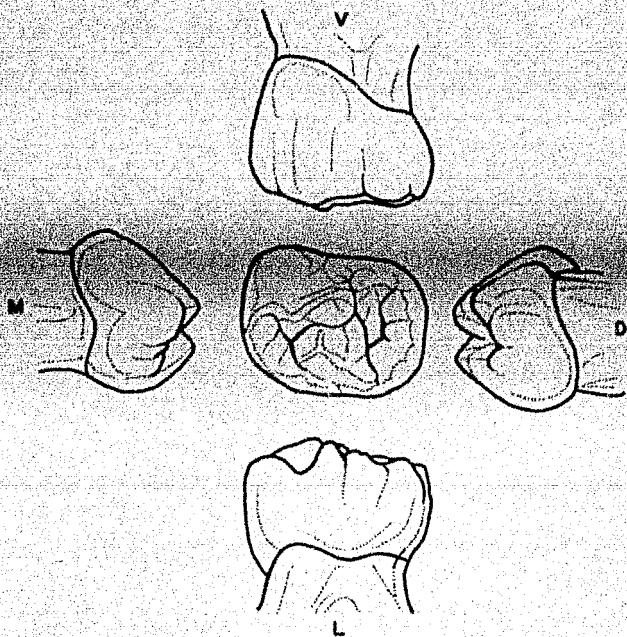


Figura no. 8

SEGUNDO MOLAR INFERIOR

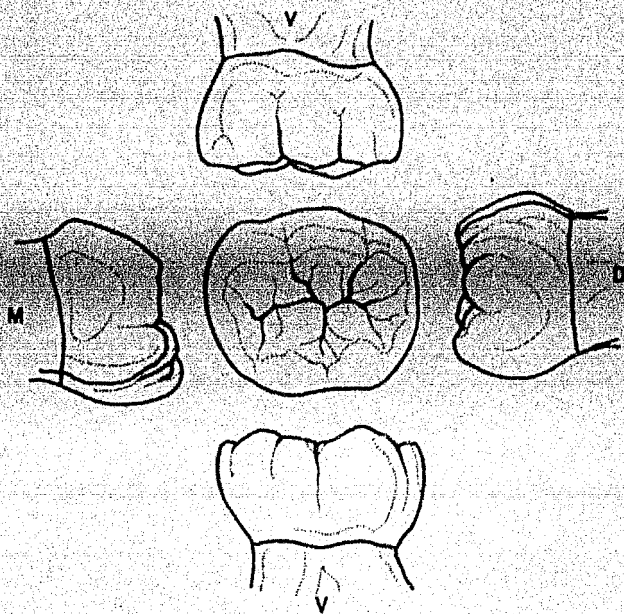


Figura no. 9



chas en su diámetro mesiodistal en relación con su altura cervicoclusal, dando a los dientes anteriores aspecto de copa y a los molares aspecto más aplastado.

c) Los surcos cervicales son más pronunciados, especialmente en el aspecto bucal de los primeros molares primarios.

d) Las superficies bucales y linguales de los molares primarios son más planos en la depresión cervical que las de los molares permanentes.

e) Las superficies bucales y linguales de los molares, especialmente de los primeros molares, convergen hacia las superficies oclusales, de manera que el diámetro bucolingual de la superficie oclusal es mucho menor que el diámetro cervical.

f) Los dientes primarios tienen un cuello mucho más estrecho que los molares permanentes.

g) En los primeros molares la capa de esmalte termina en un borde definido, en vez de ir desvaneciéndose hasta llegar a ser de un filo de pluma, como ocurre en los molares permanentes.

h) La capa de esmalte es más delgada, y tiene profundidad más consistente, teniendo en toda la corona aproximadamente 1 mm. de espesor.

i) Las varillas de esmalte en el cervix se inclinan oclusalmente en vez de orientarse gingivalmente, como en los dientes permanentes.

j) En los dientes primarios hay en comparación menos estructura dental para proteger la pulpa. El espesor de la dentina de las cámaras pulpares en la unión del esmalte y dentina. Al preparar la cavidad, es importante saber el espesor relativo de la dentina, aunque existen notables variaciones entre dientes individuales que poseen la misma morfología.

k) Los cuernos pulpares están más altos en los molares primarios, especialmente los cuernos mesiales, y las cámaras pulpares son proporcionalmente mayores.

l) Existe un espesor de dentina comparablemente mayor sobre la pared pulpar en la fosa oclusal de los molares primarios.

m) Las raíces de los dientes anteriores primarios son mesiodistalmente más estrechas que los anteriores permanentes.

mentos. Esto, junto con el cérvix notablemente estrechado y los bordes de esmalte prominentes, da la imagen característica de la corona que se ajusta sobre la raíz como la copa de bellota.

m) Las raíces de los dientes primarios son más largas y más delgadas, en relación con el tamaño de la corona, que las de los dientes permanentes.

n) Las raíces de los molares primarios se expanden hacia afuera más cerca del cérvix que las de los dientes permanentes.

o) Las raíces de los molares primarios se expanden más a medida que se acercan a los ápices, que las de los molares permanentes. Esto permite el lugar necesario que el desarrollo de brotes de dientes permanentes dentro de los confines de estas raíces.

p) Los dientes primarios tienen generalmente color más claro.

## HISTORIA CLINICA.

Es el conjunto de datos objetivos y subjetivos que reunimos para llegar al diagnóstico: hay dos tipos de diagnóstico.

1. Diagnóstico de Presunción - es el que hacemos teórico.

2. Diagnóstico definitivo - es cuando ya contamos -- con pruebas de laboratorio.

Sin duda alguna, uno de los puntos en que tenemos -- que poner más dedicación y cuidado, es el de la historia -- clínica del paciente, pues de esto dependerá en gran parte -- el éxito o el fracaso de nuestro tratamiento.

Debemos tomar en cuenta que: "El estudio clínico --- prácticamente comienza en el momento en que nos enfrentamos al enfermo" y debemos de dar gran importancia a las primeras impresiones.

1. Se capta de golpe al paciente en lo general, constitución, estatura, conformación, actitud, indumentaria, su estado emotivo, éste punto es muy importante tratándose de niños, pues veremos algo del grado de cooperación que vamos a tener de su parte.

2. Trataremos de formarnos un juicio sobre el grado de la enfermedad.

3. Se mirará la cara, buscando algo que pueda revelar la existencia de una alteración aguda o emergente de endodancia.

Ya que tenemos al paciente en el sillón, acudiremos a él, preguntándole lo sucedido a su pieza, en caso de que sea un pequeño, el interrogatorio se dirigirá al acompañante, éste relato nos orientará con respecto a: causa, iniciación, sitio, pieza dentaria, tiempo, evolución, estado actual y repercusiones.

De ésta narración unos datos serán ciertos, precisos y de gran valor, otros los tomaremos con reserva y algunos los desecharemos.

Dentro de nuestro interrogatorio, el síntoma dolor debe analizarse en relación a:

1. Tiempo de aparición. (días, semanas, meses, años)
2. Forma de su presentación (espontánea o provocada)
3. Lugar (lado, arcada, pieza dentaria, pulpa, perigonto, irradiado, reflejo, etc.).
4. Duración (instantáneo, prolongado por segundos, minutos u horas, continuo, intermitente, periódico).
5. Calidad (pulsatil, lancinante, terebrante).
6. Intensidad (sordo, leve, regular, etc.).

En seguida preguntaremos si hay antecedentes de otras experiencias endodónticas, sobre condiciones generales de su organismo como padecimientos crónicos, intolerancias a medicamentos, etc.

Habiendo terminado el interrogatorio, procedemos a hacer la inspección.

Con la ayuda de una buena luz y utilizando espejo, pinzas dentales, inspeccionamos primero toda la dentadura, tejidos blandos y finalmente con más detenimiento la pieza o piezas motivo de la consulta.

Por medio de éste examen apreciaremos:

1. Destrucción cariosa.

2. Fractura coronaria.
3. Alteraciones de color.
4. Fístulas.
5. Abscesos submucosos.
6. Cicatrices de diferente índole.

El siguiente punto a tratar será la percusión.

Esto se efectuará de la siguiente manera: separando con el espejo el labio, el carrillo o la lengua, se percutirá con el otro extremo de la pinza, primero las piezas vecinas a la afectada y después esta última, con el fin comparativo.

Si el paciente acusa un dolor agudo, puede tratarse de una alteración paraendodóntica aguda o subaguda, y si la molestia es breve, se puede sospechar de una alteración paraendodóntica crónica.

Hay que tomar en cuenta que los dientes despulpados y los dientes con rarefacción paraendodóntica dan un tono mate o amortiguado, que contrasta con el sonido neto, claro y firme de los dientes con pulpa y paraendodonto sanos.

Valiéndonos de un explorador buscaremos la entrada de la caries en caso de que exista y veremos su profundidad

nos podemos ayudar con una cucharilla en el caso de caries amplias.

Investigaremos si existe o no sensibilidad dentaria, comunicación pulpar y dentro de ésta la posible vitalidad.- Todo se hará con sumo cuidado para no lastimar al paciente y no contaminar una pulpa, en caso de vitalidad, que no ha dado síntomas de alteración.

**Palpación.**- Se ejecuta con una mano, con las dos, o con los dedos.

Por medio de la palpación averiguaremos: aumento de temperatura, aumento de volumen, cambios de configuración, dolor a la presión, infarto ganglionar, etc.

Observaremos la movilidad de las piezas dentarias adyacentes a la afectada, haciéndolo en sentido longitudinal y vertical, pasaremos después a hacer lo mismo con la pieza en estudio y si es mayor el grado de desplazamiento que el de las anteriores, se anotara éste.

**Obscultación.**

La obscultación la realizamos con el sentido del oído y ayudados por los instrumentos que se conocen con el --



nombre de baumanometro y estetoscopio. Por medio de la observación obtenemos ruidos cardiovasculares, respiratorios y peristálticos.

### Pruebas de Laboratorio.

Las principales pruebas de laboratorio que debemos conocer son las siguientes: biometría hemática que es un recuento globular de elementos de la sangre.

**Química sanguínea.** - es un recuento en la cantidad de sustancias en la sangre.

**Tiempo de sangrado, tiempo de coagulación (protombina)** que es un estudio de la formación del coagulo y la cantidad de elementos figurados que entran en función en la coagulación.

**Examen radiográfico.** - Este es de gran ayuda para completar nuestra historia clínica, proporcionándonos datos valiosos como son: defectos de estructura dentinaria y adamantina, profundidad de la caries, grado de desarrollo de los permanentes, longitud aproximada de los dientes, número y diámetro mesiodistal de los conductos, ausencia de gérmenes permanentes debajo de los temporales, formación del techo dentinario en la pulpotomía, resorción radicular de dientes

primarios, etc.

Como ayuda para verificar la vitalidad pulpar nos va lemos de las pruebas eléctricas y térmicas.

Las primeras consisten en hacer pasar por la pulpa u na corriente eléctrica muy débil, cuya intensidad se va au mentando hasta llegar al umbral de irritación manifestado - por una sensación de cosquilleo, calor o hasta ligero dolor. Esta prueba se hace también por comparación con la homóloga del lado opuesto o en su defecto la contigua semejante.

Las pruebas térmicas se efectúan de la siguiente ma- nera; para la prueba de calor se puede usar: aire caliente, gutapercha calentada, un brujidos caliente, agua caliente a 40°C.

Para la prueba del frío se usa: agua fría a 14°C, ai re frío, chorro de cloruro de etilo o hielo que es el mejor.

Una vez conociendo estos principios, pasamos a elabo- rar nuestra historia clínica en la forma siguiente:

El calor y el frío son medios para hacer el diagnós- tico diferencial de ciertas inflamaciones pulpares y sirven como sustituto de la prueba eléctrica cuando no se tiene--

para efectuarla.

La primera parte corresponde a los datos no patológicos y que corresponde a la ficha de identidad de nuestro paciente, en esta parte preguntaremos:

Nombre, en el caso de los niños preguntar como le dicen de cariño, edad, sexo; fecha de nacimiento; lugar de nacimiento; dirección; teléfono; en caso de ser niño el paciente, preguntar en que grado escolar va y el nombre del padre o la persona que lo acompañe.

En la segunda parte se le hará un pequeño interrogatorio y le preguntamos sobre enfermedades hereditarias o bien de enfermedades propias de la niñez:

1. ¿Goza su hijo de buena salud?
2. ¿Ha estado sometido a tratamiento médico en alguna época de su vida?
3. ¿Por qué motivo?
4. ¿Ha estado hospitalizado?
5. ¿Es alérgico a algún alimento o medicamento?
6. ¿A cuales?
7. ¿Toma su hijo algún medicamento actualmente?
8. ¿Que clase de medicamento?
9. ¿Ha tenido trastornos nerviosos mentales o emocio

nales?

10. ¿Qué trastornos?

Preguntar si ha padecido alguna de las siguientes enfermedades:

Asma	Paladar hendido	Epilepsia
Enf. Cardíaca	Hepatitis	Enf. renal
Trastorno hepático.	Trastorno del lenguaje	Sarampión
Tosferina	Varicela	Escarlatina
Difteria	Tifoidea	Papera
Poliomielitis	Fiebre reumática	Tuberculosis.

Fiebres eruptivas o alguna otra enfermedad.

El siguiente paso será ya el interrogatorio general o sea la inspección por aparatos y sistemas y así veremos el sistema digestivo, cardiovascular, respiratorio, genito-urinario, nervioso, sistémico, etc.

### ESTUDIO RADIOGRAFICO.

El examen de los dientes traumatizados no puede ser considerado completo sin radiografías del diente afectado, de los adyacentes y de los antagonistas. El tamaño relativo de la cámara pulpar y del conducto debe ser examinado cuidadosamente. Las irregularidades o una falta de concordancia en el tamaño de la cámara o el conducto respecto de los dientes adyacentes puede ser evidencia de un traumatismo anterior. Esta observación es importante para determinar el curso inmediato del tratamiento. En los pequeños, el estado de desarrollo apical a menudo dicta el tipo de tratamiento, -- así como el tamaño de la pulpa coronaria y su proximidad a la zona de influencia de la fractura influirá sobre el tipo de restauración que se emplee. El examen cuidadoso de la radiografía puede revelar una fractura radicular consecutiva a este traumatismo o a uno anterior. Sin embargo, la presencia de la fractura radicular podría no influir sobre el curso del tratamiento, en particular si la línea de fractura está en el tercio apical. Los dientes con fracturas radiculares en esa zona rara vez necesitan estabilización y el re-

sultado suele ser una unión fibrosa o calcificada.

El mayor valor de la radiografía es que proporciona una constancia del diente inmediatamente después del traumatismo. Las radiografías periódicas frecuentes revelarán la continuación de la vitalidad pulpar o la aparición de reacciones adversas en la pulpa o los tejidos de sostén. En los dientes jóvenes en los cuales la pulpa se recupera del traumatismo inicial, la cámara y el conducto pulpar reducirán su tamaño en coincidencia con la formación normal de dentina secundaria. Después de un período, si la forma de la cámara y conducto comparada con los dientes adyacentes no concuerda, estaría indicando una patosis en desarrollo.

## A N E S T E S I A .

En la odontología moderna la ventaja óptima de la administración experta de la anestesia local, proporciona al niño en manos del práctico, una oportunidad excelente. Cuando un niño ha tenido una experiencia dolorosa de una inyección, fracasará su atención odontológica. Una inyección con una técnica suave es la piedra fundamental para el éxito -- del manejo del pequeño paciente. Los requisitos principales para la técnica de la anestesia local adecuada incluyen lo siguiente:

1. Una buena historia clínica, para asegurarse de -- que el niño puede físicamente resistir el procedimiento de la anestesia local.
2. El conocimiento del tipo de anestesia necesario -- para efectuar la operación específica.
3. El tipo de inyección necesario para alcanzar el - objetivo de la anestesia.

4. Agujas bien afiladas y estériles.

5. Una técnica que disminuya el miedo del niño y lo haga accesible a los tratamientos futuros.

Se elige la anestesia menos tóxica, más profunda y de duración más corta para el tratamiento que se aplicará a cada caso en particular. Si la duración del efecto anestésico es prolongada pueden ocurrir efectos indeseados, tales como morder el labio.

Para la mayoría de las inyecciones en los pacientes niños, se recomiendan agujas cortas. La aguja de 1/4 de pulgada de acero inoxidable y de calibre 27 desechable, puede ser de éxito para obtener una anestesia adecuada en el tratamiento de la dentición temporaria y mixta.

El uso de la anestesia tópica es aconsejable por 2 razones:

- a) Limpiar el sitio donde se hará la punción.
- b) Por producir la anestesia parcial en el área de la punción.

La aceptación de la anestesia por parte del niño se logra mejor si el operador lo hace de manera tal que infun-



da al niño confianza y seguridad.

Debe ser efectuada rápidamente, sin dar tiempo al niño para que rechace la mano y titubee y hacerle ver el instrumental que usará, con palabras suaves y acción rápida.

### ANESTESIA GENERAL.

El uso de anestesia general en odontopediatría es un tratamiento que se utiliza en casos seleccionados y en un lugar adecuado. Es posible que puedan suscitarse complicaciones por el uso de la anestesia general. Sin embargo, debe ser empleada en los niños imposibilitados física y mentalmente que no prestan colaboración bajo anestesia local. La anestesia general debe aplicarse en un lugar donde existan todas las posibilidades de recuperación, más aún en el caso de niños muy pequeños. Generalmente, esto es propio de sanatorios u hospitales. El elenco para administrarla está compuesto por el médico pediatra, el anestesiólogo, la enfermera y el odontólogo. Cuando se trabaja en equipo, se puede hacer el tratamiento adecuado en la cavidad bucal del niño en una sola sesión, mediante anestesia general.

### NERVIOS Y ARCADAS INERVADAS.

Nervio dentario inferior.- Los dientes mandibulares-

hacia la línea media. Con frecuencia, el incisivo central y los tejidos blandos de los labios son inervados por fibras del nervio opuesto alveolar inferior.

**Nervio Lingual.**- Rodea los tejidos linguales blandos hacia la línea media y los dos tercios anteriores de la lengua.

**Nervio bucal largo.**- La mucosa del carrillo, rodea los tejidos blandos de los dientes posteriores y la porción del lugar labial de los tejidos blandos del canino.

**Nervio dentario.- Posterossuperior (cigomático).** Molares temporarios y primeros permanentes superiores, rodea también los tejidos blandos.

**Nervio dentario.- Medio superior.**- La parte mesio bucal del primer molar permanente, molares temporarios y premolares, rodea los tejidos bucales blandos de esos dientes como las partes labiales que rodean los tejidos blandos de los caninos. Con frecuencia este nervio falta y tales circunstancias el nervio alveolar posterossuperior es el que suple estas estructuras.

**Nervio dentario.- Anterossuperior.** Incisivos y caninos y rodea los tejidos blandos labiales.

**Nervio palatino anterior.**- Rodea los tejidos de los molares temporarios permanentes y premolares y la porción palatina que rodea los tejidos blandos del canino.

**Nervio nasopalatino.**- Rodea los tejidos blandos de los incisivos y la porción palatina que rodea los tejidos blandos del canino. Contribuye a la inervación de los incisivos centrales y laterales.

#### ANESTESIA PARA LOS DIENTES INFERIORES.

El agujero de entrada del dentario inferior está por debajo del plano oclusal de los dientes temporales del niño. Por lo tanto, la inyección debe ser dada algo más abajo y más atrás que en los adultos. Según una técnica aceptada, se coloca el pulgar sobre la superficie oclusal de los molares con la uña sobre el reborde oblicuo interno y la yema del pulgar descansando en la fosa retromolar. Se puede obtener un apoyo firme durante el procedimiento de la inyección si se apoya la yema del dedo medio en el borde posterior de la mandíbula. La jeringa estará orientada desde un plano entre los dos molares temporales del lado opuesto de la arcada. Es aconsejable inyectar una pequeña cantidad de la solución tan pronto como se penetra en los tejidos y seguir inyectando cantidades pequeñas a medida que la aguja avanza hacia el agujero del dentario inferior.

La profundidad de la penetración oscila en unos 15 milímetros, pero variará con el tamaño del maxilar inferior y la edad del paciente. Se depositará más o menos 1.5 ml. de la solución en la proximidad del dentario inferior.

#### ANESTESIA PARA LOS INCISIVOS Y CANINOS TEMPORALES Y PERMANENTES.

Para anestesiar los dientes temporales anteriores se emplea la infiltración (técnica supraperióstica). La inyección debe ser efectuada más cerca del borde gingival que en el paciente con dientes permanentes y se depositará la solución muy cerca del hueso.

Al anestesiar los incisivos centrales permanentes, el sitio de punción está en el surco vestibular y la solución se deposita lentamente y apenas por encima y cerca del ápice dental. Como puede haber fibras nerviosas que provengan del lado opuesto, podría ser necesario depositar una pequeña cantidad de la solución anestésica junto al ápice del otro incisivo central para obtener la anestesia adecuada. Si se habrá de aplicar dique de goma, es aconsejable inyectar una o dos gotas de la solución anestésica en la encía marginal libre para impedir el malestar ocasionado por la colocación de grapas y ligaduras para dique.

Antes de la extracción de incisivos y caninos temporales o permanentes, habrá que dar una inyección nasopalatina. Del mismo modo si se observa que el paciente no cuenta con anestesia profunda de los dientes anteriores durante los procedimientos de operatoria.

#### ANESTESIA PARA LOS MOLARES TEMPORALES Y LOS PREMOLARES.

El nervio dentario superior medio inerva los molares temporales superiores, los premolares y la raíz mesiovestibular del primer molar permanente. Antes de los procedimientos operativos en los molares temporales superiores, hay que depositar solución anestésica frente a los ápices de las raíces vestibulares y cerca del hueso. Por lo general, se puede evitar la inyección del nervio palatino anterior, a menos que se deba efectuar una extracción. Si la grapa del dique de goma presiona el tejido palatino, será necesaria una gota de la solución anestésica inyectada en el tejido marginal libre, lo que es menos doloroso que una verdadera inyección del palatino anterior.

Para anestesiar el primer y segundo premolar superior basta una sola inyección en el surco vestibular para que la solución quede depositada algo por encima del ápice dental. La inyección debe ser hecha lentamente y cerca del hueso. -

Si se han de extraer los premolares, será necesario-  
inyectar también el lado palatino del diente.

## TECNICA PARA UNA PULPECTOMIA EN DIENTES PRIMARIOS.

### a) Definición.

La pulpectomía consiste en la extirpación de la pulpa coronaria y radicular o sea la extirpación total de la pulpa viva, normal o patológica. Todo tratamiento debe ser en condiciones asépticas, colocar siempre dique de hule, -- previamente anestesiada.

En la pulpectomía existe interés renovado por las posibilidades de retener los dientes primarios en vez de crear los problemas de mantenedores de espacio a largo plazo.

Al realizar un tratamiento de pulpectomía en dientes primarios deberán tenerse en cuenta los siguientes puntos:

1. Deberá tenerse cuidado de no penetrar más allá de las puntas apicales de los dientes al alargar los canales.- Hacer esto puede dañar el brote de pieza permanente en desarrollo.

2. Deberá usarse un compuesto resorbible, como pasta de óxido de zinc y eugenol, como material de obturación. Deberá evitarse las puntas de plata o de gutapercha, ya que no pueden ser resorbidas y actúan como irritantes.

3. Deberá introducirse el material de obturación en el canal presionando ligeramente, de manera que nada o casi nada atraviese el ápice de la raíz.

4. La eliminación quirúrgica del final de la raíz del diente, es decir la apicectomía, no deberá llevarse a cabo excepto en casos en que no exista diente permanente en proceso de desarrollo.

Deberán considerarse cuidadosamente las pulpectomías de molares primarios no vitales o putrefactos, y deberá evaluarse el plan teniendo en cuenta posibilidades de éxito, número necesario de visitas y costo del tratamiento.

#### TECNICAS PARA LA PULPECTOMIA.

Se practicará en varias semanas:

##### 1a. Sesión.

A) Sacar la radiografía para diagnóstico preoperato-



torio, para poder observar tejidos de soporte o conductos y poder darnos una idea del estado de éstos para elaborar --- nuestro plan de tratamiento.

B) Aplicar la anestesia local, despues de aceptizar-  
la región.

C) Colocar el dique de goma, siempre con asepsia en-  
la región del diente de que se trate y en todo esto nos ayu-  
dará la radiografía inicial.

D) Colocar las toallas esterilizadas en el paciente,  
los brazos del sillón y la bandeja.

E) Eliminar todos los residuos y el tejido careado.

F) Exponer la cámara pulpar con una fresa cortante, -  
esterilizada, a fin de obtener acceso directo a todos los -  
conductos, ésto se hace con el objeto de hacer una vía de -  
acceso para introducir el extractor y extirpar todo el pa-  
quete vasculonervioso. La hemorragia se cohibe con puntas -  
de papel esterilizadas, se procede a tomar la conductome---  
tría, la cual nos va a indicar la longitud correcta desde -  
la unión cemento dentina del periápico hasta el borde inci-  
sal u oclusal.

G) Sacar la radiografía de comprobación.

H) Sacar muestra para el cultivo.

I) Una vez apreciada la longitud correcta, proseguir el trabajo empleando escariadores y limas.

J) Irrigar con tricloro y secar.

K) Colocar la curación de monoclorafenol alcanforado y tapar con una doble capa obturadora. Cuidar que la obturación no llegue al plano de oclusión.

L) Citar al paciente 48 horas más tarde.

#### 2a. Sesión.

a) En esta sesión quitaremos nuestro cemento obturante, gutapercha, algodón estéril y sacamos la punta de papel, todo esto previa colocación de dique de hule y desinfección del diente.

b) Nos damos cuenta si la punta está con sangre, lo cual sería señal inequívoca de que hemos dejado parte del paquete vasculonervioso o bien de que hemos traspasado el ápice y estamos mortificando la trabécula ósea.

c) Si sucede lo primero, volveremos a anestésir y --

haremos la extirpación de la porción restante del filete.

d) Vamos a realizar en esta segunda sesión el ensanchado de nuestro conducto, el cual es un proceso biomecánico y para el que existen algunas reglas:

1. Debe hacerse el acceso debido. Si encontramos una raíz con una curvatura y en la cual consideremos que el ensanchador no es posible que entre, no tratar de forzarlo, porque provocaríamos un canal accesorio.
2. Los instrumentos lisos deben preceder a los barbados.
3. Los instrumentos finos deben preceder a los gruesos.
4. Los ensanchadores deben preceder a las limas, éstos solo deben de dar una vuelta y extraerse.
5. Las limas deben usarse exclusivamente en tracción.
6. Cuando se encuentre resistencia no deben forzarse los instrumentos.
7. No debe traumatizarse el tejido periapical.

8. No deben empacarse las virutas que quedan en el canal, ni con los instrumentos, ni con los lavados.

e) Una vez que el ensanchador número uno entre hasta el tope y salga con facilidad, se mete una lima número uno y así sucesivamente. Por regla general un diente anterior se ensancha hasta el número 10 (centrales y caninos) y hasta 8 en laterales. Pero siempre el que debe imponer su criterio es el operador.

f) Si son dientes muy delgados no haremos un ensanchado tan grande.

g) Después del ensanchado haremos un lavado con zonite y agua oxigenada, teniendo cuidado de que el último sea zonite.

h) Se deja una punta con paramono-clorafenol alcanforado y se sella.

### 3a. Sesión.

a) Se toma cultivo con una punta absorbente estéril - la cual se coloca en el conducto.

b) El tubo con el medio de cultivo se toma con la ma

no izquierda y con la derecha se saca la punta del canal.

c) Se destapa el tubo con el dedo meñique de la mano derecha, con la boca de él cerca del mechero, sin quemar la punta se mete en el tubo, se tapa con el algodón y se lleva a la estufa.

d) Dos cultivos negativos son necesarios antes de obturar el conducto.

e) Para obturar el conducto haremos uso de pasta de óxido de zin y eugenol como material de obturación.

f) Hacemos la limpieza del conducto con Xilol, seleccionamos la punta de gutapercha apropiada, la cual debe tener el mismo diámetro que el de la última lima usada, se -- corta del tamaño que nos indica la conductometría y se coloca dentro del conducto. Se toma una radiografía para verificar que la longitud es correcta.

g) Si ésto así sucediera se prepara el cemento de -- Kerr, con el léntulo puesto en la máquina se barnizan todas las paredes del conducto, pero no más del tercio apical, -- después la punta se envuelve en el cemento cremoso y en forma rotativa se va metiendo con el objeto de que el excedente -- se derrame hacia afuera y no se empaque hacia el periapice.

h) Se comienza a condensar con un obturador de conductos y se van colocando puntas más pequeñas y delgadas -- hasta que el conducto no acepte más puntas y el condensador no penetre, o sea que está obturado completamente el conducto.

i) Con un instrumento caliente se recortan los excedentes de las puntas efectuando esta operación lo más cercana al cuello del diente, para evitar que la transparencia del material no nos decolore el diente. Se pone una base de óxido de zinc-eugenol, cemento de oxifosfato y se puede proceder a la reconstrucción de la pieza.

### INDICACIONES Y CONTRAINDICACIONES.

- Dientes necróticos que por algún proceso carioso o traumatismo han ido degenerando sin presentar síntomas aparatosos o problemas sin infecciones.

- (En dientes permanentes jóvenes)

1. Afectados por caries profunda que hay comunicación pulpar.

2. Por traumatismo.

- En niños en quienes las raíces no se hallan totalmente desarrolladas.

- Los dientes anteriores fracturados.

- Los dientes con caries tan avanzadas que la pulpa casi se halla expuesta.

- Los dientes posteriores, en los que la pulpectomía

puede resultar excesivamente difícil.

- En pulpas sanas, únicamente hiperémicas y ligeramente inflamadas.

- La pulpectomía está contraindicada cuando la destrucción de la pieza es muy grande penetrando dentro del alveolo, en presencia de un quiste, en pérdida de substancia del ápice por reabsorción, en dientes que no han terminado su calcificación en el ápice.

#### LAS VENTAJAS DE LA PULPECTOMIA SON:

1. No se penetra en los conductos radiculares.
2. Las ramificaciones apicales conservan su contenido de tejido sano.
3. No hay probabilidad de accidentes, como los de fractura en los ápices.
4. No se provoca irritación del tejido apical por medicamentos o instrumentos.
5. De fracasar la pulpectomía, puede hacerse el tratamiento de los conductos radiculares.
6. Las raíces incompletamente formadas pueden completar su desarrollo.



## CONCLUSIONES.

Con la existencia de estos tratamientos de prevención ya no hay justificación para dejar en la boca un diente primario en malas condiciones, sin iniciar ningún tipo de tratamiento, ya que sus funciones masticatorias, de mantención de espacio y estética se verán truncadas.

Se ha reportado, además que la pérdida prematura de un diente primario puede llegar a producir problemas oclusales en ciertas denticiones.

B I B L I O G R A F I A .

- Walter C. Mc Bride.  
TRATADO DE ODONTOPEDIATRIA.  
Editorial Labor,  
Buenos Aires, 1955.

- Luis Angel Arizaga Venegas.  
GENERALIDADES SOBRE ENDODONCIA EN PIEZAS DENTARIAS-  
PRIMARIAS.  
Tesis.

- NOTAS DE LOS APUNTES DE ODONTOLOGIA INFANTIL.

- Dr. Sidney B. Finn.  
ODONTOLOGIA INFANTIL.  
Nueva Editorial Interamericana.  
4a. Edición, 1976.

- David. B. Lau.  
Thompson M Lewis,  
John M. Davis.  
UN ATLAS DE ODONTOPEDIATRIA.  
Editorial Mundi, S.A. I.C. y F.

- Ralph E. Mc Donald.  
ODONTOLOGIA PARA EL NIÑO Y EL ADOLESCENTE.  
Editorial Mundi, 1971.

- NUCLEO DE ODONTOLOGIA INFANTIL Y RADIOLOGIA.  
Sistema de Universidad Abierta.