

Universidad Nacional Autónoma de México

FACULTAD DE MEDICINA VETERINARIA Y ZOOTECNIA



ATLAS DE CIRUGIA.- OFTALMOLOGIA

T E S I S

QUE PARA OBTENER EL TITULO DE:

MEDICO VETERINARIO ZOOTECNISTA

P R E S E N T A :

Francisco Javier Cervantes Calderón

Asesor: M. V. Z. ISIDRO CASTRO MENDOZA



Universidad Nacional
Autónoma de México



UNAM – Dirección General de Bibliotecas
Tesis Digitales
Restricciones de uso

DERECHOS RESERVADOS ©
PROHIBIDA SU REPRODUCCIÓN TOTAL O PARCIAL

Todo el material contenido en esta tesis esta protegido por la Ley Federal del Derecho de Autor (LFDA) de los Estados Unidos Mexicanos (México).

El uso de imágenes, fragmentos de videos, y demás material que sea objeto de protección de los derechos de autor, será exclusivamente para fines educativos e informativos y deberá citar la fuente donde la obtuvo mencionando el autor o autores. Cualquier uso distinto como el lucro, reproducción, edición o modificación, será perseguido y sancionado por el respectivo titular de los Derechos de Autor.

I N D I C E

RESUMEN.

INTRODUCCION.

CAPITULO I

ANATOMIA DEL OJO.

CAPITULO II.

PRINCIPIOS GENERALES EN CIRUGIA OFTALMICA; 15

a) INSTRUMENTAL. 16

b) PROCEDIMIENTOS PREOPERATORIOS. 23

c) PROCEDIMIENTOS POSOPERATORIOS. 29

CAPITULO III.

PROCEDIMIENTOS QUIRURGICOS GENERALES EN OFTALMOLOGIA; 31

a) CANTOTOMIA. 32

b) FIJACION DEL GLOBO OCULAR. 34

c) CATETERIZACION DEL CONDUCTO NASOLAGRIMAL EN PERROS. 36

d) CATETERIZACION DEL CONDUCTO NASOLAGRIMAL EN CABALLOS. 40

e) MANDIL CONJUNTIVAL. 42

f) INYECCION SUBCONJUNTIVAL. 45

CAPITULO IV.

PROCEDIMIENTOS QUIRURGICOS EN AFECCIONES DE LOS PARDOS; 49

a) CORRECCION DE ENTROPION. 50

b) CORRECCION DE ECTROPION. 54

c) EXTRACCION DEL TEJIDO GLANDULAR DEL TERCER PARPADO. 56

d) RESECCION DE LA GLANDULA HIPERTROFIADA DEL TERCER PARPADO. 58

CAPITULO V.

PROCEDIMIENTOS QUIRURGICOS EN AFECCIONES DE LA CORNEA; 61

a) RASPADO DE LA CORNEA. 62

b) QUERATECTOMIA. 64

CAPITULO VI.

**PROCEDIMIENTOS QUIRURGICOS EN AFECIONES DEL
CRISTALINO;**

Pág. 67

a) OPERACION DE CATARATA.

68

CAPITULO VII.

PROCEDIMIENTOS QUIRURGICOS EN EL GLOBO OCULAR;

73

a) ENUCLEACION.

74

**TABLA DE MEDICAMENTOS TOPICOS MAS COMUNMENTE USADOS EN
OPTALMOLOGIA.**

79

GLOSARIO DE TERMINOLOGIA MEDICA Y QUIRURGICA.

85

BIBLIOGRAFIA.

91

RESUMEN

Recopilación bibliográfica de cirugía ocular en forma de atlas mostrando el tratamiento quirúrgico de los padecimientos oculares más comunes en las especies domésticas. Se describe la anatomía del ojo y los procedimientos pre-, trans- y pos-operatorios en cada operación y se complementan con esquemas.

Los esquemas que aparecen en éste trabajo fueron obtenidos en su mayoría de textos especializados de varios autores. A continuación se presenta una relación de los autores originales de los esquemas de cada lámina a efecto de dar credito a cada uno de ellos.

- LAMINA 1 Musculos extraoculares del ojo; Arq. Aaron Navarrete Díaz.
Corte longitudinal del globo ocular. Lesson & Lesson; HISTOLOGIA.
- LAMINA 2 Y 3 Magrane, W. G.; CANINE OPHTHALMOLOGY.
- LAMINAS 4 a 7 Severine, Glen A.; VETERINARY OPHTHALMOLOGY NOTES.
- LAMINA 8 Sisson & Grossman; ANATOMIA DE LOS ANIMALES DOMESTICOS.
- LAMINA 9 Bistner, Aguirre & Batik; ATLAS OF VETERINARY - OPHTHALMIC SURGERY.
- LAMINA 10 Arruga, H.; CIRUGIA OCULAR.
- LAMINAS 11 a
20 Bistner, Aguirre & Batik; ATLAS OF VETRINARY - OPHTHALMIC SURGERY.
- LAMINA 21 Arq. Aaron Navarrete Díaz.
- LAMINAS 22 y
23 Bistner, Aguirre & Batik; ATLAS OF VETERINARY- OPHTHALMIC SURGERY.
- LAMINA 24 Esquemas 4 y 4A; Arq. Aaron Navarrete Díaz.
Esquemas 5, 6, 7 y 8; Bistner, Aguirre & Batik; ATLAS OF VETERINARY OPHTHALMIC SURGERY.

LAMINA 25

Arq. Aaron Navarrete Díaz.

LAMINA 26

Bisner, Aguirre y Batik,; ATLAS OF VETERINARY OPH.

TALMIC SURGERY.

Esquemas de la página 30 Ar. Aaron Navarrete Díaz.

I N T R O D U C C I O N

Los problemas de oftalmología en la clínica de las pequeñas especies representa alrededor de un veinte por ciento; una parte importante de ellas tienen resolución quirúrgica.

El presente trabajo se elaboró en forma de "Atlas" con objeto de proporcionar al estudiante y en su caso, al profesional de la cirugía veterinaria, una manera fácil y didáctica de ver los pasos que deben seguirse en determinados procedimientos quirúrgicos en oftalmología.

Dando por hecho que el lector conoce los principios básicos de la cirugía general, no se profundiza sino en aspectos específicos de cirugía oftálmica.

El atlas se encuentra abreviado de manera que sólo se exponen las técnicas quirúrgicas más usuales y prácticas; sin embargo se hace énfasis en aquellos pasos que consideramos representan un mayor obstáculo en su ejecución.

Se pretende que éste trabajo resuelva parte de los problemas a los que se enfrentan los estudiantes que en un alto porcentaje, no dominene lenguas extranjeras y no existe literatura especializada en español.

Para hacer más comprensible el texto de éste atlas se ha incluido un glosario de terminología médica y quirúrgica, así como una tabla de los fármacos más frecuentemente usados en ésta especialidad.

El ojo es un órgano complejo que permite la visión. Está formado por una cámara anterior y una cámara posterior, separadas por el cristalino. La retina es la parte posterior del ojo que recibe la imagen y la envía al cerebro a través del nervio óptico. El ojo también contiene músculos que permiten el movimiento y la acomodación.

CAPITULO I

ANATOMIA DEL OJO

El ojo humano es un órgano complejo que permite la visión. Está formado por una cámara anterior y una cámara posterior, separadas por el cristalino. La retina es la parte posterior del ojo que recibe la imagen y la envía al cerebro a través del nervio óptico. El ojo también contiene músculos que permiten el movimiento y la acomodación.

ANATOMIA DEL OJO

El ojo es de forma esférica y, en el perro, mide aproximadamente 22 mm. de diámetro. Se aloja, casi en su totalidad, en una cavidad ósea llamada órbita. Dentro de la órbita descansa sobre una capa de grasa que sirve de amortiguador y protege al nervio óptico. La glándula lagrimal se encuentra debajo de la apófisis cigomática del frontal. Pequeños canaliculos vierten su producción hacia el saco conjuntival de donde pasan a irrigar el globo ocular

MUSCULOS DEL OJO

Elevador del párpado superior; se encuentra sobre los músculos extrínsecos; comienza en el vértice de la órbita; se dirige hacia adentro en dirección al recto dorsal, y después se ensancha para insertarse en forma de un tendón plano en el párpado superior.

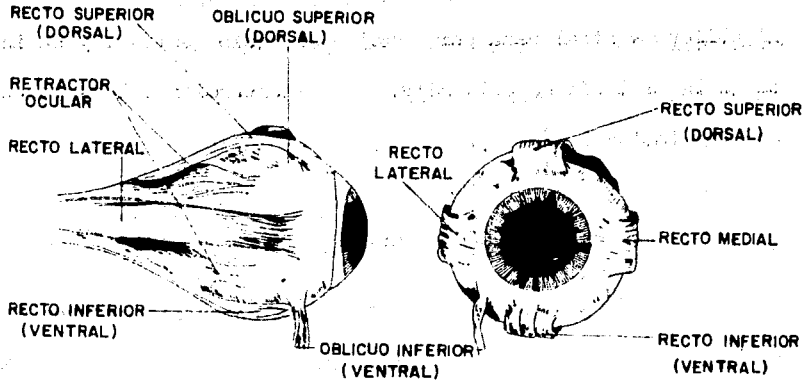
Existen siete músculos extrínsecos del ojo; dos oblicuos, cuatro rectos y un retractor, y todos ellos se insertan en la capa fibrosa del globo ocular, la esclerótica, cerca del ecuador del globo.

Los músculos rectos son; recto dorsal o superior, recto interno, recto ventral o inferior y recto externo.

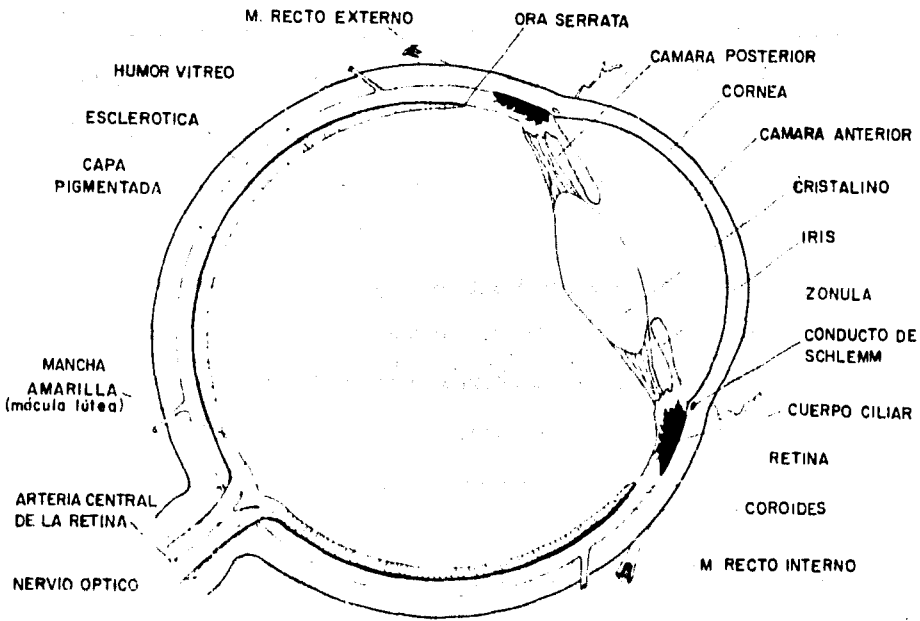
El músculo retractor del ojo consta de cuatro fascículos que pueden verse entre los espacios de los músculos rectos; son un par ventral y un par dorsal que rodean al nervio óptico.

ANATOMIA

LAMINA I



MUSCULOS EXTRAOCULARES DEL OJO



CORTE LONGITUDINAL DEL GLOBO OCULAR

Los músculos oblicuos son dos, el dorsal y el ventral.

El músculo oblicuo dorsal asciende sobre el lado superior e interno de los músculos extraoculares, por encima del recto interno.

El oblicuo ventral pasa por debajo del recto ventral, y se inserta en la esclerótica a la altura de la inserción del recto externo (ver lámina 1 pag.7).

ANATOMIA DEL GLOBO OCULAR

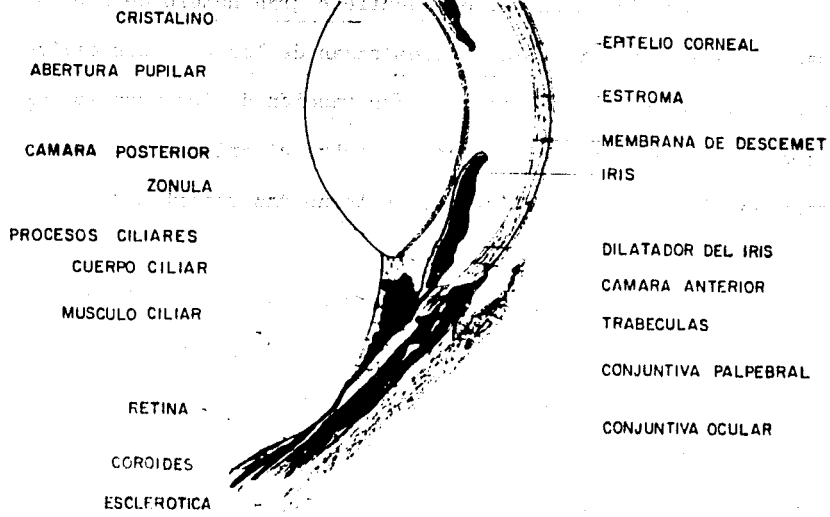
La pared del globo ocular está compuesta de tres capas;

1. La capa fibrosa externa está formada por la córnea que constituye el sexto anterior y, por la esclerótica, que forma los cinco sextos posteriores. La córnea, transparente y circular, toma contacto con la esclerótica, densa y opaca, periféricamente en la unión esclerocorneal o limbo de la córnea. La esclerótica, de color blanco, se halla cubierta hacia adelante por la conjuntiva bulbar. Por detrás de ésta se insertan en su pared los músculos extrínsecos, y penetran en la misma los vasos sanguíneos y nervios, incluyendo al gran nervio óptico hacia atrás.

2. Capa vascular media o úvea; consta de tres capas que, de atrás a adelante son; coroides, cuerpo ciliar e iris. El iris puede verse a través de la córnea como un diafragma pardusco con una abertura central, la pupila.

La coroides es la porción posterior pigmentada de la capa vascular que reviste la superficie interna de la esclerótica, hacia adelante y hasta el cristalino. El área triangular refleja de color claro en la parte posterior del fondo del ojo es el ---

El ojo humano es un órgano complejo que permite la visión. Está formado por una serie de estructuras que trabajan en conjunto para captar la luz y convertirla en señales que el cerebro puede interpretar. La parte anterior del ojo incluye la córnea, el iris, el cristalino y la cámara anterior. La parte posterior incluye el cristalino, el cuerpo vítreo y la retina.



**SECCION LONGITUDINAL DE LA PARTE ANTERIOR DEL OJO
MOSTRANDO EL ANGULO IRIDO-CORNEAL**

tapetum lucidum de la coroides. Esta capa del globo ocular está firmemente adherida a la esclerótica en torno al nervio óptico.

La capa vascular forma una eminencia circular gruesa a nivel del limbo; es el cuerpo ciliar, que contiene gran número de haces musculares que actúan en la regulación de la forma del cris talino. La cara interna del cuerpo ciliar se halla marcada por pliegues longitudinales, los procesos ciliares, que pueden observarse en la porción lateral del globo ocular.

La zónula es un gel que contiene gran número de fibras finas llamadas zonulares, las cuales pasan de los procesos ciliares al ecuador del cristalino. La contracción de los músculos ci liares relaja la tensión de la zónula sobre el cristalino, permitiendo que éste, por ser elástico, se torne más esférico en la acomodación.

La capa vascular se continúa hacia adelante del cuerpo ciliar por el iris, el cual regula el tamaño de la pupila.

El cristalino es transparente y elástico. Está limitado hacia atrás por el cuerpo vítreo, substancia parecida a una jalea transparente que llena la cámara vítrea situada detrás del cris talino. El límite superior corresponde al iris y al humor acuoso que llena el espacio contenido entre la córnea y el cristalino, y que se halla a su vez dividido en dos cámaras, la anterior entre la córnea y el iris y la cámara posterior, cavidad estrecha entre el iris y el cristalino.

3. La capa nerviosa o interna del ojo es la retina y la parte de ésta que contiene los elementos sensibles al estímulo luminoso es

la porción óptica que reviste la superficie interna de la coroides a nivel de los procesos ciliares. Desde éste límite anterior, una porción delgada no nerviosa de la retina, cubre la superficie interna del cuerpo ciliar; es la porción ciliar (pars ciliaris), y la cara posterior del iris, la porción iridiana (pars iridica). El límite entre las porciones nerviosas y no nerviosas de la retina se llama ora serrata. Salvo por el área del tapetum lucidum, la porción óptica de la retina aparece negra (tapetum nigrum) debido a la presencia de pigmento en la retina y en la coroides.

En la entrada del nervio óptico, en la cara posterior del globo ocular, se encuentra la papila óptica. Los vasos retinianos entran junto con el gran nervio óptico para irrigar la superficie interna de esta capa del ojo (ver lámina 2, pág.).

La membrana nictitante o tercer párpado es repliegue de conjuntiva y cartilago que hace protrusión hacia afuera a partir de la comisura interna del ojo. El cartilago se extiende hasta la órbita y está rodeado por un lóbulo de grasa y tejido glandular, la glándula superficial del tercer párpado. Su secreción, mucocida y serosa, penetra en el saco conjuntival debajo del párpado a nivel de la comisura interna. El tejido linfoide se nota ligeramente elevado, sobre la cara interna del tercer párpado.

Los dos párpados se unen en sus extremos para formar las comisuras palpebrales externa e interna.

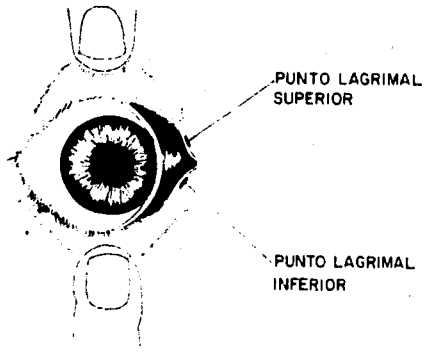
Hay en el párpado superior, glándulas que producen secreciones que ayudan a lubricar el globo ocular. Estas son; la glándula de Meibomio cuya secreción es más viscosa que la lágrima; las glándulas sebaceas de Zeis y las glándulas sudoríparas de Moll. (Esto lo reportan sólo algunos autores).

El borde del párpado superior tiene folículos de los que emergen pestañas a todo lo largo del mismo.

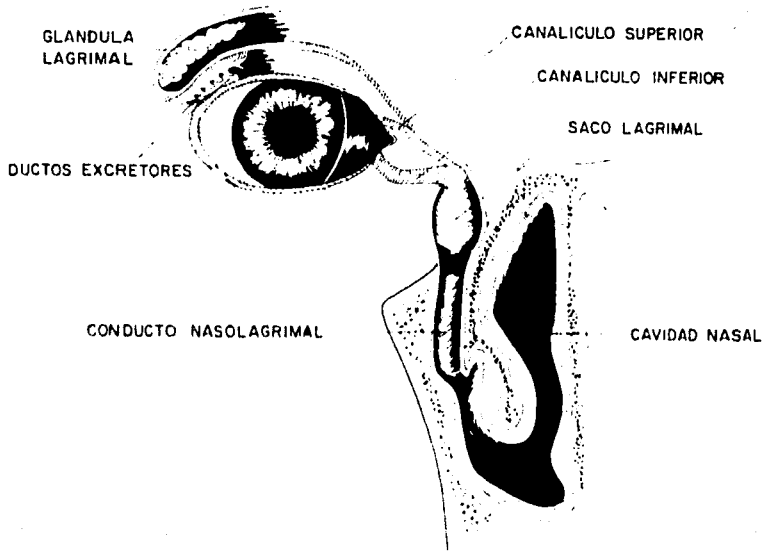
El punto lagrimal de cada párpado representa el comienzo de los conductos lagrimales dorsal y ventral. Cada uno de ellos consiste en una pequeña abertura en el borde conjuntival del párpado a unos pocos milímetros del borde de la comisura interna. La glándula lagrimal, localizada por delante de la anósis cigomática del frontal, vierte su secreción en la parte dorsal externa del saco conjuntival. Este líquido seroso pasa después por la córnea, es recogido a través de los puntos lagrimales y penetra en forma sucesiva en el conducto lagrimal de cada párpado, saco lagrimal y conducto nasolagrimal hasta llegar al meato nasal inferior donde tiene lugar la evaporación de la secreción lagrimal (ver lámina 3, pag.13).

La carúncula lagrimal es un pequeño cuerpo piramidal, casi siempre pigmentado, que se encuentra en la comisura palpebral interna.

La abertura entre los párpados recibe el nombre de fisura palpebral.



PUNTOS LAGRIMALES



CONDUCTO NASOLAGRIMAL

CONTENIDO

Introducción
I. Anatomía y fisiología del ojo
II. Diagnóstico de las enfermedades del ojo
III. Principios generales de la cirugía oftálmica
IV. Instrumental
V. Procedimientos preoperatorios
VI. Procedimientos posoperatorios

CAPÍTULO II

PRINCIPIOS GENERALES EN CIRUGIA OFTALMICA

INSTRUMENTAL

PROCEDIMIENTOS PREOPERATORIOS

PROCEDIMIENTOS POSOPERATORIOS

INSTRUMENTAL

Los instrumentos para cirugía oftálmica son semejantes a los utilizados en cirugía general, pero mas pequeños para que se manipulen con mayor precisión. La mayor parte de ellos son muy delicados y se debe tener extremo cuidado en su manejo y esterilización. Los instrumentos no deben ser utilizados en ningún procedimiento ajeno a la cirugía oftálmica.

En la mayor parte de las operaciones en cirugía oftálmica se utilizan algunos instrumentos de cirugía general, y sólo para algún procedimiento especial se emplean instrumentos específicos.

A manera de recordatorio, se presenta a continuación una lista de los instrumentos de que consta lo que se ha dado en llamar "paquete estándar", que no es más que el conjunto de instrumentos que normalmente se usan en cirugía general.

Pinzas de campo (de Backhaus)

Bisturí con hoja fija o de hojas desechables

Tijeras de disección rectas y curvas (de Mayo o de Metzenbaum)

Pinzas de disección con y sin dientes de ratón

Sonda acanalada

Pinzas de hemostasis rectas y curvas (las de Kelly y Halstead son las mas comunes)

Pinzas de allis

Portagujas (de Mayo-Heagar)

Tijeras para suturas

Separadores de Farabeu

gola con Rifón para evitar la contaminación de los instrumentos.

Es recomendable que, después de usar el instrumental, se someta a un cuidadoso lavado con agua, jabón y con un solvente anticorrosivo. De éste modo se conserva en perfecto estado y su rendimiento es mayor.

La esterilización debe llevarse a cabo en la forma usual, pero se ha demostrado que el calor seco y el gas es lo más recomendable.

Entre los instrumentos utilizados para cirugía oftálmica encontramos una amplísima gama pero, en éste caso, sólo se hará una descripción de los más comunes y frecuentemente usados.

Con objeto de obtener una mayor precisión en la manipulación del instrumental y una aproximación visual al campo operatorio se utiliza, en ocasiones, una lupa binocular llamada optivisor (ver lámina 4, pag. 19).

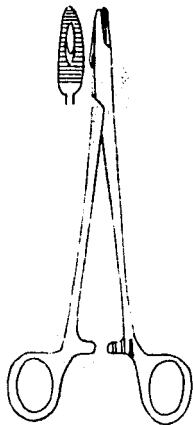
Una gran parte de los instrumentos utilizados en cirugía ocular han sido diseñados para un propósito particular. Así, existen varios tipos de portaguñas adaptables a todo tipo de procedimiento; tijeras para cortar cada una de las estructuras del ojo (tijera para iris, tijera para efectuar tenotomías, tijeras anguladas para extracción de catarata, etc.); pinzas especiales para manipulación de tejidos finos y una amplia gama de instrumentos de corte.

Entre los instrumentos de diéresis encontramos una gran variedad; bisturries de hoja fija, de hojas intercambiables, espátulas, cuchillos para cortes finos y cada uno es empleado en distintas circunstancias.

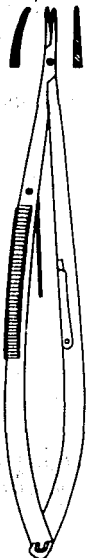Debido a que la cirugía ocular emplea una serie de procedimientos especiales, existe un gran número de instrumentos mis

celáneos tales como el blefarostato que sirve para mantener abiertos los párpados en la cirugía del globo ocular; ganchos para retraer músculos; cánulas para propósitos diversos; cucharillas, etc.

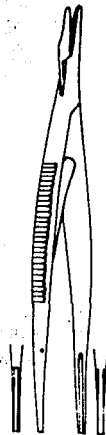
En las láminas 4 a la 7 se presentan esquematizados los instrumentos que, con mayor frecuencia, son utilizados en cirugía ocular.



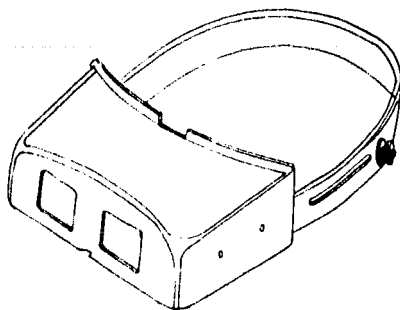
**PORTAGUJAS
DE COLLIER**



**PORTAGUJAS DE
CASTROVIEJO**




**PORTAGUJAS DE
GREEN-ALABAMA**



OPTIVISOR




**PINZA PARA TEJIDOS
DE ADSON**




**PINZA EXTRACAPSULAR
DE LAWTON**



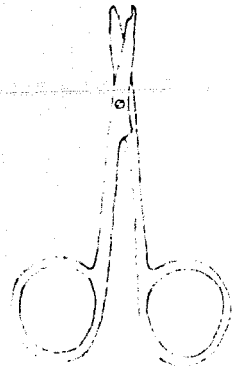
**PINZA DE
VERHOEFF**



**TIJERA DE STEVENS
PARA TENOTOMIA**



**TIJERAS
PARA IRIS**



**TIJERA PARA SUTURAS
DE SPENCER**

INSTRUMENTAL

LAMINA 6




GANCHO DE VON-GRAFFE



ESPATULA DE GREEN




ESPATULA DE KIMURA




ESPATULA DE CASTROVIEJO



CANULA DE CASTROVIEJO



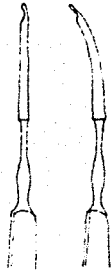
CANULA PARA INYECCION DE AIRE



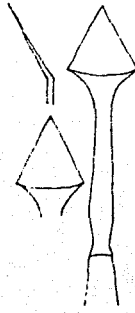
BLEFAROSTATO

INSTRUMENTAL

LAMINA 17




CUCHILLO PARA OJO




ESPATULA



CISTOTOMO



**MANGO Y HOJAS
DE BISTURI
DE BARD - PARKER**



**MANGOS DE BISTURI
Y HOJAS BEAVER**

PROCEDIMIENTOS PREOPERATORIOS

Los procedimientos preoperatorios son una serie de pasos que deben seguirse durante la preparación del paciente, del cirujano y del equipo, para una intervención quirúrgica.

Estos procedimientos son los mismos de la cirugía general y deben llevarse a cabo con el mismo detalle.

PREPARACION DEL PACIENTE

Para cualquier operación quirúrgica en oftalmología es necesario realizar una serie de procedimientos preoperatorios en el paciente.

Se efectuará una premedicación antibiótica en intervenciones quirúrgicas intraoculares y, a menos que se trate de un caso de urgencia, nunca se operará un ojo infectado. Es necesario tratar la infección antes de proceder a la intervención quirúrgica. Esta premedicación es generalmente tópica y, en un número muy reducido de casos, sistémica.

Para efectuar exámenes y operaciones intraoculares es necesario dilatar la pupila, para lo cual se utilizan midriáticos.

Dependiendo de la intervención, se debe tranquilizar o anestésiar al paciente.

I PREMEDICACION ANTIBIOTICA

A. TOPICA;

(a) Cirugía de estructuras anexas al ojo;

Si el ojo se encuentra normal no se requiere premedicación antibiótica. Si se nota conjuntivitis o blefaritis bacteriana, se trata antes de llevar a cabo la cirugía.

Si se cuenta con resultados de medios de cultivo, es posible empezar el tratamiento antibiótico y efectuar la operación*.

(b) Cirugía intraocular;

Se deben utilizar antibióticos de amplio espectro, 3 a 5 días antes de efectuar la operación. No se utilicen ungüentos 24 horas antes de la cirugía*.

B. SISTEMICA;

Utilizada en ocasiones en cirugía intraocular. Se administran antibióticos de amplio espectro antes de incidir el ojo. El cloramfenicol es excelente en este caso.

II. MIDRIATICOS

Utilizados sólo en procedimientos intraculares y de diagnóstico con objeto de dilatar la pupila. Aplicación de atropina o mezcla de atropina-neosinefrina, 12 a 24 horas antes de la cirugía*.

* ver tabla de medicamentos pág. 79.

III. ANESTÉSICOS Y TRANQUILIZANTES

- A. Anestésicos tópicos; se emplean para efectuar exámenes del ojo y para manipulaciones menores*
- B. Bloqueos locales; son utilizados para cierto tipo de exámenes del ojo y como medida de ayuda en ciertos procedimientos. Generalmente no son utilizados en pequeñas especies debido a la facilidad y mayor efectividad de los anestésicos generales y de los tranquilizantes. Se recomienda el bloqueo del nervio auriculo-palpebral en grandes especies. Se inyectan 5 a 6 cc. de anestésico (Xilocaina al 2%**), por vía subcutánea en la depresión que se encuentra limitada anteriormente por el borde caudal del arco zigomático y rama de la mandíbula y, posteriormente, por la base de la oreja (ver lámina 8). Tranquilizantes como la Xilacina *** facilitan este bloqueo y frecuentemente lo hacen innecesario.
- C. Tranquilizantes y anestesia general; la elección depende del examen o del procedimiento quirúrgico que se vaya a realizar.

1. GATOS:

- a. Para llevar a cabo un examen y manipulaciones menores;
- Clorhidrato de Ketamina **** 10 mg/Kg.
- Sulfato de atropina ***** 0.44 mg/Kg.
- Xilacina 1.0 mg/Kg.

* Ver tabla de medicamentos pag. 79

** Xilocaina al 2%. Laboratorios Astra.


*** Rompun. Laboratorios Bayer.

**** Ketalar. Laboratorios Parke-Davis.

***** Atropigen. Laboratorios Cooper-Lauzier.

BLOQUEO DEL NERVO AURICULO PALPEBRAL EN EL BOVINO

LAMINA 8



b. Cirugía menor:

Clorhidrato de Ketamina: 20 mg/Kg.
Sulfato de atropina 0.44 mg/Kg.
Xilacina 1.0 mg/Kg.

c. Cirugía intraocular mayor: se utiliza anestesia inha-
lada.

2. PERROS:

a. Para efectuar un examen y en manipulaciones menores
se utilizan anestésicos tópicos y tranquilizantes.

b. Cirugía general:

1) Si la operación dura menos de 10 minutos se pre-
anestesia con sulfato de Xilacina y atropina se-
guidos de Penthotal sódico *.

2) Si dura mas de 10 minutos se utiliza anestesia
inhalada;
-Metoxiflurano **. Es conveniente en cirugía intra
ocular ya que propicia una lenta recuperación.
-Fluothane ***. Provoca una rápida recuperación.
Es conveniente en cirugía de estructuras anexas
al ojo.

3. EQUINOS Y BOVINOS;

a. Para exámenes y manipulaciones menores la Xilacina es
excelente. Puede combinarse con anestésicos tópicos
o con el bloqueo del nervio auriculo-parlpebral (ver
lámina 8, pag. 26).

b. Cirugía general;

Es común utilizar Xilacina a dosis mayores con un blo-
queo local. Puede anesthesiarse con Halothane.

* Penthotal sódico. Laboratorios Abbott.

** Penthrane. Laboratorios Abbott.

*** Laboratorios Ayerst Ici.

IV. PREPARACION DE LA ZONA OPERATORIA

- a. Rasurado: Todo el pelo debe ser quitado en la forma mas cuidadosa posible, utilizando máquina rasuradora eléctrica no hojas de afeitar.
- b. Preparación de la piel: Se limpia con solución salina fisiológica. No se utiliza jabón ni alcohol en las estructuras que circundan al ojo, pues se puede producir un edema en los párpados y una irritación conjuntival.

V. POSICION DEL PACIENTE

La posición del paciente dependerá, en ocasiones, del procedimiento quirúrgico que se vaya a efectuar. Básicamente, el paciente se coloca en decúbito lateral con el ojo que se va a operar hacia arriba. La cabeza se coloca en el lado de la mesa en que se encuentra el aparato de anestesia, apoyada sobre bolsas de arena o sobre periódicos enrollados.

VI. COLOCACION DE LOS CAMPOS

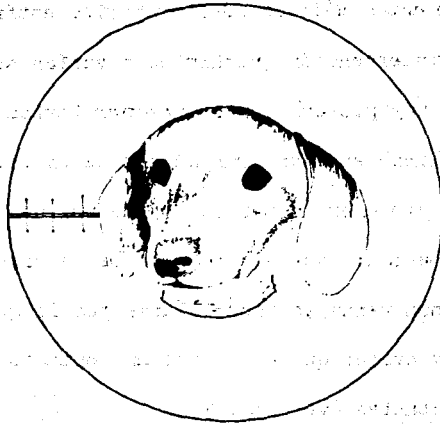
Para este tipo de cirugía se utiliza un campo especial llamado campo ocular. Este es un campo común con una hendidura circular al centro. Debe colocarse con la hendidura circular sobre el ojo que se va a operar, y debe estar firmemente sujeto al paciente con pinzas de campo.

PROCEDIMIENTOS POSOPERATORIOS


Los procedimientos médicos posoperatorios están mencionados después de cada intervención quirúrgica y varían según el caso. Por otra parte, hay procedimientos posoperatorios que pueden ser generales o aplicables a un gran número de casos. Estos son los empleados para proteger la herida dejada por una intervención quirúrgica o para evitar que el paciente se lastime con sus miembros. Así aplicaremos vendajes (monoculares por lo general) para proteger la herida y evitar que ésta esté en contacto con la luz o con agentes infectantes (ver pag. 30).

Y, para evitar que el paciente se lastime a sí mismo, se debe emplear una cubeta de plástico sin fondo, atada a su collar o un collar isabelino de cartón. Este último se puede hacer cortando un círculo de cartón con un orificio al centro, colocado al cuello del paciente (ver pág.30).

PROCEDIMIENTOS POSOPERATORIOS



COLLAR ISABELINO



VENDAJE MONOCULAR

El presente programa de estudios tiene como finalidad proporcionar al estudiante los conocimientos necesarios para el desarrollo de su profesión en el campo de la optometría y la oftalmología.

Este programa de estudios está diseñado para ser completado en un periodo de dos años y está dividido en tres semestres.

CAPITULO III

PROCEDIMIENTOS QUIRURGICOS GENERALES EN OPTALMOLOGIA

CANTOTOMIA

FIJACION DEL GLOBO OCULAR

CATERIZACION DEL CONDUCTO NASOLA-

GRIMAL EN PERROS

CATERIZACION DEL CONDUCTO NASOLA-

GRIMAL EN CABALLOS

MANDIL CONJUNTIVAL

INYECCION SUBCONJUNTIVAL

CANTOTOMIA

INDICACIONES

1. Blefarofimosis
2. En intervenciones quirúrgicas intraoculares u orbitales para obtener mayor exposición al campo operatorio.

TECNICA

1. Bajo anestesia general, se coloca al paciente en decúbito lateral con el ojo que se va a operar hacia arriba.
2. Se toma la porción lateral del ojo entre los dedos pulgar e índice, y se corta el canto externo con tijeras de puntas romas tanto como sea necesario (alrededor de 0.5 a 1.0 cm.) (Fig. 1, Lamina 9).
3. Terminada la operación, se suturan los bordes incididos utilizando nylon o seda 4-0 ó 5-0 con puntos separados (Figs. 2 y 3).

OBSERVACIONES

Con objeto de evitar una hemorragia excesiva, se infiltra adrenalina (en dilución 1 a 5,000), o se mantiene una pinza de Hemostasis sobre el sitio de corte unos minutos antes de incidir.

POSOPERATORIO

Se retiran los puntos de sutura entre 10 y 14 días después de la operación.

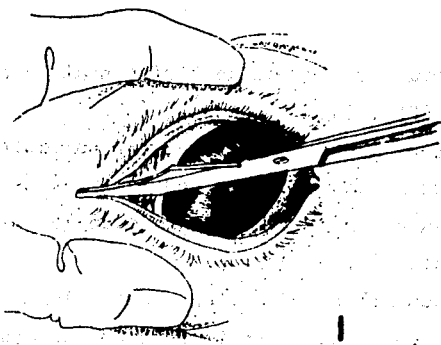
EQUIPO

Paquete estándar.


Nylon o seda 4-0 ó 5-0.

CANTOTOMIA


LAMINA 9



1



2



3

ANIMAS
INDICACIONES.

ANIMOTOTWAO

1. Como adyuvante en intervenciones quirúrgicas para evitar movimientos del globo ocular.

TECNICA

1. Bajo anestesia general, se coloca un blefarostato con la separación requerida (Fig. 1).
2. Con objeto de fijar el globo ocular y evitar cualquier movimiento del mismo, se pasan puntos de seda calibre 6-0 a través de la conjuntiva e inmediatamente abajo de los tendones de los músculos rectos (Fig. 2).
3. Los extremos de estos hilos se sujetan a unas pinzas de mosquito que, por su propio peso o sostenidas por un ayudante, mantienen al globo ocular en posición firme (Fig. 3).

OBSERVACIONES

Existe una serie de técnicas para fijar el globo ocular, pero sólo mencionamos una por considerarla la más adecuada y de mayor facilidad de ejecución.

POSOPERATORIO

Los puntos de sutura se retiran inmediatamente después de la operación, al igual que el blefarostato, y se sigue un corto tratamiento con corticosteroides si no está contraindicado en unguento * para evitar una inflamación local.

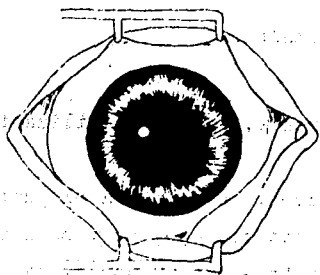
EQUIPO

Paquete estándar.
Blefarostato.
Seda calibre 6-0.

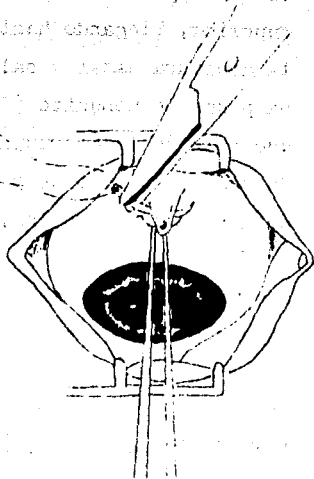
* Ver tabla de medicamentos pág. 79.

FIJACION DEL GLOBO OCULAR

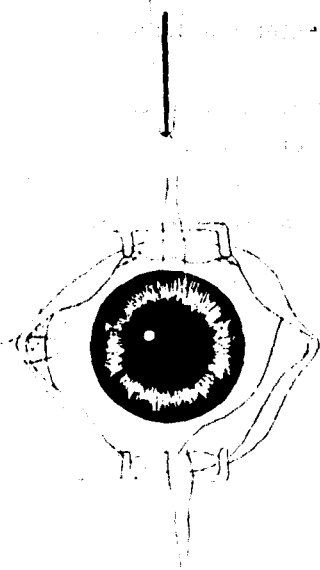
LAMINA 10



1



2



3

CATERIZACION DEL CONDUCTO NASOLAGRIMAL EN PERROS

DE ANIMAL

RAJUDO GROSS (BO MOICAU)

INDICACIONES

1. En caso de epífora continua o recurrente causada por:
 - a) Dacriocistitis por infecciones crónicas.
 - b) Cuerpos extraños en el canal nasolagrimal.
 - c) Cálculos.
 - d) Agenesia de los puntos lagrimales.

TECNICA

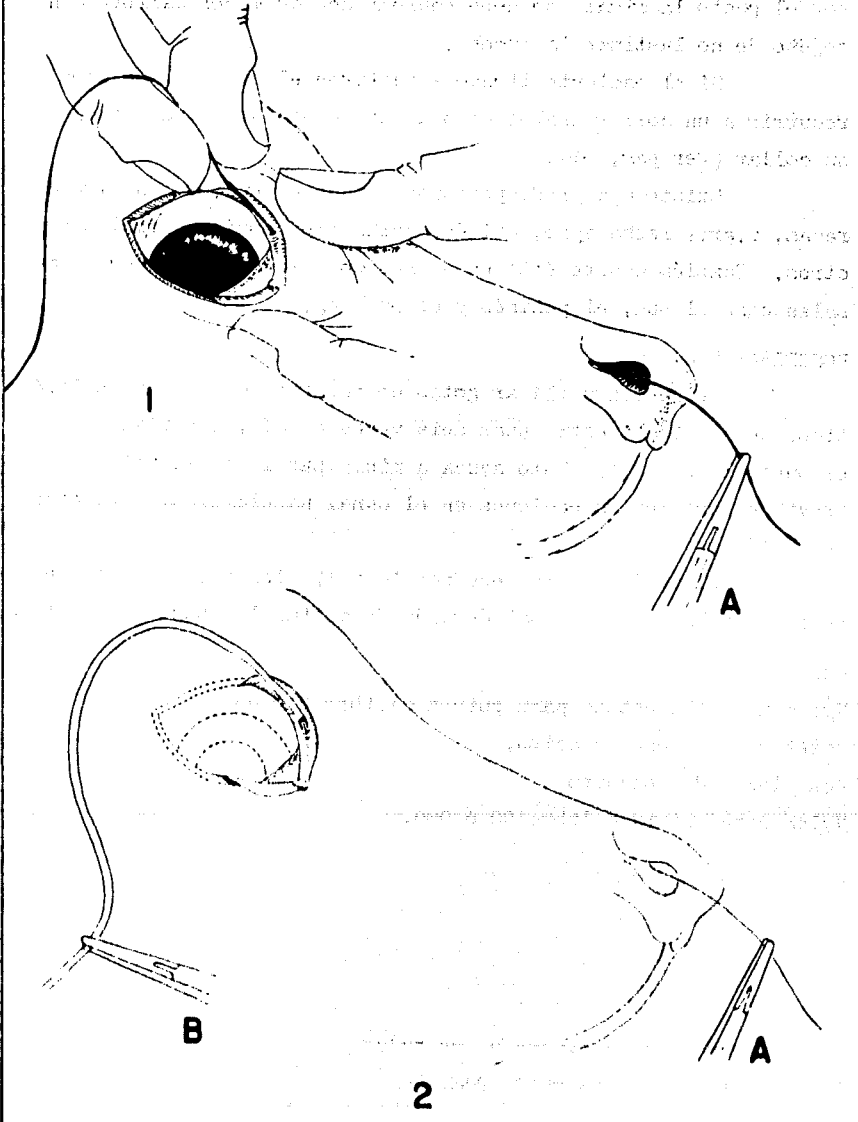
1. La operación se realiza, normalmente, bajo tranquilizantes de corta duración.
2. Abriendo los párpados con los dedos, se localiza el punto lagrimal superior en el canto interno del ojo, se pasa una porción de nylon monofilamentoso calibre 0 ó 00 por el canaliculo superior, llegando hasta el canal nasolagrimal hasta alcanzar la abertura nasal y salir por ella al exterior. Utilizando una pinza de mosquito (Fig. 1 A), se toma la porción del nylon que sale de la abertura nasal (Fig. 1).
3. Un catéter o tubo de polietileno con punta biselada se coloca de manera que el nylon, hasta el punto lagrimal superior, que de dentro del catéter. Se toma la punta anterior del nylon con una segunda pinza de mosquito (Fig. 2 B) y, haciendo una ligera presión, se introduce el catéter a través de todo el sistema nasolagrimal (Fig. 2).
4. Se quita la pinza de mosquito (Fig. 3A) y se retira el nylon; dentro del canal sólo queda el catéter (Fig. 3).
5. Se corta el catéter en la longitud apropiada y los extremos se suturan a la piel (Fig. 4, lamina 12, pag.39).

OBSERVACIONES

Son frecuentes las complicaciones al tratar de introducir el nylon en el canal nasolagrimal, por lo que esto debe hacerse con sumo cuidado.

CATETERIZACION DEL CONDUCTO NASOLAGRIMAL EN PERROS (I)

LAMINA II



Al sentir que se dificulta que el nylon penetre, es preciso retirarlo un poco y recomensar hasta que se deslice con mayor facilidad. Cuando el catéter no puede pasar fácilmente por el punto lagrimal, se debe emplear uno de menor calibre con objeto de no lastimar la mucosa.

Si el paciente tiende a quitarse el catéter, se debe recurrir a un collar isabelino o a una cubeta sin fondo atada a su collar (ver pag. 30).

Existe una predisposición a padecer epifora en algunas razas, v.gr.: lasha apso, maltés, yorkshire terrier, poodles y otros. También ocurre ésto en perros con exceso de pliegues nasales como el pug, el pekinés y el bulldog.

PGSOPERATORIO

Se pueden utilizar gotas de corticosteroides y antibióticos de amplio espectro unas seis veces al día, instilados por el punto lagrimal *. Esto ayuda a minimizar la inflamación y - previene posibles infecciones en el canal nasolagrimal alrededor del catéter.

El catéter permanece por 14 a 17 días y , entonces se retira por la porción nasal después de quitar los puntos de sutura.

EQUIPO

Nylon monofilamentoso para sutura calibre 0 ó 00.

Catéter para venodisección.

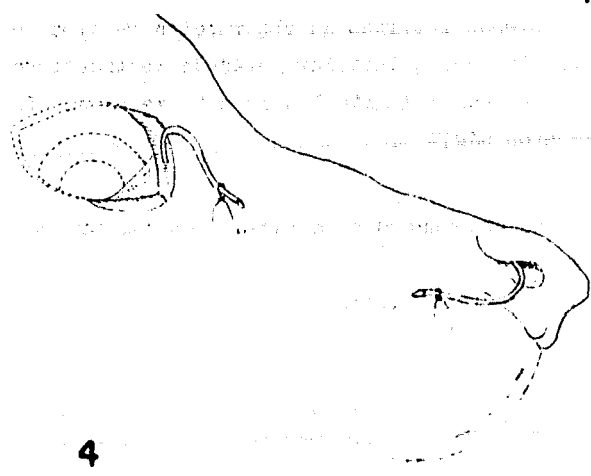
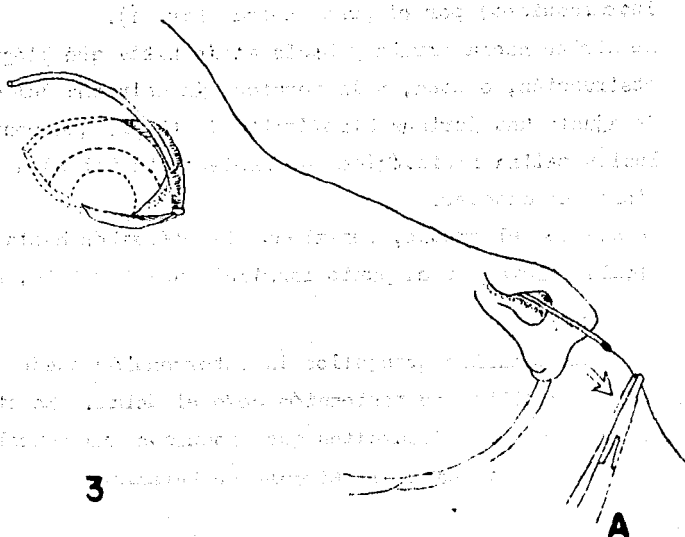
Dos pinzas de mosquito.

Nylon para sutura calibre 00 ó 000.

* Ver table de medicamentos pág. 79.

CATETERIZACION DEL CONDUCTO NASOLAGRIMAL EN PERROS (2)

LAMINA 12



CATETERIZACION DEL CONDUCTO NASOLAGRIMAL EN EL CABALLO

INDICACIONES

En obstrucciones localizadas a través del conducto nasolagrimal causadas por cuerpos extraños o cálculos.

TECNICA

1. Se introduce un catéter de poliestileno (de uso endovenoso o intraraquídeo) por el punto nasal (Fig. 1).
2. Se dirige hacia arriba y hacia atrás hasta que llegue a la obstrucción, o bien, a la porción más estrecha del conducto. Se ajusta una jeringa hipodérmica de 10 cm. que contenga solución salina fisiológica (de preferencia tibia) a la porción libre del catéter.
3. Se acciona el émbolo, repitiendo la operación hasta que el líquido fluya por el punto lagrimal superior (Fig. 2).

OBSERVACIONES

En caballos tranquilos la intervención puede realizarse con medios sencillos de contención como el acial. En otros es necesario recurrir a medicamentos que produzcan una neuroleptoanalgesia como la Xilacina y elorhidrato de Ketamina.

POSOPERATORIO

Habiendo retirado la obstrucción se procede a retirar el catéter. Se pueden instilar gotas de corticosteroides y antibióticos por el punto lagrimal unas seis veces al día (ver tabla de medicamentos pág79).

EQUIPO


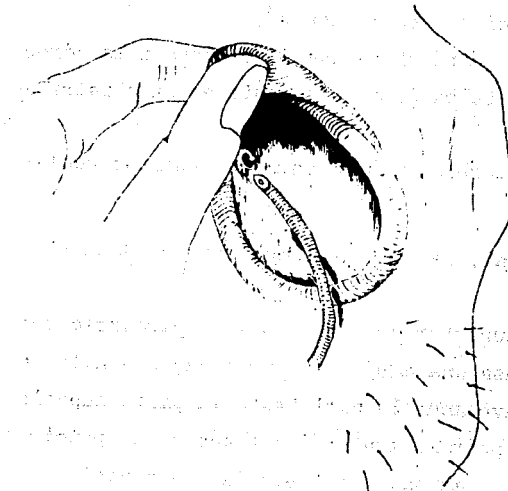
Catéter de uso endovenoso o intraraquídeo calibre 90 ó 160.

Jeringa de 10 cm.

Solución salina fisiológica.

CATETERIZACION DEL CONDUCTO NASOLAGRIMAL EN EL CABALLO

LAMINA 13



MANDIL CONJUNTIVAL

DE AMBROSIO

(Utilizando la membrana nictitante o tercer párpado).

INDICACIONES

1. Para cubrir la córnea en caso de:
 - a) Ulceras corneales.
 - b) Heridas o escoriaciones en la córnea.
 - c) En intervenciones quirúrgicas que involucren a la córnea o a la conjuntiva bulbar (como adyuvante en la cicatrización).
2. Como tratamiento postoperatorio en caso de prolapso ocular.

TECNICA

1. Bajo anestesia general, se coloca al paciente en decúbito lateral.
2. Se toma el párpado superior con una pinza, separándolo del globo ocular. Se pasa una aguja (atraumática) con nylon o seda 3-0 ó 4-0, atravesando la piel hasta la parte superior de la conjuntiva palpebral, teniendo cuidado de no penetrar el globo ocular con la aguja. Se lleva la aguja hasta el tercer párpado y se incide a unos 5 mm. del borde libre a la altura del cartilago. Haciendo un punto en "U" se regresa la aguja hasta el párpado superior y, perforándolo, se anuda con la porción libre del material de sutura (Fig. A).
3. Dos o tres puntos iguales serán suficientes para mantener el tercer párpado en posición y cubriendo toda la cornea (Fig. B).
4. Todas las suturas quedarán dentro de la conjuntiva palpebral, con lo cual se evita una irritación a la córnea.

OBSERVACIONES

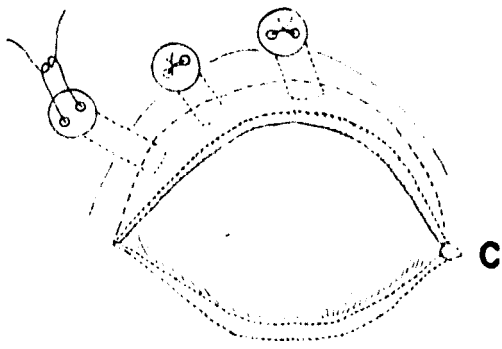
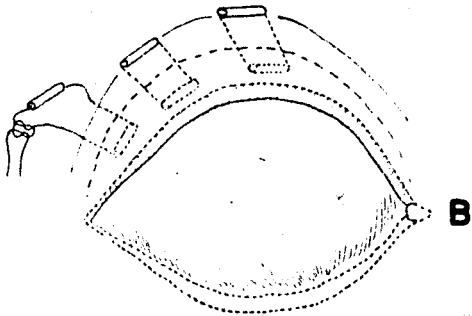
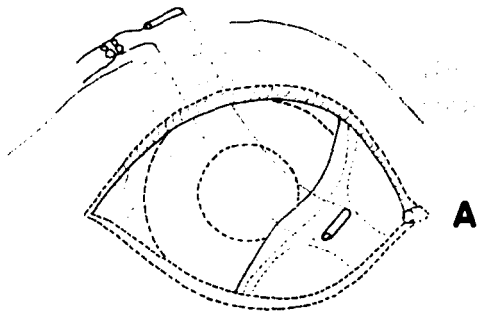
Para prevenir una necrosis por presión, se pueden colocar pequeñas bandas de hule o botones en los lugares de mayor presión de la sutura sobre la piel (Fig. C).

POSOPERATORIO

Los medicamentos que deban ser administrados a la lesión que está cubriendo el mandil conjuntival (los cuales varían según el caso), pueden infiltrarse por el canto externo del

MANDIL CONJUNTIVAL

LAMINA 14



ojo, desde donde se distribuirá por toda la lesión.

DE ANIMAL Los puntos de sutura se retirarán después de 10 días o dos semanas para reexaminar la lesión.

EQUIPO

Paquete estándar.

Nylon o seda 3-0 ó 4-0.

Bandas de hule o botones.

INYECCION SUBCONJUNTIVAL

INDICACIONES

1. Medicamentos cuya penetración en la córnea es deficiente (antibióticos y corticosteroides).
2. Medicamentos que tienen características de lenta absorción (corticosteroides de depósito).
3. Para obtener altos niveles de medicamentos intraocularmente por cortos periodos de tiempo (en infecciones intraoculares agudas).
4. En los casos en que no sea apropiado aplicar medicamentos tópicos.
5. En tratamientos posoperatorios.

OBSERVACIONES

Las inyecciones subconjuntivales pueden administrarse en las capas superficiales, cerca del limbo o abajo de la cápsula de Tenon. Las inyecciones superficiales no dan resultado en un nivel intraocular como en el caso de las aplicadas abajo de la cápsula de Tenon. La inyección superficial a menudo se sale del sitio de inyección, llega a la lágrima y es absorbida por la córnea. La penetración del medicamento por el método de inyección subconjuntival es mayor en ojos inflamados.

La inyección subconjuntival no debe ser usada indiscriminadamente, pero si en opinion del médico es el mejor medio de tratar a un paciente, puede procederse a su aplicación. Muchos pacientes pueden ser atendidos con un tratamiento sistémico y tópico con la misma eficacia.

Aunque las inyecciones subconjuntivales no constituyen un procedimiento quirúrgico, hemos incluido una descripción de la técnica respectiva. Este procedimiento se utiliza muy a menudo como adyuvante en procedimientos quirúrgicos tales como las operaciones de catarata y de córnea. Por ésta vía se pueden administrar altos niveles de corticosteroides y de antibióticos.

Rutinariamente se aplican éstas inyecciones utilizando anestésicos tópicos.

Es necesario tomar en cuenta la intensidad de la terapia que se va a emplear. Por este motivo, para obtener los mejores resultados terapéuticos, debe emplearse el menor volumen con la mayor concentración posible. Nunca debe administrarse subconjuntivamente mas de 1 ml.

En la siguiente table figuran algunos de los medicamentos y sus dosis, comunmente usados para inyecciones subconjuntivales.

Ampicilina	50 - 250 mg.
Bacitracina	10,000 unidades.
Cloramfenicol succinato	50 - 100 mg.
Eritromicina	100 mg.
Lincomicina	150 mg.
Neomicina	250 - 500 mg.
Penicilina G	250,000 - 1 millon U
Polimixina B	10 mg.
Metilprednisolona*	2.5 - 10 mg.

TECNICA

1. Después de instilar un anestésico tópico** y esperando hasta obtener un buen efecto, se coloca una aguja del No. 25 ó 26 con una jeringa de tuberculina o de insulina, sobre la conjuntiva bulbar superior (esclerótica) en su parte medial y, con un movimiento rápido y firme, se introduce la aguja subconjuntivamente (por debajo de la cápsula de Tenon) y se inyecta el medicamento (Figs. 1).
2. Por efecto del medicamento inyectado se producirá una pequeña ampula (Fig. 2).

EQUIPO

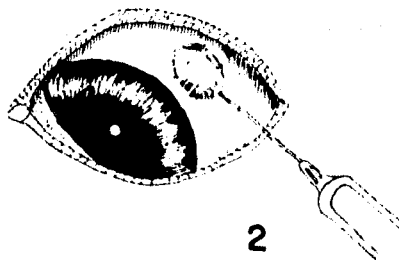
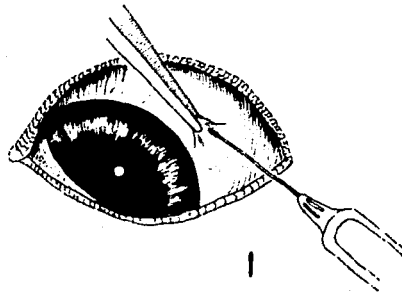
Aguja del No. 25 ó 26.

Jeringa de insulina o tuberculina.

Anestésico tópico (ver tabla de medicamentos pág. 79).

* Depo Medrol. Laboratorios Tuco, Div. Vet. de Upjohn, S.A.

** Ver tabla de medicamentos pag.



INDICE DE MATERIAS

(Índice alfabético de materias)

INDICE

(Índice alfabético de materias)

INDICE

(Índice alfabético de materias)

(Índice alfabético de materias)

(Índice alfabético de materias)

(Índice alfabético de materias)

(Índice alfabético de materias)

CAPITULO IV

PROCEDIMIENTOS QUIRURGICOS EN AFECCIONES

DE LOS PARPADOS;

CORRECCION DE ENTROPION;

1. Por la técnica de resección músculo-piel.

2. Por la técnica de "Y" a "V".

CORRECCION DE ECTROPION;

Por la técnica de "V" a "Y" .

EXTRACCION DEL TEJIDO GLANDULAR DEL TERCER PARPADO.

RESECCION TOTAL DE LA GLANDULA SUPERFICIAL

DEL TERCER PARPADO

CORRECCION DE ENTROPION

(Por la técnica de resección músculo-piel)

INDICACIONES

Entropión (en cualquier tercio del párpado inferior).

TECNICA

1. Utilizando una pinza de Allis, se toma la piel a unos 2 mm. del margen del segmento entrópico del párpado (Fig. 1).
2. La protuberancia que se forma en la piel, por el empleo de la pinza de Allis, se incide a lo largo de su base con tijeras para tenotomía de puntas romas. La cantidad de piel que se va a quitar dependerá de la extensión del entropión (Fig.2).
3. Se separan las dos porciones cortadas, y la hemorragia se controla haciendo presión y con pequeños puntos de cauterización. Se toma una pequeña tira del músculo orbicular con una pinza con dientes de ratón para tejidos y se corta a todo lo largo de la insición (Fig. 3).
4. Al terminar se sutura sólo la piel con nylon o seda 6-0 con puntos separados (Fig. 4).

OBSERVACIONES

Existen ciertas razas que tienen predisposición a padecer entropion, v.gr.: San Bernardo, Bulldog Inglés, Chow Chow, Cocker Spaniel y ciertas razas de caza. En ocasiones es suficiente cortar solo la piel.

POSOPERATORIO

Se retiran los puntos de sutura entre 10 y 14 días después de la operación

EQUIPO

Paquete estándar.


Pinza para tejidos con dientes de ratón.

Tijera para tenotomía con puntas romas.


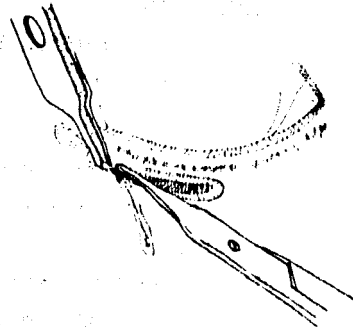
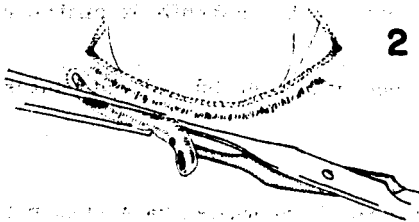

Nylon o seda calibre 6-0.

UNIVERSIDAD DE GUATEMALA
**CORRECCION DE ENTROPION (POR LA TECNICA
DE RESECCION MUSCULO-PIEL)**

LAMINA 16



ASPECTO DEL ENTROPION



INDICACIONES

Entropión (localizado en el tercio medio).

TECNICA

1. Se coloca sobre el ojo un protector esclero-corneal de plástico (Fig. 1).
2. Como soporte, se coloca un abatelenguas estéril dentro del párpado inferior entre las conjuntivas palpebral y bulbar. Se hace una incisión en forma de "Y" abarcando toda la porción entrópica del párpado (Fig. 2).
3. La piel adherida al tejido subcutáneo se separa en la parte superior de la "Y" con tijeras para tenotomía de puntas romas (Fig. 3).
4. Se sutura en forma de "V" con seda o nylon 6-0 con puntos separados (Fig. 4).

OBSERVACIONES

El protector esclerocorneal se emplea para evitar laceraciones a la córnea y la esclerótica pero puede no ser utilizado.

POSOPERATORIO

Se retiran los puntos de sutura 10 a 14 días después de la operación.

EQUIPO

Protector plástico esclero-corneal (opcional).

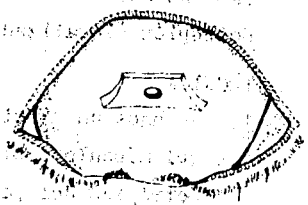
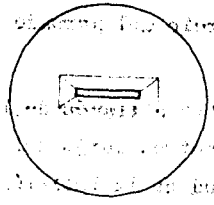
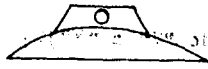Abatelenguas estéril.

Bisturí.

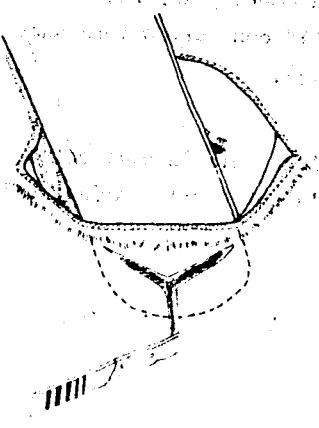
Tijera para tenotomía con puntas romas.

Nylon o seda calibre 6-0.

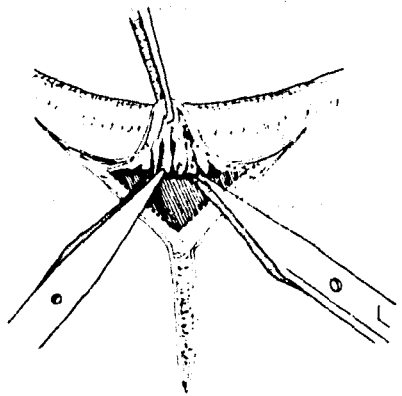
CORRECCION DE ENTROPION



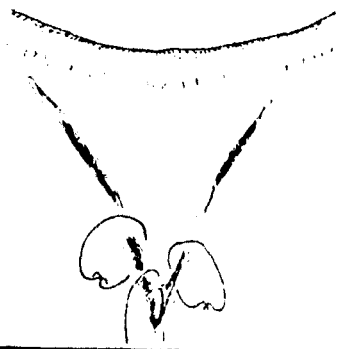
PROTECTOR ESCLEROCORNEAL



2



3



4

CORRECCION DE ECTROPION

VI ABIMAR

(Por la técnica de "V" a "Y").

INDICACIONES

Ectropión (localizado en cualquier tercio del párpado inferior).

TECNICA

1. Se hace una incisión en forma de "V" a través de la piel y del músculo orbicular a unos milímetros abajo del segmento ectrópico del párpado. La longitud de la incisión dependerá del grado de ectropión (Fig. 1).
2. Se separa la piel con tijeras para tenotomía y se retira el exceso de tejido que pudiera haber (Fig. 2).
3. Se sutura la piel en forma de "Y" con puntos separados simples con nylon o seda 6-0 (Fig. 3).

OBSERVACIONES

Existe una serie de técnicas para la corrección del ectropión pero sólo mencionamos ésta por considerarla fácil en su ejecución y con buenos resultados.

POSPERATORIO

Se retiran los puntos de sutura 10 a 14 días después de la operación.

EQUIPO

Bisturí

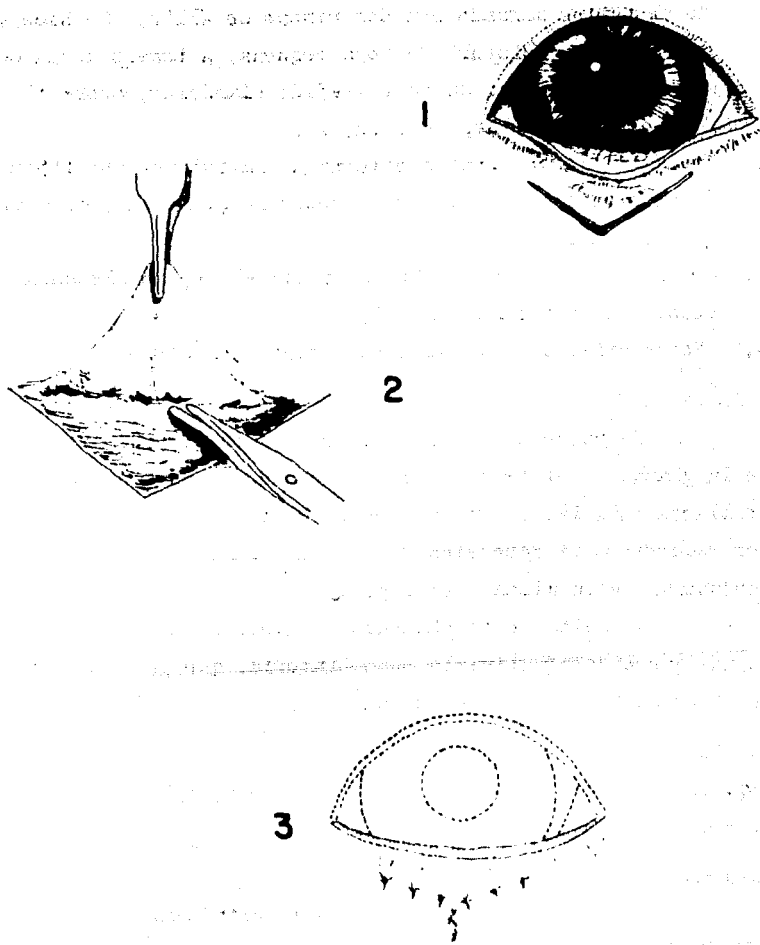
Tijera para tenotomía.

Paquete estándar.

Nylon o seda calibre 6-0.

CORRECCION DE ECTROPION

LAMINA 18



EXTRACCION DEL TEJIDO GLANDULAR DEL TERCER PÁRPADO

INDICACIONES

1. Hipertrofia de la glándula superficial del tercer párpado.

TECNICA

1. Bajo anestesia general de corta duración (pentotal sódico) o bajo neuroleptoanalgesia, se exterioriza la glándula tomando el tercer párpado con dos pinzas de Allis. Se hace una incisión con un bisturí de hoja pequeña, a través de la conjuntiva palpebral que cubre el tejido glandular, sobre el cartilago del tercer párpado (Fig. 1).
2. Separando la conjuntiva externa de la interna con tijeras de Stevens para tenotomía, se exponen la glándula y el cartilago (Fig. 2).
3. Con una pinza de disección se quita el tejido glandular alrededor del cartilago (Fig. 3).
4. No se utilizan suturas para cerrar la incisión.

OBSERVACIONES

Se puede utilizar esta técnica en caso de hipertrofia de la glándula del tercer párpado, cuando no ha llegado a desarrollarse demasiado. En caso de un desarrollo excesivo, es mejor recurrir a la resección de toda la glándula, incluyendo la conjuntiva de la misma (ver pág. 58).

Al quitar esta glándula se reporta que puede ocasionarse una queratoconjuntivitis posoperatoria, que puede ser mas grave si se quita todo el tercer párpado.

EQUIPO

Paquete estándar.

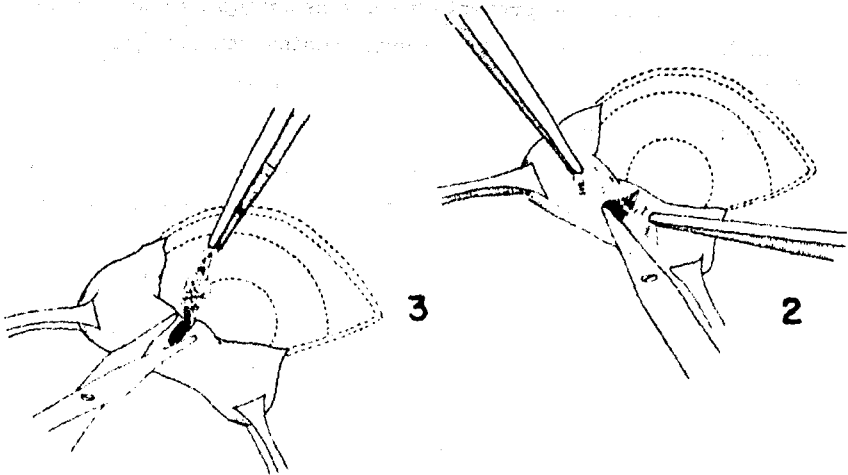
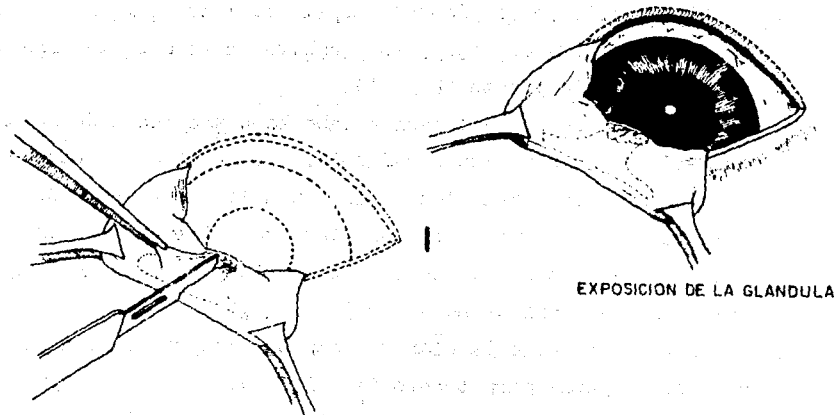
Tijera de Stevens para tenotomía.

POSOPERATORIO

Ver pág. 58. Resección de la glándula.

**EXTRACCION DEL TEJIDO GLANDULAR
DEL TERCER PARPADO**

LAMINA 19



RESECCION DE LA GLANDULA HIPERTROFIADA DEL TERCER PÁRPADO

INDICACIONES

Hipertrofia de la glándula superficial del tercer párpado.

TECNICA

1. La hipertrofia de la glándula superficial del tercer párpado se aprecia fuera del ojo y se localiza en la cara interna de la membrana nictitante (Fig. 1).
2. La resección se puede llevar a cabo bajo anestesia de corta duración o con neuroleptoanalgesia. Se infiltra la base de la glándula con adrenalina* a una dilución de 1: 50,000. Se toma el tercer párpado con una pinza de Allis para exteriorizar la base de la glándula. Se presiona la base de la glándula con una pinza de mosquito (Fig. 2).
3. Se corta la base de la glándula con un bisturí de hoja pequeña o con tijeras para tenotomía (Fig. 3). Se deja la pinza unos minutos con objeto de controlar la hemorragia.
4. No se utilizan suturas para cerrar la incisión.

OBSERVACIONES

En caso de presentarse una hemorragia al quitar la pinza, normalmente basta hacer una ligera presión con una gasa para controlarla.

POSOPERATORIO

Es conveniente aplicar un ungüento a base de corticosteroides y antibióticos de amplio espectro unas cuatro veces al día, y a los tres días disminuir la dosis paulatinamente*.

EQUIPO

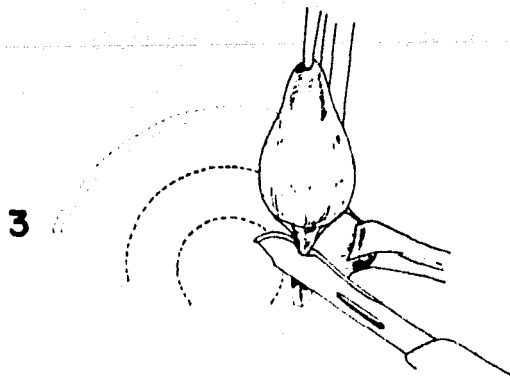
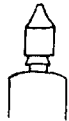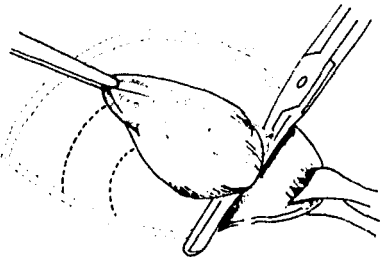

Paquete estándar.

Tijeras para tenotomía.

* Ver tabla de medicamentos pág. 79 .

RESECCION DE LA GLANDULA HIPERTROFIADA DEL TERCER PARPADO

LAMINA 20



El presente documento tiene por objeto establecer las normas que deben seguirse en el momento de la compra de los productos que se detallan en el presente documento, para asegurar la calidad de los mismos.

ARTICULO

El presente documento tiene por objeto establecer las normas que deben seguirse en el momento de la compra de los productos que se detallan en el presente documento, para asegurar la calidad de los mismos.

CAPITULO V

PROCEDIMIENTOS QUIRURGICOS EN AFECCIONES

DE LA CORNEA;

RASPADO DE LA CORNEA.

QUERATECTOMIA.

RASPADO DE LA CORNEA

INDICACIONES

1. Como tratamiento de queratitis superficiales que no involucren el estroma corneal. Queratitis dendrítica, herpética y pigmentaria superficial.

TECNICA

1. Previa anestesia por instilación y tranquilización del paciente, se toma un bisturí con hoja del No. 15 y se procede a hacer un ligero raspado de la lesión sin dañar el estroma corneal (Fig. 1).
2. Con un algodón mojado en tintura de yodo, alcohol o éter se hacen aplicaciones por toda la superficie desprovista de epitelio, con ello se favorece la cicatrización.
3. Terminada esta operación se puede poner un vendaje monocular (Ver pag.29).

OBSERVACIONES

En ocasiones, se puede utilizar un aplicador de algodón impregnado con fenol en vez del raspado con bisturí, pudiendo esto ser menos traumático pero no siempre efectivo (Fig. 2).

POSOPERATORIO

Después de la operación se deben aplicar unguentos a base de esteroides y antibióticos por unos 5 ó 6 días. Así mismo se puede administrar vitamina A que favorecerá la cicatrización (Epitezol*). Es recomendable hacer un mandil conjuntival (ver pag.42)

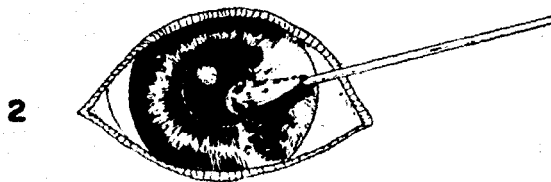
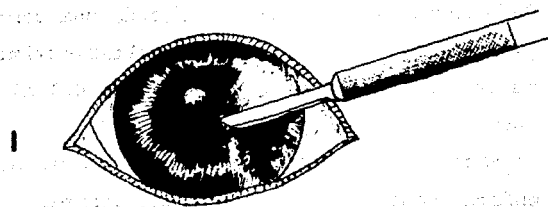
EQUIPO

Bisturí con hoja del No. 15.
Aplicadores de algodón.

* Ver tabla de medicamentos Pág. 79

RASPADO DE LA CORNEA

LAMINA 21



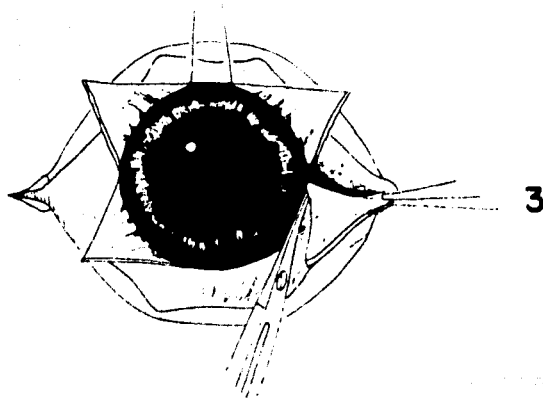
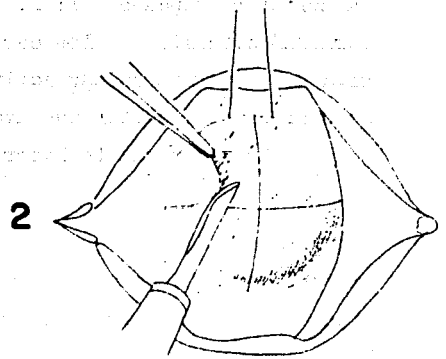
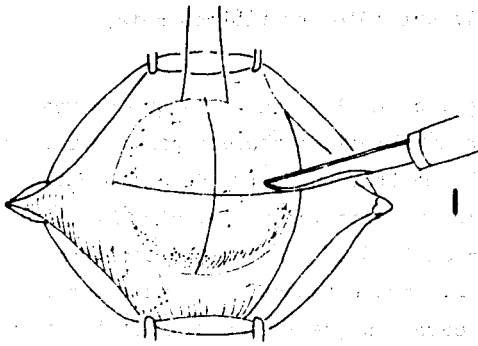
QUERATECTOMIA SUPERFICIAL

INDICACIONES

1. Queratitis pigmentaria.
2. Quemaduras en la córnea.
3. Distrofia corneal.
4. Leucoma superficial consecuente a úlceras corneales.

TECNICA

1. Bajo anestesia general se efectúa una cantotomía lateral (ver pág. 32). Con objeto de evitar movimiento del globo ocular, se lleva a cabo la fijación del mismo de la manera ya descrita (ver pág. 34).
2. Se hace una incisión cuidadosa a través del tejido corneal enfermo hasta llegar al estroma corneal. La incisión inicial del estroma se realiza en el centro de la córnea. Así, se hace una serie de incisiones hasta dividir la córnea en cuadrantes (Fig. 1).
3. Una vez que la córnea ha sido dividida, la queratectomía laminar comienza con la disección del tejido del estroma, teniendo cuidado de que la hoja del bisturí permanezca paralela a la incisión. Se hacen movimientos suaves y largos de la hoja y, si ésta se mantiene paralela al plano de la córnea, el estroma se desprende en un plano laminar continuo hacia el limbo (Fig. 2).
4. Cada cuadrante del tejido corneal se corta en la misma forma, procurando permanecer dentro del mismo plano laminar del estroma, con lo que se logra que la superficie corneal quede bastante lisa. Durante todo el proceso debe mantenerse húmeda la superficie corneal, para lo cual se emplea una solución salina estéril. No debe ejercerse demasiada tracción en el estroma corneal en el momento de hacer la disección, pues en otra forma el desprendimiento del estroma da por resultado un considerable edema corneal posoperatorio.
5. Una vez terminada la disección del estroma, se cortan las cuñas del tejido a la altura del limbo, utilizando tijeras de Stevens para tenotomía (Fig. 3).



6. Terminada la operación debe retirarse la sutura de fijación y cerrarse la incisión de la cantotomía de manera usual.

OBSERVACIONES

Pueden emplearse otras técnicas que requieren de instrumental especializado por lo que sólo describimos ésta.

POSOPERATORIO

Después de la operación, la zona en la que se realizó la queratectomía se trata con antibióticos tópicos cinco o seis veces al día*. Es preferible emplear ungüentos de antibióticos de amplio espectro, tales como la gentamicina y el cloramfenicol*. Se emplea además; atropina al 1% ó 2% como agente ciclopéxico para evitar el espasmo ciliar, frecuentemente asociados con la enfermedad corneal. En los casos en que la vascularización progresiva de la córnea es muy activa, se lleva a cabo una terapia de esteroides para evitar que avance la excesiva granulación del tejido*. Es recomendable hacer un mandil conjuntival (Ver pág. 42)

EQUIPO

Paquete estándar.

Bisturí con hoja Beaver No. 64.

Tijera de Stevens para tenotomía.

Blefarostato.

Seda calibre 6-0.

* Ver tabla de medicamentos pág. 79.

OPACIDAD DEL CRISTALINO

(estas palabras a través de las cuales se puede leer)

del cristalino que se nota tras el agua cuando el cristalino opaco

que en realidad es el cristalino opaco que se nota tras el agua

del cristalino que se nota tras el agua cuando el cristalino opaco

CAPITULO VI

PROCEDIMIENTOS QUIRURGICOS EN AFECCIONES

DEL CRISTALINO;

OPERACION DE CATARATA.

OPERACION DE CATARATA.
(Por la técnica extracapsular)

INDICACIONES

1. Para la extracción de catarata madura.

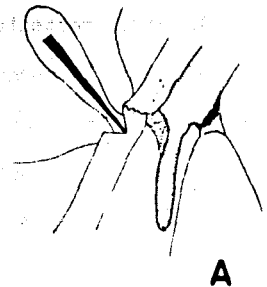
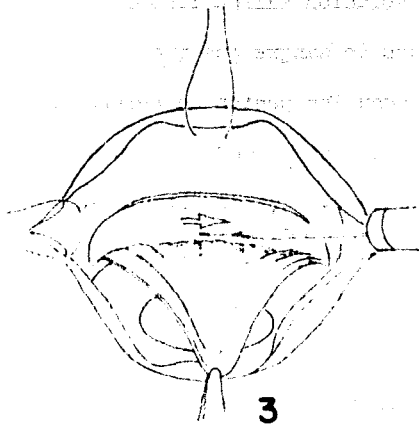
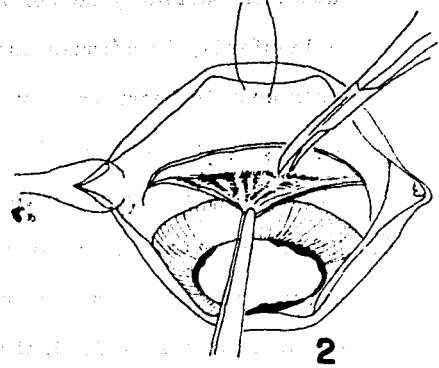
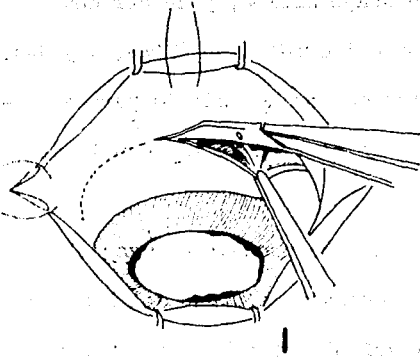
TECNICA

1. Es recomendable llevar a cabo la operación bajo anestesia general.
2. Para obtener la mayor dilatación posible de la pupila, se empieza a atropinizar localmente 20 horas antes de la cirugía*.
3. Con objeto de propiciar un mayor acercamiento al campo operatorio se efectúa una cantotomía lateral (ver pág. 32), y se fija el globo ocular en la forma antes descrita (ver pág. 34).
4. Se hace una incisión en la conjuntiva con tijeras de Stevens para tenotomía a 150° en posición de 10 a 2. hrs., más o menos a un centímetro arriba del limbo (Fig. 1).
5. Se disecciona el tejido epitelial con tijeras de puntas romas hasta llegar al limbo (Fig. 2).
6. Antes de incidir la esclerótica para llegar a la cámara anterior, se colocan dos puntos de referencia sobre la esclerótica a los lados del sitio de incisión, utilizando catgut 6-0. (Figs. A y B). Se corta la cápsula de Tenon a un mm. atrás del limbo utilizando un bisturí con hoja Beaver No. 64 (Fig. 3). Al penetrar a la cámara anterior se vaciará el humor acuoso.

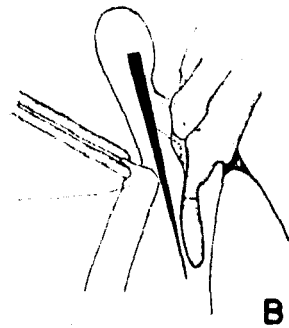
* Ver tabla de medicamentos pág. 79

OPERACION DE CATARATA

LAMINA 23



CORTES LONGITUDINALES DEL ANGULO IRIDO CORNEAL



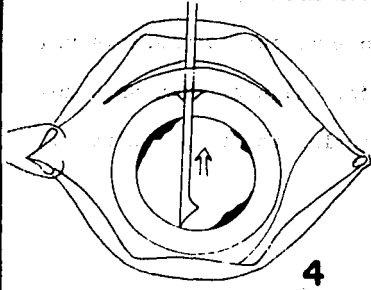
7. Se introduce un cistotomo por la incisión, a través de la abertura pupilar y se corta, de abajo arriba, y de derecha a izquierda, la cápsula anterior del cristalino (Figs. 4 y 4A). Es necesario hacer esta operación con mucho cuidado para no lesionar el endotelio de la córnea y el iris al introducir el cistotomo y hacer el corte.
8. Habiendo cortado la cápsula anterior se procede a luxar el cristalino. Se presiona con una cucharilla abajo del limbo y con otra arriba de la incisión; así el cristalino se luxa y cae dentro de la cámara anterior a través de la pupila (Fig. 5).
9. Se extrae el cristalino por la incisión, haciendo una presión ligera hacia arriba con una cucharilla y se recibe afuera con la otra, sosteniendo el cristalino por abajo sobre la concavidad de la cucharilla (Fig. 6).
10. Se lava la cámara anterior con solución salina fisiológica estéril para retirar los residuos de sangre que queden (coágulos). Después de lavar se anudan los puntos de referencia que previamente se habían colocado y se procede a suturar toda la incisión con puntos separados utilizando catgut 6-0. Antes de terminar de suturar se reintegra el volumen de humor acuoso que se perdió, adicionando solución salina fisiológica estéril (Fig. 7). Utilizando una cánula de Castroviejo.
11. Se sutura la incisión en la conjuntiva utilizando catgut 7-0 con puntos separados (Fig. 8).

OBSERVACIONES

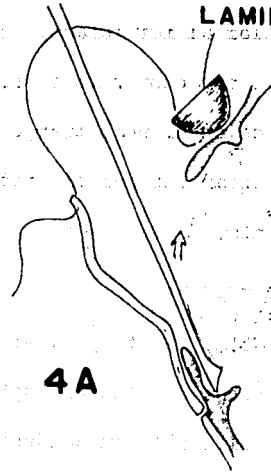
Es necesario dilatar la pupila lo más posible debido a

OPERACION DE CATARATA (2)

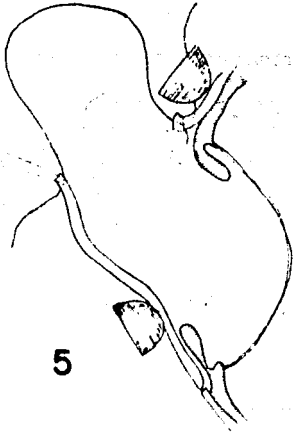
LAMINA 24



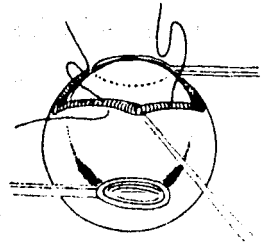
4



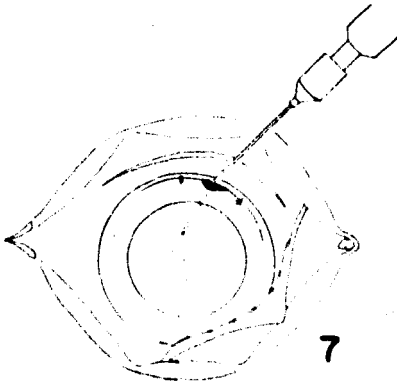
4A



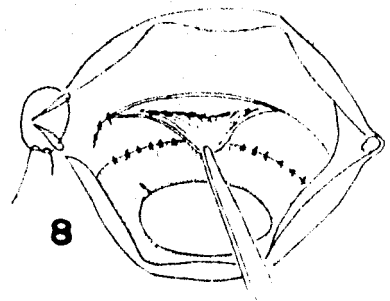
5



6



7



8

que, en ocasiones, no logra pasar el cristalino por la abertura pupilar al ser luxado. Debe seguirse con mucha precisión el tratamiento posoperatorio pues es muy frecuente que se presente una infección al poco tiempo de la operación. Algunos cirujanos recomiendan empezar el tratamiento antibiótico tópico antes de la cirugía.

POSOOPERATORIO

1. Gotas de atropina al 2%, 4 ó 5 veces al día para mantener una buena dilatación pupilar*.
2. Aplicación subconjuntival de 10 mg. de metilprednisolona* después de la cirugía.
3. Aplicación de ungüentos a base de corticosteroides y antibióticos de amplio espectro 6 veces al día.
4. Con objeto de evitar que el paciente se lastime la herida, es recomendable aplicar un vendaje y colocarle un collar isabelino (ver pág. 30).

El tratamiento se llevará a cabo por lo menos durante 4 a 6 semanas antes de retirarlo.

EQUIPO

Paquete estándar.
Tijeras de Stevens para tenotomía.
Cistotomo.
Blefarostato.
Mango de bisturí y hojas Beaver.
Cánula de Castroviejo
Cucharillas
Catgut 6-0 y 7-0.

* Ver tabla de medicamentos pág. 79

** Depo-medrol. Laboratorios Upjohn.

CONTENIDO

(Indicaciones de páginas)

CONTENIDO

CAPITULO VII

PROCEDIMIENTOS QUIRURGICOS EN EL GLOBO OCULAR;

ENUCLEACION.

ENUCLEACION

(Por la técnica transpalpebral)

INDICACIONES

1. Panoftalmítis.
2. Ojos afectados por heridas y traumatismos que, por su gravedad no pueden ser tratados en otra forma.
3. Ojos ciegos con dolor que no ceda a tratamiento médico.
4. Neoplasias intraoculares y retrobulbares.
5. En casos de glaucoma absoluto.

TECNICA

1. Es conveniente aplicar anestesia general en pequeñas especies y Xilacina y bloqueo del nervio auriculopalpebral en grandes especies (ver pág. 25).
2. Se colocan tres o cuatro puntos en el borde de los párpados utilizando seda cal. 2-0, dejándolos de 8 a 10 cm. de largo y colocando una pinza de mosquito en cada extremo de los hilos (Fig. 1).
3. Se hace un corte oval a 1.0 ó 1.5 cm. del borde palpebral - (Fig. 2). Al hacer el corte aparece el tejido subcutáneo, el cual se debe disecar con tijera profundizando hasta la esclerótica en donde se verá la inserción de los músculos extraoculares (Fig. 3).
4. Se cortan los tendones de cada uno de los músculos en su inserción, principiando por el recto lateral, y continuando en sentido opuesto a las manecillas del reloj, se termina con el oblicuo inferior (Fig. 4).

5. Finalmente, el globo ocular queda sostenido únicamente por el músculo retractor del ojo, el nervio óptico y los vasos sanguíneos. Para evitar un excesivo sangrado de la arteria retiniana, no se corta este paquete sino que, por torsión, se extrae todo el globo ocular y la arteria queda obturada. Para llevar a cabo la extracción del globo ocular se hacen sostener los hilos, previamente colocados en los párpados, por un ayudante que, al mismo tiempo, efectuará una ligera tracción mientras el cirujano da vueltas a todo el paquete (Fig. 5).
6. Habiendo terminado la operación, y observando que no haya ninguna hemorragia, se procede a suturar los párpados con seda o nylon cal. 3-0 en pequeñas especies, y con seda o nylon cal. 0 en grandes especies, utilizando, en ambos casos, puntos separados (Fig. 6). En grandes especies es recomendable suturar una gasa sobre la herida con objeto de que ésta no se ensucie (sutura de Stent).

OBSERVACIONES

Algunos autores recomiendan suturar los músculos cortados entre sí para que la hoquedad no sea tan grande.

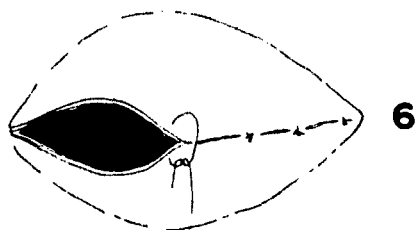
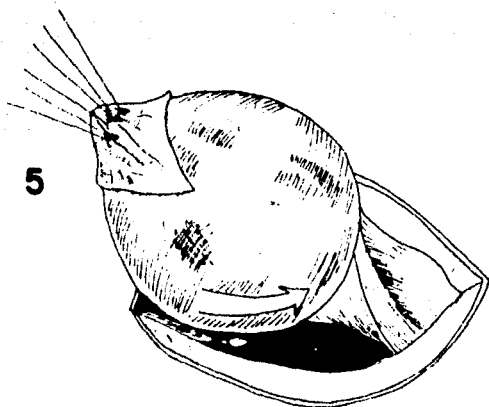
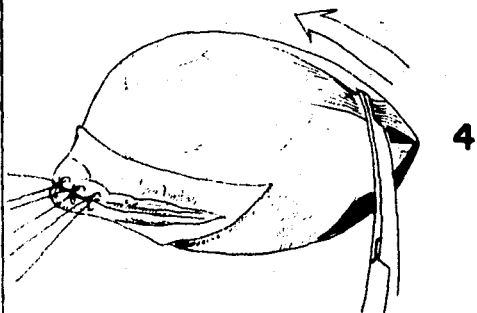
POSOPERATORIO

Se retiran los puntos de sutura después de 10 días de la operación y, aunque no son frecuentes las infecciones, es recomendable aplicar antibióticos de amplio espectro parenterales por unos 5 ó 6 días.

EQUIPO

Paquete estándar.

Nylon o seda calibres 0, 00 y 000.



**TABLA DE MEDICAMENTOS TOPICOS MAS COMUNMENTE
USADOS EN OFTALMOLOGIA.**

TABLA DE MEDICAMENTOS TOPICOS MAS COMUNMENTE USADOS EN OFTALMOLOGIA.

	<u>Nombre del Producto</u>	<u>Componentes quimicos</u>	<u>Propiedades</u>	<u>Laboratorio</u>
I MIDRIATICOS	Atro-ofteno al 1% y 2% (solución oftálmica)	Sulfato de atropina	midriático cicloplegico	Sophia,S.A.
	Hom-ofteno al 2% y 5% (s.o.)	Bromhidrato de homa- tropina	midriático cicloplegico parasimaticolitico	Sophia,S.A.
	Atropina al 1% (s.o.)	Sulfato de atropina	midriático cicloplegico	Ufarmex,S.A
II MIOTICOS	Pil-ofteno al 1% y 4% (s.o.)	Clorhidrato de pilo- carpina	miotico parasimaticomi- metico	Sophia,S.A.
	Pilocarpina (s.o.)	Clorhidrato de pilo- carpina	miotico parasimaticomi- metico	Ufarmex,S.A.
III ANESTESICOS TOPICOS	Ponti-ofteno (s.o.)	Clorhidrato de tetra- caina	anestesico local	Sophia,S.A.
	Tetracaina (s.o.)	Clorhidrato de tetra- caina Acido bórico Solución de epinefrina	anestesico local	Ufarmex,S.A.
IV ANTIBIOTICOS DE AMPLIO ES- PECTRO	Cloranfeni-ofteno	Cloramfenicol levógiro	antibiótico de a.e.	Sophia,S.A.
	Cloramfenicol (s.o.)	Cloramfenicol	antibiótico de a.e.	Ufarmex,S.A.
	Biofrin ofteno (s.o.)	Sulfato de neomicina Sulfato de Polimixina b Clorhidrato de fenile- frina	antibiótico de a.e. vasoconstrictor	Sophia,S.A.

<u>Nombre del Producto</u>	<u>Componentes Químicos</u>	<u>Propiedades</u>	<u>Laboratorio</u>
Gentamicina (s.o.)	Sulfato de gentamicina	Antibiótico de a.e.	Ufarmex,S.A.
Polixin- ofteno	Sulfato de polimina b Sulfato de neomicina Gramicidina	Antibiótico de a.e. Bacterostático Bactericida	Sophia,S.A.
Furaseptyl	Nitrofurazona	Bactericida Bacteriostático	Queralt-Hir,S.A.
Kanacin-ofteno	Sulfato de Kanamkina	Antibiótico a.e.	Sophia,S.A.
V ASOCIACIONES DE ANTIBIOTICOS Y ANTINFLAMATORIOS			
Biodexan-ofteno	Fosfato de dexametasona sódica Sulfato de neomicina Sulfato de polimixina B Clorhidrato de fenilefrina	Antibiótico de a.e. Antiinflamatorio Antialérgico, Vasocostrictor	Sophia,S.A.
Decadron con neomicina	Fosfato sódico de dexametasona Sulfato de neomicina	Antibiótico de a.e. Antiinflamatorio	Merck-Sharp & Dome de México, S.A. de C.V.
Esterofenil-ofteno	Acetato de Hidrocortisona Cloramfenicol levógiro	Antibiótico de a.e. Antiinflamatorio Antialérgico	Sophia,S.A.
Hidrocortisona-cloramfenicol	Hemisuccinato de hidrocortisona Cloramfenicol	Antibiótico de a.e. Antiinflamatorio Antialérgico	Ufarmex,S.A.
Hidroneomicina	Acetato de hidrocortisona Sulfato de Neomicina	Antibiótico de a.e. Antiinflamatorio Antialérgico	Ufarmex,S.A.
Maxidex (s.o.)	Dexametasona Hidroxiopropilmetilcelulosa	Antiinflamatorio Antialérgico	Oftasa,S.A.

VI UNGUENTOS DE
USO OFTALMICO

<u>Nombre del Producto</u>	<u>Componentes Quimicos</u>	<u>Propiedades</u>	<u>Laboratorio</u>
Maxitrol (s.o.)	Dexametasona Sulfato de neomicina Sulfato de polimixina B Hidroxiopropilmetilcelulosa	Antibiótico de a.e. Antiflogístico Antialérgico	Oftasa, S.A. de C.V.
Maxitrol F	Dexametasona Sulfato de Neomicina Sulfato de polimixina B Fenilefrina	Antibiótico de a.e. Antiflogístico Antialérgico Vasoconstrictor	Oftasa, S.A. de C.V.
Neomodex-pfteno	Fosfato de dexametasona sódica Sulfato de neomicina	Antibiótico de a.e. Antiflogística Antialérgico	Sophia, S.A.
Cloram-tetra	Cloramfenicol Tetracaina Sulfato de Nafasolina	Antibiótico de a.e. Antifeccioso Calmante	Ufarmex, S.A.
Epitezol	Cloramfenicol Vitamina A Acetato de hidrocortisona	Antibiótico de a.e. Antiflogístico Regenerador de tejidos	Ufarmex, S.A.
Hidrocortisona Cloramfenicol	Acetato de hidrocortisona Cloramfenicol	Antibiótico de a.e. Antiflogístico	Ufarmex, S.A.
Neo-cortef	Acetato de hidrocortisona Sulfato de neomicina Clorhidrato de tetracaina	Antibiótico de a.e. Antiflogístico Calmante	Tuco.- Div. Vet. de Upjohn, S.A. de C.V.
Maxidex	Dexametasona Hidroxiopropilmetilcelulosa	Antiflogístico antialérgico	Oftasa, S.A.

	<u>Nombre del Producto</u>	<u>Componentes Químicos</u>	<u>Propiedades</u>	<u>Laboratorio</u>
	Maxitrol	Dexametasona Sulfato de neomicina Sulfato de polimixina B Hidroxiopropilmetilcelulosa	Antibiótico de a.e. antiflogístico Antialérgico	Oftasa, S.A. de
VII SOLUCIONES PARA LIMPIEZA DEL OJO	Bal-ion	Cloruro de sodio Cloruro de potasio Cloruro de magnesio Acetato de sodio	Colirio isotónico para irrigar el ojo durante la cirugía	Sophia, S.A.
	Lav-ofteno	Acido bórico Tetraborato de sodio Sodio Antipirina	Antiséptico Astringente	Sophia, S.A.
	Metichel ofteno al 0.5%	Metilcelulosa	Lubricante	Sophia, S.A.
	Oftaboril	Acido bórico Borato de sodio Clorhidrato de fenilefrina	Lavatorio ocular Antiséptico Vasoconstrictor	Oftasa, S.A. de C.V.

GLCSARIO DE TERMINOLOGIA MEDICA
Y QUIRURGICA

de sus costumbres y hábitos en un momento de su vida.

GLOSARIO DE TERMINOLOGIA MEDICA

que incluye a los términos médicos que se refieren a la medicina

Y QUIRURGICA.

acomodación.- ajuste del ojo para ver a diferentes distancias. Producida por el cambio en la forma del cristalino.

agenesia.- desarrollo defectuoso o falta de parte.

anquiloblefaron.- adhesión de los párpados entre sí.

blefaritis.- inflamación de los párpados.

blefarofimosis.- estrechez de la abertura palpebral.

blefarostato.- instrumento para mantener abiertos los párpados durante las operaciones en el ojo

canto.- nombre dado a los ángulos que forman los párpados interno o nasal y externo o temporal.

cantotomía.- división quirúrgica de los ángulos del ojo.

catarata.- opacidad del cristalino o de la cápsula de éste órgano.

catéter.- instrumento tubular quirúrgico para el desagüe de líquidos de una cavidad del cuerpo o para distender un paso o conducto.

cauterización.- destrucción de tejido para convertirlo en escaras por medio de un agente.

ciclopéptico, agente.- droga que pone en descanso temporal al músculo ciliar, paraliza la acomodación y dilata la pupila.

cistotomo.- instrumento especial para cortar la cristaloides anterior en la operación extracapsular de catarata.

collar isabelino.- aparato circular de cartón o plástico que se coloca en el cuello del paciente para evitar que se lastime una herida localizada en la cara. Es utilizado como adyuvante en el posoperatorio de algunas intervenciones quirúrgicas.

conjuntiva bulbar.- membrana muy fina que cubre la parte anterior del globo ocular.

conjuntiva palpebral.- membrana muy fina que tapiza la cara interna de los párpados.

conjuntivitis.- inflamación de la conjuntiva.

cristaloides.- cápsula del cristalino formada de dos mitades, anterior y posterior.

dacriocistitis.- inflamación aguda del saco lagrimal.

decúbito.- actitud del cuerpo en estado de reposo sobre un plano más o menos horizontal.

distrofia.- trastorno de la nutrición y estado consecutivo.

ectropión.- versión hacia afuera del borde palpebral.

edema.- acumulación excesiva de líquido seroalbuminoso en el tejido celular.

entropión.- versión hacia adentro del borde palpebral.

enucleación.- extirpación del globo ocular.

epífora.- derrame de lágrimas por exceso de secreción u obstáculo en el desagüe.

escoriación.- raspadura o herida pequeña.

espasmo ciliar.- contracción involuntaria del músculo ciliar.

exoftalmos.- protusión del globo ocular.

glaucoma.- enfermedad caracterizada por aumento de la presión intraocular, dureza del globo del ojo, atrofia de la papila - óptica y ceguera.

hemostasis.- contención espontánea o artificial de un flujo de sangre o hemorragia.

hipertrofia.- aumento de volumen de un órgano.

infiltración.- depósito en un tejido de una sustancia ajena a él.

inyección subconjuntival.- introducción bajo presión y con un instrumento adecuado, de un líquido debajo de la conjuntiva bulbar.

leucoma.- opacidad blanca de la córnea consecutiva a una pérdida de sustancia de ésta.

luxación.- dislocación, poner fuera de su lugar.

membrana nictitante.- tercer párpado.

midriático.- agente empleado para dilatar la pupila.

miótico.- agente empleado para contraer la pupila.

necrosis.- mortificación de un tejido en general.

neoplasia.- formación de tejido nuevo de característica tumoral.

neuroleptoanalgesia.- estado en el que se calma la agitación y la hiperactividad neuromuscular y el dolor.

optivisor.- lupa binocular adaptable a la cabeza del cirujano oftalmólogo.

pannus.- neoformación de tejido conjuntivo muy vascularizado, en forma de un velo que cubre la mitad superior de toda la córnea.

panoftalmia, panoftalmitis.- inflamación purulenta de todo el globo ocular.

prolapso ocular.- salida del globo ocular de la órbita.

queratectomía.- escisión de una porción de la córnea.

queratectomía laminar.- separación por capas o láminas de una porción de córnea.

queratitis.- inflamación de la córnea.

queratoconjuntivitis.- inflamación de la córnea y de la conjuntiva.

resección.- escisión de una parte u órgano.

simblefaron.- adherencia de los párpados al globo ocular.

sinequia.- adherencia del iris con la córnea o con el cristalino, anterior o posterior.

sistémico.- relativo a la circulación general de la sangre.

tenotomía.- escisión de la cápsula de Tenon.

tópico.- agente que se aplica al exterior sobre una zona limitada.

úlceras.- solución de continuidad con pérdida de sustancia.

B I B L I O G R A F I A

1. Annis & Allen., ATLAS DE CIRUGIA CANINA. Editorial U.T.H.E.A.,
Primera edición, 1975. México, D.F.
2. Archibald., CANINE SURGERY. American Veterinary Publica-
tions. Inc., Segunda edición Archibald, 1974. U.S.A.
3. Arruga, H.: CIRUGIA OCULAR. Editorial Salvat, S.A. de C.V.,
Quinta edición. Barcelona España.
4. Aynor S., Yael.: MANUAL DE CIRUGIA.- "LOS CINCO PRINCIPIOS
BASICOS". Facultad de Medicina Veterinaria y Zoo-
tecnia., Primera edición, 1978. México, D.F.
5. Bistner, Aguirre & Batik.: ATLAS OF VETERINARY OPHTALMIC
SURGERY. W.B. Saunders Company., Primera edición,
1977. Philadelphia, U.S.A.
6. Bojrab, H. Joseph.: CURRENT TECHNIQUES IN SMALL ANIMAL SUR-
GERY. Lea & Febiger., Primera edición, 1975.
Philadelphia, U.S.A.
7. DICCIONARIO TERMINOLOGICO DE CIENCIAS MEDICAS.: Editorial
Salvat, S.A. de C.V., Undécima edición, 1978. Méxi-
co, D.F.
8. Jensen, H.E.: CLINICAL OPHTALMOLOGY OF DOMESTIC ANIMALS.
The C.B. Mosby Company., Primera edición, 1971.
Saint Louis, Mo., U.S.A.

9. Lesson & Lesson.; HISTOLOGIA. Editorial Interamericana, S. A., Segunda edición, 1971. México, D.F.
10. Magrane, William G.; CANINE OPHTHALMOLOGY. Lea & Febiger., Tercera edición, 1977. Philadelphia, U.S.A.
11. Meyer Jones, L.; FARMACOLOGIA Y TERAPEUTICA VETERINARIAS. Editorial U.T.H.E.A., Primera edición, 1978. México, D.F.
12. Miller.; DISECCION DEL PERRO., Editorial Nueva Interamericana., Primera edición, 1972., México, D.F.
13. PRONTUARIO DE ESPECIALIDADES VETERINARIAS.; Centro Profesional de Publicaciones, S.A., Cuarta Edición, 1977. México, D.F.
14. Rosenstain y Campo.; DICCIONARIO DE ESPECIALIDADES FARMACEUTICAS. Ediciones P.L.M., Vigésima cuarta edición, 1977. México, D.F.
15. Severin, Glen A.; VETERINARY OPHTHALMOLOGY NOTES. College of Veterinary Medicine & Biomedical Sciences, Colorado State University., Segunda edición, 1976. Fort Collins, Colorado. U.S.A.
16. Sisson & Crossman.; ANATOMIA DE LOS ANIMALES DOMESTICOS. Editorial Salvat, S.A. de C.V., Novena edición, 1959. México, D.F.

17. Startup, F.G.: DISSEASES OF THE CANINE EYE, Williams & Wilkins, Co., Primera edición, 1960. Baltimore, U. S.A.
18. Téllez , Olivera y Merino.: CATETERIZACION DEL CONDUCTO NASOLAGRIMAL EN EL CABALLO. Revista actualidad Veterinaria. vol. 1 no. 11., Ingramex, S.A., México, D.F.
19. Vaughan, Cook & Asbury.: OFTALMOLOGIA GENERAL. El Manual Moderno, S.A., Tercera edición, 1973. México, D.F.