



UNIVERSIDAD NACIONAL AUTÓNOMA DE MÉXICO



## FACULTAD DE ODONTOLOGÍA

SUSTITUCIÓN DE CANINOS MAXILARES IMPACTADOS  
POR PRIMEROS PREMOLARES: REPORTE DE UN CASO.

### CASO CLÍNICO

QUE PARA OBTENER EL GRADO DE

**ESPECIALISTA EN ORTODONCIA**

P R E S E N T A:

JESSICA LUCÍA ARTEAGA CÁZARES

TUTOR: Esp. PEDRO LARA MENDIETA

MÉXICO, Cd. Mx.

Vc. Bo

12 Sep 2023

2023



Universidad Nacional  
Autónoma de México

Dirección General de Bibliotecas de la UNAM

**Biblioteca Central**



**UNAM – Dirección General de Bibliotecas**  
**Tesis Digitales**  
**Restricciones de uso**

**DERECHOS RESERVADOS ©**  
**PROHIBIDA SU REPRODUCCIÓN TOTAL O PARCIAL**

Todo el material contenido en esta tesis esta protegido por la Ley Federal del Derecho de Autor (LFDA) de los Estados Unidos Mexicanos (México).

El uso de imágenes, fragmentos de videos, y demás material que sea objeto de protección de los derechos de autor, será exclusivamente para fines educativos e informativos y deberá citar la fuente donde la obtuvo mencionando el autor o autores. Cualquier uso distinto como el lucro, reproducción, edición o modificación, será perseguido y sancionado por el respectivo titular de los Derechos de Autor.

# Sustitución de caninos maxilares impactados por primeros premolares: reporte de un caso.

Jessica Lucía Arteaga Cázares\*, Pedro Lara Mendieta§.

## Resumen

Los caninos maxilares son cruciales tanto para la función oclusal como para la estética facial. Después de los terceros molares, los caninos superiores son los dientes que más comúnmente presentan impactaciones. En este caso, fue tratada una paciente de 17 años con Clase II esquelética, retroinclinación severa de los incisivos, mordida profunda, Clase III molar bilateral leve y caninos maxilares impactados cerca de la línea media (a nivel de los ápices de los dientes 11 y 21). El tratamiento implicó la extracción quirúrgica de los caninos impactados y tratamiento de ortodoncia para posicionar los primeros premolares superiores en la zona canina. Se obtuvo una buena oclusión y función de grupo bilateral. Cuando la tracción canina no es una opción viable debido a la complejidad de su posición, la extracción de los caninos superiores impactados y su sustitución por primeros premolares es una alternativa válida en el tratamiento de ortodoncia.

**Palabras clave:** ortodoncia, canino, premolar, canino impactado, canino ectópico, reporte de caso.

---

\* Alumna de la especialidad de Ortodoncia, FO, UNAM  
§ Profesor del Departamento de Ortodoncia. DEPeI, FO, UNAM

# Substitution of impacted maxillary canines by first premolars a case report.

Jessica Lucía Arteaga Cázares\*, Pedro Lara Mendieta§.

## Abstract

The maxillary canines are crucial for both occlusal function and facial aesthetics. Next to third molars, maxillary canines are the most common teeth to become impacted. In this case, a 17-year-old female patient with skeletal Class II, severe incisor retroclination, deep bite, slight bilateral molar Class III, and impacted maxillary canines near the midline (at the level of the apices of teeth 11 and 21) was treated. The treatment involved surgical extraction of the impacted canines and orthodontic treatment to position the upper first premolars in the canine area. This resulted in a good occlusion and bilateral group function. When canine traction is not a viable option due to the complexity of their position, the extraction of impacted upper canines and their replacement with first premolars is a valid alternative in orthodontic treatment.

**Keywords:** orthodontics, cuspid/ canine, bicuspid/ premolar, impacted canine, ectopic canine, case report.

---

\* Graduate student of the Department of Orthodontics. Graduate and Research Division, Dental School, National Autonomous University of Mexico.

§ Professor of the Department of Orthodontics, Graduate and Research Division, Dental School, National Autonomous University of Mexico.

## **Introducción**

La presencia de caninos impactados en los pacientes que buscan tratamiento de ortodoncia es relativamente frecuente. El canino maxilar es el segundo diente más comúnmente impactado, después del tercer molar mandibular; al ser uno de los últimos dientes en erupcionar es común que la falta de espacio en el arco favorezca su posición ectópica e impactación. El diagnóstico de impactación del canino maxilar se puede realizar principalmente mediante un examen clínico y radiográfico pudiéndose detectar en etapas tempranas, sin embargo, muchas veces la atención no se da de manera oportuna por lo que no es posible implementar tratamientos interceptivos que permitan disminuir las complicaciones de las impactaciones dentales.

Los caninos permanentes desempeñan un papel fundamental en la oclusión, estética y función, por lo que preservarlos en el arco es una de los objetivos principales para los ortodoncistas. Si bien la extracción de caninos es poco frecuente, la toma de decisiones respecto al manejo de los caninos maxilares impactados depende en gran medida de la severidad de la impactación, el compromiso de dientes adyacentes, la altura de la impactación, el espacio disponible, la presencia de patologías asociadas, entre otros. En casos donde las extracciones son inevitables, es necesario optar por tratamientos que permitan reestablecer la función y estética en el paciente.

El presente trabajo muestra un tratamiento de ortodoncia donde se llevó a cabo la sustitución de caninos maxilares impactados por primeros premolares.

## Antecedentes

Los términos inclusión, retención e impactación, son frecuentemente utilizados de manera indistinta al referirse a dientes que no han erupcionado por distintas alteraciones, sin embargo, es importante distinguir cada uno de estos términos:

**Diente retenido:** Es aquel que presenta una interrupción parcial o total de la erupción sin que exista evidencia de una barrera física, o de una posición o desarrollo anormal. Cuando ocurre en dientes en proceso de erupción, que no han atravesado la mucosa, se le conoce como retención primaria. Cuando la detención de la erupción se da posterior a la aparición en cavidad oral, se le conoce como retención secundaria.<sup>1</sup>

**Diente impactado:** Es aquel que presenta una interrupción parcial o total de la erupción producida por la presencia de un obstáculo mecánico (dientes, hueso o tejidos blandos) en su trayecto normal de erupción, o por una anomalía en la posición de dicho diente. El saco pericoronario puede estar abierto en boca o no.<sup>1,2</sup>

**Diente incluido:** Diente que ha perdido su fuerza eruptiva y que se encuentra rodeado de su saco pericoronario y de su lecho óseo intacto. El término engloba los conceptos de retención primaria e impactación ósea ya que hace referencia a que el diente se encuentra dentro del hueso.<sup>1,3</sup>

La etiología de la impactación de caninos es variada, destacando la falta de espacio en el arco, posición ectópica del germen, falta de guía de erupción, su larga trayectoria de erupción, así como factores genéticos.<sup>4,5</sup>

Los caninos maxilares tienen una gran importancia en la estética facial, ya que constituyen el apoyo de la base alar y del labio superior mediante la eminencia canina, delimitan el arco de la sonrisa lateralmente y su adecuada posición brinda proporciones dentales anteriores agradables.<sup>4</sup>

Los caninos también son fundamentales en la oclusión funcional; pues durante los movimientos laterotrusivos proporcionan la guía para alcanzar el esquema oclusal conocido como oclusión mutuamente protegida.<sup>6</sup>

Es importante realizar una evaluación de la localización y posición de los caninos impactados en los tres planos del espacio, su relación con los dientes adyacentes, su angulación respecto a la línea media y la presencia de patologías asociadas tales como quistes, odontomas o dientes supernumerarios.<sup>5,7</sup>

Trujillo Fandiño en 1990, propone una de las clasificaciones más utilizadas para describir la posición de caninos, incisivos y premolares retenidos; ésta contempla los siguientes apartados:

- A) Posición: Ubica a la corona del diente retenido respecto a los tercios radiculares cervical, medio y apical de los dientes adyacentes, y considera 5 mm para cada tercio midiendo desde la cresta alveolar.

- Posición I: Corona a nivel del tercio cervical de la raíz de los dientes adyacentes y en la zona comprendida desde la cresta alveolar hasta 5 mm de ésta.
- Posición II: Corona a nivel del tercio medio radicular de los dientes adyacentes y en la zona comprendida entre los 5 y 10 mm de la cresta alveolar.
- Posición III: Corona a nivel del tercio apical radicular de los dientes adyacentes y en la zona a partir de los 10 mm de la cresta alveolar. (Figura 1) <sup>8</sup>

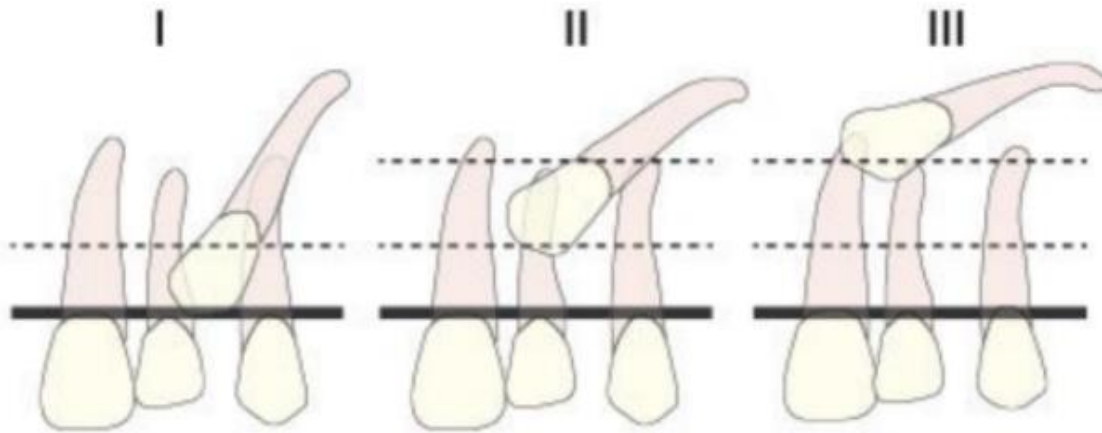


Figura 1 Posición de los caninos impactados según Trujillo

B) Dirección: Indica la posición de la corona e inclinación del eje axial del diente retenido. (Figura 2) <sup>8</sup>

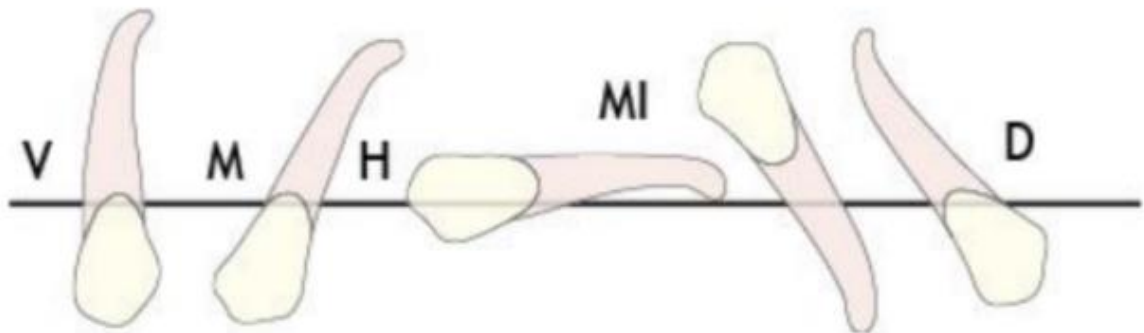


Figura 2 Dirección de los caninos impactados según Trujillo, se ejemplifican las posiciones: vertical, mesioangular, mesiohorizontal, mesioangular invertido y distoangular.

C) Estado radicular: Indica la morfología de la raíz. (Figura 3)<sup>8</sup>

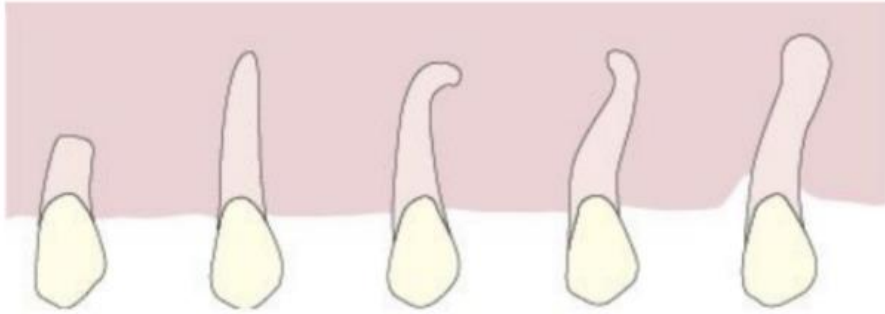


Figura 3 Estado radicular según Trujillo. Se ejemplifica una raíz incompleta, recta, curva, con dilaceración y con hiper cementosis.

D) Presentación: Ubica la corona del diente según su posición dentro de los maxilares. (Figura 4).<sup>8</sup>

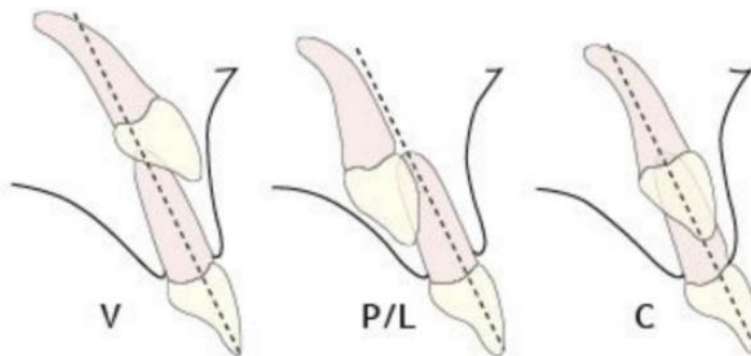


Figura 4 Presentación de los caninos impactados según Trujillo. Se ejemplifica la presentación: vestibular, palatino o lingual y central

El manejo de caninos impactados usualmente involucra cinco opciones de tratamiento:













1. No realizar tratamiento activo (mantener in situ).
2. Tratamiento interceptivo.
3. Exposición quirúrgica y tracción ortodóncica.
4. Reposición quirúrgica.
5. Extracción.<sup>5,9</sup>

Es recomendable optar por la extracción quirúrgica de los caninos impactados cuando es imposible llevar al diente a su posición correcta, cuando existan quistes o tumores asociados con el diente impactado, si éste se encuentra anquilosado, si hay reabsorción o compromiso radicular de los dientes adyacentes o mala alineación de éstos, ante la presencia de dolor referido y cuando el tratamiento ortodóncico-quirúrgico haya fracasado.<sup>5</sup>



McSherry y Pitt, sugirieron el uso de los siguientes factores pronósticos para estimar la dificultad del tratamiento (*Tabla 1*):<sup>9</sup>

1. Cantidad de superposición horizontal de la corona del canino con el incisivo adyacente. Cuanto más cerca esté el canino de la línea media, peor será el pronóstico de alineación.
2. Altura vertical de la corona del canino. Cuanto más apical sea la posición de la corona, peor será el pronóstico de alineación.
3. Angulación canina hacia la línea media. Una angulación de 31° o más, indica un mal pronóstico.
4. Posición del ápice de la raíz canina en el plano horizontal. si el ápice está por encima de la región del segundo premolar, el pronóstico es malo.<sup>9</sup>

CATEGORÍA	BUEN PRONÓSTICO	PROMEDIO	MALO
<b>Traslape horizontal con el incisivo</b>	Sin traslape horizontal 	Hasta la mitad del ancho radicular 	Traslape completo 
<b>Altura vertical</b>	Unión Cemento Esmalte- Mitad de la raíz 	> Mitad- Toda la longitud radicular 	> longitud radicular 
<b>Angulación</b>	0-15° 	16-30° 	>30° 
<b>Posición del ápice</b>	Sobre canino 	Sobre 1er Premolar 	Sobre 2o Premolar 

*Tabla 1 Pronóstico del tratamiento de caninos impactados.*

Si finalmente se extrae el canino permanente, las opciones terapéuticas para su rehabilitación son: colocar el primer premolar en su posición mediante tratamiento ortodóncico o abrir el espacio necesario para su reemplazo protésico, preferiblemente implanto-soportado.<sup>1</sup>

## Caso clínico.

Acude al Departamento de Ortodoncia de la División de Estudios de Posgrado e Investigación (DEPeI) de la Universidad Nacional Autónoma de México, una paciente de 17 años de edad, indica tratamiento de ortopedia previo con placa activa superior y menciona como motivo de consulta “quiero corregir mis dientes para que estén parejos”, Refiere como antecedente personal patológico Diabetes Tipo I, bajo tratamiento.

En el análisis frontal extraoral se observa un biotipo facial leptoprosopo, tercio inferior aumentado, sin asimetría facial de relevancia. En el análisis de perfil se encontró biretroquelia, ángulo nasolabial abierto, perfil facial recto y competencia labial. A la sonrisa muestra la totalidad de las coronas clínicas de los incisivos centrales superiores y la línea media dental superior no coincidente con la línea media facial. (Figura 5)

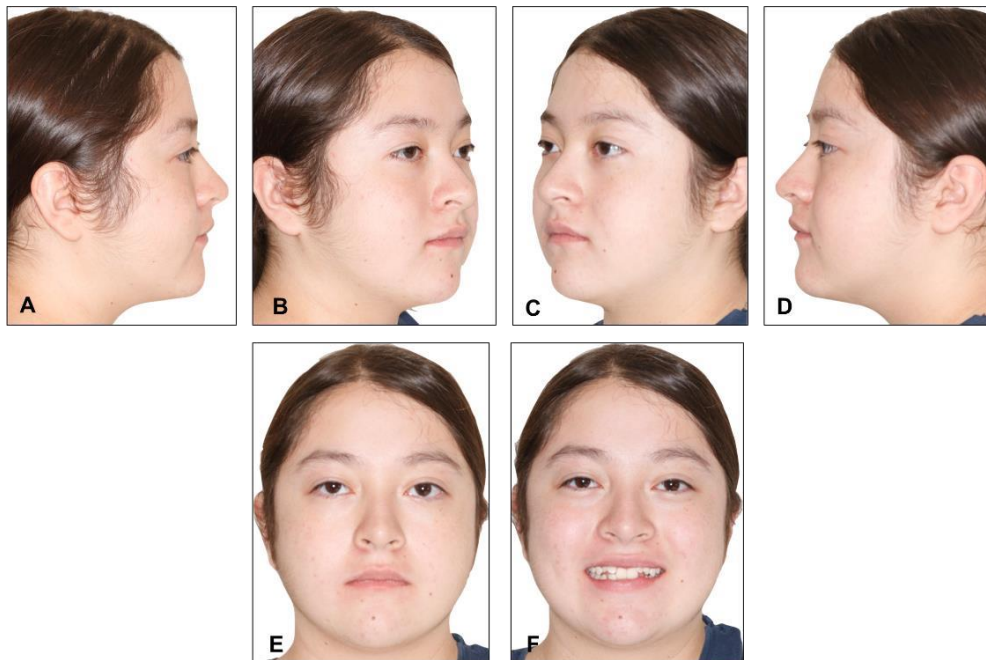
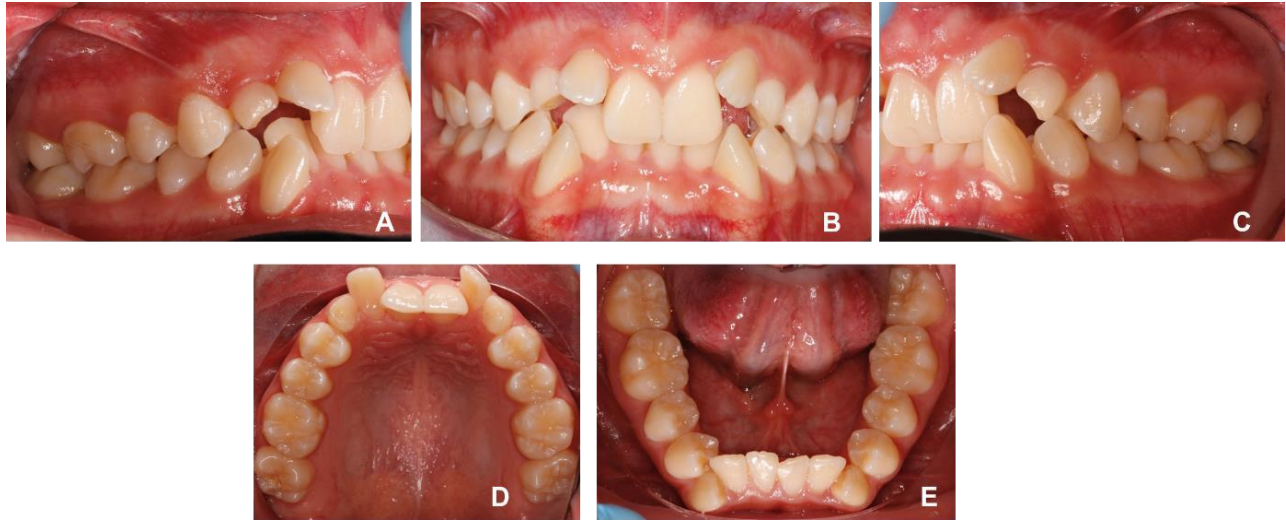


Figura 5 Resumen de fotografías extraorales. A. Lateral derecha, B. Tres cuartos derecha, C. Tres cuartos izquierda, D. Lateral izquierda. E. Frontal, F. Frontal Sonrisa.

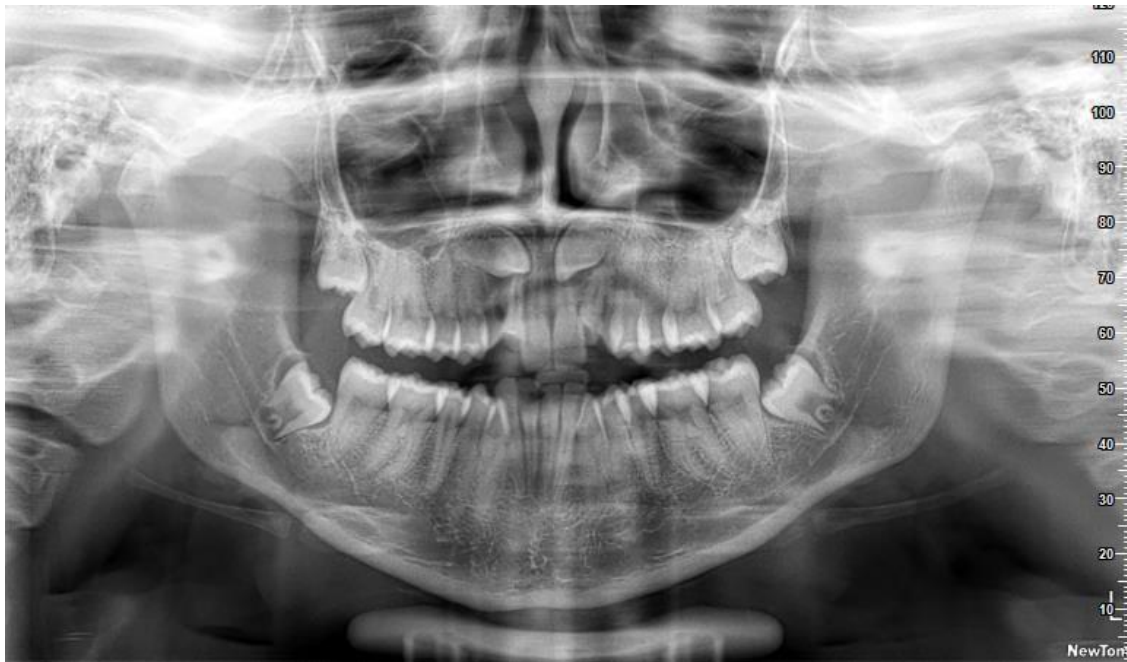En el examen intraoral se observa apiñamiento severo superior e inferior, líneas medias no coincidentes y overbite aumentado (Figura 6, B), clase III molar leve bilateral y clase canina no valorable por ausencia clínica de dientes 13 y 23 y persistencia de 53 y 63 (Figura 6, A y C).

Presenta arcadas cuadradas, vestibuloversión de los dientes 12 y 22, linguoversión de los incisivos inferiores y vestibuloversión de 33 y 43. (Figura 6 D y E).



*Figura 6 Resumen de fotografías intraorales iniciales. A. Lateral derecha. B. Frontal. C. Lateral izquierda. D. Oclusal superior. E. Oclusal inferior*

La ortopantomografía reveló la presencia de caninos maxilares impactados en Posición III, derecho en dirección mesio-horizontal e izquierdo en dirección mesioangular, cercanos a la línea media y a los ápices de los incisivos centrales, así como presencia de cuatro terceros molares (*Figura 7*).



*Figura 7 Ortopantomografía*

De los distintos análisis cefalométricos realizados en la radiografía lateral de cráneo (*Figura 8*) se obtuvo el siguiente diagnóstico: Clase II esquelética leve por retrognatismo, patrón de crecimiento vertical, retroinclinación dental superior e inferior severa y biretroquelia.

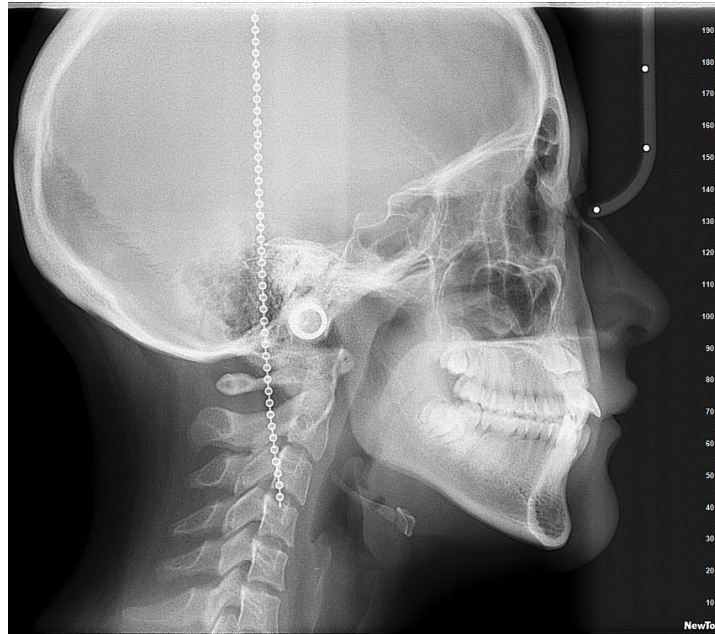


Figura 8 Radiografía lateral de cráneo

En la exploración de la articulación temporomandibular (ATM) no se detectaron dolor ni ruidos articulares y en los cortes tomográficos no se observó pérdida de continuidad de las corticales condilares (Figura 9).

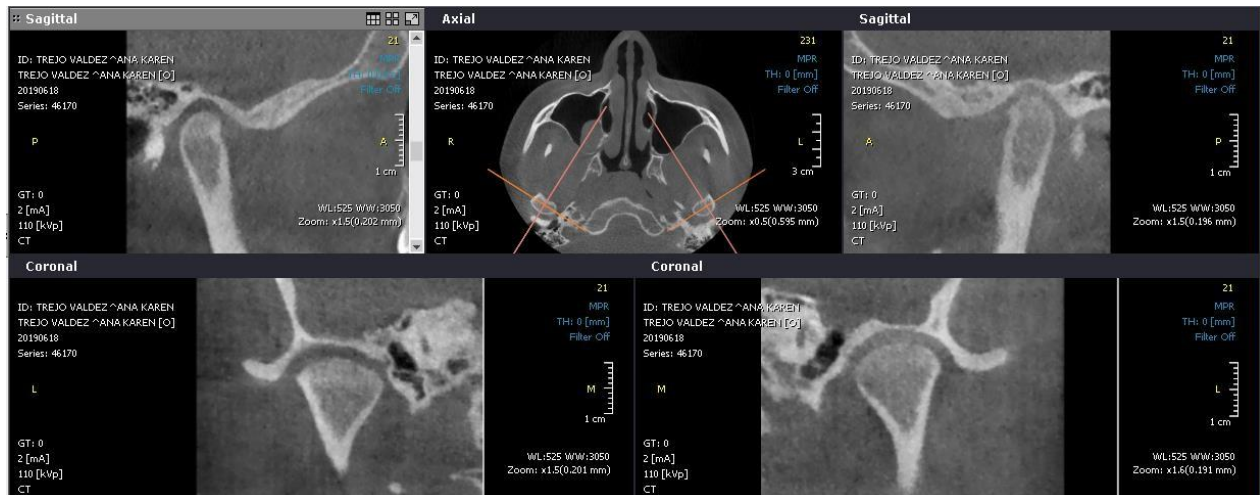
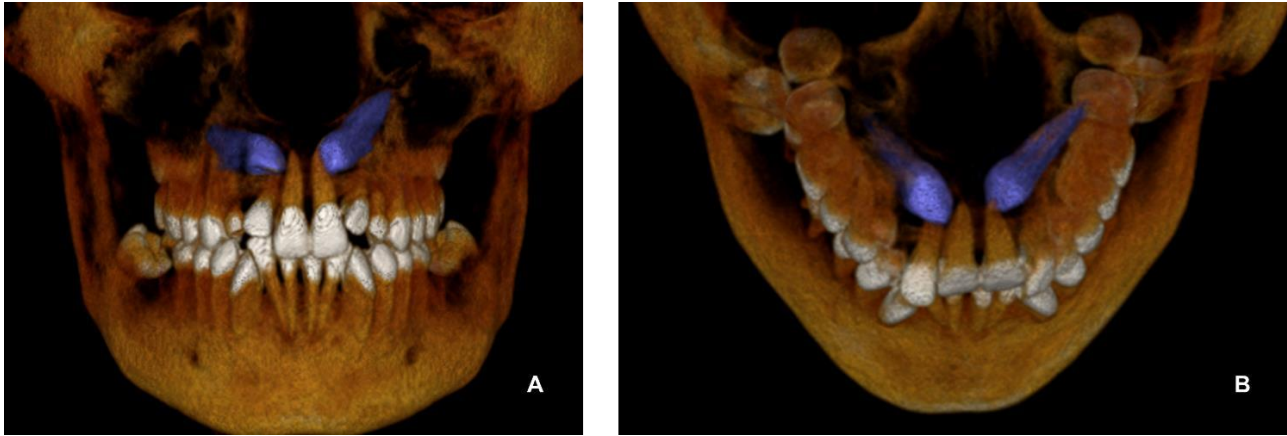

Figura 9 Cortes tomográficos coronal y sagital a nivel de ambas ATM

En los cortes tomográficos y la proyección 3D se localizó al canino superior derecho en dirección mesio-horizontal, con la corona en relación vestibular al tercio apical del diente 12, y palatino del diente 11; mientras que el canino maxilar izquierdo se localizó en dirección mesioangular ( $45^\circ$ ) con la corona en relación palatina al tercio apical de los dientes 21 y 22, ambos con formación radicular completa (Figura 10).



*Figura 10 Proyección tomográfica 3D: se observa en color azul los caninos maxilares impactados. A. Vista frontal. B. Vista superior.*

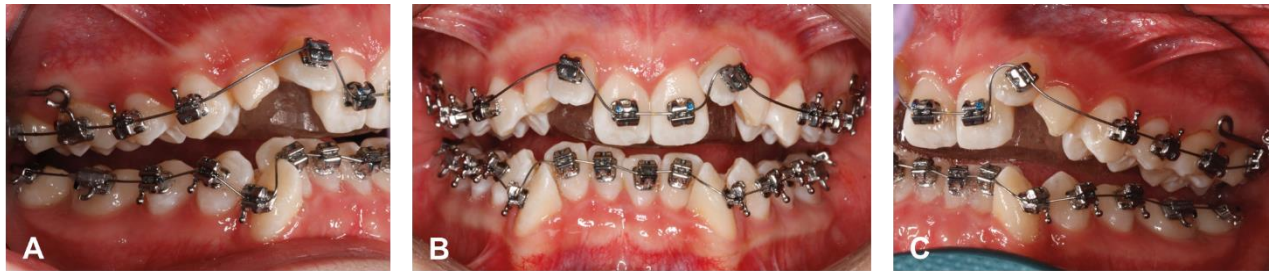## Objetivos del tratamiento

Debido a la relación que guardaban los caninos respecto a los incisivos, su posición respecto a la línea media y a su angulación, se determinó que el pronóstico de la tracción era desfavorable, por lo que se tomó la decisión de realizar la extracción quirúrgica de los mismos. Los objetivos planteados fueron:

- Mantener la Clase II esquelética.
- Control vertical.
- Eliminar el apiñamiento.
- Conseguir líneas medias coincidentes.
- Mejorar la inclinación axial de los incisivos superiores e inferiores
- Obtener Clase I molar.
- Generar espacio para la rehabilitación protésica de los caninos maxilares con implantes dentales.
- Mejorar el perfil en la medida de lo posible.
- Aumentar la proyección labial.
- Conseguir sobremordida horizontal y vertical adecuadas.
- Obtener guías de desoclusión efectivas.

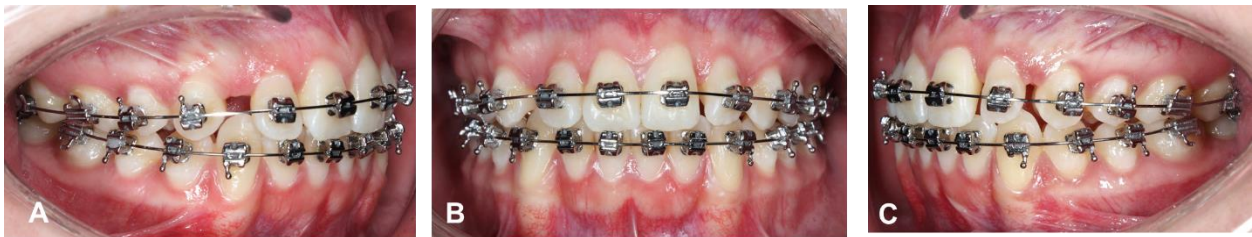## Plan de tratamiento

Se inició el tratamiento de ortodoncia con las extracciones de los dientes 13, 23, 53 y 63. Se colocó aparatología fija de autoligado pasivo Gemini SL Roth 0.022 (3M). (Figura 11). Durante la Fase I del tratamiento se utilizó el plano de mordida anterior removible y la siguiente secuencia de arcos; 0.012", 0.014", 0.016", 0.016" x 0.016" NiTi, para conseguir la alineación y nivelación. A los cinco meses, el tratamiento se vio suspendido por la emergencia sanitaria por COVID-19.



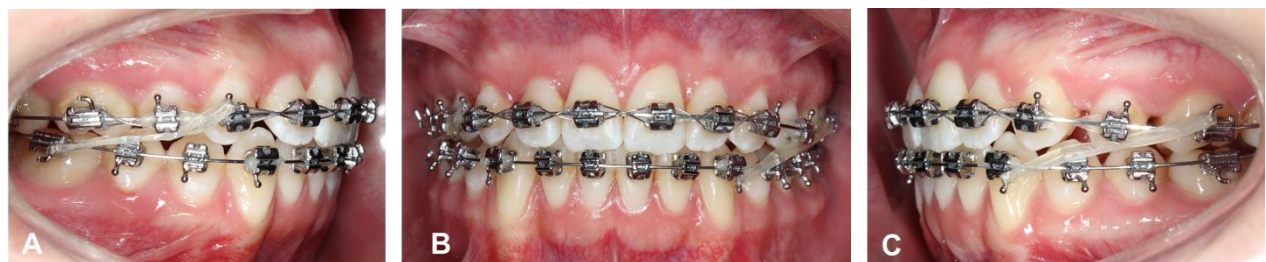*Figura 11 Fase I. Colocación de aparatología fija y plano de mordida anterior removible. A. Lateral derecha, B. Frente, C. Lateral izquierda.*

Después de dos años sin atención, se retomó el tratamiento y tras la revaloración del caso, se decidió completar el cierre de espacios en la arcada superior mediante mesialización de los segmentos posteriores, con el fin de sustituir los caninos maxilares con los primeros premolares y así evitar prolongar el tratamiento y la necesidad de rehabilitación con implantes. (Figura 12)



*Figura 12 Fotografías de control post-pandemia. A. Lateral derecha, B. Frente, C. Lateral izquierda*

Se llevó a cabo la reposición de Brackets de los dientes 11, 22, 24, 33, 32, 31 Y 43 y tras la renivelación, se continuó con la Fase II del tratamiento con arcos de acero 0.016" x 0.022" para la distribución de los espacios, mesialización de los segmentos posteriores y corrección de la línea media superior mediante el uso de open-coil, cadena elástica y elásticos asimétricos (Figura 13).



*Figura 13 Fase II del tratamiento. Uso de cadena elástica y elásticos asimétricos CII derecho y CIII izquierdo para corregir la línea media y mesializar el 26. A. Lateral derecha, B. Frente, C. Lateral izquierda.*

La Fase III de finalización se llevó a cabo con arco de acero 0.019"x0.025" superior con dobleces de extrusión a nivel de premolares y arco 0.017"x0.025" TMA inferior y elásticos de asentamiento en forma de triángulo de 3/16" 6.5Oz (Figura 14).

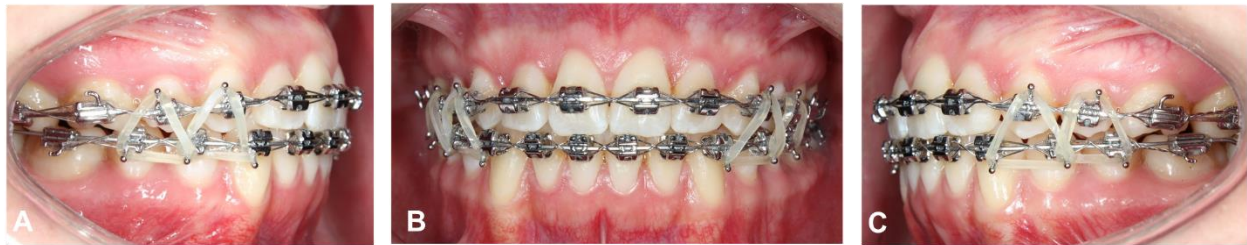

Figura 14 Fase III, asentamiento oclusal. A. Lateral derecha, B. Frente, C. Lateral izquierda

## Resultados

Tras 21 citas de control totales, se lograron obtener líneas medias superior e inferior coincidentes y una adecuada sobremordida horizontal y vertical. (Figura 15, B). Se consiguió clase II molar funcional bilateral y una adecuada posición de los primeros premolares superiores en lugar de los caninos, además de un asentamiento oclusal aceptable. (Figura 15 A y C). Se observa en una vista oclusal la adecuada conformación de las arcadas dentales y ausencia de apiñamiento. (Figura 15 D y E).

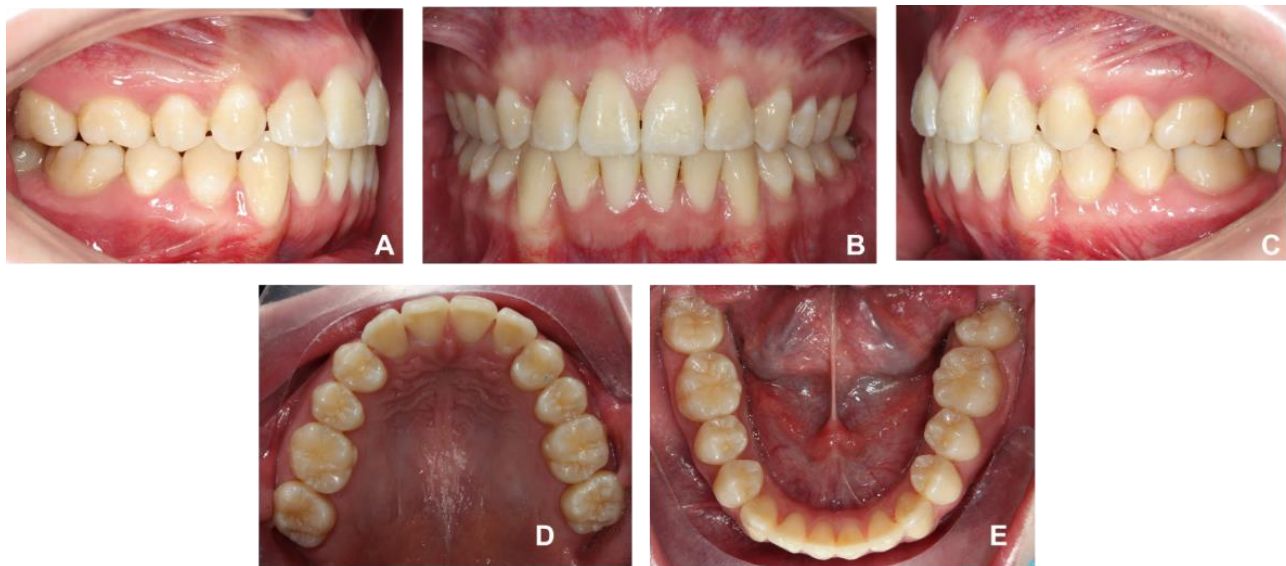
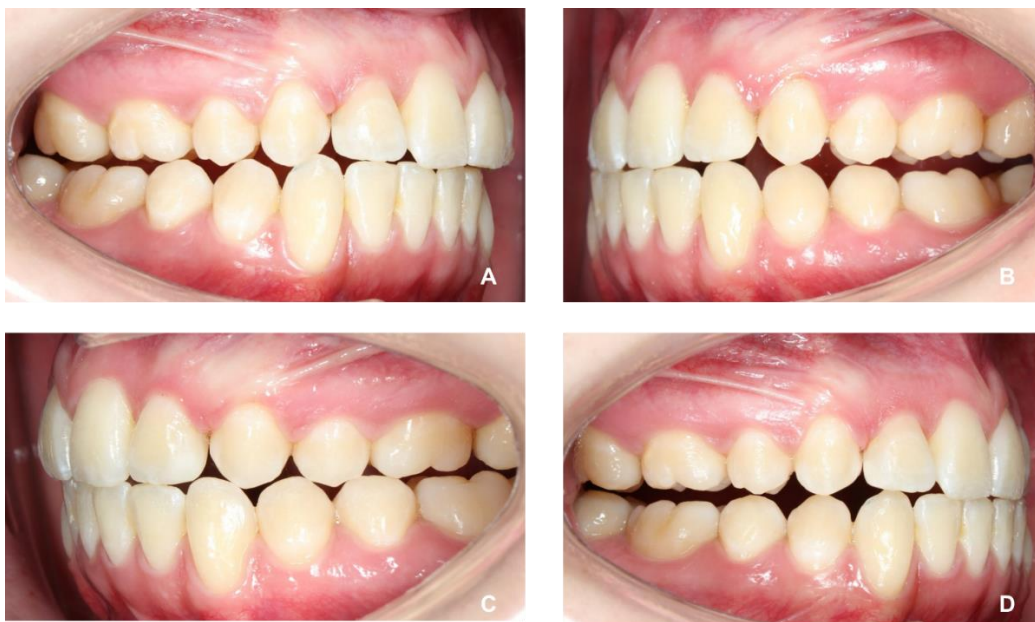

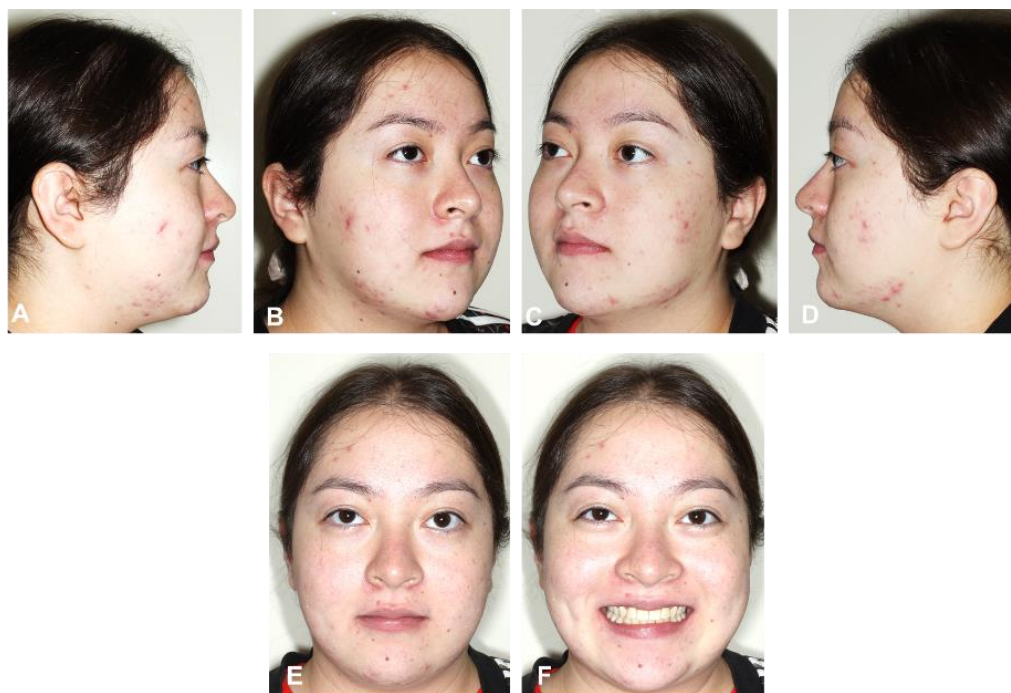Figura 15 Resumen de fotografías intraorales finales A. Lateral derecha. B. Frontal C. Lateral izquierda D. Oclusal superior E. Oclusal inferior.

En la evaluación de la dinámica mandibular, se observa la presencia de función de grupo bilateral y la respectiva desoclusión del lado de balance. (Figura 16).



*Figura 16 A. Lado de trabajo (lateralidad derecha). B. Lado de Balance (lateralidad derecha). C Lado de trabajo (lateralidad izquierda). D. Lado de balance (lateralidad izquierda).*

Se mantuvo el perfil recto y se logró la coincidencia de la línea media dental superior y la línea media facial. (Figura 17).



*Figura 17 Resumen de fotografías extraorales finales. A. Lateral derecha, B. Tres cuartos derecha, C. Tres cuartos izquierda, D. Lateral izquierda. E. Frontal, F. Frontal Sonrisa.*



En la ortopantomografía final se observa paralelismo radicular, sin cambios en la relación corono-radicular y la altura de las crestas óseas. (Figura 18). La radiografía lateral de cráneo muestra cambios significativos en la inclinación de los incisivos superior e inferior. (Figura 19).

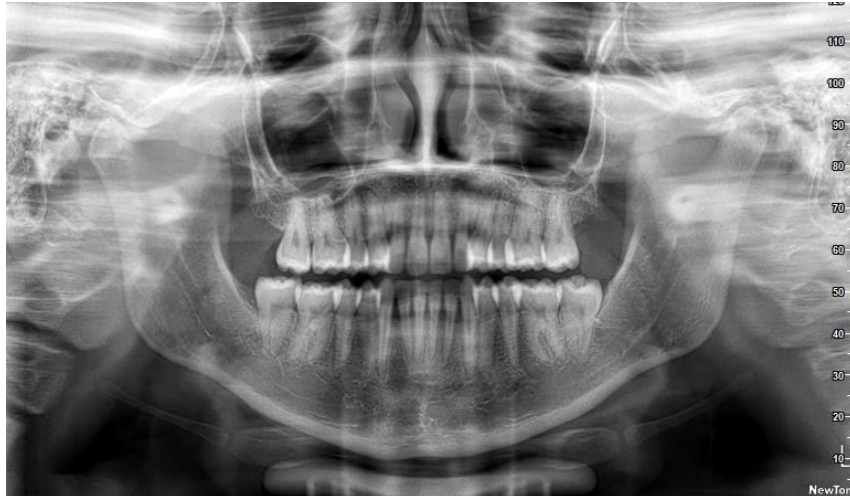

Figura 18 Ortopantomografía post tratamiento.

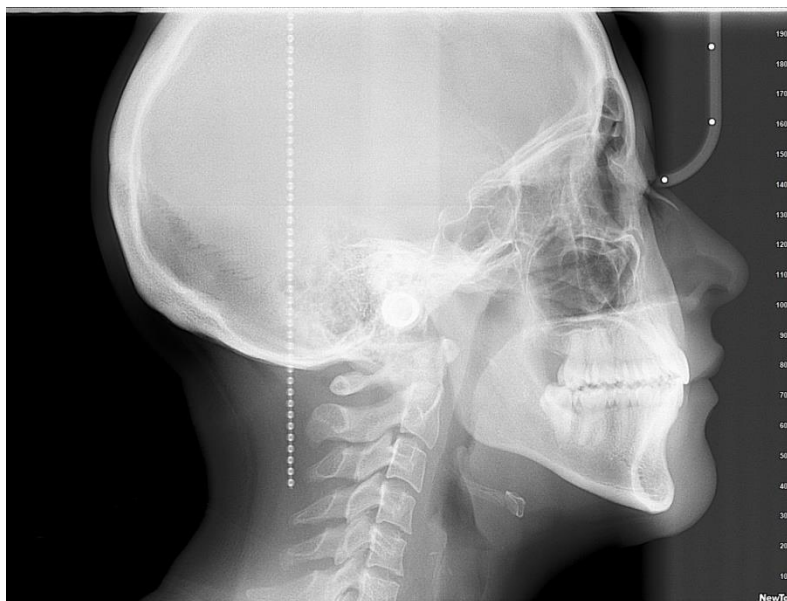


Figura 19 Radiografía lateral de cráneo final

En las mediciones cefalométricas finales se constata la mejora significativa en la inclinación vestibulo-palatina y vestibulo-lingual de los incisivos superiores e inferiores, logrando una angulación más adecuada respecto a sus bases óseas y se disminuyendo el ángulo interincisivo. Se mantuvo el perfil y el patrón de crecimiento vertical incrementando ligeramente el ángulo mandibular y la inclinación del plano oclusal por extrusión posterior. (Tabla 2)

<b>Medida cefalométrica</b>	<b>Norma</b>	<b>Pretratamiento</b>	<b>Postratamiento</b>	<b>Diferencia</b>
<b>SN- Mandibular</b>	32°	38.5°	39 °	0.5°
<b>SNA</b>	82°	84 °	85 °	1°
<b>SNB</b>	80°	79 °	79.5 °	0.5°
<b>ANB</b>	2°	5 °	5 °	0°
<b>Plano Oclusal-FH</b>	14.5°	22 °	27 °	5°
<b>IMPA</b>	90°	70 °	89°	19°
<b>1-SN</b>	102°	80 °	100 °	20°
<b>1 SUP-NA°</b>	22°	3°	14.1°	11.1°
<b>1 SUP-NA mm</b>	4mm	-3.6	1.4	5
<b>1 INF-NB°</b>	25°	8°	27°	19
<b>1 INF-NB mm</b>	4mm	0.4	7.4	7
<b>Interincisal</b>	130°	170 °	132 °	38°

*Tabla 2 Valores cefalométricos pretratamiento y postratamiento.*

## Discusión

De acuerdo con Yavuz, la presencia de caninos impactados es más frecuente en el maxilar que en la mandíbula y en posición palatina,<sup>10</sup> tal como se reporta en el presente caso.

Kapusevska y Dereban, mencionan que los caninos impactados cuya corona se localiza mesial al incisivo lateral, tiene generalmente un mal pronóstico y los resultados del tratamiento ortodóncico pueden ser desfavorables.<sup>7</sup> McSherry y Pitt, proponen evaluar cuatro indicadores de la posición de los caninos para determinar el pronóstico de su alineación en el arco: El traslape horizontal de la corona del canino, la altura vertical de la corona del canino respecto a la raíz de los incisivos, su angulación respecto a la línea media y la posición horizontal del ápice del canino. En este caso, la posición de los caninos maxilares presentó un traslape horizontal casi completo con las raíces de los incisivos lateral derecho y central izquierdo respectivamente, presentaban una angulación de más de 30° respecto a la línea media, una posición vertical coincidente con el tercio apical y la posición del ápice de los caninos correspondiente a la zona de premolares, representando un pronóstico malo para ambos dientes de acuerdo a lo señalado por los autores, justificando así la decisión de extraerlos.<sup>9</sup>

Varghese menciona que en caso de que los caninos maxilares impactados se encuentran en una posición desfavorable, y no pueden ser llevados al plano de oclusión, deben ser removidos de manera temprana para evitar o minimizar el daño a estructuras adyacentes.<sup>5</sup> La decisión de extraer los caninos al inicio del tratamiento correspondió a la necesidad de preservar la integridad de los incisivos que hasta el momento del diagnóstico no presentaban alteración, pero que podía verse comprometida por los movimientos ortodóncicos ante la presencia de los caninos impactados.

Zachrisson reportó que el cierre de espacios con ortodoncia en casos de ausencia de caninos maxilares, producía mejores resultados que el reemplazo protésico y promovía la salud periodontal. Recomendó también intruir los primeros premolares con el fin de que el margen gingival adopte una posición similar a la del canino para posteriormente reconstruir las cúspides con resina o carillas para mejorar la estética.<sup>4,6</sup> En este caso el cierre de espacios por mesialización fue la opción más adecuada de acuerdo a las condiciones en las que se encontraba la paciente tras la revaloración y se obtuvieron buenos resultados oclusales, la paciente se encontraba satisfecha con la estética por lo que no se optó por reconstruir o modificar la forma de los primeros premolares.

Se ha reportado que, en casos de ausencia de caninos maxilares, la guía canina puede ser sustituida por una guía premolar o función de grupo, además, no existe evidencia significativa de que un esquema oclusal con guía canina es superior a otro con función de grupo.<sup>4,11,12</sup> En este caso se logró obtener función de grupo bilateral por lo que se consideró que era posible conseguir estabilidad mediante este esquema oclusal.

La ausencia de problemas articulares en la paciente, concuerda con Rosa y Zachrisson que reportan que la sustitución de caninos por premolares no influye en función de la articulación temporomandibular ni genera disfunción a largo plazo.<sup>12,13</sup>

## **Conclusiones**

Es indispensable realizar un diagnóstico integral de la posición inicial de los caninos impactados con el fin de determinar el pronóstico y brindar al paciente un tratamiento que le ofrezca los mejores resultados de acuerdo a sus necesidades.

La decisión de extraer los caninos maxilares impactados debe estar siempre muy bien justificada, debido a la importancia que estos dientes tienen en la función y estética facial.

Ante la ausencia de caninos maxilares, el cierre de espacios mediante el tratamiento de ortodoncia, permite evitar un tratamiento restaurativo más invasivo, además de requerir una menor inversión económica por parte del paciente.

La extracción quirúrgica de caninos maxilares impactados y su sustitución por primeros premolares, es una opción de tratamiento que puede ofrecer excelentes resultados en términos oclusales, funcionales y estéticos, preservando la salud periodontal y articular.

## Referencias

1. Gay Escoda C, Berini L. *Tratado de Cirugía Bucal. Tomo I*. Madrid: Ergon.; 2004.
2. Raspall G. *Cirugía Oral e Implantología*. 2nd ed. Madrid: Medica Panamericana; 2007.
3. Martínez-González JM. *Donado. Cirugía Bucal: Patología y Técnica*. 5th ed. Madrid: Elsevier; 2019.
4. Mirabella D, Giunta G, Lombardo L. Substitution of impacted canines by maxillary first premolars: A valid alternative to traditional orthodontic treatment. *Am J Orthod Dentofacial Orthop*. 2013;143(1):125-133.
5. Varghese G. Management of Impacted Canines. In: *Oral and Maxillofacial Surgery for the Clinician*. Springer Nature Singapore; 2021:329-347.
6. Sumiyoshi K, Ishihara Y, Komori H, Yamashiro T, Kamioka H. Orthodontic Treatment of a Patient with Bilateral Congenitally Missing Maxillary Canines: The Effects of First Premolar Substitution on the Functional Outcome. *Acta Med Okayama*. 2016;70(1):57-62.
7. Kapusevska B, Dereban N, Benedetti A. MAXILARY CANINE IMPACTION – EXTRACTION OR NOT? *Stomatološki vjesnik*. 2014;3(2):129-139.
8. Radi JN, Villegas FÁ. *Diagnóstico y Tratamiento Del Canino Retenido: Aspectos Claves*. 1st ed. Corporación para Investigaciones Biológicas; 2015.
9. Counihan K, Al-Awadhi E, Butler J. Guidelines for the Assessment of the Impacted Maxillary Canine. *Dent Update*. 2013;40:770-777.
10. Bohórquez Jerez NY, Vásquez Estrada H. Orthodontic treatment with functional and esthetic substitution of canines by first premolars. Case report. *Rev. Mex. de Ortod*. 2018;6(1):56-61.
11. Hernández P, Vázquez Landaverde A, Ortiz Villagómez M, Ortiz Villagómez G, Terán Alcocer A. Substitution of retained canines with first maxillary premolars. Case report. *Rev. Mex. de Ortod*. 2016;4(4):271-277.
12. Li FF, Li M, Li M, Yang X. Modified orthodontic treatment of substitution of canines by first premolars: A case report. *World J Clin Cases*. 2022;10(25):9078-9086.
13. Zachrisson BU. First premolars substituting for maxillary canines-esthetic, periodontal and functional considerations. *World J. Orthod* . 2014:260-266.