



UNIVERSIDAD NACIONAL AUTÓNOMA DE MÉXICO



FACULTAD DE ODONTOLOGÍA

Melanoma de la mucosa nasal con actividad metastásica inusual.
Informe de caso de autopsia.

CASO CLÍNICO

QUE PARA OBTENER EL GRADO DE

ESPECIALISTA EN PATOLOGÍA BUCAL

P R E S E N T A:

JULIO GABRIEL COUOH SOBERANIS

TUTOR: Mtra. ADRIANA MOLOTLA FRAGROSO *Vo. Ba. [Firma]*

ASESOR: Dr. ERICK GOMEZ APO *Vo. Ba. [Firma]*



Universidad Nacional
Autónoma de México



UNAM – Dirección General de Bibliotecas
Tesis Digitales
Restricciones de uso

DERECHOS RESERVADOS ©
PROHIBIDA SU REPRODUCCIÓN TOTAL O PARCIAL

Todo el material contenido en esta tesis esta protegido por la Ley Federal del Derecho de Autor (LFDA) de los Estados Unidos Mexicanos (México).

El uso de imágenes, fragmentos de videos, y demás material que sea objeto de protección de los derechos de autor, será exclusivamente para fines educativos e informativos y deberá citar la fuente donde la obtuvo mencionando el autor o autores. Cualquier uso distinto como el lucro, reproducción, edición o modificación, será perseguido y sancionado por el respectivo titular de los Derechos de Autor.

Melanoma de la mucosa nasal con actividad metastásica inusual. Informe de caso de autopsia.

Couoh Soberanis Julio G.* Molotla Fragoso A.** Gómez Apo E.***

Resumen.

El melanoma de mucosas (MM) de la región de cabeza y cuello afecta en mayor proporción a la cavidad nasal, senos paranasales y cavidad bucal. Es una neoplasia maligna de alto grado con un crecimiento silente y gran capacidad metastásica. Se realiza el informe de autopsia de una mujer de 52 años con diagnóstico de melanoma de la mucosa nasal que presentó múltiples metástasis.

Palabras clave:

Melanoma de mucosas. Metástasis. Mucosa nasal. Autopsia. Patología post-mortem.

Abstrac.

Mucosal melanoma (MM) of the head and neck region affects in greater proportion the nasal cavity, paranasal sinuses and oral cavity. It is a high-grade malignancy with silent growth and high metastatic capacity. The autopsy report of a 52-year-old woman with a diagnosis of melanoma of the nasal mucosa who presented multiple metastases.

Keywords:

Mucosal melanoma. Metastasis. Mucosa Nasal. Autopsy. Postmortem pathology.

*Cirujano Dentista. Residente Especialidad Patología Bucal, FO, UNAM

**Maestra en Ciencias. Adscrita Departamento de Patología, Medicina bucal y maxilofacial DEPeI , FO. UNAM

***Unidad de patología post-mortem y departamento de neuropatología, Servicio de Anatomía Patológica, Hospital General de México "Dr. Eduardo Liceaga"

El melanoma es una neoplasia maligna que se origina de un tipo de células llamadas “melanocitos”, las cuales son las encargadas de la síntesis y producción de melanina. La mayoría de los melanomas se desarrollan en la piel expuesta al sol, ya que la radiación UV es un factor importante, sin embargo, hay que mencionar que existen diferentes subtipos de melanoma, dependiendo del sitio anatómico y la exposición al sol, pudiéndose clasificar en cuatro: melanoma cutáneo con daño crónico inducido por el sol, melanoma cutáneo sin daño crónico inducido por el sol, melanoma de mucosas (MM) y melanoma acral (1,2).

El MM de cabeza y cuello es una neoplasia maligna poco frecuente, pero de mal pronóstico. Los lugares anatómicos habituales son la cavidad nasal, senos paranasales y cavidad bucal. La incidencia de los MM es baja en población caucásica de América y Europa, sin embargo, la incidencia es alta en países asiáticos. Debido a su ubicación, este subtipo de melanoma es diagnosticado en etapas avanzadas lo que contribuye a su mal pronóstico (2).

Actualmente se han descrito mutaciones genéticas asociadas a los diferentes subtipos de melanomas. El MM se ha asociado principalmente con mutación en el gen RAS, seguidos de las mutaciones en el gen c-KIT. Cabe mencionar que las mutaciones patogénicas concurrentes son comunes en este subtipo, por lo que se cree tiene una relación con peor pronóstico. Sin embargo, es necesario realizar mayor investigación ya que se ha observado que los MM presentan mayor inestabilidad genómica y está asociado al diagnóstico tardío (3).

En este estudio informamos un caso de autopsia de MM primario de cavidad nasal con actividad metastásica inusual.

Métodos.

Mujer de 52 años, que trabajaba como inspectora de residuos industriales. Tiene el antecedente de MM localizado en fosa nasal izquierda diagnosticada el año 2006, razón por la que se refirió a hospital de tercer nivel para biopsia escisional del tumor. Posterior a la primera intervención quirúrgica se realizaron estudios periódicos para valorar metástasis o persistencia del melanoma con informe negativo. En octubre del 2011 se presentó con desorientación e incoordinación motora de predominio izquierdo; se realizó PET con hallazgo de actividad tumoral en hueso cigomático, se sometió por segunda resección con remoción del hueso. La tomografía de cráneo postquirúrgica informó metástasis cerebrales, razón por la que fue valorada por el servicio de oncología médica e inició tratamiento paliativo con quimioterapia (4 sesiones). En diciembre del 2011, se valoró por el servicio de neurocirugía y se decidió resección de metástasis cerebral de mayor dimensión localizada en el lóbulo temporal izquierdo.

El 15 de mayo del 2012 presentó cefalea pulsátil e intensa que no remitió con la administración de analgésicos; posteriormente debilidad de miembros pélvicos y somnolencia, con pérdida del estado de despierto que no respondió a estímulos externos. Ingresó al servicio de urgencias, se recibió inconsciente, con palidez de piel y tegumentos, sin respuesta a estímulos dolorosos; a la exploración neurológica se

encontró con estado de estupor con un puntaje en la escala de Glasgow de 6 puntos; normocéfalo con ojos simétricos sin endo- o exoftalmos, pupilas isocóricas sin respuesta a la luz, ausencia de hueso cigomático izquierdo, nariz central con narina derecha permeable e izquierda con salida de material verde y fétido; cuello cilíndrico, con lesión de 5 cm de eje máximo en región supraclavicular izquierda, consistencia dura, adherida a planos profundos; piel con múltiples tumores subcutáneos diseminados en tórax y abdomen; a la auscultación torácica, con estertores crepitantes bilaterales, ruidos cardiacos rítmicos de buena intensidad; abdomen blando depresible con peristalsis audible; extremidades íntegras sin edema con llenado capilar de 5 segundos.

Se realizaron estudios de laboratorio y gabinete de los cuales destacó la tomografía simple de cráneo con informe de lesiones cerebrales probablemente de origen metastásico.

El 15 de mayo presentó disociación electromecánica, sin respuesta de maniobras avanzadas de reanimación y falleció.

En el estudio histopatológico inicial, se observó proliferación neoplásica maligna conformado por células con morfología oval a poliédrica, hay pleomorfismo y pigmento melánico citoplásmico (figura 1). Se le realiza inmunohistoquímica, con expresión positiva para HMB-45, MART-1 y PS100.

Los diagnósticos anatomopatológico son: melanoma nasal izquierdo tratado con cirugía y quimioterapia, con metástasis múltiples subcutáneas en región mamaria bilateral, cara anterior de tórax, abdomen, miembro superior derecho y miembro inferior izquierdo (figura 2), en músculo esternocleidomastoideo izquierdo (figura 3), tiroides, bazo, endocardio, miocardio, epicardio, parametrio derecho (figura 4), diafragma, ligamento hepático y ligamento falciforme, serosa del antro gástrico, glándula suprarrenal bilateral, tejidos blandos perisuprarrenales, vejiga, páncreas, cerebrales y ganglios cervicales, paraaórticos, pélvicos, peripancreáticos y mesentéricos (figura 5).

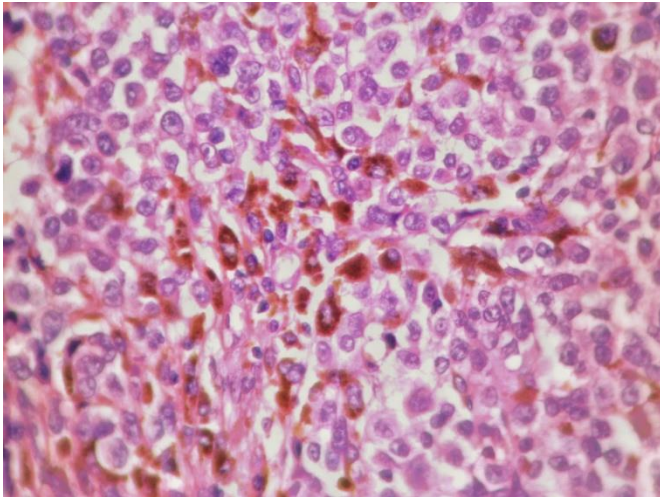


Figura 1. Cortesía Dr. Erick Apo

Aspecto microscópico de la neoplasia melanocítica maligna con presencia de pleomorfismo y pigmento melánico (H&E, 400X).

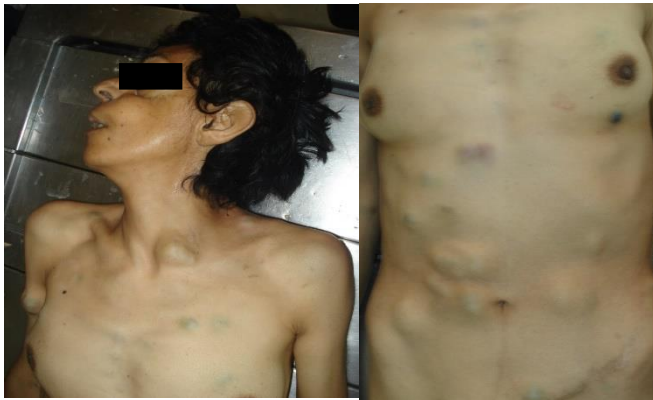

Figura 2. Cortesía Dr. Erick Apo

Nódulos hiperocrómicos subdérmicos.

A) Cuello y pecho B) Abdomen.

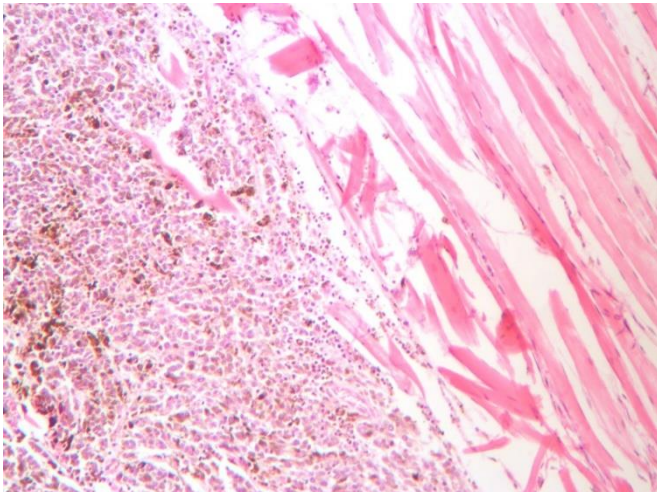


Figura 3. Cortesía Dr. Erick Apo

Biopsia del musculo esternocleidomastoideo, en el cual se observa invasión metastásica.

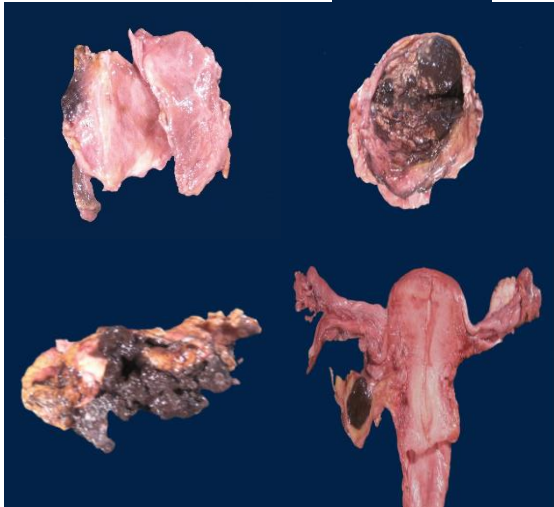


Figura 4. Cortesía Dr. Erick Apo
Aspecto macroscópico del parámetro derecho.

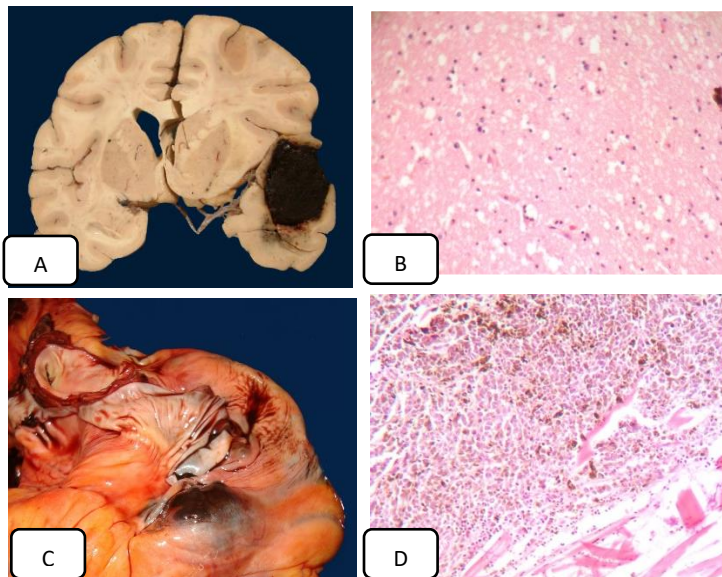


Figura 5. Cortesía Dr. Erick Apo

A) Corte coronal del encéfalo con neoplasia metastásica en el lóbulo temporal derecho. B) Aspecto microscópico de la neoplasia metastásica en cerebro (H&E, 100X). C) Superficie externa del corazón, con actividad metastásicas epicárdica y miocárdica. D) Aspecto microscópico de la metástasis cardíaca (H&E, 100X).

Declaración de ética.

El presente estudio es sin riesgo. El estudio de autopsia fue autorizado por los familiares responsables, cuyos documentos son parte del expediente clínico de un hospital de tercer nivel de atención médica. Se omiten datos personales para su confidencialidad.

Se realiza este estudio de acuerdo con los lineamientos establecidos en la Declaración de Helsinki de la Asociación Médica Mundial en su versión adoptada en la LII Asamblea General de Edimburgo del año 2000.

Discusión

El melanoma es la quinta neoplasia maligna más frecuente, con afección a ambos sexos. El melanoma surge de la proliferación incontrolada de células llamadas melanocitos, cuyo origen embriológico son las células de la cresta neural (4).

Históricamente el melanoma se ha clasificado en varios subtipos por su presentación clínica, dentro de estos subtipos tenemos el melanoma cutáneo, melanoma acral, melanoma mucosa (MM) y el melanoma uveal (5).

El MM es una neoplasia rara con una estimación de 800 casos por año en Estados Unidos; sin embargo, es más común en países asiáticos. Dentro de los MM, la región de cabeza y cuello representa el sitio más frecuente con un 55% de los casos, siendo la cavidad nasal, senos paranasales y cavidad bucal las localizaciones más afectadas. Actualmente, se desconocen los factores etiológicos del MM (6).

El melanoma sinonasal se presenta con mayor frecuencia en la pared nasal lateral, seguido del tabique nasal y senos paranasales, siendo el seno maxilar el más comúnmente afectado, seguido del seno etmoidal (<10%), frontal y esfenoidal (<1%), y la nasofaringe. Clínicamente los síntomas son: obstrucción nasal, dolor facial y una rinorrea/epistaxis persistentes. El diagnóstico de los melanomas mucosas no se da de manera oportuna, esto hace que el tumor se encuentra en estados muy avanzados por lo que cerca del 10% al 20% de los pacientes ya presentan metástasis linfática y menos del 10% metástasis a distancia (frecuentemente en los pulmones y cerebro) (7).

Los melanomas de la mucosa bucal son menos del 1% de todos los tipos de melanomas, con una incidencia de 1.2 casos por 10 millones de personas. No existe predilección por sexo y a una edad de 9 a 91 años. Se presenta normalmente como una lesión pigmentada sin alguna sintomatología asociada, sin embargo, algunas pacientes presentan dolor, sangrado y ulceración. La mayoría de las lesiones se presentan en el proceso alveolar maxilar seguido del paladar (7).

Dentro del análisis histopatológico de los MM, muestran una amplia gama de patrones de crecimiento y morfología celular. De igual manera algunas lesiones se presentan con ausencia del pigmento melánico (50% de los casos), dificultando el diagnóstico. Dentro de los patrones de crecimiento están: fusiforme, perivascular y sólido. La morfología celular también es diversa, desde células de morfología fusiforme,

epitelioide, plasmocitoide y rabdoide. Debido a estas características es de suma importancia realizar algunos marcadores de inmunohistoquímica para confirmar la naturaleza de las células neoplásicas, dentro de los marcadores más útiles están la proteína S-100, Melan-A y HMB-45 (6).

En la década de los 90s se identificaron los primeros genes asociados al desarrollo del melanoma mucoso; los cuales son CDKN2A y CDK4. El gen CDKN2A participa en la codificación de dos proteínas supresoras de tumores: p16INK4A, el cual juega un papel importante en la regulación del ciclo celular y el proceso de senescencia, y la otra proteína es p14ARF que es importante en el proceso de apoptosis regulado por p53 (8,9).

Se han identificado algunas mutaciones genéticas implicadas en la patogenia y transformación maligna de los melanocitos. Las alteraciones identificadas en la cascada de señalización RAS/RAF/MEK/ERK son consideradas como impulsoras en el desarrollo de melanomas mucosos. Otro gen asociado al desarrollo de melanoma en el 10 al 15% de los casos es el gen NF1 (10).

La metástasis es un proceso complejo de varios pasos que resulta en la diseminación de células tumorales desde una lesión primaria a un órgano u órganos dentro del cuerpo, lo que puede resultar en una mayor morbilidad y mortalidad. Para que esto ocurra, las células tumorales adquieren características únicas que les permiten proliferar y migrar, de igual manera sobrevivir al trayecto y estrés al que se encuentran sometidas (11).

Como se mencionó, los melanocitos son células que derivan de una estructura embriogénica llamada, cresta neural cuyo desarrollo requiere un proceso de migración/invasión extensa con el objetivo de poblar los diferentes sitios como la piel. Todo esto hace que los melanoblastos tengan la capacidad de sobrevivir y adaptarse en microambientes extraños, lo cual puede ser análogo a la competencia metastásica. Se ha propuesto que los receptores de los KDEL en específico el KDELR3, es un potenciador de metástasis en células de melanoma humano, estos genes son importante y cumplen una función durante la migración y colonización de los melanoblastos, los cuales son silenciados, pero en lesiones como melanomas se reactivan (12).

El proceso metastásico que ocurre durante la progresión del melanoma se describe igual un cambio en el fenotipo, en el que existe una transición mesenquimatosa epitelial, este cambio fenotípico va alternando de manera repetitiva en un estado proliferante a un tipo altamente invasivo. La transición mesenquimatosa epitelial se refiere a una secuencia de eventos, en donde ciertas moléculas de adhesión celular se regulan a la baja, dentro de estas moléculas encontramos: E-cadherina, claudinas, ocludina, placofilina y desmoplaquina. Durante el proceso de transición mesenquimatosa epitelial, la familia Snail de factores de transcripción de dedos de zinc y twist, es un factor de suma importancia, ya que es el que orquestara la serie de eventos que ocurren (13)

La vía de diseminación que se ha propuesto en los MM es la vía hematógica. Sin embargo, los sitios mas comunes de metástasis dependen de sitio anatómico del melanoma primario; según un estudio realizado por O'Regan y colaboradores el sitio mas común de metástasis en melanomas mucosos primarios de vagina es el parénquima pulmonar. No obstante, en los melanomas mucosos de cabeza y cuello, el sitio más

común es el parénquima del hígado. En este mismo estudio, 17 de 19 pacientes mostraron recurrencia local después de escisión mostrando una esperanza de vida de 33 meses, sin embargo, 16 de 17 pacientes manifestaron metástasis, disminuyendo la esperanza de vida a 15 meses. Las conclusiones de este trabajo con respecto al comportamiento agresivo se deben a: al diagnóstico tardío, al rico aporte vascular y linfático de las mucosas que producen micrometástasis al momento de diagnóstico, dando consigo la alta tasa de recurrencia local y/o metástasis (14).

Conclusión

El melanoma es una neoplasia maligna de crecimiento acelerado, comportamiento agresivo; por lo que, su detección y diagnóstico debe ser oportuno, prematuro y llevar una vigilancia estrecha. Suele representar un reto diagnóstico debido a la capacidad que tienen los melanocitos de perder sus características morfológicas, tornándose indiferenciados, y esto es gracias a su diferenciación divergente. En este trabajo se informa de la alta y extensa capacidad de metástasis y la elevada tasa de mortalidad que tiene esta entidad.

Agradecimientos

Estoy muy agradecido por la paciencia y esfuerzo que pusieron todos mis profesores en especial a la maestra Adriana Molotla que sin su apoyo este trabajo no hubiera sido posible A mis padres y hermana por su apoyo en todo momento.

Un agradecimiento especial a la Dra. Claudia Patricia Mejía Velázquez y al Dr. Erick Gómez Apo por la confianza otorgada para realizar este trabajo.

Referencias.

1. Ascierto P, Accorona R, Botti G, Farina D, Fossati P, Gatta G, and cols. Mucosal melanoma of the head and neck. *Critical Reviews in Oncology/Hematology*. 2017;112:136-52.
2. Mao L, Qi Z, Zhang L, Guo J, Si L. Immunotherapy in Acral and Mucosal Melanoma: Current Status and Future Directions. *Front Immunol*. 2021;12:680407.
3. Zou Z, Ren Y, Zhao L, Su S, Liu B, Ou Q, et al. Distinct genomic traits of acral and mucosal melanomas revealed by targeted mutational profiling. *Pigment Cell and Melanoma Research [Internet]*. [cited 2022 Aug 11];33(4):601–11.
4. Rabbie R, Ferguson P, Molina-Aguilar C, Adams DJ, Robles-Espinoza CD. Melanoma subtypes: genomic profiles, prognostic molecular markers and therapeutic possibilities. *J Pathol*. 2019.247(5):539-51.
5. Bressac-de Paillerets B, Vabres P, Thomas L. Genetic Testing for Melanoma—Where Are We With Moderate-Penetrance Genes? *JAMA Dermatol*. 2016;152(4):375–76.
6. Williams MD. Update from the 4th Edition of the World Health Organization Classification of Head and Neck Tumours: Mucosal Melanomas. *Head Neck Pathol*. 2017;11(1):110-117.
7. López, F., Rodrigo, J. P., Cardesa, A., Triantafyllou, A., Devaney, K. O., Mendenhall, W. M. and et al. Update on primary head and neck mucosal melanoma. *Head & neck*.2016;38(1): 147–55.
8. Potrony M, Puig-Butille JA, Aguilera P, et al. Prevalence of MITF p.E318K in Patients With Melanoma Independent of the Presence of CDKN2A Causative Mutations. *JAMA Dermatol*. 2016;152(4):405–12.
9. Degirmenci U, Wang M, Hu J. Targeting Aberrant RAS/RAF/MEK/ERK Signaling for Cancer Therapy. *Cells*. 2020 Jan 13;9(1):198.
10. Nassar KW, Tan AC. The mutational landscape of mucosal melanoma. *Semin Cancer Biol*. 2020 Apr;61:139-148.
11. Kircher DA, Silvis MR, Cho JH, Holmen SL. Melanoma Brain Metastasis: Mechanisms, Models, and Medicine. *Int J Mol Sci*. 2016 2;17(9):1468.

12. Marie KL, Sassano A, Yang HH, Michalowski AM, Michael HT, Guo T., Melanoblast transcriptome analysis reveals pathways promoting melanoma metastasis. *Nat Commun.* 2020 16;11(1):333.
13. Mirea MA, Eckensperger S, Hengstschläger M, Mikula M. Insights into Differentiation of Melanocytes from Human Stem Cells and Their Relevance for Melanoma Treatment. *Cancers (Basel).* 2020;12(9):2508.
14. O'Regan K, Breen M, Ramaiya N, Jagannathan J, DiPiro PJ, Hodi FS, Van den Abbeele AD. Metastatic mucosal melanoma: imaging patterns of metastasis and recurrence. *Cancer Imaging.* 2013 Dec 30;13(4):626-32.