



UNIVERSIDAD NACIONAL AUTÓNOMA
DE MÉXICO

ESCUELA NACIONAL DE ESTUDIOS SUPERIORES
UNIDAD LEÓN

Tema: Uso de EQUIA Forte en pacientes con
Síndrome de Hipomineralización molar-incisivo

Modalidad de Titulación: Diplomado de
Actualización Profesional

QUE PARA OBTENER EL TÍTULO DE:
LICENCIADO EN ODONTOLOGÍA

P R E S E N T A:

EDGAR RENATO MURILLO AYALA

TUTOR: Mtro. Abraham Mendoza Quintanilla
ASESOR: Esp. Francisco Palacios Cervantes



Universidad Nacional
Autónoma de México



UNAM – Dirección General de Bibliotecas
Tesis Digitales
Restricciones de uso

DERECHOS RESERVADOS ©
PROHIBIDA SU REPRODUCCIÓN TOTAL O PARCIAL

Todo el material contenido en esta tesis esta protegido por la Ley Federal del Derecho de Autor (LFDA) de los Estados Unidos Mexicanos (México).

El uso de imágenes, fragmentos de videos, y demás material que sea objeto de protección de los derechos de autor, será exclusivamente para fines educativos e informativos y deberá citar la fuente donde la obtuvo mencionando el autor o autores. Cualquier uso distinto como el lucro, reproducción, edición o modificación, será perseguido y sancionado por el respectivo titular de los Derechos de Autor.

Indice

1. Agradecimientos.....	1
2. Palabras clave.....	2
3. Introducción	2
4. Marco teórico.....	5
4.1. Defectos de desarrollo del esmalte	5
4.2. Terminología de los defectos de desarrollo del esmalte.....	6
4.3. Índice de defectos de desarrollo del esmalte	7
4.4. Clasificación de los defectos del desarrollo del esmalte	10
5. Hipomineralización Molar-incisivo.....	11
6. Prevalencia.....	12
7. Etiología	13
7.1. Factores en etiológica	14
8. Diagnóstico	17
8.1. Criterios de diagnóstico	18
8.2. Criterios de gravedad	19
8.3. Diagnóstico treatment Need index (MIH-TNI).....	21

9. Tratamiento Del síndrome de hipomineralizacion incisivo molar.....	22
10. Ionómero de vidrio.....	26
10.1. Clasificación de los ionómeros de vidrio	27
10.2. Ionómeros de vidrio de alta densidad	27
11. EQUIA forte	28
12. Antecedentes	37
13. Justificación	38
14. Objetivo General.....	38
15. Metodología.....	39
16. Resultados.....	39
17. Discusión.....	41
18. Conclusión.....	42
19. Referencias.....	44



UNIVERSIDAD NACIONAL AUTÓNOMA
DE MÉXICO

ESCUELA NACIONAL DE ESTUDIOS SUPERIORES UNIDAD
LEÓN

TEMA:

"Uso de EQUIA Forte en pacientes con Síndrome de
Hipomineralización molar-incisivo"

MODALIDAD DE TITULACIÓN:

Diplomado de actualización Profesional

QUE PARA OBTENER EL TÍTULO DE:

LICENCIADO EN ODONTOLOGÍA

P R E S E N T A:

Edgar Renato Murillo Ayala

Tutor: Mtro. Abraham Mendoza Quintanilla
Asesor: Esp. Francisco Palacios Cervantes



ENESUNAM
UNIDAD LEÓN

León, Guanajuato

V.B.

2023

1-Agradecimientos:

A Dios, por darme la oportunidad de cumplir mi sueño, y vivirlo todos los días haciendo lo que más me gusta y me apasiona, por darme altas y bajas pero jamás dejarme perder la esperanza.

A mis papás, por poner toda su fe en mí, y aferrarse a ella hasta ver mis sueños cumplidos, esto es por y para ustedes, los amo.

A mi hermano Omar, por predicar siempre con el ejemplo y hacerme sentir que siempre voy a tener a alguien a mi lado, te admiro bastante.

A Danielle, por enseñarme que la vida con amor es más bonita, y trabajando en equipo siempre todo es más fácil. Eres la chispa que necesitaba mi vida para cumplir este sueño, te amo por siempre.

A Gustavo, por depositar su fe en mí y enseñarme que en la vida hay que tomar riesgos, y eso te puede llevar a la mejor decisión que puedas tomar. Gracias por valorarme por lo que soy, es un honor crecer juntos en esto.

A mis amigos Chuy, David, Cristobal, Beto y Gerardo, ustedes son mi familia, gracias por darle sentido a la palabra amistad y siempre estar, quiero que sea así toda mi vida.

A GR Dental Group y todos los que lo conforman, mi sueño hecho realidad en todos los sentidos, mi más grande logro hasta hoy, y por lo que hoy estoy concluyendo esta etapa.

A la ENES UNAM, maestros y ahora amigos, siempre serán el pilar de mi carrera, y espero hacerlos sentir orgullosos de lo que me convierta.

2-Palabras Clave

Cementos de ionómero de vidrio modificados, EQUIA Forte, HMI, Síndrome de hipomineralización molar-incisivo, DDE, Anomalía dental, Remineralización.

3- Introducción

El esmalte es el tejido más duro y complejo del cuerpo humano, está compuesto por cristales de hidroxiapatita de forma hexagonal.

Durante la odontogénesis pueden presentar alteraciones debido a problemas neonatales, prenatales, perinatales, enfermedades de la infancia, factores ambientales y modificaciones genéticas.

Todas estas condiciones interrumpen la función de los ameloblastos durante las etapas de calcificación y maduración, lo que desencadena hipomineralización o hipocalcificación.

Los problemas anteriores pueden conducir a una producción reducida de esmalte en algunas áreas de la matriz dental, dejando una capa delgada de esmalte. (34)

La hipomineralización del esmalte de los primeros molares permanentes es la anomalía de desarrollo más común en los dientes. Fue definida en 2001 por Weerheijm como defecto cualitativo del esmalte de origen sistémico que aparece en una etapa durante los primeros tres años de vida.(1)

Se estima que la prevalencia de estas anomalías oscila entre el 2.4 y el 40.2% esto dicho por la academia europea de odontología pediátrica (EAPD) destacando el amplio rango en los porcentajes debido a la variación de exámenes, criterios o rangos de edad. (5)

Un reto para el clínico es elegir el tratamiento adecuado para el paciente con HMI, ya que son dientes más difíciles de tratar. Es importante saber diferenciar el tejido sano de el esmalte hipomineralizado para ser lo minimamente invasivo posible, y tomar en cuenta que la adhesión adecuada sera más complicada. (4,6)

Existen diferentes materiales restaurativos para tratar dientes con HMI, entre los que están, los composites, los ionómeros de vidrio, cementos de ionómero de vidrio modificado, las coronas de acero-cromo y las restauraciones indirectas.

El ionómero de vidrio es uno de los materiales de elección conocidos por su efectividad para proteger la estructura restante de lesiones por caries. Esta elimina depósitos de flúor y otros iones en la cavidad bucal. También actúa como una barrera mecánica protegiendo la superficie del diente contra las bacterias, y es utilizado en procedimientos no invasivos. (3)

A diferencia la resina compuesta presenta una mayor eficacia para restaurar, por su durabilidad y estética en una o más superficies, proporcionando estabilidad a largo plazo.(4)

Los cementos de ionómero de vidrio modificados con resina a su vez son predominantemente vidrios ionoméricos en un 80% con un 20% de resina fotocurada. Ellos endurecen mediante una reacción ácido-básica entre el ión filtrable del polvo del vidrio y el ácido poliacrílico, resultando en una transformación sol-gel. En los cementos de ionómero de vidrio modificados con resina más recientes, el componente de agua es sustituido con una resina tal como el hidroxietilmetacrilato (HEMA) o BIS-GMA. (7,8)

El ionómero de vidrio híbrido, (EQUIA Forte® GC, America) es un material prometedor en el campo de la operatoria dental debido a que se conjuga el empleo de un ionómero de vidrio con un sellador de nanorrelleno (EQUIA Forte Coat® GC, America), combinando las propiedades de ambos materiales, como son la translucidez, resistencia a la compresión, rapidez en el endurecimiento y principalmente la liberación constante de flúor del ionómero de vidrio, con el excelente sellado marginal, dureza, pulido y brillo finales hacen de esta técnica una opción excelente para los pacientes con alto riesgo de caries.(34)

Frente a las alternativas de tratamientos para tratar a un molar afectado con HMI se pretende evaluar la eficacia del uso de Cementos de Ionómero de vidrio de alta densidad para el tratamiento restaurativo directo de molares afectados con hipomineralización incisivo molar.

Alfaro et al. (2018) realizaron una revisión sobre HMI, por medio de una revisión de la literatura. Luego de obtenidos los resultados, los autores concluyen que el diagnóstico temprano de HMI permitirá un control adecuado de los primeros molares permanentes, aplicando medidas preventivas y restaurativas tan pronto las superficies afectadas sean expuestas al medio bucal.(34)

En cambio, Durmus et al. (2020) evaluaron la supervivencia clínica de un ionómero de vidrio de alta viscosidad en molares e incisivos con HMI. Para ello usaron en el estudio incisivos y primeros molar erupcionados con HMI, cavitados y con lesiones cariosas sin hipersensibilidad ni dolor. En dicho caso aplicaron restauraciones de ionómero de vidrio, donde el seguimiento duró dos años. Como conclusiones, se observó que la restauración con ionómero de vidrio de alta viscosidad después de la extracción selectiva de tejido es un método eficaz para mantener la integridad de la estructura del diente.(34)

Restrepo et al. (2014) en su investigación expusieron el abordaje de paciente con HMI, a partir de dos casos clínicos. Entre ellos, la cavidad conservadora se realiza con la punta ultrasónica adecuada para el sistema ultrasónico y se repara con resina compuesta. Como conclusión de este estudio, se restauró con resina compuesta y mostró un desempeño clínico satisfactorio sin microfiltración, buena adherencia y estética. Del mismo modo, Kopperud et al. (2016) exploraron la variabilidad entre las decisiones de tratamiento que toman los dentistas para los dientes afectados por HMI. En su estudio, que consistió en el envío de un cuestionario a dentistas sobre actitudes de tratamiento para los niños con HMI, se concluyó que, en un primer molar permanente gravemente afectado, solo pocos dentistas eliminarían tanta sustancia dental como sea necesario para obtener el beneficio completo del patrón de grabado ácido en el esmalte sano. Es por ello que los autores consideran que se requiere una mayor educación en los dentistas, así como que esta sea continua.

Kikwilu E. y colaboradores publicaron un estudio llamado Survival of Fuji IX ART fillings in permanent teeth of primary school children in Tanzania, publicado en agosto del 2001. Se encontró que en la valoración de las restauraciones el 94% fue exitoso después de un año de seguimiento. (28)

4- Marco Teórico

4.1- Defectos de desarrollo del esmalte

El esmalte dental es el tejido más duro del cuerpo humano, y sus propiedades fisicoquímicas lo hacen único. Es un sólido microporoso compuesto por un 95% en peso de minerales (principalmente hidroxiapatita) y un 5% de agua y tejido orgánico. Por volumen, contiene 86% de minerales, 2% de materia orgánica y 12% de agua. Su composición química está directamente relacionada con sus propiedades estructurales. El esmalte retiene la translucidez y las propiedades mecánicas si los cristales de hidroxiapatita están apretados y el volumen de los poros no supera el 1 %. (16)

Durante el desarrollo dental, una capa celular simple en el epitelio interno sufre cambios morfológicos extraordinarios a nivel celular en preparación para la secreción de matriz extracelular del esmalte. (22)

Los defectos de desarrollo del esmalte (DDE) se definen como alteraciones cuantitativas o cualitativas, clínicamente visibles en el esmalte, producto de alteraciones en la matriz de los tejidos duros y de su mineralización durante la odontogénesis. Se pueden localizar en uno o varios dientes de la dentición temporal o permanente.(13)

Las anomalías dentarias estructurales se asocian con alteraciones producidas durante el proceso normal de la odontogénesis y su origen puede vincularse a factores hereditarios, locales o sistémicos. De acuerdo con la época en que estos factores actúan, afectan la dentición caduca, la permanente, o ambas. En el período correspondiente a la amelogénesis, si actúan durante la fase inicial de secreción de la matriz, pueden ser causa de defectos estructurales cuantitativos o hipoplasias; mientras que, si su acción se produce durante los procesos de maduración o mineralización, pueden traducirse en defectos cualitativos o hipomineralizaciones.(14)

4.2 Terminología DDE

En 1989, Clarkson revisó la terminología usada para describir varios DDE y en la tabla se complementa y actualiza la información presentada por él. La columna de términos comunes presenta las categorías principales en las que históricamente se han clasificado los DDE, y la de términos alternativos, la diversidad de nombres “equivalentes” con los que se han denominado las categorías principales.(15,16)

Tabla 1. Terminología utilizada para nombrar, describir, y clasificar alteraciones en el desarrollo del esmalte. (16)

Término común	Término alternativo
Defectos de desarrollo del esmalte	Defectos no cariosos del esmalte
Fluorosis dental*	Fluorosis del esmalte* Esmalte moteado** Opacidad fluorada* Hipomineralizaciones generalizadas***
Opacidades del esmalte**	Hipoplasia interna del esmalte*** Opacidades del desarrollo* Opacidades idiopáticas* Opacidades no fluoradas* Opacidades demarcadas** Opacidades difusas** Opacidades confluentes** Hipocalcificaciones*** Esmalte moteado** no endémico* Manchas opacas** Hipomineralizaciones localizadas***
Hipoplasia del esmalte**	Aplasia*** Hipoplasia externa** Pérdida de esmalte**** Surcos y fosas en el esmalte**
Decoloración del esmalte**	Pigmentación** por tetraciclina* Mancha** por tetraciclina*
Hipomineralización Inciso Molar (HIM)***	Hipomineralización*** idiopática* del esmalte en dientes permanentes***** Molares de queso** Hipomineralización*** del esmalte en los primeros molares permanentes***** Primeros molares permanentes***** hipomineralizados** Hipomineralización*** no fluorada* en primeros molares permanentes***** Hipomineralización incisivo-molar (HIM)

Crterios basados en: el agente causal*, la apariencia clínica**, la histopatología del defecto***, cambios posteruptivos**** y los dientes afectados*****.

Fuente: Naranjo Sierra MC. Terminología, clasificación y medición de los defectos en el desarrollo del esmalte. Revisión de Literatura.

Como se puede observar, los términos utilizados para describir alteraciones en el desarrollo del esmalte han sido variados, ambiguos e imprecisos. Indistintamente, la terminología se ha asociado a criterios ligados al agente causal (fluorosis del esmalte, opacidades idiopáticas, opacidades fluoradas y no fluoradas, mancha por tetraciclina); la apariencia clínica (esmalte moteado, opacidades difusas, demarcadas o confluentes, decoloración del esmalte, surcos y fosas en esmalte, hipoplasias y molares de queso); la histopatología (aplasia, hipoplasia interna, hipomineralización e hipocalcificación); a cambios posteruptivos (pérdida de esmalte), e incluso a los dientes afectados.(16) Las clasificaciones de los DDE han variado en la medida en que han evolucionado los índices que se han utilizado para medirlos; por lo tanto, de forma resumida nos referiremos a ellos. Hay índices que miden simultáneamente todos los tipos de DDE y otros que miden solo uno de ellos.

4.3 Índice DDE (16)

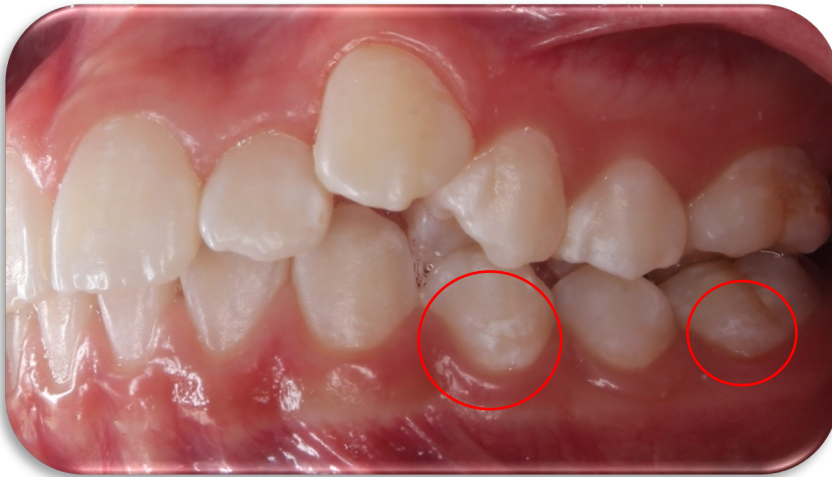
Tabla 2. Índice DDE modificado para uso en estudios epidemilógicos de la comisión de salud oral, investigación y epidemiología.

Categorías de DDE	Códigos
Normal	0
Opacidad demarcada	
Blanco/crema	1
Amarillo/marrón	2
Opacidad difusa	
Lineal	3
Parche	4
Confluente	5
Confluente/parche + pigmentación + pérdida de esmalte	6
Hipoplasia	
Fosas	7
Con ausencia total del esmalte	8
Cualquier otro defecto	9
Combinaciones	
Demarcada y difusa	A
Demarcada e hipoplasia	B
Difusa e hipoplasia	C
Todos los tres defectos	D
Extensión	
Normal	0
Menos de 1/3	1
De 1/3 a 2/3	2
Más de 2/3	3

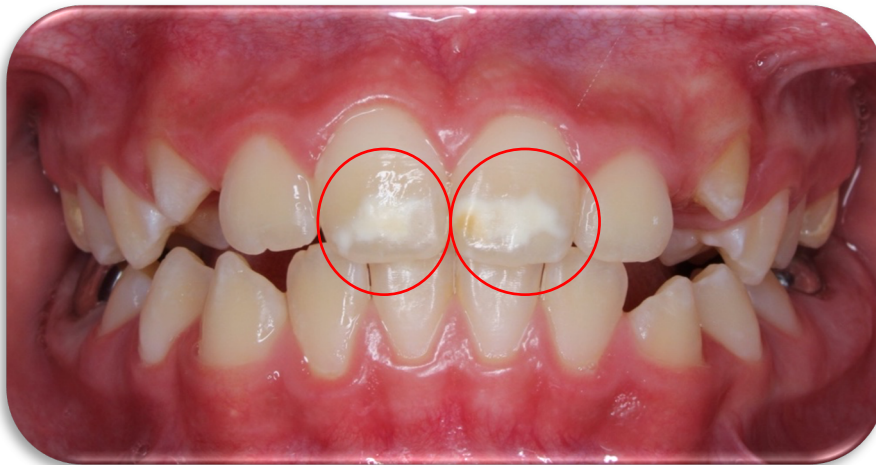Fuente: Naranjo Sierra MC. Terminología, clasificación y medición de los defectos en el desarrollo del esmalte. Revisión de Literatura.

Con relación al término opacidad (anormalidad en la translucidez), que es común para describir clínicamente hipomineralizaciones y desmineralizaciones, claramente se debe explicitar si la opacidad (blanca o marrón/café) corresponde a un defecto o a una lesión de caries. Si se trata de una hipomineralización, el término opacidad debe acompañarse de su demarcación y color (por ejemplo, opacidad demarcada café). Si se trata de una lesión de caries, el término opacidad irá acompañado de su naturaleza y color (por ejemplo, opacidad cariosa blanca).(16)

Imagen 1. Imágenes sobre DDE

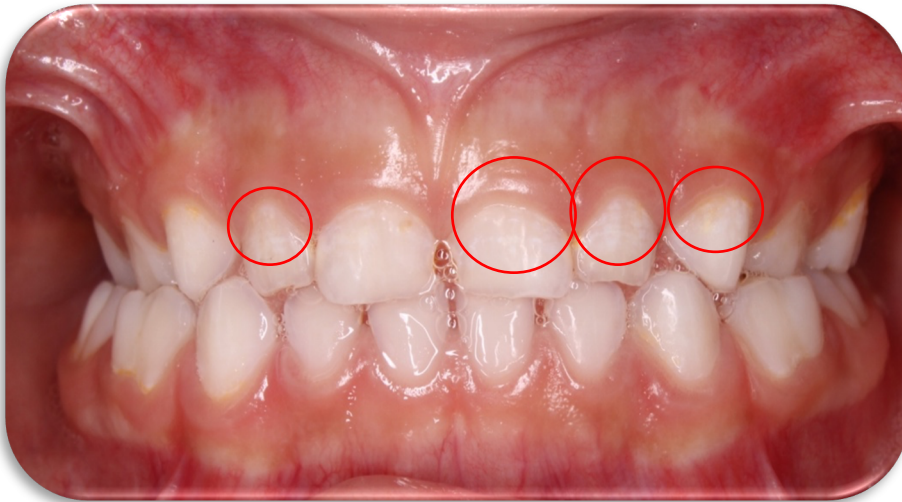


Opacidad Difusa
parche (Código 4)

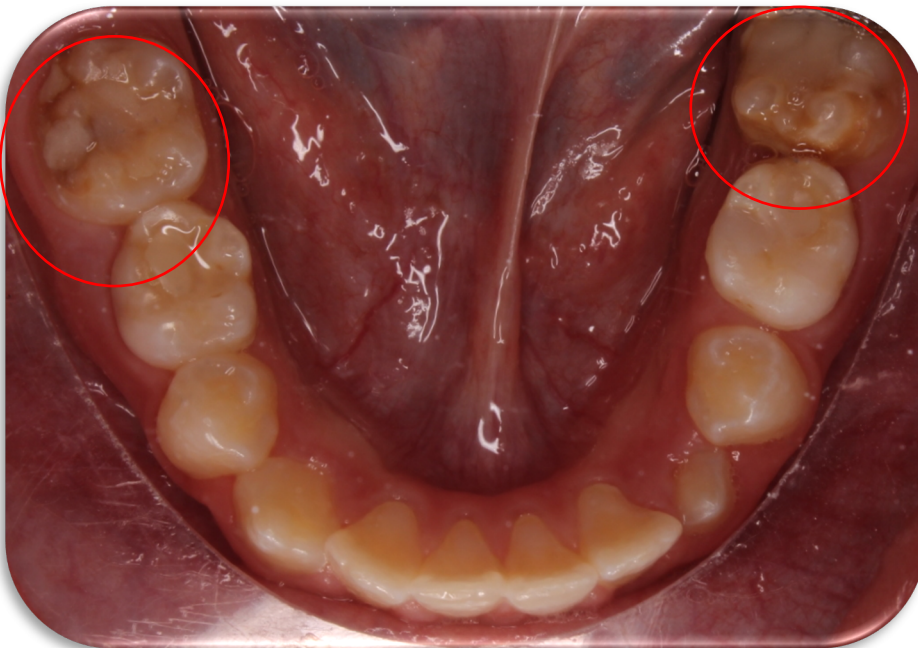


Diente 11 opacidad
demarcada
blanco/crema (Código
1) extensión: 1/3.

Diente 21 opacidad
demarcada
amarillo/marrón
(Código 2) extensión
2/3.



Opacidad Difusa lineal (Código 3)



Opacidad demarcada confluyente/ parche + pigmentación + pérdida de esmalte (Código 6). Extensión más de 2/3.

Fuente: ENES UNAM LEÓN, Clínica de Especialidad en Odontopediatría (Esp. Daniel Zavala)

4.4 Clasificación de los Defectos de desarrollo del esmalte

Los defectos del desarrollo del esmalte pueden clasificarse en función de su aspecto clínico en:

- Decoloración (cambio de color).
- Hipoplasia.
- Opacidad (hipomineralización).

La decoloración dental puede ser de tipo extrínseco o intrínseco. La tinción extrínseca es superficial y se produce después de la erupción dental, y la decoloración extrínseca puede deberse a un defecto en el desarrollo del esmalte o la tinción interna del diente. Aunque esa tinción interna se manifieste como un cambio de color del diente, el defecto intrínseco puede afectar de forma fundamental o exclusiva a la dentina.

La hipoplasia se trata de un defecto cuantitativo que produce un defecto en el contorno de la superficie del esmalte. Suele deberse a un fallo inicial en la deposición de la proteína del esmalte, pero se puede producir el mismo efecto clínico si existe un defecto en la mineralización que deriva en la pérdida de sustancia del esmalte después de la erupción. En el primer caso el esmalte es duro y brillante, en el último la sonda lo perfora.

La Hipomineralización del esmalte es de naturaleza cualitativa y es descrita como la pérdida parcial de minerales de los cristales de esmalte en la etapa de maduración de la amelogénesis. Clínicamente aparecen como manchas blancas sobre la superficie del esmalte. Algunas son moteadas, de color café o amarillo. De forma ovalada o redonda, bien definida. Afecta tanto a los dientes primarios como a los permanentes.(17,18,19)

La decisión de utilizar un índice u otro para medir o clasificar los DDE depende de los objetivos perseguidos. Por ejemplo, la alta prevalencia de un tipo de defecto puede justificar la utilización de índices o criterios que lo midan específicamente.

Detectar, valorar, registrar y medir los DDE apropiadamente es importante, porque ellos proveen claves de eventos de interés biológico (afecciones de tipo local, sistémico o genético) y social en individuos y colectividades. (16)

5. Hipomineralización Molar-incisivo

El término de “Hipomineralización Molar-Incisal” fue descrito como tal en el año 2001 por Weerheijm et al., para definir una patología de etiología desconocida hasta la fecha, sin embargo, no fue hasta el año 2003 cuando fue aceptado como entidad patológica en la Reunión de la Academia Europea de Odontopediatría. (11)

Alaluusua publicó en 1996 dos estudios en los que describieron los defectos de la mineralización en los primeros molares permanentes. En 2001 se publicaron tres estudios sobre la prevalencia de los defectos del esmalte en primeros molares permanentes. Leppaniemi en 2001 usó los criterios de Alaluusua, mientras que Weerheijm en 2001 utilizó el índice de Defectos del Desarrollo del Esmalte, que adaptaron para poder describir el fenómeno de hipomineralización de los primeros molares permanentes. Los autores de estos estudios, en el congreso de la Asociación Europea de Odontopediatría que se celebró en Bergen en 2000, concluyeron que habían descrito en sus trabajos la misma alteración, por lo que acordaron una definición y una nomenclatura para la HMI. Durante la reunión de la Asociación Europea de Odontopediatría de Atenas en 2003 se establecieron los criterios para realizar estudios epidemiológicos de la HMI, mismos que pueden ser utilizados en la práctica clínica.(1)

La Hipomineralización Molar Incisiva (HMI) es un subtipo de defecto de Hipocalcificación del esmalte, donde encontramos un contenido mineral reducido y un alto contenido de proteínas, que pueden variar en cantidad de acuerdo a la severidad. Dada a una disminución en las amelogeninas, más de 16 tipos de proteínas están presentes en los dientes afectados, trece de los cuales se encuentran en la saliva y el líquido crevicular y otros tres como parte de los componentes sanguíneos (hemoglobina, albúmina, suplemento C3). (22)

La hipomineralización molar-incisivo es un trastorno de desarrollo de los primeros molares con o sin afección de los incisivos permanentes. El esmalte afectado es frágil y se puede desprender fácilmente, dejando expuesta la dentina, lo cual favorece la sensibilidad dentinaria y el desarrollo de lesiones cariosas. El tratamiento de los niños afectados por hipomineralización de incisivos y molares debe ir dirigido, en primer lugar, al diagnóstico de las lesiones y al establecimiento del riesgo de caries.(1,9)

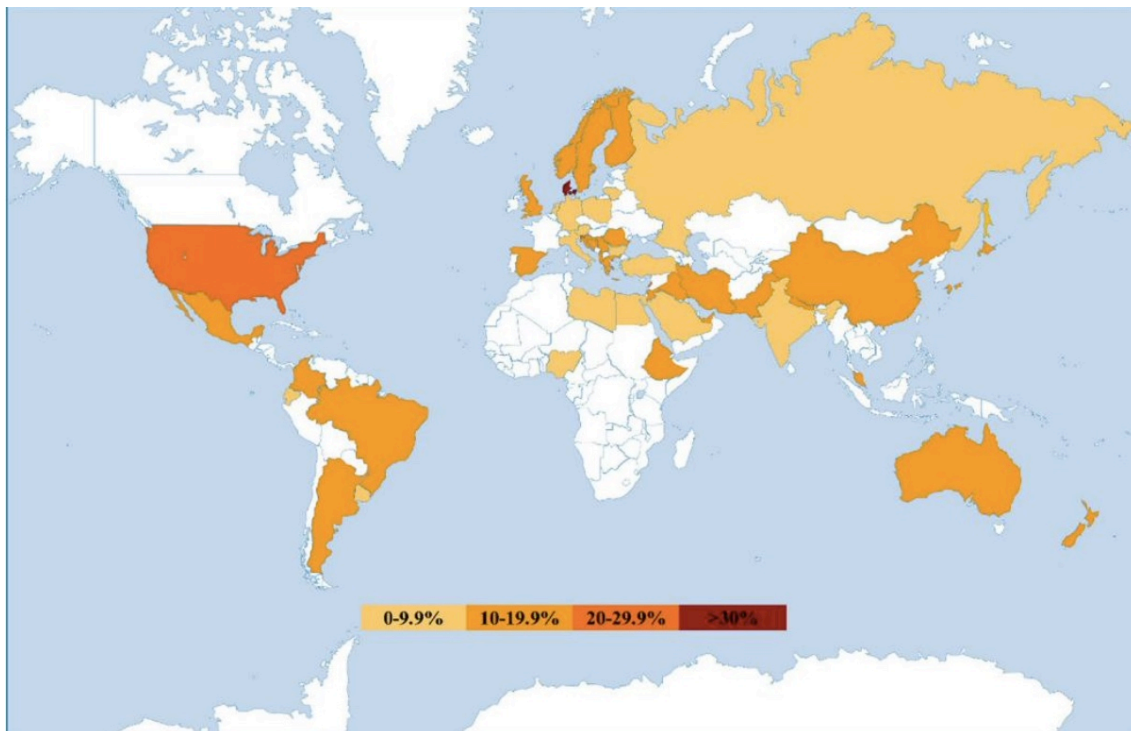
Los criterios de diagnóstico incluyen: 1) Presencia de opacidades demarcadas en la superficie del esmalte que muestra un espesor normal, 2) Fractura posteruptiva del esmalte que está asociada a una opacidad preexistente, 3) Presencia de una restauración atípica con bordes en esmalte opaco, 4) Ausencia de un primer molar permanente por extracción combinada con la presencia de opacidades y/o restauración atípica en otro primer molar o incisivo permanente y por último, 5) El retraso de erupción de un primer molar permanente. (10)

6. Prevalencia

La prevalencia global de HMI se ha estimado en 14,2%, siendo España el país con la mayor prevalencia con 21,1% (95% CI 17,7-24,6) y el subgrupo de Suramérica (Brasil, Argentina y Uruguay) con 18,0% (95% CI 13,8-22,2). No hubo diferencias significativas entre los participantes masculinos (14,3 %, IC 95 %: 12,0–16,6) y mujeres (14,4 %, IC 95 %: 12,8–15,9). Los niños menores de 10 años tienen mayor prevalencia que los mayores (15,1% vs 12,1%). (11)

Para mostrar la prevalencia mundial de HMI en la actualidad, se calculó la media ponderada para cada país/región utilizando los datos existentes y se muestra mediante un gradiente de color en un mapa mundial.

Imagen 2. Mapa de Prevalencia sobre HMI (11)



Fuente: Zhao D, Dong B, Yu D, Ren Q, Sun Y. The prevalence of molar incisor hypomineralization: evidence from 70 studies. Int J Paediatr Dent. 2018; 28(2):170- 9.

Al evaluar todos los datos de prevalencia existentes, parece que los médicos generales aún no diagnostican HMI con confianza, a diferencia de los dentistas pediátricos que están más familiarizados con la afección. Los pacientes a veces presentan destrucción severa en sus primeros molares permanentes, restauraciones atípicas o incluso molares extraídos. Estos casos, junto con la ausencia de opacidades, podrían ser mal diagnosticados como caries. Por lo tanto, la prevalencia de HMI podría subestimarse, a menos que los médicos con más experiencia y capacitación en la observación del diagnóstico de HMI participen en estudios epidemiológicos nacionales. (11)

7. Etiología

La academia Europea de odontología pediátrica afirmó que 'Es probable que HMI no sea causado por un factor específico. La evidencia ahora reafirma que en HMI, ciertos factores sistémicos y genéticos actúan sinérgicamente para producir hipomineralización del esmalte. Además, la duración, la fuerza y el momento de estos factores pueden ser responsables de las variadas características clínicas del defecto.(12)

Se han identificado más de 30 hipótesis etiológicas sistémicas en los últimos 10 años; algunos están bien establecidos, otros son más contemporáneos. Las diferentes hipótesis etiológicas se pueden relacionar con los períodos pre, peri y postnatal, ya que pueden producirse alteraciones en la función de los ameloblastos durante la fase de maduración entre el final del embarazo y los 4 años.(5)

Para explicar el porqué de las alteraciones de la mineralización del esmalte, es necesario saber las causas de estas. Para ello, tenemos que remontarnos a la etapa de formación del diente, porque es en ese momento cuando ciertos factores dejan una huella en el diente, ya sea opacidad (mancha), o hipoplasia.

La hipoplasia ocurre en la etapa de aposición de la odontogénesis, dejando una capa de esmalte patológicamente delgada o hipoplásica. Durante la maduración, si la matriz del esmalte no se degrada ni se reabsorbe, se obtiene una capa de esmalte normal-gruesa pero patológicamente blanda.

El cuadro clínico es de origen sistémico, y se asocia con alteraciones sistémicas o agresiones ambientales que ocurren durante los primeros años de vida.(1)

La academia Europea de odontología pediátrica utilizó el sistema GRADE para evaluar la calidad de los estudios sobre la etiología de MIH, que se evaluó como ALTA, MODERADA, BAJA o MUY BAJA en función de la evaluación de ocho criterios que pueden influir en la confianza de los resultados (20).

Tabla 3 Clasificación de GRADE y su interpretación (20)

Grados de calidad de la evidencia	Interpretación
Alto	Estamos muy seguros de que el verdadero efecto se aproxima al de la estimación del efecto.
Moderado	Confiamos moderadamente en la estimación del efecto: es probable que el verdadero efecto esté cerca de la estimación del efecto, pero existe la posibilidad de que sea sustancialmente diferente
Bajo	Nuestra confianza en la estimación del efecto es limitada: el verdadero efecto puede ser sustancialmente diferente de la estimación del efecto.
Muy bajo	Tenemos muy poca confianza en la estimación del efecto: es probable que el verdadero efecto sea sustancialmente diferente de la estimación de efecto.

7.1 Factores en Etiología

En la mayoría de los casos se combinan varios factores, agravando la patología. Entre los factores de riesgo o predisponentes están los siguientes.

- Factores prenatales: episodios de fiebre materna, infecciones virales del último mes de embarazo.

En una revisión sistemática reciente, ninguna enfermedad específica durante el último trimestre del embarazo se asoció con MIH. Además, no hay evidencia convincente de una asociación entre medicamentos tomados durante el embarazo, el tabaquismo materno o el consumo de alcohol por parte de la madre y HMI. (12)

- Factores perinatales: prematuridad, bajo peso al nacer, partos prolongados.

En una revisión sistemática y metanálisis recientes demostraron que la hipoxia al nacer, informada en 16 estudios (n = 9867 participantes), aumentó sustancialmente la posibilidad de tener HMI (OR 2.76 [2.09, 3.64]; P <0.0001) (Garot et al. 2021). La hipoxia puede estar asociada con los problemas médicos relacionados con el parto mencionados anteriormente, o además de un parto prolongado. Cuando se analizó de forma aislada, la prematuridad se asoció significativamente con MIH (OR 1,45; IC del 95 %: 1,24–1,70; P=0,0002) (Garot et al. 2021). (12)

- Factores posnatales que actúan principalmente en el primer año de vida: problemas respiratorios, otitis, alteraciones del metabolismo calcio-fósforo, exposición a diaxinas debido a lactancia materna prolongada, alteraciones gastrointestinales, uso prolongado de medicación (amoxicilina), varicela, deficiencia de vitamina D y problemas cardiacos.(1)

Estudios anteriores de Alaluusua en 1996 han sugerido que los contaminantes ambientales que se encuentran en la leche materna podrían estar asociados con HMI. Sin embargo, ninguno de los estudios incluidos en el metanálisis más reciente encontró una relación entre la duración de la lactancia materna y la aparición de MIH. Este fue un hallazgo similar al de Fatturi quienes informaron que no había vínculo entre la lactancia materna y HMI. Con respecto al uso de medicamentos, solo los antibióticos se han relacionado con HMI.

También se encontró que enfermedades, neumonía y asma, estaban asociadas con HMI. Se sabe que se prescriben antibióticos para controlar muchas de estas condiciones. Por lo tanto, es probable que la presencia de una enfermedad en particular, más que los antibióticos prescritos para controlarla, se asocie con HMI. Además, en la revisión sistemática más reciente no se encontró asociación entre HMI y rubéola, sinusitis, ictericia, rinitis, desnutrición, infecciones de garganta, alergias y diarrea.(20)

Tabla 4 Calidad de la evidencia GRADE de los estudios incluidos relacionados con la etiología (20)

Factor etiológico (en orden alfabético)	Nº de estudios	Número de participantes	Nº de participantes con el factor	Calidad de la evidencia
Alergias	6	2432	518	Bajo
Antibióticos	19	11703 a	2330	Bajo
Asma	4	8104 ^a	1227	Bajo
Medicamento para el asma	5	3669	981	Bajo
Lactancia >12 meses	8	8189	972	Bajo
Lactancia >6 meses	7	4810	928	Bajo
Bronquitis cesariano	12	9473 ^a	1270	Bajo
	17	10886 ^a	2336	Bajo
Enfermedad celíaca	1	80	40	Muy Bajo
Varicela	14	9845	1437	Muy Bajo
Diarrea	7	6893	908	Bajo
Eclampsia	4	5409	592	Bajo
Epigenético (gemelos monocigóticos)	1	334	188	Alto
Fiebre	20	14128 ^a	2408	Bajo
Fluoruro	1	3233	2507	Bajo
Trastornos gástricos	8	6266	647	Bajo
Genético (asociación SNP)	4	1456	*	Alto
Diabetes gestacional	4	1554	406	Muy Bajo
hipertensión gestacional	9	7611	1009	Bajo
Hipoxia al nacer	16	9867 ^a	1859	Bajo
Incubadora	5	5628	702	Moderado
Ictericia	4	1220	220	Muy bajo
Enfermedades renales	7	3758	754	Bajo
Bajo peso al nacer	11	10150 a	1779	Bajo
Desnutrición	4	1464	342	Muy bajo
Enfermedades maternas	14	15312 ^a	1853	Bajo
fiebre materna	4	4921	536	Bajo

Tabaquismo materno	6	4227	1278	Bajo
Enfermedad urinaria materna	4	5410	592	Bajo
Sarampión	3	4139	348	Bajo
Medicamentos durante el embarazo	8	3879	722	Moderado
Otitis	17	9421 ^a	1417	Bajo
Neumonía	12	10021 ^a	1581	Bajo
preeclampsia	7	7517	1042	Bajo
Precocidad	19	12307 ^a	2405	Bajo
Rinitis	5	3281	600	Bajo
Rubéola	2	5338	516	Bajo
Sinusitis	3	1401	311	Bajo
Infecciones de garganta	3	2403	405	Bajo
Amigdalitis	4	1290	261	Muy bajo
Infección del tracto urinario	11	8675 ^a	1015	Bajo
Deficiencia de vitamina D	1	1840	*	Alto

Una correlación entre HMI y la hipomineralización de la dentición temporal, en particular los segundos molares primarios hipomineralizados (HSPM), también es un área de investigación en curso. La conclusión de una revisión sistemática de 2018 fue que la hipomineralización de los segundos molares temporales era un predictor de HMI posterior. Un hallazgo novedoso reciente fue el aumento significativo del riesgo de hipodoncia en niños con HMI; un estudio realizado en un hospital británico informó que la prevalencia general de hipodoncia es del 11 % en pacientes jóvenes (de 7 a 16 años de edad) con HMI, el doble de lo esperado en una población normal. Este hallazgo incidental puede respaldar una contribución genética al desarrollo de HMI. En vista de este creciente cuerpo de evidencia, se debe considerar que la etiología de HMI tiene factores poligénéticos con influencias ambientales.

El conocimiento de los cambios ultraestructurales, mecánicos y químicos en el esmalte hipomineralizado es fundamental para comprender mejor la etiología de la HMI, así como para orientar las estrategias de tratamiento.

En resumen, en comparación con el esmalte 'normal', el esmalte hipomineralizado parece tener dureza y elasticidad reducidas, mayor porosidad, mayor contenido de proteínas y una proporción alterada de carbono:carbonato. La abundancia relativa de suero la albúmina en el esmalte hipomineralizado amarillo/marrón también se ha informado como un hallazgo notable y un inhibidor potencial del crecimiento de los cristales del esmalte. Trabajos anteriores han destacado el potencial de invasión de bacterias en la dentina subyacente de los dientes hipomineralizados. A pesar de estas investigaciones de laboratorio, quedan dudas sobre la profundidad y el grado del esmalte defectuoso y la presentación clínica correspondiente. Además, el alcance de esta investigación in vitro se limita a los molares humanos extraídos, ya que es poco probable que los dientes anteriores se extraigan por razones clínicas. (12)

8. Diagnóstico

A la hora de establecer el diagnóstico, y para poder desarrollar un plan de tratamiento adecuado, es necesario tener en cuenta todo tipo de anomalías del esmalte, especialmente el tipo circunscrito (especialmente la hipoplasia), donde son más comunes las lesiones en fosetas o surcos. Esto hace que el diagnóstico diferencial sea muy complicado en el diagnóstico diferencial de dientes hipomineralizados con características muy similares al síndrome molar-incisivo, especialmente si se trata únicamente de molares o estos órganos dentarios se encuentran en un estadio avanzado de la enfermedad y presentan caries. Sin embargo, existen algunas diferencias como:

a) Esmalte que es translúcido en algunos casos.
b) Aparecen áreas opacas y translúcidas en el tercio coronal, no solo en el ápice/área incisal.

La fluorosis es otra patología a tener en cuenta a la hora de establecer un diagnóstico diferencial. Entre otras cosas, hay que tener en cuenta que el desarrollo de caries dental es muy frecuente en casos de hipomineralización, no así en la fluorosis. Cabe mencionar que los primeros molares o incisivos rara vez desarrollan fluorosis y que, curiosamente, estos órganos dentarios se encuentran hipomineralizados cuando se ven afectados por el síndrome molar-incisivo.(21)

En la exploración de un diente con hipomineralización podemos apreciar opacidades que varían de color blanco tiza al amarillo-marrón y los límites del esmalte normal son lisos y regulares debido a la alteración de la matriz. Por lo general, las zonas afectadas suelen ser las cúspides de los molares y los bordes incisales de los incisivos. (1)

La EAPD de 2021 refuerza el uso de signos y síntomas clínicos específicos para diagnosticar HMI, como se describe en publicaciones anteriores de la EAPD de Weerheijm en 2003 y Lygidakis en 2010. El uso de rayos X intraorales puede ayudar en el diagnóstico.(20)

8.1 Diagnóstico: Criterios

Tabla 5 Criterios diagnósticos de HMI de la EAPD (20)




función de diagnóstico	Descripción del defecto
Dientes involucrados	<p>Uno a los cuatro primeros molares permanentes (FPM) con hipomineralización del esmalte.</p> <p>Simultáneamente, los incisivos permanentes pueden verse afectados.</p> <p>Al menos un FPM tiene que estar afectado para un diagnóstico de HMI.</p> <p>Cuanto más afectados los molares, más incisivos comprometidos y más severos los defectos.</p> <p>Los defectos también se pueden ver en los segundos molares primarios, premolares, segundos molares permanentes y la punta de los caninos.</p>

<p>Opacidades delimitadas</p>	<p>Opacidades claramente delimitadas que se presentan con una alteración en la translucidez del esmalte.</p> <p>Variabilidad en color, tamaño y forma. Color blanco, cremoso o amarillo a parduzco Solo se deben considerar los defectos mayores de 1 mm.</p>
<p>Ruptura del esmalte post-erupción</p>	<p>El esmalte severamente afectado se rompe después de la erupción del diente, debido a las fuerzas masticatorias.</p> <p>Pérdida de la superficie inicialmente formada y grado variable de porosidad de las zonas hipomineralizadas restantes.</p> <p>La pérdida a menudo se asocia con una opacidad delimitada preexistente.</p> <p>Áreas de dentina expuesta y posterior desarrollo de caries.</p>
<p>Sensibilidad</p>	<p>Los dientes afectados frecuentemente revelan sensibilidad, que va desde una respuesta leve a los estímulos externos hasta una hipersensibilidad espontánea. Los molares HMI pueden ser difíciles de anestésiar.</p>
<p>Restauraciones atípicas</p>	<p>El tamaño y la forma de las restauraciones no se ajustan al cuadro típico de caries.</p> <p>En los molares, las restauraciones se extienden hasta la superficie lisa bucal o palatina/lingual. Se puede notar con frecuencia una opacidad en los márgenes de las restauraciones.</p> <p>Se recomienda que los primeros molares permanentes e incisivos que tengan restauraciones similares a las opacidades de HMI puedan ser juzgado como tal.</p>
<p>Extracción de Molares por HMI</p>	<p>Se puede definir que los dientes extraídos tienen HMI cuando hay:</p> <ul style="list-style-type: none"> - Notas relevantes en los registros. - Opacidades demarcadas o restauraciones atípicas en los otros primeros molares. - Típicas opacidades demarcadas en los incisivos.

8.2 Diagnóstico: Gravedad

Mathu-Muju & Wright propusieron una toma de decisiones para abordar el manejo terapéutico de HMI, de acuerdo al nivel de afectación (leve, moderada y grave) por lo que estos autores consideran los siguientes criterios:

Tabla 6. Criterios de Gravedad del HMI (1)

Criterios de gravedad del HMI		
HMI LEVE	HMI MODERADO	HMI GRAVE
<ul style="list-style-type: none"> • Opacidades bien delimitadas en zonas sin presión masticatoria • Opacidades aisladas • Esmalte íntegro en zonas de opacidades • Sin historia de hipersensibilidad dentaria • Sin caries asociada a los defectos del esmalte • Si está involucrado un incisivo, su alteración es leve 	<ul style="list-style-type: none"> • Restauraciones atípicas • Opacidades bien delimitadas en el tercio oclusal, sin fractura poseruptiva de esmalte o caries limitadas a una o dos superficies, sin involucrar cúspides • Sensibilidad dentaria normal • Los pacientes o sus padres expresan preocupación por la estética 	<ul style="list-style-type: none"> • Fracturas de esmalte en el diente erupcionado • Historia de sensibilidad dental • Amplia destrucción por caries asociadas a esmalte alterado • Destrucción coronaria de rápido avance y compromiso pulpar • Restauraciones atípicas defectuosas • Los pacientes o sus padres expresan preocupación por la estética
		

Las recomendaciones de la Academia Europea de Odontología Pediátrica (EAPD) sobre Guía de mejores prácticas clínicas para médicos que tratan con niños que presentan hipomineralización de molares e incisivos (HMI) : una actualización Documento de política de la Academia Europea de Odontología Pediátrica por Lygidakis en el 2010 reflejaron los resultados del EAPD Interim Seminar 2008 celebrado en Helsinki y las clasificaciones propuestas por Lygidakis en el 2008. La EAPD recomendó una distinción entre "leve" y "grave", por lo que la condición "grave" puede aumentar subjetivamente de forma lineal según su gravedad. Esta clasificación nos ayuda a el diagnóstico y formular un plan de tratamiento adecuado. Las hipersensibilidades fueron mencionadas pero no incluidas en las recomendaciones terapéuticas. (23)

Tabla 7. Descripción del nivel de gravedad según los criterios de la EAPD (20)

Nivel de severidad	Signos y síntomas
Moderado	Opacidades delimitadas del esmalte sin ruptura del esmalte Sensibilidad inducida a estímulos externos, por ejemplo, aire/agua pero no al cepillado Preocupaciones estéticas leves sobre la decoloración de los incisivos
Severo	Opacidades delimitadas del esmalte con ruptura y caries Hipersensibilidad espontánea y persistente que afecta la función, por ejemplo, cepillado, masticación. Fuertes preocupaciones estéticas que pueden tener un impacto socio-psicológico

El hecho de que una hipersensibilidad pronunciada pueda influir significativamente en los hábitos alimentarios, la higiene bucal y la cooperación del paciente en posibles restauraciones aún no se ha incluido en ningún esquema de evaluación. Por lo tanto, el objetivo del Grupo de Trabajo de Wurzburg fue desarrollar un esquema de calificación y un índice con el que se pueda evaluar tanto a grupos de población como a individuos. Además, se tienen en cuenta los parámetros esenciales de la HMI: la opacidad, las fracturas del esmalte y la hipersensibilidad.(23)

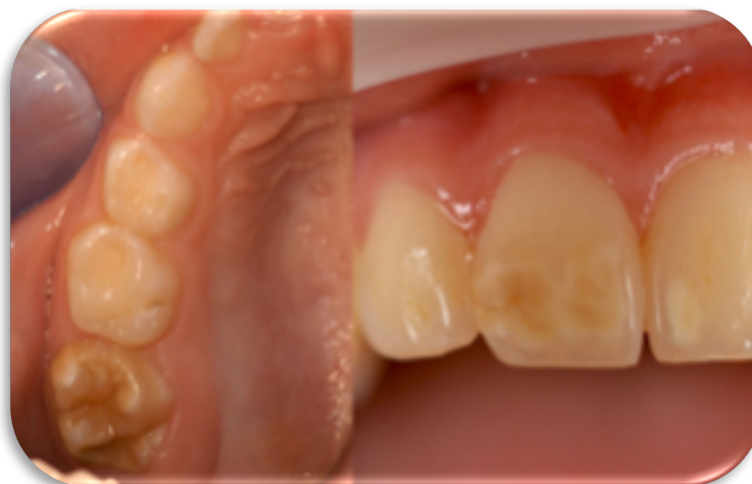Recientemente, se ha desarrollado otro índice que es útil para determinar principalmente las necesidades de tratamiento de los niños con HMI. El índice se define como HMI Treatment Need Index (HMI-TNI) y ha sido diseñado para identificar a los pacientes con HMI, proporcionar información sobre la gravedad y describir sus necesidades de tratamiento posteriores.(20)

Esta clasificación se basa en los dos síntomas guía clínicamente más importantes: hipersensibilidad y destrucción (desintegración). Los valores de índice 1–4 como se muestran en la siguiente tabla.

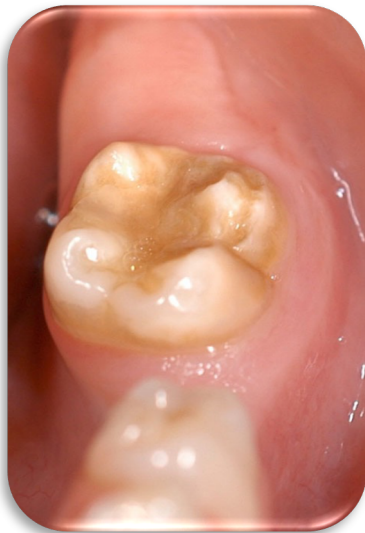Tabla 8. MIH-Treatment Need Index (HMI TNI) (23)

Índice	Definición de índice
Índice 0	Sin HMI, clínicamente libre de HMI
Índice 1	HMI sin hipersensibilidad, sin defecto
Índice 2	HMI sin hipersensibilidad, con defecto
Índice 2 a	1/3 extensión de defecto
Índice 2 b	1/3 a 2/3 extensión defectuosa
Índice 2 c	2/3 extensión del defecto y/o defecto cercano a la pulpa o extracción o restauración atípica
Índice 3	HMI con hipersensibilidad, sin defecto
Índice 4	HMI con hipersensibilidad, con defecto
Índice 4 a	1/3 extensión de defecto
Índice 4 b	1/3 a 2/3 extensión defectuosa
Índice 4 c	2/3 extensión del defecto y/o defecto cercano a la pulpa o extracción o restauración atípica

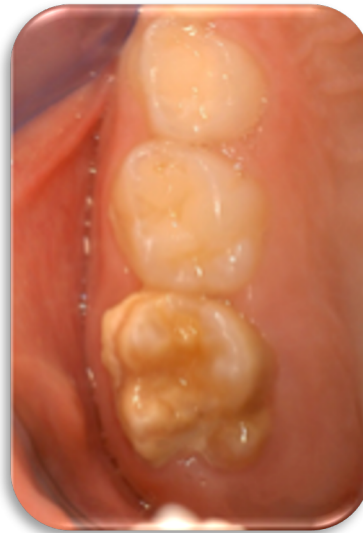Fig.3 Un ejemplo de índice HMI-TNI 1 un molar y el incisivos



**Fig.4 índice HMI-TNI 2a HMI
Molar con defecto menor a 1/3
de la superficie y sin
hipersensibilidad.**



**Fig. 5 índice HMI-TNI 3
HMI sin defecto
superficial pero con
hipersensibilidad. Los
restos de placa son visibles**



8.3 Diagnóstico: HMI-TNI

El HMI TNI puede permitir una clasificación consistente de los diferentes condiciones de HMI en estudios y planificación de tratamiento individual. Con base en este índice, el objetivo fue desarrollar un concepto de terapia que tenga en cuenta todos los hallazgos y complicaciones posibles. Esto debería permitir a todos los médicos tratar todos los problemas lo antes posible de forma sencilla y con opciones de tratamiento variadas. Los planes de tratamiento deben incluir prevención, regeneración, tratamiento inmediato y planificación a largo plazo.

Es importante diagnosticar a los pacientes con HMI en una etapa temprana para brindar una atención integral e iniciarlo en un programa integral de recuperación. Esto aumenta las posibilidades de lograr una rehabilitación satisfactoria tanto en términos funcionales como estéticos. Con el HMI-TNI, esto debería ser posible.(23)

9. Tratamiento de HMI

Existen varias opciones de tratamiento y la decisión terapéutica debe considerar la severidad de la condición, edad del paciente, capacidad de cooperación, nivel socioeconómico, importancia ortodóncica del diente afectado, la presencia de otras anomalías y sin menor importancia la expectativa del paciente. Los niños con extensos defectos del esmalte por lo general requieren un equipo interdisciplinario de manejo que incluye desde dentistas generales, odontopediatras y ortodoncistas.(4)

Manejo Preventivo

Los molares con diagnóstico de HMI presentan una disminución considerable en la resistencia mecánica y una gran porosidad por lo que las medidas preventivas que deben ser instauradas tan pronto erupcione el molar hipomineralizado son de fundamental importancia para evitar la fractura posteruptiva y el desarrollo de lesiones de caries. El consejo dietético y la prescripción de una pasta dental con 1.450 ppm de fluoruro deben ser las medidas inmediatas.

El uso de una pasta al 8% de Arginina, Carbonato de Calcio y 1450 ppm de Fluoruro de Sodio dos veces al día, produce una disminución significativa de la sensibilidad dental en los niños con HMI, desde el primer día de aplicación. La arginina promueve el sellado de los túbulos dentinarios obstaculizando el mecanismo hidrodinámico que induce el dolor dental.(10)

En la consulta debemos reforzar al huésped con la aplicación de barniz de flúor (22.600 ppm), ya que los fluoruros tópicos pueden reducir la sensibilidad y potenciar la mineralización de las áreas de esmalte hipomineralizadas.(4)

El fluoruro de diamina de plata se ha utilizado con éxito en los dientes primarios para detener la caries. Sin embargo, actualmente no hay estudios clínicos publicados que documenten su uso en dientes afectados por HMI. Para los molares completamente erupcionados, los selladores de fisuras a base de resina deben considerarse el enfoque de primera línea para prevenir tanto la caries dental como el deterioro posterior a la erupción. Se recomienda el uso de un adhesivo durante la colocación del sellador de fisuras, ya que se ha demostrado claramente que aumenta la tasa de retención.

La extracción de los molares con HMI gravemente afectados algunas veces debe ser considerada, debido al alto costo de los procedimientos restauradores incluida la necesidad de un implante dental por la pérdida del primer molar permanente en el futuro, que podría ser el costo mayor a la posibilidad de colocación ortodóntica del segundo molar en posición del primer molar extraído a temprana edad por estar severamente afectado quedando el tercer molar en posición del segundo. Las contraindicaciones de las exodoncias de molares con HMI severo incluyen la ausencia congénita o malformación de los segundos premolares, así como la falta de germen dental de los terceros molares.(24)

Como materiales de restauración se han recomendado los CVI, las resinas compuestas (RC), las restauraciones indirectas de resina, las coronas preformadas de acero inoxidable (CAI) y las coronas de cerámica. La selección del material dependerá de la edad y la conducta del paciente, la severidad de las lesiones y las expectativas de los padres.(10)

Restauraciones con CIV

Restauraciones con cemento de ionómero de vidrio, cemento de ionómero de vidrio modificado con resina y resina compuesta modificada con poliácido no se recomiendan en áreas de estrés y sólo pueden utilizarse como método intermedio hasta que una restauración definitiva se coloque. El cemento de ionómero de vidrio ha sido propuesto como una capa intermedia en la restauración de los contornos dentinarios, antes de la colocación del material compuesto, en los casos en que la cavidad implica grandes áreas de dentina. El único material que parece ser utilizable para la restauración de una o más superficies de molares con HMI es la resina compuesta.(24)

Las restauraciones con CVI deben ser consideradas en niños pequeños, en primera fase de dentición mixta, con poco grado de cooperación al tratamiento, en donde hay dificultad para controlar los fluidos bucales. Los CVI ofrecen ventajas tales como: capacidad de adherirse tanto al esmalte como a la dentina, liberan fluoruro que favorece la remineralización del tejido afectado, mejoran la sensibilidad y pueden ser utilizados como materiales de restauración interina y/o utilizando técnicas de remoción selectiva de lesiones de caries. La tasa de éxito de los CVI a un plazo de 12 meses es de aproximadamente 88% por esta razón los CVI se consideran restauraciones interinas hasta que una restauración definitiva pueda ser realizada.(10)

Restauraciones con Resina Compuesta

La restauración con resina compuesta es una opción predecible, con altas tasas de éxito, si se coloca bajo un dique de goma para asegurar un buen control de la humedad. La técnica es simple, se puede completar en una sola cita y las restauraciones defectuosas se pueden reparar fácilmente. Con respecto al diseño de la cavidad, se sugiere la eliminación total del esmalte hipomineralizado para que la restauración sea exitosa, ya que la adhesión al esmalte restante afectado por HMI es más pobre con una fuerza de unión reducida.

El pretratamiento con hipoclorito de sodio al 5 % y el uso de técnicas de autograbado o grabado total se han investigado clínicamente, pero los resultados hasta el momento muestran que ninguna de estas técnicas mejora sustancialmente el éxito de las restauraciones de resina compuesta.

Se debe tener en cuenta la estructura, las propiedades químicas y mecánicas del esmalte en casos tan severos si se opta por la restauración. Una revisión sistemática de 22 estudios de esmalte hipomineralizado identificó un aumento de la porosidad, una reducción de la dureza y la elasticidad y un cambio en la relación carbonocarbonato en comparación con el esmalte normal.. Además, un aumento en el contenido de proteínas de la albúmina sérica y otras proteínas. En general, múltiples estudios informan resultados positivos pero durante un período de seguimiento corto. Se necesitan períodos de seguimiento más prolongados para corroborar esta evidencia. Además, existió una heterogeneidad significativa entre los estudios, ya que hubo variaciones significativas en los dientes estudiados, incluido el tamaño y la extensión de los defectos, junto con la presencia o ausencia de lesiones cariosas atípicas o típicas.(20)

Restauración: Resinas infiltrantes

La penetración exitosa del esmalte con HMI con resina de baja viscosidad podría mejorar sus propiedades micromecánicas, reduciendo su porosidad y su permeabilidad y de esta manera prevenir la fractura posteruptiva y la necesidad de tratamiento restaurador.

Restauración Indirecta: Coronas de acero inoxidable

La tasa de sobrevida de las CAI (Coronas de Acero Inoxidable) en molares hipomineralizados es de 100% en un período de observación de 4,5 años. Cuando la afectación es extensa o severa, las coronas son a menudo el único tratamiento que puede controlar la sintomatología y preservar el molar. Las coronas preformadas restauran la forma y función con una técnica poco sensible, aun cuando requieren un mayor tiempo de trabajo que las restauraciones de RC o CVI. (10)

Por lo general, se requiere la preparación del diente, con reducción oclusal y proximal, para lograr un buen ajuste. La colocación de separadores de ortodoncia antes de la cita de tratamiento se puede utilizar para crear el espacio proximal requerido, ya que esto disminuiría la necesidad de reducción interproximal del diente.(20)

Tanto las CAI como las restauraciones indirectas se consideran como alternativa de tratamiento para los PMP con HMI severa en pacientes en fase de dentición permanente joven. Sin embargo, en algunos casos es probable que se prefiera restaurar con incrustaciones indirectas más que con coronas preformadas, ya que se consideran restauraciones más conservadoras y menos irritantes al tejido periodontal.

Asimismo, el cementado de una banda ortodóncica lisa como protector de las restauraciones realizadas también se ha propuesto como alternativa de tratamiento interino previo a la confección de coronas definitivas en la edad adecuada.

Las restauraciones indirectas fabricadas en laboratorio se han estudiado más recientemente para los molares afectados por HMI. Al igual que los CAI, estos han informado tasas de éxito muy altas y también se pueden usar en casos en los que se involucran múltiples superficies o cúspides y las restauraciones directas serían inapropiadas.

Se han informado tres categorías principales de estas restauraciones: aleaciones metálicas, composite indirecto y restauraciones cerámicas. Todos requieren una preparación dental sensible a la técnica, más tiempo en el sillón y tienen un mayor costo de tratamiento.

Se recomienda la eliminación de todo el esmalte hipomineralizado para garantizar una adhesión adecuada al esmalte clínicamente sano en cualquiera de ellas.(10)

10. Ionómeros de Vidrio

Los ionómeros vítreos fueron creados por Wilson y Kent en 1972 en el laboratorio de química del gobierno inglés como resultado de numerosos estudios e intentos por mejorar el cemento de silicato. Patentados en 1969, los primeros resultados de las investigaciones fueron publicados en 1972 en el British Dental Journal con el título de «Un nuevo cemento translúcido». El primer ionómero vítreo fue comercializado en Europa hacia 1975 con el nombre de ASPA. A principios de 1977 fue introducido en Estados Unidos y en los países latinoamericanos hacia finales de la década de 1970. Desde entonces y hasta el presente los ionómeros vítreos quizás constituyan el grupo de materiales restauradores que más han evolucionado no sólo por las modificaciones introducidas en sus componentes, sino por el constante mejoramiento de sus propiedades, principalmente por su excelente unión por el intercambio iónico con la dentina y esmalte, lo que se ha traducido en una amplia gama de indicaciones clínicas.

Además de su primera indicación como material de restauración, hoy pueden emplearse ionómeros para lo siguiente: bases y rellenos cavitarios, selladores de fosetas y fisuras, reconstrucción de muñones dentarios, recubrimientos cavitarios, restauraciones intermedias e inactivación de lesiones de caries, cementado o fijación de restauraciones de inserción rígida y cementado de bandas y brackets de ortodoncia. (25)

Se componen de un vidrio, poliácidos y agua. Dichos componentes producen el cemento mediante una reacción ácido-base inmediata.

Vidrio: se presenta en forma de polvo y es capaz de liberar gran cantidad de iones calcio, aluminio, de ahí el nombre: "ionómero de vidrio", al ser atacado por el ácido. La presencia de flúor facilita el manejo del material, al retardar la gelación, pues reacciona más rápido que los iones más pesados. Si estos iones reaccionaran más rápido que los iones más pesados, la gelación sería muy rápida y el material sería una pasta inmanejable.

Poliácidos: el poliácido en forma de líquido, inicialmente estaba formado por ácido poliacrílico en solución acuosa. Pero puede intercambiarse con otros ácidos (tartárico, maleico, fosfórico). De manera más genérica, se puede denominar este ácido como carboxílico, debido a que su cadena contiene gran cantidad de radicales carboxílicos (COOH).

Agua: su misión es proporcionar el medio en que se realizan los intercambios iónicos. Su falta o exceso produce alteraciones estructurales con tendencia al resquebrajamiento al desecarse. Los cementos de ionómero de vidrio tenían una tendencia a cuartearse al ser desecados, pero principalmente en las primeras fases de la reacción o erosionarse al ser mojados.(28,29)

10.1 Clasificación de los Ionómeros de Vidrio

Con base en sus indicaciones clínicas, los ionómeros de vidrio, de acuerdo con Mount (1990), se dividen en: tipo I para cementado o fijación de restauraciones indirectas (*de inserción rígida*); tipo II para restauraciones directas (*II.1 estéticas y II.2 intermedias o reforzadas*) y tipo III para base cavitaria o recubrimiento.

La clasificación más práctica y sencilla ha sido sugerida por Mclean y sus colaboradores (1994), quienes basándose en su composición y reacción de endurecimiento, propusieron dividirlos en:

I. Ionómeros vítreos convencionales o tradicionales, que incluyen dos subgrupos:

- Ionómeros de alta densidad.
- Ionómeros remineralizantes.

II. Ionómeros vítreos modificados con resinas que incluyen también a dos subgrupos:

- Ionómeros vítreos modificados con resinas fotopolimerizables.
- Ionómeros vítreos modificados con resinas autopolimerizables. Ionómeros de vidrio de alta densidad.(27)

10.2 Ionómeros de vidrio de alta densidad

Con el advenimiento de los ionómeros de vidrio de alta densidad (Ketac Molar EM, 3M-ESPE; Fuji IX GP, GC; Ionofil Molar ART, VOCO) que permiten tiempos de trabajo más convenientes, mejor resistencia compresiva, resistencia flexural y al desgaste, junto con una solubilidad mínima, manteniendo la activación química; son materiales de muy alta viscosidad o consistencia, cuyos vidrios han sido mejorados (no contienen calcio, sino estroncio e incluso circonio), reduciendo sus tiempos de trabajo y endurecimiento, y mejorando notablemente sus propiedades físico-químicas y mecánicas, al extremo de emplearlos en procedimientos preventivos y de inactivación de la caries dental, y asociados a procedimientos de instrumentación manual de invasión mínima, como la Técnica Restauradora Atraumática (TRA). Los ionómeros vítreos de alta densidad son ionómeros convencionales que se caracterizan por endurecer más rápido, aunque su tiempo de trabajo es menor, por liberar altas y sostenidas cantidades de fluoruros, así como por presentar mejores propiedades mecánicas; especialmente resistencia al desgaste y a la abrasión.(25)

Los ionómeros de vidrio son materiales innovadores para la odontología restauradora moderna, que han ido modificándose de acuerdo con el desarrollo de nuevas técnicas y materiales. En la actualidad se pueden encontrar una gran variedad, siendo el Equia Forte el que compete al presente escrito.

11. EQUIA Forte

Recientemente, con la introducción de la nanotecnología en la odontología, se han presentado cambios significativos en la estructura y en algunos materiales dentales, como materiales de impresión, resinas y, en particular, para los cementos de ionómeros de vidrio. Los límites de dureza y resistencia al stress de los cementos de ionómeros de vidrio (*GICs*) han sido significativamente mejorados, y los *GICs* modernos pueden dar también una mejor translucencia y un color más estable a la restauración, lo que representa una mejor estética.

Además, los fabricantes han mejorado el desprendimiento de flúor de estos *GICs* modernos con el fin de incrementar su uso en el tratamiento y la prevención de caries. Esto es demostrado por el desprendimiento de iones de flúor, que los *GICs* pueden remineralizar fuertemente la dentina desmineralizada cuando una capa de este material es colocada directamente en la superficie de la dentina afectada.(27)

En 2007, GC presentó EQUIA, el primer sistema de ionómero de vidrio que podía utilizarse como restauración de larga duración en cavidades de clase II sometidas a carga. Este sistema de restauración combinaba un ionómero de vidrio de alta viscosidad con un barniz protector único. Desde su desarrollo, numerosos estudios clínicos han demostrado su eficacia clínica con una durabilidad satisfactoria registrada de hasta 8 años.(33)

EQUIA Forte es una innovación en tecnologías de resinas e ionómeros de vidrio, un restaurador bulk fill de vidrio híbrido que se desdobra en dos soluciones: EQUIA Forte Fil y EQUIA Forte Coat, que actúan de forma sinérgica. Unidos forman un material posterior superior más fuerte, de colocación en bloque (bulk) para clases I y II. (32)

El sistema de restauración llamado Equia Forte (Easy, Quick, Unique, Intelligente, Aesthetic) es único en su tipo, ya que ofrece restauraciones estéticas de gran resistencia gracias a la “introducción de partículas de vidrio ultrafinas y altamente reactivas, dispersa entre las partículas de ionómero de vidrio para acelerar y mejorar la formación de la matriz después de la mezcla. Con la adición de un ácido poliacrílico de mayor peso molecular, la nueva fórmula de Vidrio Híbrido, crea un restaurador de alta resistencia”.(31)

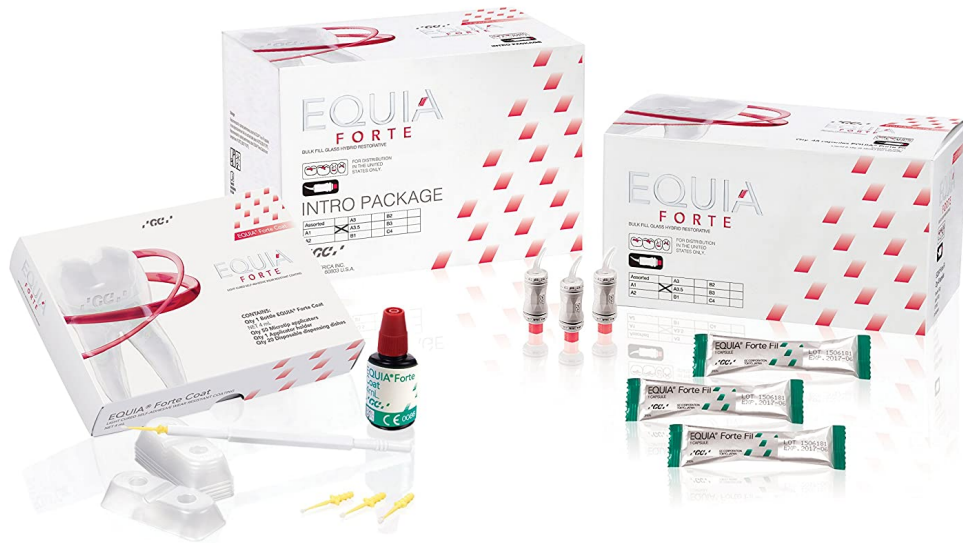

Fig 6. Presentación EQUIA Forte (31)

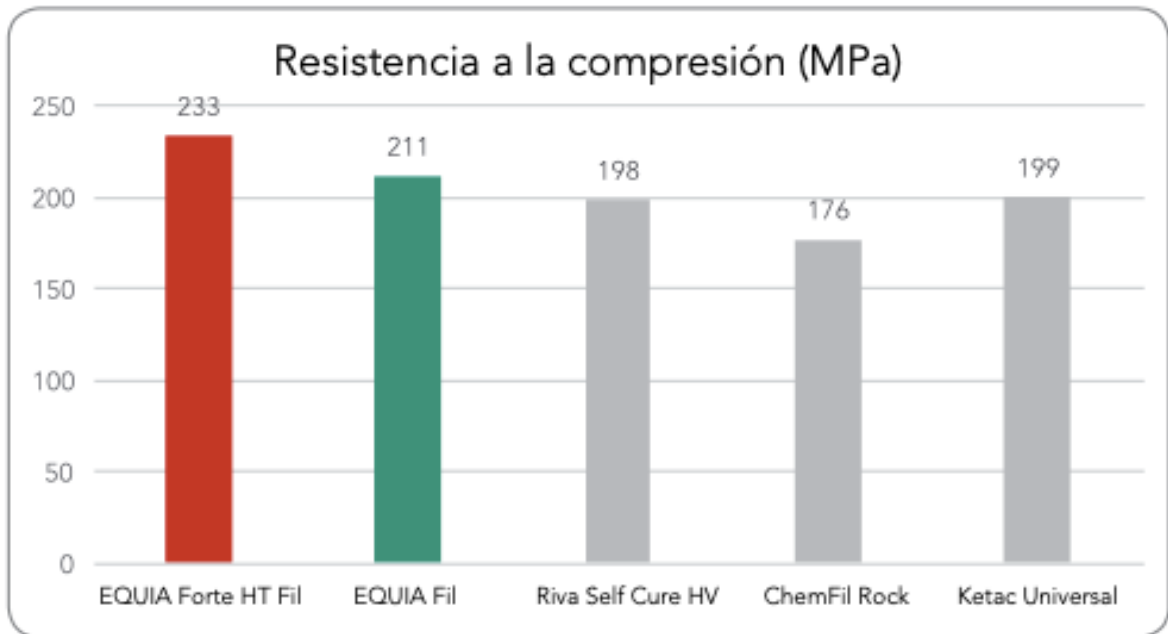
EQUIA Forte Fil polvo y líquido “es un restaurador de fraguado rápido, de gran estética, con una tecnología de vidrio híbrido que ofrece mayor resistencia a la fractura, resistencia al desgaste y liberación de flúor. No hay necesidad de acondicionamiento o de unión, gracias a su tecnología de adhesivos universales incorporada y una capacidad de humectación excepcional. EQUIA Forte es extremadamente tolerante y se adhiere igualmente bien a todas las superficies, independientemente de la edad de los dientes.

EQUIA Forte Coat, por su parte, actúa como una capa de brillo fluida que permite un flujo de trabajo más rápido a la hora de pulir y mejorar la transparencia y la estética en poco tiempo, mejorando su resistencia. Cuenta con una nueva fórmula química de monómeros de reticulación con mejores características de polimerización para producir una matriz de resina más dura, la cual se ve reforzada por una sola dispersión de nanopartículas. Este nuevo monómero también mejora su manejo y crea una superficie más lisa al terminar la restauración. (32)

Así, este producto marca el próximo paso en el futuro de tratamientos restaurativos. Este nuevo sistema tiene las ventajas de combinar distintos tamaños de relleno, muy similar a las resinas híbridas. Los rellenos de vidrio más grandes de EQUIA Forte se complementan con los rellenos pequeños altamente reactivos para fortalecer la restauración. Estos parámetros pueden ser documentados no sólo descriptivamente, sino también cuantitativamente. El relleno principal de EQUIA Forte logra por sí mismo un 10% más de dureza flexural que el tradicional EQUIA combinado con el EQUIA Coat. El EQUIA Forte combinado con el EQUIA Forte Coat, de tecnología de nanorrelleno, incrementa la fuerza flexural un 17%, y la energía flexural hasta un 30% comparado con el EQUIA estándar.

Adicionando el monómero funcional de EQUIA Forte Coat, aumenta la dureza de superficie aproximadamente un 30%, y la resistencia al desgaste más de un 40% comparado con el EQUIA Coat, lo que le da un mejor manejo y manipulación y es un beneficio significativo para la práctica dental. (27)

Fig 7. Comparativa de Resistencia (32)



Composición

EQUIA Forte Fil polvo 0, 40grs

- vidrio de fluoraluminosilicato de estroncio 95% y ácido poliacrílico 5%

EQUIA Forte Fil líquido 0,1 ml

- ácido poliacrílico acuoso 40%

EQUIA Forte Fil Coat

- contiene metil metacrilato 40%-50%, sílice 10%-15%, canforoquinona 0.09%, metacrilato de uretano 30%-40% y monómero de éster fosfórico 1%-5%

Beneficios y usos:

- Restauración en un solo bloque
- Autoadherible
- NO contracción
- Fácil y Rápido de Usar
- Técnica no sensible
- No es pegajoso y es empacable
- Es autocurable en 2 1/2 minutos y se protege por 30 segundos
- No presenta contracción ni stress de polimerización
- Óptimo sellado marginal que ofrece en el largo plazo resistencia a la microfiltración y decoloración.
- Alta liberación de flúor hacia al diente en la interface restauradora con capacidad de recarga.
- Excelente resistencia al desgaste y a la erosión acida.
- Disponible en 8 tonos de acuerdo al colorímetro Vita®, son A1, A2, A3, A3.5, B1, B2, B3 y C4.

Usos

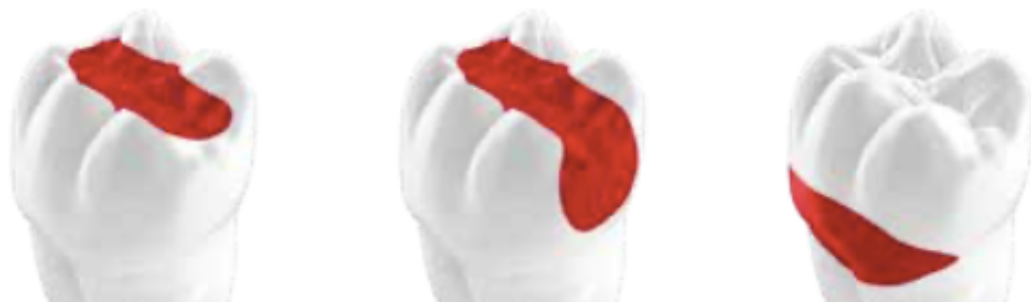Restauraciones de cavidades clase V, I.

Restauraciones en la superficie de la raíz.

Reconstrucción sobre muñones. - Restauraciones intermedias.

Restauraciones de cavidades clase II sin estrés.

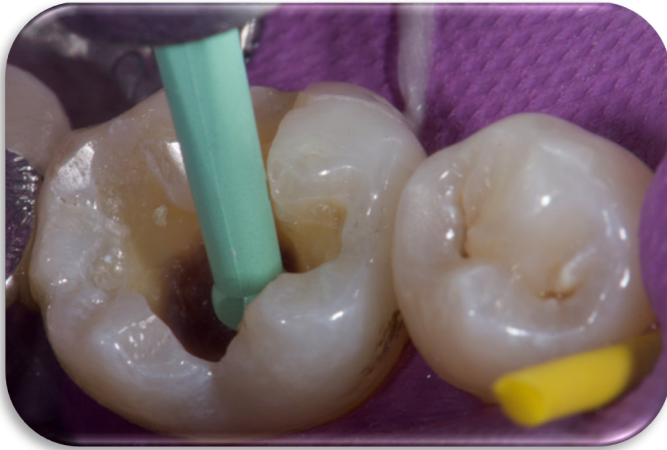Restauraciones de cavidades clase II con estrés



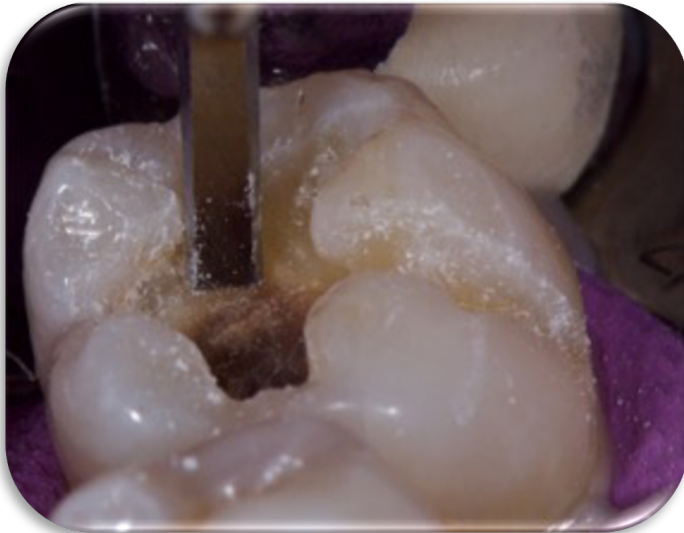Aplicaciones principales de EQUIA Forte HT

Fig 8. Zonas de aplicación de Equia Forte(32)

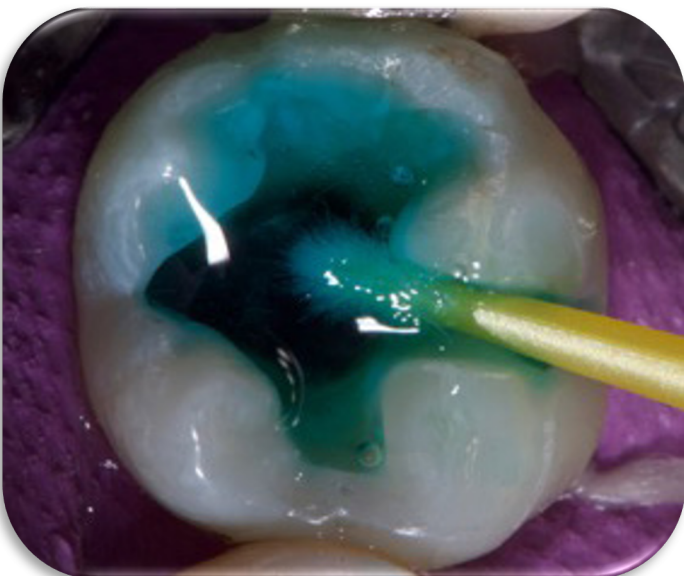Fig 9. Pasos para su Aplicación (27)



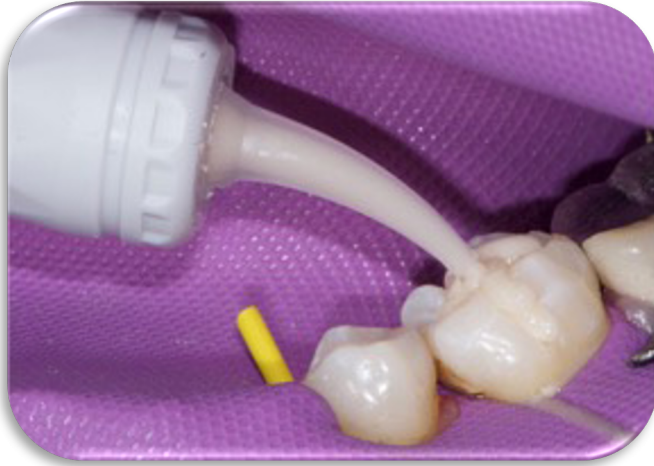1. Remoción de Tejido Infeccionado,
no afectado.



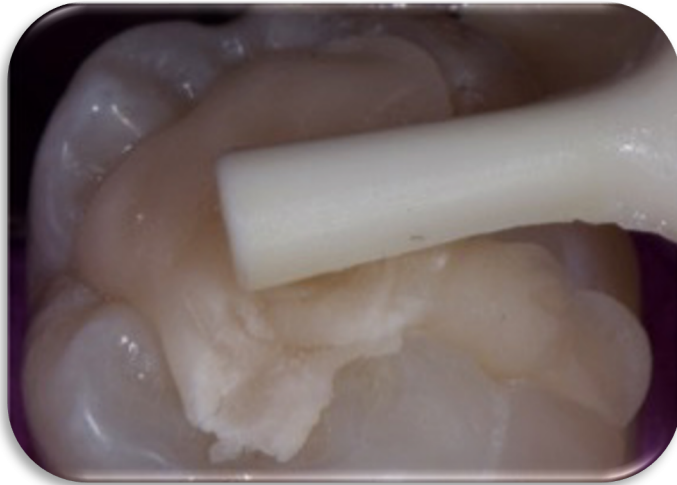
2. Biselado del margen
Cavosuperficial.



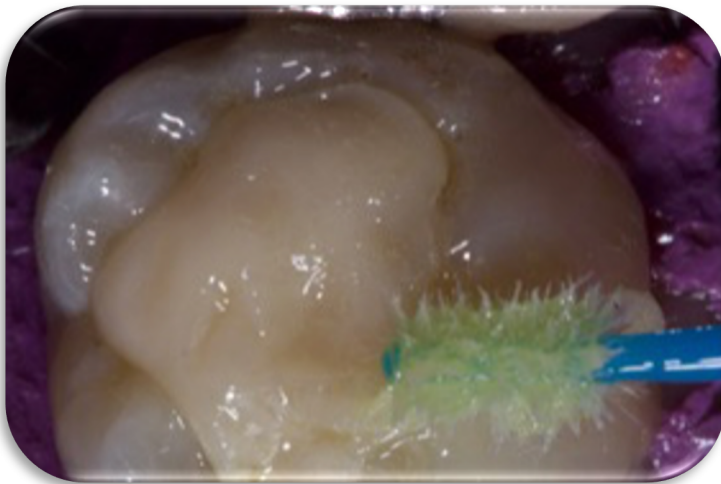
3. Se coloca ácido
poliacrílico para mejorar la
retención por 10 segundos.
Se procede a enjuagar con
agua y se seca con aire ó
algodón, dejando húmeda la
zona.



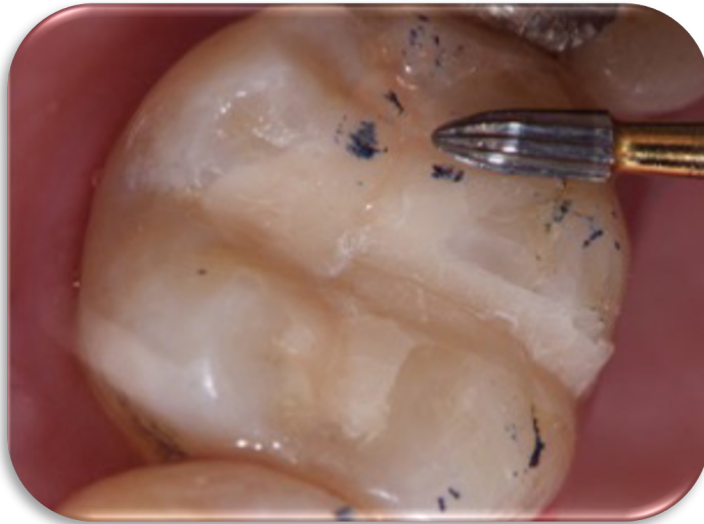
4. Se coloca el material en la cavidad, contando con 1 minuto y 15 segundos de tiempo de trabajo a 23° aproximadamente.



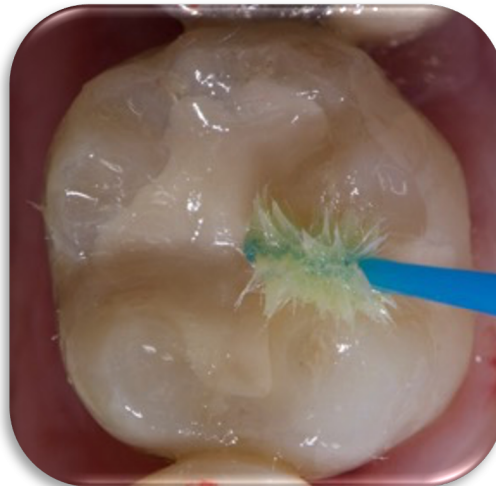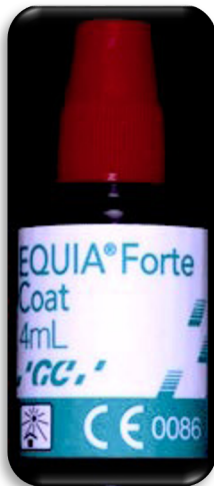5. Se condensa el material.



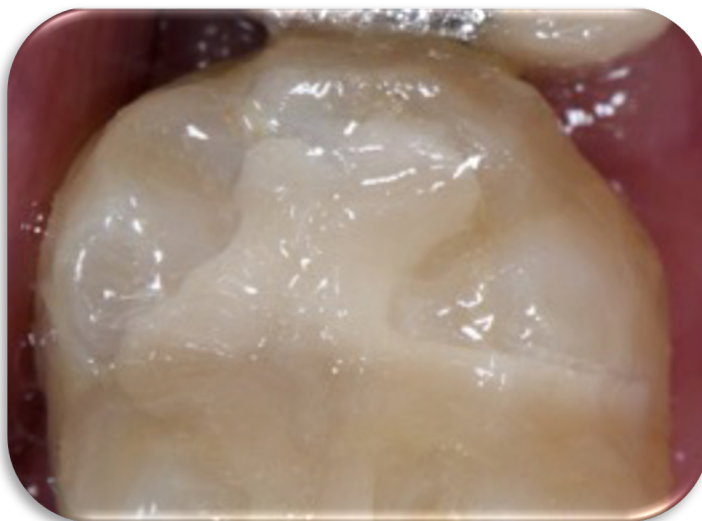
6. Se coloca EQUIA Forte Coat con Microbrush y se fotopolimeriza por 20 segundos.



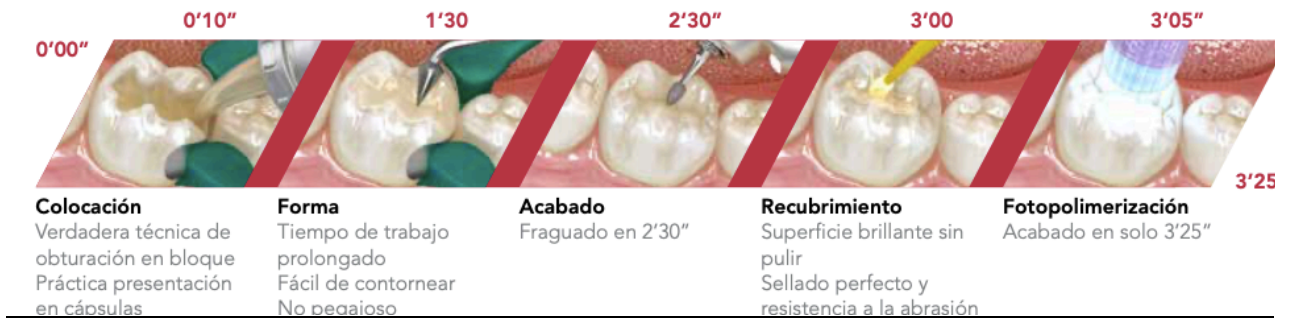7. Se realiza un desgaste con Fresa de diamante ultrafina, o fresa de terminado hasta ajustar la oclusión.



8. Se lava nuevamente, y se reaplica el EQUIA Forte Coat, sin aplicar aire, y se fotopolimeriza por 20 segundos.

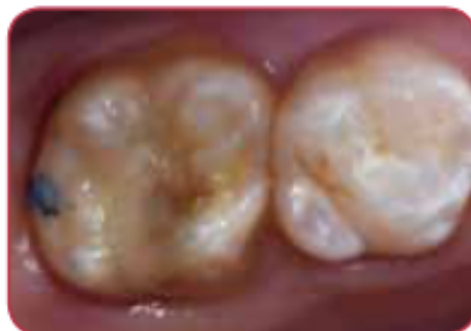
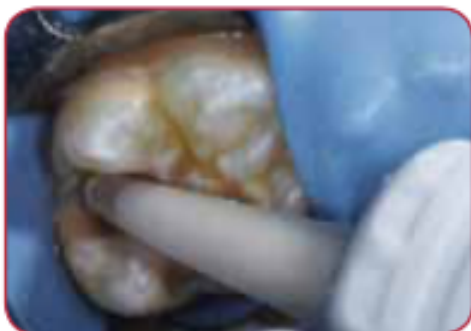
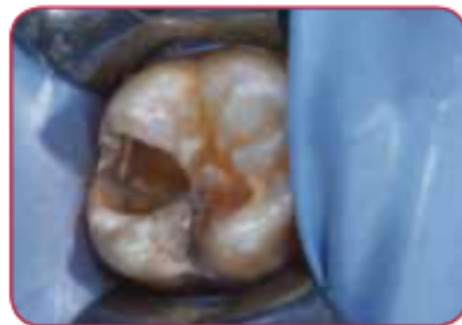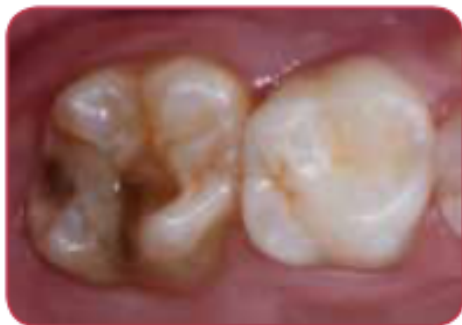9. Resultado Final



La adhesión química del material, incluso a la dentina no tratada, o con HMI ofrece una solución más sostenible cuando hay problemas de adhesión. El material se puede colocar fácilmente después de la eliminación parcial manual de la caries, lo que facilita su uso en pacientes hipersensibles. (32)

Fig 10. Diente con HMI Tratado con Equia Forte



EQUIA Forte continúa con el éxito del concepto que ha dejado la ya conocida técnica de EQUIA, pero sus cimientos tienen ya muchos años. La técnica de EQUIA de dos componentes consiste de un ionómero de vidrio de alta densidad y de un barniz de resina con tecnología de nanorrelleno. Esto ya ha sido probado en numerosos consultorios, así como en algunos trabajos de investigación desde su introducción en el IDS en 2007. Por ejemplo, en un artículo publicado por Biffar y sus colaboradores (*Fuji IX GP Fast plus Fuji Coat LC, both GC*) se demuestran sus superiores propiedades físicas comparándolo con los ionómeros de vidrio convencionales, especialmente en cavidades clase II.

En un trabajo a tres años de Diem y sus colaboradores, por su parte, se demuestra el efecto del barniz de nanorrelleno colocado en la superficie del ionómero de vidrio de alta densidad. En un estudio de 2014 de Gurgan y sus colaboradores, que abarca un periodo de cuatro años, se expone que este material de innovación ofrece el mismo comportamiento clínico que una restauración de resina (*referencia del material: Gradia Direct Posterior plus G-Bond, de GC*). EQUIA Forte ha sido aprobado para restauraciones clase I y clase II abarcando menos de la mitad de la distancia intercuspídea.

El nuevo EQUIA Forte, comparado con el EQUIA Fil, tiene mejor comportamiento en restauraciones clase II, siempre y cuando no estén afectadas las cúspides. Ofrece una obturación con alto brillo, translúcida y, junto con el recubrimiento de la resina de nanorrelleno fluida, nos ahorra el tiempo de pulido.

La sinergia de estos dos materiales permite que logremos una excelente estética en un tiempo mínimo. Esto significa otra innovación en el concepto de obturaciones de materiales a base de ionómeros de vidrio para los odontólogos y para la odontología restaurativa.

EQUIA Forte representa muchas décadas de éxito, investigación y desarrollo de GC, una compañía que trabaja mucho con materiales restaurativos a base de ionómeros de vidrio. EQUIA Forte es el estado del arte restaurativo para todas las generaciones. (27)

12. Antecedentes

Mathu-Muju y Wright (2008) intentaron sentar las pautas de tratamiento de HMI, estableciendo dos fases: El objetivo del tratamiento a corto plazo es el mantenimiento de la función preservando la estructura dentaria para hacer una correcta planificación para futuros tratamientos restauradores posteriores o incluso tratamientos ortodóncicos. El tratamiento a largo plazo está indicado en casos en los que la funcionalidad se vea comprometida y no se pueda preservar con tratamientos normales a corto plazo.

Elhennawy et al. (2016) en su estudio expusieron las modalidades de tratamiento para los molares e incisivos afectados por MIH. En su caso también realizaron una revisión sistemática de la literatura, donde incluyeron catorce estudios observacionales y diez ensayos con 381 participantes que investigaron molares MIH y cuatro ensayos con 139 participantes que investigaron los incisivos con MIH. Para los molares, evaluaron terapias de remineralización, restauración y extracción. Finalmente, los resultados a los que se arribó es que la selección del material está de acuerdo con el diente a ser tratado, tejido comprometido, edad, relación oclusal, así como desde sellantes a restauraciones indirectas, incluyendo la extracción dental como último recurso. En tal sentido los autores refieren que los dientes incisivos constituyen reto el clínico.

Kopperud et al. (2016) exploraron la variabilidad entre las decisiones de tratamiento que toman los dentistas para los dientes afectados por HMI. En su estudio, que consistió en el envío de un cuestionario a dentistas sobre actitudes de tratamiento para los niños con HMI, se concluyó que, en un primer molar permanente gravemente afectado, solo pocos dentistas eliminarían tanta sustancia dental como sea necesario para obtener el beneficio completo del patrón de grabado ácido en el esmalte sano. Es por ello que los autores consideran que se requiere una mayor educación en los dentistas, así como que esta sea continua.

Gurgan y cols.(2014) en un estudio de un periodo de cuatro años, exponen que este material de innovación (EQUIA Forte) ofrece el mismo comportamiento clínico que una restauración de resina (*referencia del material: Gradia Direct Posterior plus G-Bond, de GC*)

Cedillo Valencia J.J. y Cols. (2017) Realizó un estudio comparativo entre ionómeros de vidrio convencionales (Ketac molar 3M, Ionofil Molar VOCO), EQUIA y EQUIA Forte para comprobar su adaptación marginal, hibridación al esmalte y dentina, obteniendo EQUIA Forte el mejor resultados de todos ellos.

2016, De Aguilar Grossi J. realizó una encuesta donde se detectaron 184 escolares con HMI usando los criterios de la Europea de Academy Of Paediatric Dentistry (EAPD). De este total, 60 escolares presentaron molares con HMI severo asociados a caries, sin afectación de la pulpa, 44 molares constituyeron la muestra en este estudio. El sistema restaurador (EQUIA Forte® GC, America) se usó según técnica atraumática por sus siglas en inglés (ART). Después de 6 y 12 meses el 98,3% de las restauraciones fueron eficaces ya que solo una restauración falló. Concluyeron que las restauraciones con tres o más superficies tuvieron una mayor probabilidad de fallar.

13. Justificación

La identificación de los dientes con Síndrome de hipomineralización molar-incisivo sigue representando un reto para el clínico en la odontología actual, tanto para su diagnóstico, para el cual se debe tener que un buen criterio de diferenciación entre todos los defectos de desarrollo del esmalte, como para su tratamiento, en el cual el dolor y la sensibilidad pueden estar presentes, lo que hace que se dificulte el comportamiento del niño. Sumando a esto los dientes con HMI presentan una dificultad mayor para anaestesiarse, y la estructura del esmalte es deficiente, aumentando la probabilidad de fracaso en la restauración.

La etiología exacta de este padecimiento sigue siendo incierta, por lo cual la mejor herramienta que tenemos para intentar erradicarla es la prevención, tener unas correctas técnicas de higiene dadas por un Odontólogo y supervisadas por los padres. El diagnóstico a edades tempranas siempre tendrá tasas de éxito mayores.

Los ionómeros de vidrio de alta densidad llegaron al mercado para evolucionar la odontología, siendo materiales innovadores, fáciles de manipular, acortando los tiempos de trabajo y con unas propiedades de adhesión y resistencia a la carga, y mayor liberación de flúor, mucho mejor que los convencionales, apegándose a los lineamientos para poder realizar trabajos cada vez más minimamente invasivos. Un plus es que vivimos tiempos difíciles de pandemia en donde el operador busca tener el menor contacto posible con residuos del paciente como sangre, saliva, o el mismo aerosol de la pieza de mano, dándonos estos materiales la oportunidad de aminorar el contacto con los mismos.

Es importante para el odontólogo conocer nuevos materiales que ayuden a la eficiencia de tratamientos específicos, en el caso del HMI, el EQUIA es una excelente opción de un amplio abanico de materiales restauradores, que vale completamente la pena conocer.

14. Objetivo General

En la presente revisión de la literatura se busca dar mayores herramientas al clínico que se enfrenta a padecimientos de difícil diagnóstico y poca investigación certera, presentando un material que se apega a los parámetros de la mayor conservación de la estructura afectada, y ayudándonos a elevar nuestros porcentajes de éxito en los tratamientos. Es importante mencionar que esta revisión no tiene como fin comparar un material con otro, o decir que uno sea mejor. Simplemente se intentan dar una alternativa más, que sea de calidad e innovación.

15. Metodología

Para la presente investigación se utilizaron bases de datos como: PubMed, Google Scholar, Redalyc, Scielo. La búsqueda se llevó a cabo en el mes de agosto del 2022. El rango de tiempo promedio de los artículos utilizados es de 2010 a la fecha. La pregunta de investigación base fue: ¿Es el EQUIA Forte una buena opción para tratar dientes con Síndrome de Hipomineralización molar- incisivo? Las palabras clave para la búsqueda fueron: Ionómero de vidrio modificados, EQUIA Forte, Síndrome de hipomineralización molar-incisivo, Defectos de desarrollo del esmalte, HMI.

Se utilizó la metodología PICO para realizar esta investigación. P= Síndrome de Hipomineralización molar-incisivo, I= EQUIA Forte, C= Materiales restaurativos en dientes con DDE, O= Efectividad de EQUIA Forte como material restaurativo en dientes con HMI.

Se incluyeron artículos que hablan sobre Defectos de desarrollo del esmalte, Síndrome de hipomineralización molar-incisivo, materiales restaurativos en Defectos de desarrollo del esmalte, Ionómeros de vidrio modificados, EQUIA Forte o comparativa entre cualquiera de estos materiales. Se descartaron aquellos artículos que hablan sobre estudios in vitro de los ionómeros de vidrio, ionómeros de vidrio convencionales, aquellos que no mencionen a EQUIA Forte, o ionómeros de vidrio modificados y artículos que no están en el Idioma inglés o español.

16. Resultados

La búsqueda en Google Scholar siendo el buscador principal de esta investigación arrojó 47 resultados utilizando como palabra clave “EQUIA Forte” y 115 con “Hipomineralización Molar- incisivo”, que en conjunto son 162 artículos de esta base de datos, se eliminaron 141 en base al título o resumen y descartando así la compatibilidad con nuestra investigación.

A los artículos seleccionados se le sumaron revistas publicadas por la marca comercial y fichas técnicas que describen el producto por el fabricante mismo. Los textos utilizados tuvieron como tema central conocer los defectos de desarrollo del esmalte, diagnosticar y diferenciar de otros defectos al HMI, opciones de restauración en HMI y EQUIA Forte. Podemos concluir que el EQUIA Forte forma parte de las opciones de tratamiento actuales, pero hace falta un poco más de enfoque de la eficacia de estos materiales en pacientes con Síndrome de hipomineralización molar- incisivo.

Autores	Objetivo	Resultado
-Helen D. Rodd a*, Anna Graham b, Niecoo Tajmehr b, Laura Timms a, Noren Hasmun.	Proporcionar una revisión actualizada de la epidemiología, etiología, diagnóstico y manejo clínico de HMI.	Existe un crecimiento en la evidencia relacionado con la etiología, presentación y manejo clínico de HMI. El conocimiento actual parece estar centrado en posibles cambios genéticos, así como en el desarrollo y validación de índices para el diagnóstico y manejo de HMI. También se ha reconocido cada vez más la importancia global e individual de esta condición común.
Elhennawy et al.	Modalidades de tratamiento para los molares e incisivos afectados por HMI.	La elección del material depende del diente a tratar, el tejido dañado, la edad, la relación oclusal, y desde selladores hasta restauraciones indirectas, pasando por extracciones como último recurso. En tal sentido los autores refieren que los dientes incisivos constituyen reto al clínico.
De Aguiar Grossi J.	Comprobar la efectividad de EQUIA Forte en paciente con HMI Severo asociado a caries.	Después de 6 y 12 meses el 98,3% de las restauraciones fueron eficaces ya que solo una restauración falló. Concluyeron que las restauraciones con tres o más superficies tuvieron una mayor probabilidad de fallar.
Cedillo Valencia J.J. y Cols.	Estudio comparativo entre ionómeros de vidrio convencionales (Ketac molar 3M, Ionofil Molar VOCO), EQUIA y EQUIA Forte para comprobar su adaptación marginal, hibridación al esmalte y dentina.	EQUIA Forte obtuvo los mejores resultados en su adaptación marginal, hibridación al esmalte y dentina.

17. Discusiones

De acuerdo a las conclusiones de las investigaciones realizadas, podemos decir que los ionómeros de vidrio modificados son un excelente opción para tratar la hipomineralización molar- incisivo basándonos en sus cualidades, las cuales han sido descritas en este trabajo.

Es importante comenzar por la detección del defecto y una vez lo diferenciamos; tomar la mejor decisión restaurativa para un mejor pronóstico. Como mencionó Kopperud et al. en el 2016 en su estudio en el cual exploró la variabilidad que hay en las decisiones que toman los dentistas para tratar un diente con el síndrome de hipomineralización incisivo- molar, basándose en un cuestionario. Sus resultados fueron que en un molar gravemente afectado, solo pocos dentistas eliminarían tanta sustancia dental como sea necesaria, para así obtener un completo patrón del grabado ácido en el esmalte sano. Esto demuestra que el HMI sigue siendo un padecimiento el cual requiere mayor preparación de los dentistas, es importante recibir actualizaciones constantes, o de ser necesario remitir al especialista en estas áreas, para así no tener un mal diagnóstico y posteriormente un erróneo plan de tratamiento. Es de suma importancia conocer el defecto, y sus aspectos generales para así aprender a diferenciarlo de algún otro padecimiento, y comprender que una detección temprana nos dará un mejor pronóstico, el cual es llevado con tratamientos preventivos, antes de llegar a lo restaurativo.

Así lo menciona Elhennawy et al. en el 2016 en su estudio de modalidades de tratamiento para dientes con HMI, concluyendo que la elección del material va a depender del diente a tratar así como superficie dañada, edad, oclusión. Valorando todos estos aspectos puede ir desde lo preventivo, hasta restauraciones indirectas, dejando las extracciones como último recurso. Un diente en un estadio bajo, tratado a tiempo y con una buena elección de materiales como pastas remineralizantes, fluoruros o selladores son una excelente opción.

Dentro de las opciones restaurativas para un diente con Hipomineralización molar- incisivo hemos visto qué hay bastantes, pero, que éstas se apeguen a una condición específica como el HMI, es ahí donde nuestro criterio tiene que destacarse y conocer materiales como el EQUIA Forte, como De Aguilar Grossi lo menciona en el 2016 en su investigación colocando EQUIA Forte en dientes con HMI, tuvo un resultado favorable del 98% de éxito en sus restauraciones a un periodo de 12 meses lo cual habla muy bien del material siendo una opción destacada, sus propiedades estéticas, fácil manipulación y liberación de fluoruro lo hacen una de las mejores opciones a utilizar.

La intriga sobre si es mejor una resina o un ionómero de vidrio modificado como el EQUIA Forte se puede presentar, sin embargo hay investigaciones que aseguran que la brecha entre estos dos materiales ya no es muy lejana, tal como lo dijo Gurgan y col. en el 2014 en un estudio de un periodo de cuatro años en el cual el EQUIA Forte ofrece el mismo comportamiento clínico que una restauración de resina, dejando así de lado los cuestionamientos.

18. Conclusión:

El síndrome de hipomineralización molar incisivo sigue siendo un tema controversial para los dentistas, comenzando porque estamos hablando de un defecto de desarrollo del esmalte, lo cual para diferenciarlo tenemos que tener un conocimiento sobre los mismos. La falta de información sobre el tema en odontólogos generales e incluso odontopediatras nos lleva a tener un mal diagnóstico y evidentemente a un erróneo plan de tratamiento, el cual podría encaminar a incluso perder los dientes afectados por el síndrome, sea por una extracción prematura dándose como primera opción de tratamiento o simplemente por un daño pulpar irreversible que condene por el mismo camino al diente.

Es importante tomar en cuenta la ausencia de primeros molares como señal de alerta de qué tal vez estemos tratando con un paciente con síndrome de HMI, y llevar a cabo el diagnóstico y plan de tratamiento pertinente considerando la gravedad del defecto, edad del paciente, nivel socioeconómico, alimentación y muchos factores más que influiran en el éxito total del procedimiento. Es importante mantenernos actualizados sobre estas condiciones y siempre intentar llevar a cabo la prevención como primer medida a realizar con todos los pacientes.

Creo que aun hace falta información mas certeras sobre prevalencia y etiología del defecto, para que en futuras investigaciones, sea un tema a abordar.

Como opciones de tratamiento para el síndrome de HMI al igual que para todos los defectos de desarrollo del esmalte, tenemos un amplio abanico, el cual siempre comienza por el camino más fácil el cual es acudir a citas tempranas para detectarlo a tiempo y llevar a cabo tratamientos preventivos o mínimamente invasivos.

El EQUIA es una innovación a los materiales, por eso en esta presente investigación se le busca dar un lugar como una excelente opción de tratamiento para dientes afectados con el síndrome de HMI, ya que sus propiedades y características de resistencia, adhesión y estética están muy por encima de la mayoría de ionómeros de vidrio convencionales. Sin embargo aún no se puede hacer una comparativa directa con algunos materiales, ya que aún falta investigación sobre EQUIA que garantice el éxito del tratamiento a largo plazo. De igual manera se busca dejar en claro que el tratamiento dependerá de la severidad del defecto y diente a tratar.

Hay que tomar en cuenta que no existe un material perfecto para cierto padecimiento, lo importante aquí es el criterio correcto del clínico para la elección del mismo en relación a la gravedad, o localización del defecto. Si elegimos correctamente, el pronóstico de éxito sera aun mayor.

En la actualidad existen infinidad de opciones restaurativas, las cuales al surgir prometen superar a los materiales ya existentes. Como podríamos hablar del ahora surgimiento de la tecnología relativamente nueva de los “Giomeros”, el cual promete una mayor liberación de fluoruro y por lo tanto una mejor remineralización dental, con propiedades aun más estéticas y la posibilidad de utilizarlo en zonas posteriores por su alta resistencia a las cargas.

Esto nos deja trabajo para futuras investigaciones, en las cuales podremos hacer comparativas directas entre materiales, para así ser cada vez más certeros en las elección de ellos y la tasa de éxito aumente aun más. Hay que darles un seguimiento a todos estos, para evaluar su efectividad con el tiempo. Es importante que el clínico se mantenga actualizado, para nunca verse revasado por la tecnología que nos ofrece nuestro presente.

19. Referencias Bibliográficas:

- 1-Alfaro Alfaro, Ascensión, Castejón Navas, Isabel, Magán Sánchez, Rafael, & Alfaro Alfaro, M.^a Jesús. Síndrome de hipomineralización molar-incisivo. *Atención primaria de pediatría* ,2018; 20 (78), 183-188. Recuperado el 30 de abril de 2022, de http://scielo.isciii.es/scielo.php?script=sci_arttext&pid=S1139-76322018000200012&lng=en&tlng=en.
- 2-Da Cunha, A., Mata, P., Lino, C. A., Macho, V., Areias, C., Norton, A., & Augusto, A. Dental hypomineralization treatment: A systematic review. *Journal of esthetic and restorative dentistry: official publication of the American Academy of Esthetic Dentistry*, 2019; 31(1): 26-39.
- 3-De Souza, J. F., Fragelli, C. B., Jeremias, F., Paschoal, M., Santos-Pinto, L., & de Cássia, R. Eighteen-month clinical performance of composite resin restorations with two different adhesive systems for molars affected by molar incisor hypomineralization. *Clinical oral investigations*, 2017;21(5):1725–1733.
- 4-Álvarez, D., Robles, I., Díaz, J., & Sandoval, P. Abordaje Terapéutico de la Hipomineralización Molar-Incisal. *International Journal of Odontostomatology*, 2017; 11(3): 247-251.
- 5-Lygidakis NA, Wong F, Jälevik B, Vierrou AM, Alaluusua S, Espelid I. Best clinical practice guidance for clinicians dealing with children presenting with molar-incisor-hypomineralisation (MIH): an EAPD policy document. *Eur Arch Paediatr Dent*. 2010; (11):75-81.
- 6-Elhennawy, K., & Schwendicke, F. Managing molar-incisor hypomineralization: A systematic review. *Journal of Dentistry* 2016; (55): 16-24.
- 7-HELPIN, M.; ROSEMBERG, H.: Resin-modified glass ionomer in pediatric dentistry. *J. Pract. Hyg.* 1996; (5):33-35.
- 8-SIDHU, A.; WATSON, T.: Resin-modified glass ionomer materials. A status report for the Am. J. of Dent. *Am. J. Dent.* 1995; (8):59-67.
- 9- Weerheijm KL, Jälevik B, Alaluusua S. Molar-Incisor Hypomineralisation. *Caries Res.* 2001; 35:390-1.
- 10- Rodríguez, Mónica. Alternativas de tratamiento para los molares permanentes con diagnóstico de hipomineralización incisivo-molar. *Revisión de la literatura. Odous Científica.* 2020; 21(1): 49-61.

- 11- Zhao D, Dong B, Yu D, Ren Q, Sun Y. The prevalence of molar incisor hypomineralization: evidence from 70 studies. *Int J Paediatr Dent.* 2018; 28(2):170- 9.
- 12-Helen D. Rodd a*, Anna Graham b, Niecoo Tajmehr b, Laura Timms a, Noren Hasmun. Molar Incisor Hypomineralisation: Current Knowledge and Practice. 08 de octubre del 2020, de international dental journal 71 Sitio web: (<http://creativecommons.org/licenses/by-nc-nd/4.0/>)
- 13-Osorio-Tovar JP, Naranjo-Sierra MC, Rodríguez-Godoy M. Prevalencia de defectos de desarrollo del esmalte en dentición temporal, en una población bogotana. *Rev Salud Pública [internet].* nov.-dic. 2016 [citado 12 sep. 2017];18(6): [aprox.13 p.]. Disponible en: http://www.scielo.org.co/scielo.php?script=sci_arttext&pid=S0124-00642016000600963&lng=es&nrm=iso&tlng=es
- 14- López Jordi MC, Cortese SG, Álvarez L, Salveraglio I, Ortolani AM, Biondi AM. Comparación de la prevalencia de hipomineralización molar incisiva en niños con diferente cobertura asistencial en las ciudades de Buenos Aires (Argentina) y Montevideo (Uruguay). *Salud Colectiva [internet].* mayo-ago. 2014 [citado 12 sep. 2017]:10(2):[aprox. 9 p.]. Disponible en: http://www.scielosp.org/scielo.php?pid=S1851-82652014000200008&script=sci_arttext
- 15-Clarkson J. Review of terminology, classifications, and indices of developmental defects of enamel. *Adv Dent Res.* 1989; 3(2): 104-9.
- 16- Naranjo Sierra MC. Terminología, clasificación y medición de los defectos en el desarrollo del esmalte. Revisión de Literatura. *Univ Odontol [internet].* ene.-jun. 2013 [citado 18 feb. 2017]:32(68):[aprox. 12 p.]. Disponible en: <http://www.redalyc.org/articulo.oa?id=231240433004>
- 17- Cameron A, Widmer R. Manual de odontología pediátrica. 3ra edición. Elsevier Mosby.
- 18- Robles Ma Jesús. Estudio y prevalencia de los defectos de desarrollo del esmalte en población infantil granadina (Tesis para obtener el grado doctoral). Granada: Universidad de Granada, Facultad de Odontología; 2010.
- 19-Ramirez Ojeda Adriana. Prevalencia de Hipomineralización Incisivo Molar en escolares de Tijuana BC, México y caso clínico (Tesis para obtener el grado de Especialista en Odontología Pediátrica). Universidad Autónoma de Baja California Facultad de Odontología Tijuana, Noviembre 2015.

- 20-N. A. Lygidakis¹ · E. Garot, C. Somani, G. D. Taylor, P. Rouas, F. S. L. Wong. Best clinical practice guidance for clinicians dealing with children presenting with molar-incisor-hypomineralisation (MIH): an updated European Academy of Paediatric Dentistry policy document. 21 de octubre del 2021, de European Archives of Paediatric Dentistry Sitio web: <https://doi.org/10.1007/s40368-021-00668-5>
- 21-García, L.; Martínez, EM. Hipomineralización Incisivo-Molar. Estado Actual. *Cient Dent* 2010;7(1):19-28.
- 22-Valencia R. 1 Espinosa R. ANÁLISIS MICROESTRUCTURAL DEL ESMALTE EN LA HIPOMINERALIZACIÓN MOLAR INCISIVO (HMI). *Revista de Operatoria dental y Biomateriales*, 2. (septiembre-diciembre 2020); Vol.9, 15.
- 23-Steffen, R.; Krämer, N.; Bekes, K. The Würzburg MIH concept: The MIH treatment need index (MIH TNI). *Eur. Arch. Paediatr. Dent.* 2017, (18): 355–361.
- 24- Moreno Espinoza Juan Orlando.Efectividad clínica del ionómero de vidrio híbrido en molares permanentes con MIH y caso clínico (Tesis para obtener el grado de Especialista en Odontología Pediátrica). Universidad Autónoma de Baja California Facultad de Odontología Tijuana, Octubre 2019.
- 25-Cedillo-Valencia JJ. Ionómero de vidrio de alta densidad como base en la técnica restauradora de sándwich. *Rev ADM.* 2011; 68 (1): 39-47
- 26-José de Jesús Cedillo Valencia. Hibridación a esmalte y dentina de los ionómeros de vidrio de alta densidad, estudio con MEB. . *ADM*, (04 de Julio del 2017); (4): 177 - 184.
- 27- José de Jesús Cedillo Valencia, Alejandra Herrera Almanza, Víctor Manuel Cedillo Félix. EQUIA FORTE. INNOVACIÓN DEL FUTURO EN OBTURACIÓN DE CAVIDADES. *Operatoria dental y biomateriales*, (Enero - Abril 2017) ;(6): 1 - 11.
- 28- Iliann Sarahí Reyna Arvizu. EFICACIA DEL IONÓMERO DE VIDRIO COMO RECUBRIMIENTO PULPAR INDIRECTO EN MOLARES PERMANENTES INMADUROS CON MIH. (Tesis para obtener el grado de Especialista en Odontología Pediátrica). Universidad Autónoma de Baja California Facultad de Odontología Tijuana, Diciembre 2017.
- 29-Bilbao J y et col. Centro Nacional de materiales dentales. *Acta odontol. Venezolana* 2000;38(1):80-81.
- 30-Marcos Moradas Estrada.El ionómero de vidrio como material de obturación ideal en dentición definitiva, ¿Por qué aún fracasa?, de *Revista Europea de Odontoestomatología*. 22 / 10 / 2020; Sitio web: <http://www.redoe.com/ver.php?id=259>.

- 31- Presentación comercial de EQUIA Forte, obtenido de <http://gclatinamerica.com/descripcion/equia-forte>
- 32. Maxillaris, 2016: <https://www.odontologia33.com/industria/novedades/3621/r-estaurador-de-vidrio-hibrido-equia-forte-de-gc.html> GC LATINAMÉRICA, 2022: <http://gclatinamerica.com/descripcion/equia-forte>
- 33- Gurgan et al. 8-Year Clinical Evaluation of a Glass Ionomer Restorative System. J Dent Res. 2017; 96 número esp. B: #0287CED.
- 34- López Macas S. Jackeline, Collantes A. Jenny y Chávez J. Nathaly. Tratamientos restauradores en MIH como desafío para el clínico, una revisión de la literatura, Facultad de Odontología, Universidad de los Hemisferios, Ecuador, agosto 2021: 85-95.

Tablas	Fuente
1- Terminología utilizada para nombrar, describir y clasificar alteraciones en el desarrollo de esmalte.	Naranjo Sierra MC. Terminología, clasificación y medición de los defectos en el desarrollo del esmalte. Revisión de Literatura.
2- Índice DDE modificado para uso en estudios epidemiológicos.	Naranjo Sierra MC. Terminología, clasificación y medición de los defectos en el desarrollo del esmalte. Revisión de Literatura.
3- Clasificación GRADE	Naranjo Sierra MC. Terminología, clasificación y medición de los defectos en el desarrollo del esmalte. Revisión de Literatura.
4- Calidad de la evidencia GRADE	Naranjo Sierra MC. Terminología, clasificación y medición de los defectos en el desarrollo del esmalte. Revisión de Literatura.
5- Criterios Diagnósticos de HMI de la EAPD	Alfaro Alfaro, Ascensión, Castejón Navas, Isabel, Magán Sánchez, Rafael, & Alfaro Alfaro, M. ^a Jesús. Síndrome de hipomineralización molar-incisivo. Atención primaria de pediatría ,2018; 20 (78), 183-188.
6- Criterios de Gravedad del HMI	Alfaro Alfaro, Ascensión, Castejón Navas, Isabel, Magán Sánchez, Rafael, & Alfaro Alfaro, M. ^a Jesús. Síndrome de hipomineralización molar-incisivo. Atención primaria de pediatría ,2018; 20 (78), 183-188.
7- Descripción del nivel de Gravedad según Criterios de la EAPD	Naranjo Sierra MC. Terminología, clasificación y medición de los defectos en el desarrollo del esmalte. Revisión de Literatura
8- HMI TNI	Steffen, R.; Krämer, N.; Bekes, K. The Würzburg MIH concept: The MIH treatment need index (MIH TNI). Eur. Arch. Paediatr. Dent. 2017, (18): 355–361.

Imágenes	Fuente
1- Fotos Sobre DDE	ENES UNAM LEÓN, Clínica de especialidades en Odontopediatría (Esp. Daniel Zavala)
2- Mapa Sobre Prevalencia de HMI	Zhao D, Dong B, Yu D, Ren Q, Sun Y. The prevalence of molar incisor hypomineralization: evidence from 70 studies. <i>Int J Paediatr Dent.</i> 2018; 28(2):170- 9.
3- Ejemplo de índice HMI-TNI	Steffen, R.; Krämer, N.; Bekes, K. The Würzburg MIH concept: The MIH treatment need index (MIH TNI). <i>Eur. Arch. Paediatr. Dent.</i> 2017, (18): 355–361.
4- Ejemplo de índice HMI-TNI	Steffen, R.; Krämer, N.; Bekes, K. The Würzburg MIH concept: The MIH treatment need index (MIH TNI). <i>Eur. Arch. Paediatr. Dent.</i> 2017, (18): 355–361.
5- Ejemplo de índice HMI-TNI	Steffen, R.; Krämer, N.; Bekes, K. The Würzburg MIH concept: The MIH treatment need index (MIH TNI). <i>Eur. Arch. Paediatr. Dent.</i> 2017, (18): 355–361.
6- Presentación EQUIA Forte	Presentación comercial de EQUIA Forte, obtenido de http://gclatinamerica.com/descripcion/equia-forte
7- Comparativa de resistencia EQUIA Forte	Maxillaris,2016: https://www.odontologia33.com/industria/novedades/3621/restaurador-de-vidrio-hibrido-equia-forte-de-gc.html GC LATINAMÉRICA, 2022: http://gclatinamerica.com/descripcion/equia-forte
8- Zonas de aplicación de EQUIA Forte	Maxillaris,2016: https://www.odontologia33.com/industria/novedades/3621/restaurador-de-vidrio-hibrido-equia-forte-de-gc.html GC LATINAMÉRICA, 2022: http://gclatinamerica.com/descripcion/equia-forte
9- Pasos para aplicación de EQUIA Forte	José de Jesús Cedillo Valencia, Alejandra Herrera Almanza, Víctor Manuel Cedillo Félix. EQUIA FORTE. INNOVACIÓN DEL FUTURO EN OBTURACIÓN DE CAVIDADES. <i>Operatoria dental y biomateriales</i> , (Enero - Abril 2017) ;(6): 1 - 11.
10- Diente con HMI tratado con EQUIA Forte	Maxillaris,2016: https://www.odontologia33.com/industria/novedades/3621/restaurador-de-vidrio-hibrido-equia-forte-de-gc.html GC LATINAMÉRICA, 2022: http://gclatinamerica.com/descripcion/equia-forte