



UNIVERSIDAD NACIONAL AUTÓNOMA DE MÉXICO



FACULTAD DE ODONTOLOGÍA

DIAGNÓSTICO Y TRATAMIENTO DE LA HIPERPLASIA
CONDILAR.

TESINA

QUE PARA OBTENER EL TÍTULO DE

CIRUJANA DENTISTA

P R E S E N T A :

VIANIRIDIXI MOLINA HERNANDEZ

TUTOR: C.D. RAFAEL DEL SAGRADO CORAZÓN RUIZ
RODRIGUEZ

MÉXICO, Cd. Mx.

2022



Universidad Nacional
Autónoma de México

Dirección General de Bibliotecas de la UNAM

Biblioteca Central



UNAM – Dirección General de Bibliotecas
Tesis Digitales
Restricciones de uso

DERECHOS RESERVADOS ©
PROHIBIDA SU REPRODUCCIÓN TOTAL O PARCIAL

Todo el material contenido en esta tesis esta protegido por la Ley Federal del Derecho de Autor (LFDA) de los Estados Unidos Mexicanos (México).

El uso de imágenes, fragmentos de videos, y demás material que sea objeto de protección de los derechos de autor, será exclusivamente para fines educativos e informativos y deberá citar la fuente donde la obtuvo mencionando el autor o autores. Cualquier uso distinto como el lucro, reproducción, edición o modificación, será perseguido y sancionado por el respectivo titular de los Derechos de Autor.

DEDICATORIAS

A Dios, que nunca me abandonó y no solo en este proceso, sino en toda mi vida. Gracias Dios por permitirme levantarme siempre de los malos momentos y dejarme equivocarme para aprender de mis errores. Por rodearme de personas maravillosas que creyeron en mí y que hoy están aquí para celebrar este paso. Gracias infinitas por darme unos papás trabajadores, honrados, que me enseñaron a valorar lo que tengo, a trabajar por lo que quiero y hacerme la mujer agradecida y buena que soy. Gracias por tu amor y cuidado.

A mis padres Alejandro y Cecilia, que sin ellos no habría podido llegar hasta donde hoy. Gracias por todo el esfuerzo, el apoyo y sobre todo el amor que nos tienen a mi hermano y a mí. Son los mejores padres que Dios pudo haberme regalado. Los amo infinitamente, y espero que este triunfo lo sientan suyo y se sientan muy orgullosos de mí, millones de veces GRACIAS.

A mi hermano Giovanni, que es la personita por la que me esfuerzo para ser un buen ejemplo como hermana mayor. Te amo infinitamente hermanito y espero que este paso a ti te impulse para ser mucho mejor el día de mañana. Tienes en mí una confidente y siempre vas a poder contar conmigo.

A mis abuelos Genaro y Juvenal, que sé que me cuidan desde el cielo desde que se fueron, que me amaron muchísimo y estarían muy orgullosos de ver hasta donde llegue. Un beso hasta el cielo, este esfuerzo fue pensando en ti que me ayudabas en mis tareas, aunque desde pequeña fui muy necia. LOS AMO.

A mis abuelas Teodora y Santa, que de manera directa o indirecta siempre estuvieron ahí en este proceso apoyando a mis papás y a mí y fueron parte clave de este triunfo.

A mi novio Fernando, que gracias a que es mi mejor amigo y le puedo contar todo me ayuda a tomar mejores decisiones por que dos cabezas piensan mejor que una. Te amo demasiado y gracias por estar en esta última etapa de la licenciatura, por tus consejos y por la infinita paz que me da estar a tu lado. Te amo y muchas gracias por estar aquí en este paso tan importante.

A mis mejores amigos Gabriel y Jesús, porque en momentos de tristeza y felicidad están en igual intensidad. Los adoro amigos, gracias por su compañía en este camino tan largo.

A mi nueva familia, que me hacen sentir querida y protegida y que desde que los conocí me acogieron como si fuera parte de ustedes. Gracias por todo su cariño, los adoro.

A mi cachorra hermosa Candy, que siempre me acompaña en mis desvelos de estudio y le da alegría a mi vida todos los días. Te amo cachorrita hermosa.

Y por último a la UNAM que me regalo los años más bonitos de mi vida, comenzando en la preparatoria y que hoy me da la oportunidad de ser profesionista.

INDICE

1. INTRODUCCIÓN	4
2. GENERALIDADES DE LA ARTICULACIÓN TEMPOROMANDIBULAR	5
2.1 ESTRUCTURAS ÓSEAS.....	5
2.2 MÚSCULOS	6
2.3 LIGAMENTOS	8
2.4 INERVACIÓN	10
2.5 IRRIGACIÓN	12
3. ¿QUÉ ES LA HIPERPLASIA CONDILAR?	13
4. INCIDENCIA	13
5. CLASIFICACIÓN DE LA HIPERPLASIA CONDILAR	14
6. CARACTERÍSTICAS CLÍNICAS	15
7. ETIOLOGÍA	18
8. DIAGNÓSTICO	18
8.1 EXAMEN CLÍNICO	18
8.2 RADIOGRAFÍA PANORÁMICA	19
8.3 TOMOGRAFÍA	20
8.4 GAMMAGRAFÍA ÓSEA.....	21
9. DIAGNÓSTICO DIFERENCIAL	22
9.1 OSTEOCONDROMA.....	23
9.2 OSTEOMA	26
9.3 OSTEOBLASTOMA.....	27
9.4 FIBROMA ODONTOGÉNICO CENTRAL	29
9.5 GRANULOMA CENTRAL DE CÉLULAS GIGANTES	31
9.6 OSTEOSARCOMA	32
9.7 FIBROSARCOMA AMELOBLÁSTICO.....	33
9.8 AMELOBLASTOMA.....	34
10. TRATAMIENTO	35
10.1 CIRUGÍA CONDILAR	35
11. CONCLUSIONES	36
12. REFERENCIAS	37
12. REFERENCIAS DE FIGURA	40

1. INTRODUCCIÓN

La hiperplasia condilar es una condición benigna poco común de etiología desconocida que se caracteriza por el crecimiento anormal en uno de los cóndilos mandibulares causando asimetría facial en el tercio inferior de la cara.

Este es un trastorno en el que la cabeza y/o el cuello del cóndilo crecen excesivamente, y también afecta a la oclusión dental, la función de la articulación temporomandibular (ATM) e indirectamente el crecimiento maxilar.

Tiene predilección por el sexo femenino, pero no está claro si se trata de una verdadera predilección, una influencia estrogénica o si es más probable que las mujeres busquen atención a este problema.

La evaluación clínica y las imágenes son herramientas esenciales para establecer un diagnóstico preciso de hiperplasia condilar. La evaluación clínica puede confirmarse mediante estudios de medicina nuclear, en particular gammagrafía ósea, para mostrar los sitios de captación anormalmente aumentada en el hueso afectado que demuestra actividad osteoblástica.

La hiperplasia condilar se clasifica en:

Tipo 1 que incluye elongación hemimandibular, en la que hay elongación del cuello condilar con una cabeza condilar normal, crecimiento horizontal prominente y desplazamiento del mentón y la línea media hacia el lado contralateral.

El tipo 2 incluye la hiperplasia hemimandibular, en la que la asimetría es más prominente y complicada debido al crecimiento excesivo de la cabeza, el cuello y la rama ascendente del cóndilo.

Y el tipo 3 es una combinación de ambos tipos.

La actividad del crecimiento condilar determina la elección de la intervención quirúrgica. Si los cóndilos muestran un crecimiento activo, el manejo se vuelve aún más variado.

Para la forma de crecimiento activo de HC, la condilectomía es una opción quirúrgica óptima. Si la imagen de HC muestra una forma de crecimiento inactiva, la asimetría facial remanente puede corregirse mediante osteotomía de la mandíbula. Estas correcciones quirúrgicas restauran un buen ajuste entre ambos lados de la cara, lo que resulta en una mejor función de la ATM

El objetivo de esta tesina es describir el diagnóstico y tratamiento de la hiperplasia condilar unilateral para orientar a los estudiantes de la facultad de odontología en la identificación de esta patología a partir de la revisión monográfica

2. GENERALIDADES DE LA ARTICULACIÓN TEMPOROMANDIBULAR

La ATM es una articulación gínglimoartrodial y está formada por la inserción del cóndilo mandibular en la fosa glenoidea del hueso temporal. Es un sistema sinovial complejo compuesto por dos articulaciones separadas por el disco articular. Es la articulación más utilizada del cuerpo y permite una amplia gama de movimientos necesarios para la masticación, la deglución y la comunicación. ⁽¹⁾

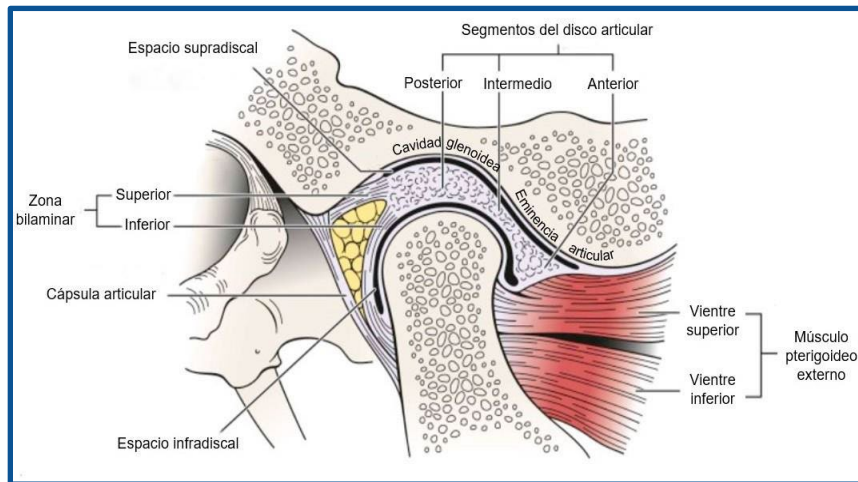


Figura 1. Ilustración de las diferentes estructuras que componen a la ATM. ⁽²⁾

2.1 ESTRUCTURAS ÓSEAS

La superficie craneal está compuesta por la parte escamosa del hueso temporal que toma por nombre fosa glenoidea, que recibe al cóndilo mandibular. La parte anterior está conformada por la eminencia articular, siendo una prominencia ósea posterior del hueso cigomático y la parte inferior está compuesta por la cabeza del cóndilo mandibular, que a su vez está cubierta totalmente por la cápsula articular ⁽²⁾

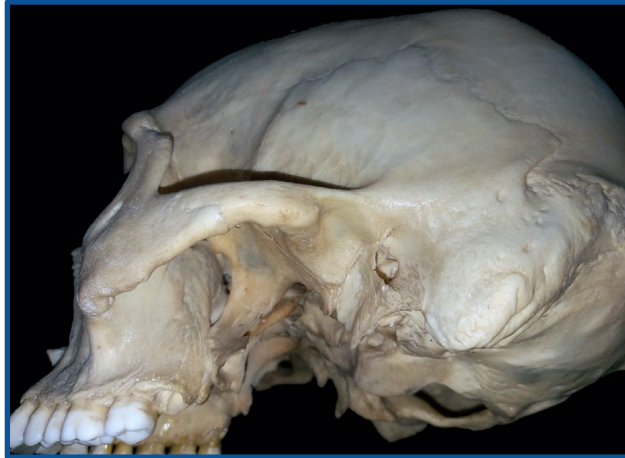

Figura 2. Se observa el techo de la fosa glenoidea y la pared anterior del canal auditivo externo. ⁽⁵⁾

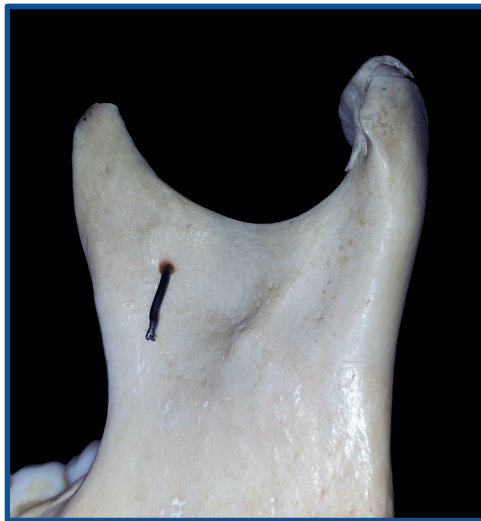

Figura 3. Vista lateral de la rama de la mandíbula. Se observa el proceso condilar que es el cóndilo de la mandíbula y el cuello de la mandíbula que lo une a la rama mandibular. ⁽⁵⁾

2.2 MÚSCULOS

La musculatura relevante involucrada en ATM son los músculos primarios de la masticación, incluidos los músculos masetero, temporal y pterigoideo medial y lateral.

Músculo masetero: Se encuentra extendido desde el arco cigomático hasta el ángulo del maxilar inferior en la cara externa de la rama ascendente de la misma (superficie lateral) y el proceso coronoides (superficie lateral).

Su tarea principal es elevar la mandíbula. La inervación del músculo es a través de la rama maseterina del nervio craneal trigémino.

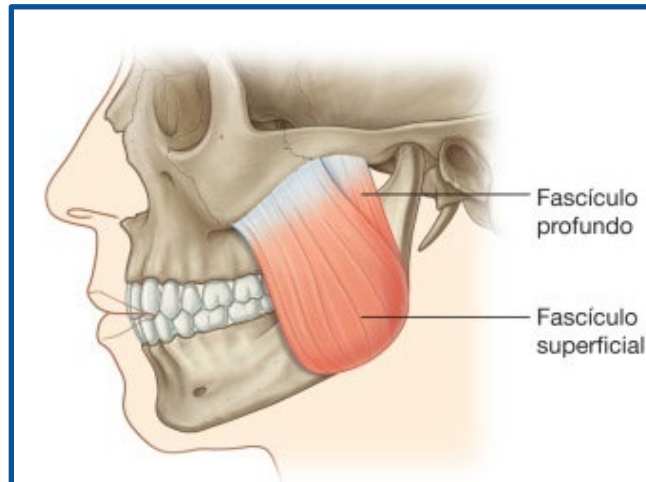


Figura 4. Vista del músculo masetero. (44)

Músculo temporal: Se origina en la fosa temporal del cráneo y la cara medial del proceso cigomático; se inserta en el proceso mandibular coronoides. Al igual que el músculo masetero, el temporal a veces hace contacto anteriormente con el disco articular. Eleva la mandíbula. Recibe inervación de las ramas del trigémino, tercera rama (nervios temporales profundos). Este músculo participa en el movimiento de retropulsión. (1,3)

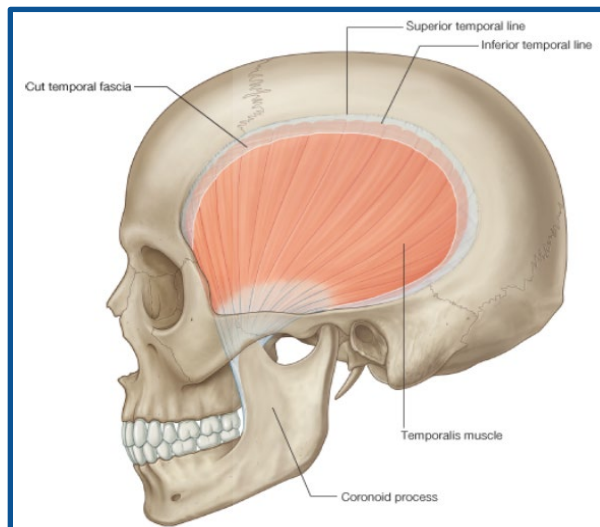


Figura 5. Podemos observar el músculo temporal. (44)

Músculo pterigoideo lateral o externo: Consta de una cabeza superior y una cabeza inferior. El haz superior se origina en la cara extracraneal del ala grande del esfenoideas

para insertarse antero medialmente a la cápsula articular y/o la cara antero medial del cuello del cóndilo en la porción superior de la fóvea pterigoidea. Hace contacto con el disco en la cara antero medial. La cabeza inferior se origina en la cara lateral de la lámina lateral del proceso pterigoideo del esfenoides y se inserta en la fóvea pterigoidea. La activación bilateral del pterigoideo externo protruye la mandíbula, mientras que, si se activa unilateralmente, provoca la desviación lateral contralateral del hueso mandibular. El músculo pterigoideo externo tira del cóndilo hacia adelante en la fase de apertura de la boca; antero medialmente tira del disco en la fase de cierre. Los dos haces superior e inferior están activos en las primeras etapas de apertura y en las primeras etapas de cierre de la boca. ^(1,3)

Músculo pterigoideo interno o medial: Se origina en la fosa pterigoideo, en la apófisis piramidal del palatino y en la tuberosidad maxilar, para terminar en la cara medial del ángulo y de la rama mandibular. Al igual que el pterigoideo externo, el pterigoideo interno está inervado por la rama mandibular del nervio trigémino. El músculo pterigoideo interno interviene en la elevación y protrusión de la mandíbula. ^(1,3)

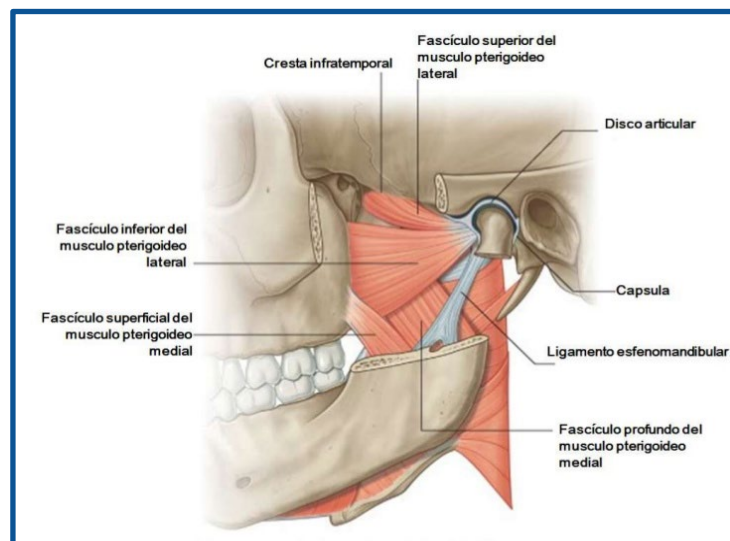


Figura 6. Podemos observar el músculo pterigoideo lateral y el músculo pterigoideo medial. ⁽⁴⁴⁾

2.3 LIGAMENTOS

Varios ligamentos manejan las fuerzas de la ATM y envían múltiples aferentes propioceptivos.

La tensión percibida por los ligamentos articulares juega un papel importante en la función de la ATM.

Ligamento esfenomandibular. Es un residuo del cartílago de Meckel. Los ligamentos extrínsecos son el ligamento esfenomandibular que se origina desde la espina del esfenoides (de la que también se origina el ligamento pterigoespinoso) y se inserta en la pared medial de la cápsula articular de la ATM, pasa a través de la fisura petrotimpánica y continúa su descenso hasta la línula de la mandíbula (esfenoides, oído medio y mandíbula). A través de la fisura petrotimpánica, envuelve el martillo y forma algunas fibras del ligamento anterior del martillo. El nervio milohioideo y varios vasos cruzan el ligamento; tiene contactos con la fascia pterigomandibular. Está en relación superior y lateral con el músculo pterigoideo lateral, la arteria maxilar interna y el nervio auriculotemporal, el nervio alveolar inferior y la arteria meníngea medial. Su función principal es proteger la ATM de una traslación excesiva del cóndilo, después de 10 grados de apertura de la boca. ^(2,3)

Ligamento estilomandibular. Surge del proceso estiloides del hueso temporal hasta el margen posterior de la mandíbula o el ángulo de la mandíbula. Se considera un engrosamiento de la fascia cervical profunda (en particular de la fascia parotídea). Sirve para limitar la protrusión excesiva de la mandíbula. Su derivación embriológica se refiere al primer y segundo arco branquial, de donde derivará el estribo del oído medio (a través del cartílago de Reichert). A su paso, cubre la porción interna del músculo pterigoideo medial. ^(2,3)

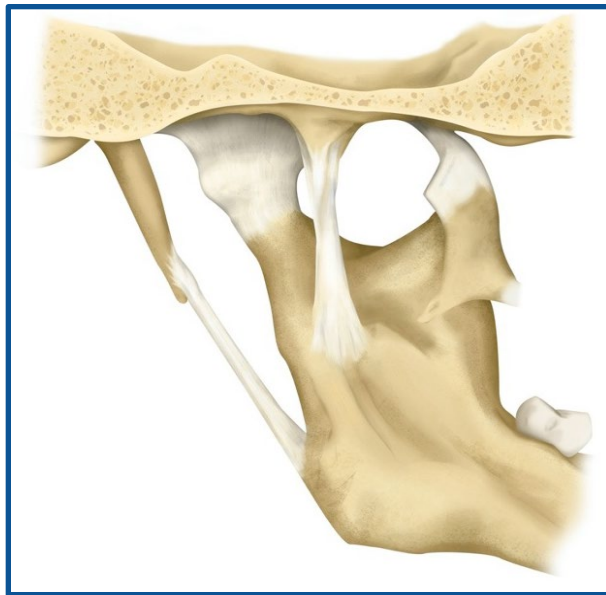


Figura 7. Ligamento Estilomandibular y Ligamento Esfenomandibular.
Vista medial. ⁽⁵⁾

Ligamento capsular. Se inserta en el cuello del cóndilo y en la superficie temporal y arco cigomático. Este envuelve a la articulación en su totalidad, reteniendo el líquido sinovial y limitando sus movimientos.

Ligamento temporomandibular. Consta de dos porciones, una oblicua externa se origina en el arco cigomático y el tubérculo articular dirigiéndose a la superficie externa del cuello del cóndilo. Limita la amplitud de apertura de la boca al limitar la rotación condilar. La porción horizontal interna se dirige desde el mismo origen hasta el polo externo del cóndilo y parte superior del disco articular, limitando la retrusión del cóndilo y el disco articular protegiendo los tejidos retro discales y evitando excesiva distensión del músculo pterigoideo lateral. ⁽⁴⁾

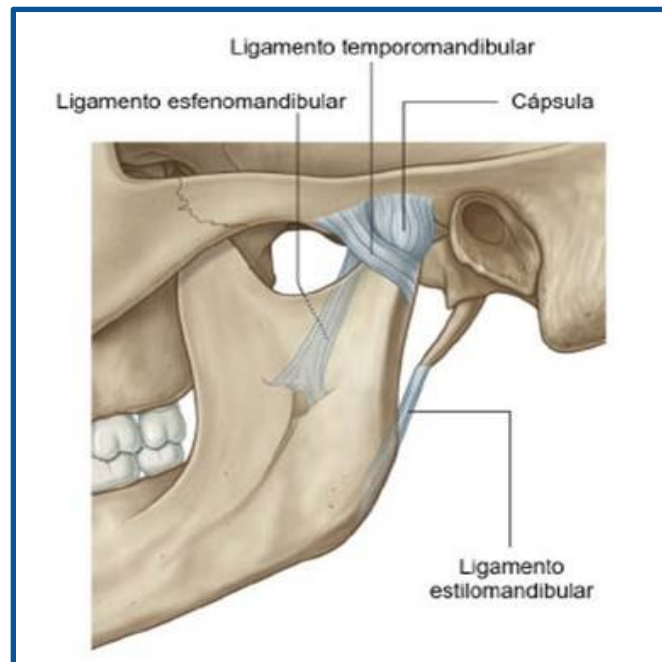


Figura 8. Ilustración de las estructuras ligamentosas de la ATM. ⁽²⁾

2.4 INERVACIÓN

La inervación sensitiva de la ATM está dada por el nervio mandibular [Nervus mandibularis], ramo del nervio trigémino [Nervus trigeminus], (sinónimo: V nervio craneal [Nervus cranialis V]). Del nervio mandibular salen los nervios auriculotemporales [Nervus auriculotemporalis], maseterino [Nervus massetericus], temporal profundo [Nervi temporales profundi] y pterigoideo [Nervus pterygoideus], que entregarán la inervación sensitiva a las estructuras de la articulación, siendo el principal, el nervio auriculotemporal. ^(1,5)

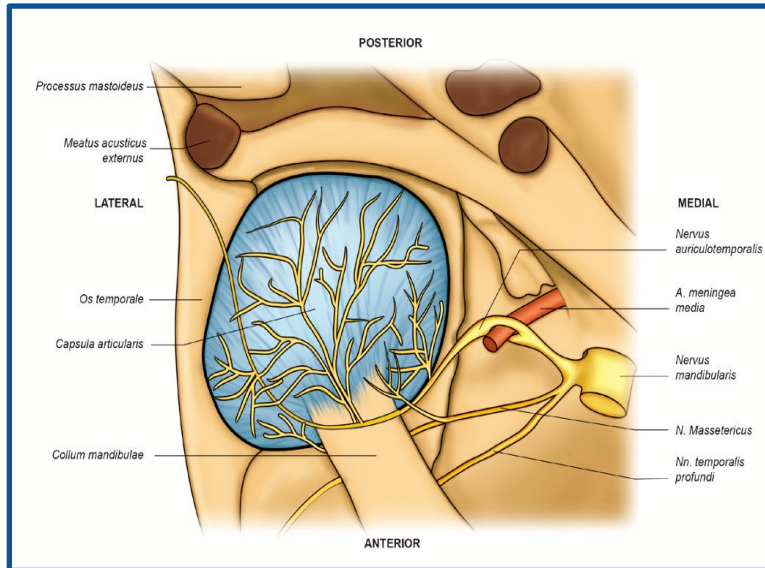


Figura 9. Vista inferior de la ATM izquierda. Se observa los nervios que, tras ingresar a través de la cápsula articular, dan inervación a la ATM. ⁽⁵⁾

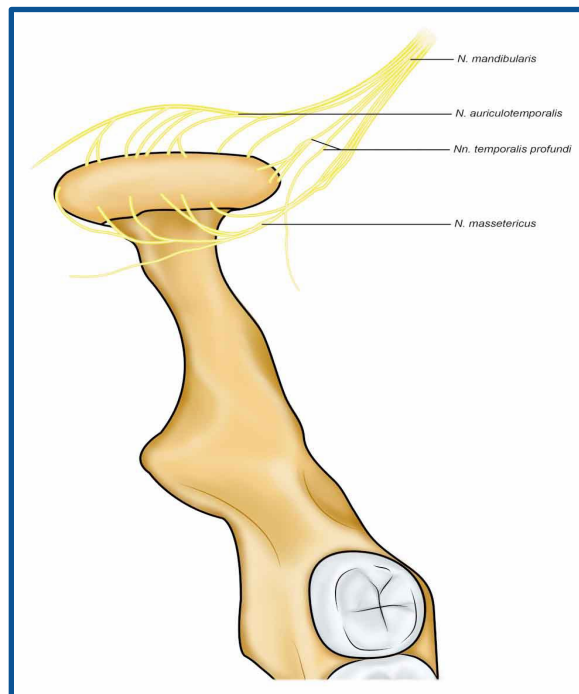


Figura 10. Vista anterosuperior del cóndilo de la mandíbula. Se observan los nervios temporales profundos, auriculotemporal y maseterino que dan inervación a la ATM. ⁽⁵⁾

2.5 IRRIGACIÓN

El suministro de sangre arterial a la ATM está asegurado por la arteria temporal superficial y la arteria maxilar, así como por la arteria maseterina. Existen otras ramas arteriales, como la arteria auricular posterior y la arteria faríngea ascendente (derivada de la arteria carótida externa), y de la arteria palatina ascendente.

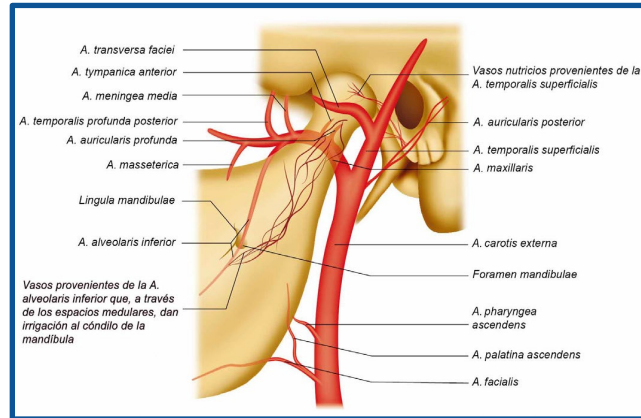


Figura 11. Vista lateral del cráneo. Esquema de todas las arterias comprometidas en la irrigación de la ATM. ⁽⁵⁾

El drenaje venoso se produce a través del plexo pterigoideo en la zona retro discal, en comunicación con la vena maxilar interna, la vena eseno palatina, las venas meníngeas mediales, las venas temporales profundas, las venas maseterinas y la vena alveolar inferior.

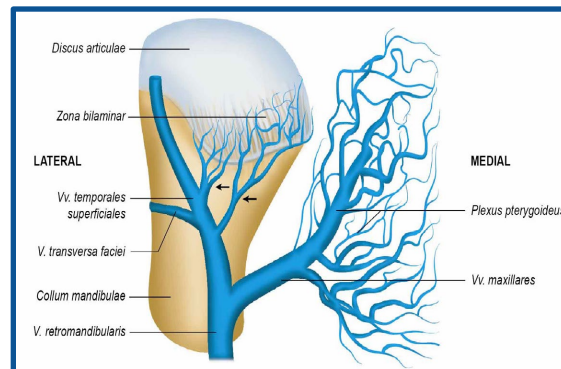


Figura 12. Se observan las venas que drenan la zona de la articulación temporomandibular. Flechas negras: venas que drenan de la cápsula articular a las venas temporales superficiales. ⁽⁵⁾

Generalmente, el sistema linfático que afecta a la ATM proviene de la zona del triángulo submandibular. ⁽³⁾

3. ¿QUÉ ES LA HIPERPLASIA CONDILAR?

Para comenzar a hablar del tema principal de esta tesina, primero debemos saber ¿Qué es una hiperplasia? Este es el aumento del número de células en un órgano o tejido y también pueden aumentar de tamaño. ⁽⁶⁾

La hiperplasia condilar (HC), fue descrita por primera vez por Robert Adams en 1836 y se caracteriza por el crecimiento anormal de la cabeza y el cuello de uno de los cóndilos mandibulares lo que produce una desviación del mentón, afectando la oclusión dental, la función de la articulación temporomandibular, indirectamente el crecimiento maxilar, la función masticatoria y el habla causando asimetría en el tercio inferior de la cara. Suele aparecer entre los 11 y los 30 años

Estos cambios pueden variar si el crecimiento es vertical u horizontal ⁽⁷⁻¹¹⁾

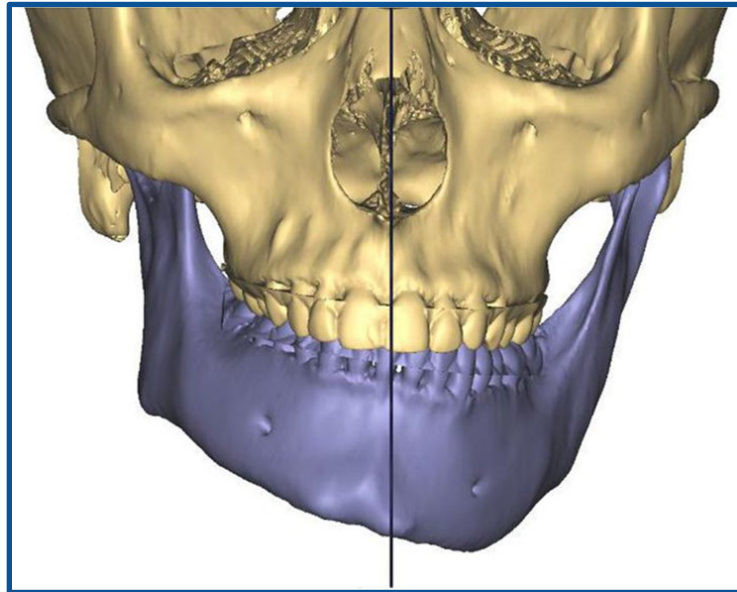


Figura 13. Podemos observar la reconstrucción virtual tridimensional de un paciente con hiperplasia condilar del lado izquierdo. ⁽¹⁰⁾

4. INCIDENCIA

La hiperplasia condilar se presenta generalmente unilateral y se ha reportado en la literatura una significativa predisposición de las mujeres comparado con hombres (razón 2:1) con una prevalencia para el cóndilo del lado derecho de 57% respecto al cóndilo del lado izquierdo de 43%.

Se ha relacionado la predilección femenina con las diferencias hormonales, especialmente estrógenos, ya que la mayoría de los pacientes reportados en la literatura con hiperplasia condilar se han encontrado en la etapa de desarrollo de sus

características sexuales secundarias, entonces es posible que las hormonas sexuales estén involucradas en el crecimiento anormal de la mandíbula.

La explicación puede estar en que los estrógenos son uno de los principales reguladores de crecimiento de los huesos, y se expresan en cartílago articular y placas de crecimiento, ya que se ha encontrado evidencia experimental de la síntesis local de estrógenos en la articulación temporomandibular. ⁽¹²⁾

5. CLASIFICACIÓN DE LA HIPERPLASIA CONDILAR

Existen diversas clasificaciones para la hiperplasia condilar, las dos más importantes y mencionadas en los artículos son dos.

Obwegeser y Makek en 1986 proporcionaron una clasificación concluyente de la HC, en la que la condición se clasificó en tres tipos, es decir, hiperplasia hemimandibular (agrandamiento tridimensional de un lado de la mandíbula que incluye la cabeza condilar, el cuello condilar y la rama); elongación hemimandibular (desplazamiento horizontal de la mandíbula y el mentón hacia el lado no afectado) y una combinación de los tipos informados previamente. Por lo tanto, un tercer tipo, incluiría el cóndilo mandibular agrandado, el cuello condilar y la rama de la mandíbula del lado afectado, y además, hay un desplazamiento horizontal de la mandíbula y el mentón hacia el lado contralateral junto con mordida abierta en el lado afectado, lo que en última instancia conduce al aplanamiento de la cara en el lado opuesto y plenitud en el lado afectado.

⁽¹³⁾

AUTOR	EXCESO DE CRECIMIENTO HORIZONTAL	EXCESO DE CRECIMIENTO VERTICAL	EXCESO DE CRECIMIENTO EN AMBOS VECTORES
OBWEGESER Y MAKEK	ELONGACIÓN HEMIMANDIBULAR	HIPERPLASIA HEMIMANDIBULAR	HIPERPLASIA HEMIMANDIBULAR HÍBRIDA
OBWEGESER Y MAKEK	TIPO 1	TIPO 2	TIPO 3

Tabla 1. Nomenclaturas utilizadas para clasificar los patrones clínicos de hiperplasia condilar según Obwegeser y Makek. Modificación propia.

⁽¹⁰⁾

Wolford y Movahed proponen una clasificación que incluye las diversas patologías que causan una HC.

El tipo 1 suele presentarse durante la pubertad, es autolimitante y se considera una aberración del mecanismo de crecimiento condilar normal, que causa un vector de crecimiento de predominio horizontal que resulta en prognatismo mandibular que

puede ser bilateral (tipo 1A) o unilateral (tipo 1B); dicho crecimiento termina entre principios y mediados de los 20 años.

El tipo 2 se refiere al agrandamiento del cóndilo causado por un osteocondroma y puede desarrollarse a cualquier edad. Produce un crecimiento excesivo vertical unilateral de la mandíbula y la cara; el proceso de crecimiento puede continuar indefinidamente, con un empeoramiento progresivo de la asimetría facial.

En el tipo 3 se clasifican otros tipos de tumores benignos que pueden causar agrandamiento condilar, como osteoma, neuro fibroma, tumor de células gigantes, displasia fibrosa, condroma, condroblastoma y malformación arteriovenosa.

En el tipo 4 se encuentran los tumores malignos de crecimiento en el cóndilo mandibular (condrosarcoma, mieloma múltiple, osteosarcoma, sarcoma de Ewing y lesión metastásica). ^(14,15)

TIPO	CAUSAS
1	ABERRACIÓN DEL MECANISMO DE CRECIMIENTO CONDILAR
2	POR OSTEOCONDROMA
3	POR TUMORES BENIGNOS
4	POR TUMORES MALIGNOS

Tabla 2. Clasificación que incluye las diversas patologías que causan una HC según Wolford y Movahed. ^(14,15)

6. CARACTERÍSTICAS CLÍNICAS

Las características clínicas varían dependiendo el tipo de hiperplasia condilar del que estemos hablando.

En la elongación hemimandibular, un lado de la mandíbula se alarga en un plano horizontal, desplazando el mentón hacia el lado no afectado. El cóndilo permanece sin cambios o se agranda levemente. El cuello se alarga, pero no siempre. Mientras que la mandíbula crece de manera anormal, el plano oclusal permanece plano y línea media oclusal mandibular hacia el lado contralateral, con mordida cruzada contralateral. ^(10,16)

La maloclusión que resulta de este crecimiento óseo excesivo puede ser una característica importante ya que la anormalidad de la mordida cruzada oclusal afecta la articulación condilar.

En general, debido al crecimiento anormal exagerado hacia abajo de la mandíbula, los molares superiores del lado impactado suelen compensar siguiendo el crecimiento anormal hacia abajo de la mandíbula.

Además, el hueso alveolar maxilar del lado afectado crece para preservar la oclusión de los dientes. Esto conduce a una pendiente descendente en el plano oclusal del lado afectado de la cara. Si los molares superiores no pueden seguir este crecimiento hacia abajo extremadamente anormal, el lado afectado resultará en una mordida abierta. ⁽¹⁷⁾

La forma horizontal parece ser más común que la forma vertical, pero las estimaciones de incidencia relativa varían ampliamente.

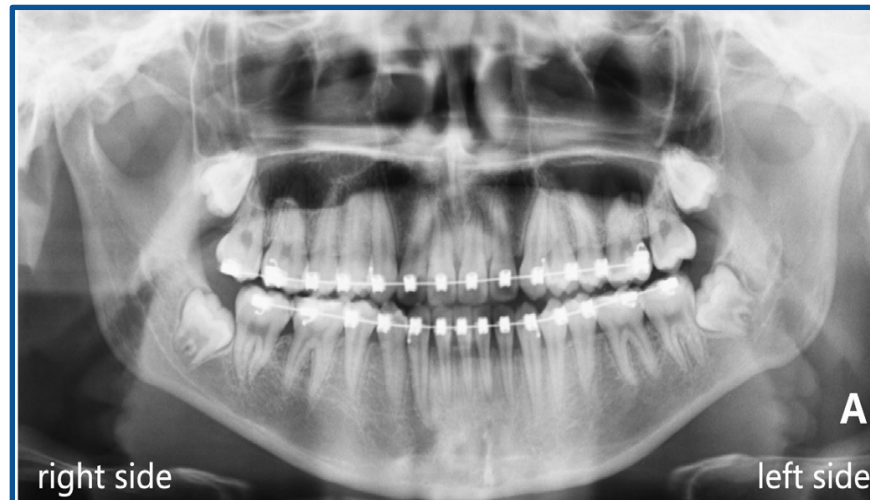

Figura 14. EH mostrando la elongación del lado derecho de la mandíbula con desplazamiento de la prominencia del mentón hacia el lado izquierdo. ⁽¹⁵⁾

El tipo dos incluye la hiperplasia hemimandibular, en donde hay un crecimiento hacia abajo del cóndilo mandibular con una desviación mínima del mentón o de la línea media oclusal y una inclinación considerable del plano oclusal mandibular. En la que la asimetría es más prominente y complicada debido al crecimiento excesivo de la cabeza, el cuello y la rama ascendente del cóndilo. El vector vertical domina y afecta al cuerpo y ángulo mandibular. Inicialmente, causa una mordida abierta ipsilateral, pero el crecimiento compensatorio gradual de los complejos dentoalveolares maxilar y mandibular da como resultado una inclinación oclusal. Ipsilateralmente, el cuerpo mandibular está arqueado y el ángulo redondeado; contralateralmente se ve aplanado. El paquete alveolar inferior permanece en su posición cerca del borde inferior de la mandíbula debido al crecimiento excesivo del segmento dentoalveolar.

Todo el rostro aparece girado y debido al aumento del crecimiento en la pubertad, los casos de tipo dos de hiperplasia condilar se presentan con un crecimiento hacia abajo compensatorio más prominente. ^(9,10)

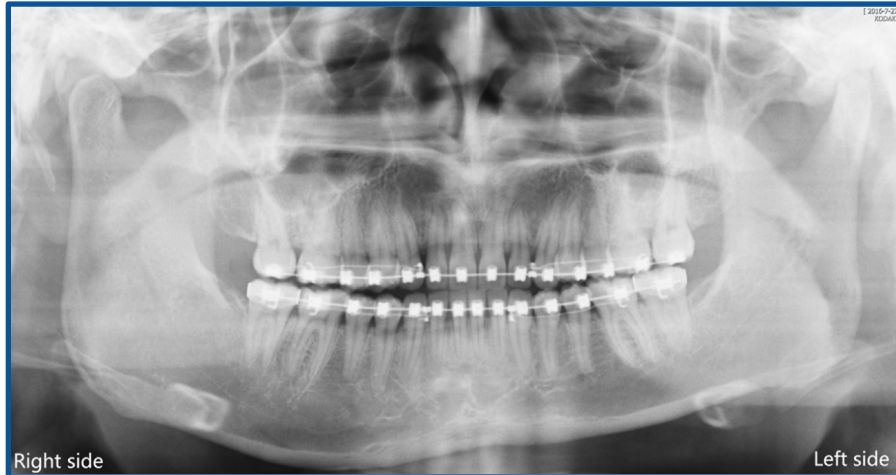

Figura 15. HH leve que muestra una convexidad inferior del borde mandibular inferior y un canal del nervio mandibular moderadamente desplazado hacia abajo en el lado derecho. ⁽¹⁵⁾

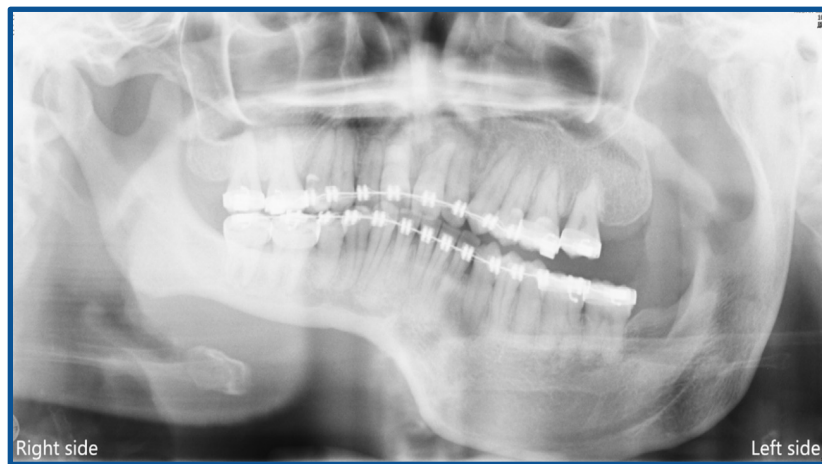

Figura 16. HH grave que muestra el agrandamiento de la mandíbula, con una deformidad mandibular notable en el lado izquierdo. ⁽¹⁵⁾

El tipo 3 llamado hiperplasia hemimandibular híbrida es una combinación de los dos tipos anteriores que incluiría el cóndilo mandibular agrandado, el cuello condilar y la rama de la mandíbula del lado afectado, y además, hay un desplazamiento horizontal de la mandíbula y el mentón hacia el lado contralateral junto con mordida abierta en el lado afectado, lo que en última instancia conduce al aplanamiento de la cara en el lado opuesto y plenitud en el lado afectado. ⁽¹³⁾

7. ETIOLOGÍA

La etiología y la patogenia de la HC siguen siendo inciertas. Es probable que sea un proceso complejo y multifactorial. Las teorías sugeridas incluyen: hipervascularización, traumatismo seguido de proliferación excesiva en la reparación, inflamación, infección, artrosis, osteomielitis, osteocondromas, cambios en la carga funcional, desórdenes hormonales (factores de crecimiento) o endocrinos, hipervascularización del cóndilo, cambios intrauterinos y factores genéticos (malformaciones congénitas, microsomnia hemifacial, atrofia hemifacial). ^(14,18)

8. DIAGNÓSTICO

Aunque los signos y síntomas pueden conducir a un diagnóstico correcto, es necesario buscar ayuda mediante imágenes y mediciones cefalométricas para obtener más información, ya que el paciente puede permanecer en una fase activa con crecimiento del cóndilo mandibular, o en una fase inactiva o estacionaria. ⁽¹⁹⁾

La presunción diagnóstica de la HC es realizada por una mixtura de hallazgos clínicos y posteriormente confirmada con exámenes imagenológicos tales como: radiografías, gammagrafía, tomografías Cone Beam y tomografías espirales multicorte. En algunos casos severos puede concluirse definitivamente mediante estudios anatómopatológicos. ⁽²⁰⁾

8.1 EXAMEN CLÍNICO

En el examen clínico extraoral se evalúa la asimetría facial por desplazamiento hacia abajo de toda la mandíbula, asimetría mandibular y aumento de la altura vertical de los tercios faciales medio e inferior. También podemos ver si el mentón se ha desviado hacia un lado y si la línea de los labios se desplazó. ⁽¹⁷⁾

Se va a examinar al paciente con el plano de Frankfort paralelo al suelo. Se va a registrar la relación de la punta del mentón, la línea media dental mandibular y la línea media dental maxilar con la línea media facial y entre sí.

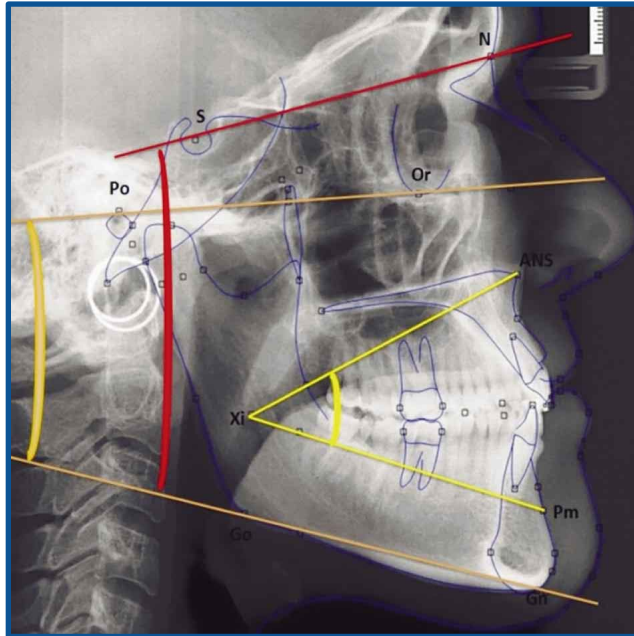


Figura 17. Podemos observar el plano de Frankfurt que queda definido por la unión de los puntos Po-Or. ⁽⁴⁸⁾

Se van a inspeccionar los bordes mandibulares inferiores para ver si están arqueados y revisar la oclusión para detectar interferencias dentales durante el cierre (la postura asimétrica de una mandíbula normal puede ser el resultado de una desviación funcional). El arqueamiento inferior del plano oclusal mandibular puede estar asociado con una mordida abierta o una inclinación oclusal debido a la compensación dentoalveolar, que puede identificarse comparando una guía de plano de Fox o un bajalenguas de madera con el plano interpupilar.

Después de la inspección, se palpa la cara para diferenciar entre asimetría ósea y de partes blandas, y palpar la ATM en ambos lados para identificar chasquidos o crepitaciones. Se puede apoyar el examen con fotografías clínicas y modelos dentales articulados para identificar cambios a lo largo del tiempo. ^(10,15,17)

8.2 RADIOGRAFÍA PANORÁMICA

La radiografía panorámica es generalmente una técnica radiográfica rápida y conveniente que se utiliza para evaluar lesiones mandibulares. Tiene una baja dosis de radiación y cubre una amplia cobertura de huesos faciales y dientes. Dado que en la radiografía panorámica el posicionamiento incorrecto puede dar lugar a discrepancias geométricas en las imágenes simples (como distorsión y elongación), el diagnóstico sobre la asimetría condilar en las imágenes panorámicas es deficiente. La cefalometría lateral tiene un valor limitado, ya que se superponen estructuras bilaterales por lo que comúnmente se utilizan otro tipo de estudios para obtener mediciones más precisas. ^(10,21)

Sin embargo, si hay características radiográficamente que podemos observar propias de la HC, por ejemplo, la forma de la cabeza condilar puede variar desde ser cónica, esférica, alargada, lobulada, agrandada o irregular. Debido a la presencia de hueso suplementario, también puede parecer más radiopaco. Aparte de la variación en la forma de la cabeza condilar, también hay presencia de elongación del cuello condilar y la rama de la mandíbula del lado afectado. ⁽¹³⁾

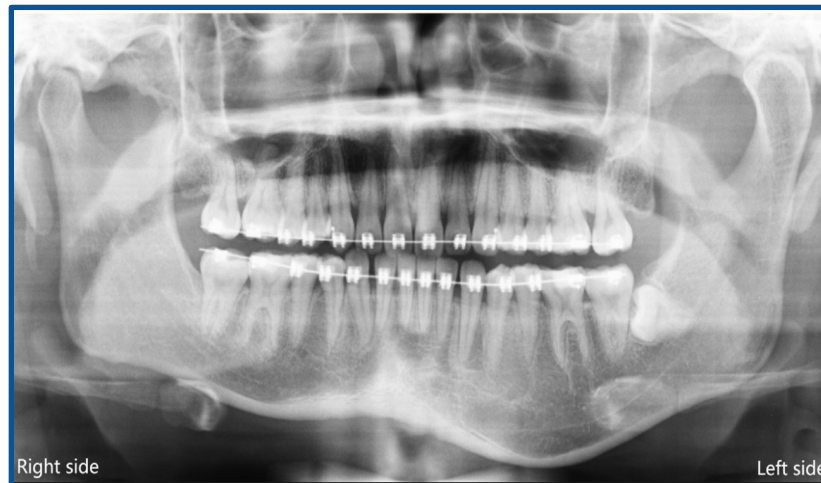

Figura 18. HH típica que muestra un agrandamiento de la mandíbula, que termina exactamente en la sínfisis del lado izquierdo. ⁽¹⁵⁾

8.3 TOMOGRAFÍA

La tomografía computarizada (TC) proporciona información anatómica detallada y se puede reformatear en imágenes tridimensionales para su uso en la planificación quirúrgica. También puede distinguir entre el agrandamiento condilar suave de la hiperplasia condilar unilateral y el crecimiento óseo que surge de un cóndilo normal que caracteriza al osteocondroma. La tomografía computarizada de haz cónico brinda una resolución, sensibilidad y especificidad comparables a la tomografía computarizada convencional con dosis más bajas de radiación, y puede usarse para la planificación virtual tridimensional. La resonancia magnética nuclear (RMN) brinda imágenes detalladas sin ionizantes. radiación, pero es costosa y visualiza menos bien el tejido duro que la TC. ⁽¹⁰⁾

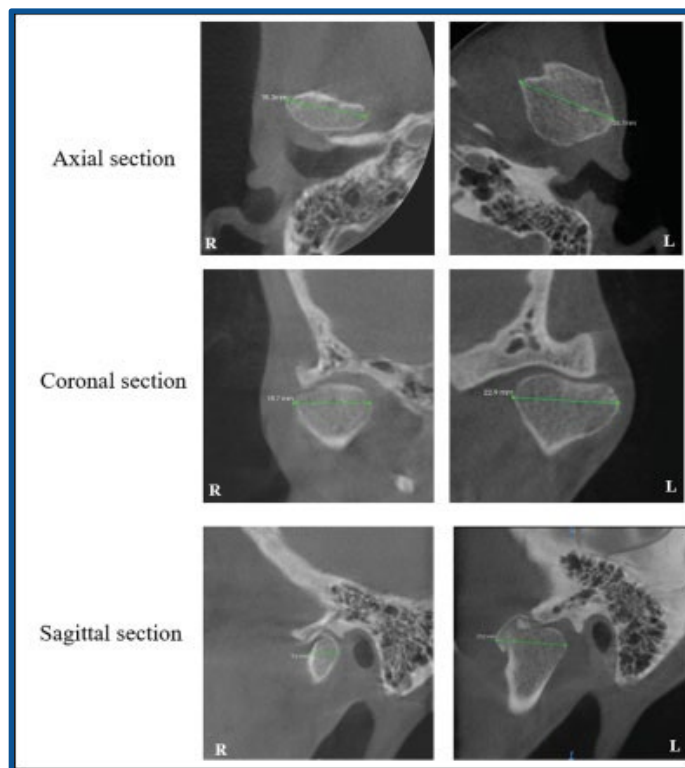


Figura 19. Podemos observar varias secciones en tomografía computarizada de haz cónico que muestran la comparación entre ambos cóndilos con las medidas. ⁽²¹⁾

Los pacientes se colocaron para mantener el plano horizontal de Frank furt (FH), paralelo al plano horizontal del piso. Durante la tomografía computarizada de haz cónico, las mandíbulas de los pacientes se mantuvieron en la posición Inter cuspídea. ⁽²²⁾

Con TCCB, se pueden obtener imágenes de alta resolución con una exposición reducida a la radiación del paciente en comparación con la TC multicorte. También puede producir imágenes que se asemejan a imágenes panorámicas con las que los dentistas están familiarizados (pseudo panorámicas). Las imágenes transversales buco linguales alveolares también se pueden producir mediante el software TCCB de rutina, lo que también es una ventaja. ⁽²¹⁾

8.4 GAMMAGRAFÍA ÓSEA

La actividad condilar anormal unilateral puede detectarse mediante gammagrafía ósea, pero esto no debe considerarse como un determinante absoluto para realizar algún tratamiento debido a su especificidad. ⁽²³⁾

Esta mide el aumento de la actividad osteoblástica utilizando difosfonato de metileno marcado con ^{99m}Tc , un material que busca hueso. El uso de gammagrafía planar para la evaluación del crecimiento condilar fue reportado por primera vez por Kaban et al.

Recientemente, ha habido un aumento en el uso de Tomografía por emisión de positrones (TPEP) para la evaluación cuantitativa, sin embargo, esta prueba puede proporcionar resultados falsos positivos en presencia de enfermedad de la ATM. Por lo tanto, es necesaria la TC periódica o cefalogramas para determinar la presencia de crecimiento residual. Varios autores han informado previamente que la gammagrafía ósea debe medirse al menos una vez al año en pacientes en crecimiento. Este controvertido paso podría ayudar a predecir el crecimiento óseo y determinar el momento óptimo para un abordaje quirúrgico.⁽⁹⁾

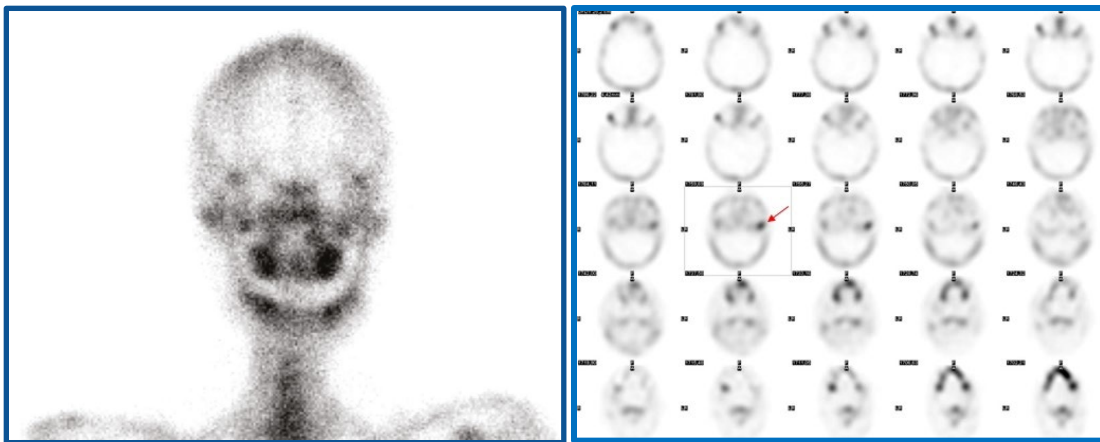


Figura 20. Gammagrafía Ósea de un paciente con Hiperplasia Condilar.⁽⁴⁹⁾

9. DIAGNÓSTICO DIFERENCIAL

El diagnóstico diferencial de HC incluye una relación esquelética de clase III con crecimiento mandibular y maxilar normal, un crecimiento maxilar deficiente con una mandíbula normal, o HC tipo 1 con o sin crecimiento maxilar deficiente. La HC tipo 1 debe ser diferenciada de otros procesos que causan asimetría facial, como microsomía hemifacial, atrofia hemifacial, anquilosis y tumores óseos, macrognatismo unilateral (hipertrofia mandibular unilateral) y laterognatia. En el diagnóstico clínico diferencial también se consideran neoplasias, tales como osteocondroma, osteoma, osteoblastoma y condrosarcoma, las cuales pueden mostrar características clínicas, radiográficas y oclusales similares a la HC.⁽¹⁴⁾

9.1 OSTEONCONDROMA

El osteocondroma es uno de los tumores óseos benignos más frecuentes, representando del 35 al 50 % de todos los tumores óseos benignos y del 8 al 15 % de todos los tumores óseos primarios.

El osteocondroma es una protuberancia ósea (tumor) con potencial de crecimiento cartilaginoso que generalmente ocurre alrededor de la placa de crecimiento en los extremos de los huesos largos como la rodilla, la cadera, el hombro y las articulaciones. Solo alrededor del 1% de estos se encuentran en el área de la cabeza y el cuello. El OC parece ser rara en el esqueleto cráneo-maxilofacial debido al desarrollo intramembranoso de los huesos faciales y generalmente ocurre en el cóndilo mandibular y la apófisis coronoides.

El osteocondroma del cóndilo mandibular es una lesión exofítica cubierta de cartílago que surge de la corteza ósea. ^(24,25)

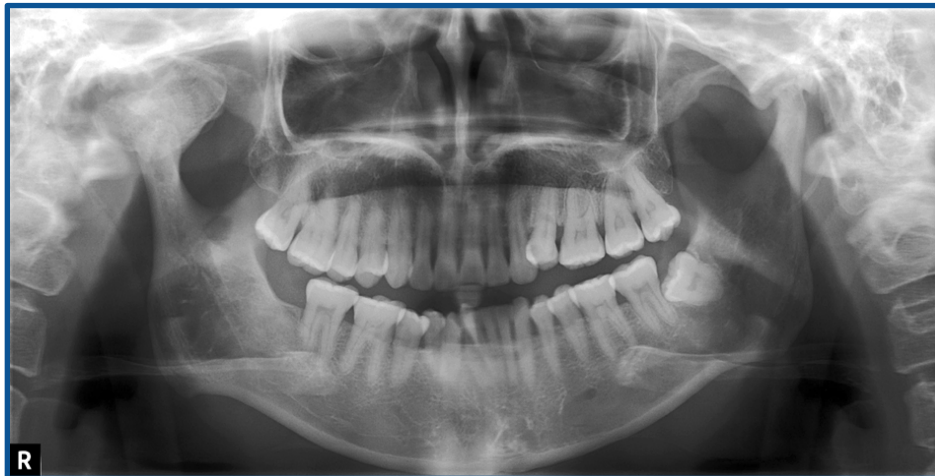

Figura 21. La vista panorámica mostró una masa ósea irregular en el cóndilo mandibular derecho ⁽⁵⁰⁾

Tanto la hiperplasia condilar mandibular como el osteocondroma condilar pueden conducir a una asimetría esquelética maxilofacial severa y a una maloclusión. Se sabe que la condilectomía baja detiene la desviación continua.

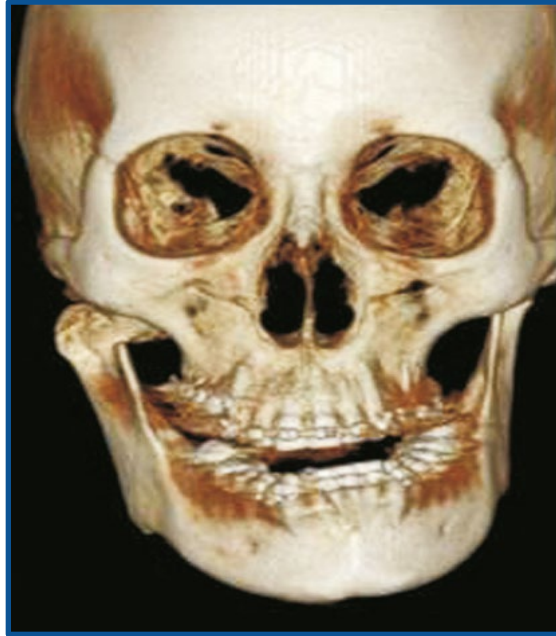

Figura 22. Tomografía computarizada de un paciente con osteocondroma en el cóndilo derecho. ⁽⁵⁰⁾

Considerando que el osteocondroma se define como un tumor benigno, significa que existe un comportamiento biológico diferencial entre estas dos enfermedades y da lugar a diferentes estrategias de tratamiento. Además, la transformación maligna a condrosarcoma y osteocondromatosis hereditaria múltiple es rara, pero se observó en el osteocondroma.

Por lo tanto, el diagnóstico diferencial de estas dos enfermedades es necesario.

Ahora, el diagnóstico diferencial de estas dos enfermedades mandibulares tiende a depender de un examen de diagnóstico no invasivo, que incluye rayos X, tomografía computarizada y resonancia magnética. ⁽²⁶⁾

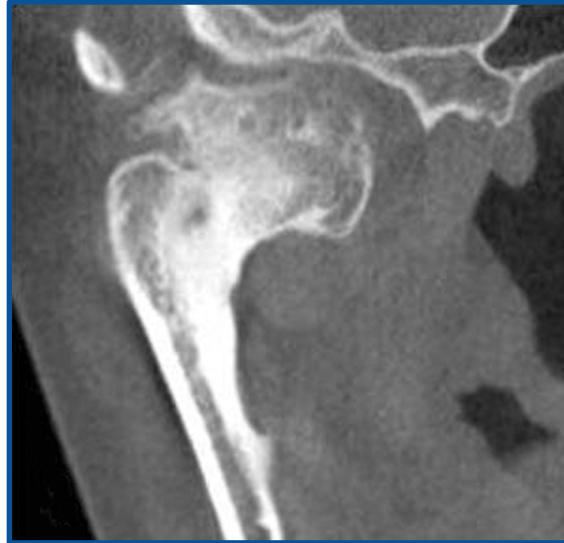


Figura 23. Vista coronal que muestra la masa que se extiende medialmente hacia la fosa infra temporal. ⁽⁵⁰⁾

Hay 2 tipos de OC condilar: tipo 1 (expansión sobresaliente) y tipo 2 (expansión globular). El OC tipo 1 con un tallo angosto en el cóndilo puede provocar la dislocación del cóndilo fuera de la fosa, especialmente por la ubicación común de la expansión antero medial sobresaliente. La deformidad afecta principalmente a la mandíbula junto con la desviación del mentón y la mordida cruzada contralateral. Ocasionalmente, un crecimiento hacia abajo compensatorio del maxilar debido a la mordida abierta puede dar lugar a una inclinación evidente del plano oclusal maxilar. Sin embargo, los cambios maxilares compensatorios pronunciados no son comunes, especialmente en el tipo 1. Por lo tanto, la resección local de la masa es una modalidad de tratamiento alternativa favorable, que implica extirpar la neoplasia y una pequeña porción de la cabeza condilar solamente y preservar la porción sana de la cabeza. cóndilo. ⁽²⁷⁾

Al considerar el tratamiento, el estado de crecimiento y el tipo de osteocondroma son cruciales. El estado de crecimiento se puede juzgar mediante una evaluación oclusal repetida o una gammagrafía ósea. Si se nota un crecimiento activo en un niño y la asimetría es grande, generalmente se realiza una condilectomía subtotal. Sin embargo, en pacientes adultos con los mismos síntomas, tanto la condilectomía lateral como la ortognática debe incluirse en la cirugía.

Si la afección está inactiva y no hay síntomas de la ATM, el motivo de la intervención quirúrgica puede ser cosmético o estar asociado con una disfunción de la masticación. En el tipo 2 con expansión globular, debe realizarse la condilectomía. En el tipo 1 con expansión sobresaliente, basta con la escisión local. ⁽²⁸⁾

9.2 OSTEOMA

El osteoma es un tumor benigno compuesto por huesos corticales y esponjosos que aumentan de tamaño con la formación continua de hueso. Representa una lesión poco común que ocurre principalmente en los huesos del complejo craneofacial.

En los maxilares, puede aparecer en la superficie ósea como una masa polipoide o sésil, caracterizando un osteoma periférico, o puede ser una lesión en el espacio medular, llamada osteoma central. La mayoría de los osteomas en el esqueleto craneofacial son periféricos, mientras que los osteomas centrales son poco comunes. ⁽²⁹⁾

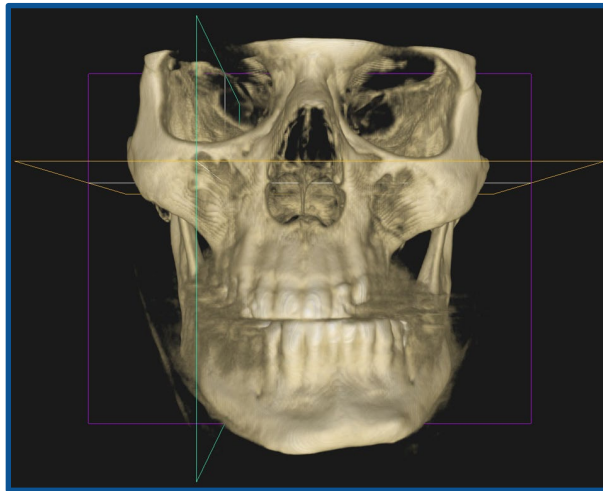


Figura 24. Reconstrucción frontal de TC 3D de un paciente con osteoma central que muestra desviación de la mandíbula hacia el lado izquierdo. ⁽³⁰⁾

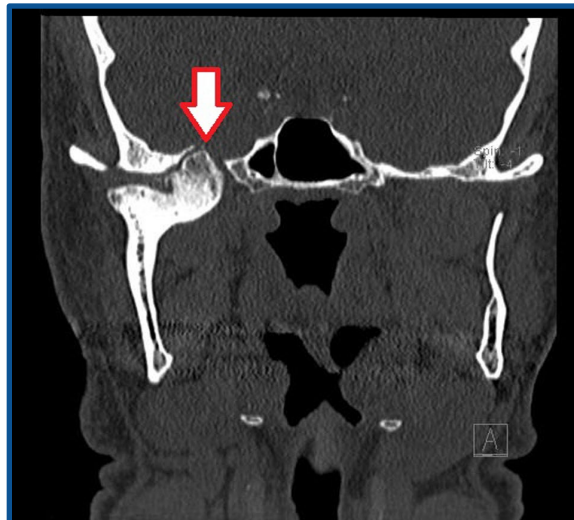


Figura 25. TC coronal que muestra un tumor en la cabeza del cóndilo derecho que se extiende medialmente y muy cerca de la fosa craneal media. ⁽³⁰⁾

Se desconoce la patogenia de los osteomas, pero en su mayoría se los denomina anomalías del desarrollo, verdaderas neoplasias o lesiones reactivas desencadenadas por traumatismos, tracción muscular o infección. ⁽³⁰⁾

Afectan a la mayoría de los adultos jóvenes, sin preferencia por sexo. Los casos mandibulares se presentan en las regiones del ángulo, cóndilo mandibular y molares del cuerpo, siendo frecuentes los casos intraorales en las regiones linguales cercanas a molares y premolares. Cuando el cóndilo mandibular está involucrado, los hallazgos comunes son trismo, limitación de la apertura de la boca, maloclusión progresiva con desplazamiento de la línea media hacia el lado no afectado, desviación mandibular contralateral y asimetría facial. ⁽²⁹⁾

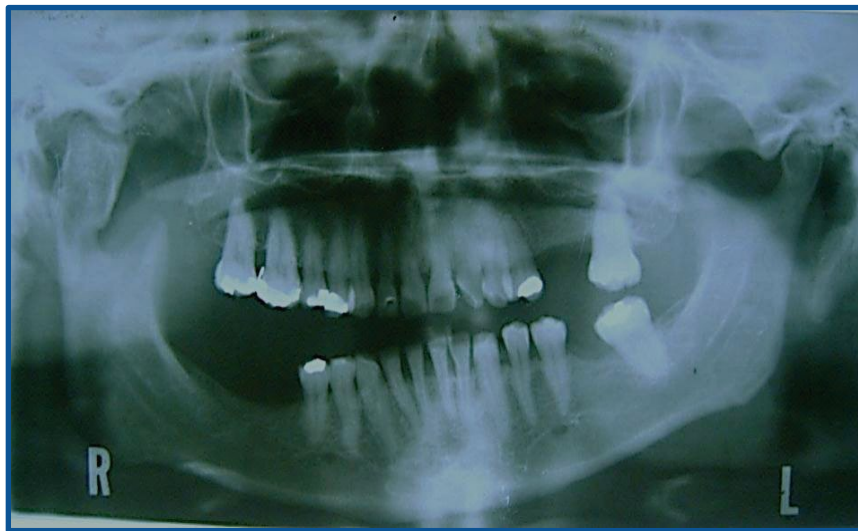

Figura 26. Podemos observar una radiografía panorámica preoperatoria en la que se observa masa en el cóndilo derecho perteneciente a un osteoma. ⁽⁵¹⁾

9.3 OSTEOLASTOMA

El osteoblastoma y el osteoma osteoide son neoplasias óseas benignas y de crecimiento lento con características histopatológicas similares, sino idénticas. Algunos han propuesto que cualquier neoplasia benigna del maxilar o la mandíbula que esté compuesta por osteoblastos que forman osteoide y trabéculas óseas en un estroma de tejido conectivo bien vascularizado se clasifique como una sola entidad, el osteoblastoma. Sin embargo, la Organización Mundial de la Salud (OMS) continúa clasificándolos como dos entidades separadas. ⁽³¹⁾

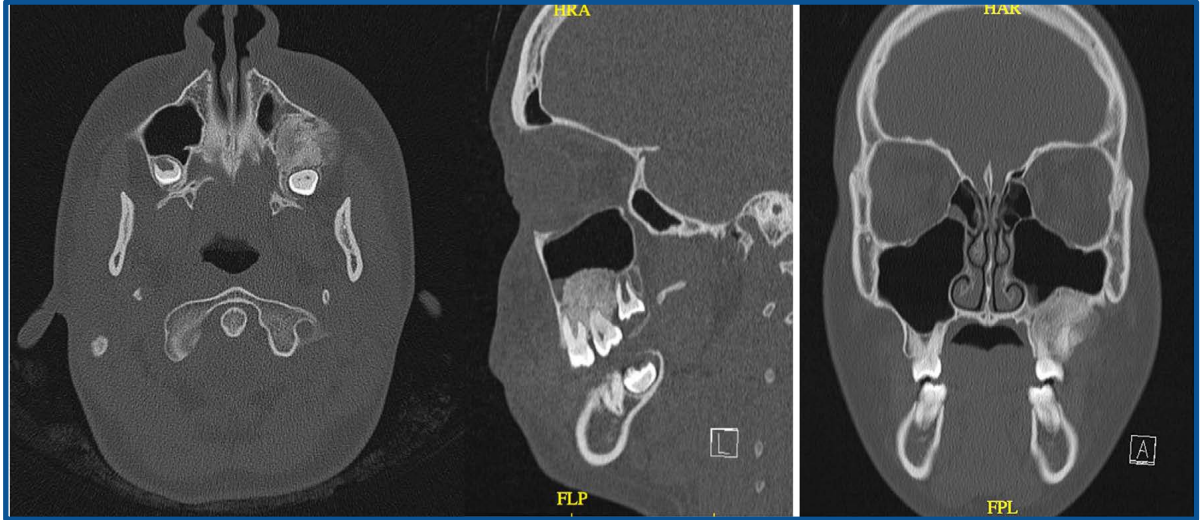


Figura 27. Podemos observar tres imágenes de tomografía computarizada la primera en un corte axial que muestra un área mal definida de hiperatenuación con apariencia de vidrio esmerilado que afecta el maxilar izquierdo. En la Imagen sagital se muestra la reabsorción radicular externa direccional del primer y segundo molar superior y el desplazamiento superior del suelo del seno maxilar izquierdo. Y en la imagen coronal se aprecia una fina banda hipo atenuante en la periferia medial, se observa la reabsorción radicular externa direccional del primer molar superior y el desplazamiento superior del suelo del seno maxilar izquierdo. ⁽³²⁾

Es una neoplasia benigna rara de los osteoblastos, que representa el 1% de todas las neoplasias óseas primarias.

Se caracteriza por la proliferación de osteoblastos que depositan osteoide y hueso inmaduro dentro de un estroma de tejido conjuntivo fibroso bien vascularizado.

El osteoblastoma ocurre con una proporción de hombre a mujer de 2: 1 y aunque puede surgir en cualquier hueso del esqueleto, con mayor frecuencia involucra los huesos largos y la columna vertebral, y aproximadamente el 10 % de los casos se encuentran en los huesos maxilofaciales. ⁽³²⁾

Son más comunes en pacientes más jóvenes, generalmente se presentan entre la segunda y la cuarta década de la vida con una edad promedio de 24 años. ⁽³¹⁾

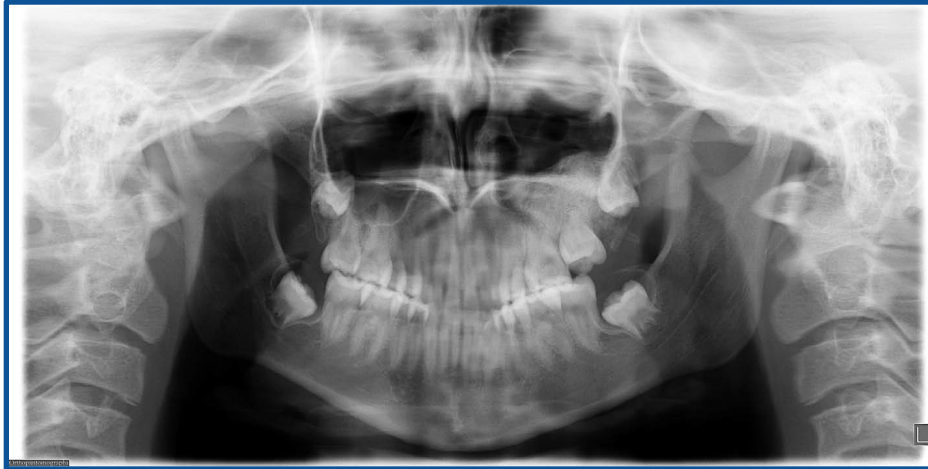

Figura 28. La radiografía panorámica muestra una radio opacidad mal definida sin una cápsula radiotransparente periférica que afecta al hueso alveolar del maxilar posterior izquierdo.

Nótese el desplazamiento del piso del seno maxilar izquierdo y el tercer molar en desarrollo en una mujer de 17 años. ⁽³²⁾

La mayoría de los casos maxilofaciales se desarrollan en la mandíbula (71,4%), especialmente en la región posterior.

Clínicamente, los síntomas más comunes son dolor, hinchazón, calor y sensibilidad en la región afectada. El dolor generalmente se describe como sordo, persistente y, a menudo, de intensidad progresiva. El dolor generalmente no responde a los medicamentos antiinflamatorios no esteroideos (AINE) y comúnmente no es más intenso por la noche.

La lesión puede expandir el hueso; la corteza externa, sin embargo, por lo general se mantiene.

También se puede observar desplazamiento y/o reabsorción de dientes adyacentes.

Las características radiográficas del osteoblastoma no han sido bien establecidas debido a la falta de una descripción completa de los hallazgos radiográficos. Sin embargo, en general las características radiográficas del osteoblastoma incluyen una entidad bien o mal definida, redonda u ovalada, con o sin corticación que puede incluir un borde radiotransparente que rodea las áreas más centrales de depósito óseo anormal. ⁽³²⁾

9.4 FIBROMA ODONTOGÉNICO CENTRAL

El fibroma odontogénico central es un tumor odontogénico mesenquimatoso benigno poco frecuente que ocurre dentro de la mandíbula. Es caracterizado histológicamente por la presencia de cantidades variables de restos epiteliales odontogénicos inactivos

dispersos dentro de un estroma de tejido conectivo fibroso maduro. Ocurre en pacientes en el rango de edad de 40 a 80 años (edad media, 40 años).⁽³³⁻³⁵⁾

El FOC constituye aproximadamente el 4-5% de todos los tumores odontogénicos. El maxilar y la mandíbula se ven afectados por igual, y la mayoría de las lesiones maxilares ocurren por delante del primer molar. En la mandíbula, estos tumores se localizan principalmente por detrás del primer molar.

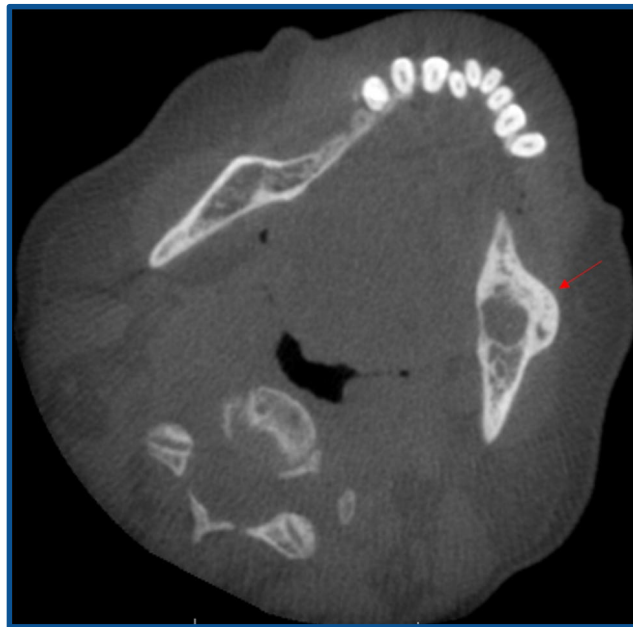


Figura 29. Tomografía de corte axial que demuestra una radio transparencia unilocular bien definida en la mandíbula posterior izquierda. Es evidente una expansión ósea considerable en la boca (flecha roja). La lesión se presenta en región molar edéntula.

⁽³⁵⁾

Aproximadamente un tercio de los FOC pueden estar asociados con un tercer molar no erupcionado. Los estudios sugieren que los FOC asociados con dientes no erupcionados surgen del folículo dental, y los que no están asociados con dientes no erupcionados surgen del ligamento periodontal.

Radiográficamente, se presentan como lesiones radiolúcidas uniloculares o multiloculares bien definidas que pueden resultar en una expansión cortical. En el maxilar superior, las lesiones anteriores al primer molar pueden presentarse como una hendidura o depresión del paladar.⁽³⁵⁾

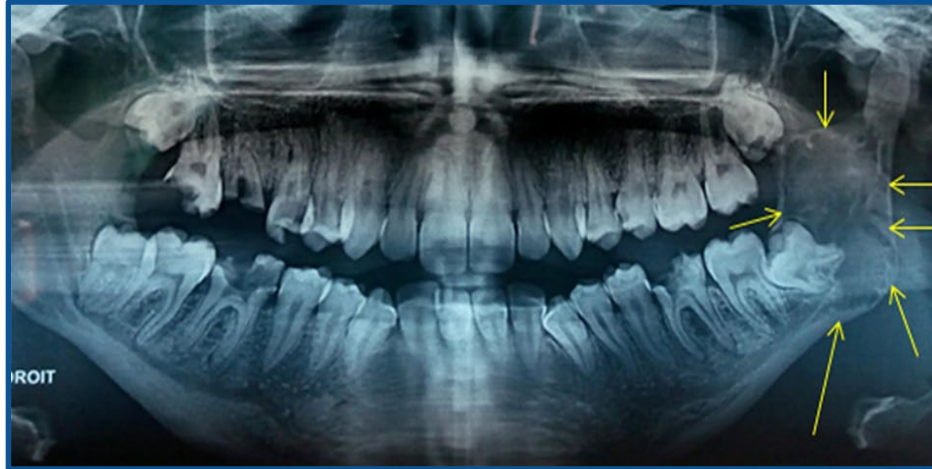


Figura 30. Radiografía panorámica que muestra una lesión radiolúcida corticada, bien definida, que se extiende sobre la rama en relación con el tercer molar 38 impactado.
(33)

9.5 GRANULOMA CENTRAL DE CÉLULAS GIGANTES

Los granulomas centrales de células gigantes (GCCG) fueron definidos como un granuloma reparador de células gigantes de los huesos de la mandíbula. Un GCCG se caracteriza como una lesión ósea benigna poco frecuente que aparece en la mandíbula o el maxilar y representa aproximadamente el 7% de todos los tumores benignos de los maxilares. Aunque se desconoce la etiología, se considera que esta lesión es una reacción reparadora local del hueso debido a un traumatismo, inflamación o hemorragia. Los GCCG se observan con mayor frecuencia en niños o adultos jóvenes, y casi el 65% de los casos ocurren en mujeres.⁽³⁶⁾

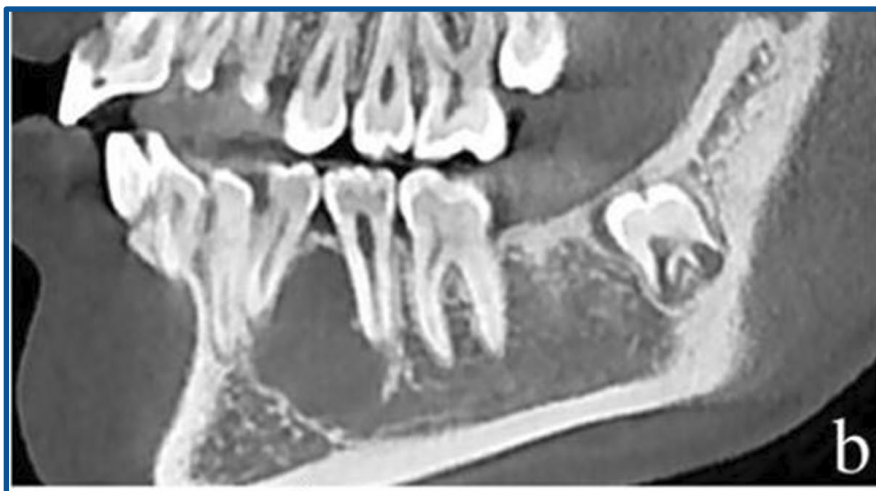


Figura 31. En esta tomografía podemos observar el desplazamiento dentario asociado a un GCCG unilocular localizado en la región del premolar mandibular izquierdo en cortes sagitales.⁽³⁶⁾

Las lesiones de células gigantes en la región maxilofacial varían desde radio transparencias asintomáticas descubiertas en una radiografía de rutina hasta lesiones agresivas que se expanden rápidamente. Los granulomas de células gigantes de los maxilares se reconocen clínico-radiológicamente en dos formas, es decir, el granuloma central de células gigantes (GCCG) que ocurre dentro del hueso o el granuloma periférico de células gigantes (GPCG) que involucra la encía o el proceso alveolar desdentado.⁽³⁷⁾

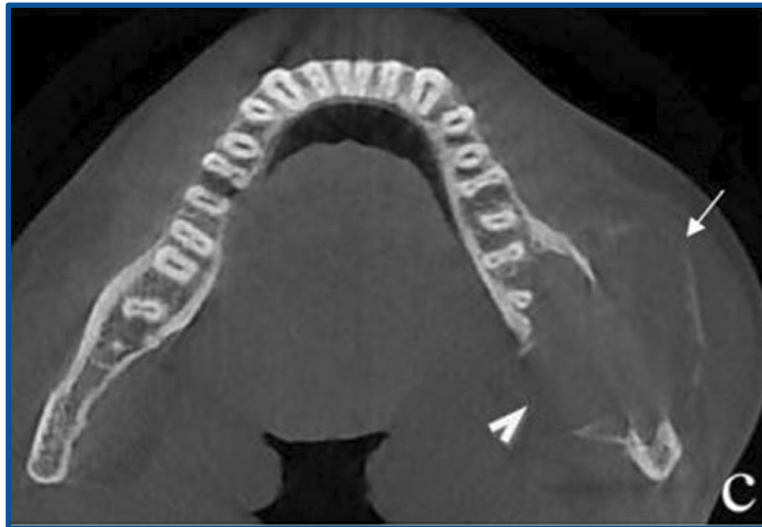


Figura 32. En esta tomografía podemos observar la presencia de expansión lingual y bucal (flecha) y lingual perforación cortical (punta de flecha) provocada por un GCCG unilocular en cortes axiales.⁽³⁶⁾

9.6 OSTEOSARCOMA

El osteosarcoma es una neoplasia caracterizada por la presencia de células mesenquimales que producen tejido osteoide. (OS) representa alrededor del 20% de todos los sarcomas y es el tumor óseo maligno primario más común (excluyendo los tumores de la médula ósea) en niños y adultos y constituye alrededor del 1% de todas las neoplasias malignas de cabeza y cuello. Los OS de la mandíbula representan solo alrededor del 6% al 10% de todos los OS. Aunque son raros, estos tumores son la séptima neoplasia maligna más común de la niñez y tienen altas tasas de mortalidad.⁽³⁸⁾

Los pacientes con osteosarcoma gnático suelen ser de una a dos décadas mayores que los pacientes con osteosarcoma periférico y tienen un resultado más favorable porque la diseminación metastásica ocurre con menos frecuencia y más tarde en el curso de la enfermedad. La mayoría de los osteosarcomas surgen sin una causa o condición previa conocida y, aunque los mecanismos precisos aún no están claros, los eventos

cromoanagénicos que dan como resultado aberraciones cromosómicas heterogéneas y complejas son las características distintivas de la enfermedad. ⁽³⁹⁾

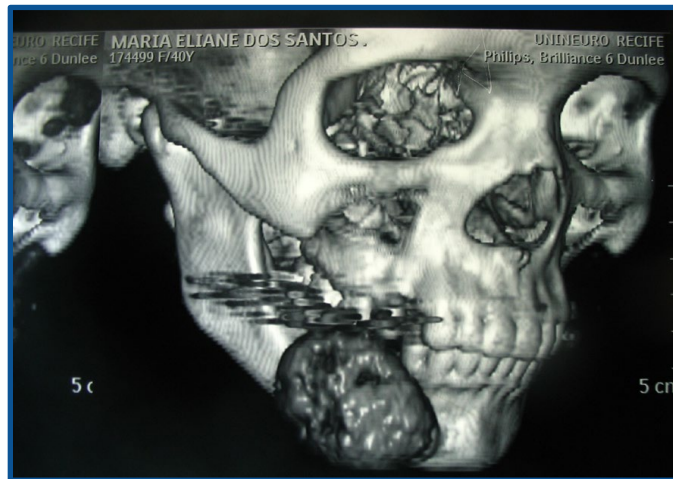

Figura 33. Reconstrucción tridimensional de un osteosarcoma en el área mandibular posterior. ⁽⁵²⁾

9.7 FIBROSARCOMA AMELOBLÁSTICO

Es una neoplasia maligna odontogénica muy rara, que se considera la contraparte maligna del fibroma ameloblastico, en la que el componente epitelial permanece benigno, mientras que el componente mesenquimatoso muestra características citológicas malignas. FSA muestra predilección por los hombres, con la mandíbula posterior como el sitio más común de aparición. Por lo general, se presenta como una radiolucencia unilocular o multilocular, a menudo asociada con dientes no erupcionados. ^(40,41)

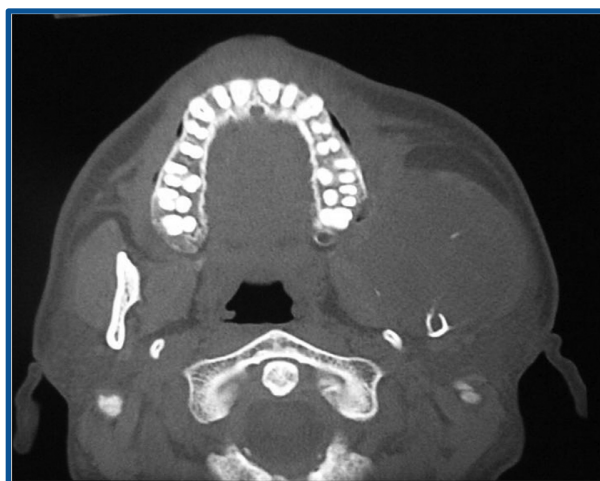

Figura 34. Observamos un corte axial de TC 3D que muestra una lesión expansiva que afecta el lado izquierdo de la mandíbula con una masa de partes blandas predominantemente hipodensa. ⁽⁴¹⁾

Es un raro tumor odontogénico maligno clasificado por la OMS (1992) como un sarcoma odontogénico y definido como “una neoplasia con una estructura similar al fibroma ameloblastico (FA) pero en el que el componente ectomesenquimatoso muestra las características de un sarcoma.”⁽⁴¹⁾

9.8 AMELOBLASTOMA

El ameloblastoma es el tumor odontogénico más común caracterizado por expansión y tendencia a la recurrencia local.⁽⁴²⁾

El ameloblastoma no tiene medidas preventivas establecidas, aunque la mayoría de los pacientes tienen entre 30 y 60 años.⁽⁴³⁾

La inflamación indolora y de crecimiento lento de la mandíbula o el maxilar es la presentación más común. Ocasionalmente, se detecta accidentalmente en radiografías tomadas por otras razones. La mayoría de los casos (80%) ocurren en la mandíbula, predominantemente en la región mandibular posterior. El ameloblastoma maxilar también ocurre principalmente en la región de los molares posteriores. Un tercer molar no erupcionado también puede estar asociado con ameloblastoma. El crecimiento ocurre en dirección buco lingual, lo que resulta en una expansión significativa.⁽⁴⁴⁾

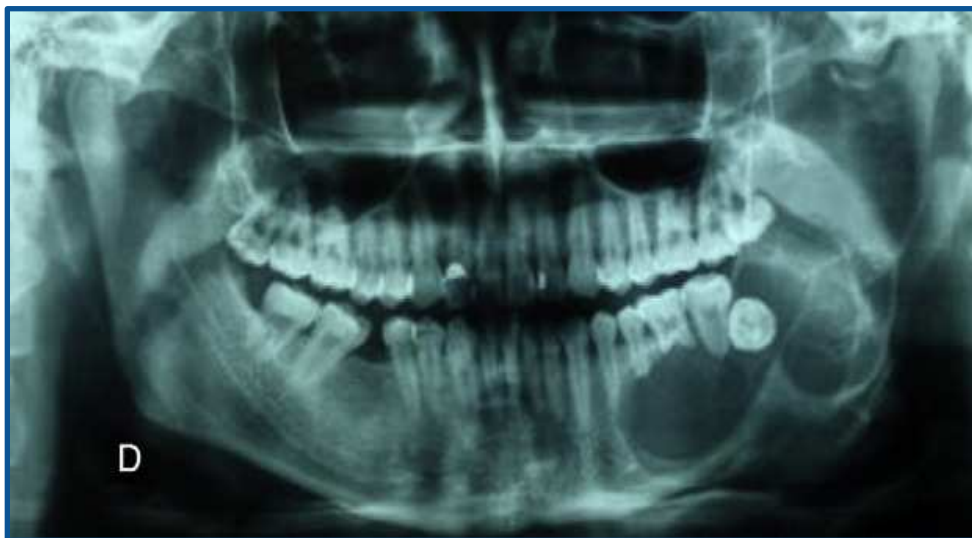

Figura 35. Radiografía panorámica que nos muestra un ameloblastoma con tercer molar incluido.⁽⁵³⁾

La maloclusión, la deformidad facial, la invasión de tejidos blandos o el aflojamiento de los dientes son otros signos y síntomas de esta patología.⁽⁴⁴⁾

10. TRATAMIENTO

El tratamiento tiene como objetivo restaurar la función normal y un perfil facial equilibrado. Para ello, es necesario establecer si la enfermedad está activa o no, utilizar la técnica quirúrgica adecuada, el grado de severidad y la edad del paciente. ^(8,10)

El protocolo de tratamiento principal para la hiperplasia condilar es la cirugía seguida de la corrección dental con ortodoncia. ⁽²¹⁾

Si nuestros métodos de diagnóstico muestran que la enfermedad está activa, hay cuatro opciones: aplazar la cirugía hasta que se detenga; proceder con la cirugía ortognática y osteoplastia simultánea, cirugía condilar o cirugía condilar con cirugía ortognática diferida.

Si nos muestra que la patología está inactiva podemos proceder con una osteotomía mandibular u osteotomía Le Fort I.

10.1 CIRUGÍA CONDILAR

La condilectomía se consolida como la técnica preferida para el tratamiento de la hiperplasia condilar activa. En la literatura, muchos artículos han informado que el tratamiento estándar para estos pacientes consiste en una condilectomía alta y, eventualmente, una cirugía ortognática que pueden realizarse en el mismo estadio o más tarde.

La condilectomía baja es una resección mayor a 5 mm de tejido condilar muchas veces resección total del cóndilo a la altura del cuello con una remodelación asegurando la eliminación de la superficie proliferativa.

La condilectomía proporcional, es una técnica donde se calcula la diferencia de tamaño entre un cóndilo y su homólogo, resectando la diferencia que exista para compensarlos en altura y tamaño, de ahí su nombre proporcional ⁽⁴⁵⁾

La condilectomía alta implica la extirpación de los 5 mm superiores del cóndilo mandibular; su objetivo es eliminar la parte más activa de la cabeza condilar, que impulsa el proceso de sobrecrecimiento. ⁽⁴⁶⁾

Después de rasurar el cóndilo, el disco articular se reposiciona sobre el muñón condilar. La eliminación del tejido inflamatorio y proliferativo de la cabeza condilar permite una función adecuada, una mejor estética y la prevención de la recaída post operatoria. ⁽⁸⁾

Después de cualquier cirugía, se pueden recomendar ejercicios funcionales articulares para recuperar los movimientos laterales y verticales de la mandíbula y también para

minimizar la aparición de adherencias intraarticulares y retracciones capsulares. Los diversos ejercicios funcionales articulares incluyen masaje, relajación muscular masticatoria y cervical, distracción articular, kinesioterapia articular, ejercicios de movilización articular, ejercicios de movilización mandibular con hiperboloide y contra resistencia para refuerzo muscular. ⁽²¹⁾

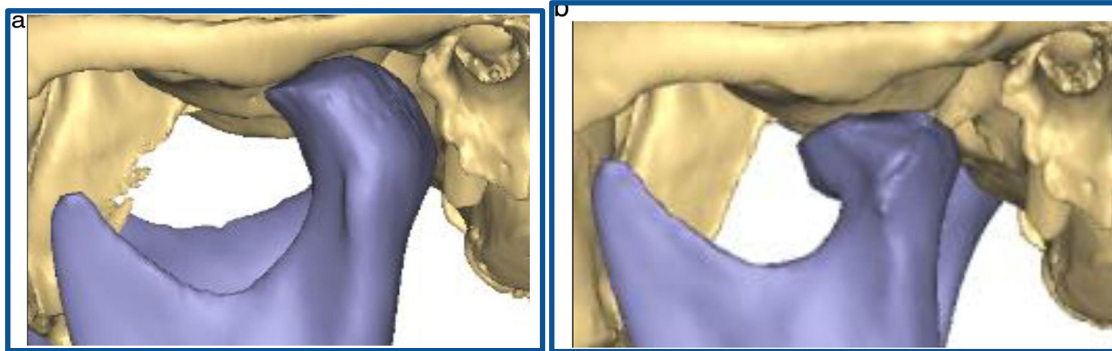


Figura 36. a) Reconstrucción virtual en primer plano de la articulación temporomandibular izquierda, que muestra el aspecto preoperatorio b) y un año después de la reducción condilar de 8 mm. ⁽¹⁰⁾

11. CONCLUSIONES

Por último, podemos concluir de la Hiperplasia Condilar es una patología poco común que se caracteriza por el crecimiento anormal de uno de los cóndilos mandibulares, lo que causa una importante asimetría facial, desviación del mentón, afecta la función de la articulación temporomandibular, la oclusión dental y por supuesto la función masticatoria.

La literatura no ha demostrado la etiología, sin embargo, se discute si es por traumatismo seguido de proliferación excesiva en la reparación, factores hormonales, hipervascularización, infección, entre otros.

Tampoco se ha logrado definir si la patología tiene predilección por algún género, sin embargo, en la mayoría de casos reportados las mujeres son las que más tienen mención.

Se desarrolla en un rango muy grande entre los 11 y los 30 años, siendo una media los 20 en su aparición más notoria.

Mediante los signos y síntomas en el examen clínico se puede llegar a un diagnóstico presuntivo de la patología, sin embargo, es importante saber si esta está activa o no. Esto se puede evaluar con ayuda de los métodos de diagnóstico tales como la radiografía panorámica, tomografía computarizada y la gammagrafía ósea.

Su principal diagnóstico diferencial es con el osteocondroma, un tumor benigno que generalmente ocurre en el cóndilo mandibular y la apófisis coronoides. Ambas patologías conducen a una asimetría facial severa asintomática seguida de la maloclusión dental, sin embargo, se puede observar que el osteocondroma tiene

transformación maligna a condrosarcoma y osteocondromatosis hereditaria múltiple, y la hiperplasia condilar no.

El tratamiento tiene como objetivo restaurar la función normal y un perfil facial equilibrado, esto generalmente se logra mediante la condilectomía que se consolida como la técnica preferida para el tratamiento de esta patología.

12. REFERENCIAS

1. Lomas J, Gurgenci T, Jackson C, Campbell D. Temporomandibular dysfunction. *Aust J Gen Pract.* 2018;47(4):212-215.
2. Lévano LSA, Sovero GAT. Evaluación anatómica de la articulación temporomandibular mediante resonancia magnética. Artículo de revisión. *Rev. Estomatol. Herediana.* 2020;30(4): 285-293.
3. Bordoni B, Varacallo M. *Anatomy, Head and Neck, Temporomandibular Joint.* StatPearls Publishing. 2022
4. ENARE. *Guías Estudio y Actualización.* Año, 2022. ISBN, 9786079885120.
5. Fuentes R, Ottone N. *Anatomía de la articulación temporomandibular.* Buenos Aires Argentina. Editorial de la Universidad Nacional de La Plata; 2021
6. Méndez SC, Camargo MCH. *Patología humana básica aplicada a rehabilitación.* Editorial Universidad del Rosario; 2002.
7. Depeyre A, Constant M, Bauer C, Barthélémy I. Unilateral Condylar Hyperplasia: Is Reactivation After a Long Latency Period of Inactivity Plausible?. *J Craniofac Surg.* 2019;30(8):e707-e710.
8. Gallagher AL, Ruellas ACO, Benavides E, et al. Mandibular condylar remodeling characteristics after simultaneous condylectomy and orthognathic surgery. *Am J Orthod Dentofacial Orthop.* 2021;160(5):705-717.
9. Kim JY, Ha TW, Park JH, Jung HD, Jung YS. Condylectomy as the treatment for active unilateral condylar hyperplasia of the mandible and severe facial asymmetry: retrospective review over 18 years. *Int J Oral Maxillofac Surg.* 2019;48(12):1542-1551.
10. Higginson JA, Bartram AC, Banks RJ, Keith DJW. Condylar hyperplasia: current thinking. *Br J Oral Maxillofac Surg.* 2018;56(8):655-662.
11. Fariña R, Moreno E, Lolas J, Silva F, Martínez B. Three-dimensional skeletal changes after early proportional condylectomy for condylar hyperplasia. *Int J Oral Maxillofac Surg.* 2019;48(7):941-951.
12. González G. *La medicina nuclear como auxiliar de diagnóstico en la hiperplasia condilar.* Tesina. Ciudad de México. Universidad Nacional Autónoma de México. 2021
13. Arora KS, Bansal R, Mohapatra S, Pareek S. Review and Classification Update: Unilateral condylar hyperplasia. *BMJ Case Rep.* 2019;12(2):1-3

14. Laguna MH, Hernández AA, Ortega PA, Cordsen H, Gudiño R, Contreras C. Evaluación clínica e imagenológica de la articulación temporomandibular en pacientes sometidos a condilectomía como tratamiento de hiperplasia unilateral. Estudio de serie de casos. Rev Cient Odontol (Lima).2021; 9(4): e090.
15. Sun R, Sun L, Sun Z, et al. A three-dimensional study of hemimandibular hyperplasia, hemimandibular elongation, solitary condylar hyperplasia, simple mandibular asymmetry and condylar osteoma or osteochondroma. J Craniomaxillofac Surg. 2019;47(11):1665-1675.
16. Gateno J, Coppelson KB, Kuang T, Poliak CD, Xia JJ. A Better Understanding of Unilateral Condylar Hyperplasia of the Mandible. J Oral Maxillofac Surg. 2021;79(5):1122-1132.
17. Alsayegh HA, Alsubaie ZA, Alwayil AR, Alqadhi MA, Alawadh AM. Unilateral Condylar Hyperplasia With Active Bony Overgrowth: A Case Report. Cureus. 2021;13(10):e19059.
18. Gallagher AL, Ruellas ACO, Benavides E, et al. Mandibular condylar remodeling characteristics after simultaneous condylectomy and orthognathic surgery. Am J Orthod Dentofacial Orthop. 2021;160(5):705-717.
19. Guerrero-Arenillas V, González-Padilla D, Diaz-Sanchez R, et al. Active unilateral condylar hyperplasia: Assessment of the usefulness of single photon emission computed tomography. Med Oral Patol Oral Cir Bucal. 2020;25(5):e683-e690.
20. Sedano Balbín G. Relación entre el tamaño condilar y la asimetría mandibular en hiperplasia condilar tipo 1B. Universidad Nacional Mayor de San Marcos; 2019.
21. Rizwana A, Mohan N, Kumar PTR, Karthik R, Gokulraj S. Panoramic Radiograph and CBCT in Unilateral Mandibular Condylar Hyperplasia-A Case Report. Indian J Radiol Imaging. 2022;31(4):1070-1074.
22. Wu C, et al. Cone-beam computed tomographic analysis of maxillary and mandibular changes after high condylectomy combined with orthodontic treatment for active unilateral condylar hyperplasia. Br J Oral Maxillofac Surg. 2018
23. Kim KJ, Park JH, Chang NY, Kim BC, Chae JM. Hemimandibular hyperplasia treatment with condylectomy and orthodontic camouflage treatment using miniplate. Am J Orthod Dentofacial Orthop. 2021;159(6):852-865.e5.
24. Mahajan A, Patil DJ, Shah V, Mulay M. Giant Osteochondroma of the mandibular condyle and temporomandibular joint - A case report. J Oral Maxillofac Pathol. 2022;26(2):290.
25. Gerbino G, Segura-Pallerès I, Ramieri G. Osteochondroma of the mandibular condyle: Indications for different surgical methods: A case series of 7 patients. J Craniomaxillofac Surg. 2021;49(7):584-591.

26. Yu J, Yang T, Dai J, Wang X. Histopathological features of condylar hyperplasia and condylar Osteochondroma: a comparison study. *Orphanet J Rare Dis.* 2019;14(1):293.
27. Ma Z, Zhao H, Fan B, Yang C, Chen M, Zhang S. Occlusal adjustment after local resection of type 1 condylar osteochondroma. *Medicine (Baltimore).* 2018;97(10):e9776.
28. Park SH, An JH, Han JJ, et al. Surgical excision of osteochondroma on mandibular condyle via preauricular approach with zygomatic arch osteotomy. *Maxillofac Plast Reconstr Surg.* 2017;39(1):32.
29. Valente L, Tieghi R, Mandrioli S, Galiè M. Mandibular Condyle Osteoma. *Ann Maxillofac Surg.* 2019;9(2):434-438.
30. Ostrofsky M, Morkel JA, Titinchi F. Osteoma of the mandibular condyle: a rare case report and review of the literature. *J Stomatol Oral Maxillofac Surg.* 2019;120(6):584-587.
31. Ellingsen T, Nalley A, Oda D, Dodson TB, Lee PP. Osteoblastoma and Osteoid Osteoma of the Mandible: Review of the Literature and Report of Two Cases. *Case Rep Dent.* 2022;2022:7623855.
32. Lim J, Hinchy N, Odingo N, Colosi D, Mahdian M. An unusual presentation of osteoblastoma of the maxilla: A case report. *Imaging Sci Dent.* 2021;51(4):455-460.
33. Oueslati Y, Belkacem Chebil R, Oualha L, et al. Central odontogenic fibroma of simple type: An original observation. *SAGE Open Med Case Rep.* 2021;9:2050313X211012494.
34. Ramadan OR, Essawy MM. Central Odontogenic Fibroma with Giant Cell Granuloma-Like Lesion: A Report of an Additional Case and Review of Literature. *Head Neck Pathol.* 2021;15(1):275-280.
35. Upadhyaya JD, Cohen DM, Islam MN, Bhattacharyya I. Hybrid Central Odontogenic Fibroma with Giant Cell Granuloma like Lesion: A Report of Three Additional Cases and Review of the Literature. *Head Neck Pathol.* 2018;12(2):166-174.
36. Etoz M, Asantogrol F, Akyol R. Central giant cell granulomas of the jaws: retrospective radiographic analysis of 13 patients. *Oral Radiol.* 2020;36(1):60-68.
37. Gupta S, Narwal A, Kamboj M, Devi A, Hooda A. Giant Cell Granulomas of Jaws: a Clinicopathologic Study. *J Oral Maxillofac Res.* 2019;10(2):e5. Published 2019 Jun 30.
38. Shah S, Mishra B, Tiwari N, Nikunj A. Osteosarcoma of jaws: Challenges in diagnosis. *J Oral Maxillofac Pathol.* 2020;24(3):589.
39. Haefliger S, Harder D, Kovac M, Linkeschova K, Eufinger H, Baumhoer D. Osteosarcoma of the Mandible in a Patient with Florid Cemento-Osseous Dysplasia and Li-Fraumeni Syndrome: A Rare Coincidence. *Head Neck Pathol.* 2021;15(2):704-708.

40. Kumar RM, Bavle R, Srinath N, Umashankar DN. Ameloblastic fibroma in a young adult. *J Oral Maxillofac Pathol.* 2019;23(Suppl 1):63-65.
41. Munisekhar MS, Shylaja S, Kumar RV, Rao KA, Patil SR, Alam MK. Ameloblastic fibrosarcoma - A rarity? [published correction appears in *JPRAS Open.* 2021 Sep 25;30:178-179]. *JPRAS Open.* 2019;21:56-62.
42. Alves DBM, Tuji FM, Alves FA, et al. Evaluation of mandibular odontogenic keratocyst and ameloblastoma by panoramic radiograph and computed tomography. *Dentomaxillofac Radiol.* 2018;47(7):20170288.
43. Effiom OA, Ogundana OM, Akinshipo AO, Akintoye SO. Ameloblastoma: current etiopathological concepts and management. *Oral Dis.* 2018;24(3):307-316.
44. Ghai S. Ameloblastoma: An Updated Narrative Review of an Enigmatic Tumor. *Cureus.* 2022;14(8):e27734.
45. Espinosa LI. Tratamientos quirúrgicos para el manejo de la hiperplasia condilar. Memoria. Chile. Universidad de Talca. 2018
46. Sembronio S, Tel A, Costa F, Robiony M. An Updated Protocol for the Treatment of Condylar Hyperplasia: Computer-Guided Proportional Condylectomy. *American Association of Oral and Maxillofacial Surgeons.* 2019;77:1457-1465.

12. REFERENCIAS DE FIGURA

47. Richard L. Drake & Adam M.W. Mitchell & A. Wayne Vogl. Anatomía para estudiantes. 4ª Edición. Nuevo León, México. Elsevier; 2020
48. Brenes OL, et al. Análisis comparativo de la repetitividad y reproducibilidad de dos métodos de medición de la dimensión vertical en Rehabilitación oral una revisión sistemática. *International Journal of Odontostomatology.* 2016;10(1):55-62
49. Bing W, Ying S, and Chang-Ying W. Clinical Value of 99Tcm-MDP SPECT Bone Scintigraphy in the Diagnosis of Unilateral Condylar Hyperplasia. *The Scientific World Journal.* 2014
50. Yang SJ, Chung NH, Kim JG, Jeon YM. Surgical approach and orthodontic treatment of mandibular condylar osteochondroma. *Korean J Orthod* 2020; 50:206-215.
51. Hernández M, Paredes H, León M. Osteoma del Condilo Mandibular : Reporte de un caso. *Revista odontológica de los Andes.* 2013; 8(2):43-50
52. Valente R, Cavalcanti de Abreu T, Real FH. Osteossarcoma em Mandíbula. *Rev. Cir. Traumatol. Buco-Maxilo-Fac.* 2011;11(4):37-42
53. Adaia Valls a, et al. Manejo quirúrgico del ameloblastoma. *Revista Española de Cirugía Oral y Maxilofacial.* 2012;34(3):98–10