



**UNIVERSIDAD NACIONAL AUTÓNOMA
DE MÉXICO**



FACULTAD DE ODONTOLOGÍA

**IMPRESIÓN PERSONALIZADA DEL CONTORNO DEL
PERFIL DE EMERGENCIA DE UNA RESTAURACIÓN
DE UN IMPLANTE UNITARIO ANTERIOR. FLUJO
ANALÓGICO VS FLUJO DIGITAL.**

CASO CLÍNICO

QUE PARA OBTENER EL GRADO DE

**ESPECIALISTA EN PRÓTESIS BUCAL
E IMPLANTOLOGÍA**

P R E S E N T A:

LAURA IRIS CORRALES RICALDEZ

TUTOR: Mtro. ALEJANDRO TREVIÑO SANTOS



Universidad Nacional
Autónoma de México

Dirección General de Bibliotecas de la UNAM

Biblioteca Central



UNAM – Dirección General de Bibliotecas
Tesis Digitales
Restricciones de uso

DERECHOS RESERVADOS ©
PROHIBIDA SU REPRODUCCIÓN TOTAL O PARCIAL

Todo el material contenido en esta tesis esta protegido por la Ley Federal del Derecho de Autor (LFDA) de los Estados Unidos Mexicanos (México).

El uso de imágenes, fragmentos de videos, y demás material que sea objeto de protección de los derechos de autor, será exclusivamente para fines educativos e informativos y deberá citar la fuente donde la obtuvo mencionando el autor o autores. Cualquier uso distinto como el lucro, reproducción, edición o modificación, será perseguido y sancionado por el respectivo titular de los Derechos de Autor.

RESUMEN

Introducción:

Una restauración implantosoportada en zona estética es de los tratamientos más retadores para el clínico. Se ha reportado sobre la importancia de desarrollar contornos adecuados de tejidos blandos como un desafío para lograr estética adecuada. Existen diferentes métodos descritos para transferir el contorno del provisional en este caso se utilizó la personalización del aditamento de impresión. El uso de los escáneres digitales se ha incrementado en implantología recalándose como una gran ventaja el menor margen de error que su uso implica.

Este reporte describirá la secuencia de pasos del flujo de impresión analógico vs. el flujo de impresión digital del tejido blando periimplantario de una restauración sobre implante en zona estética comparando sus ventajas y desventajas.

Método: Caso clínico.

Se presenta por emergencia en la clínica de Prótesis Bucal e Implantología de la DEPEI de la Facultad de Odontología, UNAM. Paciente masculino de 53 años refiriendo movilidad en la restauración del central superior izquierdo. Mediante un aditamento provisional para un implante *Straumann Bone Level Narrow Crossfit* se realizó un provisional con acrílico autopolimerizable. Se verificó la correcta conformación del tejido blando circundante al provisional y se procedió a tomar impresiones mediante el flujo analógico y el flujo digital. Una vez realizados esos procedimientos se evaluó la exactitud de ambos.

Conclusión: Tanto el flujo de trabajo analógico como el flujo de trabajo digital son opciones viables para la transferencia de información del clínico al laboratorio. Siguiendo los protocolos establecidos para la impresión del contorno del perfil de emergencia de ambos flujos de trabajo se obtendrá la exactitud clínicamente deseada.

Palabras clave: implante unitario, zona estética, perfil de emergencia, impresión digital, impresión convencional, flujo analógico, flujo digital.

ABSTRACT

Introduction:

An implant-supported restoration in the anterior area is one of the most challenging treatments for the clinician due to the patient's expectations and the complexity of the pre-existing anatomy. The importance of developing adequate soft tissue contours has been reported as a challenge and a key factor in achieving adequate esthetics. There are different methods described how to transfer the contour of the provisional, including custom impression coping and even the use of the provisional restoration as an impression coping. The use of digital scanners has increased in implantology. There are different documented workflows to replicate the peri-implant soft tissue contour, and its smaller margin of error implies its great advantage.

This report will describe analogic impression workflow sequence vs. digital impression workflow step sequence of an osseointegrated implant in the esthetic area comparing their advantages and disadvantages.

Method: Case Report.

A 53-year-old male patient presented as an emergency at the Prosthodontics and Implantology clinic of the Division of Postgraduate Studies and Research of the Faculty of Dentistry, UNAM. The patient has mobility in restoration on the upper left central. Through a provisional abutment for Straumann Bone Level Narrow Crossfit, a provisional restoration was made with self-curing acrylic resin. One week later, the provisional was unscrewed and emphasis was placed on the critical and subcritical profile contour for the correct conformation of the soft tissue around the implant. After 7 days and verifying the maturation of the soft tissue, impressions are taken using conventional or analogic workflow and digital workflow. Once these procedures were carried out, the accuracy of the impression of both workflows was evaluated.

Conclusion: Conventional workflow and digital workflow are viable options for transferring information from the clinician to the dental laboratory. Following the established protocols for impression of the emergence profile contour, with both the digital and analog workflows, the desired clinical accuracy will be obtained.

Keywords: single implant, esthetic zone, emergence profile, digital impression, conventional impression, analog workflow, digital workflow.

1. INTRODUCCION

Una restauración implantosoportada en zona anterior es de los tratamientos más retadores para el clínico por las expectativas del paciente y la complejidad de la anatomía preexistente. (1) Esta se considerará exitosa cuando sea imperceptible entre los dientes adyacentes. (2) Se ha descrito que la posición tridimensional del implante es un aspecto crítico para el éxito estético al igual que el manejo de los tejidos blandos circundantes. (1)(2)(3) Se ha reportado sobre la importancia de desarrollar contornos adecuados de los tejidos blandos como un desafío y factor clave para lograr una estética adecuada. (7)(9) El mantenimiento de la estabilidad del tejido ha sido de los temas más estudiados y discutidos en la actualidad. (6)(8) Diferentes técnicas han sido sugeridas para la conformación adecuada del tejido blando, entre ellas el uso de restauraciones provisionales inmediatas o post osteointegración y también pilares de cicatrización personalizados. La decisión de que técnica utilizar dependerá de la situación clínica y la experiencia del operador (4)(7)(9). Una restauración provisional para conformar los tejidos debe tener las características descritas en el concepto del perfil crítico y subcrítico por *Su* en 2009 (3) así también como el concepto “EBC” descrito por *Gómez-Meda* en 2018. (4) Una vez lograda la maduración y estabilización de la mucosa periimplantaria, uno de los pasos más importantes es la exactitud en la transferencia de esta información al modelo definitivo para la fabricación de la restauración definitiva. (7)(9). Existen diferentes métodos descritos para transferir el contorno del provisional, entre ellos se describen los aditamentos de impresión personalizados e incluso el uso de la restauración provisional como aditamento de impresión. (7)(8)(9)(10) El uso de los escáneres digitales se ha incrementado en implantología y existen diferentes flujos de trabajo documentados para replicar el contorno del tejido blando periimplantario y se recalca como una gran ventaja el menor margen de error que su uso implica. (7)(11)

Este reporte describirá la secuencia de pasos del flujo de impresión analógico vs. la secuencia de pasos del flujo de impresión digital de un implante oseointegrado en la zona anterosuperior, comparando sus ventajas y desventajas.

2. MÉTODO

El tratamiento con implantes en zona anterior se clasifica como “*avanzado*” según la clasificación SAC de la ITI. El manejo de tejidos blandos circundantes al implante es muy importante no solo por estética, sino también por mantener la correcta higiene de la restauración. Una vez lograda la conformación correcta del tejido blando, un paso crucial será la transferencia de información al laboratorio y será necesario para el clínico identificar los pros y contras de los diferentes flujos de trabajo.

2.1. Presentación del caso clínico.

Paciente masculino, caucásico, de 53 años se presenta por emergencia en la clínica de Prótesis Bucal e Implantología de la División de Estudios de Posgrado e Investigación de la Facultad de Odontología, UNAM, refiriendo movilidad en la restauración 21 (central superior izquierdo). A la exploración clínica se identifica un implante en la zona 21 con una corona metal-porcelana cementada (Fig.1). Se removió la corona sobre implante mediante tracción mecánica, al observar que el aditamento para corona cementable seguía atornillado. Se atribuye la falla a la falta de retención y resistencia del aditamento definitivo existente. (Fig.2).

Mediante una tomografía se identificó el implante como un Straumann Bone Level

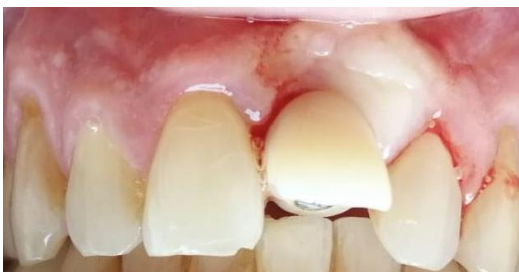

Figura 1. Fotografía preoperatoria.

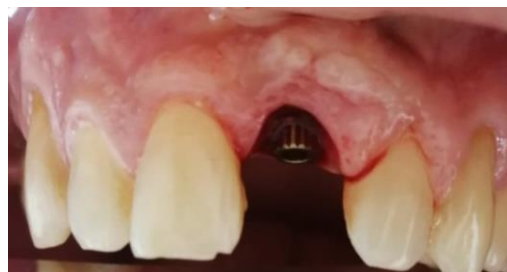

Figura 2. Fotografía después de la remoción de la corona, el aditamento cementable continúa atornillado.

Narrow Crossfit de 3.3mm de diámetro y 12 mm de longitud. (Fig.3) Se tomó una impresión con alginato (Tropicalgin, Zhermack) para obtener el positivo en yeso tipo IV (Velmix de Whipmix.) para la realización del encerado de diagnóstico del diente 21 con cera gris (GEO Classic de Renfert.) (Fig.4)

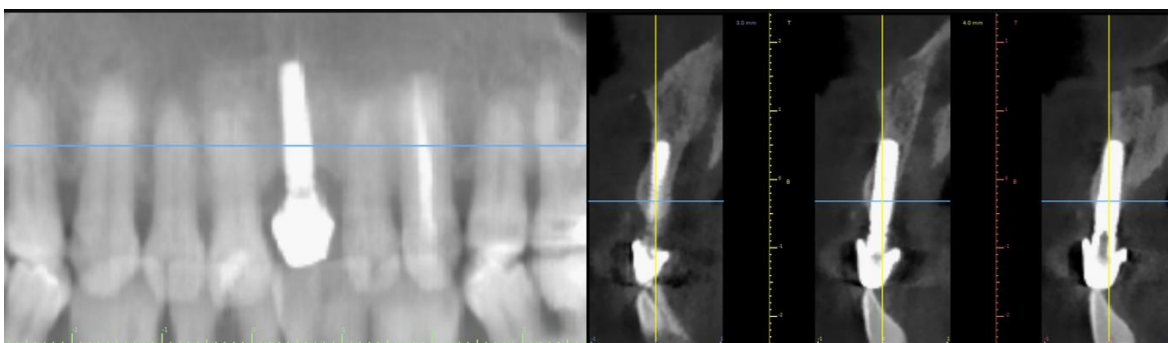


Figura 3. Cortes tomográficos que ayudaron a la identificación del implante, se puede observar que existe un desajuste a nivel de la corona.

Mediante un aditamento provisional para Straumann Bone Level Narrow Crossfit se realizó un provisional atornillable con acrílico autopolimerizable (Jet de Lang) con técnica directa mediante una llave de silicón (Spedex de Zhermack) que se tomó del encerado de diagnóstico. Se atornilló el provisional con 10 Ncm de torque y se programó una siguiente cita.

Una semana después se desatornilló el provisional y se dio énfasis en la zona del perfil crítico y subcrítico para la correcta conformación del tejido blando

circundante al implante. (Fig.5) Nuevamente se atornilló el provisional a 10 Ncm de torque y se programó una cita. En dicha cita se verificó la existencia de las zonas del contorno estético biológico o zonas "EBC" del área subgingival del provisional y así mismo la relación de estas zonas con el tejido blando (Fig. 6 y 7).

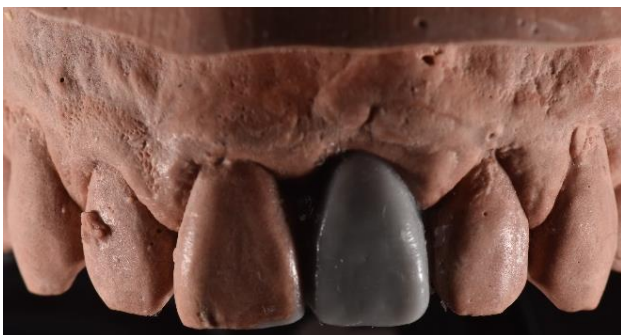

Figura 4. Encerado de diagnóstico.

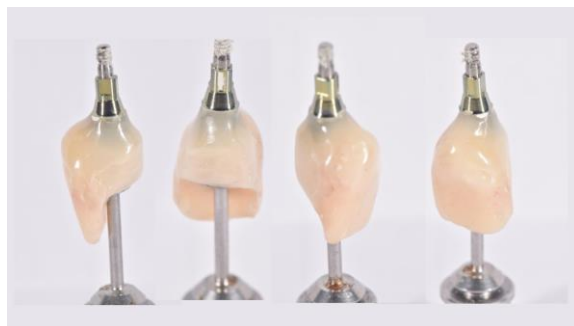

Figura 5 Provisional de acrílico autopolimerizable sobre aditamento provisional narrow crossfit de Straumann.



Figura 6. Vista frontal de las zonas del contorno biológico estético del perfil de emergencia

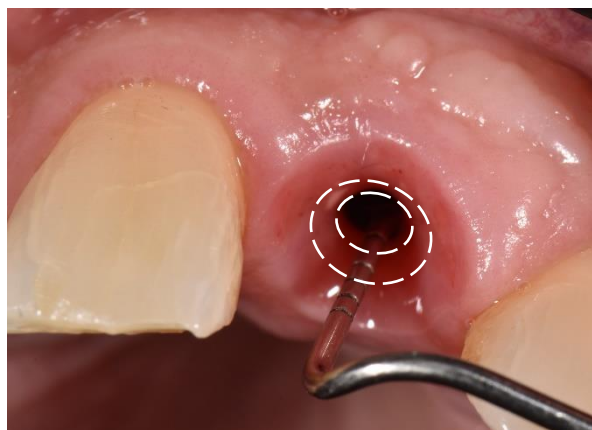

Figura 7. Vista clínica de las zonas de contorno biológico estético

2.2. Metodología

Pasados 7 días y verificando la maduración del tejido blando (Fig. 8) se procede a tomar una impresión mediante el flujo convencional o analógico con la siguiente secuencia de pasos: (Fig.9)

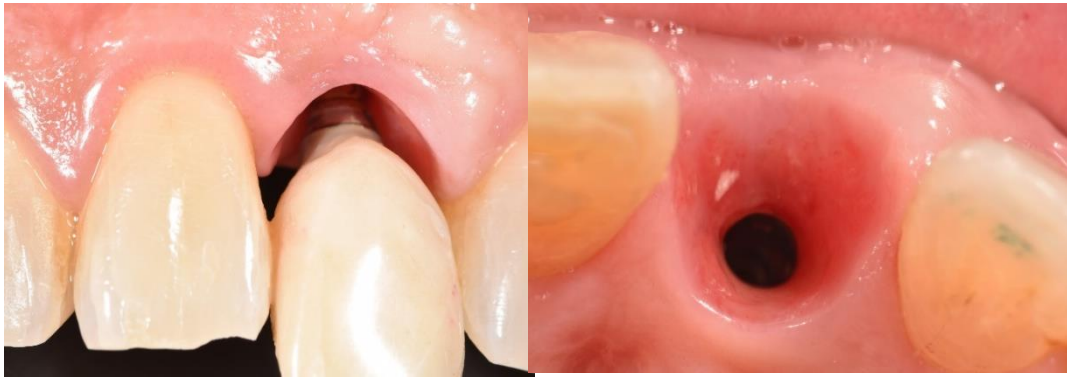

Figura 8. Tejido del contorno del perfil de emergencia maduro después de 14 días con el provisional.

1. Impresión de la zona de perfil de emergencia del provisional conectado al análogo en un godete con polivinilsiloxano. (Spedex de Zhermack.)
2. Desatornillado del provisional y atornillado del aditamento de impresión para cucharilla abierta de Straumann.
3. Relleno de la impresión mediante resina fluida (Te-Econom Flow Ivoclar Vivadent) y fotopolimerización. (Bluephase de Ivoclar)
4. Obtención del aditamento de impresión personalizado.
5. Conexión del aditamento al implante.
6. Impresión a cucharilla abierta con el aditamento de impresión personalizado y silicón de adición (Elite HD Zhermack) de consistencia pesada y ligera.
7. Obtención del modelo maestro de yeso tipo IV (Sandy Brown de Zhermack.)

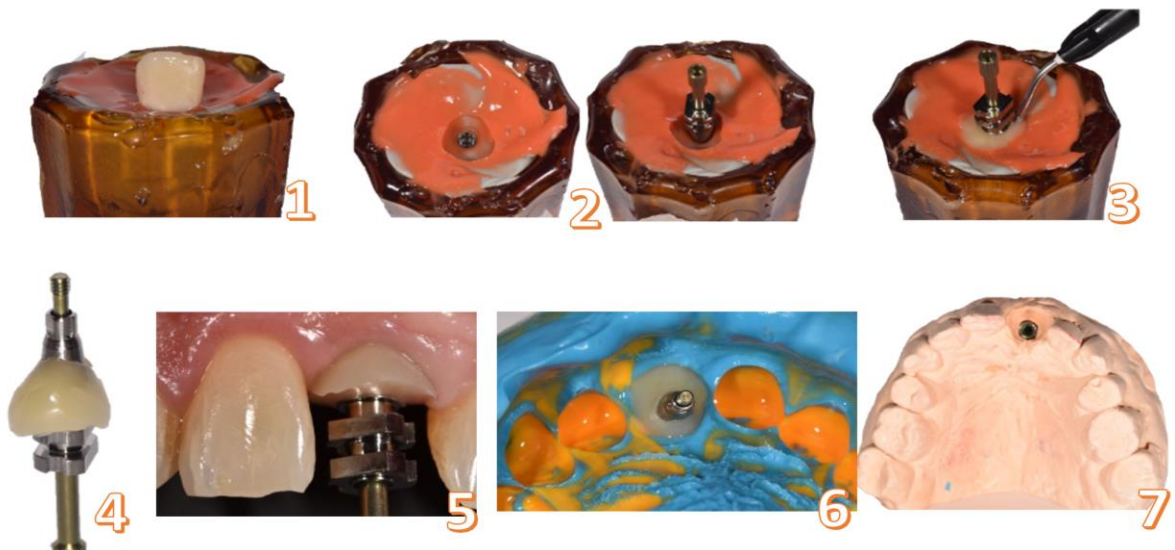


Figura 9. Secuencia de pasos de la impresión por flujo analógico o tradicional.

Se envía al laboratorio el modelo maestro, el antagonista en yeso tipo III (Whipmix) y la llave de oclusión en (Occlufast de Zhermack). Para mantener la línea de lo analógico se solicita que el material sea cerámica estratificada sobre un núcleo de zirconia sobre un aditamento Variobase NC Ø3.8 AH 5.5 GH1.0 de Straumann.

Para el flujo de impresión digital se utiliza un escáner intraoral (Straumann Virtuo Vivo) y se realiza el protocolo de técnica indirecta indicado para la situación clínica que consiste en los siguientes pasos: (Fig. 10)

1. Escaneo del provisional atornillado en boca con mínimo dos dientes adyacentes.
2. Desatornillado del provisional, conexión de Scanbody Straumann para bone level y escaneo de este junto con toda la arcada maxilar.
3. Escaneo del provisional extraoralmente.
4. Escaneo de antagonista y registro de mordida.

Se envían los archivos STL al laboratorio con la información necesaria para el diseño asistido por CAD-CAM. En este caso para seguir con la línea digital, se solicita que la restauración sea fresada en Zirconia Max ZirCAD Prime y en lugar de estratificar cerámica se solicita maquillarla con “stains” sobre un Variobase NC Ø3.8 AH 5.5 GH1.0 .

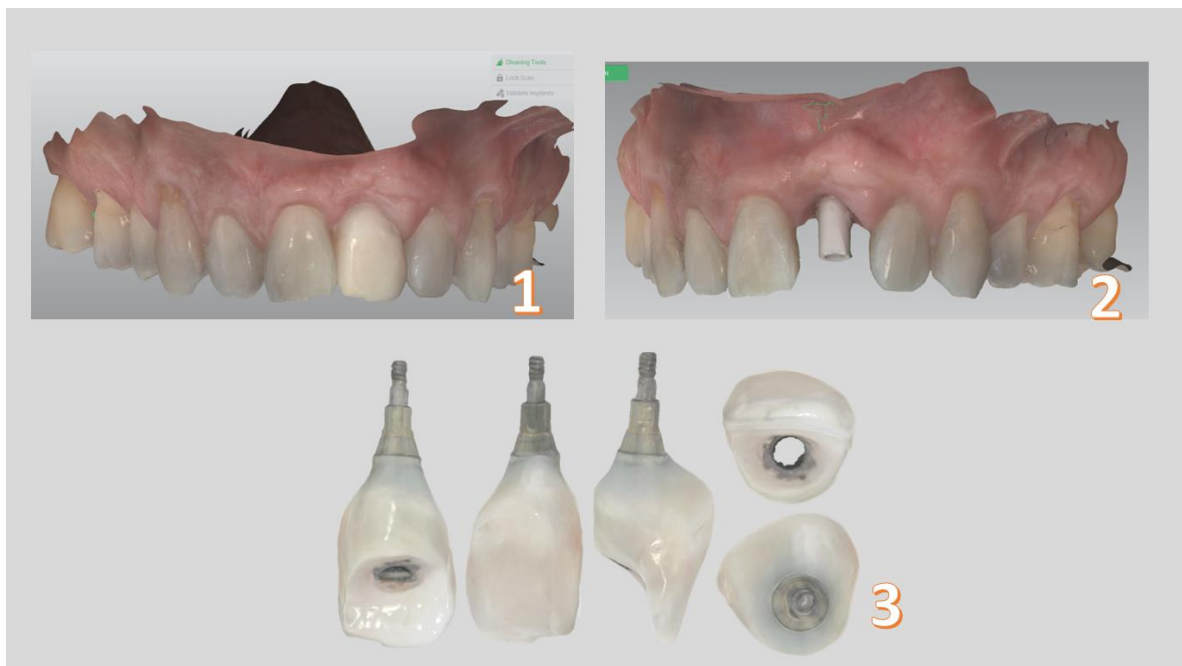


Figura 10. Secuencia de pasos del flujo de impresión digital (Straumann Virtuo Vivo)

3. RESULTADOS



Figura 11. Impresión del perfil de emergencia del provisional.

Una vez que se obtuvieron las dos coronas, para poder comparar la similitud de estas con la zona subgingival del provisional, se realizó una impresión del provisional conectado a un análogo con silicón de adición (Elite HD Zhermack) de consistencia ligera. (Fig. 11) Una vez obtenido el negativo del área del perfil de emergencia se atornilla la corona de flujo analógico (Corona "A") y después se atornilla la corona del flujo digital (Corona "D") (Fig.12). La similitud de ambas coronas en vestibular respecto al provisional es alta, siendo la más similar la corona "A". Sin embargo, la cara palatina del provisional no fue replicada en ninguno de los dos flujos, por lo tanto, existe una gran discrepancia la cual nos lleva a concluir que los técnicos dentales enfatizan su trabajo en la cara vestibular que es la visible y le dan menos importancia a la cara palatina de una restauración.

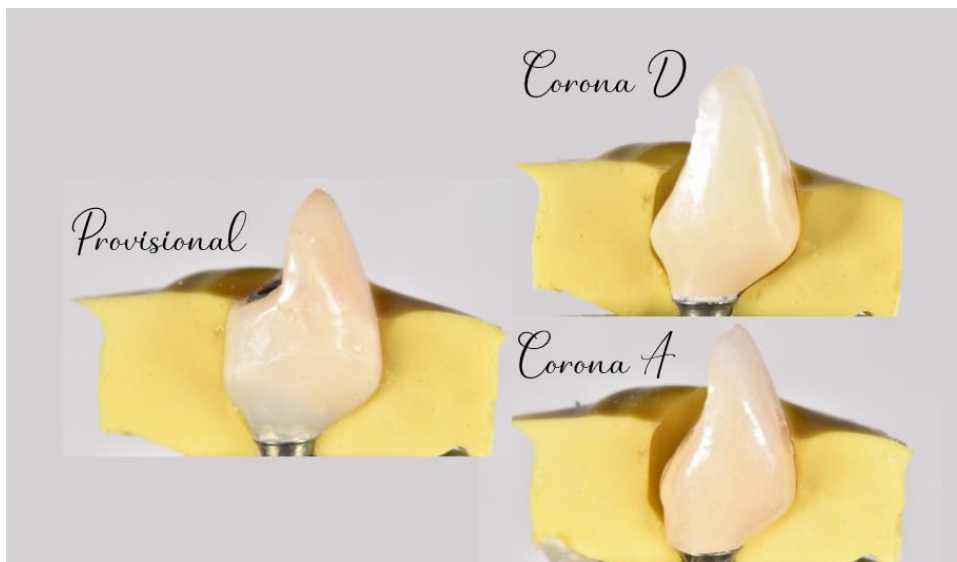

Figura 12. Corona D y Corona A atornilladas en la impresión de la corona provisional para comparar la similitud del perfil de emergencia.

Posteriormente se hace una comparación intraoral de ambas coronas atornilladas en el implante y se analiza si existe un cambio a nivel del tejido. La corona D no

causa ningún cambio en el tejido blando (Fig.13) mientras que la corona A genera isquemia a nivel de la papila distal que cesa en un minuto. (Fig. 14).

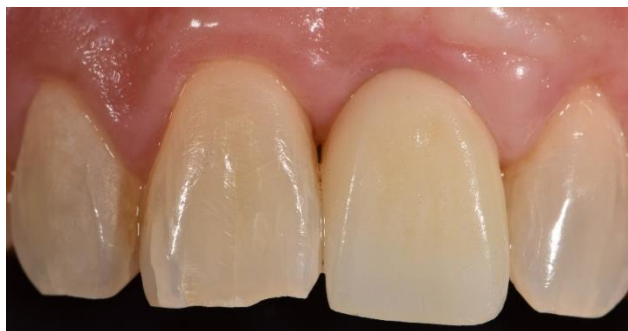

Figura 13. Corona "D" atornillada en el implante, no se presenta un cambio significativo en el tejido blando.

Ambas coronas se consideran exitosas respecto al tejido blando porque no causaron diferencias significativas al ser atornilladas.

Por último, se pide la opinión del paciente respecto a las dos técnicas empleadas y respecto al resultado final. En una escala del 1 al 10 donde 1 califica la experiencia como "muy mala" y 10 como "muy buena" el paciente califica el flujo de trabajo analógico con un 7 y refiere que es un proceso común para él ya que "es lo que el paciente espera cuando va al dentista" y respecto al flujo de trabajo digital la calificación fue de un 9 porque fue una experiencia nueva y le pareció que fue mucho ahorro de tiempo y de las malas sensaciones que pueden causar los materiales de impresiones convencionales.

Se realizó una tabla comparativa (Tabla 1) entre ambos flujos de trabajo donde se compararon cantidad de aditamentos y materiales utilizados, tiempo clínico, experiencia del operador y percepción del paciente.

Al cumplir las dos coronas con todas las características necesarias para ser atornilladas la elección de la restauración fue decisión del paciente. En este caso el paciente prefirió la corona "A" específicamente por el color y las características "naturales" de la restauración. Características que no se tomaron en cuenta para este estudio. (Fig.15)

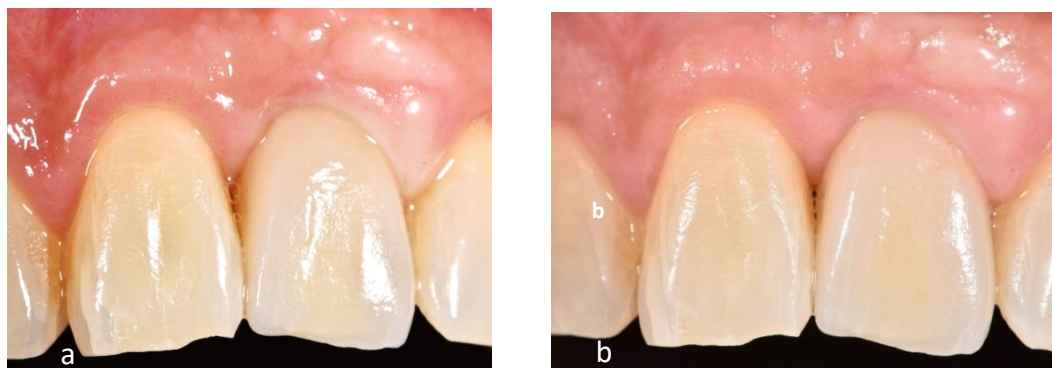


Figura 14. Corona "A" atornillada. a. Isquemia en la papila distal provocada por la corona de manera inmediata b. Pasados menos de 60 segundos la isquemia cesa.

4. DISCUSION

El manejo del área estética y la estabilidad de los tejidos blandos circundantes al implante son dos de los temas más discutidos y estudiados. (6)

Las restauraciones implantosoportadas son una opción de tratamiento bien establecida para la restitución de un diente unitario en zona estética. (7)(12) Las expectativas del paciente, la dificultad de la anatomía preexistente y también posibles deficiencias del tejido blando causada por varias condiciones hace que signifiquen un reto para el clínico. (1)(5)(10)(19)

Spyropoulou en 2009 y González-Martín en 2020 subrayan la dificultad de la restitución de un incisivo central porque es esencial que la restauración se mimetice y se integre imperceptiblemente con el diente adyacente. (2)(12)

La única manera de satisfacer las expectativas de los pacientes es realizar un tratamiento correctamente planificado desde el inicio. (5) Para tener el éxito estético exigido y también la estabilidad de los tejidos periimplantarios Buser en 2004 y colaboradores documentaron parámetros bien definidos sobre la posición del implante (1)(2).

Dentro del éxito estético mencionado y la similitud que debe tener la restauración al diente adyacente la conformación precisa del contorno de tejido blando circundante al implante será un paso crucial. Se podría decir que el manejo del tejido blando es aún más retador cuando se trata de un implante en área estética. (7)(12) Los objetivos a lograr con el tejido blando serán lograr márgenes gingivales armoniosos, salud periodontal, mantener la papila intacta y obtener o preservar el contorno de la cresta alveolar. (1)

El perfil de emergencia se define de forma simple como la forma tridimensional de los contornos subgingival y supragingival para maximizar la apariencia estética y la higiene oral adecuada de la restauración definitiva.(5) Una de las ventajas de los implantes *bone level* es que le da al clínico la oportunidad de diseñar y modificar el perfil de emergencia, la locación del margen de la corona, el cenit gingival y la arquitectura del tejido blando para que sea igual al del diente adyacente.(16)(10)(19)

El proceso de conformación del tejido blando dependerá altamente de la posición tridimensional del implante (1)(2)(3)(4) y en conjunto con la cantidad de tejido blando disponible influirán en la forma del perfil de emergencia. Para lograr la arquitectura gingival deseada y que la transición entre la restauración y el tejido blando aparente naturalidad, el contorno del perfil de emergencia a menudo requiere modificaciones y personalizaciones que no suelen ser tan simples. (4)(5)

Usualmente el manejo del tejido blando circundante a un implante correctamente osteointegrado se realiza en la fase del provisional. El buen manejo de este ayudará a la correcta conformación del perfil de emergencia. (2)(4)(7)(10) Existen

diferentes alternativas para la conformación de tejido blando para un diente unitario en zona anterior, incluidos la prótesis removible, prótesis fija soportada en dientes y una restauración provisional implantoreténida. (10) Entre todas las alternativas se determinó que la restauración provisional implantoreténida y su manejo cuidadoso y apropiado puede ser la mejor manera de establecer el diseño del perfil de emergencia y predecir la forma de la restauración definitiva. (2)(10)(18)

El contorno subgingival de un provisional se subdivide en dos zonas anatómicas: zona crítica y zona subcrítica. (5) Este concepto fue descrito por Su en 2010. (3) El contorno crítico es el área de la restauración, provisional o definitiva, ubicada inmediatamente apical al margen gingival; corresponde a la superficie de la raíz del diente por encima de la cresta ósea tanto en vestibular como en proximal. (3)(5).

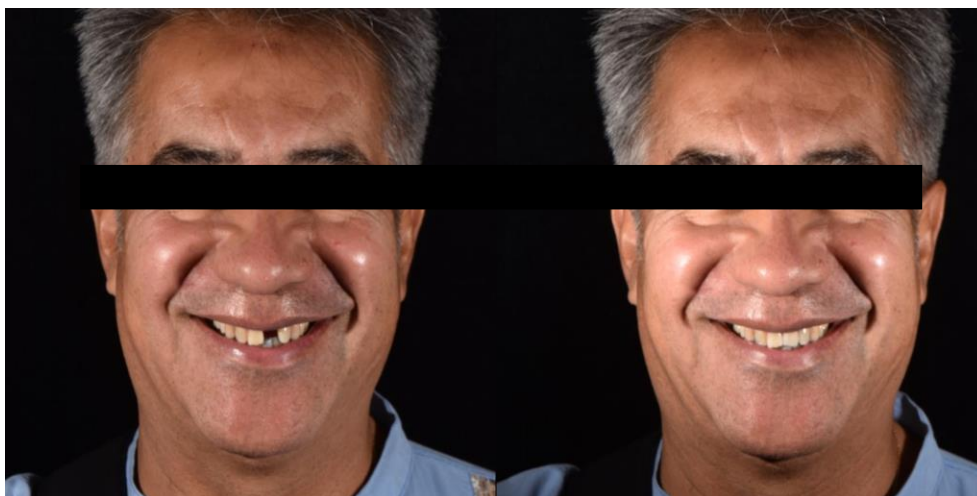

Figura 15 Fotografía extraoral final con la restauración definitiva atornillada.

Cuando existe un reborde ideal el contorno crítico debe ser igual al del diente natural preexistente. (2) El perfil vestibular será importante para determinar el cenit, curvatura del margen gingival y festoneado. En cuanto a la zona interproximal este contorno determinará si la forma del diente será triangular o cuadrado. (2)(5) En cuanto el contorno subcrítico es el que estará ubicado apical al contorno crítico. Aunque existe información limitada respecto a la medida adecuada, se conoce que si el implante está posicionado con poca profundidad este contorno no existirá. (3)(5) Si se quiere aumentar el grosor del tejido blando, se puede generar el espacio regenerativo reduciendo el contorno de la restauración en el área subcrítica. (2)

En un árbol de decisión propuesto por Chu en 2019 habla del diseño ideal del contorno crítico y subcrítico de los perfiles de emergencia dependiente de la posición del implante para optimizar la estética. El contorno crítico será convexo si el implante tiene una posición incisal o palatina y cóncavo si el implante tiene una posición vestibularizada. En cuanto al perfil subcrítico en el área vestibular será cóncavo si la posición es vestibular, sin embargo, si la posición del implante es incisal, será cóncava o plana y si la posición es palatina el contorno será cóncavo o plano o puede ser convexo si el tejido soportado lo requiere. En el área

interproximal, el contorno crítico, será levemente convexo o recto en área estética, recto en molares y si se requiere soporte de papila deberá ser cuidadosamente convexo. (5)

	Analógico	Digital
Aditamentos	<ul style="list-style-type: none"> • Aditamento de impresión • Análogo 	<ul style="list-style-type: none"> • Scanbody
Materiales	<ul style="list-style-type: none"> • Polivinil • Resina Fluida • Cucharilla • Yeso 	<ul style="list-style-type: none"> • Scanner intraoral • Fresadora
Tiempo clínico	<ul style="list-style-type: none"> • 8 pasos 	<ul style="list-style-type: none"> • 3 pasos
Experiencia del operador	<ul style="list-style-type: none"> • Alta 	<ul style="list-style-type: none"> • Media
Percepción del paciente (escala del 1 al 10)	<ul style="list-style-type: none"> • 7.5 	<ul style="list-style-type: none"> • 9

Tabla 1. Comparación entre flujo de impresión analógica y flujo de impresión digital

Ramon Gómez-Meda en 2021 dice que aún existe confusión sobre el diseño del contorno subcrítico cuando existen diferentes situaciones del tejido blando. Describe las diferentes zonas del perfil de emergencia que tendrán contacto específico con un tipo de tejido blando. La zona E, que sería equivalente al perfil subcrítico, tendrá relación con el epitelio surcular y es encargada de la estabilidad del margen gingival. La zona B tendrá contacto con el epitelio de unión. La zona C tendrá contacto con tejido conectivo y se encargará de mantener la estabilidad de la cresta. Similar al contorno subcrítico, su diseño dependerá de la profundidad del implante. Algunos implantes, como en el caso presentado, tendrán la zona C incorporada. En implantes *bone level* se debe evitar la convexidad excesiva de esta zona porque puede provocar consecuencias como recesión de la papila y si está subcontorneada podría provocar un engrosamiento de los tejidos blandos periimplantarios. (4)

La transferencia precisa de información al laboratorio dental y la coordinación entre el odontólogo restaurador y el laboratorista son factores clave para lograr el éxito clínico. (6)(10) Un paso muy importante es la transferencia precisa de la arquitectura del tejido blando al modelo definitivo para la fabricación de la restauración definitiva con el perfil de emergencia ideal, conseguido con la correcta manipulación de tejidos mediante la restauración provisional. (7)(16)

La impresión del contorno del tejido blando es particularmente compleja. (6) Varios métodos han sido propuestos para la fabricación de un aditamento personalizado para la reproducción del tejido blando periimplantario. (8)

Dentro de los métodos de personalización del aditamento se menciona la técnica de Jansen que implicaba la fabricación de dos provisionales y usar uno como aditamento de impresión para la técnica a cucharilla abierta, sin embargo, por la dificultad de hacer dos provisionales surgió la idea de crear un aditamento personalizado para transferir con exactitud el contorno del tejido.⁽¹³⁾ El uso de resina fluida para la personalización en lugar de acrílico tiene muchas ventajas entre ellas la fácil manipulación por su sistema de jeringas y el ahorro de tiempo por la fotopolimerización en comparación con la acrílico autopolimerizable.⁽⁸⁾ La realización de este proceso permite obtener una copia exacta del perfil de emergencia ⁽¹⁴⁾. Entre las desventajas del flujo analógico o convencional se reporta la distorsión de los materiales de impresión, el atornillado manual de los análogos a los pilares de impresión y el desgaste del revestimiento en el colado del aditamento durante la fabricación de la restauración hace que el proceso este sujeto a inexactitud. ⁽¹⁵⁾ En situaciones de tres implantes o menos se reporta que no existe diferencia entre las técnicas de cucharilla abierta y cerrada. Respecto al material, el polyeter y el polivinilsiloxano son los materiales recomendados para impresiones sobre implantes. ⁽²⁷⁾

La aplicación clínica de los flujos de trabajo digitales se han incrementado en los últimos años. Los avances en tecnología como escáneres intraorales y softwares han mejorado la comunicación de transferencia de datos entre clínico y técnico ⁽⁶⁾⁽¹⁸⁾. Los escáneres intraorales (IOS) se definen como dispositivos para capturar impresiones ópticas directas. ⁽¹⁷⁾ Existen muchos estudios sobre la precisión de estos donde se destaca la exactitud y reproducción de la realidad con un bajo margen de error. ⁽¹¹⁾ Entre sus ventajas se describen la eliminación del uso de cucharillas, reducción del riesgo de distorsión durante el proceso de impresión, el fácil envío al laboratorio dental entre otros. ⁽²⁵⁾ Algunas de sus desventajas son la dificultad de detectar líneas de terminación profundas, la curva de aprendizaje y los elevados costos de adquisición. ⁽⁶⁾⁽¹⁷⁾. Se ha reportado que para la restauración de implantes unitarios tienen un nivel de exactitud aceptable. ⁽¹⁵⁾

El mayor reto en la implantología actual es obtener un flujo completamente digital que recopile toda la información de los tejidos blandos y en especial de la zona submucosa. ⁽¹⁸⁾

Mónaco en 2018 proponen la estandarización de técnicas digitales para impresiones en zona estética. Una de ellas es la técnica directa, que solamente se aplicará si el tejido periimplantario está lo suficientemente estable después de desatornillar la corona provisional. ⁽¹⁵⁾ La otra es la técnica indirecta, que es la que se utilizó en el caso clínico presentado. Si bien el tejido se encontraba estable, se sugiere la técnica indirecta para un implante de plataforma reducida (< 4mm) y si la profundidad gingival es mayor a 4mm. Dicha técnica consiste en tres impresiones digitales. La primera es capturar la restauración provisional atornillada al implante con mínimo dos dientes adyacentes. La segunda se realiza después de desatornillar la restauración provisional y atornillando el Scanbody al implante,

este será el escaneo de referencia y se necesitará captar todo el arco. La tercera será escanear el provisional fuera de boca atornillado a un análogo. Finalmente, estas serán superpuestas para crear un archivo maestro. La principal ventaja es la posibilidad de capturar con precisión la forma interna del perfil de emergencia al poder escanear la restauración provisional. (15)

En este reporte de caso clínico se concluyó que ambos flujos de impresión son viables siguiendo los protocolos de trabajo previamente descritos, respecto a esto:

Joda en 2016 en una prueba controlada aleatoria analiza ambos tipos de impresión comparando tiempo, eficiencia, dificultad y la preferencia del operador, donde concluye que en zonas de implantes unitarios el escaneo intraoral de un cuadrante fue más eficiente en tiempo comparado con una impresión de arcada completa tomada de manera convencional y que el nivel de aceptación del escáner intraoral es muy alto entre estudiantes de odontología y odontólogos. (21)

Chandran en 2019 en una revisión sistemática de impresiones digitales versus impresiones convencionales concluye que las impresiones digitales son superiores a las convencionales en exactitud sin diferencia estadísticamente significativa. (22)

Canullo en 2018 en un reporte de caso clínico donde se comparan el flujo digital y analógico en la impresión del contorno de tejido blando concluyó que ambos flujos lograron dar información anatómica precisa y completa de la posición del implante y así también del contorno del tejido blando. (6)

Cicciú en 2020 en una revisión sistemática de la comparación entre sistemas de impresión digital con impresión tradicional concluye que es posible decir que la técnica de impresión digital representa una alternativa válida en odontología. (11)

Marghalini en 2017 en un estudio in vitro de comparación de la exactitud entre impresiones digitales y convencionales sobre implantes, concluye que la precisión de las diferentes técnicas probadas está dentro de un rango clínicamente aceptable. (24)

Hanozin en 2022 en un control aleatorizado de flujo de trabajo digital vs. flujo convencional en restauraciones inmediatas *one abutment - one time* en restauraciones en zona estética concluyó que ambos flujos de trabajo produjeron resultados clínicos y estéticos aceptables. (25)

En cuanto a la experiencia del operador, durante la fase de toma de impresión de este caso clínico, el flujo de impresión analógico representó un reto mayor, concluyendo que se necesita mayor experiencia para este tipo de impresiones que para el flujo analógico, respecto a esto *Zitzmann* en 2017 en un estudio donde estudiantes de odontología sin experiencia en restauraciones con implantes, realizaron los dos flujos de impresión, percibieron que el método convencional tiene mayor dificultad que el método digital, mostrando mayor preferencia por el segundo. (20)

En cuanto el tiempo de trabajo, en este caso clínico el método convencional demandó más tiempo que el método digital, respecto a esto:

Cave en 2018 concluye que el tiempo de trabajo es similar para el flujo convencional y el flujo digital para impresiones. (23)

Cicciú en 2020 concluyó que en cuanto al tiempo de trabajo el flujo digital requiere menos pasos clínicos que el convencional, sin embargo, los datos que existen aún no son significativos. (11)

En cuanto a la percepción del paciente, en el caso reportado, el paciente mostró preferencia por el método digital, respecto a esto:

Cave en 2018 reporta que los pacientes prefieren la experiencia de las impresiones digitales sobre las impresiones convencionales reconociendo la falta de estudios relevantes en esta área. (23)

Chandran en 2019 en cuanto a la preferencia del paciente y el operador reportó que la técnica digital tuvo mayor aceptación y satisfacción. (22)

Cicciú en 2020 concluyó que los pacientes tienen una mejor aceptación del uso de la técnica digital. (11)

Hanozin en 202 reportó preferencia de los pacientes en términos de comodidad del escáner intraoral sobre la impresión de polyeter convencional. (25)

La posición de los implantes tiene gran relevancia en la exactitud de las impresiones, incluso más importante que la técnica de impresión a utilizarse. Las impresiones de implantes angulados serán menos exactas que las impresiones de implantes paralelos, especialmente en la técnica convencional. (27)(28)

5. CONCLUSIONES

- Ambos flujos de trabajo son opciones viables para la transferencia de información del clínico al laboratorio.
- Se observó una alta similitud del perfil de emergencia del provisional en vestibular con ambos flujos de trabajo.
- Se observó una baja similitud en la cara palatina, que lleva a concluir que aparentemente los técnicos dentales ponen mayor énfasis en la cara vestibular por ser la parte visible de la restauración.

6. AGRADECIMIENTOS

Mi más sincera gratitud a todo el plantel docente del departamento de PRÓTESIS BUCAL E IMPLANTOLOGIA de la DEPEI, UNAM quienes contribuyeron a mi formación como especialista compartiendo conmigo sus conocimientos de manera desinteresada, en especial al Mtro. Alejandro Treviño Santos, asesor de este caso clínico. A mi familia por la fortaleza que siempre me ha dado, a mis amigos y compañeros de la especialidad por haber sido parte fundamental de esta etapa.

7. REFERENCIAS BIBLIOGRAFICAS

1. Buser, D., Martin, W. & Belser, U. Optimizing Esthetics for Implant Restorations in the Anterior Maxilla: Anatomic and Surgical Considerations. *Int J Oral Maxillofac Implants* 2004.
2. González-Martín O, Lee E, Weisgold A, Veltri M, Su H. Contour management of implant restorations for optimal emergence profiles: Guidelines for immediate and delayed provisional restorations. *Int J Periodontics Restorative Dent* [Internet]. 2020;40(1):61–70. Disponible en: <http://dx.doi.org/10.11607/prd.4422>
3. Su H, Gonzalez-Martin O, Weisgold A, Lee E. Considerations of implant abutment and crown contour: critical contour and subcritical contour. *Int J Periodontics Restorative Dent*. 2010;30(4):335–43.
4. Gomez-Meda R, Esquivel J, Blatz MB. The esthetic biological contour concept for implant restoration emergence profile design. *J Esthet Restor Dent* [Internet]. 2021;33(1):173–84. Disponible en: <http://dx.doi.org/10.1111/jerd.12714>
5. Chu SJ, Kan JY, Lee EA, Lin G-H, Jahangiri L, Nevins M, et al. Restorative emergence profile for single-tooth implants in healthy periodontal patients: Clinical guidelines and decision-making strategies. *Int J Periodontics Restorative Dent* [Internet]. 2019;40(1):19–29. Disponible en: <http://dx.doi.org/10.11607/prd.3697>
6. Canullo L, Di Domenico A, Marinotti F, Menini M, Pesce P. Soft tissue contour impression with analogic or digital work flow: A case report. *Int J Environ Res Public Health* [Internet]. 2018;15(12):2623. Disponible en: <http://dx.doi.org/10.3390/ijerph15122623>
7. Doliveux S, Jamjoom FZ, Nadra M, Gallucci GO, Hamilton A. Fabrication technique for a custom implant emergence profile on 3D printed casts. *J Prosthet Dent* [Internet]. 2020;123(4):571–5. Disponible en: <http://dx.doi.org/10.1016/j.prosdent.2019.03.016>
8. Polack MA. Simple method of fabricating an impression coping to reproduce peri-implant gingiva on the master cast. *J Prosthet Dent* [Internet]. 2002;88(2):221–3. Disponible en: <http://dx.doi.org/10.1067/mpr.2002.127895>
Polack MA. Simple method of fabricating an impression coping to reproduce

- peri-implant gingiva on the master cast. *J Prosthet Dent* [Internet]. 2002;88(2):221–3. Disponible en: <http://dx.doi.org/10.1067/mpr.2002.127895>
9. Xiaoqiang Liu, Jianzhang Liu, Hong Mao, Jianguo Tan. A digital technique for replicating periimplant soft tissue contours and the emergence profile. *J Prosthet Dent* [Internet]. 2017.
 10. Zhuang J, Wang Y, Song Y, Qu F, Xu C. The application of individualized abutment-crown integrated provisional restoration in optimizing the peri-implant soft tissue contour in the esthetic zone. *J Esthet Restor Dent* [Internet]. 2021;33(4):560–6. Disponible en: <http://dx.doi.org/10.1111/jerd.12726>
 11. Cicciù M, Fiorillo L, D'Amico C, Gambino D, Amantia EM, Laino L, et al. 3D digital impression systems compared with traditional techniques in dentistry: A recent data systematic review. *Materials (Basel)* [Internet]. 2020;13(8):1982. Disponible en: <http://dx.doi.org/10.3390/ma13081982>
 12. Spyropoulou P-E, Razzoog M, Sierraalta M. Restoring implants in the esthetic zone after sculpting and capturing the periimplant tissues in rest position: a clinical report. *J Prosthet Dent* [Internet]. 2009;102(6):345–7. Disponible en: [http://dx.doi.org/10.1016/S0022-3913\(09\)60189-X](http://dx.doi.org/10.1016/S0022-3913(09)60189-X)
 13. Hinds KF. Custom impression coping for an exact registration of the healed tissue in the esthetic implant restoration. *Int J Periodontics Restorative Dent*. 1997;17(6):584–91.
 14. Dos Santos PH, Suzuki TYU, Martini AP, de Oliveira Reis B, Assunção WG, Rocha EP. Emergence profile customization technique during implant transfer. *J Indian Prosthodont Soc* [Internet]. 2019;19(2):197–200. Disponible en: http://dx.doi.org/10.4103/jips.jips_35_19
 15. Monaco C, Scheda L, Baldissara P, Zucchelli G. Implant digital impression in the esthetic area: Digital workflow in the esthetic area. *J Prosthodont* [Internet]. 2019;28(5):536–40. Disponible en: <http://dx.doi.org/10.1111/jopr.12991>
 16. Conejo J, Atria PJ, Hirata R, Blatz MB. Copy milling to duplicate the emergence profile for implant-supported restorations. *J Prosthet Dent*. 2020 May;123(5):671-674. doi: 10.1016/j.prosdent.2019.05.035. Epub 2019 Oct 1. PMID: 31582167.
 17. Mangano F, Gandolfi A, Luongo G, Logozzo S. Intraoral scanners in dentistry: a review of the current literature. *BMC Oral Health* [Internet]. 2017;17(1). Disponible en: <http://dx.doi.org/10.1186/s12903-017-0442-x>
 18. Monaco C, Evangelisti E, Scotti R, Mignani G, Zucchelli G. A fully digital approach to replicate peri-implant soft tissue contours and emergence profile in the esthetic zone. *Clin Oral Implants Res* [Internet]. 2016;27(12):1511–4. Disponible en: <http://dx.doi.org/10.1111/clr.12599>
 19. Joda T, Wittneben J-G, Brägger U. Digital implant impressions with the “Individualized Scanbody Technique” for emergence profile support. *Clin Oral Implants Res* [Internet]. 2014;25(3):395–7. Disponible en: <http://dx.doi.org/10.1111/clr.12099>
 20. Zitzmann NU, Kovaltschuk I, Lenherr P, Dedem P, Joda T. Dental students' perceptions of digital and conventional impression techniques: A randomized

- controlled trial. *J Dent Educ* [Internet]. 2017;81(10):1227–32. Disponible en: <http://dx.doi.org/10.21815/JDE.017.081>
21. Joda T, Lenherr P, Dedem P, Kovaltschuk I, Bragger U, Zitzmann NU. Time efficiency, difficulty, and operator's preference comparing digital and conventional implant impressions: a randomized controlled trial. *Clin Oral Implants Res* [Internet]. 2017;28(10):1318–23. Disponible en: <http://dx.doi.org/10.1111/clr.12982>
 22. Chandran SK, Jaini JL, Babu AS, Mathew A, Keepanasseril A. Digital versus conventional impressions in dentistry: A systematic review. *J Clin Diagn Res* [Internet]. 2019; Disponible en: <http://dx.doi.org/10.7860/jcdr/2019/38494.12756>
 23. Cave V, Keys W. Digital and conventional impressions have similar working times: Question: Are digital impressions more efficient than conventional techniques? *Evid Based Dent* [Internet]. 2018;19(3):84–5. Disponible en: <http://dx.doi.org/10.1038/sj.ebd.6401327>
 24. Marghalani A, Weber H-P, Finkelman M, Kudara Y, El Rafie K, Papaspyridakos P. Digital versus conventional implant impressions for partially edentulous arches: An evaluation of accuracy. *J Prosthet Dent* [Internet]. 2017;119(4):574–9. Disponible en: <http://dx.doi.org/10.1016/j.prosdent.2017.07.002>
 25. Hanozin B, Li Manni L, Lecloux G, Bacevic M, Lambert F. Digital vs. conventional workflow for one-abutment one-time immediate restoration in the esthetic zone: a randomized controlled trial. *Int J Implant Dent*. 2022 Feb 7;8(1):7. doi: 10.1186/s40729-022-00406-6. PMID: 35129763; PMCID: PMC8821739.
 26. Lee H, So JS, Hochstedler J, Ercoli C. The accuracy of implant impressions: a systematic review. *The Journal of prosthetic dentistry*. 2008;100:285-91.
 27. Flügge T, van der Meer WJ, Gonzalez BG, Vach K, Wismeijer D, Wang P. The accuracy of different dental impression techniques for implant-supported dental prostheses: A systematic review and meta-analysis. *Clin Oral Implants Res*. 2018 Oct;29 Suppl 16:374-392. doi: 10.1111/clr.13273. PMID: 30328182.
 28. Farronato D, Pasini PM, Campana V, Lops D, Azzi L, Manfredini M. Can transfer type and implant angulation affect impression accuracy? A 3D in vitro evaluation. *Odontology*. 2021 Oct;109(4):884-894. doi: 10.1007/s10266-021-00619-y. Epub 2021 Jun 1. PMID: 34075492; PMCID: PMC8387271.