



UNIVERSIDAD NACIONAL AUTÓNOMA DE MÉXICO
FACULTAD DE MEDICINA
DIVISIÓN DE ESTUDIOS DE POSGRADO
HOSPITAL INFANTIL DE MÉXICO FEDDERICO GÓMEZ

**GLOMERULONEFRITIS RÁPIDAMENTE PROGRESIVA.
EVOLUCIÓN CLÍNICA Y CARACTERÍSTICAS
HISTOPATOLÓGICAS EN EL HOSPITAL INFANTIL DE
MÉXICO FEDERICO GÓMEZ EN LOS AÑOS 2016-2021.**

T E S I S

PARA OBTENER EL TÍTULO DE ESPECIALISTA EN:

NEFROLOGÍA PEDIÁTRICA

P R E S E N T A

Dr. Luis Alvarado Romero

Tutores:

Dra. Rebeca Gómez Chico Velasco

Dr. Teodoro Saúl Valverde Rosas

Dr. José Antonio Orozco Morales



CIUDAD DE MÉXICO

FEBRERO 2023



Universidad Nacional
Autónoma de México

Dirección General de Bibliotecas de la UNAM

Biblioteca Central



UNAM – Dirección General de Bibliotecas
Tesis Digitales
Restricciones de uso

DERECHOS RESERVADOS ©
PROHIBIDA SU REPRODUCCIÓN TOTAL O PARCIAL

Todo el material contenido en esta tesis esta protegido por la Ley Federal del Derecho de Autor (LFDA) de los Estados Unidos Mexicanos (México).


El uso de imágenes, fragmentos de videos, y demás material que sea objeto de protección de los derechos de autor, será exclusivamente para fines educativos e informativos y deberá citar la fuente donde la obtuvo mencionando el autor o autores. Cualquier uso distinto como el lucro, reproducción, edición o modificación, será perseguido y sancionado por el respectivo titular de los Derechos de Autor.

HOJA DE FIRMAS



Dra. Rebeca Gómez Chico Velasco

Médica adscrita al Departamento de Nefrología Pediátrica del Hospital Infantil de México Federico
Gómez



Dr. Teodoro Saúl Valverde Rosas

Jefe de Servicio Departamento de Nefrología Pediátrica del Hospital Infantil de México Federico
Gómez



Dr. José Antonio Orozco Morales

Encargado de los Cursos de Posgrado de Alta Especialidad en Medicina del Hospital Infantil de
México Federico Gómez

DEDICATORIA

Gracias a Dios por estos 2 años que me permitió realizar la subespecialidad de Nefrología Pediátrica.

En este tiempo Pao y yo nos casamos, e inicié una de las etapas más maravillosas de mi vida al lado de una mujer fuerte que me impulsa a crecer siempre. Te amo Pao.

Mis padres, Cheche, mis suegros, Memo, son parte fundamental para que yo haya llegado hasta este momento en mi carrera profesional. Son mi familia y mi casa, son parte de mí y los llevo todo el tiempo en mi corazón.

Creo en mis amigos y en su apoyo que me han dado y que estoy seguro me darán siempre. Son mis hermanos y me encanta ver su crecimiento junto al mío. Gracias Ricardo, Ale, Cesar, Pecho, Sil, Niño, Gemma, Julieta, Rojo, Alonso, Claudio, Moy. Los amo con el corazón.

Conocí gente maravillosa en este tiempo en el HIM, como paciente hace años viví una etapa que definió mi vida entera y regresar fue un reto tremendo que no hubiera logrado sin el apoyo de mis hermanos nefrólogos, Lenin, Perla, Cruz, Neida, Yolman, David. Es una institución imponente con gente que lucha a diario por los niños, hombres y mujeres en formación en Pediatría, en diferentes subespecialidades, enfermeros y enfermeras, psicología, trabajo social, todos con el objetivo de que nuestros niños estén bien.

Mis maestros, imponentes y aterradores en momentos, no tengo más que gratitud y buenos recuerdos al nombrarlos, colegas ahora en el ámbito de la nefrología pediátrica.

ÍNDICE

1	RESUMEN
2	INTRODUCCIÓN
3	ANTECEDENTES Y MARCO TEORICO
4	PLANTEAMIENTO DEL PROBLEMA
5	PREGUNTA DE INVESTIGACIÓN
6	JUSTIFICACIÓN
7	HIPOTESIS
8	OBJETIVOS
9	METODOS
10	PLAN DE ANALISIS ESTADISTICO
11	DESCRIPCIÓN DE VARIABLES
12	RESULTADOS
13	DISCUSIÓN
14	CONCLUSIÓN
15	CRONOGRAMA DE ACTIVIDADES
16	REFERENCIA BIBLIOGRAFICA
17	LIMITACIÓN DE ESTUDIO
18	ANEXOS

GLOMERULONEFRITIS RÁPIDAMENTE PROGRESIVA. EVOLUCIÓN CLÍNICA Y CARACTERÍSTICAS HISTOPATOLÓGICAS EN EL HOSPITAL INFANTIL DE MÉXICO FEDERICO GÓMEZ EN LOS AÑOS 2016-2021.

1. RESUMEN

La glomerulonefritis rápidamente progresiva (GNRP) es un síndrome clínico que se manifiesta por signos de daño glomerular, junto con un deterioro progresivo de la función renal, en un período de tiempo que puede comprender desde días hasta semanas o incluso meses. Histológicamente se caracteriza por el desarrollo de semilunas epiteliales glomerulares en más del 50% de los glomérulos totales. La función renal se pierde rápidamente en semanas o meses debido a la glomerulonefritis necrotizante proliferativa endo o extracapilar en media luna. El diagnóstico y el tratamiento precoces mejoran el pronóstico, ya que el mejor marcador pronóstico es la creatinina cuando se inicia el tratamiento. Se pueden distinguir 3 clases por inmunofluorescencia en histología. En primer lugar, se han encontrado pocas inmunoglobulinas o ninguna (vasculitis asociada a anticuerpos anticitoplasma de neutrófilos [ANCA]). En segundo lugar, existe inmunofluorescencia lineal debida a anticuerpos contra la membrana basal glomerular (enfermedad anti-membrana basal glomerular [MBG] o síndrome de Goodpasture); y, en tercer lugar, existe un patrón granular de depósito de inmunoglobulina (por ejemplo, lupus eritematoso sistémico, vasculitis IgA o crioglobulinemia).¹

OBJETIVO: Realizar una evaluación del tratamiento y las características clínicas e histopatológicas de los pacientes diagnosticados con GNRP en nuestra institución durante los años 2016 a 2021.

MATERIAL Y MÉTODOS: Se realizó un estudio de investigación de tipo retrospectivo en el Hospital Infantil de México Federico Gómez. La finalidad del estudio fue evaluar la respuesta al tratamiento, así como la evolución clínica y las características histopatológicas de los últimos 6 años en pacientes con GNRP, para lo cual se buscó el registro de pacientes que requirieron de la realización de biopsia renal derivado de la disminución de la función renal y con diagnóstico posterior a la biopsia de GNRP en un periodo comprendido de 6 años (2016-2021). Adicionalmente se integraron variables sociodemográficas de los pacientes, como la edad y sexo. Para el análisis estadístico se empleó paquete estadístico SPSS 25.

RESULTADOS: Se identificó a los pacientes con diagnóstico de GNRP en los que se realizó biopsia renal en el Hospital Infantil de México Federico Gómez en el periodo comprendido entre Enero de 2016 y Diciembre del 2021. Se realizaron en este periodo un total de 42 biopsias que tenían reporte histopatológico de semilunas, de estas, 13 cumplían con criterios para el diagnóstico de glomerulonefritis rápidamente progresiva. Se evaluaron las características clínicas y se revisó el reporte de la

microscopía óptica de cada paciente. Se evaluó la función renal al año de iniciado el tratamiento, encontrándose 2 pacientes que tuvieron remisión total del cuadro con función renal conservada. 1 paciente presentó remisión parcial (proteinuria con función renal conservada). 10 pacientes no presentaron remisión y presentaron disminución de la tasa de filtración glomerular con aumento de la creatinina y persistencia de proteinuria/hematuria. (2 pacientes proteinuria más hematuria, 8 proteinuria aislada). De estos 5 pacientes requirieron terapia de sustitución renal, 3 hemodiálisis y 2 diálisis peritoneal. 1 paciente requirió de trasplante renal y 1 paciente falleció.

CONCLUSIONES: La glomerulonefritis rápidamente progresiva es un patrón de lesión glomerular que se puede presentar en diferentes glomerulopatías que requiere diagnóstico temprano y tratamiento oportuno para mejorar el pronóstico de la función renal.

PALABRAS CLAVE: Biopsia renal. Glomerulonefritis rápidamente progresiva.

2. INTRODUCCIÓN

La glomerulonefritis rápidamente progresiva (GNRP) no es una entidad patológica única, sino un patrón que puede ocurrir en una variedad de enfermedades glomerulares. Causada por diferentes mecanismos patológicos, se desarrollan lesiones y necrosis en los capilares glomerulares en el caso de enfermedades sistémicas y de lesión renal. Las roturas de la membrana basal glomerular conducen a la exudación de fibrina, así como a los componentes celulares y humorales de la inflamación en la cápsula de Bowman. Pueden proliferar las células epiteliales parietales. Esto conduce a las llamadas proliferaciones extracapilares que estrechan el espacio restante en la cápsula y aparecen como medias lunas en la biopsia renal. Debido a la inflamación en curso, este proceso puede provocar cicatrices renales. La GNRP se asocia con frecuencia con un deterioro rápido de la función renal y, por lo tanto, a menudo se la denomina de esta manera. Dependiendo del contexto clínico, la definición generalizada de "GN semilunar" como un proceso que involucra > 50% de los glomérulos puede ser engañosa, ya que puede haber una gran importancia diagnóstica y clínica en el hallazgo de incluso una media luna nueva. El curso clínico de la GNRP depende de la gravedad de los hallazgos histopatológicos, es decir, del porcentaje de glomérulos con semilunas. Los signos primarios de GNRP son hematuria, albuminuria, sedimento nefrítico (presencia de eritrocitos y cilindros), disminución de la tasa de filtración glomerular (TFG) y oliguria. Estos síntomas renales pueden estar asociados con otras manifestaciones orgánicas en el caso de una enfermedad sistémica subyacente. La GNRP se clasifica en diferentes subtipos: Tipo I: enfermedad antimembrana basal glomerular (anti-GBM); Tipo II: GN causada por el depósito de inmunocomplejos y Tipo III: GN paucimune (ANCA). A diferencia de los pacientes mayores en los que

predomina el tipo III, el tipo II es la enfermedad más común en el ámbito pediátrico. La terapia de inducción precoz con esteroides intravenosos (IV) y / o ciclofosfamida se recomienda en la GNRP, y en adultos, a veces se utiliza además plasmaféresis.²

3. ANTECEDENTES Y MARCO TEORICO.

GLOMERULONEFRITIS RAPIDAMENTE PROGRESIVA

El conocimiento de las principales causas de GNRP, de su fisiopatología, los factores de riesgo, junto con su evolución clínica son la base para poder conocer la importancia de la biopsia renal tanto en diagnóstico como en tratamiento y pronóstico.

CONCEPTO

La GNRP se caracteriza por una rápida disminución de la función renal y anomalías urinarias. Es un síndrome potencialmente mortal que conlleva un riesgo de insuficiencia renal que requiere terapia de reemplazo renal hasta en un 30% de los casos.³

La glomerulonefritis semilunar se caracteriza por la presencia de semilunas glomerulares celulares extensas (por lo general más del 50%) como principal hallazgo histológico. Debido a que a menudo se presenta clínicamente con una disminución rápida de la función renal, también se conoce como glomerulonefritis rápidamente progresiva. Puede complicar cualquier enfermedad glomerular.⁴

La GNRP es un síndrome clínico secundario a una grave agresión glomerular, caracterizado por un deterioro agudo del filtrado glomerular (FG) con la presencia de nefritis aguda y, con frecuencia, proteinuria. Constituye la forma más grave de evolución de cualquier glomerulopatía.⁵

La glomerulonefritis rápidamente progresiva es la causa de una pérdida rápida de la función renal. Es un síndrome poco común, pero tiene una alta tasa de insuficiencia renal y morbilidad asociada. La intervención oportuna es un punto clave para preservar la función renal.⁶

La GNRP es un síndrome clínico y patológico; un término utilizado para describir lo siguiente:

1. Pérdida de la función renal en un período muy corto (días a semanas).
2. Análisis de orina nefrítica: proteinuria, hematuria micro o macroscópica, glóbulos rojos dismórficos, cilindros eritrocitarios.
3. Característica histopatológica del hallazgo de la biopsia renal; formación de media luna celular en los glomérulos; que es una respuesta celular proliferativa que se observa fuera del mechón glomerular dentro de la cápsula de Bowman y debido a su forma de media luna llamada glomerulonefritis de media luna.⁶

CLASIFICACIÓN

La enfermedad puede ser primaria o secundaria. La glomerulonefritis en media luna primaria o idiopática se clasifica en los siguientes tipos:

- El tipo 1 (enfermedad antimembrana basal glomerular [GBM]) se presenta con depósitos lineales de inmunoglobulina G (IgG)⁴
 - Deposición lineal de anticuerpos, enfermedad anti-membrana basal glomerular (MBG): se trata de anticuerpos circulantes IgG dirigidos contra un antígeno normalmente presente en la MBG y / o la membrana basal alveolar, específicamente el dominio no colágeno de la cadena alfa-3 de tipo Colágeno intravenoso. Es aproximadamente del 10% al 15% de todas las GN en semilunas difusas.⁶
- El tipo 2 (mediado por inmunocomplejos) se presenta con depósitos granulares de inmunoglobulina.
- El tipo 3 (pauciinmunitario) se presenta con pocos o ningún depósito inmunitario, vasculitis de vasos pequeños asociada a anticuerpos anticitoplasma de neutrófilos (ANCA) que puede ser limitada al riñón o parte de una enfermedad sistémica, por ejemplo, granulomatosis con poliangeítis (GPA).
- El tipo 4 incluye combinaciones de los tipos 1 y 3
- El tipo 5 es vasculitis renal pauciinmune negativa para ANCA (5 a 10% de los casos).⁴

ETIOLOGÍA

Enfermedad anti-GBM: La enfermedad anti-GBM generalmente se presenta como GNRP con la formación de semilunas glomerulares celulares. La hemorragia alveolar se produce en aproximadamente la mitad de los casos. El tratamiento estándar incluye plasmaféresis, corticosteroides y fármacos citotóxicos. A pesar de este tratamiento, solo alrededor de un tercio de los pacientes conservan la función renal durante seis meses. Marques y col. informaron de una tasa de supervivencia general a cinco años del 92%, identificándose como indicadores de peores resultados la edad avanzada, el sexo femenino y la creatinina sérica más alta en la presentación.⁷

Nefritis lúpica y nefropatía por IgA / Vasculitis IgA (anteriormente púrpura de Henoch-Schonlein): El lupus eritematoso sistémico (LES) es una de las causas más frecuentes y conocidas de la GNRP mediada por inmunocomplejos. Los riñones están afectados hasta en el 50% de los pacientes con LES. Los corticosteroides y los fármacos inmunosupresores son los fármacos estándar de primera línea.⁷

Vasculitis con afectación renal: La vasculitis, especialmente la granulomatosis con poliangéitís, se ha asociado con GNRP. Si bien los tratamientos inmunosupresores, como la ciclofosfamida y los corticosteroides, siguen siendo los fármacos más utilizados en el tratamiento de la vasculitis asociada a ANCA, también se ha estudiado el rituximab y está aprobado para la inducción de la remisión. También parece ser tan eficaz como la terapia de mantenimiento. Pocos estudios han analizado su uso específicamente para la disfunción renal grave.⁷

Además de la GNRP primaria, la GNRP secundaria puede ocurrir en asociación con un proceso infeccioso que incluye glomerulonefritis posestreptocócica, endocarditis infecciosa, sepsis visceral oculta, infección por hepatitis B con vasculitis y / o crioglobulinemia o secundaria a una enfermedad sistémica, lupus eritematoso sistémico, vasculitis IgA (púrpura de Henoch-Schonlein), vasculitis necrotizante sistémica, crioglobulinemia esencial mixta de IgG e inmunoglobulina M, neoplasia maligna, policondritis recidivante, vasculitis reumatoide; medicamentos como penicilamina, hidralazina, alopurinol (con vasculitis), rifampicina; agentes antitiroideos tales como propiltiouracilo, tiamazol, carbimazol o benciltiouracilo; aminoguanidina; o superpuesta a otra enfermedad glomerular primaria como glomerulonefritis membranoproliferativa tipo 2, glomerulonefritis membranosa o nefropatía por inmunoglobulina A.⁴

EPIDEMIOLOGÍA

La glomerulonefritis rápidamente progresiva es muy rara en todo el mundo. La incidencia en los Estados Unidos de América es de alrededor de 7 casos por 1 millón de personas-año, mientras que en el Reino Unido es de 2 casos por 1 millón de personas-año. Hay otros grupos reportados en todo el mundo, lo que sugiere una posible influencia ambiental en la patogénesis.⁶

Es más común entre la población blanca y algunas incidencias informadas en la población asiática. Es relativamente poco común en los afroamericanos.⁶

La proporción de hombres a mujeres en la mayoría de los estudios es de aproximadamente 1: 1. La enfermedad representa una distribución bimodal relacionada con la edad media de manifestación clínica. En la mayor parte de la serie, la edad media ronda los 30 años y el segundo pico se sitúa entre finales de los sesenta y los setenta. Pero la prevalencia se ha informado desde el grupo de edad de 2 a 92 años, aunque es muy poco frecuente en la población pediátrica.⁶

La glomerulonefritis semilunar celular es rara, representó el 13% de 13.835 pacientes sometidos a biopsia renal durante un período de 7 años en Italia. Aunque la GN en

semiluna por complejos inmunes puede ocurrir en cualquier edad, el lupus es típico de las mujeres en edad fértil, Henoch-Schonlein es más frecuente en la infancia y la adolescencia, crioglobulinemia mixta se presentan con mayor frecuencia entre el quinto y las séptimas décadas de la vida. El síndrome de Goodpasture puede tener una distribución bimodal, siendo más frecuente en la 2^a-3^a décadas, cuando afecta principalmente a los varones, y en la sexta década de la vida cuando afecta preferentemente a las mujeres. No existe predisposición racial, pero ocurren los tipos 1 y 3 con más frecuencia en pacientes caucásicos.⁸

La glomerulonefritis idiopática en semiluna representa menos del 10% de todos los pacientes que presentan glomerulopatía primaria. Más del 50% de los pacientes con glomerulonefritis semilunar presentan síndrome nefrítico agudo y un rápido deterioro de la función renal; sin embargo, sí ocurren otros modos como asintomático 15%; nefrótico, 10%; e insuficiencia renal crónica, 15%.⁴

Se observa una predilección estacional en la GNRP de tipo I con picos en primavera y principios de verano. Existe una predilección de género masculino por la GNRP tipo 1 y tipo 3. El tipo 1 es común en pacientes más jóvenes, mientras que los tipos 2 y 3 ocurren en adultos mayores con una incidencia máxima en la cuarta a sexta décadas. ⁴

La insuficiencia renal en el momento de la presentación conlleva un mayor riesgo de enfermedad renal en etapa terminal y muerte a pesar de la terapia inmunosupresora.⁴

FISIOPATOLOGÍA

La GNRP está mediada por un anticuerpo o inmunidad celular o la interacción de los dos brazos del sistema inmunológico. La enfermedad anti-GBM resulta del depósito de anticuerpos a lo largo de la membrana basal y / o depósito glomerular de complejos inmunes solubles preformados. Después de la rotura del capilar glomerular, las células circulantes, los mediadores inflamatorios y las proteínas plasmáticas atraviesan la pared capilar hacia el espacio de Bowman, lo que conduce al desarrollo de semilunas. Los principales participantes en la formación de la media luna son las proteínas de coagulación, los macrófagos, las células T, los fibroblastos y las células epiteliales parietales. Los macrófagos activados contribuyen a las semilunas proliferando y liberando factor tisular procoagulante, interleucina-1 (IL-1) y factor de necrosis tumoral (TNF). ⁶

La nefritis anti-GBM se caracteriza inicialmente por un cuadro agudo, GN focal necrotizante con semilunas y depósito lineal de IgG, generalmente con C3, a lo largo de

la MBG. El papel de la deposición de anticuerpos antiGBM que induce la activación del complemento, liberación de factor quimiotáctico y lesión mediada por neutrófilos se definió en modelos utilizando la administración de anti-GBM suero xeno nefrotóxico. Estudios en ratones Implican principalmente la vía clásica del complemento. activado por anticuerpos anti-GBM IgG1 e IgG3.⁸

Los anticuerpos anti-GBM que se unen a C1q son más potentes para promover la nefritis manifiesta y el daño renal es dependiente no solo en C1q glomerular y activación del complemento, sino también en los receptores para la porción Fc de IgG, receptores Fc gamma (FcγR). Los FcγR que reconocen los complejos inmunes naturales (CI) juegan un papel clave en la autoinmunidad a medida que participan en el aclaramiento de los CI que abundan en los glomérulos, especialmente en el lupus eritematoso sistémico (LES) y la enfermedad antiGBM.⁸

La participación de las células mieloides incluye muchas otras vías y funciones. La nefritis nefrotóxica sigue siendo una de las más estudiadas. La administración de suero nefrotóxico a roedores o conejos da como resultado una severo glomerulonefritis creciente proliferativa y necrotizante que se caracteriza por formación de media luna glomerular y acumulación de leucocitos. Estas células infiltrantes pueden liberar mediadores inflamatorios que influyen en el comportamiento de glomerular, células tubulares e intersticiales. Esta interacción entre células infiltrantes y residentes conduce a la proliferación celular y expansión de la matriz y, en última instancia, puede conducir a esclerosis glomerular y fibrosis intersticial. La acumulación de neutrófilos en el sitio de depósito de los inmunocomplejos es fundamental para el desarrollo de autoinmunidad mediada por anticuerpos demolición glomerular. Los inmunocomplejos desencadenan la activación del complemento y producción de péptidos quimiotácticos como C5a, que atrae directamente a los neutrófilos al sitio inflamatorio. Aparte al atraer neutrófilos, C5a también puede inducir la degranulación de los mastocitos, lo que da como resultado un mayor reclutamiento de neutrófilos en el sitio de depósito de los complejos inmunes. Los complejos inmunes pueden producir el quimioatrayente de neutrófilos C5a mediante dos vías diferentes: directamente al desencadenar la vía clásica de activación del complemento o indirectamente al inducir la producción de células derivadas C5a mediante la activación de FcγRsv.⁸

Las células T específicas para los anticuerpos heterólogos se ceban simultáneamente en los tejidos linfáticos y comienzan a entrar los riñones. Una primera oleada de células T, que comienza 4 días después inducción de nefritis, consiste en T helper patógeno 17 (Th17) células que expresan el receptor 6 de quimiocinas CC (CCR6) y receptor huérfano relacionado con el receptor de ácido retinoico-γt (RORγt). Su actividad está controlada por normativas células T asesinas naturales invariantes (iNKT), que son reclutadas por células dendríticas renales (CD) inmaduras. Si la inflamación falla para

resolverse, las CD renales finalmente maduran y reclutan CXCR3 + T células auxiliares 1 (Th1) mediante la producción de CXCL9. Células Th1 encuentran antígenos presentados por las CD en el contexto de moléculas coestimuladoras reguladas al alza e IL-12. Siguiendo, activadas las células Th1 reclutan monocitos proinflamatorios y manosa.⁸

TRATAMIENTO

Todos los niños con GNRP requieren un control estricto de las complicaciones de la lesión renal aguda, así como de las complicaciones generales que se presenten. En caso de ser necesario, asistencia respiratoria y tratamiento de la enfermedad sistémica subyacente en la unidad de cuidados intensivos. El control de la hipertensión, el método de rehabilitación en la uremia, para estabilizar la función renal junto con las anomalías electrolíticas, la corrección de la anemia, el tratamiento de las infecciones intercurrentes y el cuidado de la nutrición son medidas esenciales para cualquier niño con GNRP. El uso de agentes antiplaquetarios para prevenir las complicaciones trombóticas asociadas con la vasculitis sistémica, la profilaxis de la osteoporosis y la protección gástrica pueden ser necesarios en el tratamiento a largo plazo. La decisión de diálisis y biopsia renal, así como el inicio de una terapia inmunosupresora agresiva, debe tomarse de manera prioritaria.⁹

Sin tratamiento, la GNRP generalmente progresa a ERC durante un período de días, semanas o algunos meses. Los pacientes con menos semilunas pueden tener un curso más lento y prolongado. Los regímenes de tratamiento y las estrategias de manejo se han extrapolado de estudios en adultos debido a la experiencia limitada en niños. Las recomendaciones de la European League Against Rheumatism y la European Renal Association-European Dialysis and Transplant Association (EULAR-ERA EDTA) y los hallazgos del proyecto SHARE sugieren altas dosis intravenosas de esteroides y ciclofosfamida (CYC) durante 3 a 6 meses como terapia de primera línea en niños. Rituximab (RTX) es una alternativa para niños con enfermedad refractaria o recidivante. El micofenolato mofetilo (MMF) también se ha utilizado como terapia de inducción. El intercambio de plasma es un tratamiento opcional en la insuficiencia renal rápidamente progresiva o cuando hay hemorragia alveolar. Dado el alto riesgo de infección grave, infertilidad y riesgo de malignidad secundaria con RemisiCYC, se están evaluando agentes alternativos como MMF o RTX y agentes biológicos.^{10, 11.}

Remisión: En el tratamiento inicial para la inducción de la remisión se incluye una combinación de dosis altas de glucocorticoides y CYC o RTX y plasmaféresis terapéutica.¹²

Los glucocorticoides siguen siendo la piedra angular en la inducción y el mantenimiento de la remisión. La dosis, la vía y la duración óptimas de los glucocorticoides siguen siendo inciertas. El régimen común utilizado incluye pulsos IV de metilprednisolona (MP 15-30 mg/kg, máximo 1 g/día) durante 3-6 días, seguido de dosis altas de prednisona oral (1,5-2 mg/kg al día) durante 4 semanas, con reducción gradual a 0,5 mg/kg diarios a los tres meses y prednisona en días alternos durante 6 a 12 meses.¹³

La ciclofosfamida es un agente alquilante que causa una amplia inmunosupresión, incluida la depleción de células. A pesar de buenas tasas de respuesta, el riesgo de recaída y toxicidad, se hizo evidente con la creciente experiencia, dando lugar a múltiples estudios que comparan la administración oral diario contra pulsos intravenosos de ciclofosfamida.¹²

De estos, el ensayo CYCLOPS fue el primer ensayo con inducción a la remisión que utilizó el régimen contemporáneo en el que la azatioprina es sustituido por ciclofosfamida después de tres a seis meses de terapia. CYCLOPS fue un ensayo controlado no ciego que aleatorizó a 149 pacientes con enfermedad renal debido a ANCA positivo (99%) poliangeítis microscópica, con ciclofosfamida diaria o en pulsos. El resultado primario, el tiempo hasta la remisión después de 18 meses, no fue diferente entre los grupos diarios y de pulso IV. El tiempo medio hasta la remisión fue de tres meses en ambos grupos. No hubo diferencia en la proporción que logra la remisión a los nueve meses (88% en ambos grupos).¹²

Rituximab es un anticuerpo monoclonal anti CD20 que agota las células B y se ha encontrado eficaz en la inducción de la remisión, generalmente en casos de vasculitis asociado a ANCA con semilunas activas. Se prefiere rituximab sobre ciclofosfamida como terapia de inducción de remisión de primera línea para pacientes en quienes ciclofosfamida está contraindicado o presenta un riesgo de infertilidad. Parece ser una terapia más prometedora para vasculitis asociada a ANCA.¹³⁻¹⁴

El ensayo Rituximab en vasculitis ANCA positivos (197 pacientes) comparó rituximab con ciclofosfamida estándar y el estudio RITUXIVAS (44 pacientes) comparó la adición de rituximab en el régimen estándar (pulsos de metilprednisolona más ciclofosfamida) con el régimen estándar y descubrió que rituximab era tan eficaz como ciclofosfamida para la inducción de la remisión en casos recién diagnosticados de vasculitis asociados a ANCA y pareció ser superior en pacientes con enfermedad recurrente. El alto costo, la disponibilidad de monitoreo (niveles de CD19) y el riesgo relativo de infecciones dada la inmunosupresión prolongada son factores limitantes para el uso de rituximab y ciclofosfamida sigue siendo una piedra angular de la terapia para muchos países en

desarrollo. El rituximab se ha utilizado en dosis de 375 mg/m² /semana durante 4 semanas con el objetivo de contar con recuentos de CD19 inferiores al 1 %. ¹⁵

El metotrexato y el micofenolato también se han estudiado para la inducción de la remisión. Los ensayos NORAM y MYCYC demostraron que el metotrexato y el micofenolato pueden usarse para inducir la remisión en casos seleccionados en los que las terapias convencionales han fallado o están contraindicadas y tienen un menor riesgo de recaída. ¹⁶

La plasmaféresis se ha utilizado para el tratamiento de la GNRP semilunar con éxito variable. La justificación del uso de plasmaféresis es la eliminación rápida de los anticuerpos que intervienen en la patogenia y la disminución de la gravedad de la lesión vascular y el daño de los órganos diana. La plasmaféresis terapéutica se recomienda para pacientes con GN semilunar pauciinmune, GN anti-GBM y hemorragia pulmonar potencialmente mortal, y podría ser beneficiosa para pacientes con GNRP refractaria por complejos inmunes. En niños con hemorragia pulmonar que requieren diálisis o con respuesta insatisfactoria al tratamiento de inducción, se recomiendan recambios plasmáticos intensivos durante dos semanas. ¹⁷

En nuestra institución nuestro protocolo consiste en un ciclo inicial de bolos intravenosos de metilprednisolona (10 mg/kg/dosis durante tres días consecutivos), seguido de prednisona oral en dosis reducción (1 mg/kg/día por 4 semanas, 0.5 mg/kg/día por 3 meses, 0.5 mg/kg/día en días alternos por 3 meses) hasta completar 6 meses. Los esteroides se acompañan de ciclofosfamida (500-750 mg/m²/dosis por vía intravenosa repetidas 6 veces, de manera mensual) o plasmaféresis, dependiendo de la gravedad de la enfermedad. Se utiliza micofenolato (1000-1200 mg/m²/día) en el período de mantenimiento, en asociación con esteroides orales progresivamente reducidos.

4. PLANTEAMIENTO DEL PROBLEMA

Existen diversas enfermedades que pueden dañar el glomérulo renal y cursar como una glomerulonefritis rápidamente progresiva, esta se caracteriza con la disminución de la función renal, manifestada por la elevación abrupta de la creatinina. Estas enfermedades generalmente evolucionan de manera agresiva y el diagnóstico y tratamiento se tiene que establecer de manera oportuna para mejorar el pronóstico de la enfermedad.

5. PREGUNTA DE INVESTIGACIÓN

En el servicio de nefrología de nuestra unidad no se cuenta con un estudio actualizado sobre esta patología que pueda responder las siguientes preguntas:

- ¿El tratamiento inicial aplicado en nuestra institución para la glomerulonefritis rápidamente progresiva conlleva a una adecuada función renal a un año posterior al diagnóstico?
- ¿Cuáles son las características clínicas e histopatológicas en la biopsia, de los pacientes pediátricos que cursan con glomerulonefritis rápidamente progresiva?

6. JUSTIFICACIÓN

La glomerulonefritis rápidamente progresiva constituye una emergencia nefrológica que puede dañar de manera irreversible la función renal condicionando el uso de terapia de sustitución renal de manera temporal o permanente, con importantes consecuencias en la morbi-mortalidad, inclusive pudiendo concluir en la muerte del paciente.

Nuestra institución al ser un hospital de tercer nivel, se convierte en un centro de referencia nefrológica para todo el país, por lo cual es imprescindible que se cuente con un estudio que nos hable de las características clínicas, histopatológicas y evolutivas de los pacientes que cursan con esta patología.

7. HIPÓTESIS

Hipótesis de trabajo

H1: El tratamiento inicial de los pacientes que cursan con glomerulonefritis rápidamente progresiva conlleva a una adecuada función renal al año de diagnóstico.

Hipótesis nula

H0: El tratamiento inicial de los pacientes que cursan con glomerulonefritis rápidamente progresiva no conlleva a una adecuada función renal al año de diagnóstico.

8. OBJETIVOS

A) Objetivo general

- Determinar si el tratamiento inicial administrado en nuestra institución entre los años 2016-2021 en los pacientes con diagnóstico de glomerulonefritis rápidamente progresiva conlleva a un desenlace renal favorable con una tasa de filtración glomerular adecuada para la edad, al año de haberse diagnosticado la enfermedad.

B) Objetivos específicos

- Describir la frecuencia, características clínicas al inicio de la enfermedad y características histopatológicas de los pacientes diagnosticados con GNRP en nuestra unidad en el periodo comprendido entre el año 2016-2021.
- Describir la presentación clínica en el momento del diagnóstico.
- Conocer las principales etiologías de GMNRP.
- Características demográficas.
- Describir el diagnóstico histopatológico de la biopsia renal.
- Describir la respuesta al tratamiento utilizado.
- Características e incidencia de la terapia de reemplazo renal utilizada si lo requirieron.

9. MÉTODOS

- Estudio retrospectivo.
- Serie de casos.

- Revisión de expedientes en el periodo comprendido entre 2016-2021 con diagnóstico de GMNRP.

Tipo de investigación: epidemiológica.

De acuerdo al grado de control de la variable: Observacional.

De acuerdo al objetivo que se busca: Analítico.

De acuerdo al momento en que se obtendrá o evaluarán los datos: Retrospectivo.

De acuerdo al número de veces que se miden las variables: Longitudinal.

Lugar del estudio: Hospital Infantil de México Federico Gómez. Servicio de Nefrología Pediátrica.

Muestra: Todo paciente que ingreso al Hospital Infantil de México Federico Gómez que requirió de la realización de biopsia renal y en la cual se reportó presencia de semilunas celulares entre Enero del 2016 y Diciembre del 2021.

POBLACIÓN EN ESTUDIO: Todos los pacientes de sexo femenino o masculino, los cuales fueron ingresados dentro del Hospital Infantil de México Federico Gómez en el periodo comprendido entre Enero del 2016 y Diciembre del 2021 que requirieron de la realización de biopsia renal y en la cual hubo reporte de presencia de medias lunas celulares.

10. PLAN DE ANALISIS ESTADISTICO

La información se obtuvo por medio de revisión de expedientes de los pacientes atendidos en el Hospital Infantil de México Federico Gómez; que fueron abordados por probable glomerulopatía y que requirieron realización de biopsia renal.

Para la fase de recolección de datos, se obtuvieron datos del expediente clínicos de los pacientes, posteriormente se procedió a capturar la información en una hoja de cálculo de Excel.

Por último, se procedió a exportar la base de datos al paquete estadístico SPSS 25, para su correcto análisis.

11. DESCRIPCIÓN DE VARIABLES

CRITERIOS DE SELECCIÓN

Criterios de Inclusión

- Lactantes, preescolares, escolares y adolescentes hospitalizados en el Hospital Infantil de México Federico Gómez de Enero del 2016 a Diciembre del 2021 que requirieron:
- Biopsia renal con reporte de medias lunas celulares
- Sexo Indistinto

Criterios de no Inclusión

- Pacientes hospitalizados en el servicio de nefrología que requirieron de biopsia renal y en la cual no hubo reporte de medias lunas celulares.

Criterios de Interrupción

- No aplica

DEFINICIÓN Y OPERACIONALIZACIÓN DE VARIABLES

VARIABLE DEPENDIENTE				
Variable (Índice/indicador)	Tipo	Definición operacional	Escala de Medición	Calificación
Glomerulonefritis rápidamente progresiva	Dependiente	Definición conceptual: Síndrome clínico caracterizado por disminución de la tasa de filtración glomerular de manera abrupta cuya característica principal en la presencia de más del 50% de semilunas en la biopsia renal.	Cualitativa Nominal Dicotómica	1. Presente 2. No presente
Síndrome nefrótico	Dependiente	Síndrome caracterizado por albumina menor a 2.5, hiperlipemia, edema y presencia de proteínas en el examen general de orina.	Cualitativa (Nominal) Dicotómica	1. Presente 2. No presente
Síndrome nefrítico	Dependiente	Síndrome caracterizado por presencia de hematuria, hipertensión, oliguria, edema, elevación de la creatinina con disminución de la tasa de filtración glomerular.	Cualitativa (Nominal). Dicotómica	1. Presente 2. No presente
Tratamiento inicial	Dependiente	Manejo médico establecido posterior a la sospecha de glomerulonefritis rápidamente progresiva.	Cualitativa (nominal)	Tratamiento inicial establecido: 1. Bolos de Metilprednisolona 2. Bolos de ciclofosfamida. 3. Otro
Tratamiento de mantenimiento.	Dependiente.	Manejo médico establecido posterior al tratamiento inicial de la glomerulonefritis rápidamente progresiva en el periodo de 1 año.	Cualitativa (nominal) Dicotómica	1. Prednisona. 2. Otro.
Biopsia renal	Dependiente.	Procedimiento en el que se toma por punción percutánea guiada por USG tejido renal para su posterior análisis en microscopio.	Cualitativa (nominal)	1. Proliferación endocapilar. 2. Proliferación extracapilar. 3. Mixta.
Semilunas	Dependiente	Presencia de al menos dos capas de células que estén llenando total (circunferencial) o parcialmente (circunscrita) el espacio de Bowman.	Cualitativa (nominal) Dicotómica	1. Celulares 2. Fibrocelulares.
Oligoanuria	Dependiente.	Gasto urinario menor de 0.5 ml/kg/hr o menos de 500 ml en 24 hrs.	Cualitativa (Nominal). Dicotómica	1. Presente 2. No presente

Hematuria	Dependiente.	Presencia de eritrocitos en el examen general de orina.	Cualitativa (Nominal). Dicotómica	1. Presente 2. No presente
Hipertensión	Dependiente	Tensión arterial registrada por arriba de la percentil 95 para la edad.	Cualitativa (Nominal). Dicotómica	1. Presente 2. No presente
BUN	Dependiente.	Nitrógeno ureico en la sangre. Producto de degradación del metabolismo de las proteínas.	Cualitativa (Nominal).	Mg/dl
Creatinina	Dependiente.	Compuesto orgánico generado a partir de la degradación de la creatina.	Cualitativa (Nominal). Dicotómica	Mg/dl
Hemoglobina	Dependiente	Glóbulos rojos que llevan oxígeno de los pulmones al resto del cuerpo.	Cualitativa (Nominal). Dicotómica	Mg/dl
Albumina.	Dependiente.	Agente oncótico derivado del plasma y producido en el hígado.	Cualitativa (Nominal). Dicotómica	Mg/dl
Proteinuria.	Dependiente.	Presencia de proteínas en la recolección de orina de 12 horas.	Cualitativa (Nominal). Tricotómica	1.Normal: <4mgm2schr 2.Significativa: 4-40 mgm2schr 3.Rango nefrótico >40mgm2hr
Cilindros urinarios	Dependiente	Precipitación proteínica intratubular, su aparición es siempre patológica.	Cualitativa (Nominal). Dicotómica	1. Presente 2. No presente
C3	Dependiente	Proteína que es parte de la vía inmunológica del complemento.	Cualitativa (Nominal). Dicotómica	1.Normal 2.Disminuido
C4	Dependiente	Proteína que es parte de la vía inmunológica del complemento.	Cualitativa (Nominal). Dicotómica	1.Normal 2.Disminuido
Remisión	Dependiente	Atenuación o desaparición completa de los signos y síntomas de la enfermedad como consecuencia del tratamiento establecido. Esta puede ser completa, cuando el paciente presenta función renal normal sin proteinuria, parcial si el paciente presenta función renal normal, pero con alteraciones en el examen de orina (hematuria/proteinuria) o sin respuesta sin persiste con elevación de la creatinina y disminución de la tasa de filtración glomerular.	Cualitativa (Nominal). Tricotómica	1.Completa 2.Parcial 3.Sin remisión
Terapia de reemplazo renal	Dependiente	Terapias que purifican la sangre en forma extracorpórea, sustituyendo la función renal en forma continua durante las 24 horas del día. Esta puede ser hemodiálisis o diálisis peritoneal.	Cualitativa (Nominal)	1.Hemodialisis 2.Dialisis peritoneal

Enfermedad renal crónica	Dependiente	Disminución de la tasa de filtración glomerular por debajo de 60 ml/1.73m ² día por 3 meses consecutivos.	Cuantitativa (Nominal)	1.KDOQI 1(90-120 ml/1.73m ² día) 2.KDOQI 2(60-90 ml/1.73m ² día) 3.KDOQI 3(30-60 ml/1.73m ² día) 4.KDOQI 4(15-30 ml/1.73m ² día) 5.KDOQI 5(<15 ml/1.73m ² día)
Trasplante renal	Dependiente	Terapia de elección en los pacientes con daño renal crónico. En este se injerta por medio de cirugía de trasplante un riñón donado, ya sea de donador fallecido o vivo relacionado.	Cualitativa (nominal) dicotómica	1.Realizado. 2.No realizado
VARIABLES INDEPENDIENTES				
Edad	Independiente	Definición operacional: Tiempo transcurrido desde el nacimiento de un ser vivo.	Cuantitativa (ordinal)	Años
Sexo	Independiente	Definición operacional: Conjunto de las peculiaridades que caracterizan a los individuos de una especie dividiéndolos en masculinos y femeninos.	Cualitativa Nominal Dicotómica	1.- Masculino 2.- Femenino
Peso	Independiente	Definición operacional: Magnitud que se utiliza para medir la fuerza gravitatoria que actúa sobre un objeto de una determinada masa	Cuantitativa (ordinal)	Kilogramos
Talla	Independiente	Definición operacional: Tamaño del individuo desde la cabeza hasta los pies.	Cuantitativa (ordinal)	Centímetros

12. RESULTADOS

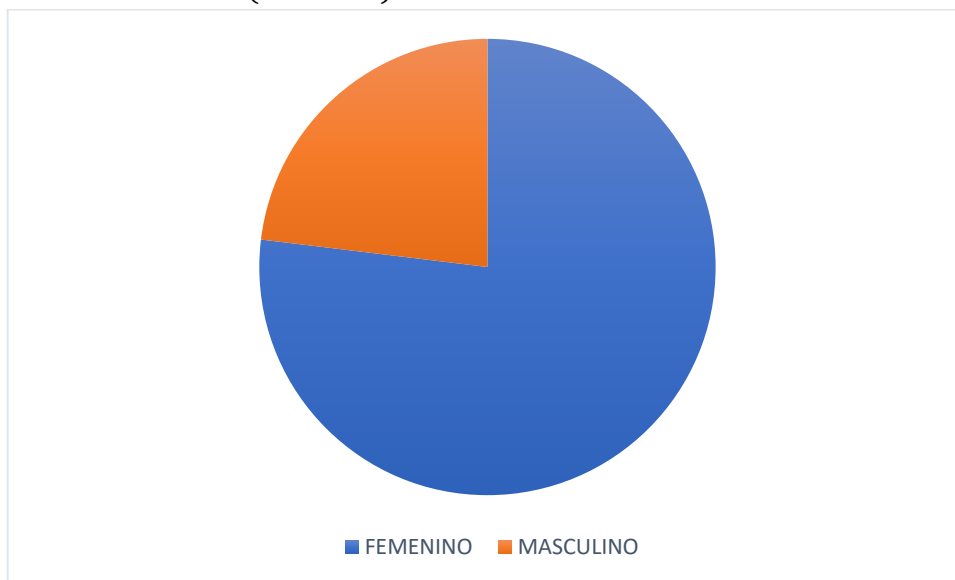
Se realizó un estudio de investigación en el Hospital Infantil de México Federico Gómez, en el servicio de Nefrología "Gustavo Gordillo Paniagua". El objetivo del estudio fue realizar una evaluación del tratamiento y revisión de las características clínicas e histopatológicas de los pacientes diagnosticados con GNRP en nuestra institución durante los años 2016 a 2021, para lo cual se realizó revisión de expedientes de todo paciente que ingreso al Hospital Infantil de México Federico Gómez que requirió de la realización de biopsia renal y en la cual se reportó presencia de semilunas entre Enero del 2016 y Diciembre del 2021.

Se revisó en el área de patología los registros de biopsias realizadas entre el año 2016 al 2021, de estas se encontró un total de 42 biopsias renales que reportaban presencia de semilunas. Posteriormente en el área de archivo médico se realizó revisión de expedientes y se seleccionó a los pacientes que cumplían con criterio de glomerulonefritis rápidamente progresiva (presentar más del 50% de semilunas celulares).

Al final de esta revisión, se seleccionaron 13 pacientes que cumplieron dicho criterio y que fueron integrados al presente proyecto de investigación.

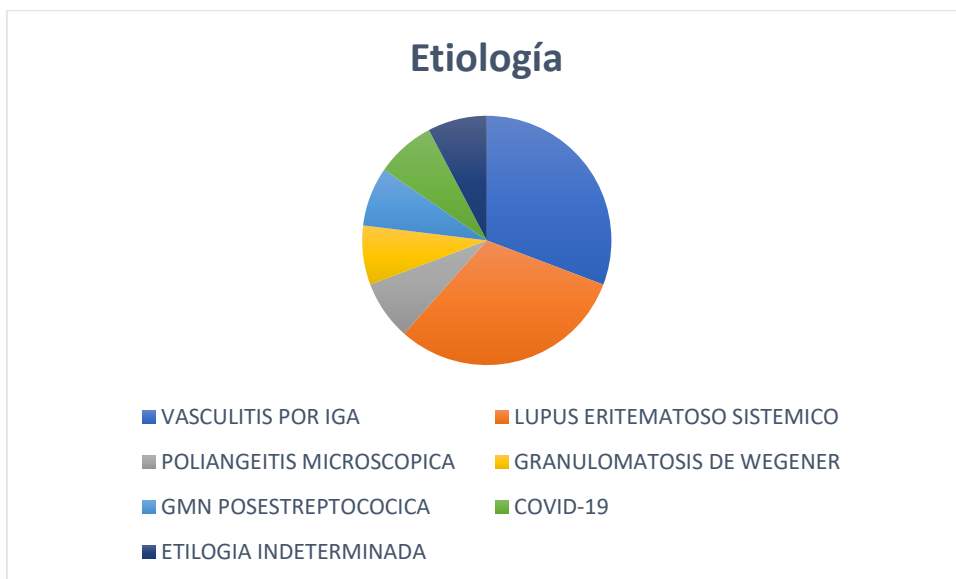Se realizó diagnóstico confirmado de glomerulonefritis rápidamente progresiva en 13 pacientes entre los años 2016 al 2021. Con un promedio de 2.1 pacientes por año. En el año 2019 tenemos la máxima incidencia con 4 pacientes reportados en este año. La menor incidencia es en el año 2020, en plena pandemia por COVID 19, donde disminuyo considerablemente el número de biopsias realizadas, sin encontrarse ningún paciente que cumpliera con criterio para glomerulonefritis rápidamente progresiva. En el año 2016 se presentó 1 caso, en el año 2017 3 pacientes cursaron con la patología, en el 2018 3 pacientes y en el año 2021 se confirmaron 2 casos más.

La distribución por sexos de los pacientes corresponde a 10 mujeres y 3 hombres, presentándose con mayor frecuencia en el sexo femenino. Se observó una edad mínima de 8 años y una edad máxima de 17 años, siendo la mediana de edad de 12.3 años y la moda de 14 años. (Gráfica 1)



Gráfica 1

Dentro de los diagnósticos que llevaron a los pacientes a glomerulonefritis rápidamente progresiva, se encontraron 9 casos que correspondieron a glomerulonefritis rápidamente progresiva mediada por anticuerpos, de estas 4 correspondieron a Lupus Eritematoso Sistémico, 4 casos se asociaron a vasculitis/nefropatía IgA y un caso a glomerulonefritis postestreptocócica. Los cuales además de confirmarse por biopsia, se corroboró con el perfil inmunológico y el estudio del complemento. Se presentaron 2 casos de glomerulonefritis rápidamente progresiva pauciinmune, asociado a vasculitis ANCA positivo, de los cuales un caso fue secundario a poliangeítis microscópica y el otro granulomatosis con poliangeítis. No se presentó ningún caso de glomerulonefritis rápidamente progresiva asociada a anticuerpos anti membrana basal glomerular y síndrome de Good Pasture. Hubo un caso en el que a pesar de la biopsia y del estudio del complemento no se identificó una etiología clara y un caso en el año 2021 en el que se asoció a enfermedad por COVID 19 sin encontrarse otra etiología presente en nuestro paciente. (Gráfica 2)



Gráfica 2

Dentro de la microscopía óptica realizada en las biopsias renales, en las 13 se apreció proliferación difusa endo y extracapilar con formación de medias lunas celulares, con un promedio de obtención de 14 glomérulos por biopsia, la biopsia que menos glomérulos reportó tuvo 8 glomérulos y en la que más glomérulos se reportaron se obtuvo un total de 24 glomérulos. (Tabla 1)

TABLA 1. CARACTERÍSTICAS GENERALES	
n (%)	13 (100)
EDAD*	12.38 ± 2.84
SEXO FEMENINO MASCULINO	10 (76.92) 3 (23.07)
PESO (Kg)*	46.65 ± 13.21
TALLA AL DIAGNOSTICO (cm)*	148.96 ± 10.86
TALLA A UN AÑO DEL DIAGNÓSTICO (cm)*	151.08 ± 7.47
DIAGNOSTICO CLINICO	
VASCULITIS POR IGA	4 (30.77)
LUPUS ERITEMATOSO SISTEMICO	4 (30.77)
POLIANGELITIS MICROSCOPICA	1 (7.7)
GRANULOMATOSIS DE WEGENER	1 (7.7)
GMN POSESTREPTOCOCICA	1 (7.7)
COVID-19	1 (7.7)
ETIOLOGIA INDETERMINADA	1 (7.7)
GMRP	13 (100)
MICROSCOPIA ELECTRONICA PROLIFERACION DIFUSA ENDO Y EXTRACAPILAR CON MEDIAS LUNAS CELULARES	13 (100)
cm: CENTIMETROS; IGA: INMUNOGLOBULINA A; GMN: GLOMERULONEFRITIS; GMRP: GLOMERULONEFRITIS RAPIDAMENTE PROGRESIVA. *PROMEDIO ± DESVIACION ESTANDAR n (%) FRECUENCIA ABSOLUTA (FRECUENCIA RELATIVA)	

Dentro de las características clínicas de los pacientes, 5 de estos 13 pacientes presentaron oligoanuria al momento del diagnóstico. 2 pacientes se presentaron solo con síndrome nefrótico, 4 pacientes con síndrome nefrítico y 7 pacientes con síndrome nefrítico/nefrítico. En cuanto a la presión arterial, 7 pacientes presentaron cifras de tensión arterial por arriba del percentil 95, haciéndose diagnóstico de hipertensión arterial al presentar más de 3 tomas por arriba de dicha percentila, en momentos distintos, con el paciente tranquilo y con una técnica adecuada y brazalete correcto.

En cuanto a la biometría hemática, 4 pacientes se presentaron hb por debajo del rango esperado y 9 pacientes sin presencia de anemia. En la química sanguínea se apreciaron

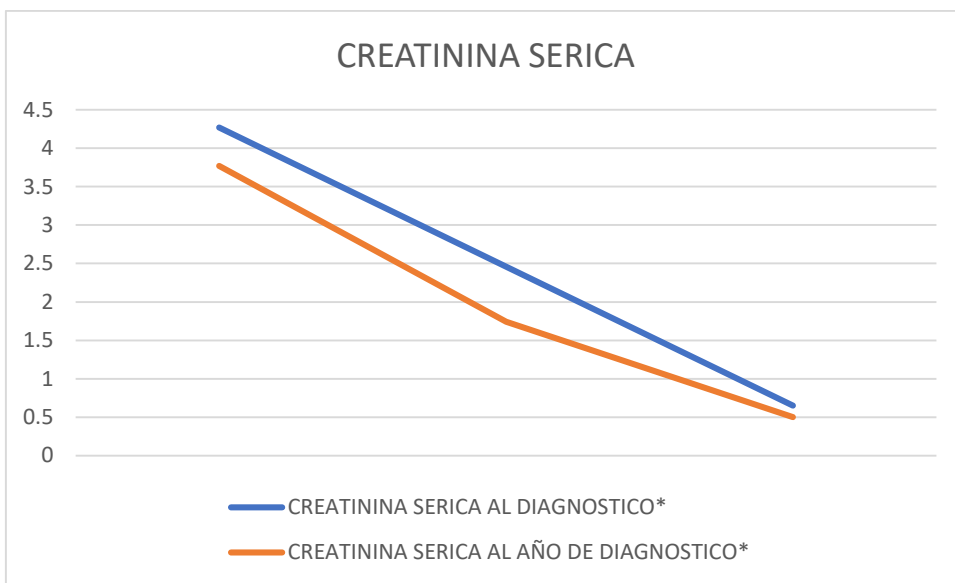
8 pacientes con hipoalbuminemia, 1 paciente en el rango limítrofe de 2.5 mg/dl y 4 pacientes con albumina en parámetros normales.

La proteinuria fue otro de los parámetros a evaluar en este estudio, la cual se cuantifico mediante recolección de orina de 12 horas. Desglosando estos datos se encontró proteinuria en todos los pacientes al momento del diagnóstico; siendo significativa en 2 pacientes y en rango nefrótico en 11 pacientes.

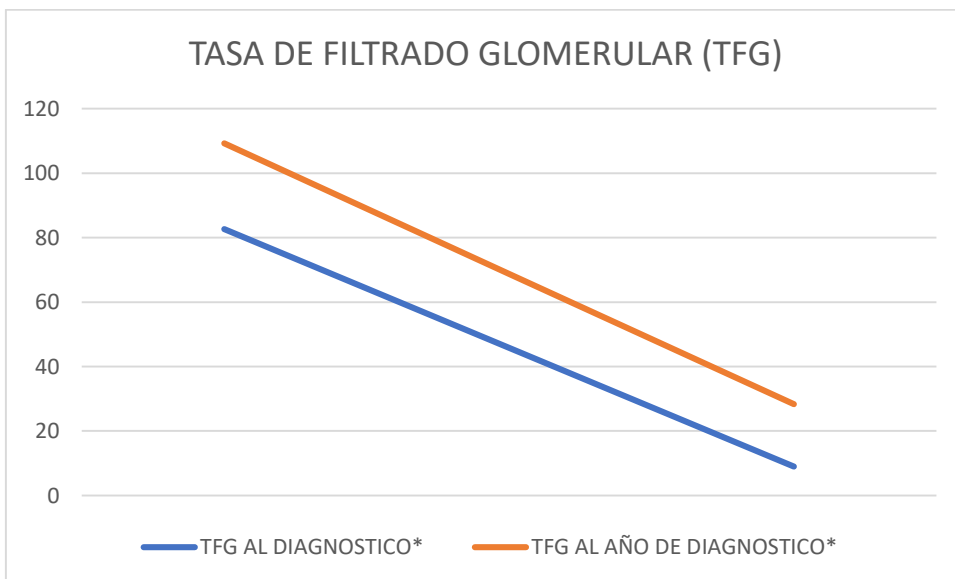
En el examen general de orina, se identificó sedimento activo en todos los pacientes al apreciar cilindros (céreos, granulados, hialinos y hemáticos) en todas las muestras. (Tabla 2)

TABLA 2. CARACTERÍSTICAS CLÍNICAS AL DIAGNÓSTICO	
n (%)	13 (100%)
OLIGOANURIA	
SI	5 (38.46)
NO	8 (61.54)
SINDROME NEFROTICO	
SI	8 (61.54)
NO	5 (38.46)
SINDROME NEFRITICO	
SI	10 (76.92)
NO	3 (23.07)
HEMATURIA	
SI	12 (92.3)
NO	1 (7.7)
HIPERTENSION ARTERIAL	
SI	7 (53.85)
NO	6 (46.15)
BUN*	41.22 ± 27.88
HEMOGLOBINA*	11.62 ± 2.6
ALBUMINA*	1.95 ± 0.86
PROTEINURIA*	110.03 ± 105.71
PRESENCIA DE CILINDROS	13 (100)
C3*	99.86 ± 46.66
C4*	22.85 ± 10.58
BUN: NITROGENO UREICO EN SANGRE	
*PROMEDIO ± DESVIACION ESTANDAR	
n (%) FRECUENCIA ABSOLUTA (FRECUENCIA RELATIVA)	

Todos los pacientes presentaron elevación del BUN y de la creatinina al momento del diagnóstico con disminución de la tasa de filtración glomerular, sin embargo, el mayor aumento en la creatinina correspondió a los pacientes con lupus eritematosos sistémico, granulomatosis con poliangeítis, poliangeítis microscópica y COVID 19. Los pacientes que menor elevación presentaron fueron los pacientes con vasculitis/nefropatía IgA. (Gráfica 3 y 4)



Gráfica 3



Gráfica 4

En cuanto al tratamiento inicial, se cuenta con un protocolo de tratamiento establecido en el servicio de Nefrología de nuestra institución el cual se aplica a todo paciente en el que se diagnóstica glomerulonefritis rápidamente progresiva. Este tratamiento fue administrado a 11 de los 13 pacientes, el cual consiste en 3 bolos de metilprednisona en días consecutivos. Se encontró 2 pacientes en los que no se tenía la sospecha inicial ya que la elevación de la creatinina no fue de manera abrupta y en los que se dio de manera inicial antiproteinurico y hasta después del reporte de la biopsia se inició con el protocolo que se administra de manera regular.

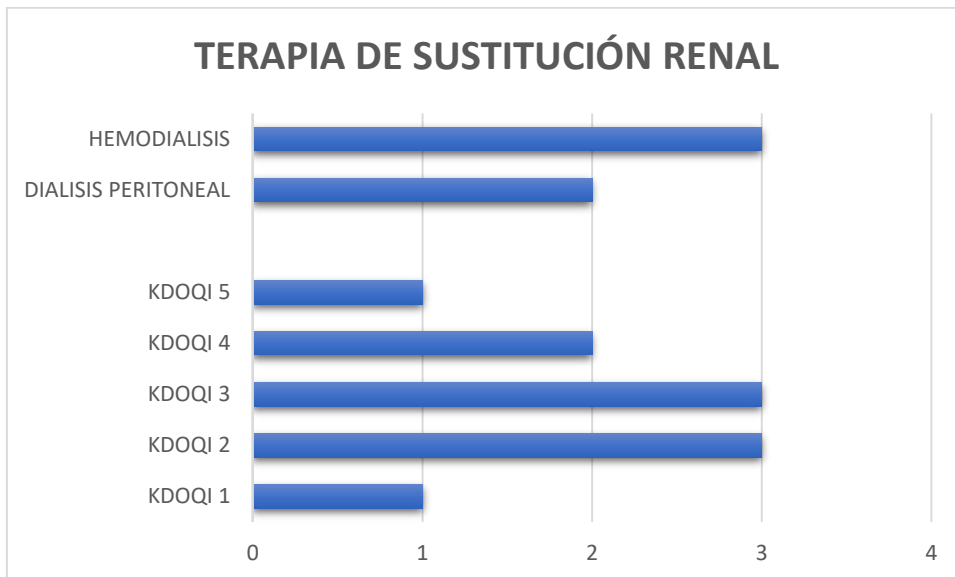
En el tratamiento inicial, a 12 pacientes se les administraron bolos de ciclofosfamida de manera mensual, de los cuales uno no pudo completar el protocolo secundario a cistitis hemorrágica ocasionada por la misma ciclofosfamida. Hubo un paciente que no requirió de bolos de ciclofosfamida. Todos recibieron prednisona en dosis de reducción de manera progresiva y gradual. Los 4 pacientes con diagnóstico de lupus eritematoso sistémico además recibieron manejo con hidroxicloroquina y micofenolato indicado por parte del servicio de reumatología. 2 pacientes no respondieron al manejo administrado en el protocolo regular y requirieron de manejo con rituximab, uno de ellos con diagnóstico de lupus eritematoso sistémico y el otro paciente con diagnóstico de granulomatosis con poliangeítis.

Con el manejo médico indicado, 1 paciente presento al año remisión completa con función renal conservada y examen general de orina sin alteraciones. 2 pacientes presentaron remisión parcial, con función renal conservada, pero con presencia de proteinuria en la recolección de orina de 12 horas. 10 pacientes no tuvieron remisión, ya que tuvieron disminución de la tasa de filtración glomerular que perduro más de 3 meses, con lo cual se hizo diagnóstico de enfermedad renal crónica. 1 de estos pacientes categorizado en KDOQI I, 3 pacientes en KDOQI II, 3 pacientes en KDOQI III, 2 pacientes en KDOQI IV y un paciente en KDOQI V. (Tabla 3)

TABLA 3. FUNCIÓN RENAL	
n=13 (100%)	
CREATININA SERICA AL DIAGNOSTICO*	2.46 ± 1.81
TFG AL DIAGNOSTICO*	45.77 ± 36.84
CREATININA SERICA AL AÑO DE DIAGNOSTICO*	1.74 ± 2.03
TFG AL AÑO DE DIAGNOSTICO*	68.75 ± 40.46
REMISION	
SI	2 (15.38)
NO	11 (84.62)

TERAPIA DE SUSTITUCION RENAL	
SI	5 (38.46)
NO	8 (61.54)
MODALIDAD DE TSR	
DIALISIS PERITONEAL	2 (40)
HEMODIALISIS	3 (60)
ENFERMEDAD RENAL CRONICA	
SI	10 (76.92)
NO	3 (23.07)
KDOQI	
1	1 (10)
2	3 (30)
3	3 (30)
4	2 (20)
5	1 (10)
ESTADO ACTUAL	
VIVO	12 (92.3)
FALLECIDO	1 (7.7)
TFG: TASA DE FILTRADO GLOMERULAR; TSR: TERAPIA DE SUSTITUCION RENAL; KDOQI: KIDNEY DISEASE OUTCOMES QUALITY INITIATIVE.	
*PROMEDIO ± DESVIACION ESTANDAR	
n (%) FRECUENCIA ABSOLUTA (FRECUENCIA RELATIVA)	

Con respecto a la necesidad de terapia de sustitución renal al momento del diagnóstico, se prescribieron en 3 pacientes hemodiálisis y en 2 pacientes diálisis peritoneal. De los 3 pacientes con hemodiálisis, un paciente requirió de esta terapia durante 1 mes, otro paciente la requirió durante 2 meses y el tercer paciente estuvo con este tipo de sustitución renal por 6 meses. En cuanto a la diálisis peritoneal, un paciente tuvo esta modalidad durante 2 meses. El segundo paciente que requirió de esta modalidad permanecía con la misma al año del diagnóstico (En total estuvo con esta modalidad durante 21 meses) y fue la única paciente que requirió de trasplante renal. Un paciente falleció antes del año de seguimiento por complicaciones relacionadas a la enfermedad de base (Lupus eritematoso sistémico). (Gráfica 5)



Gráfica 5

13. DISCUSIÓN

La glomerulonefritis rápidamente progresiva es una urgencia que debe de ser tratada en cuanto se realiza la sospecha diagnóstica con el objetivo de preservar la función renal. En nuestro estudio se encontraron 13 pacientes que cumplieron con criterios para el diagnóstico de esta patología, se identificaron las principales características clínicas e histopatológicas de los mismos y se analizó la respuesta que tuvieron los pacientes evaluando la función renal al año de iniciado el tratamiento.

Dentro de las características clínicas se identificó la presentación mixta de síndrome nefrótico/nefrítico como la más común en un 63.63% de los pacientes, acompañado de un deterioro abrupto de la función renal, con proteinuria en el 100% de los pacientes por el daño a la membrana basal glomerular que existe, lo cual provoca infiltrado celular en el espacio de Bowman, con la posterior aparición de las semilunas celulares. Aunado a esto, también tenemos como parte de la presentación, hematuria en el 92% de los pacientes e hipertensión en el 63.63% de los mismos.

En cuanto al laboratorio y estudios de gabinete, este estudio nos remarca la importancia del examen general de orina, en el cual el 100% de los pacientes presentaron sedimento activo con reporte de cilindros, lo cual nos debe hacer sospechar de una glomerulopatía en cuanto se reporta su hallazgo.

Al ser un patrón característico que se puede presentarse en múltiples etiologías, no existe un tratamiento específico para la misma, encontrándose diversos esquemas de tratamiento reportados en la literatura sobre la patología.

En nuestro servicio existe un consenso sobre el protocolo terapéutico que se indica para esta enfermedad, el cual consiste en la aplicación de bolos de metilprednisona por 3 días continuado por bolos mensuales de ciclofosfamida con esteroide a base de prednisona en dosis reducción de manera gradual.

A pesar del diagnóstico oportuno con el tratamiento inicial administrado en cuanto se realizó la sospecha, se obtuvieron resultados en los que hubo deterioro de la función renal en 10 de los 13 pacientes, con remisión completa solo en 1 de los pacientes y remisión parcial en 2 de los mismos. 1 paciente falleció (secundario a actividad de la enfermedad de base, hemorragia pulmonar, sobreinfección y neumonía) y otro continuó en diálisis peritoneal y posteriormente requirió de trasplante renal.

14. CONCLUSIÓN

La glomerulonefritis rápidamente progresiva constituye una emergencia que pone en riesgo la función renal y que puede conllevar a enfermedad renal crónica e inclusive al fallecimiento del paciente. Es de suma importancia tener la sospecha diagnóstica ante la presencia de alteraciones en el examen de orina como proteinuria, hematuria, presencia de cilindros junto con la elevación abrupta de la creatinina.

Ante la sospecha de la enfermedad se debe iniciar el tratamiento de manera temprana y posteriormente realizar la biopsia renal en la cual se confirmará la enfermedad al presentar más del 50% de glomérulos afectados con presencia de semilunas en la microscopía óptica.

La recuperación de la función renal es incierta a pesar del manejo adecuado ya que se trata de una patología agresiva con una evolución rápida, de ahí la importancia de instaurar el tratamiento de manera temprana y oportuna.

16. BIBLIOGRAFÍA

1. Haubitz, M. Glomerulonefritis de progresión rápida. *Internist* 60, 478–484 (2019). <https://doi.org/10.1007/s00108-019-0575-x>
2. Ulrike Mayer, Jessica Schmitz, Jan Hinrich Bräsen, Lars Pape. Crescentic glomerulonephritis in children. *Pediatr Nephrol.* 2020; 35(5): 829–842. Published online 2020 Feb 12. doi: 10.1007/s00467-019-04436-y.
3. Marta Kantauskaitė, Agnė Laučytė-Cibulskienė, Marius Miglinas. Histopathological Classification—A Prognostic Tool for Rapidly Progressive Glomerulonephritis. *Medicina (Kaunas)* 2018 May; 54(2): 17. Published online 2018 Apr 17. doi: 10.3390/medicina54020017
4. Parmar MS, Bashir K. Glomerulonefritis crescéntrica. [Actualizado el 12 de agosto de 2021]. En: StatPearls [Internet]. Treasure Island (FL): StatPearls Publishing; 2021 enero-.
5. Dra. Itziar Serrano Viñualesa , Dr. Ignacio Ruiz del Olmo Izuzquizab , Dra. Yolanda Romero Salasb , Dra. Alicia Montaner Ramóna y Dra. M. Luisa Justa Roldán. Caso pediátrico. Glomerulonefritis rápidamente progresiva de etiología posinfecciosa. *Arch Argent Pediatr* 2019;117(4):e363-e367 / e363. Presentación de casos clínicos.
6. Naik RH, Shawar SH. Glomerulonefritis rápidamente progresiva. [Actualizado el 25 de julio de 2021]. En: StatPearls [Internet]. Treasure Island (FL): StatPearls Publishing; 2021 enero-
7. Ivan Cancarevic, Bilal Haider Malik Cureus. Use of Rituximab in Management of Rapidly Progressive Glomerulonephritis. 2020 Jan; 12(1): e6820. Published online 2020 Jan 30. doi: 10.7759/cureus.6820
8. Moroni, G., & Ponticelli, C. (2018). Rapidly progressive crescentic glomerulonephritis: Early treatment is a must. *Autoimmunity Reviews*, 13(7), 723–729. doi:10.1016/j.autrev.2018.02.007
9. Nie S, He W, Huang T, Liu D, Wang G, Geng J, et al. The spectrum of biopsy-proven glomerular diseases among children in China:A national, cross-sectional survey. *Clin J Am Soc Nephrol.* 2018;13(7):1047–1054.

10. Jariwala M, Laxer RM. Childhood GPA, EGPA, and MPA. *Clin Immunol.* 2020;211:108325. doi:10.1016/j.clim.2019.108325.
11. De Graeff N, Groot N, Brogan P, Ozen S, Avcin T, Bader-Meunier B, et al. European consensus-based recommendations for the diagnosis and treatment of rare paediatric vasculitides—the SHARE initiative. *Rheumatology.* 2019;58(4):656-671. doi:10.1093/rheumatology/key322.
12. Wallace ZS, Miloslavsky EM. Management of ANCA associated vasculitis. *BMJ.* 2020;368:m421. doi:10.1136/bmj.m421.
13. Moorani, KN, Aziz, M. y Amanullah, F. (2022). Glomerulonefritis rápidamente progresiva en niños. *Revista de ciencias médicas de Pakistán* , 38 (2), 417–425. <https://doi.org/10.12669/pjms.38.ICON-2022.5774>
14. Mastrangelo, A., Serafinelli, J., Giani, M., & Montini, G. (2020). Clinical and Pathophysiological Insights Into Immunological Mediated Glomerular Diseases in Childhood. *Frontiers in pediatrics*, 8, 205. <https://doi.org/10.3389/fped.2020.00205>
15. Cancarevic I, Malik BH. Uso de rituximab en el tratamiento de la glomerulonefritis rápidamente progresiva. *Cureo.* 2020; 12 (1): e6820. doi:10.7759/cureus.6820.
16. Jariwala M, Laxer RM. Childhood GPA, EGPA, and MPA. *Clin Immunol.* 2020;211:108325. doi:10.1016/j.clim.2019.108325.
17. Derebail VK, Falk RJ. ANCA-associated vasculitis-refining therapy with plasma exchange and glucocorticoids. *N Engl J Med.* 2020;382:671–673. doi:10.1056/NEJMe1917490.

17.LIMITACIÓN DEL ESTUDIO

- Número de pacientes.
- Estudio retrospectivo.
- Falta de microscopía electrónica.

18. ANEXOS

Hojas de recolección de datos.

Numero	Registro	Edad (años)	Sexo	Peso (Kg)	Talla (cm)	Fecha de diagnóstico	Dx clínico	GNRP	Microscopía óptica

Medias lunas celulares	Oligoanuria	Síndrome nefrótico	Síndrome nefrítico	Hematuria	Hipertensión	BUN	Cr	TFG

Cr (Al año)	Hb	Alb	Proteinuria mg/m ² /hr(12 hrs)	Presencia de cilindros	C3	C4	Tx inicial	Tx mantenimiento	Remisión

TSR	Modalidad	Duración	ERC	Trasplante	Falleció.

