



UNIVERSIDAD NACIONAL AUTÓNOMA DE MÉXICO  
DIVISIÓN DE ESTUDIOS DE POSGRADO  
FACULTAD DE MEDICINA

HOSPITAL INFANTIL DE MÉXICO FEDERICO GÓMEZ

TESIS

EVALUACIÓN CLÍNICA DEL MEGARRECTO EN NEONATOS  
CON MALFORMACIÓN ANORRECTAL Y FISTULA EXTERNA

PARA OBTENER EL TÍTULO DE ESPECIALISTA EN

CIRUGÍA PEDIÁTRICA

PRESENTA

DR. DIEGO ANTONIO MARTÍNEZ FUENTES

TUTORES:

DR. ROBERTO DÁVILA PÉREZ  
DR. EMILIO FERNÁNDEZ PORTILLA



CIUDAD DE MÉXICO



FEBRERO 2023



Universidad Nacional  
Autónoma de México

Dirección General de Bibliotecas de la UNAM

**Biblioteca Central**



**UNAM – Dirección General de Bibliotecas**  
**Tesis Digitales**  
**Restricciones de uso**

**DERECHOS RESERVADOS ©**  
**PROHIBIDA SU REPRODUCCIÓN TOTAL O PARCIAL**

Todo el material contenido en esta tesis esta protegido por la Ley Federal del Derecho de Autor (LFDA) de los Estados Unidos Mexicanos (México).

El uso de imágenes, fragmentos de videos, y demás material que sea objeto de protección de los derechos de autor, será exclusivamente para fines educativos e informativos y deberá citar la fuente donde la obtuvo mencionando el autor o autores. Cualquier uso distinto como el lucro, reproducción, edición o modificación, será perseguido y sancionado por el respectivo titular de los Derechos de Autor.

## HOJA DE FIRMAS

**DR. SARBELIO MORENO ESPINOSA**  
**DIRECTOR DE ENSEÑANZA Y DESARROLLO ACADÉMICO**  
**HOSPITAL INFANTIL DE MÉXICO FEDERICO GÓMEZ**



**DR. ROBERTO DÁVILA PÉREZ**  
**JEFE DEL DEPARTAMENTO DE CIRUGÍA PEDIÁTRICA**



**DR. EMILIO FERNÁNDEZ PORTILLA**  
**MÉDICO ADSCRITO AL SERVICIO DE CIRUGÍA PEDIÁTRICA**

## ÍNDICE

1. ANTECEDENTES.....	5
2. MARCO TEÓRICO.....	7
3. PLANTEAMIENTO DEL PROBLEMA.....	11
4. PREGUNTA DE INVESTIGACIÓN.....	11
5. JUSTIFICACIÓN DEL ESTUDIO.....	12
6. OBJETIVOS.....	12
6.1. OBJETIVO GENERAL.....	12
6.2. OBJETIVOS ESPECÍFICOS.....	12
7. MATERIAL Y MÉTODOS.....	13
8. CONSIDERACIONES ÉTICAS.....	14
9. PLAN DE ANÁLISIS ESTADÍSTICOS.....	15
10. DESCRIPCIÓN DE VARIABLES.....	16
11. RESULTADOS.....	18
12. DISCUSIÓN.....	23
13. CONCLUSIÓN.....	24
14. LIMITACIÓN DEL ESTUDIO .....	25
15. CRONOGRAMA DE ACTIVIDADES.....	26
16. BIBLIOGRAFÍA .....	27
17. ANEXOS.....	29

A mis papás, José Daniel y María del Carmen, quienes además de su interminable amor me han otorgado todo su apoyo incondicional, impulsándome a seguir adelante.

A mis hermanos, Ernesto, Gabriela, Carmen, Daniela y Jeremie, los que me han enseñado que la unión nos mantiene como una familia tan grande como sus integrantes.

A mi prometida, María José, sin duda una mujer extraordinaria, quien ha sido mi refugio en los momentos más difíciles y mi luz en los momentos más felices.

A la salud de todos los niños.

## 1. ANTECEDENTES

Las malformaciones anorrectales y su tratamiento quirúrgico tanto en niños como en niñas, es una muestra representativa de la historia y la evolución de la medicina. Incluso el conocimiento de la anatomía real e intrínseca de las malformaciones anorrectales no fue bien conocida y descrita hasta el año de 1980. Las opciones quirúrgicas para el tratamiento de las malformaciones anorrectales han sido descritas desde el siglo XVII, pasando por rupturas de membrana anal, colostomía, incisiones perineales y dilataciones; durante este tiempo, las descripciones del manejo de bebés con malformación anorrectal tratados de estas maneras eran meramente anecdóticas y la gran mayoría de ellos fallecían.

En 1980, el Dr. Alberto Peña propuso realizar una incisión sagital media más larga para tener una mejor exposición y facilitar la separación del recto del tracto urinario, evitando la necesidad de una laparotomía; también propuso el uso de un estimulador eléctrico para identificar el esfínter y dividir el músculo por la línea media, para facilitar así la disección de la fístula.

A través de los años y la experiencia recolectada con más de 2,000 pacientes operados a la fecha, la anorrectoplastia sagital posterior es considerada una cirugía correctiva exitosa con resultados funcionales excelentes.

Al tratar con pacientes con anomalías congénitas, aquellos errores que puedan ocurrir durante las primeras horas o días de vida pueden tener consecuencias y secuelas serias. Debido a esto, alrededor del mundo, los cirujanos pediatras han optado por realizar reparaciones primarias de las malformaciones anorrectales, en un esfuerzo de evitar la morbilidad significativa de dos importantes cirugías como lo son: apertura de colostomía y cierre de colostomía. (1)

El cirujano debe tener en consideración las circunstancias que lo rodean, así como su propia experiencia; esto debido a que las reparaciones primarias durante el periodo neonatal frecuentemente presentan accidentes que exponen al bebé a consecuencias y secuelas serias.

El objetivo del siguiente estudio es evaluar clínicamente a los pacientes con malformación anorrectal y determinar la presencia y evolución del megarrecto en pacientes ingresados al Hospital Infantil de México Federico Gómez desde Noviembre del 2019 a Mayo del 2022.

## 2. MARCO TEÓRICO

Las malformaciones anorrectales son un defecto particular que ha sido conocido por siglos. La primera referencia de una malformación anorrectal fue encontrada en Babilonia, alrededor del año 650A.C. (1) Son defectos anatómicos causados por la separación anormal del sistema genitourinario con estructuras del intestino posterior durante el desarrollo embriológico temprano. Tienen una incidencia promedio a nivel mundial de 1 por cada 5,000 recién nacidos vivos. El defecto más común en mujeres es la fistula rectovestibular, mientras que el defecto más común en hombres es la fistula rectouretral. (2)

El tratamiento de las malformaciones anorrectales es un elemento importante en la práctica diaria del cirujano pediatra. En niños con malformaciones sin fístula o fístula a vía urinaria, se realiza una colostomía en el periodo neonatal cuando la reconstrucción en los primeros días de vida no es posible; esta se cierra posterior a la cirugía reconstructiva. La colostomía puede ser colocada en cualquier sitio entre el colon ascendente y el colon sigmoides. La localización más frecuente es el colon descendente o sigmoides. La colostomía transversa tiene un alto riesgo de prolapso debido a que presenta una mayor movilidad que el colon sigmoides. El momento en el que se decide realizar la colostomía es muy importante debido a que el colon se distiende después del nacimiento y el procedimiento se dificulta con el paso del tiempo. (3)

Esta patología abarca una amplia variedad de deformidades congénitas que usualmente requieren habilidades reconstructivas complejas. Las complicaciones que resultan de una creación incorrecta de una estoma pueden llevar a procedimientos urgentes adicionales e innecesarios, e incluso a eventos infecciosos que ponen en peligro la vida del paciente. (4)

El manejo quirúrgico tiene como objetivo restaurar las relaciones anatómicas normales, entre las estructuras intestinales, con un impacto mínimo en aquellas estructuras existentes y que controlan la continencia. Una adecuada profilaxis y el manejo del



estreñimiento como parte de los cuidados postoperatorios de estos pacientes son esenciales para asegurar buenos resultados. (5)

La reconstrucción incluye una amplia variedad de anomalías congénitas que van desde la más simple (fistula perineal) hasta anomalías extremadamente complejas como la cloaca y la extrofia. Cuando las complicaciones quirúrgicas aparecen pueden ser catastróficas y resultar en impedimentos a largo plazo en la continencia urinaria y fecal. (4,6) Las complicaciones más comunes posterior a la reconstrucción son la estenosis de la anoplastia, mala ubicación de la anoplastia, prolapso rectal y dehiscencia del cuerpo perineal o la anoplastia. El mejor abordaje es la prevención y una técnica quirúrgica meticulosa en cuanto a la tensión, la perfusión de los tejidos, daño tisular mínimo, esterilidad y antibióticos preoperatorios con preparación intestinal, todos ellos pueden ayudar a potencializar la prevención de tan devastantes complicaciones. (6)

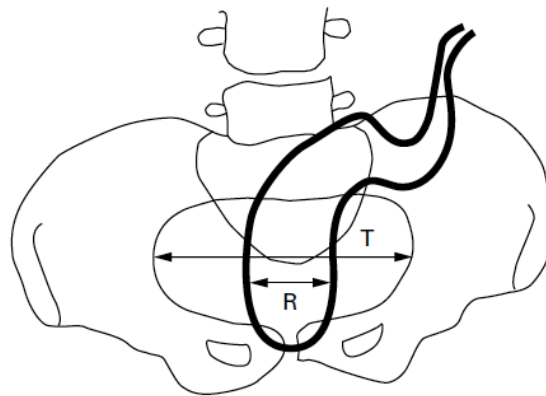
Si se presenta dehiscencia de la herida un paciente, puede ser necesaria la derivación fecal para permitir una adecuada recuperación y evitar el desarrollo de sepsis. Se desconoce el efecto de las complicaciones de la herida sobre la continencia, debido a que la continencia de cada paciente puede ser difícil de predecir y depende de múltiples factores. (6)

El estreñimiento en estos pacientes es extremadamente común, particularmente en aquellos con defectos “bajos” y con buen pronóstico para la continencia fecal, entre las que se incluyen malformación sin fistula, atresia rectal, estenosis, fistula rectoperineal, fistula rectouretral, fistula rectovestibular o cloaca con canal común menor de 3 centímetros. El estreñimiento en su forma más seria puede producir pseudocontinencia por rebosamiento, frecuentemente relacionada con un recto sigmoide dilatado. También se ha logrado observar varios grados de megacolon en pacientes a los que no se les realizó o no continuaron con dilataciones anales; y en pacientes con fistulas perineales o vestibulares estenóticas en los que se retrasó la anoplastia. (7)

Aquellos pacientes con estreñimiento intratable incluso podrían requerir otras opciones quirúrgicas descritas como resección colónica, derivación intestinal y enemas colónicos anterógrados. (8) Dentro de este grupo de pacientes, el potencial de continencia varía con la severidad de la malformación anorrectal y con otros factores asociados incluyendo anomalías espinales y sacras. (9)

El megarrecto se define como un gran recto lleno resultado de anomalías en la inervación o disfunción muscular y que permanece dilatado aun después de vaciarse. Los síntomas asociados son una disminución en la frecuencia de las evacuaciones, heces voluminosas, dolor abdominal, distensión abdominal e incontinencia por rebosamiento. Esta variedad de síntomas y sus distintos mecanismos hacen importante tener un consenso sobre el término megarrecto. (10)

El ancho rectal ha sido medido a través de la examinación con rayos X. Se introduce una suspensión diluida con bario o material de contraste en el recto. El índice recto-pélvico se obtiene de dividir el ancho del recto entre el ancho de una línea transversa de la pelvis. Este método provee valores objetivos y reproducibles para el tamaño rectal. (10)



**Figura 1.** Determinación del índice recto-pélvico. Se muestran el diámetro máximo de la pelvis (línea transversa) (T) y el diámetro rectal (R) a este nivel. El índice es calculado dividiendo R entre T.

Parece apropiada la realización de este estudio radiológico en niños con malformación anorrectal, principalmente para calcular su índice recto-pélvico. Se sugiere que un índice mayor a 0.61, se define como un recto dilatado y es un punto de corte apropiado para seleccionar niños con megarrecto para un abordaje anorrectal más exhaustivo. (10)

Algunos niños con malformación anorrectal tienen un colon recto sigmoides dilatado al nacimiento, esto se describe como una ectasia rectal primaria con poca motilidad del recto o aparece poco después en aquellos niños nacidos con malformaciones anorrectales y fistulas a vía urinaria. En algunos pacientes, el megarrecto se desarrolla posterior en la vida debido a una obstrucción distal o un tratamiento inadecuado del estreñimiento en la infancia. Aquellos pacientes con malformaciones anorrectales externas, buen sacro, buenos nervios y músculos se reportan con una mayor incidencia de mega recto sigmoides y estreñimiento. (11)

El pronóstico para la función intestinal en pacientes con malformación anorrectal se puede predecir desde temprano con factores tales como tipo de fistula, malformación cordal y anomalías sacras. (9) Además de estos factores, la presencia de mega recto sigmoides influye en el grado de mejoría. Esta dilatación puede ser reconocida y medida desde el periodo neonatal y aunque su etiología es desconocida, se sugiere que puede encontrarse dentro del mismo músculo de la pared. Se ha mostrado que aquellos pacientes con mega recto sigmoides tienen el mismo desenlace funcional a medida que crecen, independientemente del manejo otorgado. (12)

### **3. PLANTEAMIENTO DEL PROBLEMA**

La corrección quirúrgica de las patologías anorrectales congénitas ha evolucionado a grandes pasos en los últimos años. Los pacientes que presentan estas patologías se han visto ampliamente beneficiados; y en cuanto al subgrupo de las malformaciones anorrectales específicamente, el potencial de continencia varía según la severidad de la malformación, así como de otros factores de riesgos asociados, entre los que se incluyen la meticulosa técnica quirúrgica y el manejo pre y postoperatorio.

En algunos centros de atención se ha propuesto el manejo de los pacientes con malformación anorrectal asociado a megarrecto a través de un cierre en etapas, incluyendo la creación y cierre de una estoma, aumentando la morbilidad de los pacientes. La reconstrucción a través de una anorrectoplastía sagital posterior de primera instancia aun fuera del periodo neonatal ha demostrado mantener el porcentaje de continencia y una menor tasa de complicaciones en nuestros pacientes.

### **4. PREGUNTA DE INVESTIGACIÓN**

¿El uso de dilataciones y laxantes en neonatos con malformación anorrectal y fistula externa puede corregir el megarrecto?

## **5. JUSTIFICACIÓN DEL ESTUDIO**

La cirugía colorrectal ha mostrado un gran avance en los últimos años, demostrando procedimientos quirúrgicos realizados de forma eficaz y segura para el tratamiento de diversas patologías quirúrgicas; es sin duda, una herramienta que proporciona mayor calidad en la atención y pronóstico del paciente. En pacientes pediátricos, la corrección de patologías anorrectales congénitas, a través de la anorrectoplastia sagital posterior ha ganado cada vez mayor auge, convirtiéndose en la mejor opción de tratamiento.

Por lo anterior, es importante identificar aquellos puntos de nuestra práctica clínico-quirúrgica que en nuestro medio pueden ser modificados para así poder mejorar la calidad de vida de nuestros pacientes.

## **6. OBJETIVOS**

### **6.1. OBJETIVO PRINCIPAL**

- Determinar si el megarrecto neonatal desaparece con dilataciones y laxantes

### **6.2. OBJETIVOS SECUNDARIOS**

- Determinar si un recto normal evoluciona a megarrecto a pesar de dilataciones y laxantes.
- Determinar si el megarrecto es una condición clínica patológica con la que nacen los pacientes con malformación anorrectal o si se trata de una característica adquirida.
- Describir las complicaciones asociadas a la presencia de megarrecto.

## 7. MATERIAL Y MÉTODOS

### **DISEÑO DEL ESTUDIO:**

- Descriptivo, transversal y prospectivo.

### **CRITERIOS DE INCLUSIÓN:**

- Pacientes con malformación anorrectal y fistula externa en etapa neonatal ingresados al Hospital Infantil de México Federico Gómez de noviembre del 2019 a mayo del 2022 y que se les realice un fistulograma al diagnóstico y preoperatorio mínimo a los 3 meses de edad.
- Pacientes con expediente clínico disponible y completo.

### **CRITERIOS DE EXCLUSIÓN:**

- Pacientes con malformación anorrectal sin fistula evidente al diagnóstico.
- Pacientes ingresados fuera del periodo neonatal.
- Pacientes con malformaciones asociadas que impidan su estudio.
- Pacientes con expediente clínico no disponible para revisión o incompleto.

Se realizará un fistulograma a todos los recién nacidos ingresados a la Unidad de Cuidados Intensivos Neonatales que cuenten con diagnóstico de Malformación Anorrectal con fistula externa, desde noviembre del 2019 hasta mayo del 2022. Este fistulograma se realiza por el autor del estudio, en la unidad de Fluoroscopia del Instituto, instilando 5-10 mililitros de medio de contraste hidrosoluble a través de la fistula externa, posteriormente se realiza un fistulograma con la misma técnica en el preoperatorio. El índice recto-pélvico se obtiene de dividir el ancho del recto entre el ancho de una línea transversa de la pelvis,

definiendo como megarrecto a aquellos pacientes con un índice recto pélvico  $>0.60$ . Se revisarán los expedientes de dichos pacientes y sus estudios radiográficos.

Posteriormente se recabaran las variables definidas a continuación, en una hoja de recolección de datos en Excel, para su análisis.

Se registraron las siguientes variables (definidas más adelante):

- Variables demográficas: edad, sexo.
- Variables dependientes: tipo de malformación anorrectal, comorbilidades, índice recto pélvico inicial, índice recto pélvico final, tratamiento, índice sacro coccígeo, complicaciones postoperatorias.

## **10. CONSIDERACIONES ÉTICAS**

Apegado a las consideraciones éticas del código de Helsinki de 1964 así como a las modificaciones en Tokio 1976, Venecia 1983 y Hong Kong en 1985, no afectan los principios básicos de la investigación en seres humanos.

La investigación se apega a las normas dictadas por el Hospital Infantil de México Federico Gómez y por la Ley General de Salud de los Estados Unidos Mexicanos en materia de investigación para la salud (artículo V).

No requiere carta de consentimiento informado ya que se trata de un estudio prosspectivo y analisis de casos, sin riesgo. Se respetó la confidencialidad de la información obtenida en esta investigación.

**Factibilidad:** Se cuenta con todos los recursos para su realización.

**Recursos físicos y materiales:** papelería (material impreso), calculadora manual, equipo de cómputo y expedientes clínicos, área del servicio; expedientes clínicos en el Archivo Clínico de la Unidad de Documentación en Salud del Hospital Infantil de México Federico Gómez.

**Recursos humanos:** médico residente de Cirugía Pediátrica, dos investigadores principales (Cirujanos Pediatras) adscritos al servicio de Cirugía Pediátrica del Hospital Infantil de México Federico Gómez como asesores de tesis y metodológicos adscritos al servicio.

**Recursos financieros:** gastos de papelería, hojas de captura de datos y el equipo de cómputo con el paquete estadístico proporcionados por el investigador.

## **11. PLAN DE ANALISIS ESTADÍSTICOS**

La información se recabará en la hoja de recolección de datos ANEXO 1.

Posteriormente se hará un análisis descriptivo y comparativo de cada uno de los casos.



## 12. DESCRIPCIÓN OPERACIONAL DE LAS VARIABLES

**Edad al diagnóstico:** Tiempo transcurrido entre el nacimiento de una persona y la fecha al momento en que fue diagnosticado con malformación anorrectal, expresado en meses y años.

**Sexo:** Constitución orgánica que distingue de un ser masculino o femenino.

**Malformación Anorrectal:** Alteraciones del desarrollo del intestino posterior que condiciona una formación y posición anormal del recto y el ano. Cuenta con una clasificación de acuerdo con el sitio hacia donde fistuliza el recto.

**Índice recto pélvico:** Diámetro máximo del recto, dividido entre el diámetro máximo de la pelvis. Se considera megarrecto cuando el resultado es mayor a 0.61.

**Comorbilidades asociadas:** Existencia de una patología de otros sistemas presentes en el paciente con malformación anorrectal que condiciona la producción y evolución de la incapacidad resultante. Tomando en cuenta las anomalías más comunes como vertebrales, cardíacas, traqueoesofágicas, renales y de extremidades (VACTERL).

**Técnica quirúrgica:** Actividad o conjunto de actividades basados en la aplicación práctica de los métodos y de los conocimientos relativos a las diversas ciencias.

**Anorrectoplastia sagital posterior:** Procedimiento quirúrgico donde se incide de forma sagital posterior y que permite la visualización de las estructuras anatómicas, para lograr el descenso rectal y la reconstrucción anal.

**Colostomía:** Procedimiento quirúrgico en el que se exterioriza el colon hacia la pared abdominal, creando un estoma para evacuar el contenido fecal.

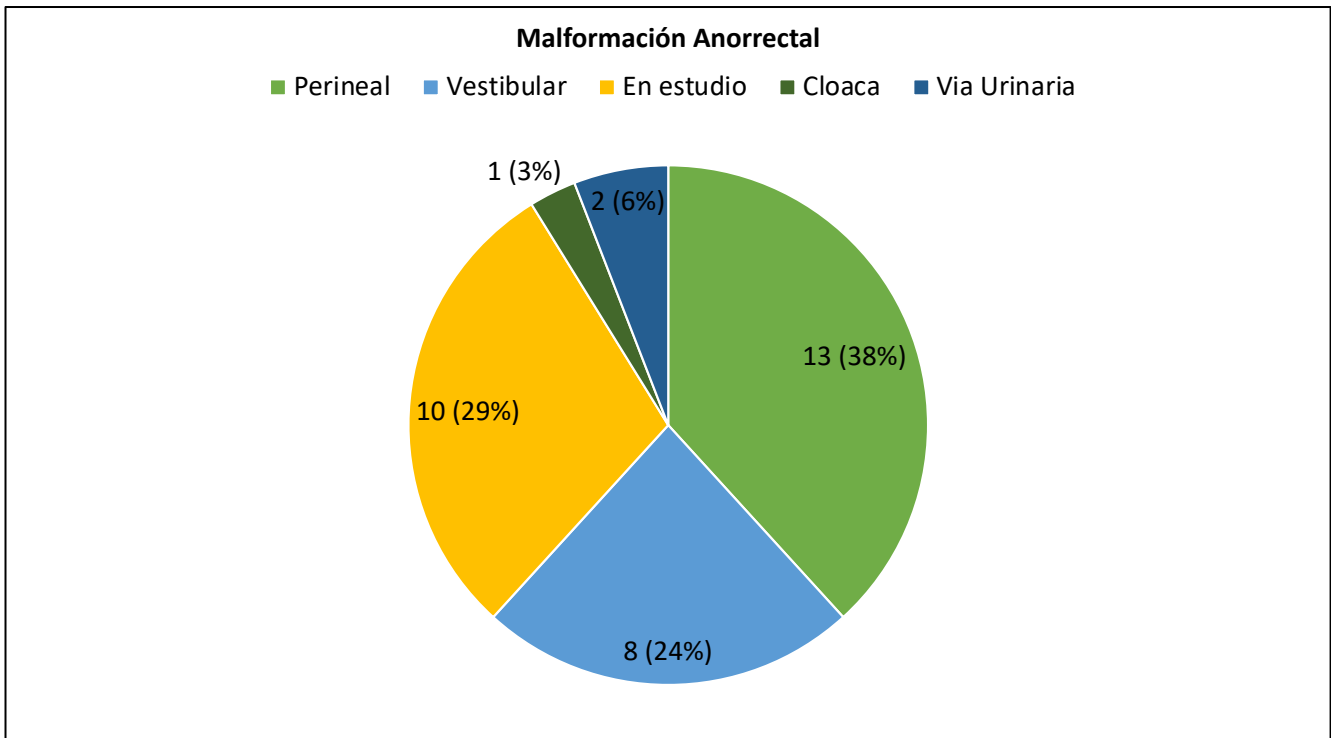
**Complicaciones postquirúrgicas:** Fenómeno no controlado que sobreviene en el curso habitual de una enfermedad posterior al procedimiento quirúrgico y que altera el pronóstico de la enfermedad o el curso de la hospitalización.

<b>Variable</b>	<b>Tipo de Variable</b>	<b>Escala de Medición</b>	<b>Unidad de Medición</b>	<b>Estadística Descriptiva</b>
Edad al diagnóstico	Cuantitativa Continua	Numérica	Meses	Frecuencia y Porcentaje
Sexo	Cualitativa	Nominal Dicotómica	Masculino, Femenino	Frecuencia y Porcentaje
Malformación Anorrectal	Cualitativa	Nominal Dicotómica	Con fistula recto perinal, con fistula recto vestibular	Frecuencia y Porcentaje
Índice Recto pélvico	Cuantitativa Continua	Numérica	En centímetros aproximados	Frecuencia y Porcentaje
Comorbilidades asociadas	Cualitativa	Nominal Politómica	Cardiopatías, Malformaciones vertebrales, Malformaciones renales, Malformaciones de las extremidades, Malformaciones traqueoesofágicas	Frecuencia y Porcentaje
Técnica quirúrgica	Cualitativa	Nominal	Colostomía, Anorrectoplastia sagital posterior	Frecuencia y Porcentaje
Complicaciones postquirúrgicas	Cualitativa	Nominal Politómica	Dehiscencia de la anastomosis, Infección de herida quirúrgica, Dermatitis, Hematoma	Frecuencia y Porcentaje

### 13.RESULTADOS

Se revisaron todos los expedientes con diagnóstico principal de malformación anorrectal desde noviembre del 2019 a mayo del 2022.

Se obtuvo un total de 36 ingresos con diagnóstico de malformación anorrectal.



Gráfica 1. Ingresos a la Unidad de Cuidados Intensivos Neonatales por diagnóstico específico de MAR.

El diagnóstico más común fue malformación anorrectal con fistula recto-perineal con 13 pacientes, seguido de malformación anorrectal con fistula recto-vestibular con 8 pacientes, malformación anorrectal en estudio con 10 pacientes, malformación anorrectal con fistula a vía urinaria con 2 pacientes y cloaca con 1 paciente.

De los 36 ingresos, se excluyeron en primera instancia 18 pacientes. 13 de ellos por no contar con fistula externa y 5 pacientes por no contar con fistulograma al nacimiento e imposibilidad de realizar el estudio.

De los 5 pacientes con malformación anorrectal con fistula externa, el motivo de exclusión fueron los siguientes:

- 1) Malformación anorrectal con fistula rectoperineal: excluido por diagnostico asociado de ventrículo único y egresado a domicilio por máximo beneficio.
- 2) Malformación anorrectal con fistula rectoperineal: excluido por procedimiento correctivo de Anorrectoplastia sagital posterior primaria, egresado a domicilio con dilataciones.
- 3) Malformación anorrectal con fistula rectovestibular: con diagnostico asociado de atresia esofágica, evolución tórpida e imposibilidad de hacer el fistulograma al nacimiento por condiciones clínicas.
- 4) Malformación anorrectal con fistula rectovestibular: con diagnostico asociado de atresia duodenal, evolución tórpida e imposibilidad de hacer el fistulograma al nacimiento por condiciones clínicas.
- 5) Malformación anorrectal con fistula rectovestibular: con diagnostico asociado de extrofia vesical, con imposibilidad de hacer el fistulograma al nacimiento por condiciones clínicas.

A 16 pacientes se les hizo un fistulograma inicial a su ingreso a la unidad de cuidados intensivos neonatales. 4 de ellos con un índice recto pélvico >0.60, con una incidencia de 25% de megarrecto.

IRP Inicial
0.33
0.34
0.41
0.42
0.42
0.47
0.51
0.53
0.53
0.56
0.58
0.59
0.61
0.63
0.63
0.66




Gráfico 2. Tabla con Índice Recto Pélvico Inicial de 16 pacientes

Todos los pacientes fueron manejados con dilataciones y manejo con laxante a base de Pico sulfato Sódico (Anara ®) 5 gotas cada 24 horas. Nueve pacientes cuentan con un fistulograma control preoperatorio, realizado mínimo a los 3 meses de edad.

De los 9 pacientes, 4 son mujeres, 3 de ellas con diagnóstico de malformación anorrectal con fistula recto vestibular y 1 paciente con diagnóstico de malformación anorrectal con fistula recto perineal. 5 pacientes son hombres, todos con malformación anorrectal con fistula recto perineal. El 77% de los pacientes (7 de 9) presentaba malformaciones asociadas, principalmente cardiopatía (44%), malformaciones del sistema urinario (22%) y medula anclada (22%).

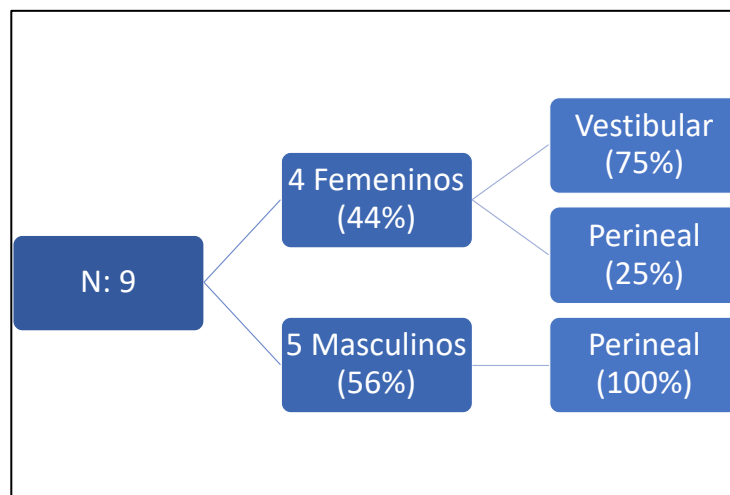


Gráfico 3. Muestra final de 9 pacientes. Se muestra la relación de sexo y diagnóstico.

De nuestra muestra de 9 pacientes, el 33% contaba con un diagnóstico de megarrecto al nacimiento. Dos de estos pacientes mejoraron con manejo de dilataciones más laxante, logrando un índice recto pélvico final normal. El paciente que presentó aumento en el índice recto pélvico no contaba con un apego adecuado al manejo establecido y tiene documentado un abandono total del tratamiento otorgado. De los dos pacientes con índice recto pélvico inicial normal y que evolucionaron a megarrecto, uno de ellos tuvo pérdida de seguimiento durante la pandemia por espacio de 12 meses, lo que pudo haber influido en el aumento del índice; el segundo paciente contaba con estreñimiento y mal apego al tratamiento por lo que

se decidió derivación en sigmoidostomía. 7 de 9 pacientes han sido corregidos con Anorrectoplastia sagital posterior (ARPSP), solo uno de ellos presento complicaciones graves que requirió sigmoidostomia.

IRP INICIAL		IRP FINAL
0.34	→	0.48
0.42	→	0.65*
0.42	→	0.68*
0.47	→	0.5
0.51	→	0.52
0.56	→	0.59
0.61*	→	0.58
0.63*	→	0.76*
0.66*	→	0.59

Gráfico 4. Relación de Índice Recto Pélvico (IRP) Inicial y preoperatorio.

A continuación, haremos una breve descripción de cada uno de los casos.

**Caso 1:** RN Masculino con MAR Perineal e IRP Inicial de 0.56, manejado con dilataciones más laxante. Presentó IRP Final de 0.59 a los 5 meses de edad. Índice Sacro coccígeo (ISC) 0.69. Presentó lesión advertida de uretra durante la cirugía, la cual se identificó y reparó sin complicaciones. Seguimiento: continua por consulta externa con dilataciones.

**Caso 2:** RN Femenino con MAR Vestibular e IRP Inicial de 0.34, manejado con dilataciones más laxante. Presentó IRP Final de 0.48 a los 4 meses de edad. ISC 0.44. Presentó dehiscencia de la anoplastía, requirió rescate más derivación en colostomía. Seguimiento: fue programa para cierre de colostomía, presento dehiscencia de la anastomosis, se encuentra en abordaje por probable colagenopatía.

**Caso 3:** RN Femenino con MAR Perineal e IRP Inicial de 0.42, manejado con dilataciones más laxante. Presentó IRP Final de 0.65 a los 18 meses de edad. ISC 0.48. Se realizó ARPSP sin complicaciones. Seguimiento: continúa por consulta externa con dilataciones.

**Caso 4:** RN Femenino con MAR Vestibular e IRP Inicial de 0.42, manejado con dilataciones más laxante. Presentó IRP Final de 0.68 a los 3 meses de edad. ISC 0.59. Persiste con megarrecto, se planeó derivación intestinal realizada el día Viernes 20 de Mayo 2022.

**Caso 5:** RN Masculino con MAR Perineal e IRP Inicial de 0.47, manejado con dilataciones más laxante. Presentó IRP Final de 0.50 a los 14 meses de edad. ISC 0.44. ARPSP sin complicaciones. Seguimiento: continúa por consulta externa con dilataciones.

**Caso 6:** RN Masculino con MAR Perineal e IRP Inicial de 0.51, manejado con dilataciones más laxante. Presentó IRP Final de 0.52 a los 5 meses de edad. ISC 0.42 Presentó dehiscencia parcial de anoplastía, tratada con manejo conservador. Seguimiento: continúa por consulta externa con dilataciones.

**Caso 7:** RN Masculino con MAR Perineal e IRP Inicial de 0.66, manejado con dilataciones más laxante. Presentó IRP Final de 0.59 a los 2 meses de edad. ISC 0.54. ARPSP sin complicaciones. Seguimiento: continúa por consulta externa con dilataciones.

**Caso 8:** RN Femenino con MAR Vestibular e IRP Inicial de 0.63, manejado con dilataciones más laxante. Presentó IRP Final de 0.76 a los 8 meses de edad. ISC 0.7. Seguimiento: El familiar no desea continuar tratamiento, dilataciones en domicilio.

**Caso 9:** RN Masculino con MAR Perineal e IRP Inicial de 0.6, manejado con dilataciones más laxante. Presentó IRP Final de 0.58 a los 8 meses de edad. ISC 0.54. Presentó lesión advertida de uretra, que se identificó y reparó. Seguimiento: continúa por consulta externa con dilataciones.

## 14. DISCUSIÓN

En nuestra serie, la incidencia de megarrecto al momento del diagnóstico fue de 25-33% comparado con el 60% de los pacientes con megarrecto reportado por De la Torre y colaboradores. De los pacientes con megarrecto al momento del diagnóstico, la mayoría contaba con diagnóstico de malformación con fistula rectoperineal, similar a lo reportado por dichos autores. Aunque nuestra incidencia fue menor, ninguno de nuestros pacientes con megarrecto al diagnóstico presentó complicaciones postquirúrgicas ni requirió derivación intestinal, comparado con el 66% de los reportados en dicho estudio. (13)

De nuestros pacientes sin megarrecto al diagnóstico, solo uno presentó complicaciones serias, que requirió rescate de Anorrectoplastia y derivación intestinal, sin embargo, esta paciente al momento del cierre de colostomía presentó dehiscencia de la anastomosis, por lo que se encuentra en abordaje por probable colagenopatía.

Siete de nuestros pacientes tuvieron una reparación primaria, solo uno tenía megarrecto asociado, una incidencia mucho menor a la reportada (14), esto quizá debido a nuestro manejo asociado con dilataciones y laxante. Solo 1 paciente requirió manejo en etapas y se encuentra pendiente de realizar ARPSP.

Las guías para decisión quirúrgica realizadas en recién nacidos con malformación anorrectal con fistula rectoperineal o rectovestibular recomiendan reparación primaria (15). La Anorrectoplastia sagital posterior ofrece grandes beneficios contra la reparación en etapas, reduce el número de cirugías de tres a una, evitando los riesgos de dos cirugías abdominales, así como el costo y los resultados cosméticos. Los pacientes con este tipo de defectos externos cuentan con resultados postquirúrgicos adecuados y un alto porcentaje de continencia. Existen diferentes circunstancias que pueden desarrollar complicaciones resultando en daño al esfínter y las estructuras anales (13).



## 15. CONCLUSIÓN

Los pacientes con malformación anorrectal con fistula recto vestibular y recto perineal se ven beneficiados de un manejo mediante reparación primaria, este manejo disminuye el porcentaje de morbimortalidad. A pesar de que existen factores asociados, como características específicas de la herida, que aumentan y facilitan el desarrollo de complicaciones, el megarrecto asociado en los pacientes con malformación anorrectal y reparación primaria no parece aumentar el riesgo de morbimortalidad. En el presente estudio no encontramos un aumento significativo del índice recto pélvico en el fistulograma control de nuestros pacientes manejados con dilataciones y laxantes.

La realización de un fistulograma para evaluar el tamaño del recto puede ser particularmente útil en pacientes con un retraso en el diagnóstico o mal apego al manejo con dilataciones. Debemos tener en cuenta que seis de nuestros pacientes aumentaron su índice recto pélvico, si bien solo uno progresó a la definición de megarrecto, se debe valorar individualmente a cada paciente y la decisión sobre si crear una colostomía o una reparación primaria es muy importante.

Hasta el momento no encontramos razón suficiente para considerar la presencia de megarrecto asociado como un factor decisivo en la toma de decisiones quirúrgicas y derivar al paciente en colostomía, haciendo falta una mayor cantidad de pacientes y estudios con mayor seguimiento para poder dar mayor apoyo a estas hipótesis.

## 16. LIMITACIÓN DEL ESTUDIO

Este estudio cuenta con defectos propios del diseño observacional y descriptivo, sin influencia directa en los resultados. Los últimos pacientes incluidos no han sido seguidos por un tiempo adecuado; sin embargo, nuestro estudio proporciona información que puede ser de gran utilidad en el tratamiento de este padecimiento.

Durante los últimos dos años la pandemia de SARS-CoV-2 (COVID-19) ha afectado enormemente a nuestra población, no sólo en los casos de pacientes afectados, si no también, en la evaluación, diagnóstico, referencia, tratamiento y seguimiento de nuestros niños. A pesar de los hallazgos comentados, consideramos el bajo número de pacientes debido a la pandemia como la principal limitante de nuestro estudio, por lo que se requieren mayores estudios prospectivos y con una mayor cantidad de pacientes.

## 17. CRONOGRAMA DE ACTIVIDADES

	JUNIO 2019	JULIO 2019 – JULIO 2021	JULIO 2021 – ENERO 2022	ENERO 2022 - MARZO 2022	MARZO 2022 – ABRIL 2022	ABRIL 2022 – MAYO 2022	JUNIO 2022
DISEÑO	X						
PROTOCOLO	X						
CAPTURA DE PACIENTES		X	X	X	X	X	
REVISIÓN EXPEDIENTES				X	X	X	
MARCO TEÓRICO				X	X		
ANALISIS DE DATOS					X	X	
RESULTADOS						X	
CONCLUSIÓN Y DISCUSIÓN						X	X
PUBLICACIÓN							X

## 18. BIBLIOGRAFÍA

1. Peña A, Bischoff A. Surgical Treatment of Colorectal Problems in Children [Internet]. Cham: Springer International Publishing; 2015 [cited 2022 May 15]. Available from: <http://link.springer.com/10.1007/978-3-319-14989-9>
2. Levitt MA, Peña A. Anorectal Malformations. In: Pediatric Surgery [Internet]. Elsevier; 2012 [cited 2022 May 15]. p. 1289–309. Available from: <https://linkinghub.elsevier.com/retrieve/pii/B9780323072557001033>
3. van den Hondel D, Sloots C, Meeussen C, Wijnen R. To Split or Not to Split: Colostomy Complications for Anorectal Malformations or Hirschsprung Disease: A Single Center Experience and a Systematic Review of the Literature. *Eur J Pediatr Surg.* 2013 Aug 5;24(01):061–9.
4. Youssef F, Arbash G, Puligandla PS, Baird RJ. Loop versus divided colostomy for the management of anorectal malformations: a systematic review and meta-analysis. *J Pediatr Surg.* 2017 May;52(5):783–90.
5. Kyrklund K, Neuvonen M, Pakarinen M, Rintala R. Social Morbidity in Relation to Bowel Functional Outcomes and Quality of Life in Anorectal Malformations and Hirschsprung's Disease. *Eur J Pediatr Surg.* 2018 Dec;28(06):522–8.
6. Frischer JS, Rymeski B. Complications in colorectal surgery. *Semin Pediatr Surg.* 2016 Dec;25(6):380–7.
7. Levitt MA, Kant A, Peña A. The morbidity of constipation in patients with anorectal malformations. *J Pediatr Surg.* 2010 Jun;45(6):1228–33.
8. Christison-Lagay ER, Rodriguez L, Kurtz M, St. Pierre K, Doody DP, Goldstein AM. Antegrade colonic enemas and intestinal diversion are highly effective in the management of children with intractable constipation. *J Pediatr Surg.* 2010 Jan;45(1):213–9.
9. Lane VA, Nacion KM, Cooper JN, Levitt MA, Deans KJ, Minneci PC. Determinants of quality of life in children with colorectal diseases. *J Pediatr Surg.* 2016 Nov;51(11):1843–50.
10. van der Plas RN. Megarectum in constipation. *Arch Dis Child.* 2000 Jul 1;83(1):52–8.
11. Keshtgar AS, Ward HC, Richards C, Clayden GS. Outcome of excision of megarectum in children with anorectal malformation. *J Pediatr Surg.* 2007 Jan;42(1):227–33.
12. Borg H, Bachelard M, Sillén U. Megarectosigmoid in children with anorectal malformations: Long term outcome after surgical or conservative treatment. *J Pediatr Surg.* 2014 Apr;49(4):564–9.

13. De la Torre-Mondragón L, Bañuelos-Castañeda C, Santos-Jasso K, Ruiz-Montañez A. Unexpected megarectum: A potential hidden source of complications in patients with anorectal malformation. *J Pediatr Surg.* 2015 Sep;50(9):1560–2.
14. Burjonrappa S, Youssef S, Lapierre S, Bensoussan A, Bouchard S. Megarectum after surgery for anorectal malformations. *J Pediatr Surg.* 2010 Apr;45(4):762–8.
15. Kumar B, Kandpal DK, Sharma SB, Agrawal LD, Jhamariya VN. Single-stage repair of vestibular and perineal fistulae without colostomy. *J Pediatr Surg.* 2008 Oct;43(10):1848–52.

## 19. ANEXOS



### HOJA DE RECOLECCIÓN DE DATOS



### EVOLUCIÓN CLÍNICA DEL MEGARRECTO EN NEONATOS CON MALFORMACIÓN ANORRECTAL Y FÍSTULA EXTERNA

**Nombre:**

**Fecha de nacimiento:**

**Edad:**

**Registro:**

**1. Tipo de malformación anorrectal**

Malformación anorrectal con fistula recto vestibular

Malformación anorrectal con fistula recto perineal

**2. Sexo**

Femenino

Masculino

**3. Edad al diagnóstico de la malformación anorrectal**

\_\_\_\_\_

**4. Índice rectopélvico Inicial**

Menor a 0.61 \_\_\_\_\_

Mayor a 0.61 \_\_\_\_\_

**4.1 Índice Rectopélvico pre quirúrgico**

Menor a 0.61 \_\_\_\_\_

Mayor a 0.61 \_\_\_\_\_

**5. Comorbilidades asociadas**

Cardiopatía

Malformaciones renales

Malformaciones vertebrales

Malformaciones de las extremidades

Malformaciones traqueoesofágicas

**6. Manejo**

Dilataciones

Laxante

**7. Transquirúrgico**

a) Megarecto macroscópico

Sí

No

N.	Registro	Nombre	Fecha Nacimiento	Sexo	Diagnostico	Fecha Ingreso UCIN
1	849604	Rubio Peña	21/08/21	M	MAR Perineal	22/08/21
2	848605	Valerio Secundino	30/11/20	F	MAR Vestibular	30/11/20
3	847621	Romero Bernabe Trejsi	9/12/19	F	MAR Perineal	11/12/19
4	849921	Alba Ramirez	1/11/21	F	MAR Vestibular	2/11/21
5	847708	Lopez Moran	5/1/20	M	MAR Perineal	6/1/20
6	848560	Angel Narciso	15/11/20	M	MAR Perineal	17/11/20
7	849609	Campechano Cuevas	23/08/21	M	MAR Perineal	23.08.21
8	864698	Molina Hernandez Lucero Maria	20/12/19	F	MAR Vestibular	2/1/20
9	847675	Gomez Alvarez Angel Jesus	27/12/19	M	MAR Perineal	28/12/19

N.	Comorbilidades	Cuales?	Fecha 1er Fistulograma	Edad en dias 1er Fistulograma	IRP Inicial
1	Si	CIV perimembranosa	26.08.21	4	0.56
2	Si	FOP	04.12.20	4	0.34
3	No		13.12.19	4	0.42
4	Si	Hidronefrosis + Medula anclada + Vejiga neurogenica	19.11.21	17	0.42
5	Si	PCA	10.01.20	5	0.47
6	No		20.11.20	5	0.51
7	Si	Riñon en herradura, Medula anclada	26.08.21	3	0.66
8	Si	Polidactilia	14.02.20	30	0.63
9	Si	PCA, FOP, Hemivertebra	10.01.20	14	0.6

N.	Manejo	Fecha 2do Fistulograma	Edad 2do Fistulograma	IRP Final	ISC
1	D + L	21.01.22	5 meses	0.59	0.69
2	D + L	15.04.21	4 meses	0.48	0.44
3	D + L	21.05.21	18 meses	0.65	0.48
4	D + L	18.02.22	3 meses	0.68	0.59
5	D + L	26.03.21	14 meses	0.5	0.54
6	D + L	30.04.21	5 meses	0.52	0.42
7	D + L	05.11.21	2 meses	0.59	0.54
8	D + L	18.06.21	6 meses	0.76	0.7
9	D + L	08.09.20	8 meses	0.58	0.54

N.	Necesidad de Colostomia	Fecha de la Cirugia	Edad ARPSP	Megarecto	Complicaciones PostQx
1	No	16.02.21	6 meses	Si	Lesion advertida de uretra
2	Si	12.07.21	7 meses	No	Dehiscencia, Requirio Colostomia + Rescate ARPSP
3	No	24.05.21	18 meses	Si	Recto dilatado
4	No				
5	No	31.03.21	14 meses	No	Ninguna
6	No	06.08.21	8 meses	No	Dehiscencia parcial
7	No	03.12.21	4 meses	No	Ninguna
8	No				
9	No	04.11.20	10 meses	Si	Lesion advertida de uretra