



UNIVERSIDAD NACIONAL AUTÓNOMA DE  
MÉXICO

---

---



**FACULTAD DE ODONTOLOGÍA**

DIAGNÓSTICO Y TRATAMIENTO DEL TRAUMATISMO  
DENTOALVEOLAR EN EL CONSULTORIO DENTAL.

**T E S I N A**

QUE PARA OBTENER EL TÍTULO DE

**C I R U J A N O   D E N T I S T A**

P R E S E N T A:

CHRISTIAN EMMANUEL SÁNCHEZ ROBLES

TUTOR: Mtro. OSCAR MIRANDA HERRERA

Cd. Mx.

2022



Universidad Nacional  
Autónoma de México



**UNAM – Dirección General de Bibliotecas**  
**Tesis Digitales**  
**Restricciones de uso**

**DERECHOS RESERVADOS ©**  
**PROHIBIDA SU REPRODUCCIÓN TOTAL O PARCIAL**

Todo el material contenido en esta tesis esta protegido por la Ley Federal del Derecho de Autor (LFDA) de los Estados Unidos Mexicanos (México).

El uso de imágenes, fragmentos de videos, y demás material que sea objeto de protección de los derechos de autor, será exclusivamente para fines educativos e informativos y deberá citar la fuente donde la obtuvo mencionando el autor o autores. Cualquier uso distinto como el lucro, reproducción, edición o modificación, será perseguido y sancionado por el respectivo titular de los Derechos de Autor.



## AGRADECIMIENTOS.

A Dios, por permitirme llegar hasta esta etapa de mi vida. Por darme la salud, fuerza, perseverancia, constancia y protección necesaria para poder alcanzar esta meta.

A mi mamá, Julia Esther Robles Mendoza. Por dedicar su vida a formarme como una persona de valores, por el sacrificio que realizó para poder conseguir todo lo necesario para que yo pudiera terminar mis estudios, por creer en mí más que nadie y por ser el mejor ejemplo de amor incondicional.

A mi papá, José Luis Sánchez Sánchez. Por mostrarme el camino de la superación y por no permitir que desistiera durante mi vida académica. Por tener las palabras de aliento precisas para motivarme a continuar.

A mi hermano, José Luis Sánchez Robles. Porque con su ejemplo, pude tomar el camino que me ha llevado hasta aquí, y a su manera, ha estado siempre pendiente de mis sueños y me anima a alcanzar mis metas.

A mis sobrinos, Gabriel y Camila. Porque con su nobleza y dulzura, llegaron a motivarme para querer superarme y ser un buen ejemplo para ustedes.

Al resto de mi familia que me apoyó, a mi abuelita, mis tíos y mis primos Omar, Yareli y Dulce que me han visto crecer y me han acompañado en todo momento desde que éramos pequeños.

A la mujer de mi vida, Sofía. Porque ella me ha acompañado en este andar, me ha consolado en momentos de angustia, tristeza y desesperación, y, sobre todo, me ha querido como nadie lo ha hecho a pesar de cualquier cosa. Si hoy tengo metas y sueños, es porque los he forjado con ella tomado de su mano. Te amo hoy, mañana y siempre.

A todos mis amigos que tuve durante mi formación universitaria: David, Ávila, Alejandro, Giselle, Yatzaret, Mitchell, Carina, Jesús, Brandon, Jorge, Francisco, Joselyn, Daniela, María Teresa, Elena y María Fernanda. Por regalarme los



mejores momentos de mi vida estudiantil. Por esos momentos de alegría que quedarán siempre en mi corazón.

A la familia Juárez Salinas, en especial a mi hermano Alfonso, mi querida Tania y la inigualable Mary Chuy. Porque desde el momento en que decidí estudiar esta profesión, me brindaron todo el apoyo necesario para poder cumplir mi sueño.

A todos los profesores que tuve en mi formación académica. Porque cada uno deja su esencia en mi desarrollo profesional y también en mi desarrollo como ser humano.

A todas las personas que depositaron su confianza en mí para ser mis pacientes, por llegar puntuales a sus citas y por tener paciencia para que yo pudiera aprender de la mejor manera.

A cada una de las personas que apoyaron a mis padres para que pudiera seguir estudiando de manera económica, fomentando mi formación profesional o incluso llevándome a la escuela: María del Rocío González, Ángel Cruz, Rocío Mercado, José Antonio Chirino, Miriam Flores, Sabino Robles, Ana María Robles, Adolfo Robles, José Luis Rodríguez, Abigail Rodríguez, Rosario Alquicira y Salvador Muñiz.

A mi tutor, el maestro Oscar Miranda Herrera, le agradezco el tiempo dedicado para poder supervisar y brindarme el conocimiento necesario para poder concluir este trabajo.

A la Universidad Nacional Autónoma de México, institución a la que soñé pertenecer desde niño y me recibió con los brazos abiertos para poder formarme. Me viste crecer, me educaste e hiciste que encontrara el amor por solo veinte centavos al año. No me alcanzará la vida para pagarte mi amada universidad. El orgullo de ser universitario es para siempre.

“Por mi raza hablará el espíritu.”

*Con cariño, Christian.*



# ÍNDICE

<b>OBJETIVOS .....</b>	<b>VII</b>
<b>INTRODUCCIÓN.....</b>	<b>1</b>
<b>CAPÍTULO I. ANATOMÍA DE LA REGIÓN.....</b>	<b>3</b>
1.1 Estructuras óseas de la boca .....	3
1.1.1 Maxilar .....	3
1.1.2 Mandíbula.....	4
1.1.3 Palatinos.....	5
1.2 Órganos dentarios.....	6
1.2.1 Tejidos que componen a los dientes.....	6
1.2.1.1 Esmalte.....	6
1.2.1.2 Dentina .....	7
1.2.1.3 Pulpa.....	7
1.3 Periodonto.....	8
1.3.1 Tejidos que componen al periodonto.....	8
1.3.1.1 Encía.....	8
1.3.1.2 Ligamento periodontal .....	8
1.3.1.3 Cemento radicular.....	9
1.3.1.4 Hueso alveolar .....	9
<b>CAPÍTULO II. TRAUMA MAXILOFACIAL .....</b>	<b>10</b>
2.1 Concepto de fractura.....	10
2.2 Clasificación.....	10
2.1.1 Según la energía disipada en el trauma.....	10
2.1.1.1 De baja energía .....	10
2.1.1.2 De alta energía .....	11
2.1.2 Según la extensión del trazo .....	11
2.1.2.1 Fractura completa.....	11
2.1.2.2 Fractura incompleta .....	11
2.1.2.2.1 Fisuras.....	11
2.1.2.2.2 Fracturas en tallo.....	11
2.1.2.2.3 Fractura en rodete .....	11



2.1.3 Según el mecanismo de producción.....	12
2.1.3.1 Por mecanismo directo .....	12
2.1.3.2 Por mecanismo indirecto.....	12
2.1.3.2.1 Por tensión o tracción.....	12
2.1.3.2.2 Por compresión .....	12
2.1.3.2.3 Por torsión.....	13
2.1.3.2.4 Por flexión .....	13
2.1.3.2.5 Por cizallamiento .....	13
2.1.4 Según la lesión tisular .....	14
2.1.4.1 Fracturas cerradas.....	14
2.1.4.2 Fracturas abiertas.....	14
2.2 División de la cara para el estudio del trauma maxilofacial. ....	14
2.2.1 Tercio superior .....	15
2.2.2 Tercio medio.....	15
2.2.3 Tercio inferior.....	15
2.3 Tipos de fracturas dependiendo la zona anatómica .....	15
2.3.1 Tercio superior de la cara.....	16
2.3.1.1 Fractura del hueso frontal .....	16
2.3.1.1.1 Fractura de la pared anterior o externa del seno frontal. 16	
2.3.1.1.2 Fractura de la pared posterior o interna del seno frontal. 16	
2.3.2 Tercio medio de la cara .....	16
2.3.2.1 Fractura nasal .....	16
2.3.2.2 Fractura orbitaria.....	17
2.3.2.3 Fractura del hueso cigomático .....	18
2.3.2.4 Fracturas extendidas .....	18
2.3.2.4.1 Fractura de Le Fort I.....	19
2.3.2.4.2 Fractura de Le Fort II.....	19
2.3.2.4.3 Fractura de Le Fort III.....	19
2.3.3 Tercio inferior de la cara .....	19
2.3.3.1 Fracturas mandibulares. ....	20
2.3.3.1.1 Fractura de la sínfisis mandibular .....	20
2.3.3.1.2 Fractura parasinfisiaria .....	20
2.3.3.1.3 Fractura del cuerpo mandibular.....	20
2.3.3.1.4 Fractura del ángulo mandibular .....	20
2.3.3.1.5 Fractura de la rama mandibular.....	20
2.3.3.1.6 Fractura del cóndilo mandibular .....	20
2.3.3.1.7 Fractura del proceso coronoides.....	21
2.3.3.2 Traumatismo dentoalveolar.....	21
<b>CAPÍTULO III. TRAUMATISMO DENTOALVEOLAR.....</b>	<b>22</b>
3.1 Concepto.....	22
3.2 Etiología .....	22



3.3 Prevalencia .....	22
3.4 Clasificación .....	23
3.4.1 Traumatismos dentoalveolares que afectan solo al tejido dentario. 24	
3.4.1.1 Fisura coronaria .....	24
3.4.1.2 Fractura coronaria.....	25
3.4.1.2.1 Confinada al esmalte.....	25
3.4.1.2.2 Con afectación de esmalte y dentina.....	25
3.4.1.2.3 Con afectación del esmalte, dentina y exposición pulpar.	
.....	25
3.4.1.3 Fractura corono-radicular.....	27
3.4.1.4 Fractura radicular.....	29
3.4.2 Traumatismos dentoalveolares que afectan los tejidos de sostén	
de los dientes. ....	30
3.4.2.1 Concusión.....	30
3.4.2.2 Subluxación .....	30
3.4.2.3 Luxación .....	30
3.4.2.4 Avulsión .....	30
3.4.2.5 Fractura alveolar .....	31

## **CAPÍTULO IV. MANEJO DE LOS TRAUMATISMOS**

### **DENTOALVEOLARES EN EL CONSULTORIO DENTAL..... 33**

4.1 Anamnesis. ....	33
4.2 Exploración clínica .....	34
4.3 Exploración radiográfica.....	35
4.4 Manejo de los traumatismos dentoalveolares que afectan solo al tejido	
dentario .....	38
4.4.1 Manejo de fracturas coronarias. ....	38
4.4.1.1 Fisura coronaria .....	38
4.4.1.3 Con afectación de esmalte y dentina .....	38
4.4.1.4 Con afectación del esmalte, dentina y exposición pulpar.....	39
4.4.2 Manejo de fracturas corono-radiculares. ....	41
4.4.2.1 Sin afectación pulpar .....	41
4.4.2.2 Con afectación pulpar .....	41
4.4.3 Manejo de fracturas radiculares.....	41
4.4.3.1 Con afectación del tercio apical y tercio medio .....	41
4.4.3.2 Con afectación del tercio cervical.....	43



4.5 Manejo de traumatismos dentoalveolares que afectan los tejidos de sostén de los dientes. ....	43
4.5.1 Concusión .....	43
4.5.2 Subluxación .....	43
4.5.3 Luxación .....	44
4.5.4 Avulsión.....	44
4.5.5 Fractura de hueso alveolar .....	46
4.6 Tratamiento de la pulpa .....	47
4.7 Tratamiento farmacológico y recomendaciones.....	48
<b>CONCLUSIONES .....</b>	<b>49</b>
<b>BIBLIOGRAFÍA .....</b>	<b>50</b>





## **OBJETIVOS.**

### **Objetivo general.**

Describir el diagnóstico y tratamiento de los pacientes que presenten algún tipo de fractura dentoalveolar dentro del consultorio dental basándose en la revisión bibliográfica y recursos en línea.

### **Objetivos específicos.**

Compilar la información para brindar al Cirujano Dentista, así como al estudiante de pregrado una guía para el reconocimiento de las lesiones que engloban el traumatismo dentoalveolar para poder obtener un adecuado diagnóstico, pronóstico y plan de tratamiento.

Conocer el equipo necesario en el consultorio dental para el diagnóstico y tratamiento del traumatismo dentoalveolar.



## INTRODUCCIÓN.

El trauma maxilofacial, corresponde a todo daño por causas externas que pueden afectar a una, varias o en su totalidad, a las estructuras que componen el macizo facial.

Tiene una etiología amplia, ya que se puede dar por diversas situaciones, como caídas, peleas, accidentes automovilísticos, accidentes deportivos, entre otros. Éstas, van a variar dependiendo de múltiples características de la población, como por ejemplo el nivel socioeconómico y cultural, que pueden estar relacionados con el consumo de sustancias psicoactivas como lo pueden ser drogas estimulantes o depresoras del sistema nervioso central, alucinógenas entre otras.

Por la importante relación con elementos anatómicos vitales del macizo facial, es necesario hacer énfasis en el buen diagnóstico, pronóstico y manejo trans y postoperatorio de este tipo de traumatismos considerando que muy probablemente se requiera un manejo multidisciplinario, dependiendo de la gravedad del trauma y las estructuras anatómicas dañadas; sin olvidar la importancia funcional y estética que su buen manejo conlleva. Los pacientes que se ven en la situación de pasar por un traumatismo maxilofacial, pasan de una manera repentina de un estado “normal” a la pérdida de los tejidos y de la función. Estos creen que el tratamiento de dichas lesiones hará que consigan quedar de la misma manera que como estaban antes del traumatismo, aunque solo algunas veces se pueden lograr resultados así.

Dentro de las lesiones que comprenden el trauma maxilofacial, encontramos al traumatismo dentoalveolar. Generalmente este tipo de lesiones se presentan con mucha frecuencia en el consultorio dental por lo que es importante que el Odontólogo sepa identificar, tratar y remitir a los pacientes que se encuentren en una situación de esta magnitud, evitando



## Diagnóstico y tratamiento del traumatismo dentoalveolar en el consultorio dental.



así secuelas funcionales o estéticas gracias a un diagnóstico oportuno y un tratamiento eficaz.

¿Qué debo preguntarle a un paciente que sufrió un traumatismo dentoalveolar? ¿cómo se clasifica? ¿cómo determinar si el pronóstico es favorable o no de las estructuras dañadas? ¿de qué depende la aplicación de cada tratamiento? ¿la pulpa juega un papel importante en la elección del tratamiento? Por eso es importante que el profesional esté preparado para realizar el mejor abordaje clínico. Todas estas interrogantes son abordadas en este trabajo, intentando dejar en claro cómo es que se debe de manejar a un paciente que sufra una situación como éstas para así obtener un mayor porcentaje de éxito en el tratamiento con la finalidad de devolver al paciente las mejores condiciones físicas, estéticas y funcionales posibles.

## CAPÍTULO I. ANATOMÍA DE LA REGIÓN.

Las estructuras óseas de la boca, constituyen parte del esqueleto de la cabeza, el cual está formado por múltiples huesos que se articulan entre sí por uniones inmóviles y móviles (1).

### 1.1 Estructuras óseas de la boca.

#### 1.1.1 Maxilar.

Es un hueso par y ambos huesos son los que forman la maxila.

Está situado en la parte anterior y medial de la cara formando gran parte de ésta, participando en la formación de la pared lateral y del piso de la fosas nasales (Figura 1), así como de la pared interna y del piso de la órbita (2). Se le considera un hueso neumático puesto que está excavado por una gran cavidad, el seno maxilar (Figura 2). Por otro lado, posee un amplio borde alveolar donde se alojan los órganos dentarios superiores.

Presenta:

- Cuerpo.
- Cuatro procesos: frontal, cigomático, palatino y alveolar.

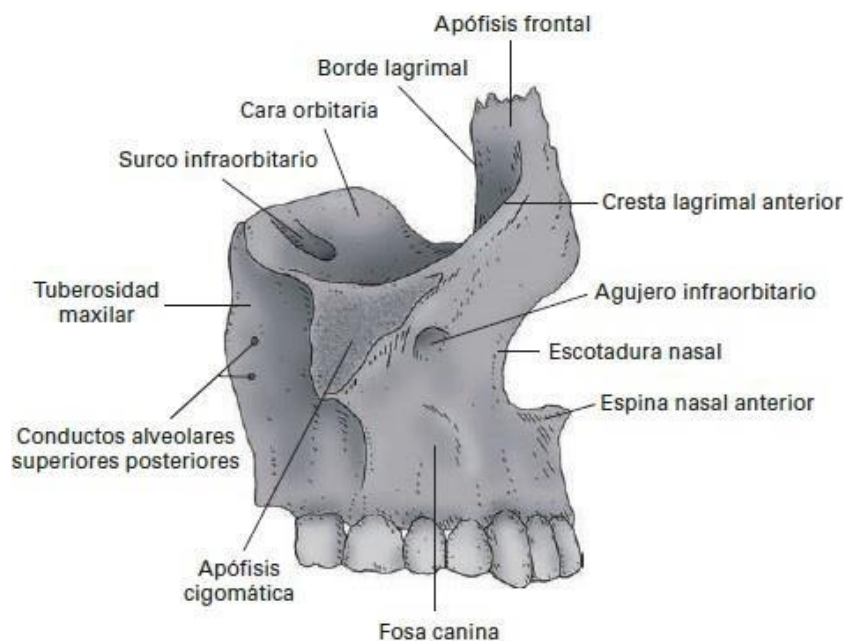


Fig 1. Hueso maxilar. Vista lateral (2).

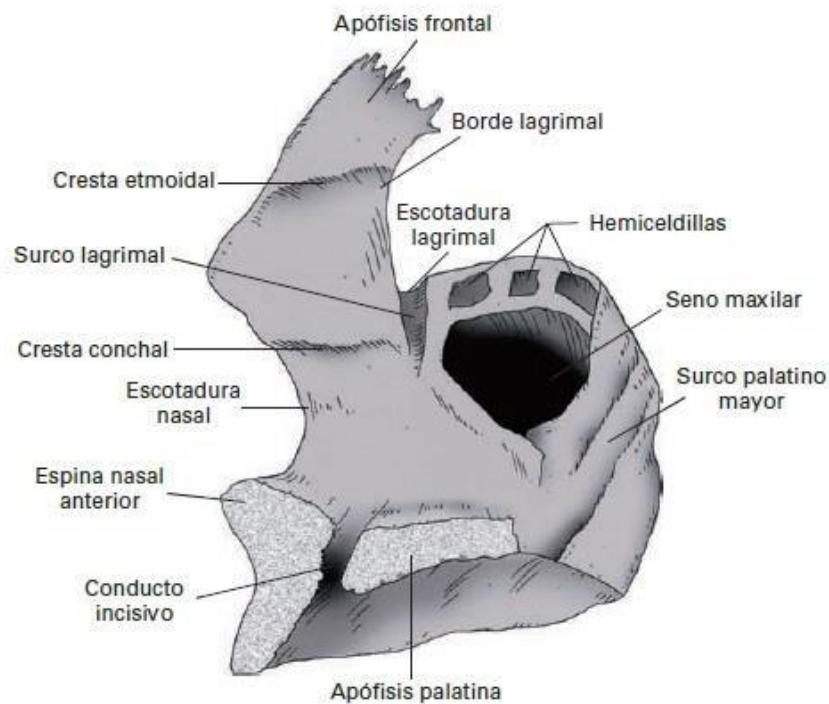


Fig 2. Hueso maxilar. Vista medial (2).

### 1.1.2 Mandíbula.

Es el único hueso móvil del cráneo y tiene la función de soportar las piezas dentarias inferiores y prestar inserción a los músculos masticadores (3). Es fuerte e impar que por sí solo constituye la mandíbula inferior. Su nombre viene de *mandera* que significa masticar. Es simétrico y consta de:

- Cuerpo, el cual tiene forma de arco con la concavidad posterior y consta de dos caras, una anterior (Figura 3) y una posterior.
- Dos procesos llamados *ramas* (Figura 4) que se originan en los extremos del cuerpo de la misma y se dirigen hacia arriba hacia la superficie articular del temporal.

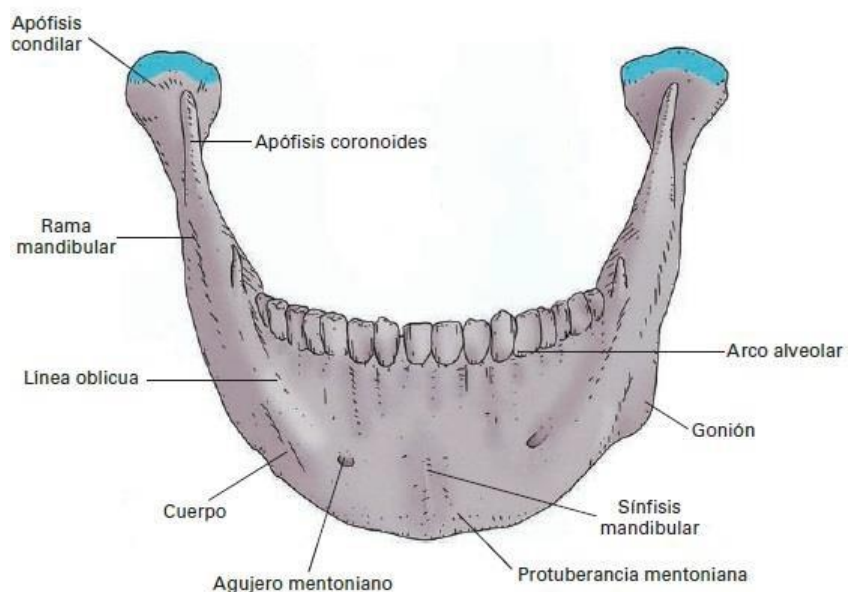


Fig 3. Hueso mandibular. Vista anterior (2).

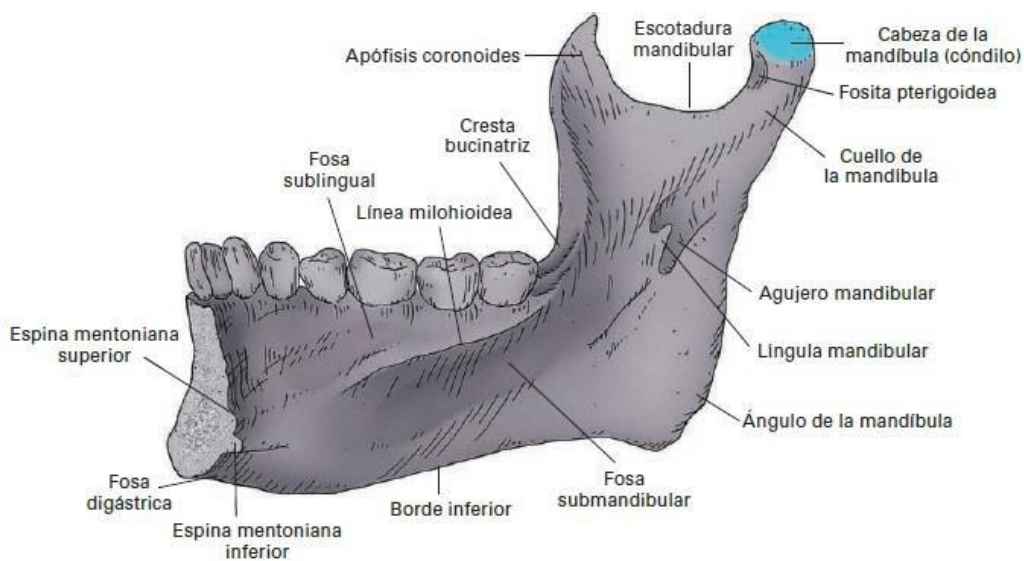


Fig 4. Mandíbula seccionada en el plano medio. Vista medial (2).

### 1.1.3 Palatinos.

Es un hueso par que contribuye a formar el paladar óseo y la parte posterior de la pared lateral de la cavidad nasal. Tiene forma de “L” y consta de dos láminas:

- Lámina horizontal. -Se dispone por detrás de las apófisis palatinas del maxilar con las que se establece la sutura palatina transversa (1,2). Esta lámina, junto con las apófisis palatinas del maxilar, constituyen la parte posterior del piso de las fosas nasales y del techo de la boca (2).
- Lámina perpendicular. La cuál es rectangular y está intercalada entre el maxilar y la apófisis pterigoides del esfenoides (2).

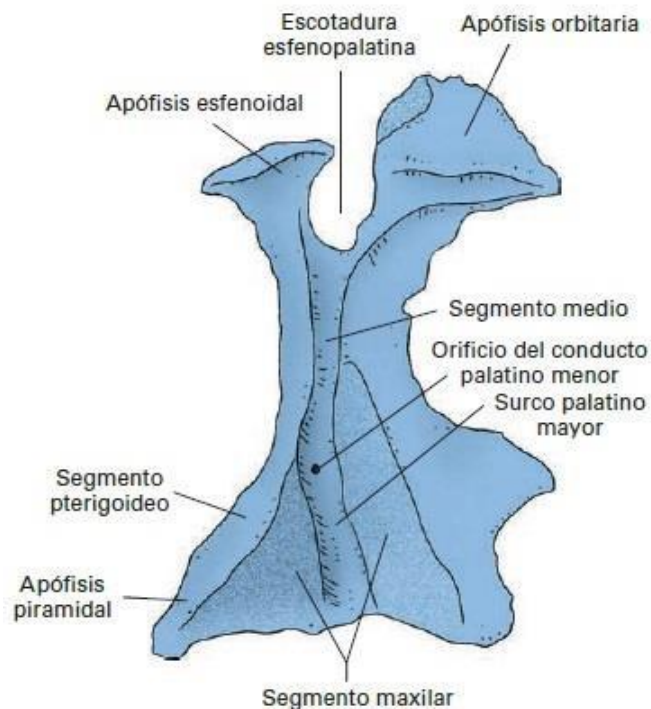


Fig 5. Hueso palatino. Vista lateral (2).

## 1.2 Órganos dentarios.

### 1.2.1 Tejidos que componen a los dientes.

#### 1.2.1.1 Esmalte.

Es un tejido mineralizado de naturaleza ectodérmica. Deriva del epitelio interno del esmalte y está compuesto en un 96% por matriz orgánica, 1% de proteínas no colágenas y 3% de agua (4). Es el componente mineral responsable de la dureza de los dientes (Figura 6). Radiográficamente se observa de color blanco (radio-opaco) en la zona de la corona del diente,



sin embargo, si hay pérdida del contenido mineral, la zona se observa de color gris o negro (radio-lúcido).

#### 1.2.1.2 Dentina.

Es un tejido mineralizado de origen mesodérmico.

Posee un 70% de sustancia inorgánica cuyo principal componente es la hidroxiapatita, 20% de sustancia orgánica (principalmente colágeno tipo I) y 10% de agua (5). En la estructura de la dentina, se pueden distinguir dos componentes básicos: los túbulos dentinarios (los cuáles se ubican en la totalidad del espesor de la dentina, cambiando su disposición dependiendo de su ubicación) y la matriz intratubular.

Sus propiedades, hacen que se le dé al diente su color, elasticidad, sensibilidad y capacidad de reparación (Figura 6).

Radiográficamente se observa radio-opaca, pero no tanto como el esmalte, se sitúa debajo de éste y rodea la cavidad pulpar. Constituye la mayor parte de la estructura dental.

#### 1.2.1.3 Pulpa.

Es el único tejido blando del diente, de origen mesodérmico se encuentra recubierto por la dentina a nivel cameral (Figura 6), formando la pulpa coronaria y en la raíz, formando la pulpa radicular.

Formada por un 75% de agua y un 25% por matriz orgánica (Células, sustancia extracelular, fibras y matriz amorfa) (6).

Radiográficamente se observa una zona radiolúcida.



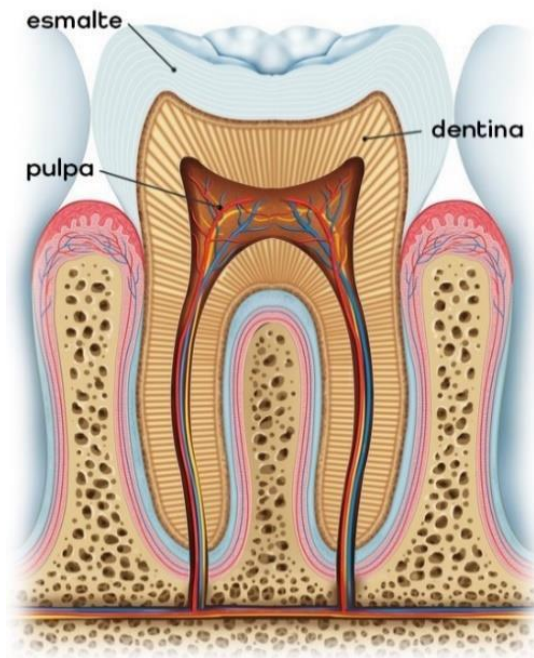


Fig 6. Tejidos de los órganos dentarios (7).

### 1.3 Periodonto.

#### 1.3.1 Tejidos que componen al periodonto.

##### 1.3.1.1 Encía.

Vargas et al (8) la define como “la mucosa masticatoria que cubre el proceso alveolar y rodea a los dientes en la parte cervical”. Esta a su vez se extiende desde la encía marginal hacia la línea mucogingival (Figura 7). Es el único tejido periodontal visible para su inspección (9).

##### 1.3.1.2 Ligamento periodontal.

Se define como un tejido conectivo, especializado, altamente fibroso, vascularizado y muy celular que se encuentra rodeando las raíces de los dientes (8) (Figura 7). Se localiza entre el cemento radicular y el hueso que forma la pared del alveolo dentario. Constituido por una matriz extracelular hecha por fibras, sustancia fundamental y células relacionadas con la formación de tejidos periodontales, así como una gran cantidad de vasos sanguíneos y nervios.



### 1.3.1.3 Cemento radicular.

Se define como una delgada capa de tejido conectivo mineralizado especializado, el cuál cubre la dentina de las raíces de los dientes (Figura 7). Sirve para anclar los dientes al hueso alveolar (8). Compuesto en un 45% por material inorgánico, 33% de material orgánico y 22% de agua por volumen.

### 1.3.1.4 Hueso alveolar.

Este es el tejido que forma la pared ósea de los alveolos que sostiene a los dientes (8) (Figura 7). Se forma de manera simultánea durante el desarrollo y erupción de los dientes y se reabsorbe de manera gradual cuando los dientes se pierden. Radiográficamente se observa como una línea radiopaca que rodea a la raíz del diente por lo que también se le denomina “lámina dura”. Compuesto en su parte orgánica por un componente fibrilar en un 95% en el cuál abundan en su mayoría la colágena tipo I y III y el 5% restante está constituido por un componente no fibrilar de proteínas no colagenosas. La parte inorgánica está constituida por cristales de hidroxiapatita.

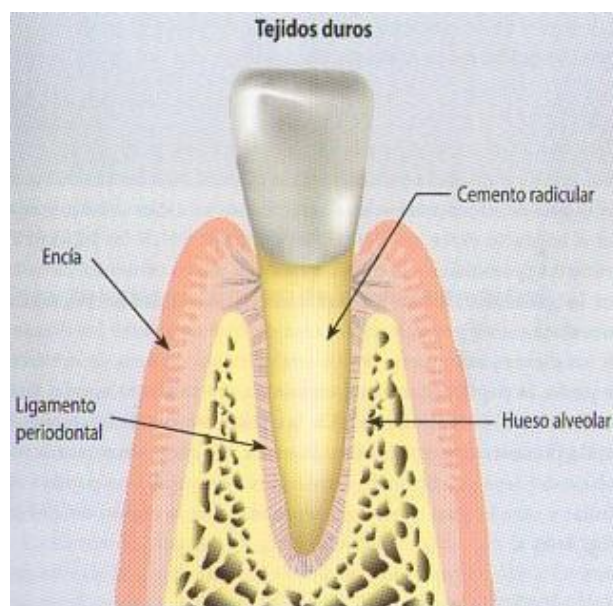


Fig 7. Esquema de los componentes del periodonto (8).



## CAPÍTULO II. TRAUMA MAXILOFACIAL.

### 2.1 Concepto de fractura.

Una fractura se define como pérdida de la integridad ósea.

Los mecanismos por los cuáles un agente traumático puede vencer la resistencia ósea y condiciona la aparición de ciertas características en las lesiones logrando interrumpir la integridad del hueso son:

- Mecanismo directo. - La fractura se localiza en el lugar del hueso en donde actúa el agente traumático (3,10). Un claro ejemplo puede ser un golpe por una caída y exista trauma en la zona anterior de la boca.
- Mecanismo indirecto. - Cuando una fuerza externa aplicada sobre el hueso tiende a deformarlo. Puede localizarse en un lugar del hueso distante al punto de incidencia de la fuerza (3,10). Un ejemplo puede ser un golpe en el mentón, dando lugar a que se golpeen los dientes antagonistas y exista fractura en alguno de ellos.
- Acción muscular.- Una contracción muscular de mucha energía puede provocar una fractura por “arrancamiento” de la zona de inserción muscular, así como de las coronas dentarias por apretamiento oclusal excesivo (3).

### 2.2 Clasificación.

Ramos Pascua (11) señala que estas se pueden clasificar de acuerdo a diferentes criterios como son:

#### 2.1.1 Según la energía disipada en el trauma.

##### 2.1.1.1 De baja energía.

No se requiere un gran traumatismo para generarla. Por ejemplo, una fractura que se da sobre un hueso débil por una enfermedad sin que se requiera una fuerza anormal para generarla.



### 2.1.1.2 De alta energía.

Hace referencia a la gran cantidad de energía cinética del trauma que se va a transmitir de cierta extremidad al hueso que podrían generar lesiones tanto en hueso como en tejidos blandos.

### 2.1.2 Según la extensión del trazo.

#### 2.1.2.1 Fractura completa.

Aquella en la que la totalidad del trazo afecta toda la arquitectura del hueso y del periostio (Figura 8 D).

#### 2.1.2.2 Fractura incompleta.

Aquella que no afecta en la totalidad del trazo a la arquitectura del hueso. Éstas, a su vez se dividen en:

##### 2.1.2.2.1 Fisuras.

Afectan a parte del espesor del hueso (Figura 8 A).

##### 2.1.2.2.2 Fracturas en tallo.

Por flexión en los huesos (Figura 8 C).

##### 2.1.2.2.3 Fractura en rodete.

Son fracturas producidas por una compresión del hueso, que por su mayor elasticidad se deforma, aplastándose y ensanchándose (Figura 8 B).

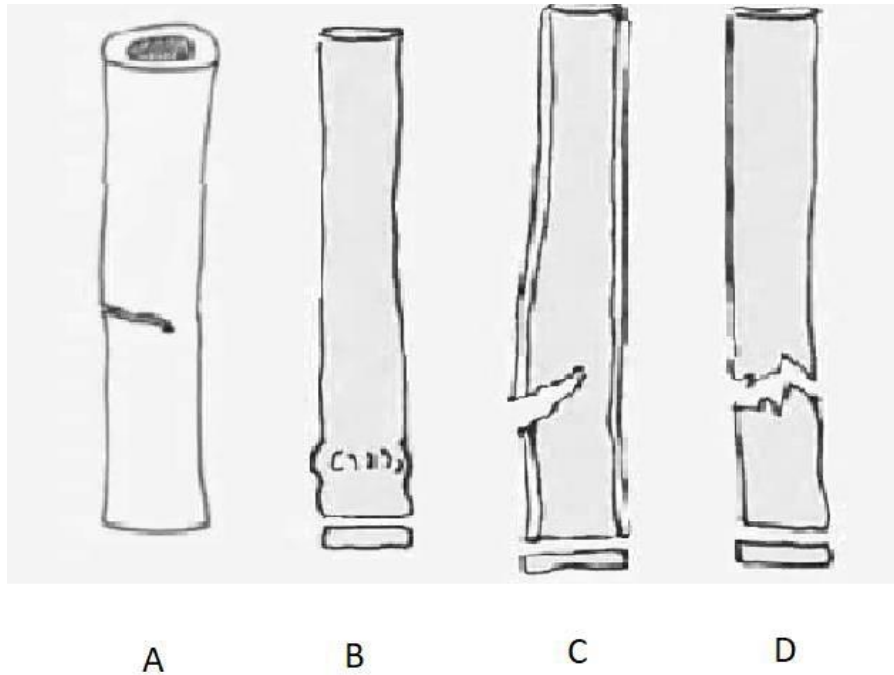


Fig 8. Tipos de fracturas según la extensión del trazo. A: Fisura. B: Fractura en rodete. C: Fractura en tallo. D: Fractura completa. (12).

### 2.1.3 Según el mecanismo de producción.

#### 2.1.3.1 Por mecanismo directo.

Producidas en el lugar del impacto.

#### 2.1.3.2 Por mecanismo indirecto.

Se generan a distancia del lugar del traumatismo. Se pueden clasificar a su vez en:

##### 2.1.3.2.1 Por tensión o tracción.

Gracias a dos fuerzas que actúan en la misma dirección, pero en sentido opuesto divergentes hacia el hueso.

##### 2.1.3.2.2 Por compresión.

Gracias a dos fuerzas que actúan en la misma dirección, pero en sentido opuesto convergentes hacia el hueso (Figura 9).

### 2.1.3.2.3 Por torsión.

Gracias a que una fuerza que ocasiona el movimiento de rotación del hueso sobre su propio eje (Figura 10).

### 2.1.3.2.4 Por flexión.

Gracias a dos fuerzas en dirección paralela que actúan en el mismo sentido, pero cada una en un extremo del hueso (Figura 11).

### 2.1.3.2.5 Por cizallamiento.

Gracias a las fuerzas paralelas en sentido opuesto, convergentes hacia el hueso.

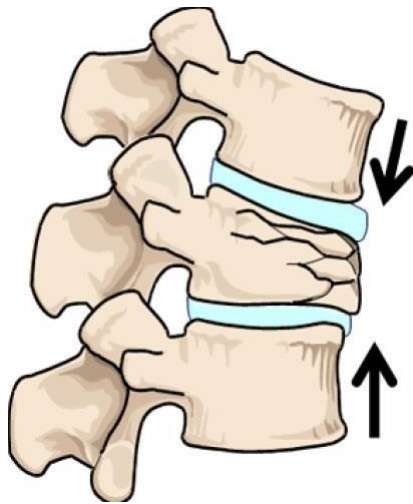


Fig 9. Fractura por compresión (11) .



Fig 10. Fractura por torsión (11).

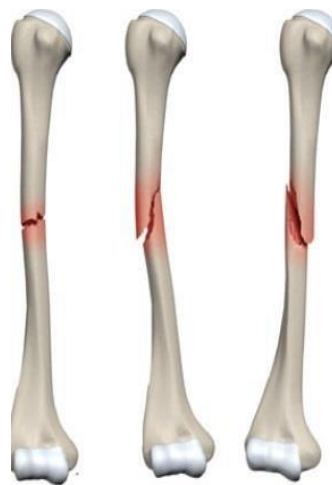


Fig 11. Fractura por flexión (10).

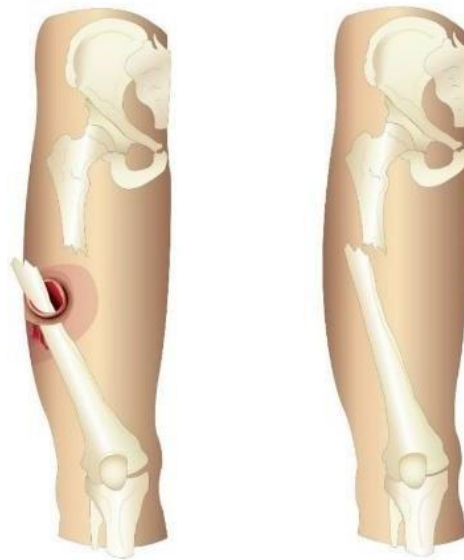#### 2.1.4 Según la lesión tisular.

##### 2.1.4.1 Fracturas cerradas.

Son aquellas en las que no existe comunicación de la fractura con el exterior (Figura 12).

##### 2.1.4.2 Fracturas abiertas.

Son aquellas en la que la piel genera una línea de continuidad y comunica a la fractura con el exterior (Figura 12).



Fractura abierta    Fractura cerrada

Fig 12. Fracturas según la lesión tisular (13).

Este tipo de clasificaciones ayudan a definir de mejor manera la fractura de cara a su tratamiento.

#### 2.2 División de la cara para el estudio del trauma maxilofacial.

Según Mardones et al (14) para el estudio del trauma maxilofacial, el rostro se dividirá en tres zonas básicas (Figura 13):



### 2.2.1 Tercio superior.

Que abarca desde la inserción del cabello (o punto Trichion) a los arcos supraorbitarios.

### 2.2.2 Tercio medio.

Que abarca desde los arcos supraorbitarios a las caras oclusales de los dientes superiores.

### 2.2.3 Tercio inferior.

Corresponde al hueso mandibular y a sus órganos dentarios.

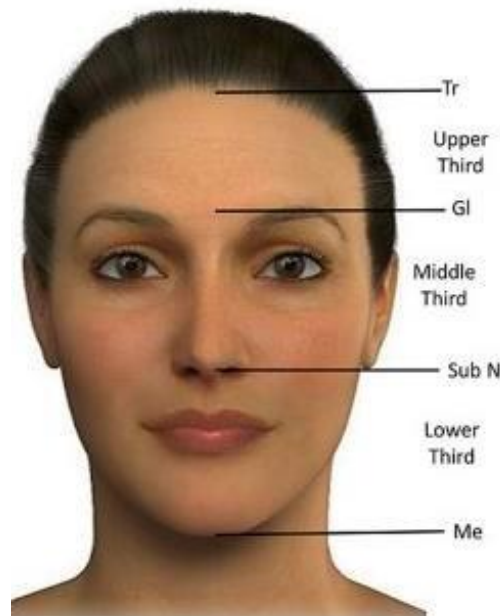


Fig 13. División del rostro en tercios (15).

### 2.3 Tipos de fracturas dependiendo la zona anatómica.

A continuación, se presentarán, los diferentes tipos de fracturas dependiendo de la zona en la que se presenten:





### 2.3.1 Tercio superior de la cara:

#### 2.3.1.1 Fractura del hueso frontal.

En el espesor de este hueso existe el seno paranasal frontal, que da lugar a una pared externa y otra interna (ésta con relación al encéfalo). Clínicamente se observa una depresión ósea en el hueso frontal, equimosis<sup>1</sup>, crepitación y en algunos casos se llega a presentar rinorrea<sup>2</sup>. Existen dos tipos de fracturas del hueso frontal que son:

##### 2.3.1.1.1 Fractura de la pared anterior o externa del seno frontal.

##### 2.3.1.1.2 Fractura de la pared posterior o interna del seno frontal.

Esta en especial, por directa relación con el endocráneo debe de ser manejada por el área de neurocirugía.

El tratamiento de este tipo de fracturas dependerá del grado de desplazamiento de los fragmentos y que tan comprometidas estén las estructuras adyacentes. Por lo que puede o no, ser quirúrgico.

### 2.3.2 Tercio medio de la cara:

#### 2.3.2.1 Fractura nasal.

Son de las más comunes dentro de las fracturas, ya que la nariz normalmente es la parte más prominente de la cara y por ende la primera en estar expuesta ante cualquier traumatismo (Figura 14). Clínicamente se puede encontrar epistaxis<sup>3</sup>, asimetría nasal (que puede ser de lateral o depresión), dolor local, edema en la zona fronto-nasal, crepitación. Su tratamiento consiste en controlar la hemorragia y manejo en el departamento de otorrinolaringología.

---

<sup>1</sup> Acumulación de sangre en tejido subcutáneo.

<sup>2</sup> Salida de líquido céfalo-raquídeo por las fosas nasales.

<sup>3</sup> Hemorragia nasal.

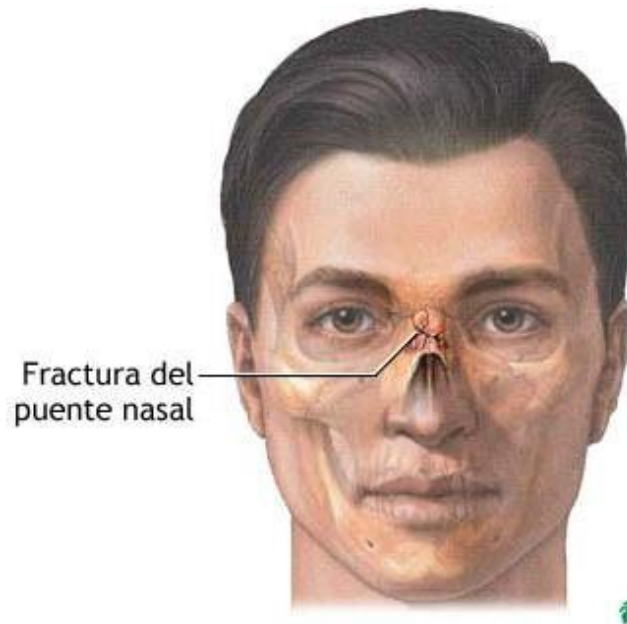


Fig 14. Fractura nasal (16).

#### 2.3.2.2 Fractura orbitaria.

Ocurre por un trauma directo en la zona ocular, generando que el bulbo ocular se impacte hacia la fosa orbitaria y que sus paredes se fracturen (Figura 15). Su manejo quirúrgico se llevará a cabo si se presentan signos característicos como enoftalmos<sup>4</sup>, diplopía<sup>5</sup> u oftalmoplejía<sup>6</sup>.

---

<sup>4</sup> Desplazamiento del globo ocular hacia la parte posterior de la órbita.

<sup>5</sup> Visión doble.

<sup>6</sup> Incapacidad de mover el globo ocular a voluntad.

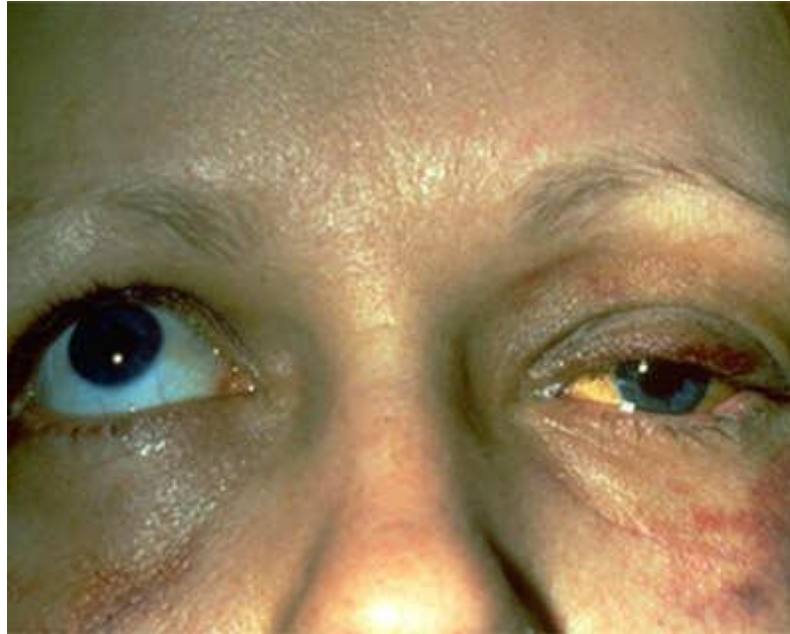

Fig 15. Fractura orbitaria (17).

#### 2.3.2.3 Fractura del hueso cigomático.

Es la más común del macizo facial. Clínicamente se puede observar edema en la región geniana y cigomática del lado afectado acompañado de equimosis periorbitaria (también conocida como “ojos de mapache”), hipoestesia<sup>7</sup>, aplanamiento del pómulos y trismus<sup>8</sup>. Este último es muy característico ya que en el hueso cigomático se inserta el músculo masetero tanto en su porción superficial como en la profunda y ante una fractura de este hueso, se genera un encogimiento (contractura) de este músculo.

#### 2.3.2.4 Fracturas extendidas.

Generalmente asociadas a un traumatismo de alta energía (18). Los patrones convencionales localizados a nivel de las “líneas de debilidad” descritas por René Le Fort muy pocas veces ocurren como tal. Normalmente existen combinaciones de estos patrones (3), los cuáles son:

---

<sup>7</sup> Disminución de la sensación cutánea.

<sup>8</sup> Restricción y limitación del rango de movimiento normal de la boca.

#### 2.3.2.4.1 Fractura de Le Fort I.

Incluye el desprendimiento horizontal del maxilar respecto al piso de la nariz (Figura 16 A). A veces no se puede afectar el paso del aire a través de las narinas, pero la orofaringe puede estar comprometida por un coágulo sanguíneo o un edema del paladar blando.

#### 2.3.2.4.2 Fractura de Le Fort II.

También conocida como fractura piramidal por incluir los huesos maxilares derechos e izquierdos, la porción media del piso de la órbita y los huesos nasales (Figura 16 B). Aquí puede existir una afectación de la vía aérea por una hemorragia significativa.

#### 2.3.2.4.3 Fractura de Le Fort III.

Implica la separación completa de los huesos faciales respecto al cráneo (Figura 16 C). Puede comprometer la vía aérea, presencia de lesiones craneales traumáticas, lesiones de los conductos lagrimales y rinorraquia.

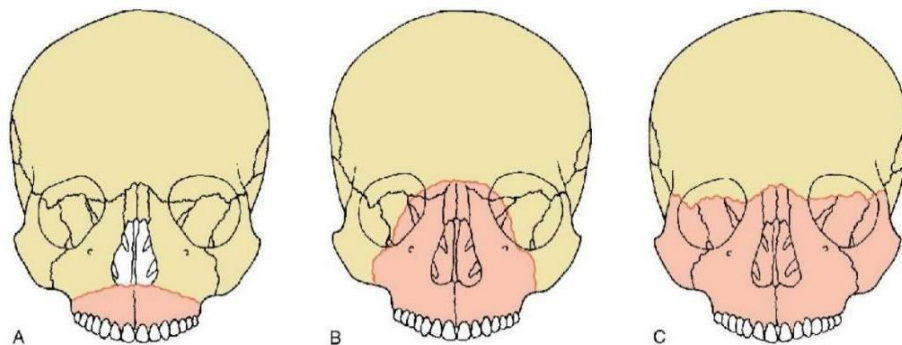


Fig 16. Fracturas extendidas (18). A: Fractura de Le Fort I. B: Fractura de Le Fort II. C: Fractura de Le Fort III.

#### 2.3.3 Tercio inferior de la cara:

Las fracturas del tercio inferior del rostro son las segundas más frecuentes que afectan al esqueleto facial (14). De manera general, como características clínicas se puede encontrar la alteración de la oclusión dental, laceración de los tejidos gingivales, alteración en la sensibilidad



debido al compromiso del nervio alveolar inferior, presencia de hematomas en el fondo del vestíbulo y/o piso de boca.

Las lesiones del tercio inferior del rostro son:

### 2.3.3.1 Fracturas mandibulares.

Éstas, a su vez se clasifican dependiendo de la región anatómica afectada (Figura 17) en:

#### 2.3.3.1.1 Fractura de la sínfisis mandibular.

Se produce en la región de los incisivos centrales inferiores, recorre el proceso alveolar hasta el borde inferior de la mandíbula con una dirección relativamente cervical.

#### 2.3.3.1.2 Fractura parasinfisiaria.

Fractura que ocurre en el forámen mentoniano y el incisivo lateral mandibular, extendiéndose desde el proceso alveolar hasta el borde inferior mandibular.

#### 2.3.3.1.3 Fractura del cuerpo mandibular.

Fractura en la región comprendida entre el forámen mentoniano a distal del segundo molar.

#### 2.3.3.1.4 Fractura del ángulo mandibular.

Fractura que abarca desde la región distal al segundo molar mandibular hasta la proyección distal del plano oclusal hacia la rama mandibular.

#### 2.3.3.1.5 Fractura de la rama mandibular.

Fractura que se extiende horizontalmente a través del borde anterior y posterior de la rama hasta el borde inferior de la mandíbula.

#### 2.3.3.1.6 Fractura del cóndilo mandibular.

Fractura sobre la escotadura sigmoidea hacia el borde posterior de la rama mandibular. Estas fracturas que comprometen el proceso condilar, pueden clasificarse además en intra y extracapsulares, dependiendo de su relación con la cápsula articular.

### 2.3.3.1.7 Fractura del proceso coronoides.

Fractura que generalmente se encuentra asociada a otras fracturas mandibulares. No produce alteraciones funcionales, por lo cual su hallazgo es generalmente imagenológico.

La radiografía para complementar el estudio de todas estas fracturas es la ortopantomografía, que entrega una adecuada información, debido a que da una visión total de la mandíbula.

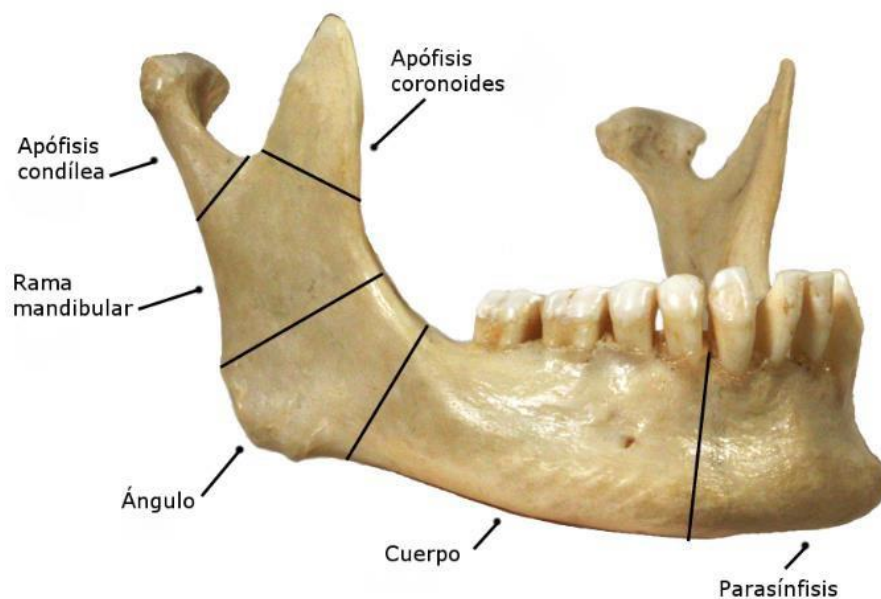


Fig 17. Fracturas mandibulares dependiendo su localización (19)

### 2.3.3.2 Traumatismo dentoalveolar.

Se abordará más a detalle en el siguiente capítulo.

Se debe considerar que después de sufrir un traumatismo, el paciente además de todos sus signos y síntomas tiene ansiedad y miedo, así como su familia, esperando que el clínico realice un buen trabajo que incluye un diagnóstico preciso con la esperanza de un buen resultado y realice el tratamiento necesario y adecuado para reparar la lesión. No se debe olvidar el estado emocional del paciente ya que es uno de los aspectos de la práctica clínica que requiere preparación, capacidad y empatía por parte del profesional.



## **CAPÍTULO III. TRAUMATISMO DENTOALVEOLAR.**

### **3.1 Concepto.**

Mardones et al (14) define lo define como las lesiones traumáticas de las piezas dentarias, hueso alveolar y mucosa gingival. También lo considera como una urgencia odontológica.

Pueden presentarse de manera aislada o asociadas a otras lesiones (fracturas mandibulares o cigomáticas) (20).

### **3.2 Etiología.**

Tiene una etiología variada, siendo entre ellas las más comunes las caídas, accidentes de tráfico, lesiones deportivas, golpes en un altercado, maltrato infantil y accidentes escolares.

Este tipo de lesiones pueden ser debidas a dos diferentes tipos de traumatismos (10), los cuáles son:

- Traumatismos directos. - La fuerza del impacto actúa sobre el diente.
- Traumatismos indirectos. - Se producen cuando la arcada inferior se cierra de manera forzada y repentina sobre la superior.

Algunas lesiones dentales traumáticas son de naturaleza iatrogénica y ocurren durante el proceso de intubación durante la anestesia general. Este tipo de lesiones constituye del 0,04% al 12% de todos los casos (21).

Las lesiones dentales traumáticas ocasionadas por piercing en lengua o labios, constituye una categoría bastante nueva. Este tipo de artefactos en boca puede conducir a la fractura de dientes, restauraciones, daño pulpar y síndrome de diente fisurado (22).

### **3.3 Prevalencia.**

Los traumatismos dentoalveolares son frecuentes (23) y constituyen hasta el 5% de todas las partes del cuerpo lesionadas. En el grupo de edad de los 0-7 años comprende alrededor del 17% (24).



Las lesiones dentales traumáticas prevalecen más en la dentición permanente (58.6%) que en la dentición primaria donde constituyen el 36.8% (25,26). Afectan principalmente a los dientes superiores y los factores predisponentes pueden estar relacionados con las características anatómicas de la persona como lo puede ser un resalte aumentado o una cobertura inadecuada de los dientes superiores, entre otros (27).

Los incisivos centrales superiores son los dientes más frecuentemente dañados durante las lesiones traumáticas (66.7%) seguidos por los incisivos laterales superiores (17.4%) (23).

Algunas características anatómicas de cada persona pueden influir como factores predisponentes a una mayor incidencia del traumatismo dental. Noori y Al-Obaidi (28), observaron que los niños que presentaban una clasificación de Angle Clase II división 1 presentaban con mayor frecuencia traumatismo dentoalveolar (70%) que los niños con otro tipo de oclusión. Los factores predisponentes que se reportan con mayor frecuencia para sufrir un traumatismo dentoalveolar son: un resalte grande (mayor a 3 milímetros), labios incompetentes y ausencia de protectores bucales al practicar alguna actividad deportiva (29,30). Los niños con un resalte mayor a tres milímetros tenían entre 4 a 5 veces más probabilidades de presentar un traumatismo dentoalveolar que los niños con un resalte igual o menor a tres milímetros (30).

### 3.4 Clasificación.

Para poder catalogarlos, a lo largo de los años han existido una gran cantidad de clasificaciones, una de las que ha servido como base ha sido la clasificación de Ellis realizada en el año de 1979, sin embargo, para poder obtener un solo criterio profesional, muchos autores se basan en la clasificación de traumatismo dental de la Organización Mundial de la Salud (OMS) modificada por Jens Ove Andreasen, ésta se basa en consideraciones anatómicas y terapéuticas y aplica tanto para la dentición temporal como permanente. Esta clasificación es utilizada por la International Association of Dental Traumatology (IADT) y Naranjo (31) la describe de la siguiente manera:



### 3.4.1 Traumatismos dentoalveolares que afectan solo al tejido dentario.

#### 3.4.1.1 Fisura coronaria.

Este tipo de lesiones se limitan solamente al esmalte, se le conoce como fractura incompleta del esmalte (Figura 18), también conocida como infracción del esmalte. Se observa como una línea visible de fractura en la superficie del diente, no presenta movilidad y normalmente responde de manera positiva a las pruebas de vitalidad pulpar. No presenta alguna alteración al momento de la exploración radiográfica.

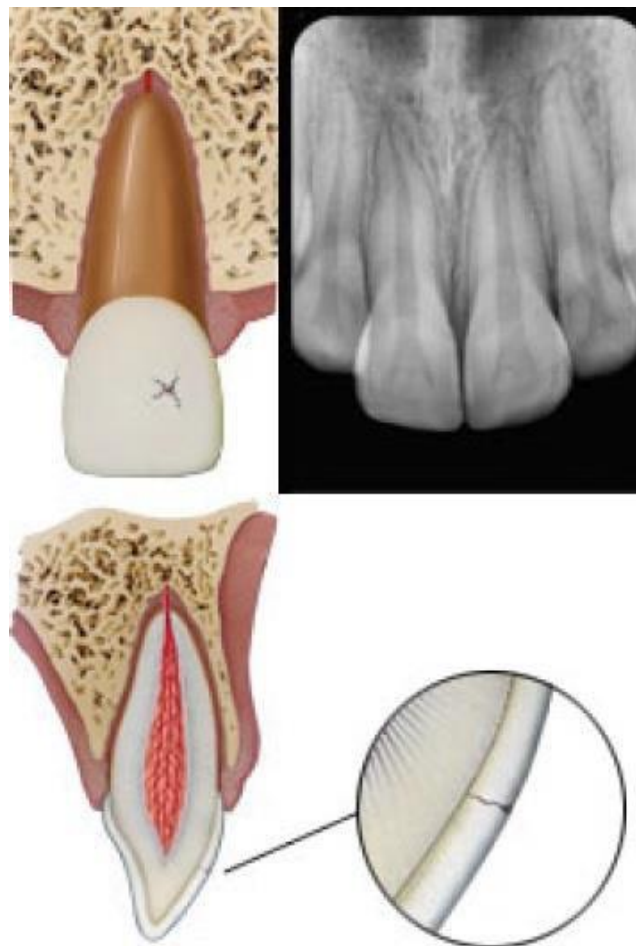


Fig 18. Infracción del esmalte (32).



### 3.4.1.2 Fractura coronaria.

Fractura que afecta a la estructura coronaria del diente. Esta a su vez se clasifica dependiendo del tipo de tejido que abarca la fractura, como son:

#### 3.4.1.2.1 Confinada al esmalte.

Fractura que abarca solo el esmalte dental. También conocida como fractura no complicada del esmalte (Figura 19 A). Al momento de inspeccionar, se observa la pérdida de esmalte, aunque no se observa algún tipo de exposición dentinaria. No presenta alteraciones al momento de realizar alguna prueba de movilidad y al momento de realizar alguna prueba de vitalidad pulpar normalmente responde positivamente. De lo contrario, se podría llegar a pensar en un daño pulpar transitorio por lo que es importante estar monitoreando de manera constante con las pruebas de vitalidad pulpar.

#### 3.4.1.2.2 Con afectación de esmalte y dentina.

Fractura que abarca el esmalte dental, además del siguiente tejido dental en sentido corono-radicular, que es la dentina. También conocida como fractura coronal no complicada con compromiso de la dentina o fractura amelodentinaria. (Figura 18 B). Al momento de realizar alguna prueba de movilidad, no existe alteración. Se deben de seguir las mismas consideraciones de la fractura de esmalte en cuestión de las pruebas de vitalidad pulpar.

#### 3.4.1.2.3 Con afectación del esmalte, dentina y exposición pulpar.

Fractura que abarca el esmalte, dentina y además involucra la pulpa dental, exponiéndola al medio extraoral. También conocida como fractura coronal complicada (Figura 19 C). Al momento de realizar alguna prueba de movilidad, no existe alteración. A las pruebas de vitalidad pulpar, responde normalmente de manera positiva, esto cobra una gran importancia para poder evaluar el pronóstico y el posible riesgo de complicaciones

postraumáticas. En caso de una respuesta negativa ante estas pruebas, nos indicará un mayor riesgo de necrosis pulpar.

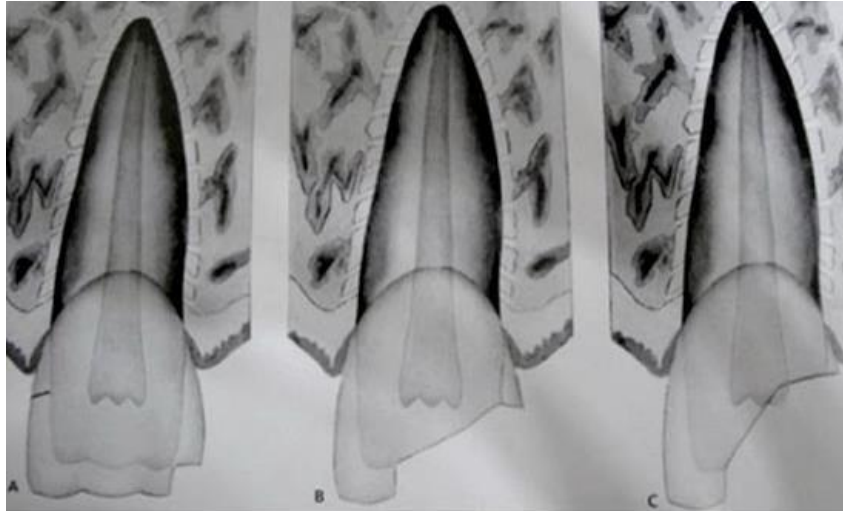


Fig 19. Dibujo esquemático de los diferentes tipos de fracturas coronales. A: Fractura coronal no complicada de esmalte. B: Fractura coronal no complicada con compromiso de la dentina. C: Fractura coronal complicada (33).

Además, en dado caso de que un paciente sea joven y el cierre apical aún no se haya dado, se deberá de evaluar en qué grado de desarrollo radicular se encuentra. Patterson (1958) realizó una clasificación (Figura 20) teniendo en cuenta la orientación de las paredes del conducto y midiendo el lumen apical<sup>9</sup> y los clasifica de la siguiente manera:

- Grado I: Desarrollo parcial. Lumen apical mayor que el diámetro del conducto. Desarrollo radicular la mitad de la longitud total. Ápice abierto en forma de embudo.
- Grado II: Desarrollo incompleto. Lumen apical mayor que el conducto. Desarrollo radicular en dos tercios de la longitud total. Paredes divergentes. Conducto radicular en forma de embudo.
- Grado III: Desarrollo casi completo. Lumen apical igual al diámetro del conducto. Desarrollo radicular en tres cuartos de la longitud total. Ápice de paredes paralelas.

---

<sup>9</sup> Diámetro transversal del ápice.

- Grado IV: Desarrollo completo radicular. Diámetro apical más pequeño que el del conducto. Conducto de forma cilíndrica.
- Grado V: Desarrollo completo de la raíz. Diámetro apical microscópico. Conducto de forma cónica.

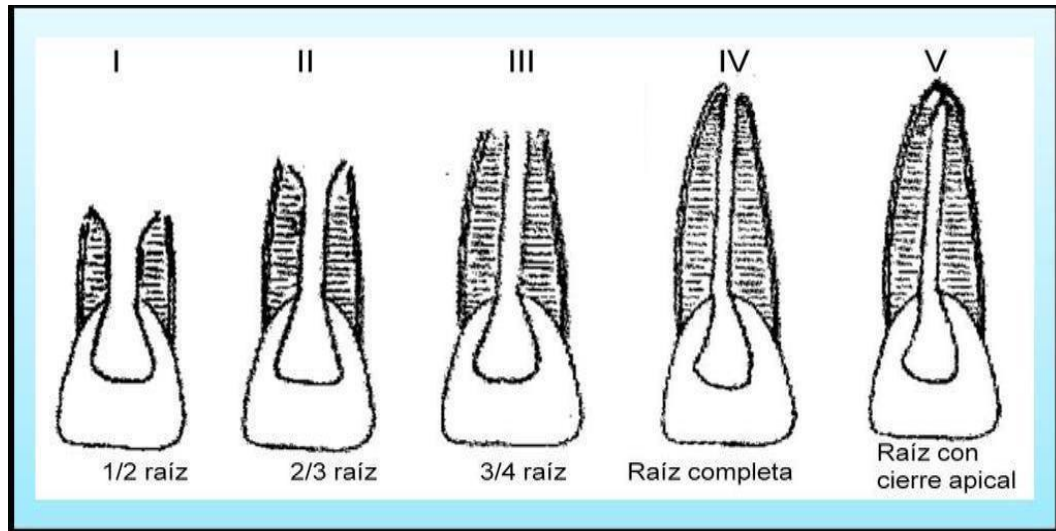


Fig 20. Clasificación de Patterson (34).

#### 3.4.1.3 Fractura corono-radicular.

Fractura que involucra la corona y raíz del diente (Figura 21). En este tipo de lesión puede estar o no afectada la pulpa del órgano dentario (Figura 22 y 23). Existe sensibilidad a la percusión y por lo menos un fragmento de la corona presenta movilidad y dolor.

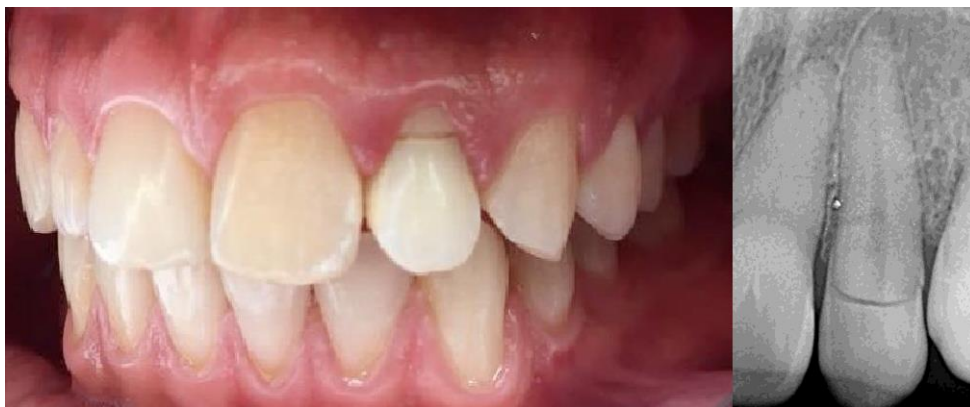

Fig 21. Fractura corono-radicular de incisivo lateral superior izquierdo. Fotografía clínica y radiografía dentoalveolar (35).

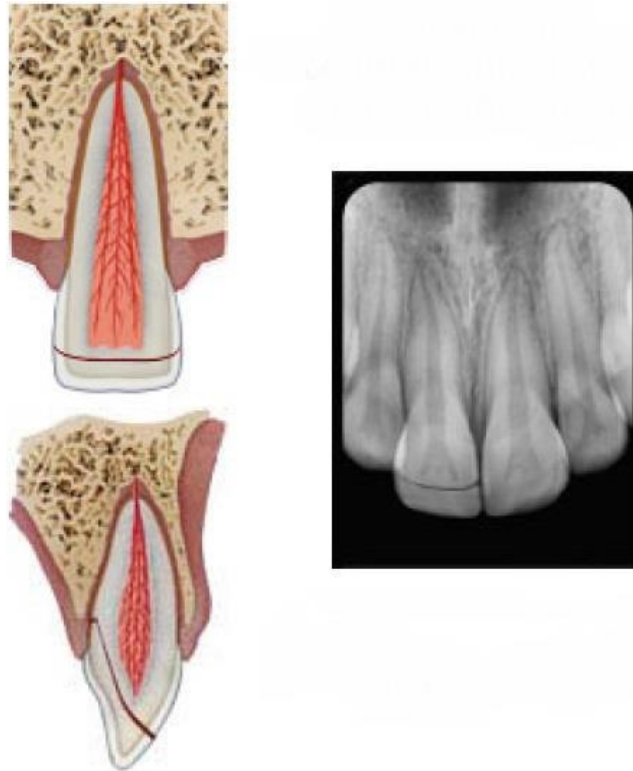


Fig 22. Esquema de fractura corono-radicular sin afectación pulpar (36).

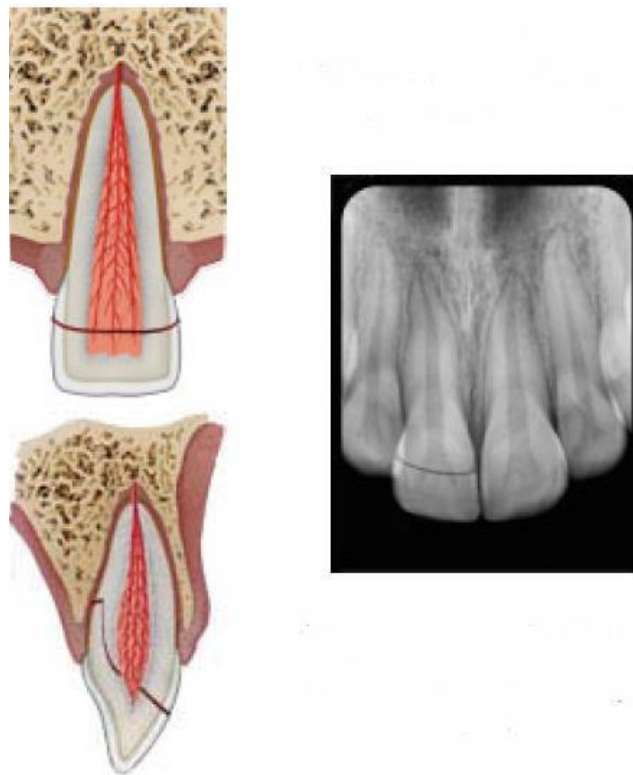


Fig 23. Esquema de fractura corono-radicular con afectación pulpar (37).

#### 3.4.1.4 Fractura radicular.

Fractura que afecta a la raíz del diente, el fragmento coronal a la fractura puede ser móvil, además puede observarse un cambio transitorio de color en la corona (puede ser rojizo o grisáceo). A las pruebas de sensibilidad pulpar, de manera inicial puede dar resultados negativos, por lo que nos puede dar indicación de un daño pulpar transitorio o definitivo. Una respuesta positiva, nos indicará que existe un menor riesgo de necrosis pulpar. Esta fractura puede presentarse a diferentes niveles de la raíz (Figura 24) y se clasifica en:

- Fractura con afectación del tercio apical.
- Fractura con afectación del tercio medio.
- Fractura con afectación del tercio cervical.

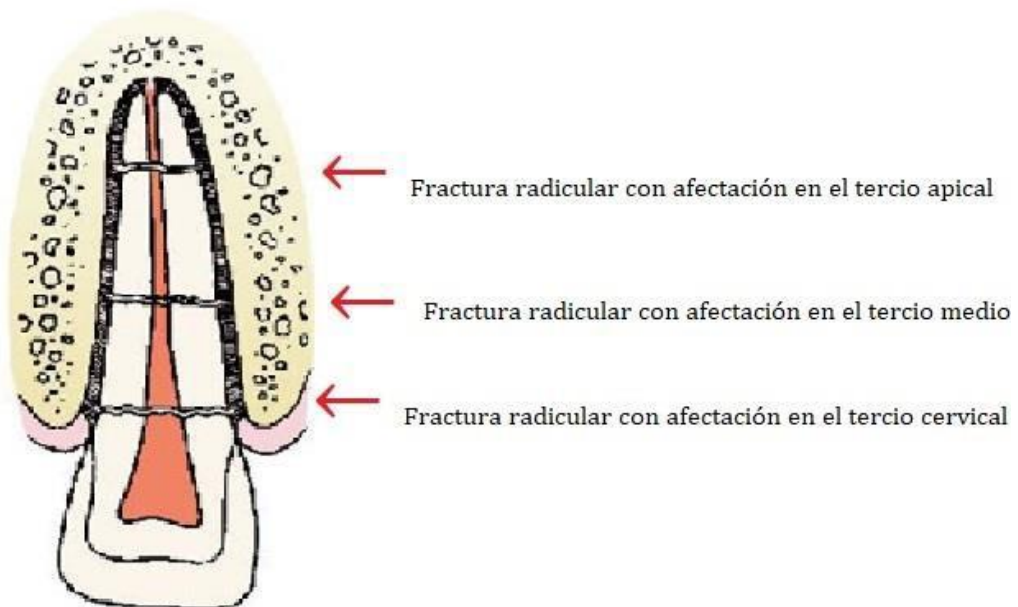


Fig 24. Localización de las fracturas radiculares dependiendo del tercio de la raíz en que se localice (38).



### 3.4.2 Traumatismos dentoalveolares que afectan los tejidos de sostén de los dientes.

#### 3.4.2.1 Concusión.

Este tipo de lesión es producido por un traumatismo de bajo impacto, haciendo que el diente no presente ningún tipo de movimiento dentro del alveolo (Figura 25 A). Clínicamente, el diente presentará sensibilidad a la palpación.

#### 3.4.2.2 Subluxación.

Este tipo de lesión se presenta cuando existe un trauma de mayor impacto con respecto a la concusión, por lo que ocasiona daño a las fibras periodontales, generando sensibilidad y movilidad, aunque no existirá desplazamiento del diente desde el alveolo (Figura 25 B).

#### 3.4.2.3 Luxación.

Este tipo de lesión se caracteriza porque ya existe un daño mayor a las fibras periodontales, dando como resultado un desplazamiento y movilidad dentaria evidente. Este tipo de lesiones se clasifican de acuerdo de la dirección del desplazamiento en:

- Intrusivas. - El diente se desplaza en dirección apical, quedando dentro del alveolo (Figura 25 C).
- Extrusivas. - El diente se desplaza en dirección cervical o coronal, por lo que el diente sobresale del alveolo, además genera una exposición de la corona clínica (Figura 25 D). También conocida como avulsión parcial.
- Laterales. - El diente se desplaza en sentido vestíbulo-lingual o palatino (Figura 25 E).

#### 3.4.2.4 Avulsión.

En este tipo de lesiones ya existe una pérdida de la relación entre el diente y el complejo alveolar ya que existe una ruptura de todas las fibras

periodontales por lo que el diente puede salir de manera completa del alveolo (Figura 25 F).

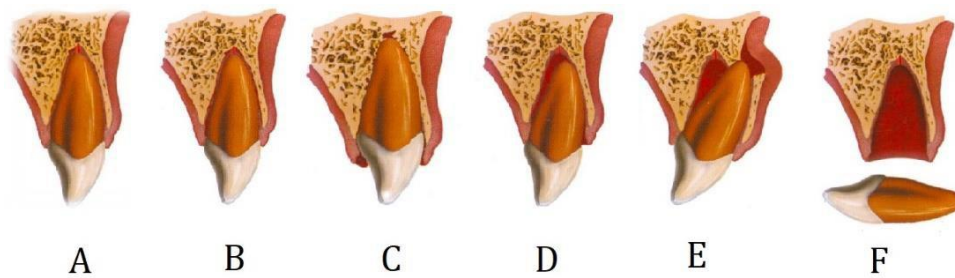


Fig 25 Esquema de traumatismos dentoalveolares que afectan los tejidos de sostén de los dientes. A: Concusión. B: Subluxación. C: Luxación intrusiva. D: Luxación extrusiva. E: Luxación lateral. F: Avulsión (39).

#### 3.4.2.5 Fractura alveolar.

Fractura del proceso alveolar que puede involucrar o no al alveolo dentario (Figura 26). Los dientes que se encuentren asociados a una fractura alveolar se caracterizan por movilidad del proceso alveolar, además varios dientes se mueven de manera simultánea al momento de explorar la movilidad. Suele encontrarse una interferencia oclusal como resultado de ya no existir alineamiento del segmento fracturado con el resto del hueso. Existe sensibilidad a la percusión y al momento de realizar pruebas de vitalidad pulpar, el diente no responde.



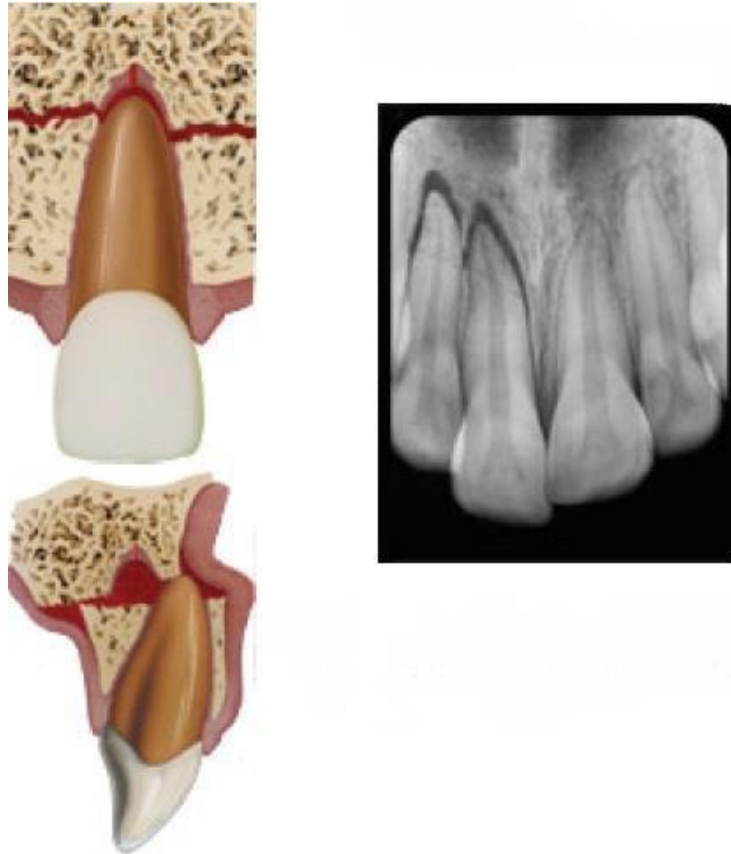

Fig 26. Esquema de fractura alveolar (40).

Diversos estudios demuestran que existe una dependencia del tipo y las causas de las lesiones dentales traumáticas en la dentición permanente y primaria. Este fenómeno podría estar relacionado con las características de la estructura ósea, que en la dentición temporal está menos mineralizada que en la permanente. Como consecuencia, los traumatismos en la dentición temporal suelen provocar el desplazamiento del diente (23).



## **CAPÍTULO IV. MANEJO DE LOS TRAUMATISMOS DENTOALVEOLARES EN EL CONSULTORIO DENTAL.**

El resultado del tratamiento de este tipo de lesiones está muy relacionado con el conocimiento y las habilidades del dentista, así como con la ayuda de emergencia en el lugar de la lesión, por lo que no solo el odontólogo sino también padres de familia o docentes deben de tener conocimientos básicos en el manejo de la emergencia del trauma dental (23).

### **4.1 Anamnesis.**

La anamnesis juega un papel importante sobre todo en el estado emocional que se encuentre el paciente. Considerando que este mismo posee una carga emocional elevada, el profesional deberá de mantener una actitud segura, la cual no alarme aún más al paciente, tratando de brindarle tranquilidad.

El realizar las preguntas adecuadas y ofreciendo respuestas a cada una de ellas, ayuda a disminuir la tensión que en ese momento está presentando el paciente y poder así establecer una correcta relación y comunicación.

A continuación, se muestran las preguntas básicas que el clínico debe de realizarse y realizar para poder realizar una correcta anamnesis:

- ¿Quién es el paciente? - Es de suma importancia obtener de manera rápida el nombre del paciente, edad, dónde vive y número de teléfono.
- ¿Cuándo ocurrió la lesión?.- Es importante conocer cuando se produjo la lesión ya que el tiempo que ha pasado puede hacer variar nuestro plan de tratamiento y el pronóstico de la lesión (38).
- ¿Dónde ocurrió la lesión? - Al realizar esta pregunta podemos evaluar la posibilidad de que haya existido contaminación bacteriana.
- ¿Cómo se produjo la lesión? - Nos ayudará para de determinar el mecanismo de producción, la dirección y la fuerza del agente traumático. Además, cabe resaltar que al examinar a un niño cuyas lesiones no parecen coincidir con lo que cuenta el padre o tutor, se puede comenzar a sospechar de maltrato infantil (38). Los resultados de un estudio en Estados



Unidos mostraron que casi el 30% de los dentistas tenían sospechas de abuso infantil, pero solo el 9-14% afirmaron haberlo denunciado (41).

- ¿Qué tratamiento ha recibido desde que se produjo la lesión? - Esta pregunta nos ayuda a recabar información acerca de la situación inicial de la zona lesionada y ver si se ha realizado algún tipo de terapéutica en la zona o en el diente.

- ¿Tuvo náuseas, vomito, pérdida de la conciencia, amnesia<sup>10</sup>, cefalea<sup>11</sup>, trastornos visuales o confusión tras el accidente?.- Una respuesta afirmativa a cualquiera de estos síntomas puede indicar al odontólogo la presencia de una lesión intracraneal (38), para poder así dar una interconsulta médica inmediatamente al finalizar el tratamiento. Se debe de considerar que, si el paciente no se siente bien, o no tiene buen aspecto se debe de remitir de manera inmediata al médico general, para no poner en peligro la vida del paciente por el simple hecho de querer salvar un diente.

- ¿Existe alguna alteración en la oclusión? - Una respuesta afirmativa se debe de considerar un desplazamiento dentario, una fractura dentoalveolar, fractura maxilar o mandibular (38).

#### 4.2 Exploración clínica.

Esta es una de las partes cruciales dentro del diagnóstico. Se debe considerar que no se debe de centrar solamente el diagnóstico a una estructura que haya sufrido un traumatismo dentoalveolar, ya que pueden existir lesiones asociadas por lo que el interrogatorio es de vital importancia. Se deben de medir los signos vitales como lo son el pulso, tensión arterial y frecuencia respiratoria.

Durante la exploración clínica, los siguientes parámetros se consideran como básicos e imprescindibles (38):

- Heridas de tejidos blandos en la zona extraoral. - Normalmente se localizan abrasiones y/o contusiones en la piel. Se debe de considerar que en caso de que exista una laceración, valorar si hay alguna estructura vital

---

<sup>10</sup> Pérdida de la memoria.

<sup>11</sup> Cualquier molestia dolorosa localizada en la cabeza.



comprometida, de ser así, remitir inmediatamente a los servicios de un cirujano oral y maxilofacial.

- Heridas de tejidos blandos en la zona intraoral. - Es necesario eliminar todos los coágulos sanguíneos antes de realizar dicha exploración e irrigar la zona con solución salina estéril. Se deben de buscar objetos que pudieran haberse incrustado dentro de los tejidos blandos, como lo pueden ser fragmentos de un diente o cuerpos extraños (38).
- Exploración de las coronas dentarias para descartar cualquier pérdida de continuidad (fractura) o alguna exposición pulpar dentarios.
- Desplazamiento de los dientes. - Valorar si no existe alguna intrusión, extrusión o en el peor de los casos alguna avulsión de los dientes lesionados.
- Movilidad dentaria. - Un diente que no parece que se desplaza, pero tiene una movilidad considerable, puede llegar a hacer pensar al clínico que se trata de una fractura radicular. Sin embargo, si los dientes adyacentes se desplazan con el diente que se está evaluando, se puede llegar a pensar de una fractura dentoalveolar (en la que existe una separación de un fragmento de hueso alveolar) (38).
- Percusión dental. - Si algún diente no da signos de desplazamiento, pero existe dolor se puede llegar a pensar en una lesión de la zona del ligamento periodontal.
- Exploración pulpar. - Se debe de dar un seguimiento constante al momento de realizar pruebas de vitalidad pulpar en los dientes lesionados, ya que muchas veces este tipo de exámenes suelen dar falsos negativos antes de llevar cualquier tratamiento pulpar.

#### 4.3 Exploración radiográfica.

Las radiografías convencionales para poder realizar una exploración radiográfica son las radiografías dentoalveolares y oclusales (10,38).

Se debe considerar la toma de más de una radiografía con diferentes proyecciones. El haz de rayos x debe de incidir de manera paralela a la

línea de fractura, ya que de no ser así, podría no observarse (Figura 27) (38).

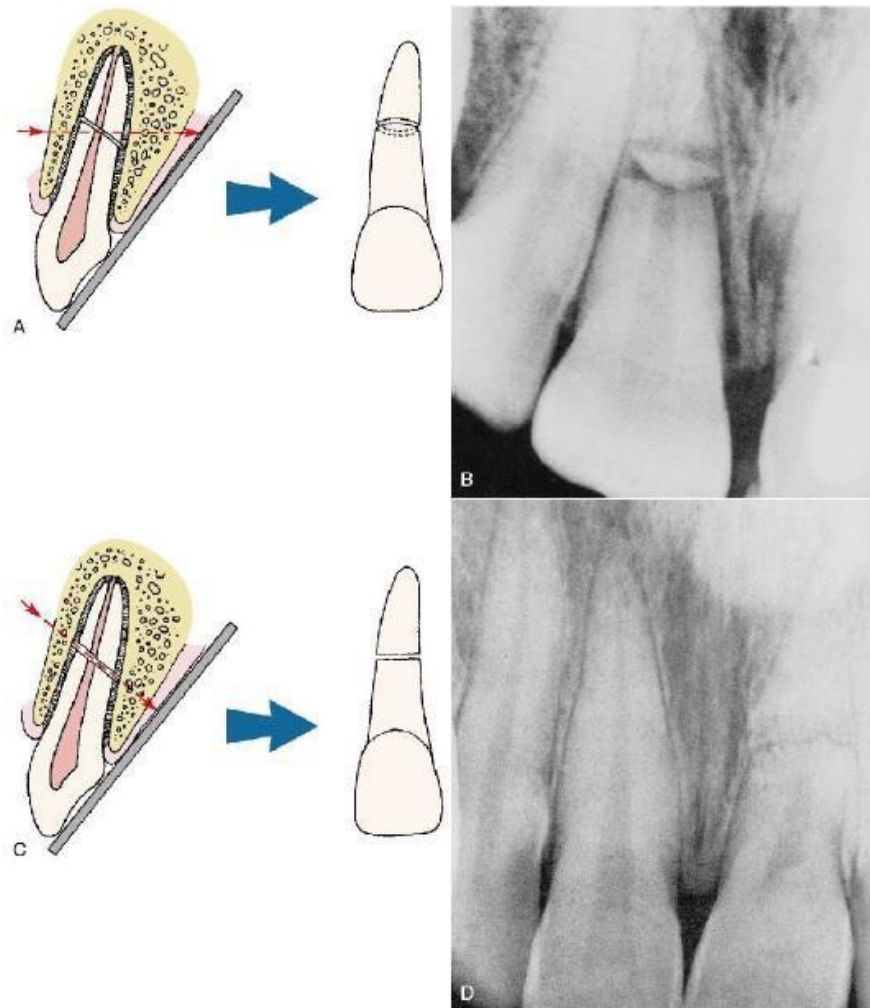


Fig 27. Efecto de la angulación vertical del haz central de rayos X sobre la detección de una fractura radicular horizontal. Cuando el rayo no es paralelo a la línea de fractura (A), puede que aparezca en la radiografía una doble fractura (B) o absolutamente ninguna.

Cuando el rayo central es paralelo a la línea de fractura (C), esta aparece en la radiografía (D) (38).

La radiografía nos debe de proporcionar la siguiente información:

- Presencia de fracturas radiculares.
- Presencia de alguna enfermedad periapical preexistente.
- Grado de desarrollo de la raíz.
- Tamaño de la cámara pulpar y de los conductos radiculares.
- Detección de fracturas en maxila o mandíbula.
- Presencia de intrusión o extrusión de los dientes.



- Cuerpos extraños o fragmentos dentarios alojados en tejidos blandos (Figura 28).

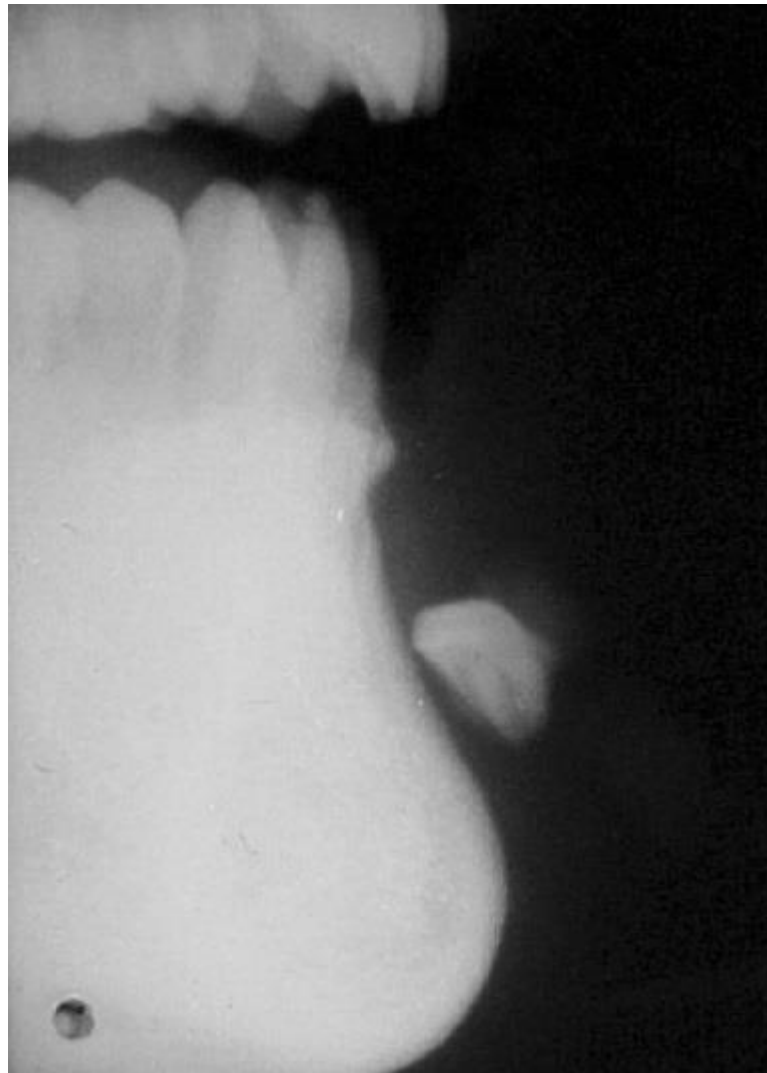


Fig 28. Corona dentaria alojada en el labio inferior (10).

Después de haber realizado el interrogatorio, la exploración clínica y radiográfica, el clínico deberá de decidir si está realmente apto para llevar a cabo dicho procedimiento. Una de las mayores dificultades al momento de comenzar a tratar a los pacientes es la falta de cooperación por parte de los mismos (en especial pacientes pediátricos), otra dificultad con la que se enfrenta el clínico es cuando un paciente presenta múltiples problemas médicos. Si el clínico ha llegado a la conclusión de que no es capaz de



tratar al paciente en turno debe de pedir ayuda de manera inmediata a un cirujano maxilofacial para realizar el tratamiento.

4.4 Manejo de los traumatismos dentoalveolares que afectan solo al tejido dentario.

4.4.1 Manejo de fracturas coronarias.

4.4.1.1 Fisura coronaria.

Normalmente no suele estar indicado ningún tratamiento (38), aunque valorar de manera periódica es importante ya que cualquier fuerza que impacte sobre el diente puede dar lugar a que existan lesiones de tipo pulpar y periapical. Algunos otros autores reportan que se debe de grabar el esmalte y de sellar las líneas de fractura con una resina sin relleno para impedir que los dientes se manchen (10).

4.4.1.2 Fractura coronaria con afectación solo de esmalte.

Es necesario pulir los prismas del esmalte y de los bordes cortantes con instrumentos de baja velocidad. En dado caso de que sea mayor la fractura, sin abarcar otro tejido, es necesario reconstruir la zona afectada mediante técnicas de grabado ácido y resina compuesta.

Es necesario mantener las citas periódicas de seguimiento para evaluar el estado pulpar y periodontal de los dientes afectados.

4.4.1.3 Con afectación de esmalte y dentina.

Si queda una cantidad de dentina considerable después de sufrir un traumatismo, la pulpa deberá de protegerse. El hidróxido de calcio ha sido el material de primera elección para colocar sobre la dentina expuesta como protector pulpar antes de realizar un grabado ácido y posterior colocación de resina compuesta. Actualmente se recomienda colocar un adhesivo además de lo mencionado anteriormente. Es imprescindible seguir con las citas periódicas para evaluar la vitalidad pulpar y periapical.



#### 4.4.1.4 Con afectación del esmalte, dentina y exposición pulpar.

El objetivo del tratamiento de un diente que sufre un traumatismo dentoalveolar y ya presenta exposición pulpar, es conservar la vitalidad de la pulpa. Normalmente la zona de la pulpa que se encuentra expuesta de manera inicial son los cuernos pulpares por lo que será importante inspeccionar esa zona como primera instancia para valorar si hay exposición pulpar. Se puede colocar un recubrimiento pulpar cuando se cumplan los siguientes parámetros:

- Exposición pulpar pequeña.
- Rápida atención del diente después de haber sufrido el traumatismo (No más de 24 horas).
- No hay presencia de alguna fractura radicular.
- No hay desplazamiento del diente.
- No existen obturaciones en el diente grandes o profundas.

Además, en pacientes jóvenes con ápices abiertos, si la pulpa se encuentra vital, la ser opción será realizar una pulpotomía<sup>12</sup> (Figura 29) para así garantizar el desarrollo radicular del diente, si esta después del tratamiento responde generando la apicogénesis<sup>13</sup>, se procederá a realizar la biopulpectomía total y su restauración definitiva.

Si no responde de manera positiva, es decir, que se encuentre en un diagnóstico de necrosis pulpar, se llevará a cabo la inducción del proceso de apicoformación<sup>14</sup> (Figura 30) colocando un tapón de MTA o hidróxido de calcio (10).

Si el ápice se encuentra cerrado, será necesario valorar la vitalidad pulpar, si aún es positiva, se procederá a realizar una biopulpectomía y si es

---

<sup>12</sup> Extirpación aséptica del tejido pulpar lesionado e inflamado hasta el nivel de una pulpa clínicamente sana.

<sup>13</sup> Formación fisiológica del extremo apical de la raíz.

<sup>14</sup> Colocación de un material que actúa por inducción sobre los tejidos periapicales para que forme una barrera de tejido duro que sirva de tope al material de obturación definitivo posterior.



negativa, se realizará una necropulpectomía con un protocolo de instrumentación por tercios (10).

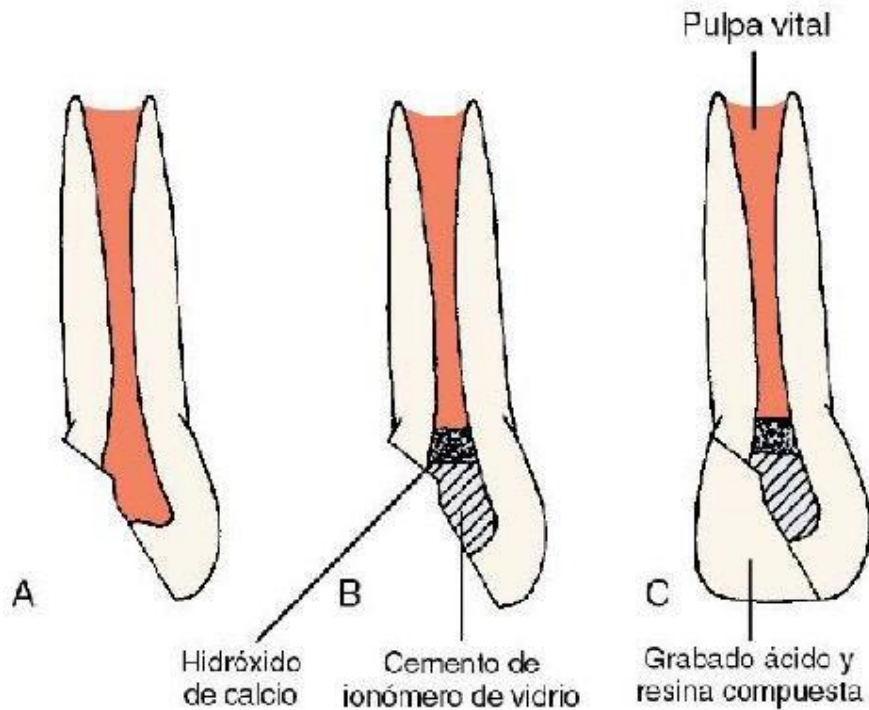


Fig 29. Técnica de la pulpotomía. A: Diente apicalmente inmaduro con una fractura coronal que afecta la pulpa. B: Se elimina asépticamente la pulpa coronal, después se aplica una solución de hidróxido de calcio sobre la pulpa expuesta. C: Se puede emplear un cemento de ionómero de vidrio para rellenar lo que queda de la cámara pulpar de la colona y se coloca el relleno temporal o permanente (resina compuesta) (38).

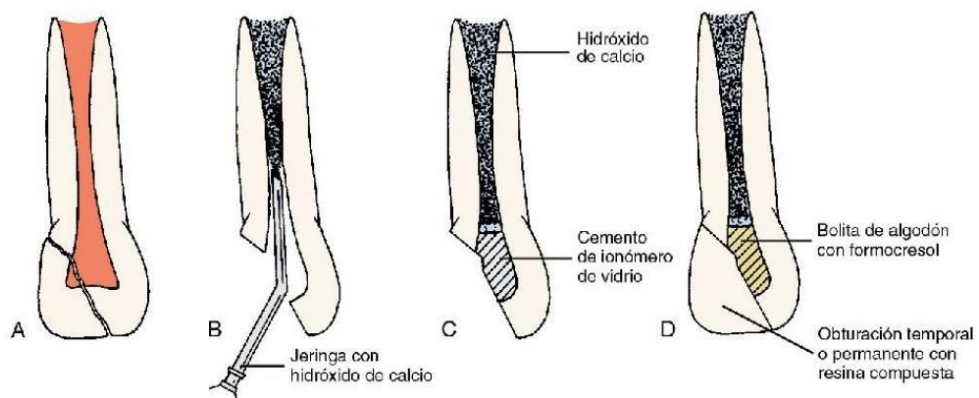


Fig 30. Procedimiento de apicoformación. A: Fractura coronal que afecta la pulpa de un diente con ápice abierto. B: Extracción de toda la pulpa y obturación con una solución de hidróxido de calcio. C: Se coloca una bolita de algodón (con o sin formocresol) y se obtura la cámara pulpar con cemento de ionómero de vidrio. D: Se coloca una obturación temporal o permanente de resina compuesta (38).



#### 4.4.2 Manejo de fracturas corono-radicales.

El manejo de este tipo de fracturas, depende de la localización de la misma, así como de sus variaciones anatómicas locales. Si el fragmento coronario fracturado aún permanece en su sitio, deberá de eliminarse para observar la profundidad de la línea de fractura.

Dependiendo de la longitud de la línea de fractura en sentido corono-apical, puede ser necesario llevar a cabo procedimientos de cirugía periodontal que nos hagan llegar hasta el margen apical de la fractura.

##### 4.4.2.1 Sin afectación pulpar.

Si la pulpa no ha quedado expuesta (y el diente se puede restaurar), se trata el diente de la misma manera que una fractura coronaria (38).

Además, otra alternativa para visualizar la línea de fractura es la extrusión ortodóntica de la raíz.

##### 4.4.2.2 Con afectación pulpar.

Si la pulpa está afectada pero el diente se puede restaurar, se llevará a cabo el tratamiento de conductos pertinente, sin embargo, si el diente no se puede restaurar, se llevará a cabo su extracción.

Es importante señalar que, si el diente se encuentra relacionado con una fractura del proceso alveolar, se deberá esperar a realizar la extracción para así permitir que la fractura se consolide, evitando la pérdida de hueso alveolar en el momento de la extracción (38).

#### 4.4.3 Manejo de fracturas radiculares.

El factor principal que determina el pronóstico y por lo tanto orienta el tratamiento, es la posición de la línea de fractura con respecto al surco gingival.

##### 4.4.3.1 Con afectación del tercio apical y tercio medio.

Este tipo de fracturas son de buen pronóstico para la supervivencia de la pulpa y la consolidación de los fragmentos radiculares.



Se deben de tratar mediante la recolocación (si se detecta movilidad) e inmovilización firme durante 2 a 3 meses dando lugar a los siguientes procesos (3):

1. Periodo de unión, el cuál evoluciona con la siguiente secuencia:
  - Fase inflamatoria.
  - Fase de callo blando. - Proliferación de tejido de granulación y de células osteogénicas.
  - Fase de callo duro o de unión. - Formación de hueso y cartílago nuevos alrededor del foco de fractura que darán lugar a una unión provisional.
2. Periodo de remodelación, el cual se caracteriza por:
  - Unión de la solución de la continuidad de la fractura (unión verdadera).
  - Remodelamiento del callo y reconstrucción de la estructura ósea original (modelado).

Mediante el uso de férulas y/o alambres se consigue un alineamiento “ciego” del foco de la fractura. Este tipo de fijaciones pueden aplicarse a uno de los maxilares (fijación monomaxilar) aunque normalmente se utiliza la fijación o bloqueo intermaxilar (BIM) que consiste en estabilizar la mandíbula contra el maxilar manteniendo la oclusión normal (3).

Los periodos de inmovilización varían dependiendo el autor consultado. Ellis III (38) nos refiere que, dependiendo de la lesión, puede variar entre 10 días a 4 meses (Tabla 1).



Lesión dentoalveolar	Duración de la inmovilización
Diente con movilidad	7-10 días
Desplazamiento dentario	2-3 semanas.
Fractura radicular	2-4 meses
Diente reimplantado (maduro)	7-10 días.
Diente reimplantado (inmaduro)	3-4 semanas

Tabla 1. Periodo de estabilización de las lesiones dentoalveolares (38).

#### 4.4.3.2 Con afectación del tercio cervical.

Si la fractura se encuentra por encima o próxima al surco gingival, se debe de extraer el diente o únicamente el fragmento coronal y realizar el tratamiento endodóntico a la raíz para posteriormente rehabilitarlo con una restauración perno-muñón.

Todos los dientes con fracturas radiculares necesitan ser ferulizados por un periodo de tiempo como mínimo de 2 a 3 meses (10).

#### 4.5 Manejo de traumatismos dentoalveolares que afectan los tejidos de sostén de los dientes.

##### 4.5.1 Concusión.

No se recomienda tratamiento urgente, solo el alivio sintomático mediante la reducción de los contactos oclusales del diente con su antagonista. Se debe de valorar la salud periodontal y pulpar de manera periódica.

##### 4.5.2 Subluxación.

De no presentar una movilidad considerable, se realiza el mismo tratamiento que se emplea en la concusión. En dado caso de que exista mucha movilidad, se recomienda la ferulización a los dientes adyacentes.



#### 4.5.3 Luxación.

Intrusiva. - Si se presenta intrusión, nos indicará que el diente ha sufrido una fractura por compresión para permitir que el diente adquiera su nueva posición. Al momento de realizar pruebas de percusión, el diente emitirá un sonido metálico similar al de un diente cuando está anquilosado. Algunos clínicos defienden que se debe de realizar la recolocación quirúrgica y la ferulización, aunque esta terapéutica tiene repercusiones a nivel pulpar y periodontal. Otra opción de tratamiento a considerar es la extrusión ortodóntica de manera lenta, en un periodo de 3 a 4 semanas y su posterior ferulización de 2 a 3 meses.

Extrusiva. - Si se presenta extrusión, el diente se coloca de manera manual en el alveolo si la lesión ha sido reciente. Posteriormente se debe de ferulizar de 1 a 3 semanas y realizar tratamiento endodóntico.

Lateral. - Si el desplazamiento lateral es mínimo, existe una alta probabilidad de que no existan fracturas en la pared alveolar, se indicará la colocación manual del diente y su ferulización. De lo contrario, al existir un desplazamiento sustancial del diente, las fracturas del hueso alveolar son considerables. En ambos casos, es importante seguir el estado de la pulpa y el daño periodontal de manera periódica.

#### 4.5.4 Avulsión.

Los factores que determinan el grado de éxito de cualquier medida terapéutica cuando un diente sufre de avulsión son:

- El tiempo que ha permanecido el diente fuera del alveolo.
- El estado del diente y los tejidos periodontales.
- El modo en el que se ha conservado el diente antes de reimplantarlo.

De este modo, si se recibe una llamada por parte de un paciente o de un responsable que esté con la persona lesionada en el momento, el profesional deberá indicarle que el diente lo debe de lavar inmediatamente con la saliva del paciente o solución salina y que lo reimplante (38). Debe de sujetar el diente por su corona intentando no tocar la raíz y acudir de manera inmediata al dentista.



En dado caso de que el paciente no pueda reimplantar el diente, se recomiendan muchos medios de conservación como lo son el agua, el vestíbulo bucal, solución salina y leche. El agua es el menos recomendable de todos ya que es hipotónica y provoca la lisis celular. Se ha demostrado que la leche mantiene eficazmente la vitalidad de las células del ligamento periodontal (42).

Si el diente lleva fuera del alveolo menos de 20 minutos, se debe de limpiar de manera inmediata con solución salina y se deberá de reimplantar. Si lleva más de 20 minutos fuera del alveolo, se deberá sumergir durante 30 minutos en una solución salina equilibrada de Hanks y luego en doxiciclina (1 mg/20 ml de solución salina) durante 5 minutos, posteriormente se reimplantará y se ferulizará (38).

La ferulización de un diente avulsionado se puede lograr mediante diferentes dispositivos como lo son alambres, barras en arco y férulas, pero todos estos deben de ser lo más higiénicos posibles y se deben de colocar en zonas alejadas a la encía y a las raíces de los dientes.

Si se colocan los aparatos sobre los dientes y los tejidos periodontales, esto provocará una limitación de la higiene de los mismos, además de que acompañará un grado de inflamación e hipertrofia gingival (3,38).

Si se colocan sobre el hueso, se aumentará la actividad osteoclástica que deriva en una pérdida del contenido mineral del hueso (3).

No es necesario que el aparato de ferulización será totalmente rígido, ya que esto podría predisponer a que el diente se anquiloze. Se cree que ligeros movimientos del diente estimulan un acoplamiento fibroso (deseable) en lugar de un acoplamiento óseo (el que tiende a provocar una anquilosis) entre la raíz y el hueso alveolar.

La técnica más común para utilizar en el consultorio dental es el empleo de un sistema de grabado ácido y resina compuesta, en el cuál se adaptará un alambre de rigidez moderada pero que conserve las propiedades de flexibilidad (por ejemplo, un alambre de ortodoncia) sobre la superficie vestibular de uno o dos dientes de cada lado al diente avulsionado (Figura 30). Hay que tratar de evitar tener muchos dientes contiguos ya que esto

hará que el movimiento fisiológico se genere con menor frecuencia. Se realizará el grabado ácido de los dientes contiguos al diente avulsionado y del diente afectado y se colocará sobre ellos el adhesivo, el alambre y resina compuesta.

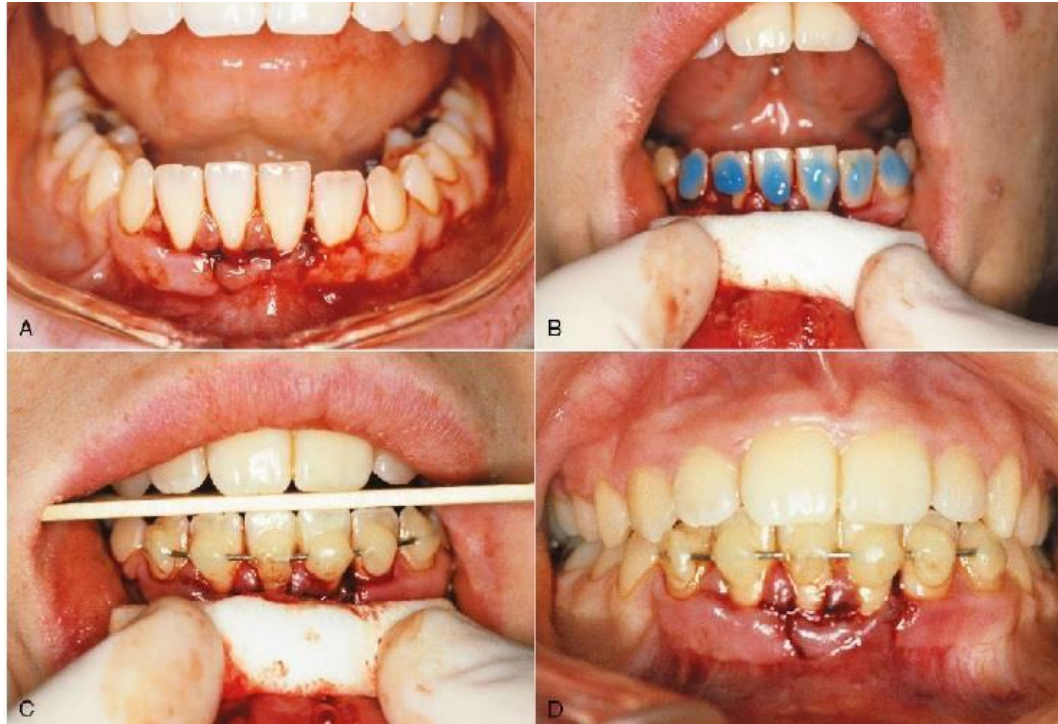


Fig 30. Técnica de estabilización de dientes desplazados con grabado ácido y resina compuesta. A: Incisivos inferiores desplazados en sentido lingual. B: Tras la recolocación con los dedos, se aplica sobre las caras vestibulares de los incisivos desplazados y uno o dos dientes más a cada lado, después se realiza aislamiento relativo y secado. C: Material de resina compuesta y alambre colocados en la zona. D: Se revisa la oclusión durante y después de la estabilización (38).

#### 4.5.5 Fractura de hueso alveolar.

Se deberá reposicionar de manera manual o con la ayuda de algún instrumento el fragmento desplazado.

Se deberá de estabilizar el fragmento con una férula flexible por 4 a 8 semanas como mínimo dependiendo la extensión y la movilidad inicial.

Debido a la magnitud del traumatismo, puede que se hayan producido otras lesiones, como fracturas coronarias, radiculares o alguna lesión de tejidos blandos, por lo que es mejor la remisión al cirujano oral maxilofacial debido



a que su abordaje podría implicar un tratamiento quirúrgico abierto para poder reposicionar los fragmentos óseos.

#### 4.6 Tratamiento de la pulpa.

La posibilidad de la degeneración de la pulpa ante cualquiera de estos traumatismos es inminente, ya sea por una respuesta inflamatoria, una exposición directa o cercana, por efecto de una conmoción o por el seccionamiento de una arteria que alimente a la pulpa. Por eso, es importante la detección temprana de cualquier alteración a nivel pulpar.

Al momento de existir una degeneración pulpar, se produce una respuesta inflamatoria que conlleva a un proceso de reabsorción y anquilosis del diente (38) y aunque es complicado establecer un estado de salud pulpar al momento del traumatismo, es importante mantener la monitorización de la misma para observar posibles cambios conforme transcurra el tiempo.

No se realizará ningún tratamiento pulpar en el momento de la colocación o reimplantación del diente ya que el tiempo que se requiere para realizar dicho tratamiento, hace que el diente esté expuesto al medio extraoral y aumentará las probabilidades de que sufra un daño externo. Pero es importante aclarar que, si el diente presenta un cierre apical completo, tendrá que ser sometido a un tratamiento de conductos en un tiempo aproximado de 2 semanas.

Al momento de obturar, en lugar de utilizar gutapercha, se deberá de obturar utilizar una mezcla de hidróxido de calcio y sulfato de bario en proporción 1:1 dentro del conducto en un periodo de 6 meses a un año. Se deben de tener evaluaciones periódicas para cambiar el hidróxido de calcio (aproximadamente cada tres meses) si es que este material ha desaparecido.

En dientes con ápices abiertos, puede que se origine el fenómeno de revascularización de la pulpa (38), por lo que el tratamiento endodóntico tendrá que esperar varias semanas más. En dado caso de que exista necesidad de realizar el tratamiento de conductos, se deberá de utilizar el proceso de apicoformación.





#### 4.7 Tratamiento farmacológico y recomendaciones.

Se debe de considerar a todos los tipos de lesiones que abarcan el traumatismo dentoalveolar como lesiones contaminadas. Es por eso que López-Quilles Martínez (10), nos recomienda prescribir un antibiótico por vía oral como mínimo por siete días. Además de valorar el escenario de una vacunación contra el tétanos dentro de las 48 horas posteriores al traumatismo.

Durante el proceso de ferulización es importante evitar morder con la zona lesionada e indicar dieta blanda entre una y dos semanas.

El dentista deberá realizar una buena historia clínica, así como guardar todas las radiografías de seguimiento tomadas en los controles en el expediente de paciente para evitar posibles conflictos legales.



## CONCLUSIONES

El traumatismo dentoalveolar es una de las lesiones del macizo facial más frecuentes por lo que es importante la elaboración de una buena historia clínica para poder llegar al diagnóstico adecuado y poder así brindar el tratamiento más adecuado.

Los métodos auxiliares de diagnóstico como lo son las radiografías, nos dan un panorama más claro para poder visualizar a qué tipo de traumatismo nos estamos enfrentando por lo que se consideran indispensables.

Requieren una atención inmediata ya que el tiempo que transcurre a partir de que se sufrió este tipo de traumatismos es vital para evitar comprometer las estructuras dañadas. En el consultorio dental siempre se debe de contar con insumos suficientes para poder tratar este tipo de lesiones, de lo contrario se perdería tiempo en lo que se tratan de conseguir.

La pulpa juega un papel importante en la elección de nuestro tratamiento, ya que dependiendo del grado en el que se encuentre afectada, podremos decidir si se debe de realizar un tratamiento de conductos e ir planificando nuestra terapia restauradora. El seguimiento a largo plazo de este tipo de tratamientos, es importante ya que durante la terapéutica empleada pueden existir modificaciones a nivel pulpar que nos indicarán que debemos de cambiar de tratamiento.

El clínico debe de brindarle seguridad y tranquilidad al paciente y a sus familiares en todo momento, ya que el paciente tendrá que seguir todas las indicaciones que se le den en el trans y postoperatorio para poder tener éxito en nuestro tratamiento.

Se debe de actuar con responsabilidad para poder decidir si el clínico es apto para tratar el tipo de lesión que se le presente o en su caso remitirlo a un cirujano oral maxilofacial.



## BIBLIOGRAFÍA

- 1 Eriksen Persson MdL, Álvarez Arrellano AM, Galarza Guzmán G, Díaz . De Ita ME. Anatomía Humana. Unidad II. Fascículo I. Edit. Editores Buena Onda SAdCV, editor.. D.F.; 2013. p. 93.
- 2 García-Porrero JA, Hurlé JM. Cráneo. En Anatomía Humana. Madrid: . McGraw-Hill-Interamericana de España S.A. U.; 2005. p. 67,69,70,71.
- 3 López-Arranz JS, Vicente Rodríguez JC, Junquera Gutiérrez LM, . Villarreal Renedo P. Fracturas faciales: Principios generales. En Martínez-Villalobos Castillo S. Osteosíntesis Craneomaxilofacial. Madrid: Ergon; 2002. p. 21-30.
- 4 Abal AA, Guzmán MP, Tanevitch AM. Esmalte dental. En Anselmino C, . Dorati P, Lazo G. Atlas de histología bucodental. La Plata: Editorial de la UNLP; 2020. p. 15-28.
- 5 Barrasa E, Pérez P, Viskovic MC. Dentina. En Anselmino C, Dorati P, . Lazo G. Atlas de histología bucodental. La Plata: Editorial de la UNLP; 2020. p. 29-39.
- 6 Guillermo FP, Ingeniero MJ. Pulpa dental. En Anselmino C, Dorati P, . Lazo G. Atlas de histología bucodental. La Plata: Editorial de la UNLP; 2020. p. 40-47.
- 7 Tejidos dentales.. [citado 2022 Febrero 28. Disponible en: . <https://www.maxilodental.com/blog/2019/1/18/tiene-solucin-la-sensibilidad-dental>.
- 8 Vargas Casillas AP, Arzate H. Tejidos periodontales en salud. En . Vargas Casillas AP, Yáñez Ocampo BR, Monteagudo Arrieta CA. Periodontología e Implantología. D.F: Médica Panamericana; 2016. p. 3-26.
- 9 Lindhe J, Karring T, Araujo M. Anatomía de los tejidos periodontales. . En Lang N, Lindhe J. Periodontología clínica e implantología dental. 6th ed. Argentina: Médica Panamericana; 2015. p. 3-47.
- 1 López-Quiles Martínez J. Traumatismos alveolodentarios. En Donado 0 Rodríguez M, Martínez-González M. Cirugía bucal. Patología y técnica. . 4th ed. Barcelona: Elsevier Masson; 2014. p. 313-320.
- 1 Ramos Pascua LR, González-Arabio Sandoval D. Lesiones óseas. En 1 Traumatología SEdCOy. Manual de Cirugía Ortopédica y . Traumatología. 2nd ed.: Médica Panamericana; 2010. p. 107-109.
- 1 Tipos de fracturas según la extensión del trazo.. [citado el 2022 7 2 Marzo. Disponible en: <https://www.pediatriaintegral.es/publicacion-2019-06/fracturas-infantiles-mas-frecuentes-esguinces-y-epifisiolisis/>.
- 1 Fractura cerrada y abierta. [citado 2022 Febrero 28. Disponible en: 3 <https://www.lifeder.com/fractura-cerrada/>.
- 1 Mardones M. M, Fernández T. MdlÁ, Bravo A. R, Pedemonte T. C, 4 Ulloa M. C. Traumatología máxilo facial: diagnóstico y tratamiento. . Revista Médica Clínica Las Condes. 2011;; p. 607-616.



- 1 División del rostro en tercios. [citado 2022 Marzo 03. Disponible en:  
5 <https://madriderma.com/rellenos-faciales-dermatologo/>.
- .  
1 Fractura nasal. [citado 2022 Marzo 03. Disponible en:  
6 [https://medlineplus.gov/spanish/ency/esp\\_imagepages/8873.htm](https://medlineplus.gov/spanish/ency/esp_imagepages/8873.htm).
- .  
1 Fractura orbitaria.. [citado 2022 Marzo 7. Disponible en:  
7 <https://www.aao.org/salud-ocular/enfermedades/fractura-orbitaria>.
- .  
1 Ochs MW, Tucker MR. Tratamiento de las fracturas faciales. En Hupp  
8 JR, Ellis III E, Mucker MR. Cirugía Oral y Maxilofacial Contemporánea.  
. 6th ed.: Elsevier; 2014. p. 491-499.
- 1 Fracturas mandibulares dependiendo su localización.. [citado 2022  
9 Marzo 7. Disponible en:  
. [https://www.wikiwand.com/es/Fractura\\_mandibular](https://www.wikiwand.com/es/Fractura_mandibular).
- 2 Ceallaigh PÓ, Ekanaykaee K, Beirne CJ, Patton DW. Diagnosis and  
0 management of common maxillofacial injuries in the emergency  
. departament. Part 5: dentoalveolar injuries. Med Oral Patol Oral Cir  
Bucal. ;; p. 429-1.
- 2 Chadwick R, Lindsay S. Dental injuries during general anaesthesia: can  
1 the dentist help the anaesthetist? Dent Update. 1995;; p. 76-8.
- .  
2 De Moore R, De Witte A, De Bruyne M. Tongue piercing and  
2 associated oral and dental complications. Endodontic Dental  
. Traumatol. 2000;; p. 232-7.
- 2 Zaleckiene V, Penculiene V, Burkiene V, Drujteinis S. Traumatic dental  
3 injuries: etiology, prevalence and possible outcomes. Stomatologija,  
. Baltic Dental and Maxilofacial Journal. 2014;; p. 7-14.
- 2 Eilert-Petersson E, Andersson L, Sorensen S. Traumatic oral vs non-  
4 oral injuries. An epidemiological study during one year in a Swedish  
. contry. Swed Dent Journal. 1997;; p. 55-68.
- 2 Marcenes W, Al beiruti N, Tayfour D, Issa S. Epidemiology of dental  
5 injuries to the permanent incisors of 9-12-year-old schoolchildren in  
. Damascus, Syria. Endod Dent Traumatol. 1999;; p. 23.
- 2 Granville-Gacía A, de Menezes V, de Lira P. Dental trauma and  
6 associated factors in Brazilian preschoolers. Dent Traumatol. 2006;; p.  
. 22.
- 2 Al-Jame B, Behbehani F, Kerosuo H, Artun J. Incisor trauma in an  
7 adolescent Arab populatios. Prevalence, severit and occlusal risk  
. factors. A Journal Orhod Dentofacial Orthop. 2005;; p. 52.
- 2 Noori A, Al-Obaidi W. Traumatic dental injuries among primary school  
8 children in Sulaimani city, Iraq. Dent Traumnatol. 2008;; p. 305-8.
- .



- 2 Bendo C, Paiva S, Oliveira A, Goursand D, Torres C, Pordeus IA.  
9 Prevalence and associated factors of traumatic dental injuries in  
. Brazilian schoolchildren. Journal Public Health Dent. 2010;; p. 313-8.
- 3 Gupta S, Kumar-Jindal S, Bansal M, Singla A. Prevalence of traumatic  
0 dental injuries and role of incisal overjet and inadequate lip coverage as  
. risk factors among 4-15 years old government school children in Baddi-  
Barotiwala Area, Himachal Pradesh, India. Med Oral Patol Oral Cir  
Bucal. 2011;; p. 960-5.
- 3 Naranjo Zaldívar HA. Traumatismos dentarios: un acercamiento  
1 imprescindible. Órgano estudiantil de Ciencias Médicas de Cuba. 2017  
. Abril 16;; p. 113-118.
- 3 Infracción del esmalte. [citado 2022 Marzo 11. Disponible en: [chrome-  
2 extension://efaidnbmnnnibpcajpcgclefindmkaj/viewer.html?pdfurl=https  
. %3A%2F%2Fwww.odontologiapediatrica.com%2Fwp-  
content%2Fuploads%2F2018%2F06%2F2011PROTRAUMAPERMfras  
.pdf&clen=325787&chunk=true](https://efaidnbmnnnibpcajpcgclefindmkaj/viewer.html?pdfurl=https%3A%2F%2Fwww.odontologiapediatrica.com%2Fwp-content%2Fuploads%2F2018%2F06%2F2011PROTRAUMAPERMfras.pdf&clen=325787&chunk=true).
- 3 Dibujo esquemático de los diferentes tipos de fracturas coronales..  
3 [citado 2022 Marzo 7. Disponible en:  
. <https://www.ortodoncia.ws/publicaciones/2012/art-34/>.
- 3 Clasificación de Patterson. [citado 2022 Marzo 14. Disponible en:  
4 [https://docplayer.es/57155520-Regeneracion-pulpar-en-dientes-  
. permanentes-inmaduros.html](https://docplayer.es/57155520-Regeneracion-pulpar-en-dientes-permanentes-inmaduros.html).
- 3 Fractura corono-radicular de incisivo lateral superior izquierdo.. [citado  
5 2022 Marzo 7. Disponible en:  
. [https://www.researchgate.net/figure/Figura-2-Radiografia-de-fractura-  
corono-radicular-complicada-del-organo-dental-2-2\\_fig2\\_343340506](https://www.researchgate.net/figure/Figura-2-Radiografia-de-fractura-corono-radicular-complicada-del-organo-dental-2-2_fig2_343340506).
- 3 Esquema de fractura coronoradicular sin afectación pulpar.; 2022.  
6 Disponible en: [chrome-  
. extension://efaidnbmnnnibpcajpcgclefindmkaj/viewer.html?pdfurl=https  
. %3A%2F%2Fwww.odontologiapediatrica.com%2Fwp-  
content%2Fuploads%2F2018%2F06%2F2011PROTRAUMAPERMfras  
.pdf&clen=325787&chunk=true](https://efaidnbmnnnibpcajpcgclefindmkaj/viewer.html?pdfurl=https%3A%2F%2Fwww.odontologiapediatrica.com%2Fwp-content%2Fuploads%2F2018%2F06%2F2011PROTRAUMAPERMfras.pdf&clen=325787&chunk=true).
- 3 Esquema de fractura coronoradicular con afectación pulpar.. [citado  
7 2022 Marzo 11. Disponible en: [chrome-  
. extension://efaidnbmnnnibpcajpcgclefindmkaj/viewer.html?pdfurl=https  
. %3A%2F%2Fwww.odontologiapediatrica.com%2Fwp-  
content%2Fuploads%2F2018%2F06%2F2011PROTRAUMAPERMfras  
.pdf&clen=325787&chunk=true](https://efaidnbmnnnibpcajpcgclefindmkaj/viewer.html?pdfurl=https%3A%2F%2Fwww.odontologiapediatrica.com%2Fwp-content%2Fuploads%2F2018%2F06%2F2011PROTRAUMAPERMfras.pdf&clen=325787&chunk=true).
- 3 Ellis III E. Lesiones de los tejidos blandos y dentoalveolares. En Hupp  
8 JR, Ellis III E, Mucker MR. Cirugía Oral y Maxilofacial Contemporánea.  
. 6th ed.: Elsevier; 2014. p. 473-490.
- 3 Andreasen JO, Bakland LK, Flores MT, Andreasen FM, Andersson L.  
9 Manual de lesiones traumáticas dentarias. 3rd ed. Reino Unido:  
. Amolca; 2012.



4 Fractura alveolar.. [citado 2022 Marzo 11. Disponible en: <chrome-extension://efaidnbmnnnibpcajpcqlclefindmkaj/viewer.html?pdfurl=https%3A%2F%2Fwww.odontologiapediatrica.com%2Fwp-content%2Fuploads%2F2018%2F06%2F2011PROTRAUMAPERMfras.pdf&cIen=325787&chunk=true>].

4 Ramos-Gómez F, Rothman D, Blain S. Knowledge and attitudes  
1 among California dental care providers regarding child abuse and  
neglect. Journal Am dent Association. 1998;: p. 340-8.

4 Trope M. Clinical management of the avulsed tooth. Dent Clin North  
2 Am. 1995;: p. 93.

.