



**UNIVERSIDAD NACIONAL AUTONOMA DE MEXICO  
FACULTAD DE MEDICINA**

**UNIDAD DE POSGRADO E INVESTIGACION**

**INSTITUTO MEXICANO DEL SEGURO SOCIAL  
CENTRO MEDICO NACIONAL SIGLO XXI  
UMAE HOSPITAL DE ONCOLOGIA**

## **TESIS**

**DIAGNÓSTICO DE CÁNCER DE MAMA EN PACIENTES CON  
MASTOGRAFÍA BIRADS 4 Y 5 SIN TUMOR PALPABLE.  
EXPERIENCIA EN EL HOSPITAL DE ONCOLOGIA CENTRO  
MEDICO NACIONAL SIGLO XXI**

**PARA OBTENER EL GRADO DE ESPECIALIDAD EN CIRUGIA ONCOLOGICA**

**NUMERO DE REGISTRO: R-2015-3602-8**

**PRESENTA:**

**DR. SALVADOR BELMONT GUILLEN**

**ASESOR:**

**DR. JAIME RESENDIZ COLOSIA**

**MEXICO, DF, FEBRERO 2015**



Universidad Nacional  
Autónoma de México

Dirección General de Bibliotecas de la UNAM

**Biblioteca Central**



**UNAM – Dirección General de Bibliotecas**  
**Tesis Digitales**  
**Restricciones de uso**

**DERECHOS RESERVADOS ©**  
**PROHIBIDA SU REPRODUCCIÓN TOTAL O PARCIAL**

Todo el material contenido en esta tesis esta protegido por la Ley Federal del Derecho de Autor (LFDA) de los Estados Unidos Mexicanos (México).

El uso de imágenes, fragmentos de videos, y demás material que sea objeto de protección de los derechos de autor, será exclusivamente para fines educativos e informativos y deberá citar la fuente donde la obtuvo mencionando el autor o autores. Cualquier uso distinto como el lucro, reproducción, edición o modificación, será perseguido y sancionado por el respectivo titular de los Derechos de Autor.



**Dirección de Prestaciones Médicas**  
Unidad de Educación, Investigación y Políticas de Salud  
Coordinación de Investigación en Salud



\*2015, Año del Generalísimo José María Morelos y Pavón\*.

**Dictamen de Autorizado**

Comité Local de Investigación y Ética en Investigación en Salud 3602  
HOSPITAL DE ONCOLOGIA, CENTRO MEDICO NACIONAL SIGLO XXI, D.F. SUR

FECHA 26/02/2015

**DR. JAIME RESÉNDIZ COLOSIA**

**P R E S E N T E**


Tengo el agrado de notificarle, que el protocolo de investigación con título:

**DIAGNÓSTICO DE CÁNCER DE MAMA EN PACIENTES CON MASTOGRAFÍA BIRADS 4 Y 5 SIN TUMOR PALPABLE. EXPERIENCIA EN EL HOSPITAL DE ONCOLOGIA CENTRO MEDICO NACIONAL SIGLO XXI**

que sometió a consideración de este Comité Local de Investigación y Ética en Investigación en Salud, de acuerdo con las recomendaciones de sus integrantes y de los revisores, cumple con la calidad metodológica y los requerimientos de Ética y de investigación, por lo que el dictamen es **A U T O R I Z A D O**, con el número de registro institucional:

Núm. de Registro
R-2015-3602-8

ATENTAMENTE

  
**DR. (A). PEDRO ESCUDERO DE LOS RÍOS**

Presidente del Comité Local de Investigación y Ética en Investigación en Salud No. 3602

**IMSS**

SEGURIDAD Y SOLIDARIDAD SOCIAL

---

DR. SALVADOR BELMONT GUILLEN

---

DR. JAIME RESENDIZ COLOSIA

---

DR. JOSE FRANCISCO GALLEGOS HERNANDEZ

---

DR. GABRIEL GONZALEZ AVILA

## INDICE GENERAL

Resumen.....	5
Marco Teórico.....	6
Justificación.....	13
Planteamiento del problema.....	13
Pregunta de investigación.....	13
Objetivos.....	14
Hipótesis.....	14
Material y Métodos.....	14
Aspectos Éticos.....	17
Recursos.....	18
Resultados.....	18
Discusión.....	26
Conclusiones.....	28
Bibliografía.....	29
Cronograma.....	31
Anexos.....	32

## **RESÚMEN**

### **DIAGNÓSTICO DE CÁNCER DE MAMA EN PACIENTES CON MASTOGRAFÍA BIRADS IV Y V SIN TUMOR PALPABLE. EXPERIENCIA EN EL HOSPITAL DE ONCOLOGIA CENTRO MEDICO NACIONAL SIGLO XXI**

Belmont-Guillén S\*\*, Reséndiz Colosía J\*

\*\*Investigador, \*\*Asesor clínico.

## **ANTECEDENTES**

Las lesiones no palpables mamarias representan patologías benignas y malignas de la mama. En los últimos años se ha implementado la biopsia radioquirúrgica para su manejo, requiriendo la marcación bajo mamografía o ecografía previa a la cirugía. Las lesiones no palpables de la mama son un factor importante en la pesquisa de cáncer mamario en estadios tempranos.

La mamografía en las últimas décadas, se ha implementado como método de tamizaje para la pesquisa de cáncer mamario en estadio temprano, reduciendo la mortalidad hasta en un 30%, en mujeres mayores de 50 años y en un 16% en mujeres entre 40 y 49 años. La mamografía y el examen físico son complementarios en el tamizaje mamario. La tendencia actual para reducir la mortalidad por cáncer de mama es su detección en estadios precoces, lo cual posibilita aplicar terapias conservadoras y menos mutilantes pero igualmente eficaces para tratar la enfermedad.

Para su manejo en los últimos años se ha implementado la biopsia radioquirúrgica, la cual es un método de extirpación quirúrgica selectiva de imágenes sospechosas de cáncer mamario que no son detectadas clínicamente. Este requiere, previo a la cirugía, marcación bajo mamografía o ecografía, con una aguja especial. La marcación pre- quirúrgica es un procedimiento radiológico intervencionista, que por medio de una guía metálica permite localizar con exactitud lesiones mamarias no palpables con el fin de remover la lesión y una cantidad de tejido mamario alrededor de la muestra de biopsia, con el propósito de obtener márgenes libres en caso de lesión maligna.

Se evaluó el resultado de la biopsia por arpón en el diagnóstico cáncer de mama en pacientes con mastografía BIRADS 4 y 5 sin tumor palpable, en el Hospital de Oncología Centro Médico Nacional Siglo XXI

## I.- MARCO TEÓRICO

### I.1 INTRODUCCIÓN

Debido al incremento en el empleo de la mastografía de pesquisa y al avance en las técnicas de imagen, se ha incrementado anualmente la detección de lesiones no palpables de la mama que ameritan biopsia. (1, 2). La mastografía es una prueba sensible pero inespecífica, ya que de las lesiones detectadas sólo del 15 al 35% serán lesiones malignas (1,3,4).

El objetivo primordial es descubrir lesiones malignas cuando son desde el punto de vista clínico ocultas y la paciente es asintomática, debido a que las lesiones descubiertas por mastografía son de dimensiones de 1 a 10 Mm. Aunque sean histológicamente invasivas en las estadísticas presentan una supervivencia a 16 años de 93% de los casos (5).

El colegio Americano de Radiología ha creado un útil esquema de clasificación, la cual establece un lenguaje común para los médicos radiólogos que interpretan y leen mastografías: BIRADS (Breast Imaging and Reporting Data System) que contribuye a presentar los hallazgos en un sistema común y sugerir su manejo.

0. Estudio no concluyente que sugiere complementar o repetirse.
1. Estudio normal.
2. Hallazgos benignos (Por ejemplo fibroadenomas calcificados).
3. Hallazgos probablemente benignos. Hay un 2% de probabilidad de malignidad. Se sugiere seguimiento mastográfico a corto plazo (seis meses).
4. Hallazgos sospechosos. Son lesiones que no presentan las características clásicas de un cáncer de mama, pero son lo suficientemente sospechosas para recomendar una biopsia. Tienen un 30% de probabilidad de malignidad.
5. Hallazgos sugestivos de malignidad. Son lesiones con características clásicas de un cáncer y con alta probabilidad de serlo, Hasta en un 80% de los casos (1,5).
6. Lesiones con malignidad demostrada mediante biopsia, previa a terapias definitivas (cirugía, radioterapia y quimioterapia).

Las anomalías mastográficas, motivo para indicación de biopsias se definen como: Acumulo de micro calcificaciones, que se observan hasta en el 60% de los casos de malignidad; masas que pueden ser bien definidas, redondas, ovales, lobuladas, irregulares, pobremente definidas, espiculadas, con distorsión de la arquitectura. Las lesiones pueden presentarse solas o combinarse una forma con la otra.

En los resultados del estudio de Silvertein, las microcalcificaciones fueron la indicación más común de biopsia, con 36% de malignidad para acumulo de microcalcificaciones sospechosas y 7% para levemente sospechosas. Las densidades asimétricas fueron la segunda causa más común para realización de biopsia (35%); así 47% de las masas pobremente definidas fueron cáncer, mientras que solo el 5% de las bien definidas no lo fueron. (1, 6 y 7).

La elección de la técnica para el diagnóstico de las lesiones no palpables de la mama, depende de las características y el sitio de la lesión, así como el equipo disponible. El método usado más frecuentemente es aquel que localiza las lesiones por medio de la introducción de alambres con guía mastográfica o ultrasonográfica (1,8). En 1976 aparece el primer reporte sobre la colocación de ganchos de alambre mediante guía mastográfica. Kopans y colaboradores han descrito un método utilizando la mastografía y compresión mamaria para la colocación de un gancho de alambre en las lesiones no palpables de mama. Seguida por la biopsia abierta. (9, 10, 11). Las principales indicaciones para su realización: Lesiones que tienen una probabilidad finita de cáncer que es mayor del 2% y que necesitan biopsia quirúrgica: lesiones con alta probabilidad de cáncer y lesiones que son probablemente benignas, pero la ansiedad de la paciente es demasiado grande para permitir un intervalo corto de seguimiento. Las lesiones de la categoría 4 y 5 de BIRADS se benefician de la realización de este procedimiento (6, 12).

El procedimiento de localización de la aguja y biopsia por escisión puede ser muy seguro y, si se realiza adecuadamente, extremadamente exacto.

Las lesiones clínicamente ocultas, detectadas por la mamografía, son, probablemente un estudio más precoz que las lesiones palpables, y una aproximación agresiva está justificada si se van a diagnosticar las lesiones más precoces. La biopsia por escisión tras localización con aguja sigue siendo el método diagnóstico más preciso. El fallo para quitar un cáncer de mama tras una localización con aguja debería ser menor del 1%.

No es sólo una localización correctamente realizada, segura y exacta, sino que la radiografía de la pieza puede confirmar inmediatamente si la lesión se ha eliminado de modo que, si no ha sido así, la biopsia se puede repetir inmediatamente.



En particular, para las biopsias diagnósticas es importante una guía muy exacta para la escisión quirúrgica de las lesiones de la mama, no sólo para asegurar que la lesión esté eliminada, sino para minimizar la morbilidad y el daño estético. Una aguja puede ser colocada rutinariamente dentro de los 5mm de una lesión. Cualquier distancia más lejana que ésta no debería ser aceptable. La localización tridimensional de una lesión dentro de la mama es habitualmente clara en las proyecciones estándares, siendo éstas la oblicua, medio lateral y la craneocaudal.

La elección actual de la guía mecánica que se utiliza, depende de las preferencias del radiólogo y del cirujano. Hay muchos sistemas disponibles, que varían desde las agujas hipodérmicas, hasta instrumentos de localización especialmente diseñados.

La biopsia por localización con alambres (arpones) de lesiones no palpables de mama detectadas mastográficamente, ha sido el método Estándar de Oro en las últimas tres décadas. Permanece siendo la única técnica utilizada en centros donde la biopsia con aguja gruesa por esterotaxia no está disponible (1, 14).

Aplicando la categorización BI-RADS del ACR se ha conseguido en las categorías 4 y 5 una sensibilidad del 96.7% especificidad del 58,3% fiabilidad del 74.3% VPP del 62.4% y VPN del 96.1% el valor predictivo positivo (14).

En un estudio interinstitucional, se reportó que en el 5.4% de las mujeres en las que se diagnosticó una lesión benigna por estereotaxia con aguja gruesa, se encontró carcinoma en el seguimiento (13), en contraste con radiólogos y cirujanos con experiencia en biopsia con arpón, quienes reportaron que solo se omiten del 0,2 al 0,3% de las lesiones. Por lo anterior, se obtiene una mayor detección oportuna de cáncer de mama, ya que se incrementa el porcentaje de pacientes detectadas con esta técnica y una vez teniendo el resultado de patología se decide inmediatamente el tratamiento quirúrgico a seguir de esa paciente, sometiéndole al mismo.

En esta segunda intervención quirúrgica, la cual es radical y afortunadamente en la mayoría de los casos curativa, interviene nuevamente el servicio de Patología proporcionándonos el resultado definitivo, y a través del cual se toma una segunda decisión importante la aplicación o no de quimioterapia o radioterapia.

## **I.2 VENTAJAS**

Las guías con arpón son las de localización con mayor precisión tridimensional.

Tienen la ventaja adicional de la flexibilidad.

Debido a su flexibilidad, nada se proyecta por encima de la piel, lo que hace más difícil que se descoloquen. Una vez colocadas las guías son confortables para la paciente y el cirujano puede aplicar una tracción suave para ayudar a la disección. Permite la remoción de pequeños volúmenes de tejido mamario, y por lo tanto mayores resultados cosméticos en la paciente. Se trata de una técnica simple, rápida, y que no requiere de un equipo y personal adicional y solo ya un mínimo incremento de la exposición a radiación.(6, 11, 12, 13, 14, 15, 16).Además de las ventajas que otorgan en ser poco invasivas, pero capaces de proporcionar un diagnóstico exacto de la patología mamaria.

Son altamente sensibles y específicas.

Mayor porcentaje diagnóstico para determinar patologías malignas de mama.

Se puede dar seguimiento a las pacientes con toma de biopsia por arpón y mediante resultado de patología se puede dar tratamiento quirúrgico radical, que en muchas de las ocasiones es curativo. Además de contar nuevamente con el resultado de patología de la pieza definitiva para determinar la necesidad de quimioterapia adyuvante.

## **1.3 DESVENTAJAS**

Dando que las guías son flexibles, se tornan difíciles de sentir para el cirujano. Si las guías son lo suficientemente traccionadas, pueden descolocarse del sitio de la lesión.

Las guías son firmes en el tejido fibroglandular, sin embargo el tejido graso se pueden mover. Puede haber sección inadvertida de la guía, dejándose restos de la misma en el tejido mamario.

En ocasiones el sitio de inserción del arpón en la piel está muy distante de la punta del mismo. Resultando en una biopsia amplia, no cumpliendo con los principales objetivos de la técnica, por lo que se recomienda que la guía debe quedar colocada dentro de una distancia no más allá de 1 cm de la lesión.

Algunos autores comentan que la presencia del arpón en la mama de la paciente, aumenta su ansiedad en relación al procedimiento quirúrgico.

Los bisturís no cortan la mayoría de las guías, pero las tijeras si. El contacto de la guía con el electro coagulador, podría dar como resultado una lesión térmica a lo largo del trayecto de la guía o causar que esta se fracture, por lo que se debe evitar.

La longitud de la guía es importante, por lo que deben tener la suficiente longitud, de modo que cuando la mama esté en su posición natural la guía no esté rodeada por completo de la mama y llevada dentro de la piel (2, 6, 12, 15, 17).

#### **1.4 COLOCACIÓN DE AGUJAS Y GUÍAS**

##### **TÉCNICA:**

En las pacientes con diagnóstico de lesión no palpable de la mama, la mastografía debe ser evaluada por el radiólogo y el cirujano y de ser necesario se deben de realizar tomas especiales o estudios complementarios. No es necesaria la realización de exámenes preoperatorios. No se indica a la paciente ayuno previo a la colocación y de ser necesario se puede indicar algún ansiolítico (9).

Los procedimientos de localización de agujas deben ser seguros y tan poco traumáticos como sea posible. No se suele necesitar premedicación y, además está contraindicada por que se necesita una cooperación completa. Se puede utilizar lidocaína al 1% como anestésico local (1,12). Los episodios sincopales ocurren en menos del 2% de las mujeres sometidas a localización con agujas.

Existen dos métodos de abordaje.

- 1) Anteroposterior: La inserción de aguja anteroposterior puede ser peligrosa, particularmente si la lesión diana esta cerca de la pared torácica. Las agujas dirigidas hacia atrás se han insertado en los músculos pectorales o en el espacio pleural, pulmón o mediastino. Se ha llegado a presentar neumotórax y un caso en el que la guía se coloco en la válvula aórtica.

2) Paralelo a la pared torácica: Es una técnica segura y precisa. Se puede utilizar usando cualquier método estándar de mastografía.

Las proyecciones lateral estricta y cráneo caudal (CC) permiten la estimación más precisa de la posición actual de la anomalía de la mama.

Después de una adecuada preparación de la piel, se identifican las coordenadas de la lesión como se ven en la radiografía preliminar en el compresor. La aguja puede entonces pasar a través de la piel en un movimiento rápido. Se avanza la aguja en los tejidos con un movimiento suave, manteniendo el entramado centrado en el diana, asegurando una colocación precisa. (9, 12)

Sin importar el método utilizado es importante pasar la aguja a través y más allá de la lesión sospechosa de modo que sea ensartada por la aguja o se sitúe inmediatamente adyacente a ella. Este método permite una colocación extremadamente precisa de la agujas. A menos que la paciente se mueva, es extremadamente imposible que la aguja este a más de 0.5 mm de la lesión.

Si la colocación inicial no es óptima, la aguja puede ser parcialmente retirada, cambiar el ángulo de inserción y la aguja reinsertada sin volver a pinchar la piel para conseguir una posición más precisa. Si la mama se ha movido durante el procedimiento, puede ser necesario volver a puncionar la piel si la aguja esta a más de 5 mm de la lesión.

Una vista mastográfica CC y lateral deben realizarse una vez que el arpón ya se encuentra colocado. Generalmente con esta técnica se logra la colocación de la aguja a través de la lesión o a menos de 2 mm de ella en el 96% de los casos, y a menos de 5 mm en todos los procedimientos. Esto hace posible que el cirujano quite un volumen de tejido mínimo sin perder la lesión.

Es mejor no doblar ni apegar la guía a la piel de manera que coloque el arpón bajo tensión, porque podría causar que se saliese del tejido diana.

Una vez colocado el arpón y tomadas las vistas mastográficas de control estas se rotulan y se envían a quirófano con la paciente para la toma de la biopsia. En quirófano, la paciente se somete a la biopsia bajo anestesia local y sedación intravenosa. (9, 12, 13, 14), Existen tres técnicas de abordaje:

- A. Siguiendo la guía desde su punto de entrada en la piel.
- B. Estimar la posición de la lesión y cortar hacia abajo por la guía desde la superficie anterior de la mama más cerca del tumor que el lugar de entrada en la piel.

### C. Incisión peri areolar.

La pieza debe ser radiografiada para corroborar si se extrajo la lesión sospechosa. Cuando la pieza no se extrajo o la extracción fue incompleta, se informa al cirujano, realizándose un nuevo intento de escisión, lo cual es posible y se reporta al cirujano, realizándose un nuevo intento de escisión, lo cual es posible y se reporta en la literatura en un 1 a 6% de los casos. Finalmente se envía la pieza quirúrgica a valoración por el patólogo. La resección de márgenes libres de tumor es la meta deseada en un procedimiento de escisión, y el análisis de los márgenes se usa para determinar si están libres de tumor, aumentando la probabilidad de que el tumor haya sido extirpado.

En resultados de estudios publicados se ha mostrado que de 7 a 33 % de las pacientes sometidas a biopsia por arpón han presentado un cáncer de mama, y de estos el 40% corresponden a carcinomas in situ o microinvasores.

Las complicaciones relacionadas al procedimiento son raras, pero se comentan entre otras, dolor intenso secundario a la colocación del arpón. Descolocación y/o ruptura del arpón y pérdida del mismo en el tejido mamario. El neumotórax con la técnica paralela a la pared torácica es muy raro. Varias pacientes experimentan debilidad, mareo y rara vez síncope durante la colocación de la aguja. (1, 9, 13, 14, 15, 17, 10, 11, 12)

Se cita a la paciente posterior a 6 semanas de la toma de biopsia en área de consulta externa de Oncología, para recabar el resultado definitivo de Patología, con lo que se determina, si la paciente es portadora de Cáncer de mama o no.

Las pacientes con resultados positivos a cáncer de mama, se someten a una segunda cirugía en donde se les realiza una cirugía complementaria como tratamiento radical, en la que se puede incluir, de acuerdo a la estirpe histológica del tumor la realización de cuadrantectomía, mastectomía radical modificada con o sin disección de axila.

Se mantiene el seguimiento de las pacientes, 6 semanas nuevamente, posteriores a esta segunda cirugía con resultado de patología y en base a este resultado se establece la necesidad de quimioterapia o no, son enviadas a la consulta externa de Oncología Médica las pacientes con criterios para este tratamiento y el establecer definitivamente el tratamiento esta dado por los médicos de este último servicio mencionado.

## **II.- JUSTIFICACIÓN**

El cáncer de mama ocupa la 2º causa de muerte en nuestro país.

Hasta un 35% de lesiones no palpables de mama corresponden a un cáncer de mama invasor o in situ.

En nuestro hospital existe la biopsia por esterotaxia la cual se considera un método de biopsia alternativo, sin embargo el procedimiento de elección más utilizado es la biopsia guiada por arpón. Por eso consideramos necesaria la realización de este estudio y de esta forma conocer la efectividad de la biopsia guiada por arpón en este tipo de lesiones.

## **III.- PLANTEAMIENTO DEL PROBLEMA**

Se ha podido apreciar un porcentaje considerable de pacientes con lesiones no palpables, que resultan positivas para malignidad, la literatura internacional, reporta hasta 35%.

En esta unidad médica, no tenemos cuantificado el porcentaje de pacientes con lesiones no palpables de la mama, positivas a cáncer, de manera que nos planteamos la siguiente pregunta

## **IV.- PREGUNTA DE INVESTIGACION**

¿Cuál es el porcentaje de cánceres diagnosticados mediante biopsia guiada por arpón en pacientes con hallazgos mastográficos no palpables categoría 4 y 5 de ACR BIRADS, valoradas en el hospital de Oncología Centro Médico Nacional Siglo XXI?

## **V.- OBJETIVOS**

### **General:**

1.- Evaluar el resultado de la biopsia por arpón en el diagnóstico cáncer de mama en pacientes con mastografía BIRADS 4 y 5 sin tumor palpable, en el Hospital de Oncología Centro Médico Nacional Siglo XXI

### **Específico:**

1.- Establecer la relación entre el reporte mastográfico y el resultado histopatológico de la biopsia guiada por arpón.

## **VI.- HIPOTESIS**

1.- La biopsia guiada por arpón para el diagnóstico de lesiones no palpables de mama logra precisar el sitio de la lesión mamaria, que facilita la extracción completa de la lesión en el 94% de los casos y de todos los especímenes estudiados por este método, hasta un 35% podrán corresponder a un cáncer de mama.

## **VII.- MATERIAL Y MÉTODOS**

### **1.- Lugar:**

El estudio se llevó a cabo en el Servicio de Tumores de mama con apoyo del servicio de Radiología del Hospital de Oncología Centro Médico Nacional Siglo XXI perteneciente al IMSS.

Se trata de un hospital de tercer nivel, donde se reciben pacientes referidas de hospitales de primero y segundo nivel, también pertenecientes al IMSS con sospecha de cáncer ginecológico, con diagnóstico ya corroborado de cáncer, para vigilancia o patologías benignas rebeldes a tratamiento.

## **2.- Diseño del Estudio:**

Observacional, transversal, retrolectivo.

## **3.- Grupo de estudio:**

Todas las pacientes con lesión no palpable de la mama, atendidas en la Hospital de Oncología Centro Médico Nacional Siglo XXI de enero 2012 a enero 2015

### **Criterios de Inclusión:**

- Todas las pacientes sometidas a biopsia guiada por arpón.
- Pacientes con mastografía BIRADS 4 y 5.
- Pacientes con tumores no palpables de mama.

### **Criterios de exclusión:**

- Pacientes con información incompleta en expediente clínico.

## **4.- Tamaño de la muestra y técnica de muestreo:**

La muestra será integrada por el total de pacientes a las que se les realizó biopsia por arpón durante el periodo de estudio y que cumplieron los criterios de selección. Se realizó un muestreo no probabilístico de casos consecutivos.

## **5.- Variables:**

### **I.- Variables demográficas:**

- a) Edad

Definición conceptual: Tiempo transcurrido desde el nacimiento hasta un momento dado.



Definición operacional: La que informa la paciente, en años cumplidos al momento de realizarse el procedimiento, de acuerdo a lo registrado en el expediente clínico.

Escalas de medición: Variable cuantitativa, escala de razón con indicadores en años. Captura en dos caracteres numéricos

## **II.- Variables independientes:**

### a) Reporte histopatológico de la biopsia

Definición conceptual: Corresponde a la presencia o ausencia de células neoplásicas para cáncer de mama.

Definición operacional: Se toma muestra de tejido tumoral y se envía a estudio histopatológico, determinando: Negativo a células malignas, carcinoma in situ (ductal, lobulillar), carcinoma infiltrante (ductal, lobulillar, tubular cribiforme, mucinoso, medular, papilar)

Escalas de medición: Variable cualitativa nominal.

## **III.- Variables dependientes:**

### a) Categoría de valoración final de ACR BI-RADS

Definición conceptual: Se trata de una publicación universalmente aceptada por los radiólogos dedicados a la mama, que se editó, con la intención de estandarizar el lenguaje y el informe mamográfico, con el fin de facilitar el entendimiento entre los diferentes especialistas implicados en el manejo de la patología mamaria y como herramienta de mejora continua de la calidad.

Definición operacional: Categoría de valoración final otorgada por el médico radiólogo que interpretó el estudio.

Escala de medición: Variable cualitativa nominal.

## **6.- Análisis de datos:**

Los resultados obtenidos serán capturados en un sistema de cómputo, se asignara un código a cada una de las variables de la encuesta, se integrara a una base de datos con unificación de los mismos.

El análisis estadístico de la información se realizara mediante medidas de tendencia central (media, mediana y frecuencias), así como porcentajes.

#### **7.- Descripción Metodológica:**

Se llevara a cabo la revisión de base de datos del servicio de Radiología aquellas pacientes que fueron sometidas a biopsia por arpón y el seguimiento posterior. La evolución se recabara del expediente clínico y del servidor de la Institución conocido como Synapse RIS. Se captaran los datos generales de las pacientes, el día de la colocación del arpón y de la biopsia, la evidencia de la lesión sospechosa mediante la mastografía de control de la pieza quirúrgica.

En un segundo tiempo se realizará con el apoyo de servicio de archivo la recolección en el expediente de los datos faltantes (resultados del estudio histopatológico, tamaño de la muestra, estado de los bordes quirúrgicos, realización de cirugía complementaria y radical así como necesidad posterior de administración de quimioterapia) para completar la información de la encuesta.

La recolección de los datos será ejecutada por el investigador principal y asociado.

#### **8.- Factibilidad:**

El estudio proyectado se realizó, ya que en el Hospital de Oncología Centro Médico Nacional Siglo XXI, se archivan los expedientes clínicos de todas las pacientes atendidas.

#### **VIII.- ASPECTOS ETICOS**

El presente estudio no tiene implicaciones éticas de ningún tipo, los procedimientos ya fueron realizados a las pacientes, como parte de su protocolo de estudio y habiendo firmado carta de consentimiento informado para ello, por parte nuestra, no habrá ninguna intervención ya que la información será extraída de expediente clínico y tratada con absoluta confidencialidad.

El estudio se realizará de acuerdo con las normas éticas expuestas en el reglamento de la ley general de salud en materia de investigación y en la declaración de Helsinki de 1975, enmendada en 1993.

## **IX.- RECURSOS HUMANOS, TECNICOS Y FINANCIEROS**

Hospital de Oncología Centro Médico Nacional Siglo XXI cuenta con los siguientes recursos para realizar el presente proyecto de investigación.

Recursos humanos: Pacientes, enfermeras, técnicos radiólogos, médicos y personal de archivo.

Recursos físicos: Servicio de radiología con área de estudios mastográfico y para colocación de arpón. Área de consulta externa de Oncología: Salas de quirófano, servicio de patología y archivo clínico.

Recursos financieros: El Instituto no cubrirá ningún recurso financiero, debido a que solo se dispondrá de la información que se encuentre en los mismos.

## **X.- RESULTADOS**

Un total de 287 pacientes fueron estudiadas, de las cuales se excluyeron 30 (10.4%), debido a que la información de dichas pacientes se encontraba incompleta en el expediente clínico. Las pacientes tuvieron un rango de edad entre 33 y 83 años (media de 55, moda 51) con desviación estándar de 8.6. ( Figura 1).

Los hallazgos radiográficos de los casos se describen en la tabla 1. El más frecuente fue la presencia de nódulos sólidos en 145 pacientes (50.5%) y en segundo lugar las microcalcificaciones correspondieron a 120 pacientes (41.8%). ( Figura 2).

De las pacientes que se realizó biopsia por marcaje, 197 pacientes (68.64%) reportaron BIRADS IV, 52 pacientes (18.1%) reportaron BIRADS V y 14 (4.3%) reportaron BIRADS III (Tabla 2).

Como hallazgo de importancia, las lesiones tanto benignas como malignas se presentaron en un porcentaje mayor en la mama izquierda hasta en un 51.6%, con respecto a la mama derecha en un 42.2%.

En los reportes histopatológicos, los más frecuentes fueron lesiones benignas en 158 pacientes (55.1%), lesiones malignas en 98 pacientes (38.2%). De los hallazgo maligno, el más frecuente correspondió al Carcinoma ductal en 43 pacientes (15%). (Tabla 3, Figura 3)

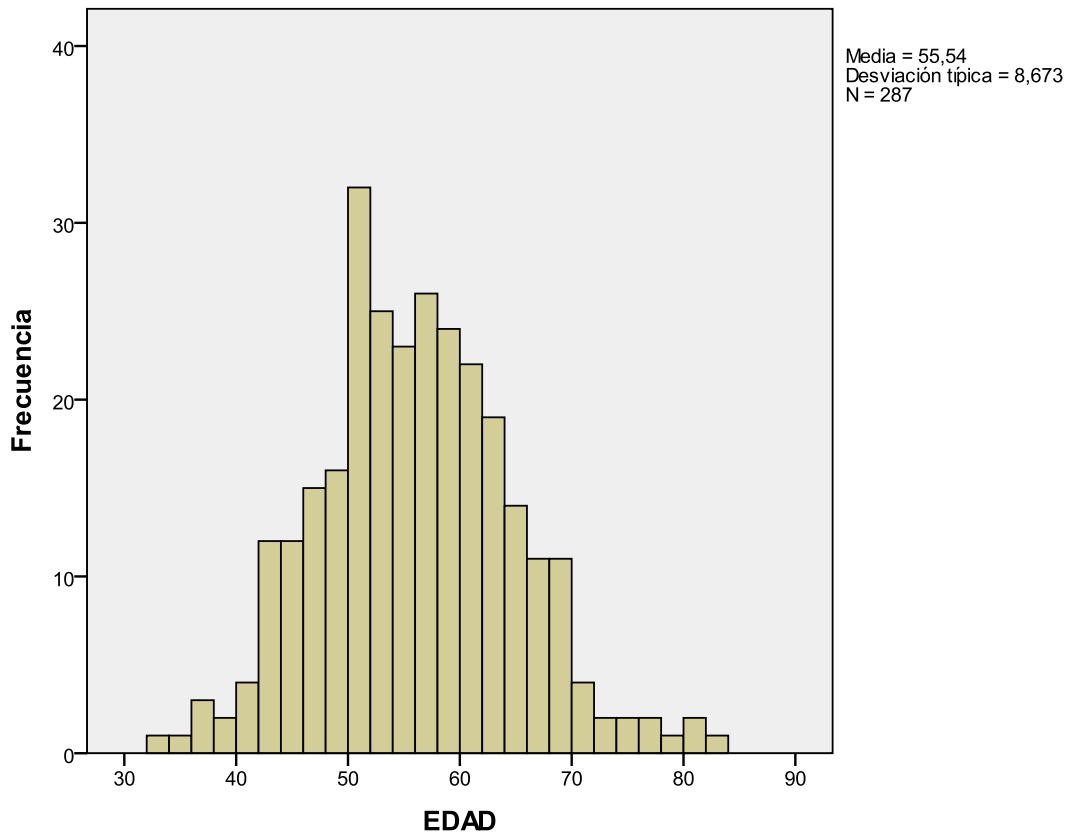
En un 78.7% los bordes estaban libres de lesión, en 8% se reportaron con lesión y en 13.2% no se reportaron los bordes. (Figura 4)

El tabaquismo fue positivo en el 14.6% del total de las pacientes sometidas a biopsia por arpón y 75.4% no se encontró este factor. Se encontró obesidad en 45%.

No se requirió cirugía complementaria en 57.9%, y el resto de las pacientes fueron sometidas a algún procedimiento complementario, tal como se muestra en la Tabla 4, Figura 5.

En 136 (69%) pacientes con BIRADS IV se encontraron lesiones benignas y 59 (29.9%) se encontraron lesiones malignas. En 59 pacientes con BIRADS V, 44 (84.6%) correspondieron a lesiones malignas. (Tabla 5).

En las lesiones benignas, solo 4 casos ameritaron cirugía por la presencia de hiperplasia ductal con atipias, en los cuales se realizó ampliación de márgenes. Con respecto a las lesiones malignas, prácticamente a todos se les realizó cirugía complementaria (Tabla 6).

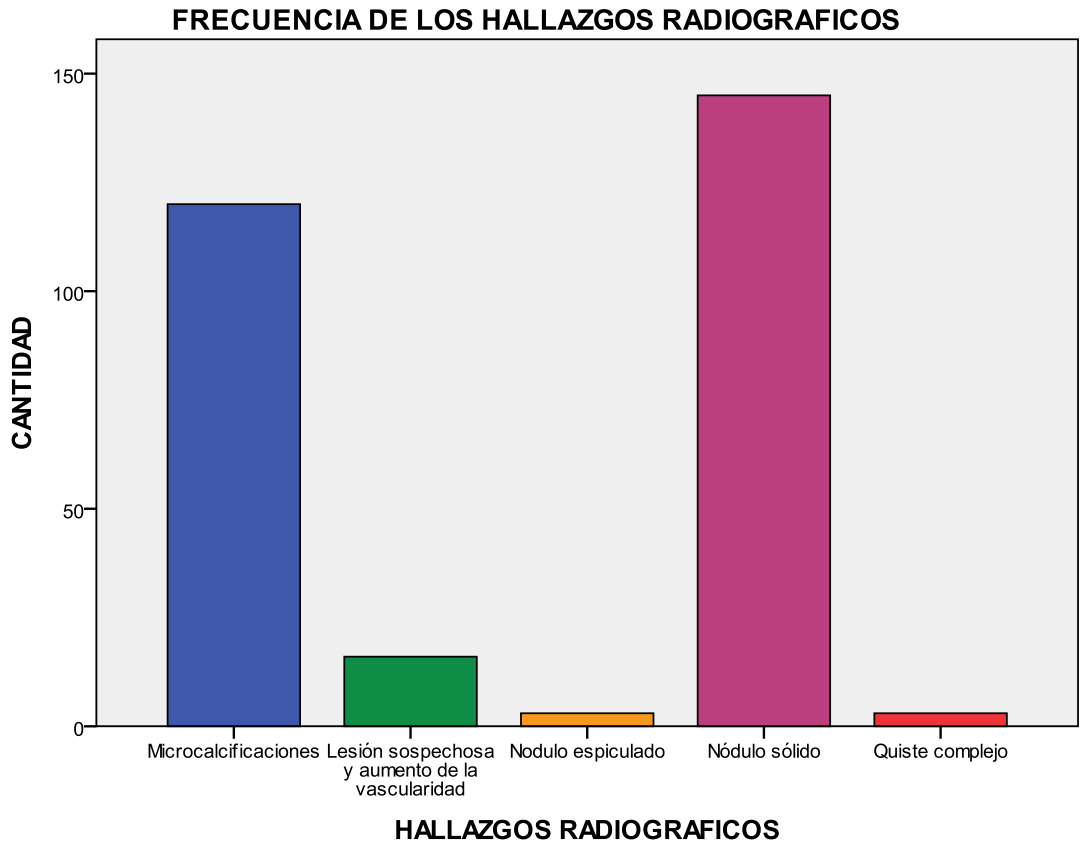


**FIGURA 1**

**HALLAZGOS RADIOGRAFICOS**

	Frecuencia	Porcentaje
Microcalcificaciones	120	41,8
Lesión sospechosa y aumento de la vascularidad	16	5,6
Nódulo espiculado	3	1,0
Nódulo sólido	145	50,5
Quiste complejo	3	1,0
Total	287	100,0

**TABLA 1**



**FIGURA 2**

**FRECUENCIA DE HALLAZGOS BIRADS**

BIRADS	Frecuencia	Porcentaje válido
3	14	5,3
4	197	74,9
5	52	19,8
Total	263	100,0

**TABLA 2**

FRECUENCIA DE HALLAZGOS HISTOPATOLOGICOS

	Frecuencia	Porcentaje válido
Ductal	43	16,8
Lobulillar	18	7,0
In situ	19	7,4
Especiales	18	7,0
Benignos	158	61,7
Total	256	100,0

TABLA 3

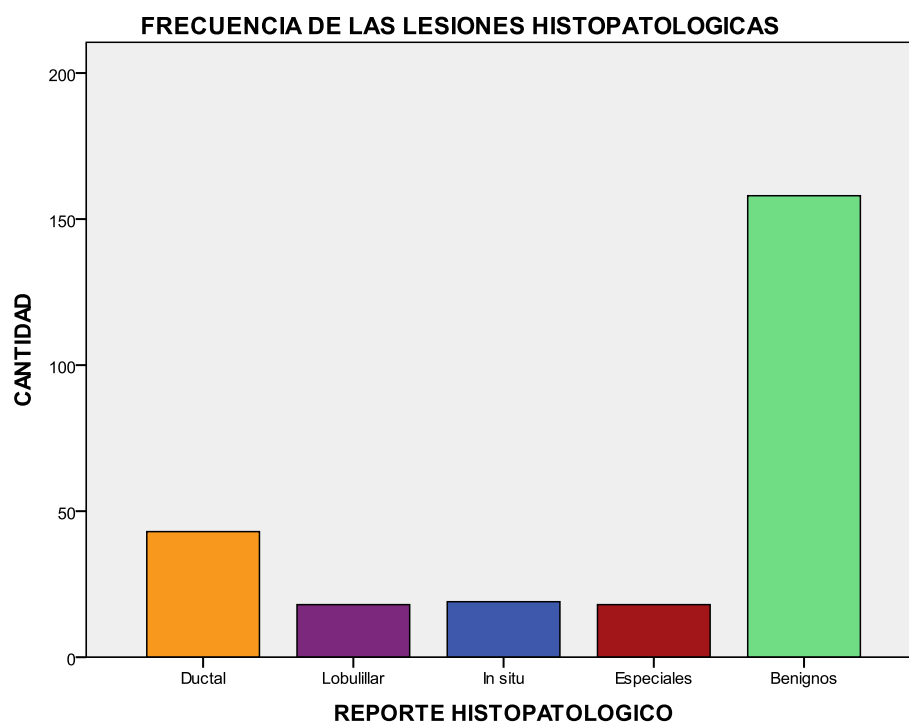
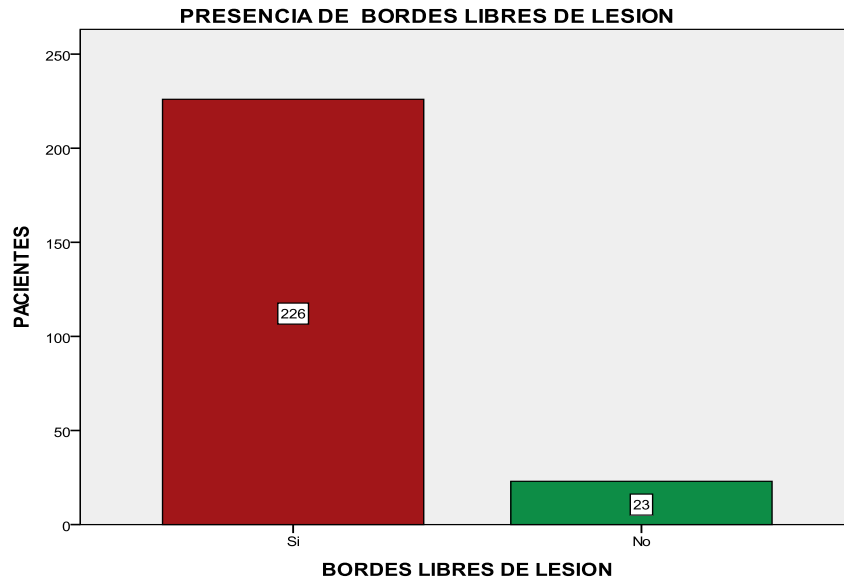


FIGURA 3



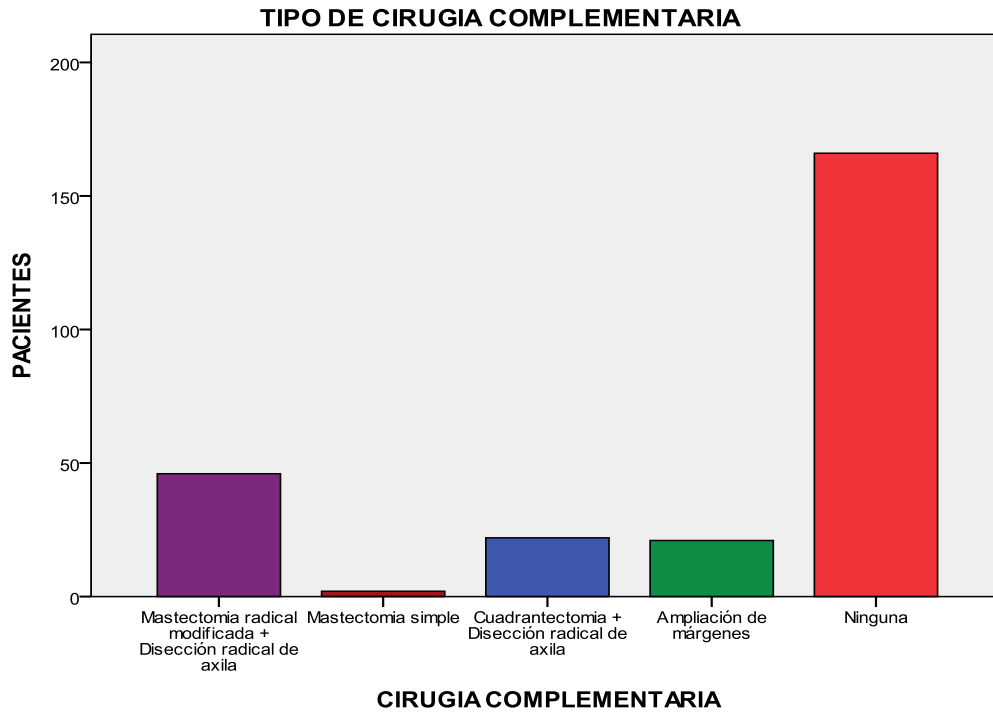
**FIGURA 4**

**TIPO DE CIRUGIA COMPLEMENTARIA**

	Frecuencia	Porcentaje
Madden	46	17,9
Mastectomía simple	2	,8
Cuadrantectomia + DRA	22	8,6
Ampliación de márgenes	21	8,2
Ninguna	166	64,6
Total	257	100,0

**TABLA 4**





**FIGURA 5**

**RELACION ENTRE BIRADS Y REPORTE HISTOPATOLOGICO**

		BI-RADS			Total
		3	4	5	
REPORTE HISTOPATOLOGICO	CA Ductal	0	26	17	43
	CA Lobulillar	0	8	10	18
	In situ	0	10	9	19
	CA Especiales	0	10	7	17
	Benignos	14	136	8	158
Total		14	190	51	255

**TABLA 5**

**RELACION DE REPORTE HISTOPATOLOGICO Y CIRUGIA COMPLEMENTARIA**

REPORTE HISTOPATOLOGICO	CIRUGIA COMPLEMENTARIA					Total
	MADDEN	Mastectomía simple	Cuadrantectomla + DRA	Ampliación de márgenes	Ninguna	
Ductal	25	1	8	7	2	43
Lobulillar	10	1	3	2	2	18
In situ	3	0	7	5	4	19
Especiales	8	0	4	3	3	18
Benignos	0	0	0	4	154	158
Total	46	2	22	21	165	256

**TABLA 6**

## **XI.- DISCUSIÓN**

Se sabe que en los últimos años, la detección de cáncer de mama se ha hecho de forma más oportuna, de hecho el poder determinar la presencia de este debiera ser cuando la lesión no es palpable, como se hizo con los pacientes mencionadas dentro de este protocolo. En la literatura internacional se menciona que hasta un 35% de lesiones no palpables de mama corresponden a un cáncer, en nuestro estudio el porcentaje superó las expectativas, diagnosticando dicha patología en el 38.2% del total de la población estudiada.

Existen múltiples estudios realizados a nivel Internacional en donde se correlaciona la presencia de BI RADS IV con una probabilidad de un 30% de malignidad, en nuestra Institución se logra este objetivo con un reporte del 29.9%.

Con respecto a lo que trata los hallazgos de malignidad relacionados con el BI RADS V, a nivel internacional se ha mencionado que estas lesiones con características clásicas de una patología maligna, tienen la probabilidad tan alta de serlo hasta en un 80% de los casos; en nuestra Institución se rebasa de forma favorable ese porcentaje, corroborando hasta en un 84.6% la presencia de cáncer en correlación con hallazgo BI RADS V.

En los resultados del estudio de Silvertein, las microcalcificaciones fueron indicación más común de biopsia, con un 36% en nuestra población este porcentaje y hallazgo fue superado, logrando un 41.8%, pero llamando nuestra atención de no haber sido la indicación más frecuente de biopsia, sino que fue superado por la presencia de Nódulo sólido con un porcentaje del total de la población de 50.5%.

La elección de la técnica para el diagnóstico de las lesiones no palpables de la mama, van a depender de los recursos de cada Institución, así como directamente del sitio y tipo de lesión que presente la paciente; siendo hoy por hoy en nuestro medio el más usado la Biopsia por Marcaje, la cual se espera sea un método de poca invasividad y de gran especificidad para diagnosticar patología maligna, lo cual se cumple en nuestra Unidad, ya que el porcentaje de detección de cáncer rebasa a lo esperado por la literatura universal hasta en un 3.2%.

Nuestro estudio, nos habla de la capacidad de los servicios de Radiología y Oncología para determinar el diagnóstico mastográfico y posteriormente el histopatológico, manejando porcentajes que equiparan y que hasta logran superar los mismos referidos en la literatura Internacional, lo que nos habla de personal capacitado para la realización de dichos procedimientos. Además, que se les puede ofrecer a las pacientes un tratamiento menos agresivo, y radical, ya que sabemos que la mayoría de las mujeres posterior a una mastectomía cursan con depresión, de acuerdo a la literatura hasta en un 85%, y que nosotros podamos ofrecerles cirugías menos invasivas, mejora la calidad de vida de nuestras pacientes, lo que nos lleva a tener un mejor desarrollo en todos los ámbitos sociales, ya que la mujer se ha inmiscuido en gran medida en todos los roles de esta sociedad.

## XII.- CONCLUSIONES

- En este estudio se observó que la edad de las pacientes en las que se diagnostica cáncer de mama ha disminuido.
- Los hallazgos radiográficos en nuestra población de estudio, más frecuentemente encontrado es la presencia de nódulo sólido.
- La indicación más frecuente para la realización de la biopsia por marcaje es el hallazgo de BI RADS IV en la mastografía.
- La patología maligna sigue correlacionándose en mayor medida con el hallazgo de BI RADS V.
- La biopsia por marcaje sigue siendo efectiva para el diagnóstico de cáncer de mama, con toma de muestra adecuada ya que más del 78.7% de las muestras tomadas, resultaron con bordes libres de lesión.
- Como factor de riesgo, en nuestra población, el tabaquismo no es significativo para patología benigna, pero si lo es para patología maligna.
- Una vez que se determina histopatológicamente la presencia de una lesión benigna, no hay mayor tratamiento que ofrecer a las pacientes, sin embargo; si el resultado es maligno, el 100% de las pacientes son sometidas a tratamientos quirúrgicos complementarios y adyuvancias.
- En el 100% de las pacientes sometidas a tratamientos quirúrgicos conservadores, posterior a reportes de patología mamaria maligna, se les deriva a adyuvancia con radioterapia.

### **XIII. - BIBLIOGRAFÍA.**

1. - Mai KT, Yazdi HM, Ford JC, Matzinger FR. Predictive value of extent and grade of ductal carcinoma in situ in radiologically guided core biopsy for the status of margins in lumpectomy specimens. *Eur J Surg Oncol.* 2000 Nov; 26:646-51.
- 2.- Hughes JH, Mason MC, Gray RJ, Mc Laughlin SA, Degnim AC, Fulmer JT, Pockaj BA, Karstaedt PJ, Roarke MC. A multi-site validation trial of radioactive seed localization as an alternative to wire localization. *Breast J.* 2008 Mar-Apr; 14. Epub 2008 Jan 31.
3. - Scott S. Cáncer de mama. Establecimiento del diagnóstico. *Clínicas quirúrgicas de Norteamérica* 1999: 949-964.
- 4.- Van de Ven SM, Lin MC, Daniel BL, Sareen P, Lipson JA, Pal S, Dirbas FM, Ikeda DM. Freehand MRI-guided preoperative needle localization of breast lesions after MRI-guided vacuum-assisted core needle biopsy without marker placement. *J Magn Reson Imaging.* 2010 Jul:101-9.
- 5.- Wolf R, Quan G, Calhoun K, Soot L, Shokan L. Efficiency of Core Biopsy for BI-RADS-5 Breast Lesions. *Breast J.* 2008 Sep-Oct; 14:471-5.
- 6.- Markopoulos C, Kouskos E, Revenas K, Mantas D, Antonopoulou Z, Zontzoglou K, Nikitias N, Kyriakou V. Open surgical biopsy for nonpalpable breast lesions detected on screening mammography. *Eur J Gynaecol Oncol.* 2005:311-4.
- 7.- Pollet AG, Laperrelle J, Ackerman G, Gomme S, Thibault F, Fourchette V, Salmon RJ. Intraoperative ultrasound localization of nonpalpable breast cancers. *Ann Surg Oncol.* 2007 Sep:2485-9. Epub 2007 May 31.
- 8.- Gennari R, Galimberti V, De Cicco C, Zurrida S, Zerwes F, Pigatto F. et al. Use of Technetium-99-Labeled Collid Albumin for Preoperative and Intraoperative Localization of Nonpalpable Breast Lesions. *J Am Coll Surg* 2000; 190:692-699.
9. - Altomore V, Guerriero G, Giacomelli L, Battista C, Carino R, Montesano M, Vaccaro D, Rabitti C. Management of non palpable breast lesions in a modern functional breast unit. *Breast Cancer Res Treat.* 2005 Sep:85-9.
10. - Alicioglu B, Yücesoy C. A simple method to decrease surgical trauma in wire localization procedures. *Diag Interv Radiol.* 2008 Sep; 14:131-2.
11. - Tonegutti M, Girardi V. Stereotactic vacuum-assisted breast biopsy in 268 nonpalpable lesions. *Radiol Med.* 2008 Feb; 113:65-75. Epub 2008 Feb 25.
12. - MR imaging-guided 10-gauge vacuum-assisted breast biopsy: histological characterization. *Radiol Med.* 2008 Sep; 113:830-40. Epub 2008 Jul 5.
- 13.- Kopans D. Biopsia guiada por imagen y localización o marcación preoperatoria de las lesiones clínicamente ocultas. En: *La mama en imagen: Marban.* 1999: 637-720.

14. - Donegan W. En: Cancer of the Breast. USA, W.B. Saunder. 2002:507-534
- 15.- Sitttek H, Wieser A, Kessler M, Britsch S, Vick C, Untch M, Reiser M. Sonographically guided, minimally invasive biopsy of uncertain mammary lesions. Clinical experience with a new biopsy system. Radiologe. 2005 Mar:269-77.
- 16.- Kouskos E, Gui GP, Mantas D, Renevas K, Rallis N, Antonopoulou Z, Lampadariou E, Gogas H, Markopoulos C. Wire Localisation biopsy of non-palpable breast lesions: reasons for unsuccessful excision. Eur J Gynaecol Oncol. 2006;27:262-6.
- 17.- Bennett IC, Greenslade J, Chiam H. Intraoperative ultrasound-guided excision of nonpalpable breast lesions. World J Surg. 2005 Mar; 29:369-74.

#### XIV.- CRONOGRAMA

ACTIVIDAD	JUNIO 2014	AGOSTO 2014	SEPTIEMBRE 2014	OCTUBRE 2014	NOVIEMBRE 2014	DICIEMBRE 2014	ENERO 2014	FEBRERO 2014
Delimitación del tema	+++	+++						
Recuperación, revisión y selección de la bibliografía		+++	+++	+++				
Elaboración del protocolo		+++	+++	+++	+++			
Presentación al comité local de aceptación						+++		
Recolección de los informes						+++	+++	
Análisis de los resultados							+++	+++
Escritura de tesis e informes								+++



## XV.- ANEXOS

### HOJA DE RECOLECCIÓN DE DATOS:

I.- Nombre \_\_\_\_\_ Edad \_\_\_\_\_

II.- Categoría de valoración final:

1.- BIRADS 3 ( )

2.- BIRADS 4 ( )

3.- BIRADS 5 ( )

III.- Características mastográficas de las lesiones sospechosas de malignidad:

1.- Microcalcificaciones. ( )

2.- Lesión sospechosa y aumento de vascularidad. ( )

3.- Nódulo espiculado. ( )

4.- Nódulo sólido. ( )

5.- Quiste complejo ( )

IV.- Presencia de lesiones sospechosas en el control mastográfico de la pieza posterior a la toma de la biopsia.

1.- Presentes ( )

2.- Ausentes ( )

V.- Estado de los bordes quirúrgicos de la biopsia en el reporte del estudio histopatológico.

1.- Libres. ( )

2.- Invadidos ( )

VI.- Naturaleza de los resultados del estudio histopatológico de la pieza quirúrgica:

1.- Ca ductal ( )

2.- Ca lobulillar ( )

3.- In situ ( )

4.- Especiales ( )

5.- Benignos ( )

VI.- Cirugía complementaria

- 1.- Mastectomía radical modificada + Disección radical de axila ( )
- 2.- Mastectomía simple ( )
- 3.- Cuadrantectomía + Disección radical de axila ( )
- 4.- Ampliación de márgenes ( )
- 5.- Ninguna ( )

VII.- Necesidad de quimioterapia

- 1.- Si
- 2.- No.

VIII.- Necesidad de radioterapia

- 1.- Si
- 2.- No

IX.- Administración de hormonoterapia.

- 1.- Si
- 2.- No