UNIVERSIDAD NACIONAL AUTÓNOMA DE MÉXICO.

FACULTAD DE ODONTOLOGÍA.

NEOPLASIAS MALIGNAS DE GLÁNDULAS SALIVALES: ESTUDIO RETROSPECTIVO DEL HOSPITAL GENERAL DE MÉXICO COMPRENDIDOS EN EL PERÍODO 2000- 2019.

TESIS.

PARA OBTENER EL TÍTULO DE:

C I R U J A N A D E N T I S T A.

P R E S E N T A:

BARRAGÁN JIMÉNEZ KARLA CARMINA.

TUTOR: Dr. JUAN CARLOS CUAUHTÉMOC HERNÁNDEZ GUERRERO.

ASESORES: Dra. MARÍA DOLORES JIMÉNEZ FARFÁN.
Dr. CIRO DANTAS SOARES.

CIUDAD UNIVERSITARIA, CDMX. **2021**

Universidad Nacional Autónoma de México
UNAM
Biblioteca Central
Dirección General de Bibliotecas de la UNAM

UNAM – Dirección General de Bibliotecas
Tesis Digitales
Restricciones de uso

DERECHOS RESERVADOS ©
PROHIBIDA SU REPRODUCCIÓN TOTAL O PARCIAL

Todo el material contenido en esta tesis esta protegido por la Ley Federal del Derecho de Autor (LFDA) de los Estados Unidos Mexicanos (México).

El uso de imágenes, fragmentos de videos, y demás material que sea objeto de protección de los derechos de autor, será exclusivamente para fines educativos e informativos y deberá citar la fuente donde la obtuvo mencionando el autor o autores. Cualquier uso distinto como el lucro, reproducción, edición o modificación, será perseguido y sancionado por el respectivo titular de los Derechos de Autor.

“Debemos arrojar a los océanos del tiempo una botella de náufragos siderales, para que el universo sepa de nosotros lo que no han de contar las cucarachas que nos sobrevivirán: que aquí existió un mundo donde prevaleció el sufrimiento y la injusticia, pero donde conocimos el amor y donde fuimos capaces de imaginar la felicidad.”

Gabriel García Márquez.

“Todo lo que pido es un cielo sobre mí y un camino bajo mis pies.”

Robert Louis Stevenson.

AGRADECIMIENTOS.

A mi familia, por ser mi santuario, por estar, seguir, avanzar y ser ejemplo de la capacidad y potencial ilimitados que puede alcanzar el ser humano, por acercarme a la plenitud, sentir la felicidad y vivir la dicha de crecer a su lado. Porque de ahí escuché que la educación, la humildad y la cultura podían transformarme, y que conseguir una meta depende del talento, disciplina o dedicación, porque aprender, será lo único que jamás se malogra, y porque aún en los abismos más oscuros sólo podemos hacer eso mismo: Aprender. Porque supe cuales eran las sonrisas más hermosas y las almas más nobles el día en que los conocí, por ser mi más grande y preciado tesoro, especiales gracias.

A mis mascotas, todas, las que están y las que se adelantaron, por ser la creación tangible del amor y la lealtad, por enseñarme de humanidad, porque el amor no puede hablar un hoy, se sueña eterno en todos los tiempos, porque escribir sobre la memoria de algo, nos lleva a reconocer que las historias dejan una huella, hay que cerrar los ojos para recordar los rostros que hablan para producir temblores. A Byron, Chubis y Chuchín, con especial afecto.

A mis amigos y a mi universidad, porque ahí he conocido tantas personas como las que me he permitido ser, porque existe una configuración infinita de rostros que sueñan y anhelan, que se desploman y que inspiran, que razonan o se aferran. Los corazones que ceden y los que transforman. Porque nunca he sabido cuando es justo, necesario o ridículo sentirme miserable, pero sí sé cuándo ser agradecido y con quien. A ustedes, mis amigas entrañables: Alexandra, Lupis, Mariana, Claudia, Carina, Debanhi, con ternura.

A mis maestros por encontrar en mí la tenacidad y competencia para desempeñarme en este rubro, por confiarme sus conocimientos y esperar que sepa hacer con ellos algo grande, por tener la virtud de transmitir su experiencia ante los escenarios que jamás estarán plasmados en la literatura, si no en la práctica de la misma.

A mi tutor y asesores, por obligarme a confiar en mí y en lo que puedo lograr, por las oportunidades y por ofrecerme las herramientas para culminar uno de los tantos proyectos de mi vida.

Al Hospital General de México por abrirme las puertas para la realización de este trabajo.

Y por último, **a mis pacientes**, los magnos y verdaderos maestros de un odontólogo.

¡Gracias!

ÍNDICE GENERAL

1. Resumen……5
2. Introducción……...6
3. Antecedentes……..7
   3. 1 Epidemiología en México y a nivel mundial……7
   3. 2 Neoplasias malignas de glándulas salivales……9
   3. 3 Factores de riesgo……17
      3. 3. 1 Edad……17
      3. 3. 2 Radiación……17
      3. 3. 3 Factores ambientales y exposición a sustancias……17
      3. 3. 4 Patología salival previa……17
      3. 3. 5 Infecciones virales……18
      3. 3. 6 Factores hormonales……18
      3.3.7 Genética……18
         3.3.7.1 Reordenamientos cromosómicos……19
         3.3.7.2 Monosomía y polisomía……19
         3.3.7.3 Alteraciones alélicas……19
         3.3.7.4 Protooncogenes y genes oncosupresores……19
      3.3.8 Tabaco y alcohol……20
   3. 4 Clasificación de los tumores malignos de glándulas salivales……20
   4. Planteamiento del problema……21
   5. Justificación……22
   6. Hipótesis……22
   7. Objetivos……23
      7. 1 General……23
      7. 2 Específicos……23
   8. Materiales y métodos……23
      8. 1 Diseño del estudio……23
      8. 2 Equipo y material……23
      8.3 Tamaño de la muestra……24
      8.4 Criterios de selección……24
         8.4.1 Criterios de inclusión……24

8.4.2 Criterios de exclusión…….24
8.5 Variables del estudio……24
8.5.1 Variables independientes……..……24
8.5.2 Variables dependientes…….25
8. 6 Análisis de datos……..……..…25
8. 7 Consideraciones éticas…….……..……25
9. Resultados…….……..……26
10. Discusión…….……..……32
11. Conclusión…….……....41
12. Organización…….…42
12. 1 Recursos humanos…….……42
12. 2 Recursos materiales…….……...…43
12. 3 Financiamiento/Agradecimiento……..43
13. Bibliografía…….44

INDICE DE TABLAS

- Tabla I. Registros epidemiológicos sobre tumores malignos de glándulas salivales alrededor del mundo……8
- Tabla II. Características descriptivas sobre neoplasias malignas de glándulas salivales……..……...10
- Tabla III. Clasificación WHO de Neoplasias malignas de glándulas salivales 2017……...……..…20
- Tabla IV. Distribución de tumores malignos de glándulas salivales por frecuencia, edad, sexo y ubicación anatómica…….....…….27
- Tabla V. Distribución por grupos etarios (décadas de vida) de los tumores malignos de las glándulas salivales. ……...…….……30

INDICE DE FIGURAS.

- Fig. I. Distribución de casos de NMGS acorde al subtipo histológico……..28
- Fig. II. Distribución de sexo de las neoplasias malignas de glándulas salivales……..29
- Fig. III. Distribución de sexo de las neoplasias malignas de glándulas salivales, por subtipo histológico……...…….…….……29
- Fig. IV. Distribución por localización anatómica de los tumores malignos de glándulas salivales…….……31
- Fig. V. Coincidencias y disparidades entre el diagnóstico inicial y el re-análisis……31

1. Resumen.

Las neoplasias malignas de glándulas salivales (NMGS) son entidades raras, que representan un reto en el establecimiento de un diagnóstico debido a la gran heterogeneidad histológica que presentan. De acuerdo a los estudios publicados su localización más frecuente es la glándula parótida y se han presentado mayoritariamente en mujeres entre la 6ta. y 7ma. década de vida, no obstante, en México no se tienen suficientes datos epidemiológicos que nos permitan tener una idea clara del comportamiento de este tipo de lesiones. **OBJETIVO.** Establecer un perfil epidemiológico nacional actual de neoplasias malignas de glándulas salivales, por medio de un análisis retrospectivo de muestras histológicas obtenidas del Hospital General de México ‘’Dr. Eduardo Liceaga’’, durante el periodo 2000- 2019. **METODOLOGIA.** Un total de 187 NMGS fueron diagnosticados en el Hospital General de México. Se recolectaron datos de edad, género y localización. Todos los casos fueron revisados para su análisis histopatológico y se cotejó con el diagnóstico previamente reportado por la institución y con estudios epidemiológicos previos realizados alrededor del mundo. Los datos obtenidos fueron analizados con el programa de análisis cuantitativo SPSS 26.0 **RESULTADOS.** La aparición de estas lesiones fue más frecuente en la séptima década de vida, con mayor predilección por el sexo femenino. Las glándulas salivales mayores se vieron más afectadas que las glándulas salivales menores (92%). La glándula parótida ocupó el primer lugar con un (82.4%), seguido de la submandibular (9.1%), glándulas salivales menores (8%) y glándula sublingual (0.5%). El carcinoma mucoepidermoide (25.7%), exadenoma pleomorfo (14.4%) y el carcinoma adenoideo quístico (14.4%) lideraron los primeros tres lugares, seguido del carcinoma ductal, mioepitelial y linfoepitelial, con 10.7%, 8% y 6.4%, respectivamente. **CONCLUSIONES.** Las características generales de NMGS de la población mexicana estudiada compartieron algunas similitudes y diferencias en comparación con series reportadas previamente en otras partes del mundo.

2. Introducción.

Las neoplasias malignas de glándulas salivales constituyen un grupo de lesiones con la mayor variabilidad cito-histológica y estructural del organismo [1], de aquí la complejidad de su diagnóstico, su mal manejo y los pocos registros que se tienen de estas entidades, aunado a las múltiples clasificaciones que hay hasta el momento. Epidemiológicamente constituyen menos del 0,5% de todos los cánceres y aproximadamente 3% a 5% de todos los cánceres de cabeza y cuello[2]. La etiología de la mayoría de éstos no puede ser determinada aún, sin embargo, algunos estudios indican que la radiación puede ser una causa predisponente, así como un historial previo de inmunosupresión, alteraciones genéticas, neoplasias benignas previas o terapias oncológicas, a la vez de factores ambientales que involucren el manejo de sustancias como caucho, asbesto, plomo o exposición a compuestos de níquel, etc. [3]

Diversos estudios han confirmado también la eficacia de la dieta para prevenir el cáncer de glándulas salivales, en particular aquellos alimentos con alto contenido de vitamina C, la limitación de alimentos altos en colesterol y el consumo de verduras o hígado amarillo oscuro.[3]

Existe una gran variedad de abordajes terapéuticos, típicamente se ha considerado a la cirugía como el tratamiento de elección y a la radioterapia para control locorregional, que dista de ser perfecto debido a la necesidad de conservar el nervio facial.

Los reportes epidemiológicos de estas neoplasias en México aún son escasos. El Hospital General de México ´´Eduardo Liceaga´´ concentra a una población vasta de pacientes procedentes de diversas zonas del país, cuyos recursos económicos, frecuentemente, son limitados, por lo que el analizar la relación de edad, sexo, frecuencia y pronóstico del curso evolutivo de estas enfermedades durante los últimos 20 años, abrirá paso a una adecuada planeación de las necesidades de atención médica a corto y mediano plazo, impactando en la relevancia y urgencia de atención de las mismas; al igual que el análisis histológico enfatizará en la importancia de un diagnóstico certero, que permita mejorar la expectativa de vida de los pacientes.

3. Antecedentes.

3. 1 Epidemiología en México y a nivel mundial.

Los tumores malignos de glándulas salivales constituyen aproximadamente el 3- 5% de las neoplasias de cabeza y cuello y el 0.5% de todas las neoplasias malignas en humanos[4]. Comprenden del 15-32% de los tumores de la parótida, del 41-45% de los submandibulares, 70-90% de los sublinguales y el 50% de los tumores de las glándulas menores. [5]

De acuerdo a la literatura, entre más pequeña es la glándula atendida, mayor es el riesgo de malignidad. [6,7] Aproximadamente el 20%-25% de los tumores parotídeos, 40%-45% de los submandibulares, 50% de los tumores del paladar y el 70%-90% de los tumores de la glándula sublingual son malignos, así como un 50%-75% en glándulas salivales menores [8-10]

La OMS establece al sexo femenino como el más comúnmente afectado, pero existe cierta variación según el tipo de tumor. La edad promedio de presentación es de 47 años con un pico de incidencia que ronda alrededor de la 6ta. y 7ma. décadas de vida. [5]

Existen pocos estudios publicados de estas patologías en la población infantil, sin embargo, a pesar de que la incidencia es menor que en la población adulta, la tasa de malignidad es mayor (36%), siendo el más común de ellos el carcinoma mucoepidermoide.[7,11,12]

De acuerdo a diversos estudios y series realizadas alrededor del mundo se ha encontrado al carcinoma mucoepidermoide y carcinoma adenoideo quístico [13-24,] como los tumores malignos de glándulas salivales de mayor aparición.

La tabla I resume parte de los reportes epidemiológicos que se han encontrado hasta la fecha.

Tabla I. Registros epidemiológicos sobre tumores malignos de glándulas salivales alrededor del mundo.											
Lugar.	**México.**	**México.**	**México.**	**Brasil.**	**Brasil.**	**Chile.**	**Croacia.**	**India.**	**Sri Lanka.**	**Inglaterra.**	**China.**
Autor (es)	Estudio actual.	Cunha, J. L. S., et al. (2020).[25]	Mejía-Velázquez C.P, et al. (2012)[20]	De Oliveira, F. A., et al. (2009)[19]	Da Silva LP, et al. (2018)[16]	Campolo González A, et al. (2018)[13]	Lukšić, I., et al. (2012).[26]	Subhashraj K. (2008)[22]	Tilakaratne WM, et al. (2009)[27]	Jones, A. V., et al. (2008).[14]	Z. Tian, et al. (2010)[23]
Período.	2000-2019	2000-2019	2000-2007	1996-2005	1997-2017	2006-2016	1985-2009	1991-2006	1990-2007	1974-2005	1985-2007
Tamaño de muestra.	187	54	83	130	970	56	279	262	357	260	2.239
Sexo.	Femenino: 97 (51.9%) Masculino: 90 (48.1%)	Femenino: 61,0% Masculino: 39%	Femenino: 51 (61.4%) Masculino: 32 (37.2%)	Mayor predominio en sexo femenino.	-	Femenino: 34. Masculino: 22	-	Masculino: 136. Femenino 126	Femenino: 199 (55.7%) Masculino: 158 (44.3%)	Mayor predominio en sexo femenino.	Igual entre hombres y mujeres.
Edad.	Rango: 18 - 93 Media de edad: 55.60 Pico de incidencia: 7ma. década de vida.	Rango: 04-91 años. Media de edad: 47,9. Pico de incidencia: 4ta y 6ta. décadas de vida.	-	Media de edad: 55. Pico de incidencia: 7ma. década de vida.	Rango: 1-101 Media de edad: Pico de incidencia:	Promedio de edad: 52. Pico de incidencia: 4ta década (31 a 40 años).	Promedio de edad: 56.	Media de edad: 56. Pico de incidencia: 51 a 60 años.	Media de edad: 52 Pico de incidencia: 4ta-8va.decada de vida.	-	Pico de incidencia: 4ta. década de vida [24%]
Localización anatómica.											
Glándula Parótida.	154 (82.4%)	8 (14.81%)	-	57 (45.6)	292 (30.2%)	43 (76,79)	126 (16.2)	161 (61%)	50 (14%)	62 (26,8%)	764 (34.12)
Glándula Submandibular	17 (9.1%)	2 (3.70%)	-	18 (14.4)	67 (6.9%)	8 (14,29)	21 (2.7)	40 (15%)	28 (7.84%)	15 (39,5%)	173 (7.73)
Glándula sublingual.	1 (0.5%)	-	-	-	12 (1.2%)	7 (0.9)	-	2 (<1%)	3 (0.84%)	9 (75,0%)	71 (3.17)
Glándulas salivales menores.	15 (8.0%)	36 (66.66%)	-	50 (40*)	543 (55.9)	5 (8.92)	125 (16.0)	59 (23%)	276 (77.31%)	172	999 (44.62)
Otros sitios.	-	8 (14.81%)	-	-	56 (5.8)	-	-	-	-	2	232 (10.35)

*Fuente: Cunha J.L (2020); Mejía-Velázquez C.P (2012); De Oliveira, F. A (2009); Da Silva L.P (2018); Campolo G. A (2018); Lukšić, I. (2012); Subhashraj K. (2008); Tilakaratne W.M. (2009); Jones, A. V. (2008); Z. Tian (2010).
*Elaboración propia.

3. 2 Neoplasias malignas de glándulas salivales.

La OMS define a las neoplasias malignas como un amplio grupo de enfermedades que pueden afectar a cualquier parte del organismo; cuya característica definitoria es la multiplicación rápida de células anormales que se extienden más allá de sus límites habituales ocasionando «metástasis». [28]

Los signos clínicos que la diferencian de una neoplasia benigna son el crecimiento rápido de masas proliferativas, polimórficas o infiltrativas, de consistencia pétrea, que generalmente vienen acompañados de afección ganglionar o nerviosa (parálisis del nervio facial, lingual o hipogloso) y en ocasiones úlceras o telangiectasias en la mucosa o piel suprayacente e incapacidad para desplazar el tumor respecto a planos profundos. Es importante completar el examen preoperatorio clínico con exámenes imagenológicos (tomografía computarizada y resonancia magnética) y, en el caso específico de NMGS, punción aspirativa con aguja fina (PAAF); sin embargo, el diagnóstico definitivo se realiza mediante biopsia de la pieza operatoria completa. [1,6]

Algunas de las características que permiten diferenciar a un tumor maligno de glándulas salivales, de otro son descritas en la Tabla II.

Tabla II. Características descriptivas sobre neoplasias malignas de glándulas salivales.						
Nombre	**Edad**	**Epidemiología**	**Clínica**	**Histología**	**Tratamiento**	**Tasa de supervivencia**
Carcinoma mucoepidermoide.	Tiene una edad media de aparición en los 45 años. [5]	-Es la neoplasia maligna más frecuente en niños y adultos. Representa del 10-15% de todas las neoplasias de glándulas salivales. [29] -En las glándulas salivales mayores, el 89,6% de los casos se presentan en la parótida. -Mujeres más afectadas que hombres [3: 2]. [5]	Se presentan como masas azules o rojo-púrpura, fluctuantes, lisas que pueden confundirse con mucoceles. Los de bajo grado de malignidad miden menos de 4 cm, están circunscritos y cuentan con abundantes espacios quísticos mucosos. Los de alto grado, pueden medir más de 4 cm, sólidos, con pocas zonas quísticas, mal delimitadas e infiltración a tejido adyacente.[29]	Está formado por una proporción variable de células mucosas, epidermoide, intermedias, columnares y claras, que presenta frecuentemente un componente quístico. [30] En el de bajo grado de malignidad predominan las células mucosecretoras. En el de alto grado hay islas sólidas de células epidermoides e intermedias, con pleomorfismo y actividad mitótica, así como, células mucosecretoras escasas. Las características de los de grado intermedio varían entre las dos anteriores.[29,31]	Escisión quirúrgica. Radioterapia. [5]	La supervivencia a 5 años es de 50 % y aumenta hasta 90-100 % en los de bajo grado de malignidad. En los de alto grado es de 26% con un 50 % de probabilidades de metástasis. [29]
Carcinoma adenoideo quístico.	50-70 años. [32]	-Representa aproximadamente 6-10% de todas las neoplasias malignas. [33,5] -No hay predilección aparente por sexo, excepto por una alta incidencia en mujeres con tumores submandibulares. [5]	Se presenta como una masa agrandada de crecimiento lento, asintomático, generalmente cubierta por mucosa intacta. A la palpación puede causar dolor debido a que, en teoría, este tumor es neurotrópico y puede originar invasión perineural. [32,34]	Presenta 3 patrones distintos de crecimiento (tubular, cribiforme y solido). Estos patrones a menudo son mixtos. La agresividad biológica del carcinoma adenoideo quístico se correlaciona con la cantidad de componente solido del tumor. Las áreas solidas contienen células más grandes con núcleos pleomorfos, aumento de actividad mitótica y focos de necrosis. [6]	Extirpación quirúrgica. Quimioterapia. [5] Algunos autores consideran la radioterapia por la alta tasa de recidiva, sin embargo, es	Su pronóstico de supervivencia a los 5 años es del 45-80% y a los 10 años, entre el 22 y 44%. La recurrencia local ocurre en aproximadamente el 32% de los casos y el riesgo de metástasis a distancia es del 40% incluso años después del

					un tumor poco radiosensible. Es recomendable en aquellos casos que presentan invasión perineural o perivasculares, márgenes positivos y tumores con clasificación TNM mayor o igual a T2.[32]	tratamiento [32]
Adenocarcinoma polimorfo PAC	5ta y 7ma. décadas de vida. [35,5]	-Representa aprox. el 26% de todos los carcinomas. -Posee un radio femenino-masculino de 2:1. [5] -La mayoría de casos están descritos a nivel de paladar duro y blando (57%), labios (17%) y mucosa oral (16%) siendo extremadamente rara la localización extraoral. [35]	Masa proliferativa de crecimiento lento, asintomática en los primeros estadios, que puede o no, presentar ulceraciones. [5]	Las células tumorales son de tamaño pequeño a mediano y de forma uniforme con núcleos ovalados, mínimamente hipercromáticos, blandos y sólo ocasionalmente nucléolos. Las mitosis son infrecuentes y la necrosis no es típica. La característica principal de estos carcinomas es la variedad de configuraciones morfológicas. El patrón microscópico principal es a) lobular, b) papilar o papilar-cístico, c) áreas cribiformes que a veces se parecen a las del carcinoma adenoideo quístico y d) estructuras trabeculares o pequeñas en forma de conducto, revestidas por una sola capa de células cuboideas. Las células forman verticilos concéntricos o arreglos diana alrededor de los vasos sanguíneos o nervios. Pueden encontrarse focos de células	Resección quirúrgica y radioterapia. [35]	A menudo existen recidivas locales y no están descritas las metástasis a distancia. Un 80% de los pacientes sobreviven libres de enfermedad, un 24% presentan recidivas locales y un 6% presenta metástasis cervicales. [35]

				oncocíticas claras, escamosas o mucosas. El estroma puede mostrar áreas de mucinosis o hialinización. A pesar de la apariencia citológica inocua, la neoplasia invade siempre los tejidos blandos adyacentes y no esta encapsulada. El neurotropismo es común. [5]		
Carcinoma salival ductal (Descrita por primera vez en 1968 por Kleinsasser, quien estableció un paralelismo anatomopatológico con el carcinoma ductal de mama)[72]	7ma y 8va década de vida [36]	-Incidencia de aprox. 1 a 3% de todas las neoplasias epiteliales malignas de glándulas salivales. -En el 88% de los casos se localiza en la parótida y representa 0.9 a 6% de todos los tumores parotídeos. [36] -Es más frecuente en hombres. [36]	Se presentan como una masa dolorosa de crecimiento rápido, acompañada regularmente de afección nerviosa. La mayoría presentan adenopatías cervicales tempranas y metástasis a distancia en pulmón y huesos [37]	Tiene gran similitud histológica con el carcinoma ductal de mama. Las células neoplásicas suelen mostrar un amplio citoplasma denso y núcleos vesiculosos con atipias y mitosis, formando nidos de tamaño variable (sólidos y cribiformes) y algunas estructuras glanduliformes. Tiene un componente carcinomatoso intraductal y otro infiltrativo; el intraductal posee un patrón de crecimiento, a menudo, cribiforme, papilar, sólido o comedocarcinoma y el infiltrativo es un estroma desmoplásico. [36] Inmunohistoquímicamente presenta fuerte positividad para el AR y citoquinas. [37]	Resección quirúrgica, radioterapia y quimioterapia. El carcinoma salival ductal puede exhibir una mayor tinción histológica para HER/neu o receptor de andrógenos; por lo tanto, estudios han arrojado resultados favorables empleando trastuzumab, un anticuerpo monoclonal selectivo para Her-2/neu, en casos avanzados con metástasis a distancia. [37,38]	Tiene una tasa de supervivencia a 5 años de 95% en tumores de bajo grado de malignidad. La tasa de recurrencia varía de 8.3 a 45%. De 4 a 16% de los pacientes tienen ganglios regionales afectados y de 2.6 a 14% tienen metástasis a distancia (pulmón, hígado, órbita y ganglios linfáticos cervicales). La tasa de supervivencia en los tipos de alto grado maligno se encuentra entre 35 y 65% a 5 años. La principal causa de muerte son las metástasis a distancia en pulmón y hueso, aunque se han descrito casos con supervivencia superior a 10 años y muy pocos casos de curación de la enfermedad. Las lesiones secundarias típicamente aparecen dentro de los 5 años del cuadro clínico. [37,38]

Carcinoma secretor.	4ta década de vida. [39]	La incidencia se desconoce, principalmente por los errores de clasificación anteriores a su descripción en 2010, aunque algunos estudios la sitúan alrededor del 4% de los tumores malignos de glándulas salivales. Recientemente se ha dado a conocer que muchos de los carcinomas adenoideos quísticos, podrían ser carcinomas secretores mal diagnosticados [40]. -Presenta un predominio ligeramente superior en hombres que en mujeres (53%). [39]	Se presenta como un nódulo indoloro de lento crecimiento asintomático en la glándula parótida, seguido de la cavidad oral, labio, paladar blando y mucosa oral. [39,40]	Histológicamente podemos encontrar, gránulos de zimógeno, formando patrones microquísticos, tubulares, papilares o sólidos similares a los presentados en el carcinoma secretor de mama. Citoplasma vacuolado eosinofílico, secreciones de tipo coloide intraluminal y / o intracelular positiva para tinción PAS y resistentes a la diastasa1, núcleos con atipia leve-moderada y baja actividad mitótica; tinción fuerte para mamaglobina. La característica citogenética definitoria con FISH, es la presencia de translocación t (12; 15) (q13; q25), una fusión del gen ETV6 del cromosoma 12 y el Gen NTRK3 del cromosoma 15. [39-41]	Resección quirúrgica y radioterapia. En los casos no susceptibles a cirugía se podría plantear la posibilidad de emplear inhibidores de la tirosina-quinasa anti-TRK (resultado de la fusión ETV6-NTRK3) [39,40]	Según Skálová, la tasa de recurrencia local es de un 15%, la de metástasis linfáticas de un 20% y la de metástasis a distancia de un 5%. El período de seguimiento varía entre 71 y 115 meses [40]
Carcinoma epitelial-mioepitelial	6ta y 7ma décadas de la vida. [5, 42]	-Representa alrededor de 1% de todos los tumores de las glándulas salivales. -Surge con mayor frecuencia en la glándula parótida. (60 a 83%), seguido de la glándula submandibular (9,8 a 13,01%). 42 -Tiene un mayor predominio en sexo femenino (57,2 - 62,2%) [42,43]	Masa de crecimiento lento asintomática indolora repentinamente aumentando de tamaño. El dolor y la parálisis facial pueden ser asociado. [42] Frecuentemente se presentan ulceraciones, nódulos submucosos, con márgenes poco definidos. [5]	Se caracteriza por una estructura glandular que consta de una doble capa, La capa interior consta de células de tipo epitelio de conducto intercalado; mientras que la externa tiene células claras de origen mioepitelial. El diagnóstico puede determinarse mediante hallazgos inmunohistoquímicos, pues sólo las células de la capa interna son positivas para los marcadores epiteliales (EMA +, Queratina +), pancitoqueratina KL1 y las células de la capa externa son positivas para marcadores mioepiteliales (S100 proteína +, actina de músculo liso +, vimentina) .[42]	Resección quirúrgica y radioterapia adyuvante. [42,43]	La tasa de metástasis a distancia es de aproximadamente 2,6% La supervivencia global es de aproximadamente 91,3%, 90,2% y 80,7% a los 60, 120 y 180 meses. [42]

Carcinoma de células claras.	4ta a 7ma década de vida. [5]	Corresponde a menos del 1% de todos los tumores epiteliales de glándulas salivales. Se desarrolla casi exclusivamente en glándulas salivales menores (paladar y lengua) y raramente en glándula parótida. [44] -Se presenta frecuentemente en mujeres adultas [44]	Se presentan como una masa dolorosa de crecimiento rápido, acompañada regularmente de afección nerviosa. [44]	Posee una población monomorfa de células con citoplasma ópticamente claro con Hematoxilina/eosina y un estroma colágeno hialinizado no siempre presente en todos los tumores; la microscopía electrónica y la inmunohistoquímica demuestran la ausencia de células mioepiteliales. Por ello, se postula que esta patología deriva de las células epiteliales ductales. [44]	Escisión quirúrgica y radioterapia. [44]	El pronóstico de esta neoplasia es muy bueno, algunos tumores han hecho metástasis a los ganglios linfáticos cervicales y raramente al pulmón, pero son raros los casos de mortalidad. [5]
Adenocarcinoma de células basales.	6ª y 7ª década de vida. [5]	-Constituye el 1,4% de todos los tumores malignos de las glándulas salivales mayores y surge principalmente de la glándula parótida (88%) seguida de la submandibular (11,2%) y glándulas sublinguales (0,8%). [45] -Estos tumores surgen principalmente de novo (77%), pero también pueden surgir de adenomas de células basales preexistentes (23%) [45] - No hay predilección por el género. [5,46]	Se presenta como una masa no sensible de crecimiento lento, que en ocasiones viene acompañada de lesiones cutáneas [10%] [45] Puede llegar a ocasionar dolor y ocasionalmente permanece sin diagnosticar durante diez años. [46]	Histopatológicamente, se clasifican en sólidos, membranosos, tubulares o trabeculares. [45] Hay atipia citológica variable multicéntrica y alta actividad mitótica. El patrón sólido es el más frecuente, caracterizado por sólidos nidos celulares de diferentes formas y tamaños, acompañado de un estroma de colágeno, que consta de bandas de diferente espesor. En el patrón membranoso hay abundantes depósitos de un hialinizado eosinofílico. El patrón de crecimiento es tubular cuando se forman espacios luminales entre células epiteliales basaloides; mientras que en el trabecular, las células epiteliales basaloides están dispuestas en bandas de celdas interconectadas. [46]	Escisión quirúrgica y radioterapia post-operatoria.	Si bien son localmente destructivos y a menudo recurren, los adenocarcinomas de células basales sólo metastatizan ocasionalmente y la muerte de los pacientes es rara. [5]
Adenocarcinoma sebáceo.	Tiene un pico de incidencia en la 3ra., 7ma. y	-La incidencia es similar entre hombres y mujeres. [5] La localización más frecuente es la zona	Se caracterizan por ser tumores de crecimiento lento, indoloros, que pueden llegar a afectar al	Histológicamente se encuentran células con citoplasma espumoso y presencia de secreción holocrina, por lo tanto las reacciones inmunohistoquímicas son positivas a	Resección quirúrgica y radioterapia adyuvante. [5]	La supervivencia a 5 años es del 62%, ligeramente menor que la de tumores similares que surgen en la piel y la órbita. [5]

	8va. década de vida. [5,47]	palpebral [75%]. La presencia de carcinomas sebáceos cuyo origen sea una glándula salival es extremadamente rara, pero cuando así es, el 70% se origina en la glándula parótida y con menor frecuencia en la glándula submandibular. [47]	nervio facial. [47]	la adipofilina, misma que se identifica fácilmente en muestras oculares, aunque en glándulas salivales, puede estar ausente. [47] -Estos carcinomas pueden presentar características histológicas similares a un carcinoma mucoepidermoide e incluso a un adenoma sebáceo, por lo que el uso de tinciones especiales (Oil-Red O, glicógeno, mucina) son indispensables para el diagnóstico. [47]		
Carcinoma ex adenoma pleomorfo	60 años. Veinte años mayor al promedio de edad del adenoma pleomorfo. [6,48]	-Se presenta en un 20 a 25% de los adenomas pleomorfos benignos que no fueron tratados, y son responsables hasta de un 10% de todos los tumores malignos de las glándulas salivales. [6,48] -La mayoría de los casos (81,7%) se producen en la glándula parótida, 18% en la submandibular y 0,3% en la glándula sublingual [49.] -Hay mayor predilección en el sexo femenino. [49]	Suele presentar irregularidad en la superficie del tumor y su adherencia a la piel, puede llegar a haber alteraciones vasculares superficiales, a veces con telangectasias o necrosis tumoral o ulceración. La sensación de tensión y presión puede convertirse en dolor. [49]	Los bordes de la lesión regularmente están bien definidos, aunque a veces se encuentran áreas infiltrativas. Una característica común es la presencia de un residuo de adenoma pleomorfo benigno, el componente maligno puede ser muy variable. Con frecuencia se consideran como adenocarcinomas, mal diferenciado o carcinomas indiferenciados. Con menos frecuencia el componente maligno puede ser otra neoplasia específica de las glándulas salivales. Las características generales relacionadas con estos tumores son la infiltración y la atipia celular, incluyendo un aumento en la relación núcleo/citoplasma y mitosis. Puede estar presente la necrosis así como calcificaciones. También puede haber un abundante estroma hialinizado, debido a que estos tumores se desarrollan a partir de un enfoque del tumor benigno. [49]	Resección quirúrgica y radioterapia Postoperatoria. [48]	La tasa de recidiva de este tumor es de un 60%. La tasa de metástasis a los ganglios regionales es de aproximadamente 25% y a órganos distantes aproximadamente un 33%, por lo tanto el pronóstico suele ser malo a pesar del tratamiento. La tasa de supervivencia a los 5 años es de un 40%, de 10 años en un porcentaje de 24% y la tasa de supervivencia a los 15 años es de 17%, aproximadamente. [48]
Carcinoma oncocítico.	6º y 8º décadas de la vida. [50]	-Constituyen el 1 % de todos los tumores salivales y entre el 82 y 90 % se desarrollan en la glándula	Lesión blanquecina o pardo amarillenta y de consistencia blanda con áreas	El rasgo característico de este tumor es la presencia de células oncocíticas, éstas se reconocen con la tinción de H&E y presentan	Resección quirúrgica y radioterapia Postoperatori	Se caracterizan por múltiples recurrencias locales, sin embargo, el más importante

		parótida. [50] -Los hombres se ven afectados en dos tercios de los casos. [5]	hemorrágicas y superficie externa irregular polilobulada, con metástasis en nodos linfoides regionales y a distancia, invasión perineural e intravascular, mitosis, polimorfismo celular y destrucción de tejidos adyacentes [50]	abundantes mitocondrias que le confieren al citoplasma un aspecto granuloso eosinofílico, debido a la similitud de estas células con otros tipos celulares, es necesaria la aplicación de inmunohistoquímica. Los anticuerpos antimitocondriales son eficaces para la diferenciación de estas células que, además, son citoqueratinas y EMA positivas. [50]	a. [50]	indicador de pronóstico es la presencia o ausencia de metástasis a distancia. [5]
Carcinoma de células acinares.	Se ven afectados pacientes desde la 2da. a 7ma. década de vida. El 4% tiene menos de 20 años.[5]	-Representa entre el 2% a 4% de las neoplasias primarias de la glándula parótida, siendo ésta su ubicación más común. [51] -Casi el 80%, de los carcinomas de células acínicas ocurren en la glándula parótida, 17% en las glándulas salivales menores, 4% en la glandular submandibular, y menos del 1% en la glándula sublingual. Se ven ligeramente más afectadas las mujeres que hombres. [5]	Se presentan como una masa anormal de superficie irregular, que puede o no cursar con sintomatología dependiendo de su gravedad. A menudo presenta metástasis e invasión a planos profundos. [51]	La diferenciación de células acinares serosas son las que definen al carcinoma de células acínicas Las células acinares son células grandes y poligonales, con citoplasma granular ligeramente basófilo y núcleos excéntricos redondos. Los gránulos citoplasmáticos son similares al zimógeno. -Positivo a PAS, resistente a la digestión con diastasa, y débilmente manchado o no manchado con mucicarmín. [5]	Resección quirúrgica y radioterapia Postoperatoria. [5]	La tasa de recurrencia es de alrededor del 35% y una tasa de metástasis y enfermedad asociada con incidencia de muerte de aproximadamente el 16%. La estadificación suele ser un mejor predictor del resultado que la clasificación histomorfológica. El marcador de proliferación celular Ki-67 ha demostrado ser el más prometedor como predictor biológico de comportamiento; cuando el porcentaje de inmunotinción positiva tiene un índice superior al 10%, el resultado es más desfavorable para el paciente. [5]

*Elaboración propia

3. 3 Factores de riesgo.

La causa de los tumores malignos de glándulas salivales es desconocida, sin embargo, distintos factores se han barajado como potenciales.

3. 3. 1 Edad

Se ha encontrado una edad promedio de presentación de 47 años con un pico de incidencia que ronda alrededor de la 6ta. y 7ma. décadas de vida. [5], aunque también pueden ocurrir en casi el 2% de niños de 1 mes a 10 años de edad. [52]

3. 3. 2 Radiación

Se ha establecido una asociación positiva entre la aparición de estas neoplasias y la exposición constante a radiación. Los estudios en sobrevivientes de la bomba atómica y en pacientes irradiados, demuestran que ésta, en dosis bajas (300cGy) aumenta 9 veces la incidencia de neoplasias benignas y malignas. Los tumores aparecen después de un período latente de 15 a 20 años y comprometen más a menudo la glándula parótida que otras localizaciones. [3,6, 52-54]

3. 3. 3 Factores ambientales y exposición a sustancias.

De acuerdo a un estudio realizado por Zheng y colaboradores, se encontró una asociación significativa entre las neoplasias malignas de glándulas salivales y la exposición a sustancias como caucho, sílice o queroseno, empleados principalmente en industrias automotrices, textiles, agricultura y de peluquería o salones de belleza.[3,55]

3. 3. 4 Patología salival previa.

No hay relación entre un traumatismo previo, una infección crónica, ni una sialolitiasis y la aparición ulterior de neoplasias malignas de glándulas salivales; sin embargo, algunos tumores benignos pueden poseer cierto potencial de malignización que permita la evolución de la lesión a un carcinoma. [52]

3.3.5 Infecciones virales.

Se ha encontrado como posible indicador de riesgo la presencia de virus como VIH[56]; Virus de Epstein-Barr (VEB) (el carcinoma linfoepitelial está asociado estrechamente al VEB en áreas donde es endémico[8]); Virus de papiloma humano (VPH), que aunque no hay datos concluyentes sobre el papel etiológico del VPH en los tumores malignos de glándulas salivales, si se han detectado serotipos de alto riesgo en carcinomas mucoepidermoides [57,58], otros no han confirmado este hallazgo[59]

3.3.6 Factores hormonales.

Sólo se ha encontrado una relación con los carcinomas ductales que expresan receptores de andrógenos, lo que sugiere que estos pacientes se pueden beneficiar de terapia antiandrógenos [60].

3. 3. 7 Genética.

3.3.7.1 Reordenamientos cromosómicos

Distintos tumores salivales han registrado translocaciones cromosómicas, uno de ellos es la translocación t (11;19)(q21;p13) en el carcinoma mucoepidermoide, asociada con diferenciación histológica de bajo grado y que predice un pronóstico favorable de los pacientes [61]. Alrededor del 50% de los carcinomas adenoideos quísticos presentan la translocación t (6;9)(q22-23;p23-24) que resulta en una fusión de genes entre los factores de transcripción MYB y NFIB que predice peor pronóstico[62], además de la deleción (1p32- p36) asociada a pobre supervivencia [63].

El carcinoma secretor ha registrado una translocación t (12; 15) (q13; q25); una fusión del gen ETV6 del cromosoma 12 y el Gen NTRK3 del cromosoma 15 dará como resultado una tirosina quinasa quimérica constitutivamente activa y con ello una probable activación de la vía mitogénica de la quinasa Ras-MAP y la vía de la fosfatidil inositol-3-

quinasa-PAKT4,5, activando la proliferación celular y aumentando la supervivencia de las células tumorales. [64]

3.3.7.2 Monosomía y polisomía.

Se ha descrito polisomía de los cromosomas 13 y 17 en el carcinoma adenoideo quístico. Dado que el gen oncosupresor p53 está localizado en el cromosoma 17 existen varios estudios que sugieren un papel clave de la desactivación del p53 en la génesis de los tumores salivales. [65]

3.3.7.3 Alteraciones alélicas.

Se ha demostrado una frecuente pérdida de heterocigosis a nivel del cromosoma 12p y en el 19q (35% de los casos) en biopsias de carcinoma adenoideo quístico. Los carcinomas mucoepidermoides han mostrado pérdida de heterocigosis a nivel de 2q,5p, 12py 16q[65].Los tumores con pérdida de heterocidad presentan características clínicas más agresivas. La progresión de adenoma pleomorfo a carcinoma está asociada frecuentemente con alteraciones en el brazo corto del cromosoma 17. Estas alteraciones cromosómicas pueden implicar a diversos genes, entre los que se encuentran genes oncosupresores, de modo que algunas regiones cromosómicas alteradas son comunes con otras formas tumorales no salivales (como el caso de la p53 en el brazo corto del cromosoma 17), mientras otras parecen relacionadas específicamente con los tumores de las glándulas salivales (como la pérdida del 8q), lo que hace pensar en una génesis tumoral genéticamente específica [66].

3.3.7.4. Protooncogenes y genes oncosupresores.

La sobreexpresión de la oncoproteína p53 se relaciona de manera estadísticamente significativa con la aparición de metástasis regionales o a distancia. Una alteración de p53, favorecerá la inhibición de los procesos de apoptosis en la célula neoplásica, permitiendo proliferar a las células genéticamente mutadas, así como intervenir en los procesos responsables de la angiogénesis tumoral y por tanto en la difusión metastática [65]. La falta

o la menor expresión del gen oncosupresor E-cadherina representa un factor pronóstico en el carcinoma adenoideo quístico [67].

Existen estudios sobre el papel del protooncogén HER-2/neu, frecuentemente mutado en carcinomas mamarios, y sobre la expresión alterada de la proteína cerbB-2, dada la base de analogías embrionarias e histopatológicas ente las glándulas mamarias y el tejido salival [66].

Otro gen que ha sido asociado a la carcinogénesis salival es c-fos. Su pérdida de expresión ha sido relacionada a una pérdida de diferenciación celular particularmente en los adenocarcinomas, así como se ha asociado a una baja expresión del péptido regulador del ciclo celular p27KIP1 con un aumento de las metástasis a distancia en los pacientes con carcinoma adenoideo quístico.[66]

3.3.8 Tabaco y alcohol.

Diversos estudios han encontrado contradicciones entre el papel que juega el alcohol y tabaco dentro del desarrollo o aparición de las neoplasias malignas de glándulas salivales. Aunque anteriormente esta idea era muy aceptada, poco a poco va perdiendo fuerza como posible factor predisponente. [5,6]

3. 4 Clasificación de los tumores malignos de glándulas salivales.

A través del tiempo se ha propuesto una gran variedad de clasificaciones, las que han ido perfeccionándose de acuerdo a estudios histológicos de los últimos años. La que está vigente hoy en día es:

Tabla III. WHO classification of tumours of salivary glands 2017[5]			
Malignant tumours		Lymphadenoma	8563/0*
Mucoepidermoid carcinoma	8430/3	Cystadenoma	8440/0
Adenoid cystic carcinoma	8200/3	Sialadenoma papilliferum	8406/0
Acinic cell carcinoma	8550/3	Ductal papilomas	8503/0
Polymorphous adenocarcinoma	8525/3	Sebaceous adenoma	8410/0
Clear cell carcinoma	8310/3	Canalicular adenoma and other ductal	8149/0

Basal cell adenocarcinoma	8147/3	adenomas	
Intraductal carcinoma	8500/2		
Adenocarcinoma NOS	8140/3	**Non-neoplastic epitelial lesions**	
Salivary duct carcinoma	8500/3	Sclerosing polycystic adenosis	
Myoepihtelial carcinoma	8982/3	Nodular oncocytic hiperplasia	
Epithelial-myoepithelial carcinoma	8562/3	Lymphoepithelial sialadenitis	
Carcinoma ex-pleomorphic adenoma	8941/3	Intercalated duct hyperplasia	
Secretory carcinoma	8502/3		
Sebaceous adenocarcinoma	8410/3	**Benign soft tissue lesions**	9120/0
Carcinosarcoma	8980/3	Haemangioma	8850/0
Poorly differentiated carcinoma		Lipoma/sialolipoma	8828/0
Undifferentiated carcinoma	8020/3	Nodular fasciitis	
Large cell neuroendocrine	8013/3		
carcinoma	8041/3	**Haematolymphoid tumours**	
Small cell neuroendocrine	8082/3	Extranodal marginal zone lymphoma	9699/3
carcinoma	8070/3	of mucosa-associated lymphoid tissue	
Lymphoepithelial carcinoma	8290/3	(MALT lymphoma)	
Squamos cell carcinoma			
Oncocytic carcinoma	8974/1		
Uncertain malignant potential			
Sialoblastoma			
	8940/0		
Benign tumours	8982/0		
Pleomorphic adenoma	8147/0		
Myoepithelioma	8561/0		
Basal cell adenoma	8290/0		
Warthin tumour			
Oncocytoma			

4. Planteamiento del problema.

A pesar del bajo índice de aparición de las neoplasias malignas de glándulas salivales, hoy en día continúan siendo lesiones de alta complejidad diagnóstica, que comprometen ampliamente la vida del paciente y con escasos reportes epidemiológicos. Asimismo, dichos reportes presentan diversas metodologías que dificultan conocer en todos los casos, los factores de riesgo que favorecen su

aparición, así como las características clínicas e histopatológicas más frecuentes entre la población mexicana. Durante los últimos años hemos sido testigos de las constantes modificaciones que ha tenido la clasificación de Neoplasias de glándulas salivales de la OMS, lo cual también puede acarrear un porcentaje epidemiológico inexacto respecto a estudios publicados en años pasados, debido al cambio de nomenclatura.

Ergo, se estableció la interrogante de conocer la frecuencia y relación con la edad, género y localización anatómica de los distintos subtipos histológicos glandulares malignos, presentados en el Hospital General de México, en un período de 19 años.

5. Justificación.

El Hospital General de México "Dr. Eduardo Liceaga" es un sector hospitalario que concentra un número importante de pacientes procedentes de diversas zonas de nuestro país y, en su mayoría de escasos recursos económicos. La relación de los factores de riesgo y variabilidad cito-histológica relacionados a estos padecimientos aún son considerablemente desconocidos, por lo que el conocer la frecuencia de edad, sexo, localización anatómica y actualización histológica de acuerdo a la clasificación vigente, son aspectos relevantes que repercuten en el diagnóstico, tratamiento y pronóstico, mismos que podrán generar una idea más clara de la morbilidad y tendencia que presenta esta patología. Lo anterior posibilitará la generación de propuestas futuras que coadyuven al diagnóstico oportuno de nuevos casos.

6. Hipótesis.

La edad, el género y la localización anatómica glandular salival, están relacionados con la aparición de neoplasias malignas de glándulas salivales en los casos atendidos en el Hospital General de México, ´´Dr. Eduardo Liceaga´´ en el período 2000-2019.

7. Objetivos.

7. 1 General.

Establecer un perfil epidemiológico nacional actual de neoplasias malignas de glándulas salivales, por medio de un análisis retrospectivo de muestras histológicas obtenidas del Hospital General de México "Dr. Eduardo Liceaga", durante el periodo 2000- 2019.

7. 2 Específicos.

- Identificar los casos de biopsias y cirugías reportados como neoplasias malignas de glándulas salivales.
- Distinguir los hallazgos histológicos en casos de biopsia obtenidos del Hospital General de México "Dr. Eduardo Liceaga", para proceder a la confirmación de su diagnóstico, reclasificación histológica y análisis epidemiológico.
- Determinar los tipos histológicos más frecuentes de carcinomas malignos de glándulas salivales.
- Identificar factores de mal pronóstico en pacientes con NMGS.
- Reconocer las glandulas salivales afectadas más frecuentes.
- Registrar una nueva casuística a nivel nacional de éstas entidades.

8. Materiales y métodos.

8.1 Diseño del estudio.

Estudio retrospectivo y transversal.

8.2 Equipo y material.

Equipo.	Material
• Microscopio de luz (OlimpusBX-40) • Computadora con el programa de análisis estadístico SPSS 26.0	• Bloques de parafina con el espécimen obtenido. • Laminillas histológicas de los casos diagnosticados como neoplasias malignas de glándulas salivales.

8.3 Tamaño de la muestra.

Un total de 213 casos de tumores malignos de glándulas salivales del Servicio de Patología del Hospital General de México ´´Dr. Eduardo Liceaga´´ fueron diagnosticados entre 2000 y 2019 en la Ciudad de México. Las laminillas de cada caso fueron revisadas por 3 patólogos bucales independientes y su servidora que fungió como observadora. Ulteriormente se realizó el diagnóstico microscópico y la reclasificación de los mismos, de acuerdo con la clasificación actual de la OMS de tumores de cabeza y cuello[5].

Se recolectaron además datos de edad, sexo y localización anatómica.

8.4 Criterios de selección.

8.4.1 Criterios de inclusión.

Casos de biopsias y cirugías con diagnóstico de algún tumor maligno de glándulas salivales diagnosticados en el período comprendido entre 2000- 2019.

8.4.2 Criterios de exclusión.

- Casos de los cuales no se encuentre el protocolo de biopsia completo.
- Casos que, al ser revisados, arrojen una localización anatómica ajena a alguna glándula salival menor o mayor.
- Casos cuyo diagnóstico nuevo, difiera al de una neoplasia maligna de glándulas salivales.

8.5 Variables del estudio.

8.5.1 Variables independientes.

Edad (años), sexo (femenino, masculino), localización anatómica de la lesión (Glándula parótida, submandibular, sublingual o glándulas salivales menores).

8.5.2 Variables dependientes.

Subtipo histológico (Carcinoma mucoepidermoide, carcinoma ex adenoma pleomorfo, carcinoma adenoideo quístico, carcinoma ductal, carcinoma mioepitelial, carcinoma linfoepitelial, carcinoma secretor, carcinoma de células acinares, adenocarcinoma de células basales, carcinoma epitelial-mioepitelial, adenocarcinoma NOS, carcinoma hialinizante de células claras, carcinoma de células grandes, carcinoma sebáceo, linfoma tipo B, carcinoma de células claras).

8.6 Análisis de datos.

Se realizó un análisis descriptivo y cuantitativo de datos utilizando el paquete estadístico para las ciencias sociales para Windows 26.0 (SPSS, Inc., Chicago, IL, EE. UU.). Las variables se expresaron como media, mediana y valores de desviación estándar. Las variables categóricas se expresaron como número absoluto de casos y valores porcentuales.

8.7. Consideraciones éticas.

Clasificación de investigación.

Según el reglamento de la Ley General de Salud en Materia de investigación para la salud. Título segundo, Capítulo 1, Artículo 17, Sección 1, en:

Investigación sin riesgo: Son estudios que emplean técnicas y métodos de investigación documental retrospectivos y aquellos en los que no se realiza ninguna intervención o modificación intencionada en las variables fisiológicas, psicológicas o sociales de los individuos que participan en el estudio, entre los que se consideran: cuestionarios, entrevistas, revisión de expedientes clínicos y otros, en los que no se le identifique, ni se traten aspectos sensitivos de su conducta.

Estudios sin riesgos.

Protección frentes a riesgo físico y/o emocional.

Debido a que es un estudio anónimo en el que no se tiene contacto con pacientes y en donde la identidad del mismo será resguardada, no existen riesgos físicos y/o emocionales.

9. Resultados.

El Servicio de Patología del Hospital General de México ´´Dr. Eduardo Liceaga´´ recibió un total de 213 tumores y lesiones intraorales malignas de glándulas salivales. De ellos, 26 fueron descartados de acuerdo a los criterios de exclusión ya establecidos:

- Casos en los cuales no se encuentra el protocolo de biopsia completo: 2
- Casos que, al ser revisados, arrojen una localización anatómica ajena a alguna glándula salival menor o mayor: 12
- Casos cuyo diagnóstico nuevo, difiera al de una neoplasia maligna de glándulas salivales: 12

Los 187 casos restantes fueron revisados histológicamente y reclasificados con base en la clasificación actual de la OMS[5]. La distribución de los distintos subtipos histológicos encontrados en nuestro estudio, acorde a la edad, sexo de los pacientes y localización anatómica de la lesión se muestran en la Tabla IV y Fig. I.

Tabla IV. Distribución de tumores malignos de glándulas salivales por frecuencia, edad, sexo y ubicación anatómica.

DIAGNÓSTICO HISTOPATOLÓGICO	FRECUENCIA (%)	EDAD			SEXO		UBICACIÓN			
		Rango	Media	Pico de incidencia (década de vida)	F	M	Parótida	Subman-dibular	Sublin-gual	Salivales menores
Carcinoma mucoepidermoide	48 (25.7)	22 - 93	61.98	Octava.	21 (43.8%)	27 (56.3%)	45 (93.8%)	3 (6.3%)	-	-
Carcinoma ex-adenoma pleomorfo	27 (14.4)	24 - 83	54.16	Quinta y Sexta.	16 (59.3%)	11 (40.7%)	21 (77.8%)	4 (14.8%)	-	2 (7.4%)
Carcinoma adenoideo quístico	27 (14.4)	21 - 83	51.54	Cuarta.	17 (63.0%)	10 (37.0%)	18 (66.7%)	5 (18.5%)	-	4 (14.8%)
Carcinoma ductal	20 (10.7)	22 - 76	54.15	Sexta.	7 (35.0%)	13 (65.0%)	19 (95.0%)	-	-	1 (5.0%)
Carcinoma mioepitelial	15 (8.0)	18 - 85	53.20	Séptima.	10 (66.7%)	5 (33.3%)	11 (73.0%)	1 (6.7%)	-	3 (20.0%)
Carcinoma linfoepitelial	12 (6.4)	27 - 89	60.83	Séptima.	5 (41.7%)	7 (58.3%)	12 (100%)	-	-	-
Carcinoma secretor	8 (4.3)	34 - 80	52.87	Quinta.	4 (50.0%)	4 (50.0%)	7 (87.5%)	-	-	1 (12.5%)
Carcinoma de células acinares	6 (3.2)	25 - 52	36.33	Cuarta.	2 (33.3%)	4 (66.7%)	6 (100.0%)	-	-	-
Adenocarcinoma de células basales	5 (2.7)	45 - 58	49.40	Quinta.	3 (60.0%)	2 (40.0%)	3 (60.0%)	2 (40.0%)	-	-
Carcinoma epitelial-mioepitelial	5 (2.7)	40 - 82	53.50	Quinta.	5 (100.0%)	-	2 (40.0%)	-	1 (20.0%)	2 (40.0%)
Adenocarcinoma NOS	5 (2.7)	47 - 75	66	Octava.	2 (40.0%)	3 (60.0%)	2 (40.0%)	1 (20.0%)	-	2 (40.0%)
Carcinoma hialinizante de células claras	3 (1.6)	34 -66	51	-	1 (33.3%)	2 (66.7%)	3 (100.0%)	-	-	-
Carcinoma de células grandes	3 (1.6)	20 - 58	41.67	-	2 (66.7%)	1 (33.3%)	2 (66.7%)	1 (33.3%)	-	-
Carcinoma sebáceo	1 (0.5)	60	60	-	-	1 (100.0%)	1 (100.0%)	-	-	-
Linfoma tipo B	1 (0.5)	79	79	-	1 (100.0%)	-	1 (100.0%)	-	-	-
Carcinoma de células claras	1 (0.5)	52	52	-	1 (100.0%)	-	1 (100.0%)	-	-	-

Total	187 (100.0)	18 - 93	55.60	Séptima	97 (51.9%)	90 (48.1%)	154 (82.4%)	17 (9.1%)	1 (0.5%)	15 (8.0%)

F= Femenino. M= Masculino.

*Elaboración propia

Fig. I. Distribución de casos de NMGS acorde al subtipo histológico.

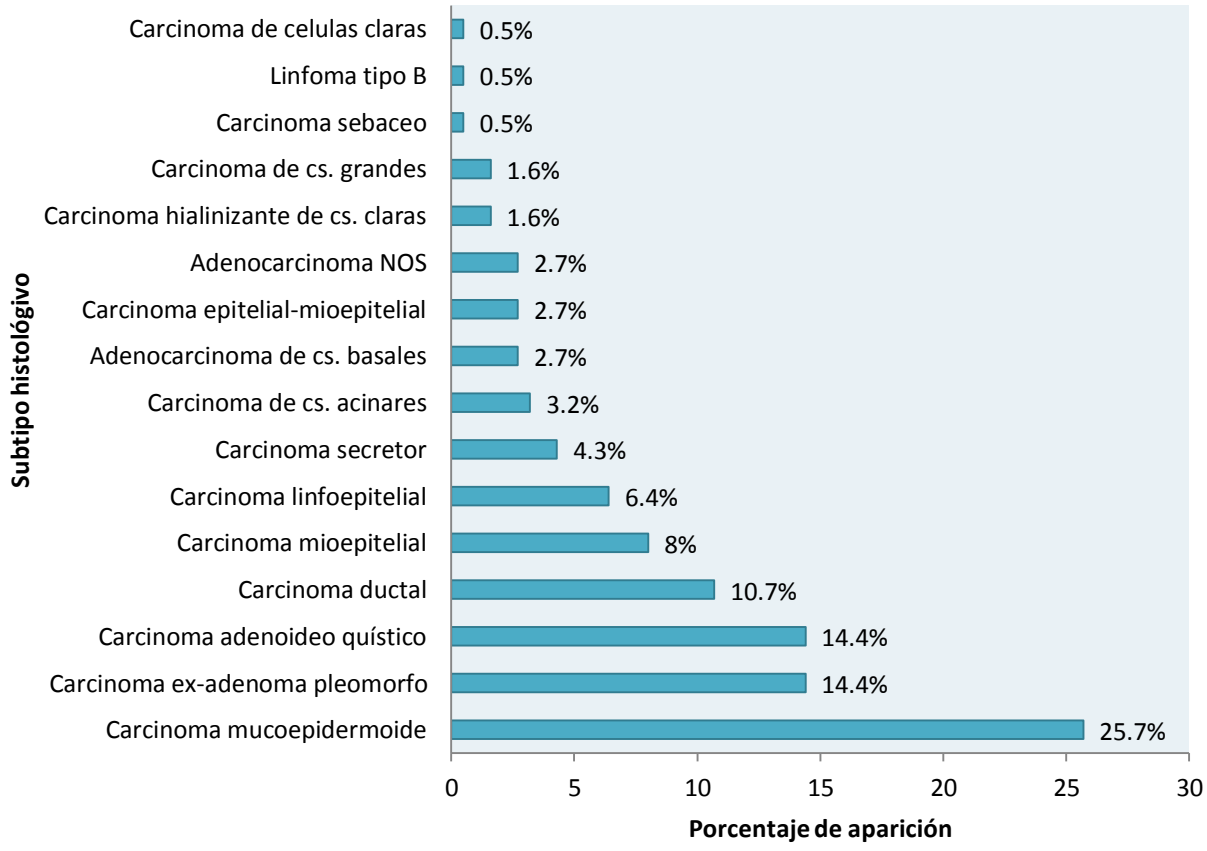

*Elaboración propia.

El tumor maligno más frecuente fue el carcinoma mucoepidermoide (25.7%), seguido del carcinoma ex adenoma pleomorfo (14.4%) y el carcinoma adenoideo quístico (14.4%). Se estableció un valor de desviación estándar de 3.446.

Englobando todas las NMGS, encontramos que el sexo femenino fué el que se vio mayormente afectado, con 97 casos en mujeres y 90 hombres (51.9% y 48.1%, respectivamente) (Fig. II).

Fig. II. Distribución de sexo de las neoplasias malignas de glándulas salivales.

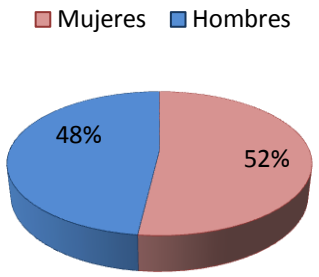

*Elaboración propia.

La Fig. III describe a mayor detalle la distribución de sexo por cada subtipo histólogico encontrado.

Fig III. Distribución de sexo de las neoplasias malignas de glándulas salivales, por subtipo histológico.

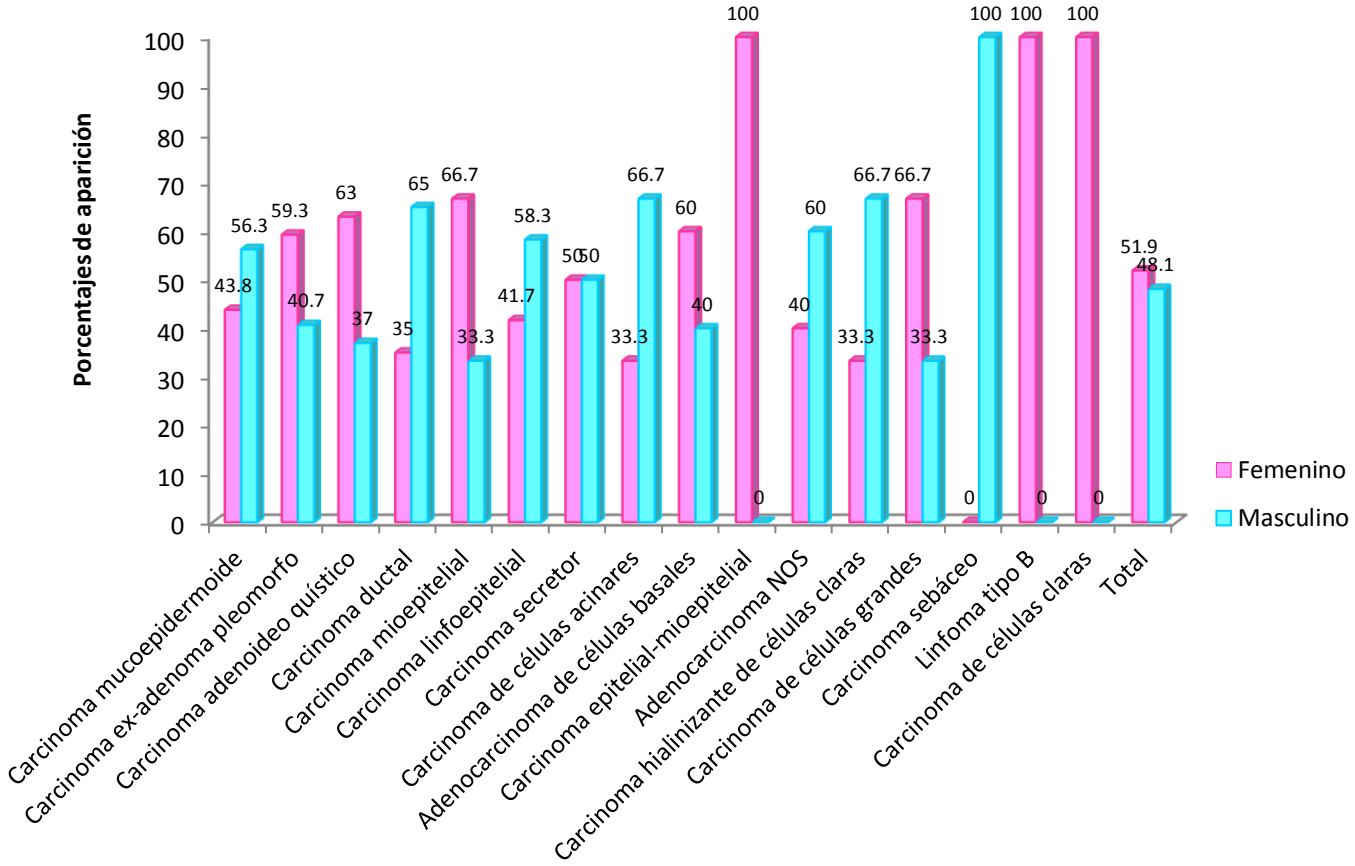

*Elaboración propia.

La edad de los pacientes también varió de acuerdo a cada neoplasia, pero conjuntando todas, se registró un rango de edad que va desde los 18 hasta los 93 años, con una media de 55.6 y un pico de incidencia en la séptima década de vida. La tabla VI ilustra la distribución de los distintos subtipos histológicos, organizado en grupos etarios (décadas de vida).

Tabla V. Distribución por grupos etarios (décadas de vida) de los tumores malignos de las glándulas salivales.

Subtipo histológico	Rango de edad	Media de edad	Grupos de edad										Total	
			15-20	21-30	31-40	41-50	51-60	61-70	71-80	81-90	91-100	ENR	n	%
Carcinoma mucoepidermoide	22 - 93	61.98	0	5	2	5	5	11	12	6	1	1	48	25.7
Carcinoma ex-adenoma pleomorfo	24- 83	54.16	0	2	3	6	6	5	2	1	0	2	27	14.4
Carcinoma adenoideo quístico	21 -83	51.54	0	2	6	5	5	5	2	1	0	1	27	14.4
Carcinoma ductal	22 -76	54.15	0	3	1	1	7	5	3	0	0	0	20	10.7
Carcinoma mioepitelial	18 -85	53.20	1	3	1	1	1	4	1	3	0	0	15	8.0
Carcinoma linfoepitelial	27 -89	60.83	0	1	0	1	3	6	0	1	0	0	12	6.4
Carcinoma secretor	34 -80	52.87	0	0	1	3	1	2	1	0	0	0	8	4.3
Carcinoma de células acinares	25 -52	36.33	0	2	3	0	1	0	0	0	0	0	6	3.2
Adenocarcinoma de células basales	45 -58	49.40	0	0	0	4	1	0	0	0	0	0	5	2.7
Carcinoma epitelial-mioepitelial	40 -82	53.50	0	0	1	2	0	0	0	1	0	1	5	2.7
Adenocarcinoma NOS	47 -75	66	0	0	0	1	0	1	3	0	0	0	5	2.7
Carcinoma hialinizante de células claras	34 66	51	0	0	1	0	1	1	0	0	0	0	3	1.6
Carcinoma de células grandes	20-58	41.67	1	0	0	1	1	0	0	0	0	0	3	1.6

Carcinoma sebáceo	60	60	0	0	0	0	1	0	0	0	0	0	1	0.5
Linfoma tipo B	79	79	0	0	0	0	0	0	1	0	0	0	1	0.5
Carcinoma de células claras	52	52	0	0	0	0	1	0	0	0	0	0	1	0.5
Total	18 -93	55.60	2 (1.06 %)	18 (9.62 %)	19 (10.1 6%)	30 (16.0 4%)	34 (18.1 8%)	40 (21.3 9%)	25 (13.3 6%)	13 (6.95 %)	1 (0.53 %)	5 (2.67 %)	18 7	100

ENR= Edad no reportada.

*Elaboración propia

El lugar de aparición más común fue la glándula parótida (154 casos; 82.4%), seguido de la glándula submandibular (17 casos; 9.1%), glándulas salivales menores (15 casos; 8.0%) y glándula sublingual (1 caso; 0.5%). (Fig. IV).

Del número total de casos estudiados, 81 (43.31%) no coincidieron con el diagnóstico inicial (Fig. V); debido a la amplia gama de subtipos histológicos con los que pudieron ser registrados antes de aparecer una nueva clasificación, resultó imposible calcular el porcentaje de casos que fueron re-diagnosticados por cuestiones de clasificación o por errores de observación histológica.

Fig. IV. Distribución por localización anatómica de los tumores malignos de glándulas salivales.

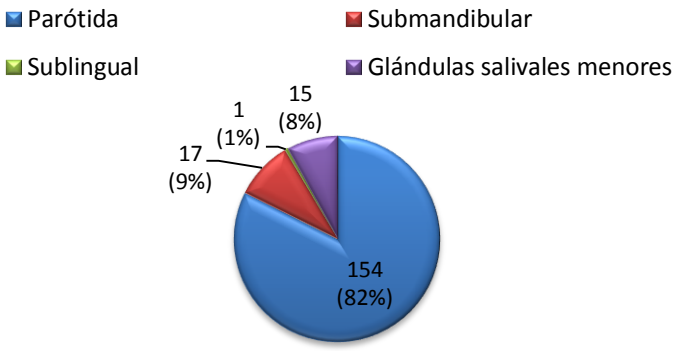

*Elaboración propia.

Fig. V. Coincidencias y disparidades entre el diagnóstico inicial y el re-análisis.

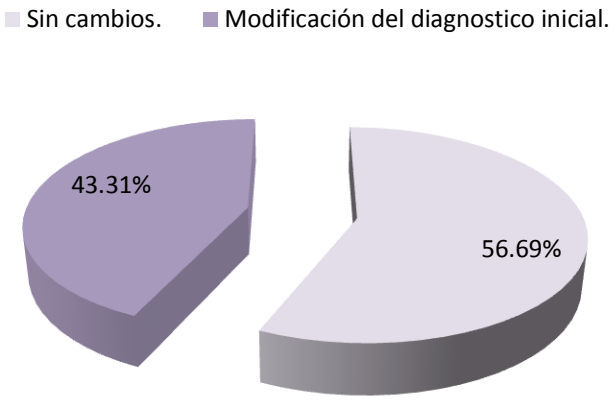

*Elaboración propia.

10. Discusión.

A nivel nacional existe escasa literatura actualizada respecto a la epidemiologia de neoplasias malignas de glándulas salivales. En el año 2017 entró en vigor una nueva clasificación de la Organización Mundial de la Salud con la intención de ofrecer mayor precisión a los distintos subtipos histopatológicos[68].

Para efectos de este trabajo fue de amplia relevancia puesto que la gran mayoría de diagnósticos anátomo-patológicos revisados son desde el año 2000, sin embargo, los cortes histológicos fueron revisados y reclasificados por un especialista, patólogo oral de cabeza y cuello para confirmar los resultados.

La neoplasia maligna más frecuente fue el carcinoma mucoepidermoide, al igual que en la gran mayoría de estudios evaluados [13-18]. Otros más sugirieron al carcinoma adenoideo quístico (ACC) como el de mayor aparición [19-23, 26], incluido un reporte de la población mexicana, donde el ACC representó aproximadamente el 25% de todas las neoplasias malignas de glándulas salivales [25]. En nuestro estudio, el ACC fue el segundo en frecuencia al igual que el carcinoma ex adenoma pleomorfo. En algunos estudios éste último se ha reportado en tercer [13,23,26,70] o cuarto sitio de frecuencia [14,20,22]. Lo anterior podría sugerir una variación geográfica respecto al comportamiento epidemiológico de las NMGS en distintas regiones del mundo, tal como lo han expresado *Tian y colaboradores* [23]; así como variaciones locales en las modalidades de estudio diagnóstico y criterios de indicación quirúrgica, sobre todo en el caso del carcinoma exadenoma pleomorfo, reduciendo el número de pacientes operados por neoplasias benignas y afectando directamente a las frecuencias malignas.

El análisis mostró también una frecuencia baja de lesiones malignas como el carcinoma sebáceo, linfoma tipo B y carcinoma de células claras (0.5%). Sólo algunos estudios han reportado estas entidades, también con una muy baja incidencia [20,23,26]

En el presente estudio, las NMGS fueron más frecuentes en glándulas mayores, en orden de frecuencia, ponderó la glándula parótida, seguido por la

glándula submandibular, glándulas salivales menores y glándula sublingual, de manera similar a la literatura nacional e internacional [16-18, 69-73] exceptuando una minoría, donde el sitio anatómico que lideró fueron las glándulas salivales menores [25, 27, 74].

Este predominio de los tumores de glándulas salivales mayores podría explicarse por el hecho de que el presente estudio se realizó en un centro de atención hospitalario que recibe a un gran número de pacientes derivados con tumores parotídeos. Es posible que los tumores de glándulas salivales menores sean diagnosticados y tratados en servicios de menor complejidad.

Aunque se sabe que entre más pequeña es la glándula salival afectada es mayor el riesgo de malignidad [75,76], la prevalencia de lesiones tumorales en glándulas sublinguales es baja [75,77], tal como fue evidenciado en nuestro estudio.

En relación a la distribución por sexo, pudimos observar que los tumores malignos de glándulas salivales son más frecuentes en mujeres (51.9%). Estos resultados son similares a los registros nacionales [15,20,25] e internacionales [13,14,19], pero distan de otros cuya prevalencia es mayor en el género masculino [21,22] o no encuentran predilección alguna por el sexo [23].

La séptima década de vida (61 a 70 años) fue el rango etario con más casos registrados para las neoplasias malignas, esta cifra ha diferido en gran medida con la mayoría de autores que establecen una mayor incidencia en la 6ta. [16,22,25,69] o 5ta. [15, 69] década. La media de edad para las neoplasias malignas fue de 55.6 años, que va ad hoc a la mayoría de estudios que la sitúan alrededor de los 55+/- [15, 19,22] años.

El porcentaje de casos que registraron erróneos los diagnósticos iniciales, en el presente estudio, es alarmante, pues comprende casi la mitad de toda la muestra (43.31%), esto podría explicarse, como se ha comentado antes, a los cambios de clasificación y a la gran variabilidad y similitud cito-histológica que presentan entre sí las lesiones, por lo que es elemental, destacar el papel del

especialista en cabeza y cuello, así como la actualización y conocimiento experto de esta clase de neoplasias.

Subtipos histológicos.

Carcinoma mucoepidermoide.

Dentro de nuestro estudio, el carcinoma mucoepidermoide fue la lesión con el mayor número de casos, mismos que predominaron en el sexo masculino por una diferencia de 6 pacientes, sin embargo la mayoría de estudios realizados alrededor del mundo (Brasil, Chile, Croacia, Sri Lanka, Inglaterra)[13,14,19,20,25,27] sitúan al género femenino como el de mayor predisposición. De acuerdo a las medias de edad, la mayoría demostraron estar en los 45+/- [27,14,16,25], lo que coincide con lo informado por la OMS, pero dista en gran medida con nuestro estudio que arrojó una media significativa de 61.98 años. Dentro de las coincidencias, encontramos una con el estudio realizado por *DaSilva et al*. (2018)[16] que encuentra un pico de incidencia en los años posteriores a los setentas, pero diferimos con otros realizados en ese mismo país y en el nuestro [19,20,25] (Cada uno muestra cifras diferentes que impiden efectuar una conclusión específica) mientras que otros no cuentan con este dato para poder realizar una comparativa con otros continentes[13,14,22,26,27]. Algo importante a considerar es que la mayoría de estudios encuentran como sitios anatómicos predilectos a las glándulas salivales menores [14,16,19,20,25,27] mientras que el nuestro y 3 estudios más, coinciden con lo arrojado por OMS, donde el sitio de predominio es la parotida [13,22,26] todos concuerdan con que la glándula sublingual es la que reporta menor número de casos.

Carcinoma ex-adenoma pleomorfo.

De acuerdo a la revisión bibliográfica efectuada, no logramos establecer una predilección de sexo, [14,20,25,27]. La media de edad coincidió con múltiples estudios, incluido el nuestro, alrededor de los 55+/- [14,16,25,27], pero el rango va

desde la segunda, hasta la octava década de vida [14,16,25]. El pico de incidencia reportado por la OMS fue la 4ta. década, es decir, 20 años después del adenoma pleomorfo, cosa que difiere con nuestros resultados, que encuentran una incidencia en la 5ta. y 6ta y que a su vez también distan con otros más que clasifican a la 7ma. década[16,18,27] como la de mayor riesgo. El sitio anatómico más afectado fueron las glándulas salivales mayores, más específicamente la glándula parótida, dato que coincide con el adenoma pleomorfo y que podría responder a su malignización.

Carcinoma adenoideo quístico.

Se ha reportado como una de las neoplasias malignas de glándulas salivales más frecuentes[19-23,26], en nuestro estudio ponderó el 2do. sitio, con una predilección mayor en el sexo femenino, lo que coincide con la mayoría de estudios consultados[13,14,19,20,25,27] , aunque la OMS no encuentra una predilección por algún sexo en específico[5]. Los rangos de edad pueden ir desde edades muy tempranas[19], aunque la mayoría de estudios, incluido el nuestro, sugieren apariciones a partir de la 4ta. década de vida, medias de edad en los 54+/- años[14,19,20,25,27] e incidencias mayores en la población de 50 años en adelante[14,16,18,19,25] El sitio anatómico registrado en el mayor número de estudios fueron las glándulas salivales menores, seguido por glándula parótida[14,16,19,20,25,26,27] , fue sólo el nuestro y el realizado por *Campolo et al*. en Chile[13], los que registraron como primeras 2 locaciones a la glándula parótida, seguida de la submandibular y hasta el tercer puesto a las glándulas salivales menores.

Carcinoma ductal.

Hay pocos reportes epidemiológicos alrededor de esta neoplasia, la mayoría datan de muestras muy pequeñas que no exceden los 10 casos, a excepción de nuestro estudio que reporta 20, sin embargo, todos los consultados, incluido el propio, coinciden en que hay mayor aparición en varones [13,14,20,25,27],

con una media alrededor de los 50 – 60 años [14,16,20,25,27] y una predilección por la glándula parótida [13,16,20,26,27].

Carcinoma mioepitelial.

Dentro de las series epidemiológicas publicadas alrededor del mundo, el carcinoma mioepitelial es uno de los que cuenta con pocos casos descritos. Aunque en nuestro estudio el sexo femenino fue quien registró mayor predisposición, múltiples registros se contradicen o coinciden [13,14,20,25], por lo que es difícil establecer un patrón definido. La media de edad en la que se presenta de acuerdo a la OMS[5] es en los 55 años, cifra muy acercada a la de nuestra, que reporta 53.2 y que presenta cierta disparidad con el realizado en Inglaterra[14], con 78.7, sin embargo el tamaño de muestra realizado por éste último constó de únicamente 3 casos. *Fonseca et al.* y *Cunha et al.* marcan a la 4ta. década de vida como la de mayor incidencia, mientras que el estudio actual la registra como la 7ma. La mayoría de investigaciones apoyan a la glándula parótida como el sitio de mayor afección [13,14,16,22,26].

Carcinoma linfoepitelial.

El carcinoma linfoepitelial representa, según la OMS, menos del 1% de todas las neoplasias de glándulas salivales y suele presentarse en mayor medida en el sexo femenino[5], nuestro estudio demostró una mayor predisposición en hombres y un pico de incidencia en la 6ta. década de vida, contrario a lo que establece la organización, que fija una incidencia en la 5ta., aunque coincidiendo con ella en lo que respecta al sitio anatómico, pues la OMS estima que en aproximadamente el 80% de los casos[56], la glándula parótida es la afectada, todos los estudios consultados, aunque la mayoría con tamaños de muestra reducidos, lo respaldan. [13,14,22,26.]

Carcinoma secretor.

Sólo una de las series examinadas encontró dentro de su análisis al carcinoma análogo secretor de mama[16], esto puede deberse a que, hasta su descripción en 2010 el carcinoma secretor era frecuentemente clasificado como carcinoma de células acinares por su solapamiento morfológico[78], en otros casos era diagnosticado como cistadenocarcinoma, carcinoma mucoepidermoide o adenocarcinoma NOS[79],nuestro estudio arrojó 8 apariciones de forma igualitaria entre hombres y mujeres, es decir, no hay una predilección de sexo, lo cual es apoyado por la literatura[78] y suele verse más afectada la glándula parótida[79,80], tal como fue demostrado aquí.

Carcinoma de células acinares.

Las series analizadas, exceptuando la realizada en Inglaterra[14] y lo establecido por la OMS[5], sugieren un mayor predominio en varones[13,20,25,27] (incluida nuestra muestra), y un rango de aparición bastante amplio que puede ir desde la primer década de vida, aunque la OMS destina sólo un porcentaje del 4% en pacientes menores de 20 años[5], en nuestro estudio, la persona de menor edad fue de 25.

Casi la totalidad de revisiones epidemiológicas apoyaron a la glándula parótida, seguido por las glándulas salivales menores como sitios predilectos[13,14,16,20,25,26], excepto *Tilakaratne et al.* en Sri Lanka donde los puestos se invierten[27].

Adenocarcinoma de células basales.

El adenocarcinoma de células basales es un tumor bastante infrecuente que, para algunos autores tiene mayor prevalencia en mujeres[14], hecho que coincidió con nuestro estudio, sin embargo para otros ésta es la misma en ambos sexos[81,82]. En series registradas en Brasil, Sri Lanka e Inglaterra se encontraron medias de edad alrededor de los 65+/-, sin embargo, en nuestro estudio la media

establecida fue de 49.40 con mayor predilección en glándula parótida, este último hecho coincidió con otras series registradas a nivel internacional. [16,26,27]

Carcinoma epitelial-mioepitelial.

El carcinoma epitelial-mioepitelial es una neoplasia rara que representa menos del 1% de todas las neoplasias de glándulas salivales [83,84], en el estudio actual el sexo femenino fue el más afectado, teoría aceptada por otro estudio realizado en México[25], aunque el resto de las series consultadas no encuentran predilección por algún sexo especifico[13,27] o registran más afecciones en el sexo masculino[14]. La mayoría coincide con nosotros en una media de edad alrededor de los 55+/- y glándula parótida y salivales menores como las de mayor afección[13,14,22,25,27].

Adenocarcinoma NOS.

A causa de su poca frecuencia y al carecer de requisitos histológicos establecidos que permitan categorizarla dentro de otro subtipo histológico, esta neoplasia carece de datos concluyentes. De acuerdo a las series consultadas tanto hombres como mujeres pueden ser afectados, en nuestro estudio y el de otros países como Brasil y Sri Lanka[19,27] son los varones quienes tienen mayor predisposición, sin embargo este resultado no se ve apoyado por los realizados en Chile o Inglaterra [13,14]. Los rangos de edad son largos y pueden ir desde la 1er. década de vida, aunque se ha encontrado una media predominante alrededor de los 55+/- [14,16,19,27], dato que difiere al de nuestro estudio que cuenta con una media de 66 años. En la revisión de las fuentes consultadas, encontramos como sitios de mayor predisposición a la glándula parótida [13,14,16,19] y glándulas salivales menores [25-27], en nuestro estudio el resultado entre ambas es equitativo.

Carcinoma hialinizante de células claras.

El carcinoma hialinizante de células claras es una variedad histológica muy poco común, de las series reportadas, sólo una de ellas registró 3 casos[25], al igual que nosotros y también en México. Al ser tan pequeños los tamaños de muestra de estas neoplasias, es difícil arrojar una conclusión, sin embargo, en ambas se encontró mayor predisposición en varones y una media de edad de 50+/-, los sitios anatómicos de mayor predilección fueron glándula parótida en el nuestro y glándulas salivales menores en el de *Cunha et al.* [25]

Carcinoma de células grandes.

Esta neoplasia, al igual que la anterior, tiene escasos datos epidemiológicos, de las series consultadas, sólo Chile[13] registró 1 caso en varones localizado en glándula parótida. En nuestro estudio fueron 2 los encontrados en mujeres y 1 en hombres, con una predilección en glándula parótida, seguido de glándula submandibular.

Carcinoma sebáceo.

Los tumores sebáceos de glándulas salivales son extremadamente raros y suelen predominar, como establece nuestro estudio, en glándula parótida, esto podría explicarse en el hecho de que el 10-42% de las glándulas sebáceas se encuentran aquí y sólo un 5-6% en glándula submandibular[85], los tamaños de muestra encontrados que corresponden a estas neoplasias son muy pequeños y no exceden los 2 casos.

Linfoma tipo B.

Sólo un estudio más, realizado en México 2012[20] registró apariciones de esta lesión, de los datos proporcionados podemos encontrar concordancia en el lugar anatómico de mayor afección, que, tanto en el estudio de *Mejía et. al* y el nuestro, fue la glándula parótida.

Adenocarcinoma de células claras.

Da Silva et al[16], registraron una mayor incidencia en glándulas salivales menores, el único caso encontrado en nuestro estudio fue en glándula parótida. Ambos estudios coincidieron en la 6ta. década de vida como la de mayor incidencia, sin embargo, es importante destacar, que en ambos, el grupo de estudio fue bastante reducido.

11. Conclusión.

- El 51.9% de casos de NMGS se observaron en mujeres.
- El 21.39% de los casos de NMGS se observaron en pacientes de la séptima década de vida.
- La glándula parótida fue la zona anatómica con mayor frecuencia de NMGS, el 82.4%% de los casos se localizaron ahí.
- El subtipo histológico más frecuente fue el carcinoma mucoepidermoide, los hombres mostraron una mayor tendencia a presentar dicho subtipo histológico (56.3%).
- De los 187 casos estudiados, 81 (43.31%) no coincidieron con el diagnóstico inicial.
- Los resultados obtenidos del presente análisis sugieren ciertas variaciones en la frecuencia relativa y la distribución de NMGS entre poblaciones de México y otras regiones del mundo.
- Es necesario realizar más investigaciones que puedan, incluso, analizar los estilos de vida que se tienen en las distintas áreas geográficas o continentes, para hallar así una explicación a las similitudes o disparidades en cada resultado obtenido, así como ampliar el campo de interrogantes, de modo que puedan anexarse datos como la dieta, ambientes de exposición laborales, antecedentes heredofamiliares, de inmunosupresión o hábitos nocivos de los pacientes, que además de la edad, sexo y localización anatómica de las lesiones, permitan discernir las condicionantes de cada población a padecer estas neoplasias, pues poca es la información que se tiene al respecto, además de poco actualizada[3], esto podría limitar el acceso a medidas de prevención y terapéuticas que permitan atender de mejor manera la evolución de estas lesiones o erradicar su re-aparición o tendencia a la malignización.
- Es elemental mantener una relación actualizada entre los análisis y conocimientos cito-histológicos y las modificaciones en las

clasificaciones para poder establecer un diagnóstico correcto, pues aunque estas lesiones tienen una baja frecuencia de aparición, continúan comprometiendo la vida del paciente y continúa siendo difícil su diagnóstico por la similitud histológica que pueden presentar entre ellas.

12. Organización.

12. 1 Recursos humanos.

Karla Carmina Barragán Jiménez. Pasante de Cirujano Dentista.
Cargo: Autora principal del proyecto.
Funciones: Recolección de datos y muestras, revisión de laminillas, recolección y análisis de resultados, redacción del proyecto.

Dr. Juan Carlos Cuauhtémoc Hernández Guerrero.
Cargo: Jefe del departamento de Inmunología, Posgrado de Odontología UNAM.
Funciones: Asesoría en metodología y aspectos referentes a morfología de las lesiones estudiadas.

Dra. María Dolores Jiménez Farfán.
Cargo: PROFESORA TITULAR de tiempo completo definitivo.
Funciones: Asesoría en metodología y aspectos referentes a morfología de las lesiones estudiadas.

Dr. Ciro Dantas Soares.
Cargo: PROFESOR TITULAR en Facultad de Odontología de Piracicaba, Universidad Estatal de Campinas (UNICAMP), Brasil.
Funciones: Asesoría en metodología y aspectos referentes a morfología de las lesiones estudiadas.

Dr. Marco Antonio Durán Padilla.
Cargo: Médico adscrito Jefe de Servicio de Patología del Hospital General de México ´´Eduardo Liceaga´´.

Funciones: Asesoría en metodología y aspectos referentes a morfología de las lesiones estudiadas.

Dr. Adalberto Mosqueda Taylor.

Cargo: Coordinador de la especialidad en Diagnostico integral y patología bucal de la UAM Xochimilco y profesor de medicina bucal en el Departamento de Dermatología del Hospital General "Dr. Manuel Gea González".
Funciones: Asesoría en metodología y aspectos referentes a morfología de las lesiones estudiadas.

12. 2 Recursos materiales.

- Base de datos del Servicio de Patología.
- Archivo de Histopatología del Hospital General de México ´´Dr. Eduardo Liceaga''.
- Bloques de parafina y laminillas histológicas de los casos diagnosticados como NMGS.
- Microscopio.
- Computadora con Office y programa de análisis de datos SPSS 26.0

12.3 Financiamiento.

Investigación realizada gracias al Programa de Apoyo a Proyectos de Investigación e Innovación Tecnológica (PAPIIT) de la UNAM IN-223720.

Agradecimiento:

Agradezco a la DGAPA-UNAM la beca recibida (Folio: 322521), mediante el proyecto IN -223720

13. Bibliografía.

1. Duarte R. B.; Lasa D.V.; Martorell M.V. Protocolos clínicos de la Sociedad Española de Cirugía Oral y Maxilofacial. Madrid: Sociedad Española de Cirugía oral y maxilofacial. 2006. Pags. 709- 719. https://www.secomcyc.org/wp-content/uploads/2014/01/cap51.pdf
2. Rehbein J, Becerra F, Fernández A, Niklander S, Marshall M, Esguep A. Cáncer Oromaxilofacial en Niños: Parte II Tumores Odontogénicos y de Glándulas Salivales Malignos. Int J Odontostomat. 2016; 10(2): 277-282.
3. Zheng, W., Shu, X.-O., Ji, B.-T., & Gao, Y.-T. Diet and other risk factors for cancer of the salivary glands: A population-based case-control study. International Journal of Cancer. 1996; 67: 194–198.
4. Duarte R. B.; Lasa D.V.; Martorell M.V. Protocolos clínicos de la Sociedad Española de Cirugía Oral y Maxilofacial. Madrid: Sociedad Española de Cirugía oral y maxilofacial. 2006. Pags. 709- 719
5. Barnes L., W. Eveson J, Reichart P, Sidransky D. Pathology and genetics od head and neck tumours. WHO Classifications of tumours. Pathology and Genetics of Head and Neck TUmours. IARC Press:Lyon 2005.
6. Plaza G, Aparicio J.M. Patología de las glándulas salivales. Asociación Madrileña de Otorrinolaringología 2016. 117-161
7. R. Gander, G. Guillén, J.A. García Vaquero, J.A. Molino, C. Marhuenda, J. Lloret. Tumores de glándulas salivales en la infancia. Importancia de un diagnóstico y tratamiento precoz. Barcelona. Cir Pediatr 2014; 27: 57-61
8. Tumours of the salivary glands. In: Barnes L, Eveson JW, Reichart P, Sidransky D (eds.). Pathology and Genetics of head and neck tumours. Lyon: World Health Organization; 2005. p. 209.
9. Spiro RH. Salivary neoplasms: overview of a 35-year experience with 2,807 patients. Head Neck Surg. 1986; 8: 177.
10. Guzzo M, Locati LD, Prott FJ, et al. Major and minor salivary gland tumors. Crit Rev Oncol Hematol. 2010; 74: 134-48.
11. Rutt AL, Hawkshaw MJ, Lurie D, Sataloff RT. Salivaly gland cancer in patients younger than 30 years. Ear Nose Throat J. 2011; 90: 174-84.

12. Ryan JT, El-Naggar AK, Huh W, Hanna EY, Weber RS, Kupferman ME. Primacy of surgery in the management of mucoepidermoid carcinoma in children. Head Neck. 2011; 33: 1769-73.
13. Campolo González A, Ramírez Skinner H. , Vargas Díaz A. , León Ramírez A. , Goñi Espildora I. , Solar González A. Epithelial tumors of salivary glands. Review of 286 pathology reports. Rev Med Chile 2018; 146: 1159-1166
14. Jones, A. V., Craig, G. T., Speight, P. M., & Franklin, C. D. (2008). The range and demographics of salivary gland tumours diagnosed in a UK population. Oral Oncology, 44(4), 407–417.
15. Rodríguez-Cuevas, S., Labastida, S., Baena, L., & Gallegos, F. (1995). Risk of nodal metastases from malignant salivary gland tumors related to tumor size and grade of malignancy. European Archives of Oto-Rhino-Laryngology, 252(3).
16. Da Silva LP, Serpa MS, Viveiros SK, Sena DAC, de Carvalho Pinho RF, de Abreu Guimarães LD, et al. Salivary gland tumors in a Brazilian population: a 20-year retrospective and multicéntrica study of 2292 cases. J Craniomaxillofac Surg. 2018;46(12):2227– 33.
17. Ito FA, Ito K, Vargas PA, de Almeida OP, Lopes MA. Salivary gland tumors in a Brazilian population: a retrospective study of 496 cases. Int J Oral Maxillofac Surg. 2005;34(5):533–6.
18. Fonseca FP, de Carvalho MV, de Almeida OP, Rangel AL, Takizawa MC, Bueno AG, et al. Clinicopathologic analysis of 493 cases of salivary gland tumors in a Southern Brazilian population. Oral Surg Oral Med Oral Pathol Oral Radiol. 2012;114(2):230–9.
19. De Oliveira, F. A., Duarte, E. C. B., Taveira, C. T., Máximo, A. A., de Aquino, É. C., Alencar, R. de C., & Vencio, E. F. (2009). Salivary Gland Tumor: A Review of 599 Cases in a Brazilian Population. Head and Neck Pathology, 3(4), 271–275.
20. Mejía-Velázquez CP, Durán-Padilla MA, Gómez-Apo E, Quezada- Rivera D, Gaitán-Cepeda LA. Tumors of the salivary gland in Mexicans. A

retrospective study of 360 cases. Med Oral Patol Oral Cir Bucal. 2012;17(2):e183–e189189.

21. P. J. Fitzpatrick, M.B., B.S., FRCP(C), FRCR and C. Theriault, M.D. Malignant salivary gland tumors. I/U. 1. Radrarron Oncology Biol. Phys.. Vol. 12, pp. 1743-1747
22. Subhashraj K. Salivary gland tumors: a single institution experience in India. Br J Oral Maxillofac Surg. 2008 Dec;46(8):635-8.
23. Tian, L. Li, L. Wang, Y. Hu, J. Li: Salivary gland neoplasms in oral and maxillofacial regions: a 23-year retrospective study of 6982 cases in an eastern Chinese population. Int. J. Oral Maxillofac. Surg. 2010; 39: 235–242.
24. Lukšić, I., Virag, M., Manojlović, S., & Macan, D. (2012). Salivary gland tumours: 25 years of experience from a single institution in Croatia. Journal of Cranio-Maxillofacial Surgery, 40(3), e75–e81.
25. Cunha, J. L. S., Hernández-Guerrero, J. C., de Almeida, O. P., Soares, C. D., & Mosqueda-Taylor, A. (2020). Salivary Gland Tumors: A Retrospective Study of 164 Cases from a Single Private Practice Service in Mexico and Literature Review. Head and Neck Pathology.
26. Lukšić, I., Virag, M., Manojlović, S., & Macan, D. (2012). Salivary gland tumours: 25 years of experience from a single institution in Croatia. Journal of Cranio-Maxillofacial Surgery, 40(3), e75–e81.
27. Tilakaratne WM, Jayasooriya PR, Tennakoon TM, Saku T. Epithelial salivary tumors in Sri Lanka: a retrospective study of 713 cases. Oral Surg Oral Med Oral Pathol Oral Radiol Endod. 2009;108:90–8.
28. OMS Organización Mundial de la Salud (sede web). Estados Unidos : OMS;2021 (acceso febrero 2020). Disponible en: (https://www.who.int/cancer/es/). Revisado 22 de febrero de 2020.
29. Hernández GR, Mérida MC, Guarneros LP, Aldape B.B. Carcinoma mucoepidermoide. Rev ADM. 2010;67(4):181-184.

30. Avila, R. E.; Samar, M. E.; Fonseca, I.; Olmedo, L.; Asís, O. G., Ferraris R. Carcinoma mucoepidermoide de glándulas salivales: factores pronósticos histológicos e inmunohistoquímicos. Int. J. Morphol., 29(2):455-462, 2011.
31. Vargas S.I, Vargas S.G. Tema 13-2014: Carcinoma Mucoepidermoide de Glándulas Salivales: una entidad clínica frecuente. Revista Clínica de la Escuela de Medicina UCR – HSJD Año 2014 Vol 4 No IV.
32. López L.A, Maza M.C, Vila M.I, Navarro V.C, Salmerón E.J. Carcinoma adenoide quístico. Adenoid cystic carcinoma. Servicio de Cirugia Oral y Maxilofacial, Hospital General Universitario Gregorio Marañon, Madrid, España.
33. Jiménez R.Y, Dr. Coca G.R, Dr. Ramos V.J. Carcinoma adenoideo quístico primario de mandíbula con metástasis pulmonar: una rara enfermedad:Presentación de caso. Acta Médica del Centro / Vol. 9 No. 4 2015
34. Thiago de Santana S. , Guimarães de Melo D. , Amorim G.A , Sávio de Souza A. , Dias de Oliveira E. Adenoid Cystic Carcinoma of Mandible.. Braz J Otorhinolaryngol. 2011;77(6):807.
35. Gonzalez-Lagunas J. Alasá-Caparrós C, Vendrell-Escofet G., Huguet-Redecilla P., Raspall-Martin G. Polymorphous low-grade adenpocarcinoma of the nasal fossa. Med Oral Patol Oral Cir Bucal 2005; 10:367-70.
36. Nijim-N. H, Díez G.L, Elhendi H.W. Adenocarcinoma ductal de parótida. Caso clínico An Orl Mex 2015;60:261-264
37. Pont, E., Plá, Á., Cruz Mojarrieta, J., Ferrandis, E., Brotons, S., & Vendrell, J. B. (2013). Carcinoma ductal salival: claves diagnósticas, histología y tratamiento. Acta Otorrinolaringológica Española, 64(2), 150–153.
38. De Aguinaga-Inurriaga AE, Messina Robles M, Sierra-Díaz CG. Manifestaciones cutáneas de carcinoma ductal de parótida. Dermatol Rev Mex. 2020 marzo-abril;64(2):183-190
39. Rovira, C., León, X., Vásquez, C. P., & López, M. (2018). Carcinoma análogo del secretor mamario de glándulas salivales: a propósito de un caso clínico. Acta Otorrinolaringológica Española, 69(5).

40. Gavín-Clavero M, Simón-Sanz M.V, López A.M, Valero T.A, Saura-F. Diagnóstico, tratamiento y seguimiento de un tumor de reciente descripción: el carcinoma análogo secretor de mama (MASC) de glándula salival. A propósito de 2 nuevos casos. Hospital Universitario Miguel Servet, Zaragoza, España
41. Sethi, R., Kozin, E., Remenschneider, A., Meier, J., VanderLaan, P., Faquin, W., … Frankenthaler, R. (2013). Mammary analogue secretory carcinoma: Update on a new diagnosis of salivary gland malignancy. The Laryngoscope, 124(1), 188–195.
42. Boumendil I., Bencheikh R., Belhaj N., Benbouzid M., Oujilal A., Cherradi N., Essakalli L. Ephithelial-myoepithelial carcinoma of the parotid gland. Saudi Journal of Medical and Pharmaceutical Sciences 2020. Emiratos Arabes.
43. Gupta P., Rajwanshi A., Kakkar N. Metastatic Epithelial-myoepithelial carcinoma in a females presenting with neck mass and lytic lesion in acetabulum:A Diagnostic Challenge on Cytology.Turkish Journal of Pathology. 2020
44. Avila, R.E; Samar, M.E; Ferraris, R.V; Fonseca I; Corball, A; Asis, O.G; Olmeda, L.Non-Hializing Claer Cell Carcinoma of the Parotid: Report of two Cases with Different Grade of Differentiation. Int. J. Morphol., 31(3):1056-1061.2013
45. Cagatay Han U., Pembe Oltulu, Mustafa Cihat A. High-Grade Basal Cell Adenocarcinoma Arising from the Parotid Gland:A case report and review of the Literaterature. Turk Arch Othorhinolaryngol 2017;55:187-90.
46. García P.E, Ávila R.E, Samar M.E. Case report of Basal Cell Adenocarcinoma of the parotid gland: Clinicopathological and immunohistochemical study.Odontoestomatología. Vol. XX- No. 31-junio 2018.71-77
47. Goñi I., Mariángel P., Solar G.A., Besa de C. P. Carcinoma sebáceo de la glándula parótida. Rev. Chilena de Cirugía. Vol 64 - No.6. Diciembre 2012. 560-562

48. González de Santiago M., Alatorre P. S, Moreno C. H, Muñoz F.L, Tovar B.C, Ávalos L.M, Muñoz G.D, Hernández J.V. Tumor mixto maligno de glándulas salivales menores de paladar. Revisión de literatura, presentación de un caso clínico. Revista Mexicana de Cirugía Bucal y Maxilofacial 2012;8 (2): 64-72
49. Martínez R. O., Cardona M.B., García M.I., Herrera Z. J, Diaz V. Carcinoma ex Pleomorphic Adenoma. Case Report. iMedPub Journals. 2016. Vol. 12 No. 3: 15
50. Avila R.E, Samar M.E, Fonseca I.B, Corball A.G, Carriel V., García M.,L, Rodríguez I. Proliferaciones oncocíticas de glándulas salivales:estudio estructural e inmunohistoquímico de 7 casos. Int J. Oodntosmart, 13 (1):82-88, 2019.
51. Franco C., Torres O.J, Rodrígues G.P, González A.I, Volpato V. Carcinoma de células acinares: gradación histológica.Rev. Chilena de Cirugia Vol. 55, No.2. Abril 2003, pags.132-135
52. Morocho G.N, Gomezcoello M.G, Guastay C.B, Quiñonez L.J., Parrales B,C. Malign conditions of salivary glands. Bibliographical review. Revista “Medicina” Vol. 8, no. 4. 2002.
53. Chowdhry AK, McHugh C, Fung C, et al. Second primary head and neck cancer after Hodgkin lymphoma: a population-based study of 44,879 survivors of Hodgkin lymphoma. Cancer. 2015; 121: 1436-45. 5
54. Boukheris H, Stovall M, Gilbert ES, et al. Risk of salivary gland cancer after childhood cancer: a report from the Childhood Cancer Survivor Study. Int J Radiat Oncol Biol Phys. 2013; 85: 776-83.
55. Horn-Ross PL, Ljung BM, Morrow M. Environmental factors and the risk of salivary gland cancer. Epidemiology. 1997; 8: 414-9.
56. Shebl FM, Bhatia K, Engels EA. Salivary gland and nasopharyngeal cancers in individuals with acquired immunodeficiency syndrome in United States. Int J Cancer. 2010; 126: 2503-8.
57. Licitra L, Grandi C, Prott FJ, et al. Major and minor salivary glands tumours. Crit Rev Oncol Hematol. 2003; 45: 215-25.

58. Isayeva T, Said-Al-Naief N, Ren Z, et al. Salivary mucoepidermoid carcinoma: demonstration of transcriptionally active human papillomavirus 16/18. Head Neck Pathol. 2013; 7: 135-48.
59. Jour G, West K, Ghali V, et al. Differential expression of p16(INK4A) and cyclin D1 in benign and malignant salivary gland tumors: a study of 44 Cases. Head Neck Pathol. 2013; 7: 224-31.
60. Nasser SM, Faquin WC, Dayal Y. Expression of androgen, estrogen, and progesterone receptors in salivary gland tumors. Frequent expression of androgen receptor in a subset of malignant salivary gland tumors. Am J Clin Pathol. 2003; 119: 801-6.
61. Schwarz S, Stiegler C, Muller M, et al. Salivary gland mucoepidermoid carcinoma is a clinically, morphologically and genetically heterogeneous entity: a clinicopathological study of 40 cases with emphasis on grading, histological variants and presence of the t(11;19) translocation. Histopathology. 2011; 58: 557-70.
62. Mitani Y, Li J, Rao PH, et al. Comprehensive analysis of the MYB-NFIB gene fusion in salivary adenoid cystic carcinoma: incidence, variability, and clinicopathologic significance. Clin Cancer Res. 2011; 16: 4722-31.
63. Rao PH, Roberts D, Zhao YJ, et al. Deletion of 1p32-p36 is the most frequent genetic change and poor prognostic marker in adenoid cystic carcinoma of the salivary glands. Clin Cancer Res. 2008; 14: 5181-7.
64. Skálová A, Vanecek T, Simpson RH, Laco J, Majewska H, Baneckova M, Steiner P, Michal M. Mammary Analogue Secretory Carcinoma of Salivary Glands: Molecular Analysis of 25 ETV6 Gene Rearranged Tumors With Lack of Detection of Classical ETV6-NTRK3 Fusion Transcript by Standard RT-PCR: Report of 4 Cases Harboring ETV6-X Gene Fusion. Am J Surg Pathol. 2016 Jan;40(1):3-13
65. Johns MM, Westra WH, Califano JA, et al. Allelotype of salivary gland tumors. Cancer Res. 1996; 56: 1151-4.
66. De Campora E, Gallo O, Deganello, et al. Aspectos clínicos en los tumores de glándulas salivales. En: Suarez C, Gil-Carcedo LM, Marco J. Tratado de

Otorrinolaringología y cirugía de cabeza y cuello. 2ª ed. Tomo IV; 2009. p. 3654-74.

67. Franchi A, Gallo O, Bocciolini C, et al. Reduced E-cadherin expression correlates with unfavorable prognosis in adenoid cystic carcinoma of salivary glands of the oral cavity. Am J Clin Pathol. 1999; 11: 43-50.
68. Seethala RR, Stenman G. Update from the 4th Edition of the World Health Organization Classification of Head and Neck Tumours: Tumors of the Salivary Gland. Head Neck Pathol. 2017;11(1):55–67.
69. Vasconcelos AC, Nör F, Meurer L, Salvadori G, Souza LB, Vargas PA, et al. Clinicopathological analysis of salivary gland tumors over a 15-year period. Braz Oral Res 30:pii:S1806- 83242016000100208. 2016.
70. Vargas PA, Gerhard R, AraújoFilho VJ, de Castro IV. Salivary gland tumors in a Brazilian population: a retrospective study of 124 cases. Rev Hosp Clin Fac Med Sao Paulo. 2002;57(6):271–6.
71. Bittar RF, Ferraro HP, Moraes Gonçalves FT, Couto da Cunha MG, Biamino ER. Neoplasms of the salivary glands: analysis of 727 histopathological reports in a single institution. Otolaryngol Pol. 2015;69(4):28–33.
72. Wang YL, Zhu YX, Chen TZ, Wang Y, Sun GH, Zhang L, et al. Clinicopathologic study of 1176 salivary gland tumors in a Chinese population: experience of one cancer center 1997 -2007. Acta Otolaryngol. 2012;132(8):879–86.
73. Cunha JLS, Coimbra AC, Silva JV, Nascimento IS, Oliveira CR, Andrade ME, et al. Epidemiologic analysis of salivary gland tumors over a 10-years period diagnosed in a northeast Brazilian population. Med Oral Patol Oral Cir Bucal. 2020;25(4):e516–e522522.
74. Bussari S, Shedam TM, Debta P, Shaikh NA, Yeli NR, Jeergal PA, et al. A retrospective clinicopathological study of salivary gland tumors with particular reference to histological types. Site. Age. and Sex Distribution. J Int Oral Health. 2016;8(1082):1088.

75. Reinheimer A, Vieira DS, Cordeiro MM, Rivero ER. Retrospective study of 124 cases of salivary gland tumors and literature review. J Clin Exp Dent. 2019;11(11):e1025–e10321032.
76. Expósito D.G, Wilcarani M., Pérez F. M , Valdés P. Y , Expósito S.A. Salivary Gland Tumors Prevalence at Vladimir Ilich Lenin Teaching Hospital. Correo Científico Médico. 2017;21
77. Wang XD, Meng LJ, Hou TT, Huang SH. Tumours of the salivary glands in northeastern China: a retrospective study of 2508 patients. Br J Oral Maxillofac Surg. 2015;53(2):132–7.
78. Merino D.F, Blanco M., Zubillaga I, Zafra V., Ballestín C., Sánchez A.G. Mammary analogue secretory carcinoma: presentation od 2 cases and a review of its diagnosis and treatment. Rev. Esp Cir. Oral maxilofac.2018:40(1):15-21.
79. Choisea SI, Griffith C., Assaad A, Seethala RR. Clinicopathological characterization of mammary analogue secretory carcinoma of salivary glands. Histopaphtology2012;61:387-94.
80. Connor A, Perez-Ordonez B, Shago M, Skalova A, Weinreb I. Mammary analog secretory carcinoma of salivary gland origin with the ETV6 gene rearrangement by FISH: Expanded morphologic and immunohistochemical spectrum of a recently described entity. Am J Surg Pathol. 2012;36:27-34.
81. Chaudhry AP, Cutler LS., Satchidanand S, Iabay G, Sunderraaj M. Ultrastucture of monomorphic adenoma (ductal type) of the minor salivary glands. Arch Otolaryngol 1983;109:118-22
82. Fantasia JE, Neville BW. Basal cell adenomas of the minor salivary glands. A clinicopathologic study of seventeen new cases and review of the literature. Oral Surg 1980;50:433-40
83. Toida M, Shimokawa K. Epithelial-Myoepithelial carcinoma of the parotid Gland:Report of a case. J Oral Maxillofac Surg. 1995;53:476-80
84. Kumagai M, Suzuki H, Matsuura K, Takahashi E, Hashimoto S, Suzuki H, et al. Epithelial myoepithelial carcinoma of the parotid gland. Auris Nasus Larynx. 2003;30:201-3

85. Gavin CN, Mur TA, Jariod F.U, Valero TA, Simón SM, Camara VM, Moral SI, Saura F.E. Lymphadenoma sebaceous of the parotid gland: A report of 2 cases.