



UNIVERSIDAD AUTONOMA DE MEXICO
FACULTAD DE MEDICINA
DIVISION DE ESTUDIOS DE POSGRADO E INVESTIGACION
ESPECIALIZACION EN GERIATRIA



INSTITUTO MEXICANO DEL SEGURO SOCIAL
HOSPITAL GENERAL DE ZONA N. 27
"DR ALFREDO BADALLO GARCIA"

***"Presentación radiológica de neumonía atípica por
COVID-19 en adultos mayores hospitalizados en el
Hospital General de Zona 27"***

T E S I S

**QUE PARA OBTENER EL GRADO
DE ESPECIALISTA EN GERIATRIA**

P R E S E N T A

Dr. José Antonio Calzada Herrera

Residente Geriatria 4º año

Del Hospital General de Zona No. 27

Alumno de la UNAM

Matricula 97363055

Teléfono: 5586193061

e-mail: jachweb@gmail.com

Dirección: Lerdo 311. Colonia Tlatelolco. Delegación Cuauhtémoc

Investigador Responsable.

Dra. Verónica Duran Gómez. Medico adscrito al HGZ No.27 Medicina Interna

Matricula: 99162615

Teléfono: 5558071064

e-mail: veroapache@yahoo.com.mx

Dirección: Lerdo 311. Colonia Tlatelolco. Delegación Cuauhtémoc.

Investigador asociado

Dr. Rinaldo Sánchez Cruz. Medico adscrito al HGZ No.27 Radiología.

Matricula: 99367542

Teléfono: 5554368184

e-mail: rummy_actual@hotmail.com

Dirección: Lerdo 311. Colonia Tlatelolco. Delegación Cuauhtémoc.

Ciudad de Mexico, 2021





Universidad Nacional
Autónoma de México

Dirección General de Bibliotecas de la UNAM

Biblioteca Central



UNAM – Dirección General de Bibliotecas
Tesis Digitales
Restricciones de uso

DERECHOS RESERVADOS ©
PROHIBIDA SU REPRODUCCIÓN TOTAL O PARCIAL

Todo el material contenido en esta tesis esta protegido por la Ley Federal del Derecho de Autor (LFDA) de los Estados Unidos Mexicanos (México).

El uso de imágenes, fragmentos de videos, y demás material que sea objeto de protección de los derechos de autor, será exclusivamente para fines educativos e informativos y deberá citar la fuente donde la obtuvo mencionando el autor o autores. Cualquier uso distinto como el lucro, reproducción, edición o modificación, será perseguido y sancionado por el respectivo titular de los Derechos de Autor.

DICTAMEN

30/9/2021

SIRELCIS



INSTITUTO MEXICANO DEL SEGURO SOCIAL
DIRECCIÓN DE PRESTACIONES MÉDICAS



Dictamen de Aprobado

Comité Local de Investigación en Salud **3404**.
U MED FAMILIAR NUM 20

Registro COFEPRIS **18 CI 09 005 002**
Registro CONBIOÉTICA **CONBIOÉTICA 09 CEI 013 2018082**

FECHA Jueves, 30 de septiembre de 2021

Dra. VERONICA DURAN GOMÉZ

PRESENTE

Tengo el agrado de notificarle, que el protocolo de investigación con título "**Presentación radiológica de neumonía atípica por COVID-19 en adultos mayores hospitalizados en el Hospital General de Zona 27**", que sometió a consideración para evaluación de este Comité, de acuerdo con las recomendaciones de sus integrantes y de los revisores, cumple con la calidad metodológica y los requerimientos de ética y de investigación, por lo que el dictamen es **APROBADO**:

Número de Registro Institucional

R-2021-3404-051

De acuerdo a la normativa vigente, deberá presentar en junio de cada año un informe de seguimiento técnico acerca del desarrollo del protocolo a su cargo. Este dictamen tiene vigencia de un año, por lo que en caso de ser necesario, requerirá solicitar la reaprobación del Comité de Ética en Investigación, al término de la vigencia del mismo.

ATENTAMENTE

Mtro. miguel alfredo zurita muñoz
Presidente del Comité Local de Investigación en Salud No. 3404

Imprimir

IMSS
SEGURIDAD Y SOLIDARIDAD SOCIAL



UNIVERSIDAD NACIONAL AUTÓNOMA DE MÉXICO
FACULTAD DE MEDICINA
DIVISIÓN DE ESTUDIOS DE POSGRADO E INVESTIGACIÓN

CARTA DE CESIÓN DE DERECHO

En la Ciudad de México, en el mes de Agosto 2021, la que suscribe José Antonio Calzada Herrera alumno del Programa de Especialidad de Geriatría adscrito a la Universidad Nacional Autónoma de México manifiesta que es autora intelectual del presente trabajo de tesis con número de registro R-2021-3404-051 bajo la dirección de la Dra Verónica Durán Gómez y el Dr. Rinaldo Sánchez Cruz, que ceden los derechos del trabajo titulado “Presentación radiológica de neumonía atípica por COVID-19 en adultos mayores hospitalizados en el Hospital General de Zona 27” a la Universidad Nacional Autónoma de México con fines académicos y de investigación.

Dr. José Antonio Calzada Herrera
Residente de cuarto año de la especialidad de Geriatría, HGZ 27.

Ciudad de México, Octubre 2021

ÍNDICE

DICTAMEN	1
CARTA DE CESIÓN DE DERECHO	2
GLOSARIO	5
RESUMEN	6
MARCO TEÓRICO	8
ANTECEDENTES	22
JUSTIFICACIÓN	24
PLANTEAMIENTO DEL PROBLEMA	26
PREGUNTA DE INVESTIGACIÓN	27
OBJETIVOS	27
HIPÓTESIS DE TRABAJO	28
MATERIAL Y MÉTODOS	28
DEFINICIÓN DE LAS VARIABLES	30
MÉTODO Y TÉCNICA DE RECOLECCIÓN DE LA INFORMACIÓN	36
DESCRIPCIÓN GENERAL DEL ESTUDIO	36
ANÁLISIS ESTADÍSTICO	37
ASPECTOS ÉTICOS	37
RESULTADOS	39
DISCUSIONES	45
CONCLUSIONES	48
REFERENCIAS	51
ANEXOS	54

INDICE DE TABLAS

Tabla 1. Características generales de la población n187	40
Tabla 2. Síntomas n187(%)	40
Tabla 3. Síndromes geriátricos n187	41
Tabla 4. Comorbilidades n187	41
Tabla 5. Índice de masa corporal n187	42
Tabla 6. Análisis de laboratorio n187.....	42
Tabla 7. Datos radiográficos n187	43
Grafica 1. Patrones radiograficos	44
Grafica 2. Patrones mixtos	44

GLOSARIO

Adulto mayor. Toda persona mayor de 60 años en países en desarrollo.

Manifestación clínica: Conjunto de las manifestaciones de una enfermedad.

Neumonía: infección aguda del parenquima pulmonar.

COVID-19: enfermedad ocasionada por el virus SARS-CoV 2, que afecta principalmente la vía respiratoria y ocasiona neumonía.

Proyección radiológica (manifestación radiográfica): camino que sigue el rayo central desde que sale del tubo de rayos X y atraviesa al paciente hasta el receptor de la imagen.

Patrón radiográfico: refiere a un hallazgo no específico o a una colección de hallazgos que sugieren uno o más procesos patológicos específicos en un estudio radiográfico.

Evaluación radiografía de edema pulmonar (RALE): Definición conceptual: instrumento utilizado para describir el curso y severidad de la neumonía COVID-19 en base a los hallazgos radiográficos.

RESUMEN

“Presentación radiológica de neumonía atípica por COVID-19 en adultos mayores hospitalizados en el Hospital General de Zona 27”

Autores: DURÁN, V., SANCHEZ, R., CALZADA, J. A.

Antecedentes: Desde el 2020, el mundo ha sufrido el impacto de COVID-19 y el reporte de la Organización de las Naciones Unidas, calcula que más del 95% de las muertes por COVID19 en Europa son personas mayores de 60 años. En Estados Unidos, 80% de las muertes fueron de personas mayores de 65 años. En China 80% de las muertes fueron en mayores de 60 años. El 18 de abril del 2020, se estimaron 286,825 casos confirmados de COVID-19, de ≥ 60 años. Los cambios asociados al envejecimiento y la presencia de comorbilidades, se asocian a la presentación “inusual” de neumonía en el adulto mayor. La radiografía de tórax e incluso tomografía de tórax de pacientes infectados por SARS CoV-2 puede ser diferente según la edad del paciente. **Objetivos:** Determinar los patrones radiográficos en el adulto mayor que padece neumonía atípica por COVID- 19. **Material y métodos:** Es un estudio descriptivo, transversal y retrospectivo. Se realizará con la información de pacientes mayores de 60 años que estuvieron hospitalizados en el HGZ 27 (Hospital general de zona 27) por neumonía tipo COVID-19 durante el periodo de 1 octubre 2020 al 31 de marzo del 2021. **Resultados:** en total se analizo 187 expedientes de pacientes con sus respectivas radiografías. La mediana de la edad de la población estudiada fue 74 años (61-97). Se encontró predominio del sexo masculino con el 53.3%. Dentro de los patrones identificados se encontro en orden de frecuencia: mixto 96 (51.3), reticular 36 (19.3), vidrio esmerilado 29 (15.5), consolidacion 22 (11.8) y estudios radiograficos normales 4 (2.1). **Conclusiones:** se describio la presentacion radiologida de COVID-19 en el adulto mayor, que presenta similitudes con la literatura preexistente, encontrando en este estudio predominio del patron radiologico de consolidacion. **Palabras clave:** Adulto mayor, COVID-19, Neumonía, Radiológica, Radiografía de tórax.

SUMMARY

"Radiological presentation of atypical pneumonia due to COVID-19 in elderly hospitalized in the General Hospital of Zone 27"

Authors: DURÁN, V., SANCHEZ, R., CALZADA, J. A.

Background: Since 2020, the world has suffered the impact of COVID-19 and the United Nations Organization report estimates that more than 95% of COVID19 deaths in Europe are people over 60 years of age. In the United States, 80% of deaths were in people over 65 years of age. In China, 80% of the deaths were in people over 60 years of age. On April 18, 2020, an estimated 286,825 confirmed cases of COVID-19, aged ≥ 60 years. Changes associated with aging and the presence of comorbidities are associated with the "unusual" presentation of pneumonia in the elderly. The chest x-ray and even chest tomography of SARS CoV-2 infected patients may be different depending on the age of the patient. **Objectives:** To determine the radiographic patterns in the elderly with atypical pneumonia due to COVID-19. **Material and methods:** It is a descriptive, cross-sectional and retrospective study. It will be carried out with the information of patients older than 60 years who were hospitalized in the HGZ 27 (General Hospital of zone 27) for pneumonia type COVID-19 during the period from October 1, 2020 to March 31, 2021. **Results:** in total, analyzed 187 patient files with their respective X-rays. The median age of the study population was 74 years (61-97). A male predominance was found with 53.3%. Within the identified patterns, it was found in order of frequency: mixed 96 (51.3), reticular 36 (19.3), ground glass 29 (15.5), consolidation 22 (11.8) and normal radiographic studies 4 (2.1). **Conclusions:** the radiological presentation of COVID-19 in the elderly was described, which presents similarities with the pre-existing literature, finding in this study the predominance of the radiological pattern of consolidation.

Key words: Elderly, COVID-19, Pneumonia, Radiological, Chest X-ray.

MARCO TEÓRICO

Envejecimiento poblacional y enfermedades infecciosas

La población mundial de 60 años o más alcanzo un total de 962 millones en el 2017, más de la mitad de la que se estimo en 1980 y se espera que sea el doble para el 2050, y en el 2020 continúa teniendo un crecimiento sostenido, por un incremento en la expectativa de vida y disminución en la tasas de fertilidad, siendo un total de 727 millones de personas mayores de 65 años, que corresponde al 9.3% de la población mundial total. (1)

Según el INEGI en el 2020 la población de México fue de 126,014,024 de la cual las personas mayores de 60 años representan el 12%. (2)

La neumonía es una de las principales causas de muerte, siendo en el 2019 la cuarta causa de muerte a nivel mundial y en México la octava causa de mortalidad, teniendo una relación directa con el nivel económico y de desarrollo de cada país. Es una causa frecuente de sepsis y choque séptico que finalmente conducen a la muerte. Como es bien sabido, la incidencia de neumonía incrementa con la edad y en este grupo además presenta una alta morbilidad, motilidad y condiciona grandes costos económicos al sistema de salud. (3,4)

Desde el 2020, el mundo ha sufrido el impacto de COVID-19, que tuvo una rápida propagación desde los primeros casos en el 2019, y que además continúa expandiéndose. (1,4)

A nivel mundial se reportan para la fecha 27-02-21 un total de casos acumulados de 113,076,707 y un total de muertes acumuladas de 2,512,272. En el continente americano, constituido por 54 países y territorios se estima un total de casos acumulados para la fecha 27-02-21 de 50,426,504, con un total de muertes acumuladas de 1,205,248. En México se reportan para esta misma fecha un total de casos 2,076,882, un total de muertes de 184,474 y una tasa de letalidad de 8,9%. En la Ciudad de México se reportan un total de casos de 552,532, con 27,037 muertes y una tasa de letalidad 4,89%. (5,9)

Previos brotes infecciosos como el de influenza en el 2009 por H1N1, SARS (severe acute respiratory syndrome) y MERS (Middle East respiratory syndrome), mostraron

que los adultos mayores son más vulnerables a enfermedades emergentes, situación que también se ha observado con la actual COVID-19, en que las personas mayores de 60 años tienen potencialmente una mayor tasa de letalidad, que según la información de la OMS, en mayores de 80 años en Australia, Japón y República de Corea se ha estimado de más de 20%, y es muy posible que sea mayor en países del continente americano. En Europa, 30-60% de las muertes relacionadas a COVID-19 fueron residentes de unidades de cuidados de largo término, incluyendo adultos mayores. (6)

El reporte de la Organización de las Naciones Unidas, calcula que más del 95% de las muertes por COVID19 en Europa son personas mayores de 60 años. En Estados Unidos, 80% de las muertes fueron de personas mayores de 65 años. En China 80% de las muertes fueron en mayores de 60 años. Para el 18 de abril del 2020, se estimaron 286,825 casos confirmados de COVID-19, de ≥ 60 años. (7)

Para el 2 de abril del 2021 la CDC (Center for Disease Control) tienen cuantificados 3,332,808 casos de COVID-19 ≥ 65 años que representan el 14.1% de los casos en Estados Unidos. De este total de casos por grupo de edad, el 28.8% son hispanos. En este mismo grupo de edad se cuantificaron 343,714 muertes que representan el 80.9% de las muertes por COVID-19, de las cuales el 31.3% eran hispanos, según los cálculos realizados por la CDC y que concuerda con lo reportado a nivel global. (8)

Para el 02-04-21 en México se han reportado 2,247,357 casos de COVID-19, con 203,854 defunciones. De estos casos confirmados, 419,541 son personas mayores de 60 años. Y finalmente de este grupo de edad, 129,403 fallecieron. (9)

Dado que esta es una nueva enfermedad en los humanos y aun no se termina esta pandemia, los estudios disponibles acerca del impacto de esta enfermedad en los adultos mayores aun son inconclusos. El análisis de la información a existente nivel mundial ha dado resultados variables respecto a la mortalidad en el adulto mayor por COVID-19, ya que existen países que han logrado controlar la diseminación de la enfermedad y otros países no lo han logrado, además las características de la población son distintas ya que en algunos países los adultos mayores tienden a ser más frágiles y con mayor numero de comorbilidades, presentando mayor mortalidad

(1). Aun así, es un hecho que la edad avanzada es un factor de riesgo para presentar una neumonía y en este caso enfermedad tipo COVID-19, y a su vez mayor mortalidad.

Consideraciones en el adulto mayor

Los cambios asociados al envejecimiento del cuerpo humano y la presencia de comorbilidades se asocian a la presentación “inusual” de neumonía en el adulto mayor.

Por ejemplo, los síntomas de tos, fiebre, escalofríos, tiriteo y dolor de pecho pueden estar ausentes, e incluso ser reemplazados por manifestaciones inespecíficas como confusión, letargia, cefalea, debilidad, anorexia, dolor abdominal, episodios de caídas, incontinencia y deterioro de la condición general. Esto es aun más frecuente en pacientes con malnutrición, edad avanzada, deterioro cognitivo, menor funcionalidad, fragilidad. En el caso de fiebre, si se llega a notar aumento en la temperatura sin embargo suele ser a grado bajo. Además, es necesario considerar otros factores, no aplicados en el paciente joven como es la función cognitiva, el estado funcional y factores sociales, que pueden ser clave para realizar un diagnóstico certero y así dar un tratamiento apropiado, frecuentemente *Streptococcus pneumoniae*, que en el contexto mundial actual se considera SARS CoV-2. El desconocer esta información conlleva a un retraso en el diagnóstico y tratamiento de los pacientes, que puede ser muy importante y contribuir a la mortalidad de estos (4,11).

Para realizar esto se debe de cumplir con ciertos criterios diagnósticos que podemos encontrar dentro de la definición clínica de neumonía que incluye la combinación de síntomas y signos en la exploración física, que como se menciono son más heterogéneos, e incluso insidiosos o atípicos, que finalmente se tienen que asociar con una radiografía de tórax para establecer un diagnóstico apropiado. (4)

En la práctica diaria con la radiografía de tórax es suficiente para realizar el diagnóstico, sin embargo, los signos radiológicos de neumonía no son tan obvio, hasta en 30% de los casos, esto se observa más en pacientes deshidratados y con

neutropenia. Es por esto que en el adulto mayor se llega a recomendar realizar un segundo estudio de radiografía de tórax después de 24 a 48h. Otro método que ofrece mayor certeza es la tomografía computada, sin embargo, se reserva para patrones atípicos o como un segundo escalón en caso de poca respuesta al tratamiento inicial. (4,11)

Manifestación radiográfica de la neumonía

La mayor parte de las neumonías causan enfermedad del espacio aéreo, lobar o segmentaria, aunque algunas producen enfermedad intersticial y otras causan alteraciones simultáneas tanto del espacio aéreo o del intersticio. Dado que hay diferentes microorganismos que pueden originar alteraciones similares entre ellos e incluso entre otras patologías que dañan el pulmón, es difícil establecer un diagnóstico microbiológico de certeza solo con datos radiográficos, sin embargo, proveen una orientación de mucho valor. Existen ciertos patrones que sugieren en gran medida un microorganismo causal en concreto como es la neumonía cavitada en el lóbulo superior con diseminación hacia el lóbulo inferior contralateral sugestiva de *Mycobacterium tuberculosis*, la enfermedad intersticial perihiliar sugestiva de *Pneumocystis jirovecii* o enfermedad del espacio aéreo con derrame pleural sugestiva de estafilococos o estreptococos.(10,11)

La neumonía que es el cuadro de consolidación pulmonar producida por un exudado inflamatorio puede contener broncogramas aéreos, siempre que los bronquios no estén llenos de este exudado o de líquido. Estos tienen más posibilidad de ser visibles cuando la neumonía afecta la porción central del pulmón en la proximidad del hilio. Esto principalmente porque en la periferia los bronquios son de menor calibre. Cabe mencionar que cualquier densidad de líquido o tejido blando que sustituye al gas normal dará lugar a este signo por lo que no es específico.(10,12)

Cuando se afectan los espacios aéreos se observan imágenes de aspecto algodonoso y márgenes mal definidos. En cambio, cuando la neumonía establece contacto con una superficie pleural, puede ser una cisura o pared torácica, se observará con márgenes bien definidos. La neumonía intersticial en cambio produce

un realce de las marcas intersticiales de la zona afectada, sin embargo, tiene la capacidad de diseminarse y mostrar características de afección del espacio aéreo. A excepción de los broncogramas aéreos, la densidad con que se observa es homogénea. Se puede acompañar de otras imágenes como atelectasias.(10,12)

Patrones de la neumonía

Pueden ser: lobar, segmentario, intersticial, redondo y cavitado.

Lobar

EL prototipo de esta es la neumonía por *S. pneumoniae*. Puede afectar a todo un lóbulo o solo parte de este. Puede tener uno o más márgenes bien definidos ya que los lóbulos están delimitados por las cisuras pero con frecuencia son irregulares y mal definidos. Casi siempre contiene broncograma aéreo. Puede originar el signo de la silueta que ocurre cuando la densidad ocasionada por la neumonía entra en contacto con otra estructura, por ejemplo el corazón, borrando la silueta de estas.(10,11,13)

Segmentaria (bronconeumonía)

El prototipo es la causada por *S. aureus*. También algunas bacterias Gram negativas como *P. aeruginosa*. Estas se extienden de forma centrifuga por el árbol bronquial y producen varios focos pulmonares simultáneos por lo que a menudo afectan a varios segmentos pulmonares al mismo tiempo. Dado que los segmentos pulmonares no están rodeados de cisuras, los márgenes de esta neumonía es mal definido y de aspecto algodonoso. Estas neumonías producen un exudado que llena los bronquios por lo que no suele observarse broncograma aéreo y produce con mayor frecuencia atelectasias por ese motivo.(10,11,13)

Intersticial

Los prototipos de esta son las virales y las causadas por *Mycoplasma pneumoniae* y *Pneumocystis jirovecii*. Estas tienden a afectar las paredes de las vías respiratorias y los tabiques alveolares que en etapas tempranas de la infección

pueden dar lugar a un patrón reticular fino. Frecuentemente estas neumonías se diseminan hacia los alveolos adyacentes provocando además un patrón parcheados o confluyente con el espacio aéreo que imposibilita la identificación del patrón intersticial inicial.(10,11,13)

Otros

Redonda: es más frecuente en niños, tienen una forma esférica. Suelen tener una localización posterior y en lóbulo inferior. Y también una forma cavitada que es frecuente en tuberculosis. En lóbulos superiores y pueden ser bilaterales. Tiene una pared fina, lisa y no tienen nivel hidro-aéreo. (10)

Localización de la neumonía

Este es otro dato que provee información indirecta acerca del microorganismo que pudiese estar causando la neumonía. Para esto la mejor forma de evaluar al paciente será con la obtención de dos proyecciones con un ángulo de 90 grados entre sí, lo más habitual una torácica con proyección frontal y una lateral. Además, se puede obtener aun más información con la tomografía computarizada ya que provee con mayor detalle la localización y es capaz de detectar lesiones más pequeñas, no podrían visualizarse en radiografías convencionales. A pesar de esto, en muchas ocasiones solo se dispone de una radiografía frontal ya sea porque la gravedad del paciente no permite obtener otro estudio o simplemente por infraestructura de la unidad hospitalaria, sin embargo esto nunca representa un obstáculo para la atención apropiada del paciente, ya que una radiografía simple puede eliminar la necesidad de realizar otros métodos diagnósticos.(10,12)

Otro signo es el signo de la columna, se observa en radiografía torácica lateral, la columna dorsal muestra de forma normal, una colocación más obscura conforme desciende desde la cintura escapular hasta el diafragma. Por lo tanto cuando una enfermedad, como es la neumonía, con densidad de tejidos blandos o densidad líquida, afecta la porción posterior del lóbulo inferior, esta densidad añadida absorbe

una parte mayor del haz de rayos x por lo que la columna muestra un aspecto más blanco (opaco), originando el signo de la columna. Este servirá para localizar la enfermedad en los pulmones hacia el lóbulo inferior.(10,12)

Radiografía de tórax en el paciente envejecido

La radiografía de tórax es el estudio inicial en la mayoría de los casos cuando se sospecha de enfermedad pulmonar. En pacientes frágiles, las proyecciones estándar de la radiografía pueden ser difíciles de obtener, por ejemplo, la posteroanterior, por lo que suele bastar con otras como la anteroposterior en posición supina. (14)

En el adulto mayor puede ser posible encontrar una radiografía de tórax normal, principalmente en un tiempo temprano de la evolución del pacientes con neumonía, pero además puede observarse en pacientes de mayor edad y deshidratados, además con cambios visibles ocasionados por el propio envejecimiento, que incluso hacen que sea muy difícil distinguir un proceso de neumonía, de estos mismos cambios, o padecimientos como enfermedad pulmonar obstructiva crónica o insuficiencia cardíaca. (14)

Uno de los cambios fisiológicos relacionados a la edad, más importantes es la disminución de la compliance pulmonar, por disminución de la elasticidad, por cambios en el parénquima y en la pared torácica. La pared torácica pierde compliance con el envejecimiento, por disminución en la masa y fuerza de los músculos del tórax y por calificación progresiva de las articulaciones del tórax. La disminución de la compliance del parénquima pulmonar asociada a la edad, se atribuye a cambios en el tejido conectivo pulmonar, principalmente por presencia de fibras de colágeno menos elásticas y más cruzadas, y pérdida estructural espacial. También se ha sugerido la presencia de una proteína pseudoelastina. La dilación de los espacios aéreos, ocasionara a su vez reducción en el tejido de soporte alrededor de la vía aérea, haciendo más susceptibles a las vías aéreas pequeñas al colapso. Otro de los motivos por lo que esto ocurre, además los cambios

cualitativos del colágeno, es por una disminución en el flujo sanguíneo arterial de la circulación sistémica a través de las arterias bronquiales. (14)

La consecuencia final de esto es atrapamiento de aire en vías respiratoria distales o aumento del volumen residual, que es el volumen que permanece en los pulmones después de espiración máxima. Este llega a ser del 50% entre los 20 a 70 años. Contrastando con esto el volumen corriente disminuye hasta un 75%, por la capacidad pulmonar total siempre permanece igual. Este proceso no se considera patológico, ya que está libre de proceso inflamatorio, sin embargo, sin tiene consecuencias funcionales, aunque sin repercusión clínica para el paciente sano/. Por ejemplo, los cambios mencionados, condicionan reducción del índice ventilación/perfusión, por disminución en el número de alveolos con un intercambio gaseoso apropiado, ocasionado por estos cambios estructurales, ocasionando una disminución de la PaO₂, que se ha estimado en 6 mmHg, lo cual como se menciono no suele tener impacto clínico en un paciente sano. (14)

Los pacientes también pueden presentar una leve hipertensión pulmonar, debido a esclerosis vascular, que tiene el potencial de redistribuir el flujo sanguíneo pulmonar, en dirección cefálica, lo que puede originar imágenes radiológicas similares a signos de descompensación cardiaca. (15)

Pandemia actual de neumonía COVID-19

El agente viral SARS CoV-2 (coronavirus tipo 2 causante del síndrome respiratorio agudo severo) que infecta las vías respiratorias y puede ocasionar neumonía cuyo nombre es COVID-19 (enfermedad por coronavirus 2019), continúa propagándose y aumentando a nivel mundial. Este fue reportado inicialmente en la ciudad Wuhan en China en diciembre del 2019 donde inicio a propagarse sin control, siendo una enfermedad emergente que requería una forma apropiada de ser diagnosticada y de forma consecuente una forma de ser tratada así como su prevención, situación que actualmente se está llevando a cabo, sin embargo, aun es necesario profundizar en el estudio de esta enfermedad ya que aunque ha pasado más de 1

año aun condiciona un gran número de muertes, especialmente en determinados grupos poblacionales como son los adultos mayores. (16)

COVID-19 en al adulto mayor

Los adultos mayores representan un grupo específico de riesgo alto de desarrollar una forma clínica grave de COVID-19, con un deterioro clínico más acelerado que en un paciente joven. Esto debido al propio proceso de envejecimiento y comorbilidades, que son factores que pueden promover la tormenta de citocinas promovida por esta infección viral resultando en falla respiratoria con involucro multisistémico que amenazará la vida de los pacientes. La presentación clínica en este grupo de pacientes suele ser insidiosa, tanto en esta enfermedad COVID-19 como en otras, por lo que se requiere que se les otorgue una vigilancia estrecha, no necesariamente intrahospitalaria, así como un diagnostico temprano y terapéutica individualizada, en base a la historia clínica del paciente y el uso de medicamentos de forma crónica.(17)

Liu et al., analizó las características clínicas de los pacientes adultos mayores, así como jóvenes. En ambos encontró como síntomas comunes fiebre, tos y esputo; y como menos comunes rinorrea, cefalea y diarrea. También encontró mayor severidad evaluada con el Índice de Severidad de Neumonía (PSI en ingles) siendo mayor la proporción de grupos IV y V en adultos mayores. También se observo la los pacientes no sobrevivientes refirieron mayor intensidad de disnea y taquipnea, mientras que fiebre y cefalea fue más común en los sobrevivientes. Dentro de la presentación atípica de los pacientes ancianos se incluyo delirium, fiebre de bajo grado y dolor abdominal, que como ocurre en otras enfermedades en los ancianos complican el diagnostico.(17)

Hallazgos radiográficos en COVID-19

En muchos casos, la infección por SARS CoV 2 es asintomática, se ha estimado alrededor de un 30-40%. En pacientes sintomáticos se presentan manifestaciones sistémicas y/o respiratorias, y otros aparatos como gastrointestinal, cardiovascular, neurológico y dermatológico. Estos síntomas y signos no son específicos de COVID-19, por lo que no puede realizarse una diferenciación entre otras enfermedades que pueden afectar estos aparatos y sistemas, sin embargo, sí existen síntomas muy asociados con COVID-19. La intensidad de estos síntomas además estará relacionada con la gravedad con que se presenta la enfermedad. Para poder confirmar el diagnóstico entonces, existen estudios paraclínicos, de los cuales la prueba estándar es la reacción en cadena de la polimerasa con transcriptasa inversa (RT-PCR) obtenida habitualmente de una muestra de exudado nasofaríngeo o de secreciones respiratorias. Se ha visto que esta prueba es altamente específica, pero la sensibilidad oscila entre 60-70% al 95-97%, por lo que los resultados falsos negativos son un gran problema. La sensibilidad también varía según el tiempo transcurrido desde la exposición al virus con una tasa de falsos negativos del 100% el primer día de inicio de los síntomas. El 20% en el tercer día de sintomatología. Es por esto que, además de contar con la presentación clínica y la prueba de PCR es necesario contar con otros métodos de apoyo diagnóstico, en donde las pruebas de imagen tienen un papel importante, además del diagnóstico, para determinar la gravedad de la enfermedad, guiar el tratamiento, valorar la respuesta terapéutica, detectar complicaciones y realizar un diagnóstico diferencial. Actualmente una prueba de imagen por sí sola no se debe usar para realizar el diagnóstico, pero sí para complementar el mismo.(16)

Radiografía de tórax:

Este es generalmente el primer estudio de imagen en los pacientes con sospecha o confirmación de COVID-19, recomendada por el American College of Radiology, por su utilidad, disponibilidad y bajo costo, aunque es menos sensible que la tomografía computarizada, pero estos beneficios hacen que sea la prueba más

utilizada en nuestro medio. El estudio óptimo, es con proyecciones postero-anterior y lateral en bipedestación, que en ocasiones la situación clínica del paciente únicamente permite realizar una prueba postero-anterior e incluso con dispositivos portátiles. También es importante aclarar que muchas veces es la única prueba posible en los pacientes críticos o ingresados en UCI. Al igual que la PCR, una de sus limitaciones es un alto índice de falsos negativos, posiblemente por precocidad de la prueba de imagen y la ausencia de patología pulmonar en el momento de la presentación, limitación de la técnica radiológica, principalmente en las portátiles, y algunos patrones como vidrio deslustrado y reticular pueden llegar a ser difíciles de detectar. Por otro lado, pueden ser causa de falsos positivos, la falta de inspiración, prominencia mamaria y mal posicionamiento del paciente. Se ha calculado una sensibilidad de hasta 89% y mucho depende también del médico que la interpreta. En el caso de la radiografía portátil baja hasta 69%.(16)

Entonces vemos que hay diferencias significativas entre los estudios más utilizados que son PCR, TC y radiografía de tórax, pero esta aceptado que esta última se use como método de triage en sitios de alta prevalencia de COVID-19, en centros de acceso limitado a otras pruebas o en pacientes con síntomas graves acelerando así su atención médica. Es por esto que la radiografía de tórax representa un gran método diagnóstico y de evaluación de los pacientes.

Tanto la radiografía de tórax como la tomografía computada de tórax permiten detectar lesiones pulmonares, evaluar su tamaño, la densidad y la evolución. Ambas tienen baja sensibilidad y especificidad para detectar casos de pacientes con cuadros leves, infectados por coronavirus como el que ocasiona COVID-19. De estos estudios la tomografía puede llegar a detectar más casos en un momento más temprano o leve de la evolución del paciente, por lo que llega a ser la herramienta más valiosa para el diagnóstico de COVID-19 cuando los síntomas del paciente son inespecíficos, con pruebas PCR insuficientes o limitadas y con alta asistencia médica de estos pacientes. Sin embargo, la radiografía de tórax es un método muy conveniente por ser rápido y sencillo, con menor costo. (18)

La radiografía de tórax puede ser normal en los casos leves o en fases precoces de la enfermedad, pero es poco probable que en los pacientes con un cuadro moderado o grave tengan una radiografía normal. La mayoría de los pacientes que se encuentran hospitalizados tiene cambios, aproximadamente 69% al ingreso y 80% en algún momento de su ingreso. Los hallazgos son más extensos a los 10-12 días del inicio de los síntomas.(16,18,19)

Los hallazgos más frecuentes son las opacidades del espacio aéreo, es decir las consolidaciones o con menos frecuencia las opacidades en vidrio deslustrado. (19,20)

Opacidad en vidrio despulido: es una atenuación incrementada, que no oscurece las estructuras broncovasculares. El lóbulo inferior derecho es el más comúnmente afectado. La distribución bilateral, periférica de lóbulos inferiores es el patrón más descrito. Estas opacidades son redondas, broncoconcéntricas y generalmente involucran la parte posterior de los pulmones. Esta imagen es más fácil de observar en TC y más difícil de observar de forma aislada en la radiografía de tórax, pero se vuelve más fácil de detectar cuándo se asocia con un engrosamiento intersticial reticular. Conforme la enfermedad evoluciona este patrón puede desaparecer o volverse más confluyente y diseminado hasta formar una franca consolidación. (20)

Engrosamiento intersticial reticular: se refiere al engrosamiento del intersticio pulmonar con engrosamiento del septo interlobular y visualización del septo intralobular. Al interponerse esta imagen con la opacidad en vidrio despulido genera una imagen llamada crazy paving o empedrado, que se observa en la tomografía únicamente. El engrosamiento intersticial reticular es uno de los hallazgos comunes en COVID-19 y casi siempre está asociado a la opacidad en vidrio despulido. Se observa mas en una fase subaguda o crónica de la enfermedad, puede permanecer incluso después de que la opacidad en vidrio despulido y la consolidación se hayan resuelto; y muy probablemente representa reclutamiento intersticial de celular inflamatorias. Esta imagen ayudara a distinguir, en caso de que se presente derrame pleural, de una etiología cardiaca. (20)

Consolidación: es un incremento homogéneo en la atenuación del parénquima pulmonar lo que obscurece los vasos y bronquios subyacentes. Es otro patrón típico y se puede considerar como un signo de progresión de la enfermedad. Esta imagen presenta además broncogramas aéreos, hasta 80% de los pacientes. (20)

Los hallazgos de estos pacientes se han dividido en cuatro categorías para facilitar el diagnóstico:

1. Radiografía normal: este hallazgo no excluye la enfermedad. (16,20)
2. Hallazgos típicos o aquellos asociados típicamente a COVID-19: patrón reticular, opacidades de vidrio deslustrado y consolidaciones, estas con morfología redondeada y una distribución multifocal parcheada o confluyente. La distribución puede ser bilateral y periférica y predominantemente en campos inferiores. El diagnóstico diferencial se realiza en base a esto con neumonías organizada y otras causas de daño pulmonar agudo. Entre la primera y tercera semana de inicio de los síntomas los hallazgos pueden progresar a hacia una enfermedad difusa, y se relacionara con el estado clínico del paciente, con hipoxemia y el principal diagnóstico diferencial es el síndrome de distes respiratorio agudo (SDRA). (16,20)
3. Hallazgos indeterminados: son aquellos que pueden encontrarse en casos de neumonía COVID-19 pero que pueden tener otras causas e incluyen las opacidades en vidrio deslustrado con distribución unilateral, central o en los lóbulos inferiores. El diagnóstico diferencial se realiza con otras infecciones y el edema alveolar. (16,20)
4. Hallazgos atípicos o poco frecuentes que corresponden a aquellos que no se han descrito con frecuencia en neumonía COVID-19. Incluyen la consolidación lobar, nódulos o masas, el patrón miliar, cavitación y derrame pleural, que solo se ha descrito solo en el 3% de los pacientes y es más característico de la enfermedad avanzada.(16,20)

Se ha visto una correlación en la evolución de los hallazgos radiográficos respecto al inicio de los síntomas: por ejemplo en los primeros días predomina la afectación

reticular sobre el vidrio deslustrado que, después de un periodo de solapamiento, se convierte en el patrón dominante, mientras que las consolidaciones son más típicas de fases más tardías.(16,20)

Graduación de la enfermedad

Hay diversas publicaciones que intentan correlacionar la gravedad de la afectación radiológica con parámetros clínicos o demográficos, proponiendo algún score de gravedad, algunos basados en el grado de afección anatómica y otros dividiendo los campos pulmonares en varias partes, con lo que se realizan los cálculos y se obtienen un resultado, sin embargo aun no existe una recomendación concreta para utilizar alguno de manera sistemática.(16,19)

Conforme evoluciona la enfermedad, la distribución de estas opacidades es mas diseminada o con múltiples consolidaciones. En etapas severas o criticas, las consolidaciones multifocales o difusas pueden mostrar una imagen de “pulmón blanco” (whitelung).(18)

En general, los estudios de imagen no están indicados para los casos asintomáticos ni para pacientes con cuadros leve. Las indicaciones más claras son para pacientes con cuadros moderados a severos, con presencia de comorbilidades o factores de riesgo de presentar un cuadro grave y quienes presentan deterioro de la función respiratoria. Es importante decir que los cambios en los estudios de imagen pueden persistir por semanas a meses por lo que no debe de ser considerado como un obstáculo para considerar la mejoría y alta del paciente, ni como determinante de respuesta al tratamiento. Se ha visto que la resolución de estos cambios llega a ser al día 26 del inicio de los síntomas de pacientes con COVID-19, pero pudiese durar más tiempo. (18)

Realizar una diferencia con otras neumonías en el estudio de radiografía de tórax puede ser bastante difícil y se necesita gran entrenamiento. La neumonía de etiología viral puede mostrar engrosamiento de la pared alveolar y cambios

intersticiales. La neumonía por estreptococo se caracteriza por consolidaciones de lóbulos o lobulillos sin presentar vidrio despulido. Ambas neumonías, por micoplasma y por aspiración se distribuyen a lo largo de la trama broncovascular lo que difiere significativamente de la neumonía tipo COVID-19.(18)

ANTECEDENTES

Wong HYF y cols, realizaron un análisis retrospectivo de 64 pacientes de 4 hospitales en Hong Kong, desde 1 de enero del 2020 a 5 de marzo del 2020, enfermedad COVID-19 confirmada con prueba PCR-RT. Todos los pacientes contaban con una radiografía de tórax en el momento de la admisión hospitalaria, con proyección posteroanterior o anteroposterior. De estos pacientes, 51 demostraron alteraciones en la radiografía de tórax en algún punto de su enfermedad. En la radiografía inicial la consolidación fue el hallazgo más común (30 de 64; 47%), después opacidades en vidrio despulido (21 de 64; 33%). La localización y distribución más común fue en zona inferior (32 de 64; 50%) y distribución periférica (32 de 64; 50%), y la mitad tenía involucro bilateral (32 de 64; 50%). Además, se encontró derrame pleural en dos pacientes (3%). En 20 pacientes se encontró una radiografía normal (31%). En el seguimiento posterior, de los 20 pacientes con radiografías normales, 7 desarrollaron cambios radiológicos. Es decir, en este tiempo, 10 a 12 días, la mayoría de los pacientes presentaron cambios radiográficos, ya descritos. (21)

Vemos entonces que la radiografía e incluso tomografía de tórax de pacientes infectados por SARS CoV-2 suele mostrar con frecuencia un involucro pulmonar bilateral y difuso, sin embargo, los hallazgos pueden ser diferentes según el estadio de la enfermedad, la edad del paciente y el estado del sistema inmune. (22)

Esto puede explicarse por cambios fisiológicos que ocurren con el envejecimiento. Por ejemplo, en pacientes adultos mayores se observa un alargamiento del espacio aéreo distal debido a pérdida del tejido de soporte. Esto de forma histológica se comprueba al observar este alargamiento o dilatación sin datos de inflamación, fibrosis o alguna otra alteración estructural. Como resultado de esto, se pueden encontrar datos de hiperinsuflación en la radiografía de tórax convencional, que en

ocasiones se le ha nombrado como “pulmón senil”, “hiperinsuflación senil” o “enfisema senil”, sin embargo, no son término apropiado o aceptado actualmente. Se ha observado que la distribución de esta dilatación del espacio aéreo es mayor de forma centrolobulillar. Cabe mencionar que estos cambios son encontrados en pacientes asintomáticos. (23)

Otros cambios encontrados son engrosamiento intersticial que en los estudios de imagen se observa como un patrón reticular subpleural. También engrosamiento de la pared bronquial. En algunos estudios incluso se ha reportado pequeños quistes, atramiento aéreo, pequeñas atelectasias basales y calcificaciones de la vía aérea, todo en pacientes asintomáticos y estos cambios serán reflejados en los estudios de imagen de tórax como la radiografía de tórax y la tomografía computada. A pesar de esto, los cambios extensivos y marcados como bronquiectasias y opacidades en vidrio despulido son poco probable que se deban solamente a la edad. (23)

Los pacientes también pueden presentar una leve hipertensión pulmonar, debido a esclerosis vascular, que tiene el potencial de redistribuir el flujo sanguíneo pulmonar, cefálicamente, lo que puede originar imágenes radiológicas similares a signos de descompensación cardiaca. (24)

No existen estudios que comparen los hallazgos radiográficos encontrados en una radiografía de tórax de un paciente joven con neumonía atípica COVID-19 con un paciente adulto mayor. Sin embargo, Song et al. encontró en el análisis de estudios de tomografía de tórax, de estos pacientes, que en menores de 50 años, la imagen de opacidad en vidrio despulido se presentaba en 77% y consolidación en 23%. Sin embargo, en pacientes mayores de 50 años, esto cambio, encontrando opacidad en vidrio despulido en 55% de los pacientes y consolidación en 45% de los pacientes, presentando significancia estadística ($p < 0.001$). También se han reportado otros hallazgos atípicos, particularmente en el adulto mayor, como múltiples parches o largos parches de consolidación, en ambos pulmones, en lóbulos inferiores y medios. Con un leve derrame pleural o aumento de nódulos linfáticos mediastinales. (25,26)

JUSTIFICACIÓN

Se ha presentado un envejecimiento en la población en los últimos años, a nivel mundial los mayores de 60 años alcanzaron un total de 962 millones en el 2017, más de la mitad de la que se estimó en 1980 y se espera que sea el doble para el 2050. Lo anterior plantea un reto para los servicios de salud, pues con el envejecimiento se presentan condiciones como comorbilidad, discapacidad, dependencia económica, mayor vulnerabilidad y los padecimientos tienden a ser más graves con mal pronóstico por retraso en el diagnóstico y por ello en el tratamiento. Lo anterior se relaciona con el hecho de que los pacientes ancianos pueden presentar manifestaciones atípicas, subclínicas e inespecíficas que llevan a realizar diagnósticos erróneos o retrasados.

Uno de los padecimiento agudos y graves que se presentan con frecuencia en los adultos mayores es la neumonía, la cual representa una de las principales causas de muerte, siendo en el 2019 la cuarta causa de muerte a nivel mundial y en México la octava causa de mortalidad, teniendo una relación directa con el nivel económico y de desarrollo de cada país. Es una causa frecuente de sepsis y choque séptico que finalmente conducen a la muerte. (3,4)

Desde el 2020, el mundo ha sufrido el impacto de COVID-19, que tuvo una rápida propagación desde los primeros casos en el 2019, y que además continúa expandiéndose. (1,4)

A nivel mundial se reportan para la fecha 27-02-21 un total de casos acumulados de 113,076,707 y un total de muertes acumuladas de 2,512,272. En México se reportan para febrero del 2021 un total de casos 2,076,882, un total de muertes de 184,474 y una tasa de letalidad de 8,9%. En la Ciudad de México se reportan un total de casos de 552,532, con 27,037 muertes y una tasa de letalidad 4,89%. (5,9)

Los adultos mayores representan un grupo de riesgo alto para desarrollar una forma clínica grave de COVID-19, con un deterioro clínico más acelerado. Esto debido al propio proceso de envejecimiento y comorbilidades, que son factores que pueden promover la tormenta de citocinas que se asocia a esta infección viral resultando en falla respiratoria con involucro multisistémico que amenazará la vida de los pacientes.

La presentación clínica en ancianos suele ser insidiosa, tanto en esta enfermedad COVID-19 como en otras, por lo que se requiere que se les otorgue una vigilancia estrecha, no necesariamente intrahospitalaria, así como un diagnóstico temprano y terapéutica individualizada, en base a la historia clínica del paciente y el uso de medicamentos de forma crónica.(17)

Uno de los estudios diagnósticos más importantes a realizar en los pacientes con COVID-19 es la tomografía de tórax, sin embargo, esta representa mayor consumo de tiempo y de recursos, que en nuestro país hace más difícil realizarlo de forma sistemática a los pacientes, es por eso que es importante estudiar a fondo otras posibilidades como es la radiografía de tórax, particularmente en el adulto mayor, que constituye un grupo de la población muy grande y a quienes los estudios a nivel mundial, suelen dejar de lado, principalmente por ser pacientes complejos, que son difíciles de estudiar, sin embargo son los que tienen mayor riesgo de evolucionar a la forma grave de esta enfermedad y por lo tanto mayor mortalidad. Datos en relación a las características radiográficas de la neumonía atípica por COVID-19 en ancianos no son suficientes actualmente, se conocen datos en población general sobre los hallazgos radiográficos, así como en otros padecimientos es posible que los hallazgos radiográficos difieran con respecto a los esperados en adultos jóvenes, pues los ancianos presentan factores como cambios asociados a envejecimiento a nivel pulmonar, y padecimientos crónicos como la enfermedad pulmonar crónica, insuficiencia cardíaca, condiciones que pueden modificar las radiografías en pacientes con COVID-19.

Realizar un análisis cuidadoso de los estudios de radiografía de tórax en ancianos puede apoyar para realizar un diagnóstico apropiado de la enfermedad y una aproximación temprana de la gravedad de la misma, permitiendo actuar oportunamente en favor de la vida del paciente.

Es por ello que se realizó este estudio para conocer las características radiográficas en los adultos mayores y complementar la información existente contrastando con los resultados obtenidos.

PLANTEAMIENTO DEL PROBLEMA

La neumonía ocasionada por el agente viral SARS CoV-2 que causante de la pandemia actual de neumonía COVID-19 tiene gran magnitud debido al gran número de casos reportado, a nivel mundial se reportan para la fecha 27-02-21 un total de casos acumulados de 113,076,707, en el continente Americano constituido por 54 países y territorios se estima un total de casos acumulados de 50,426,504, en el país de México se reporta un total de casos 2,076,882 y en la ciudad de México 552,532. Además con gran trascendencia debido al gran número de muertes que ha ocasionado que a nivel mundial se reportan un total de muertes acumuladas de 2,512,272, en América un total de muertes acumuladas de 1,205,248, en México un total de muertes de 184,474 y una tasa de letalidad de 8,9% y en la Ciudad de México se reportan 27,037 muertes y una tasa de letalidad 4,89%. Esto ha ocasionado una alta demanda en los servicios de salud, llegando a ser enfocada casi exclusivamente a atender a los pacientes que padecen COVID-19, además ocasionado daño económico a todos los países del mundo en grados variables, siendo México uno de los más afectados.

Los adultos mayores, son un grupo especialmente vulnerable para presentar una forma grave de neumonía COVID-19 y con mayor mortalidad, ya sea por la propia edad, que es considerado un factor determinante para estas dos variables, como por presentar múltiples comorbilidades. Además, son un grupo poblacional que frecuentemente se deja a un lado dentro de los diversos estudios científicos que se realizan a lo largo del mundo.

De acuerdo a diversos estudios realizados, la radiografía de tórax es un estudio de apoyo diagnóstico y de seguimiento de los pacientes con COVID-19 de gran valor, particularmente en nuestro medio por su bajo costo y facilidad para realizarlo y que el análisis cuidadoso de estas puede permitir evaluar la progresión de la enfermedad por lo que el análisis de las radiografías de los adultos mayores puede ayudar a mejorar su atención, ya que en nuestro país no existen estudios orientados a este tópico.

PREGUNTA DE INVESTIGACIÓN

¿Cuáles son los patrones radiológicos que se presentan en los pacientes adultos mayores que padecen neumonía atípica por COVID-19?

OBJETIVOS

Objetivo general

Determinar los patrones radiográficos en el adulto mayor que padece neumonía atípica por COVID-19.

Objetivos específicos

- Identificar a los pacientes mayores de 60 años con neumonía atípica por COVID-19 que estuvieron hospitalizados durante el periodo de estudio.
- Clasificar las radiografías según los hallazgos radiográficos que presentan los adultos mayores incluidos en el estudio.
- Determinar la puntuación de RALE (radiographic assessment of lung edema) o Evaluación radiográfica del edema pulmonar de los pacientes mayores de 60 años con neumonía COVID-19.
- Describir la edad y género de la población estudiada.
- Describir la presentación clínica sea típica o atípica, así como la severidad de la neumonía por COVID-19 en la población estudiada.
- Describir los hallazgos de laboratorio LDH, albúmina, linfocitos de los pacientes adultos mayores estudiados.
- Describir las comorbilidades diabetes mellitus, hipertensión arterial, obesidad, enfermedad renal crónica de los pacientes adultos mayores estudiados.

HIPÓTESIS DE TRABAJO

Los patrones radiográficos en los pacientes mayores de 60 años con neumonía COVID-19 son diferentes a los encontrados en la población general que ha sido descrita en la literatura actual.

MATERIAL Y MÉTODOS

Lugar donde se realizará el estudio:

Este estudio se realizó en el hospital general de zona No 27, la cual es una unidad de 2º nivel del IMSS, en el cual se atiende población derechohabiente, se encuentra ubicado en la calle Lerdo, colonia Tlatelolco, Alcaldía Cuauhtémoc, Ciudad de México.

Tipo de estudio por sus características.

Por la finalidad del estudio: descriptivo.

Por secuencia temporal: transversal.

Por la cronología de los hechos: retrospectivo.

Población y muestra del estudio:

Se realizó el estudio con la información de pacientes mayores de 60 años que estuvieron hospitalizados en el HGZ 27 (Hospital general de zona 27) por neumonía tipo COVID-19 durante el periodo de 1 octubre 2020 al 31 de marzo del 2021.

Tamaño de muestra

Se utilizó la fórmula para cálculo de una proporción, para conocer la frecuencia de hallazgos radiológicos en los paciente hospitalizados por neumonía por COVID-19, se tomara en cuenta los datos existente en la literatura en donde se menciona que los pacientes que se encuentran hospitalizados tiene cambios, aproximadamente 69% al ingreso y 80% en algún momento de su ingreso.

$$p = 0.69$$

$$q = 1-p = 0.31$$

Con un nivel de confianza de 95% $\alpha=0.05$; $Z\alpha$ 1.96; Precisión 0.08

$$\frac{Z\alpha^2 \times p0 \times q0}{d^2} = n$$

$$\frac{1.96^2 \times 0.69 \times 0.31}{0.08^2} = n$$

$$\frac{3.84 \times 0.69 \times 0.31}{0.0064} = n$$

$$\frac{0.82}{0.0064} = n$$

$n=128$ Se requiere al menos de 128 pacientes para este estudio.

Tipo de muestreo

Se realizó un muestreo no probabilístico, tomando los datos del censo diario de pacientes que estuvieron hospitalizados por neumonía por COVID-19 del 1 octubre del 2020 al 31 marzo del 2021. Se seleccionó los casos de forma consecutivos hasta completar el número del tamaño de la muestra.

Selección de los pacientes, criterios de inclusión y exclusión:

Criterios de Inclusión:

Se incluyo a este estudio a los pacientes que de 60 años y más, de ambos géneros, que estuvieron hospitalizados en Medicina Interna del HGZ 27 durante el periodo de 1 octubre del 2020 al 31 marzo del 2021, con diagnostico confirmado por PCR y /o prueba rápida para SARS-CoV-2 y que contaron con radiografía dentro de las primeras 48 horas de ingreso al hospital.

Criterios de no inclusión:

Se excluyó del estudio a los pacientes que tuvieron diagnostico de fibrosis pulmonar, enfermedad pulmonar obstructiva cronica, insuficiencia cardiaca congesitiva y/o que no contaran con expediente clínico.

Criterios de eliminación:

Se eliminó del estudio a pacientes que no contaron con información clínica completa que no permita clasificar el tipo de presentación de enfermedad y/o que la radiografía de los pacientes no pueda ser interpretada adecuadamente debido a la técnica.

DEFINICIÓN DE LAS VARIABLES

Edad

Definición conceptual:

Tiempo que ha vivido una persona o ciertos animales o vegetales.

Definición operacional: Se medirá mediante los datos plasmados en expediente clínico.

Tipo de variable: cuantitativa.

Escala de medición: continua.

Unidad de medición: número de años.

Sexo

Definición conceptual: Condición orgánica, masculina o femenina, de los animales.

Definición operacional: Se obtendrá de los datos plasmados en expediente clínico

Tipo de variable: cualitativa.

Escala de medición. Binominal.

Unidad de medición: 1 hombre 2 mujer.

Manifestación clínica

Definición conceptual: Conjunto de las manifestaciones de una enfermedad.

Definición operacional: Se obtendrá de los datos plasmados en expediente clínico o de la hoja de reporte de censo diario. Se clasificará en tres categorías, según la definición operacional de enfermedad COVID-19, como típica si el paciente presento fiebre ≥ 38 centígrados, tos seca, disnea, cefalea, odinofagia, mialgias, artralgias, dolor torácico, escalofríos, rinorrea, conjuntivitis, anosmia, disgeusia, nausea o vomito, diarrea y dolor abdominal. Atípica: se consideran las características

mencionadas como típicas, pero serán oligosintomáticas y/o atenuadas. Inespecífica: son formas de presentación de la enfermedad, no necesariamente relacionadas directamente a sitio anatómico y órgano que se encuentra afectado como: síndrome confesional agudo, caídas, declinación funcional, dismovilidad e incontinencia.

Tipo de variable: cualitativa

Escala de medición. nominal

Unidad de medición: 1. Típica. 2. Atípica. 3. Inespecífica.

Hipertensión arterial.

Definición conceptual: Según la definición conceptual revisada en el 2020, por la sociedad global de hipertensión en sus guías de práctica, se definirá cómo hipertensión sistólica cuando sea ≥ 140 mmHg y/o con presión diastólica ≥ 90 mmHg.

Definición operacional: Se obtendrá de los datos plasmados en expediente clínico o de la hoja de reporte de censo diario.

Tipo de variable: cualitativa

Escala de medición. Binominal

Unidad de medición: 0= ausente 1= presente

Diabetes tipo 2.

Definición conceptual: desorden del metabolismo de los carbohidratos, con múltiples fenómenos fisiopatológicos, que conducen a niveles elevados de glucosa en sangre, definidos por glucosa en ayuno ≥ 126 mg/dL o glucosa ≥ 200 mg/dL a las 2 horas de carga oral de glucosa o hemoglobina A1c $\geq 6.5\%$ o pacientes con síntomas clásicos de hiperglucemia o crisis hiperglucémica con glucosa al medida al azar ≥ 200 mg/dL.

Definición operacional: Se obtendrá de los datos plasmados en expediente clínico o de la hoja de reporte de censo diario.

Tipo de variable: cualitativa

Escala de medición. Binominal

Unidad de medición: 0= ausente 1= presente

Obesidad.

Definición conceptual: acumulación anormal o excesiva de grasa que puede ser perjudicial para la salud. Una persona con un IMC (índice de masa corporal) igual o superior a 30 es considerada obesa.

Definición operacional: Se obtendrá de los datos plasmados en expediente clínico o de la hoja de reporte de censo diario.

Tipo de variable: cualitativa

Escala de medición. Binominal

Unidad de medición: 0= ausente 1= presente

Insuficiencia Renal Crónica

Definición conceptual: presencia de una alteración estructural o funcional renal (sedimento, imagen, histología) que persiste más de 3 meses, con o sin deterioro de la función renal; o un filtrado glomerular (FG) < 60 ml/min/1,73 m² sin otros signos de enfermedad renal.

Definición operacional: Se obtendrá de los datos plasmados en expediente clínico o de la hoja de reporte de censo diario.

Tipo de variable: cualitativa

Escala de medición. Binominal

Unidad de medición: 0= ausente 1= presente

Albúmina

Definición conceptual: Proteína animal y vegetal, rica en azufre y soluble en agua, que constituye el componente principal de la clara del huevo y se encuentra también en el plasma sanguíneo y linfático, en la leche y en las semillas de ciertas plantas.

Definición operacional: Se medirá a través del sistema electrónico de laboratorio de la unidad médica.

Tipo de variable: cuantitativa

Escala de medición. continua

Unidad de medición: g/dL

LDH

Definición conceptual: es una enzima que facilita el proceso de transformación de glucosa en energía para que las células puedan utilizar esa energía. La LDH se encuentra en muchos órganos y tejidos del cuerpo, incluidos el hígado, el corazón, el páncreas, los riñones, los músculos esqueléticos, el cerebro y las células sanguíneas.

Definición operacional: Se medirá a través del sistema electrónico de laboratorio de la unidad médica.

Tipo de variable: cuantitativa

Escala de medición. Continua

Unidad de medición: UI/L

Linfocitos

Definición conceptual: Tipo de célula inmunitaria elaborada en la médula ósea; se encuentra en la sangre y el tejido linfático.

Definición operacional: Se medirá a través del sistema electrónico de laboratorio de la unidad médica.

Tipo de variable: cuantitativa

Escala de medición. discreta

Unidad de medición: número de célula mm³

Leucocitos

Definición conceptual: son un conjunto heterogéneo de células sanguíneas que son ejecutoras de la respuesta inmunitaria, interviniendo así en la defensa del organismo contra sustancias extrañas o agentes infecciosos (antígenos).

Definición operacional: Se medirá a través del sistema electrónico de laboratorio de la unidad médica.

Tipo de variable: cuantitativa

Escala de medición. discreta

Unidad de medición: número de cel /mm³

Neutrófilos

Definición conceptual: granulocitos o neutrófilos polimorfonucleares (PMNs) son las células blancas sanguíneas más abundantes en humanos.

Definición operacional: Se medirá a través del sistema electrónico de laboratorio de la unidad médica.

Tipo de variable: cuantitativa

Escala de medición: discreta

Unidad de medición: número de cel /mm³

Tipo de proyección.

Definición conceptual: camino que sigue el rayo central desde que sale del tubo de rayos X y atraviesa al paciente hasta el receptor de la imagen.

Definición operacional: la radiografía fue tomada posteroanterior cuando el haz de rayos X atraviesa al paciente desde su parte posterior o dorsal hacia su parte anterior o rostral; en bipedestación pues genera menos magnificación, mayor nitidez y se permite un mejor grado de inspiración, en caso de que la condición clínica del paciente no lo permitiera se tomó proyección anteroposterior mediante equipo portátil.

Tipo de variable: cualitativa

Escala de medición. Binominal

Unidad de medición: 1- posteroanterior 2- anteroposterior

Patrón radiográfico pulmonar.

Definición conceptual: refiere a un hallazgo no específico o a una colección de hallazgos que sugieren uno o más procesos patológicos específicos en un estudio radiográfico.

Definición operacional: es la expresión radiográfica de la infección pulmonar por SARS-CoV-2, la cual se describirá en base a los estudios radiográficos de los pacientes registrados en el sistema electrónico de radiografías de la unidad, mediante la intervención de medico radiólogo. Estos se clasificarán en base a los patrones más frecuentemente descritos en los pacientes con neumonía COVID-19. Consolidación:

Opacidad densa del parénquima pulmonar oculta los márgenes de los vasos y paredes de las vías respiratorias. Patrón reticular: es una colección de innumerables opacidades lineales pequeñas que, en suma, producen una apariencia parecida a una red y que representa enfermedad intersticial. Opacidad en vidrio esmerilado: se observa como un área de mayor opacidad, “en neblina pulmonar”, generalmente extensa, dentro de la cual los márgenes de los vasos pulmonares pueden estar conservados, pero ser imprecisos. Es menos opaca que la consolidación. Mixto: será la combinación de estos patrones que pueden llegar a coexistir dentro de la evolución habitual de la neumonía COVID-19. Otros: hallazgos o patrones como derrame pleural o consolidación total de un o ambos pulmones.

Tipo de variable: cualitativa

Escala de medición. nominal

Unidad de medición: 1. Consolidación. 2. Reticular. 3. Vidrio esmerilado. 4. Mixto
5. Otros hallazgos.

Evaluación radiográfica de edema pulmonar (RALE).

Definición conceptual: instrumento utilizado para describir el curso y severidad de la neumonía COVID-19 en base a los hallazgos radiográficos.

Definición operacional: se calculará en base a la descripción radiológica y los criterios de la escala de evaluación radiográfica de edema pulmonar adaptada para la valoración de los pacientes con neumonía COVID-19. Se consideran ocho puntos según la extensión radiológica de la afectación pulmonar. Para su cálculo se divide visualmente en cuatro partes cada pulmón, partiendo del hilio pulmonar como punto medio. Cada cuadro resultante corresponderá a 25% del parénquima pulmonar y cada pulmón se puntuará de 0 a 4 según el porcentaje de extensión de las consolidaciones o radioopacidades. El total de puntos otorga un grado de gravedad: 0 puntos como normal, 1-2 puntos como leve, 3-6 puntos como moderado y >6 puntos como grave.

Tipo de variable: cualitativa

Escala de medición. ordinal

Unidad de medición: 1. Normal (0 puntos). 2. Leve (1-2 puntos) 3. Moderado (3-6 puntos) 4. Grave (>6 puntos).

MÉTODO Y TÉCNICA DE RECOLECCIÓN DE LA INFORMACIÓN

Este estudio se llevó a cabo en el Hospital General de Zona N.27.

A los pacientes que contaron con los criterios de elegibilidad, se solicitó autorización al director del hospital y se procedió a realizar la recolección de la información.

Se realizó en el periodo comprendido del 1 octubre del 2020 al 31 marzo del 2021.

Las radiografías de tórax fueron realizadas por el personal técnico de rayos X con equipo convencional, localizado en el servicio de rayos x, en una sala fija de rayos X, marca General Electric, modelo Definum 5000, con último servicio de mantenimiento el 16-03-21, con servicios de mantenimiento programados dos veces al año.

Una vez identificados y seleccionados los pacientes, se realizó un análisis de los estudios radiográficos por parte del médico especialista en radiología.

DESCRIPCIÓN GENERAL DEL ESTUDIO

Con previa autorización del director médico, del médico coordinador del área de investigación en salud y del comité local de investigación y ética se llevó a cabo el presente trabajo en el hospital general de zona No. 27.

Se realizó una revisión del censo diario de pacientes de hospitalización del área "COVID" y se obtuvo la información de pacientes para hacer la revisión de expedientes clínicos, físicos o digitales y obtener la información requerida para el estudio.

Una vez recolectados y ordenados los datos, se realizó la revisión de la radiografía, consignándose en la hoja de datos el tiempo de ingreso al hospital y el tiempo de realización del estudio radiográficos, posteriormente se realizó la descripción de estudios radiográficos de los pacientes seleccionados. En base a los datos encontrados el médico especialista de radiología se clasificó a los pacientes de acuerdo a los patrones radiográficos más frecuentes que son consolidación, reticular, vidrio esmerilado, mixto y otros hallazgos.

Los datos fueron recopilados en una hoja de cálculo en el programa SPSS para su posterior análisis.

ANÁLISIS ESTADÍSTICO

Se realizó estadística descriptiva para resumir la información de las variables demográficas, clínicas y radiológicas, se calculó la media y la desviación estándar de la muestra para las variables cuantitativas de distribución normal, y se presentará la mediana y el rango para variables cuantitativas de distribución no normal.

Las variables cualitativas fueron presentadas en porcentajes.

ASPECTOS ÉTICOS

El estudio que se presenta sigue las recomendaciones mencionadas en el código de Núremberg, ya que los resultados obtenidos serán útiles para la comunidad médica pues ayudarán en el diagnóstico e interpretación radiológica de los adultos mayores con infección atípica por COVID- 19. No se afectó a los sujetos involucrados puesto que es un estudio retrospectivo y se tomarán los datos del expediente clínico y de la base de datos radiológica

de la unidad HGZ 27. Se obtuvo la autorización de las autoridades del hospital para hacer uso de la información.

El estudio se apega a los lineamientos propuestos en la Declaración de Helsinki, ya que esta investigación médica es para identificar las características radiológicas de los pacientes con neumonía atípica COVID-19, basando en información previa de otros padecimientos similares, y lo que se encontró en la literatura actual acerca de esta enfermedad emergente COVID-19. Se realizó de forma retrospectiva sin necesidad de intervenciones y sin la necesidad de solicitar actualización de estudios radiológicos, protegiendo la intimidad y confidencialidad de los pacientes integrados en este estudio.

No se encontraron riesgos para los individuos puesto que la información ya era existente.

En cuanto a las recomendaciones en el informe Belmont, no se requirió de la autorización de cada participante, puesto que se tomaron los datos del expediente, que registró su evolución durante su internamiento, la cual se utilizó con estricta confidencialidad de los datos obtenidos. El estudio traerá beneficios a la población en general pues aportará datos acerca de los hallazgos radiológicos lo cual ayudará a los médicos a tomar mejores decisiones en cuanto a diagnóstico oportuno de esta enfermedad.

El estudio se apega a lo recomendado en la Ley general de salud en materia de investigación para la salud, título segundo de los aspectos éticos de la investigación en seres humanos.

Se apega al artículo 14 pues está justificado realizar este estudio en base a la información médica que existe actualmente.

Los beneficios que se obtuvieron son mayores que los riesgos, los cuales no existen para el paciente pues es un estudio retrospectivo, y no se realizó ninguna intervención al paciente.

Será realizado por especialistas en el área de Geriatria, así como en aérea de radiología.

De acuerdo con el artículo 17 del Reglamento de la Ley General de Salud en Materia de Investigación para la Salud se considera este estudio como Investigación sin riesgo: Son estudios que emplean técnicas y métodos de investigación documental retrospectivos y aquéllos en los que no se realiza ninguna intervención o modificación intencionada en las variables fisiológicas, psicológicas y sociales de los individuos que participan en el estudio, entre los que se consideran: cuestionarios, entrevistas, revisión de expedientes clínicos y otros, en los que no se le identifique ni se traten aspectos sensitivos de su conducta.

RESULTADOS

Se realizo un estudio con los datos de la base de radiografías de la unidad HGZ 27, y de los expedientes de los pacientes hospitalizados en el periodo 1 de octubre 2020 al 31 de marzo 2021, en el que se considero 200 participantes, de los cuales se excluyeron 13 debido a que la información en los expedientes estaba incompleta, en total se analizo 187 expedientes de pacientes con sus respectivas radiografías. La mediana de la edad de la población estudiada fue 74 años (61-97). Se encontró predominio del sexo masculino con el 53.3%. En la tabla 1 se encuentran el resto de las características generales de la población.

Tabla 1. Características generales de la población n187	
<u>Variable</u>	<u>Resultado</u>
Edad mediana (min-max)	74 (61-97)
Temperatura mediana (min-max)	37.9 (36-40)
IMC m(DS)	26.68 (4.56)
Sexo n(%)	
-Hombre	100 (53.3)
-Mujer	87 (46.5)
Presentación atípica n(%)	76 (40.6)

Los síntomas que se encontraron con mayor frecuencia en la población estudiada, en orden de mayor a menor, fueron: cefalea 125 (66.8), mialgias 122 (65.2), artralgias (65.2), disnea 109 (58.3), tos 108 (57.8), fiebre 107 (57). Ver resto de síntomas en tabla 2.

Tabla 2. Síntomas n187(%)	
Fiebre	107 (57)
Artralgias	114 (61)
Mialgias	122 (65.2)
Cefalea	125 (66.8)
Tos	108 (57.8)
Disnea	109 (58.3)
Dolor torácico	69 (36.9)
Odinofagia	81 (43.3)
Rinorrea	22 (11.8)
Conjuntivitis	31 (16.6)
Anosmia	46 (24.6)
Disgeusia	52 (27.8)
Nausea	85 (45.5)
Vomito	48 (25.7)
Dolor abdominal	79 (42.2)
Diarrea	70 (37.4)
Escalofríos	29 (15.5)

Al analizar la presencia de síndromes geriátricos se encontró que los más frecuentes fueron: deterioro funcional 105 (56.1) y delirium 92 (49.2). Para ver otros síndromes geriátricos ver tabla 3.

Tabla 3. Síndromes geriátricos n187	
Dismovilidad n(%)	40 (21.4)
Delirium hipoactivo n(%)	64 (34.2)
Delirium hiperactivo n(%)	19 (10.2)
Delirium mixto n(%)	9 (4.8)
Caídas n(%)	18 (9.6)
Deterioro funcional n(%)	105 (56.1)
Incontinencia n(%)	16 (8.6)

Dentro de las comorbilidades analizadas, las que se encontraron con mayor frecuencia fueron: hipertension arterial sistémica 119 (63.6), diabetes tipo 2 (44.4) y obesidad 45 (24). El resto se encontro con menor frecuencia y se encuentran en la tabla 4.

Tabla 4. Comorbilidades n187	
Comorbilidad	n (%)
Diabetes tipo 2	83 (44.4)
Hipertensión arterial sistémica	119 (63.6)
Obesidad	45 (24)
Fibrilación auricular	5 (2.7)
Artritis reumatoide	3 (1.6)
Epilepsia	1 (0.5)
Hipotiroidismo	2 (1.1)
Fractura de cadera	1 (0.5)
Cáncer de próstata	1 (0.5)
Asma	1 (0.5)
Espondilitis anquilosante	1 (0.5)
Enfermedad renal crónica	10 (5.3)
Cáncer de mama	4 (2.1)
Demencia	5 (2.7)
Evento vascular cerebral	4 (2.1)
Enfermedad de Parkinson	3 (1.6)
Dislipidemia	5 (2.7)
Osteosarcoma	1 (0.5)
Insuficiencia hepática	2 (1.1)

En la tabla 5 se reporta los resultados de los distintos grados del índice de masa corporal.

Tabla 5. Índice de masa corporal n187	
<u>Grado</u>	<u>n(%)</u>
Peso bajo	33 (17.6)
Sobrepeso	41 (21.9)
Obesidad grado 1	34 (18.2)
Obesidad grado 2	10 (5.3)
Obesidad grado 3	1 (0.5)

Dentro de los analisis de laboratorio considerados se reporto deshidrogenasa lactica, leucocitos y linfocitos en la tabla 6.

Tabla 6. Análisis de laboratorio n187.	
<u>Parámetro.</u>	<u>Mediana (min-max)</u>
DHL	407 (150-1528)
Leucocitos	10.4 (3-26)
Linfocitos	0.69 (0.1-3)

En el analisis de los datos radiograficos se encontro en la proyeccion de los estudios un predominio en la toma postero anterior 151 (80.7) y de portatil 36 (19.3).

No se tomar estudio en proyeccion antero-posterior.

Dentro de los patrones identificados se encontro en orden de frecuencia: mixto 96 (51.3), reticular 36 (19.3), vidrio esmerilado 29 (15.5), consolidacion 22 (11.8) y estudios radiograficos normales 4 (2.1), ver grafica 1. Dentro de los patrones mixtos, los componentes de las imágenes encontradas fueron: patron reticular con vidrio

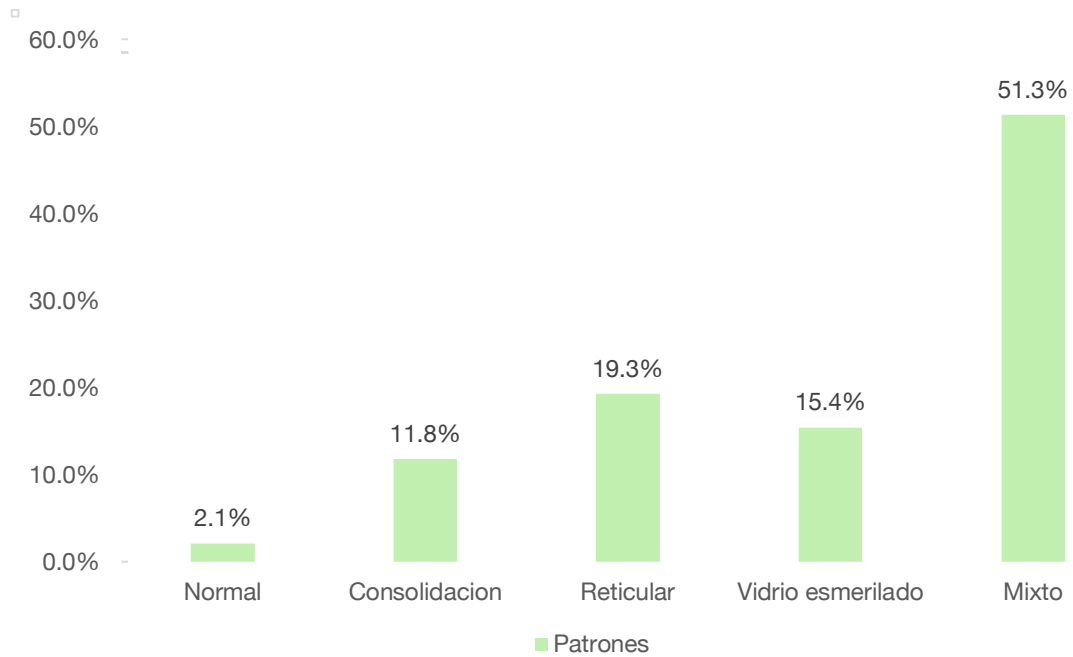
esmerilado 43 (51.4), luego consolidacion con vidrio esmerilado 33 (17.6) y consolidacion con patron reticular 20 (10.7), ver grafica 2.

Tabla 7. Datos radiográficos n187	
Proyección	n(%)
Postero-anterior	151 (80.7)
Portátil	36 (19.3)
Patrón	n(%)
Normal	4 (2.1)
Consolidación	22 (11.8)
Reticular	36 (19.3)
Vidrio esmerilado	29 (15.5)
Mixto	96 (51.3)
Patrones Mixtos	n(%)
Consolidación y Reticular	20 (10.7)
Consolidación y vidrio esmerilado	33 (17.6)
Reticular y vidrio esmerilado	43 (23)
Agregados radiológicos	n(%)
Derrame pleural izquierdo	5 (2.7)
Derrame pleural bilateral	4 (2.1)
Bulas	1 (0.5)
RALE	n(%)
Normal	4 (2.1)
Leve	32 (17.1)
Moderado	84 (44.9)
Grave	67 (35.8)
Tiempo de evolución	n(%)
≤7 días	21 (14.4)
>7 días	160 (85.6)

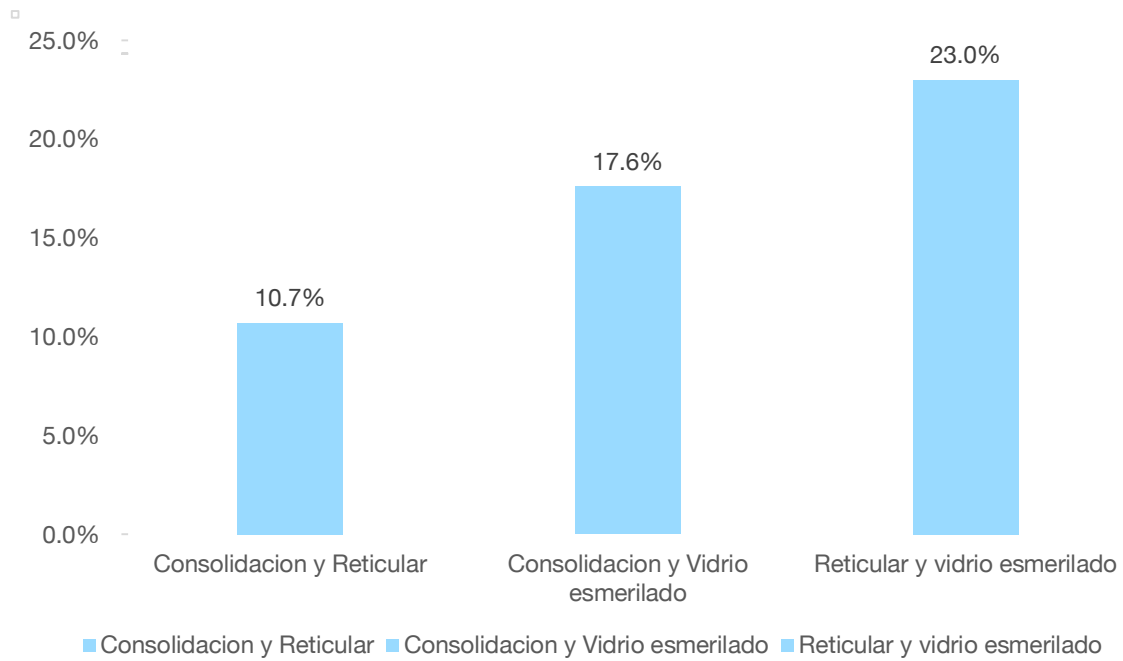
Ademas se encontraron otros hallazgos radiologicos: derrame pleural izquierdo 5 (2.7), derrame pleural bilateral 4 (2.1) y bulas 1 (0.5).

Al aplicar la escala de evaluacion de severidad RALE se encontro que la mayoria de los estudios radiograficos calificaron como moderados 84 (44.9) y despues como graves 67 (35.8). 32 (17.1) fueron leves y solo 4 (2.1) fueron normales.

Finalmente se encontro que la mayoria de los estudio se tomo con mas de 7 dias desde el inicio de los sintomas 160 (85.6) y solo 21 (14.4) se realizo antes de 7 dias. Ver tabla 7.



Grafica 1. Patrones radiograficos



Grafica 2. Patrones mixtos

DISCUSIONES

Estudios realizados previamente en otros países han evaluado las características radiológicas que manifiestan los pacientes con neumonía atípica por SARS-CoV 2, en ocasiones logrando describir patrones que se presentan con mayor frecuencia y otorgando recomendaciones para crear diagramas de flujo y crear algoritmos diagnósticos para estos pacientes y mejorar su atención. Sin embargo esta información se encuentra en gran cantidad, aunque existen estudios que confirman a la tomografía computada como el estudio de elección, es importante recordar que es una modalidad diagnóstica de poco alcance para nuestra población e incluso los estudios realizados suelen excluir a los adultos mayores de 60 años o si los incluyen no son de forma representativa. Esto quizás se deba a que se trata de una enfermedad emergente y posteriormente será posible encontrar mayor información.

También es un hecho, sustentado en la literatura previa, que la radiografía de tórax simple tiene gran utilidad para la evaluación de estos pacientes y al ser un estudio de gran disponibilidad y bajo costo, es importante aumentar la información científicamente para disponer de ella en la práctica clínica orientada a la atención del adulto mayor.

Wong HYF y cols, realizaron un análisis retrospectivo de 64 pacientes de 4 hospitales en Hong Kong, desde 1 de enero del 2020 a 5 de marzo del 2020, con enfermedad COVID-19 confirmada con prueba PCR-RT. De estos pacientes, 51 demostraron alteraciones en la radiografía de tórax y se realizó una comparación entre dos estudios radiográficos con 10 a 12 días de diferencia. En la radiografía inicial la consolidación fue

el hallazgo más común (30 de 64; 47%), después opacidades en vidrio despolido (21 de 64; 33%). La localización y distribución más común fue en zona inferior (32 de 64; 50%) y distribución periférica (32 de 64; 50%), y la mitad tenía involucro bilateral (32 de 64; 50%). Se encontró derrame pleural en dos pacientes (3%). En 20 pacientes se encontró una radiografía normal (31%). En el seguimiento posterior, de los 20 pacientes con radiografías normales, 7 desarrollaron cambios radiológicos, como los ya descritos. (21)

Comparando los resultados de nuestro estudio encontramos cierta similitud ya que si se encontró con relativa frecuencia imagen de consolidación en un 11.8%, sin embargo difiere ya que dentro de nuestra metodología se considero la presencia de patros mixtos dentro de los que encontramos consolidación con vidrio esmerilado en un 17.6% y consolidación con patron reticular en un 10.7%. Esto en su conjunto aumenta la presencia de imagen de consolidacion pero difiere ya que el patron mas reportado en nuestro estudio en definitiva es mixto con un 51.3% siendo el conjunto de imágenes mas frecuentes vidrio esmerilado con patron reticular en un 23%. Tambien se encontraron radiografias sin evidencia de patologia alguna sin embargo fue en menor numero, solo 2.1% en comparacion con el 31% del estudio de Wong HYF y cols. En nuestro estudio no se evaluó la distribución de las imágenes encontradas en el parénquima pulmonar, pero si se realizo la determinación de la escala RALE la cual evalúa la extensión de la enfermedad encontrando con mayor frecuencia un grado de severidad moderado en un 44.9% lo que implica un involucro de entre un 50% a un 75% del parénquima pulmonar, que aunque no fue reportado en nuestro estudio, fue predominantemente bilateral y basal.

En otro estudio por Song et al. en el que analizaron 51 pacientes y sus respectivos estudios de tomografía computada de tórax, 49% hombres y 51% mujeres, con una edad media de 49 años (± 16). Estos pacientes fueron divididos en dos grupos por edad y encontraron que en menores de 50 años, la imagen de opacidad en vidrio despulido se presentaba en 77% y consolidación en 23%. Sin embargo, en pacientes mayores de 50 años, esto cambio, encontrando opacidad en vidrio despulido en 55% de los pacientes y consolidación en 45% de los pacientes, presentando significancia estadística ($p < 0.001$). También encontraron mayor presentación de manifestaciones radiológicas a mayor tiempo de evolución (> 4 días), mismos pacientes en los que predominó las imágenes de consolidación y vidrio esmerilado (61%). Además se encontró derrame pleural en 4 pacientes.

Si bien estos datos son obtenidos mediante tomografía de tórax, son útiles para el comparar con nuestros resultados, donde observamos resultados similares en radiografía de tórax encontrando patrones mixtos 51.3%, reticular 19.3%, vidrio esmerilado 15.5%, consolidación 11.8%. Sin embargo la presentación de los últimos dos aumentan si se considera la composición de los patrones mixtos que fue patrón reticular con vidrio esmerilado 51.4%, luego consolidación con vidrio esmerilado 17.6% y consolidación con patrón reticular 10.7%. En la mayoría los pacientes revisados el tiempo de evolución fue > 7 días, en un 85.6%. Se considera este tiempo promedio en base al tiempo en que podría encontrarse a los pacientes en una fase pulmonar de la enfermedad y en base a la literatura ya que antes de este tiempo es menos probable encontrar datos en la radiografía de tórax.

Otros hallazgos reportados con baja frecuencia son derrame pleural, que Wong HYF y cols encontró en 3% de sus pacientes contra 4.8% de los nuestros, siendo

reportado en todos los casos como poco frecuente. En uno de los pacientes evaluados en nuestro estudio (0.5%) se encontró la presencia de “bublas”, que posiblemente no tengan relación con la enfermedad de COVID-19.

Además se describió en nuestro estudio la extensión de la enfermedad. En los estudios citados previamente esta variable se describió según la distribución planteada por los autores, siendo la más frecuente basar, bilateral y periférica, sin embargo el uso de la escala RALE, permite hacer una evaluación apropiada al aportar un valor de gravedad y pronóstico encontrando al igual que estos que la distribución es diseminada, sin embargo no es posible compararlos ya que no es considerado en otros estudios propiamente.

CONCLUSIONES

Se considera cumplimiento del objetivo de este estudio al lograr describir la presentación radiológica de la neumonía atípica tipo COVID-19 en los adultos mayores. Si bien no se puede realizar una comparación precisa con otros estudios es seguro decir que se han encontrado similitudes con otros estudios, particularmente se puede decir que la tendencia en el adulto mayor es a manifestar en la radiografía de tórax imágenes compatibles con consolidación o patrones mixtos, principalmente estos últimos, en lo que también se encontrará consolidación, siendo los otros componentes patrón en vidrio esmerilado o reticular. Concordamos con el resto de la literatura que la presencia de derrame pleural no es imposible, sin embargo no será frecuente.

La tendencia de los pacientes es a presentarse con un tiempo de evolucion mas prolongado, motivo por el cual la presencia de consolidacion puede ser mayor en nuestro estudio. Esto se puede deber a un retraso a la atencion medica por factores socioculturales como miedo a los hospitales o viejismo; o por la presentacion atipica que pueden presentar los adultos mayores, que ocurre en una proporcion considerable de pacientes, como ocurrio en este estudio. Es necesario realizar estudios enfocados en este fenomeno.

Aunque el estudio de tomografia es altamente sensible, mayor que la radiografia de torax, para detectar anomalidades en el parenquima pulmonar, podemos decir que existe cierta concordancia entre las dos modalidades según la literatura y por lo que encontramos en este estudio, la mayoría de los pacientes tendra alguna anomalidad que sera posible evaluar mediante este metodo.

El obstaculo en esto es la heterogeneidad entre los estudios existentes respecto a la edad de los paciente incluidos y el uso de terminologia vaga y no estandarizada que se puede encontrar, y en general la forma de describir los hallazgos, entre los que podemos encontrar parches, nodulos, infiltrados, enfermedad del espacio aereo. Aunado a esto es escaso el numero estudios que cuantifican de alguna manera metodologica la extension de la enfermedad, a lo que la aplicacon del instrumento RALE puede ser de utilidad.

Finalmente podemos decir que existe un referente para realizar una revision, analisis e interpretacion mas apropiado del estudio radiografico del paciente adulto mayor con neumonia atipica tipo COVID-19, y quiza de esta manera se logre dar mejor atencion a los pacientes, disminuyendo costos y disminuyendo riesgos para el parsonal de la salud. Podemos decir que con frecuencia se encontraran patrones

mixtos y que uno de los componentes mas importantes sera el patron de consolidacion, generalmente siguiendo una distribucion difusa y bilateral, compatible con un grado en la escala de severidad de RALE como moderado.

REFERENCIAS

- (1). United Nations Department of Economic and Social Affairs, Population Division (2020). *World Population Ageing 2020 Highlights: Living arrangements of older persons* (ST/ESA/SER.A/451).
- (2). INEGI Poblacion 2020. <https://www.inegi.org.mx/temas/estructura/>
- (3). J. Gossner, R. Nau, "Geriatric Chest Imaging: When and How to Image the Elderly Lung, Age-Related Changes, and Common Pathologies", *Radiology Research and Practice*, vol. 2013, Article ID 584793, 9 pages, 2013. <https://doi.org/10.1155/2013/584793>.
- (4). Hazzard, W. R., & Halter, J. B. (2017). *Hazzard's geriatric medicine and gerontology* (7th ed.). New York: McGraw-Hill Medical.
- (5). WHO Coronavirus (COVID-19) Dashboard. <https://covid19.who.int/table>
- (6). World Health Organization. Regional Office for the Western Pacific. (2020). *Guidance on COVID-19 for the care of older people and people living in long-term care facilities, other non-acute care facilities and home care*. Manila : WHO Regional Office for the Western Pacific. <https://apps.who.int/iris/handle/10665/331913>.
- (7). POLICY BRIEF: THE IMPACT OF COVID-19 ON OLDER PERSONS, United Nations, Mayo 2020.
- (8). Demographic Trends of COVID-19 cases and deaths in the US reported to CDC. <https://covid.cdc.gov/covid-data-tracker/#demographics>.
- (9). Información general Covid-19 Mexico. <https://datos.covid19.conacyt.mx/#DOView>.
- (10). Herring, W. (2016). *Radiología básica: Aspectos fundamentales* / William Herring (3a. ed. --.). Barcelona: Elsevier.
- (11) Walker, C. M., Abbott, G. F., Greene, R. E., Shepard, J. A., Vummidi, D., & Digumarthy, S. R. (2014). Imaging pulmonary infection: classic signs and patterns. *AJR. American journal of roentgenology*, 202(3), 479–492. <https://doi.org/10.2214/AJR.13.11463>

- (12) Tarver, R. D., Teague, S. D., Heitkamp, D. E., & Conces, D. J., Jr (2005). Radiology of community-acquired pneumonia. *Radiologic clinics of North America*, 43(3), 497–viii. <https://doi.org/10.1016/j.rcl.2005.02.005>
- (13) Franquet T. (2018). Imaging of Community-acquired Pneumonia. *Journal of thoracic imaging*, 33(5), 282–294. <https://doi.org/10.1097/RTI.0000000000000347>
- (14). Feldman C. (2001). Pneumonia in the elderly. *The Medical clinics of North America*, 85(6), 1441–1459. [https://doi.org/10.1016/s0025-7125\(05\)70390-4](https://doi.org/10.1016/s0025-7125(05)70390-4)
- (15). Hochegger, B., Meirelles, G. S., Irion, K., Zanetti, G., Garcia, E., Moreira, J., & Marchiori, E. (2012). The chest and aging: radiological findings. *Jornal brasileiro de pneumologia :publicacao oficial da Sociedade Brasileira de Pneumologia e Tisiologia*, 38(5), 656–665. <https://doi.org/10.1590/s1806-37132012000500016>.
- (16). Martínez Chamorro, E., Díez Tascón, A., Ibáñez Sanz, L., Ossaba Vélez, S., & Borrueal Nacenta, S. (2021). Radiologic diagnosis of patients with COVID-19. Diagnóstico radiológico del paciente con COVID-19. *Radiologia*, 63(1), 56–73. <https://doi.org/10.1016/j.rx.2020.11.001>
- (17). Perrotta, F., Corbi, G., Mazzeo, G., Boccia, M., Aronne, L., D'Agnano, V., Komici, K., Mazzarella, G., Parrella, R., & Bianco, A. (2020). COVID-19 and the elderly: insights into pathogenesis and clinical decision-making. *Aging clinical and experimental research*, 32(8), 1599–1608. <https://doi.org/10.1007/s40520-020-01631-y>
- (18). Yang, Q., Liu, Q., Xu, H., Lu, H., Liu, S., & Li, H. (2020). Imaging of coronavirus disease 2019: A Chinese expert consensus statement. *European journal of radiology*, 127, 109008. <https://doi.org/10.1016/j.ejrad.2020.109008>
- (19). Farias, L., Fonseca, E., Strabelli, D. G., Loureiro, B., Neves, Y., Rodrigues, T. P., Chate, R. C., Nomura, C. H., Sawamura, M., & Cerri, G. G. (2020). Imaging findings in COVID-19 pneumonia. *Clinics (Sao Paulo, Brazil)*, 75, e2027. <https://doi.org/10.6061/clinics/2020/e2027>
- (20). Nagpal, P., Narayanasamy, S., Vidholia, A., Guo, J., Shin, K. M., Lee, C. H., & Hoffman, E. A. (2020). Imaging of COVID-19 pneumonia: Patterns, pathogenesis, and advances. *The British journal of radiology*, 93(1113), 20200538. <https://doi.org/10.1259/bjr.20200538>

- (21). Wong HYF, Lam HYS, Fong AH, Leung ST, Chin TW, Lo CSY, Lui MM, Lee JCY, Chiu KW, Chung TW, Lee EYP, Wan EYF, Hung IFN, Lam TPW, Kuo MD, Ng MY. Frequency and Distribution of Chest Radiographic Findings in Patients Positive for COVID-19. *Radiology*. 2020 Aug;296(2):E72-E78. doi: 10.1148/radiol.2020201160. Epub 2020 Mar 27. PMID: 32216717; PMCID: PMC7233401.
- (22). Chakraborty C, Sharma AR, Sharma G, Bhattacharya M, Lee SS. SARS-CoV-2 causing pneumonia-associated respiratory disorder (COVID-19): diagnostic and proposed therapeutic options. *Eur Rev Med Pharmacol Sci*. 2020 Apr;24(7):4016-4026. doi: 10.26355/eurev_202004_20871.
- (23). J. Gossner, R. Nau, "Geriatric Chest Imaging: When and How to Image the Elderly Lung, Age-Related Changes, and Common Pathologies", *Radiology Research and Practice*, vol. 2013, Article ID 584793, 9 pages, 2013. <https://doi.org/10.1155/2013/584793>.
- (24). Hochegger, B., Meirelles, G. S., Irion, K., Zanetti, G., Garcia, E., Moreira, J., & Marchiori, E. (2012). The chest and aging: radiological findings. *Jornal brasileiro de pneumologia :publicacao oficial da Sociedade Brasileira de Pneumologia e Tisiologia*, 38(5), 656–665. <https://doi.org/10.1590/s1806-37132012000500016>.
- (25). Salehi, S., Abedi, A., Balakrishnan, S., & Gholamrezanezhad, A. (2020). Coronavirus Disease 2019 (COVID-19): A Systematic Review of Imaging Findings in 919 Patients. *AJR. American journal of roentgenology*, 215(1), 87–93. <https://doi.org/10.2214/AJR.20.23034>.
- (26). Jin, Y. H., Cai, L., Cheng, Z. S., Cheng, H., Deng, T., Fan, Y. P., Fang, C., Huang, D., Huang, L. Q., Huang, Q., Han, Y., Hu, B., Hu, F., Li, B. H., Li, Y. R., Liang, K., Lin, L. K., Luo, L. S., Ma, J., Ma, L. L., ... , for the Zhongnan Hospital of Wuhan University Novel Coronavirus Management and Research Team, Evidence-Based Medicine Chapter of China International Exchange and Promotive Association for Medical and Health Care (CPAM) (2020). A rapid advice guideline for the diagnosis and treatment of 2019 novel coronavirus (2019-nCoV) infected pneumonia (standard version). *Military Medical Research*, 7(1), 4. <https://doi.org/10.1186/s40779-020-0233-6>

ANEXOS



INSTITUTO MEXICANO DEL SEGURO SOCIAL UNIDAD DE EDUCACIÓN, INVESTIGACIÓN Y POLITICAS DE SALUD COORDINACIÓN DE INVESTIGACIÓN EN SALUD

Carta de consentimiento informado para participación en protocolos de investigación

Nombre del estudio:	"Presentación radiológica de neumonía atípica por COVID-19 en adultos mayores hospitalizados en el Hospital General de Zona 27".
Patrocinador externo (si aplica):	No aplica
Lugar y fecha:	Ciudad de México, Hospital General de Zona No. 27, 2021
Número de registro institucional:	
Justificación y objetivo del estudio:	Identificar los patrones radiograficos en la radiografía de torax, mas frecuentes en los adultos mayores con neumonia COVID-19, los cuales no han sido descritos en estudios previos.
Procedimientos:	Se revisarán los estudios radiograficos de los pacientes con diagnóstico de COVID-19, que cumplan con los criterios de inclusión de este estudio.
Posibles riesgos y molestias:	Este estudio no implica algún riesgo para el paciente.
Posibles beneficios que recibirá al participar en el estudio:	Conocer las características radiograficas que corresponde a la manifestacione de la enfermedad COVID-19 en el adulto mayor mejorando asi la atencion medica recibida.
Información sobre resultados y alternativas de tratamiento:	A través del servicio de enseñanza de la unidad
Participación o retiro:	Se tomarán los casos que cumplan con los criterios de inclusión descritos en el protocolo provenientes del expediente clínico.
Privacidad y confidencialidad:	Los resultados del analisis, no se darán a conocer a otras personas.

Declaración de consentimiento:

Después de haber leído y habiéndoseme explicado todas mis dudas acerca de este estudio:

No autorizo que se realicen muestras

Si autorizo que se realicen muestras para este estudio

Si autorizo que se realicen muestras para este estudio y estudios futuros.

En caso de dudas o aclaraciones relacionadas con el estudio podrá dirigirse a:

Investigadora o Investigador Responsable: Dr. José Antonio Calzada Herrera residente de geriatría, Dra. Verónica Duran Gómez

Colaboradores: Dr. Roberto Rivelino López Anguiano, coordinador de Enseñanza del HGZ 27.

En caso de dudas o aclaraciones sobre sus derechos como participante podrá dirigirse a: Comité Local de Ética de Investigación en Salud del CNIC del IMSS: Avenida Cuauhtémoc 330 4° piso Bloque "B" de la Unidad de Congresos, Colonia Doctores. México, D.F., CP 06720. Teléfono (55) 56 27 69 00 extensión 21230, correo electrónico: comité.eticainv@imss.gob.mx

Nombre y firma de quien obtiene el consentimiento.

Testigo 1

Testigo 2

Nombre, dirección, relación y firma

Nombre, dirección, relación y firma

Este formato constituye una guía que deberá completarse de acuerdo con las características propias de cada protocolo de investigación, sin omitir información relevante del estudio.

Clave: 2810-009-013

Hoja de recopilación de datos.
**“Presentación radiológica de neumonía atípica por COVID-19 en adultos
 mayores hospitalizados en el Hospital General de Zona 27”.**

Folio: _____

Nombre del paciente: _____

Numero de seguridad social: _____ Cama: _____

Edad: _____ Sexo: _____

(Marcar con una X si esta presente)

Comorbilidad	Si	No
HAS		
DM2		
Obesidad		
ERC		

Numero de comorbilidades totales: _____

Cuadro clinico tipico

(Marcar con una X si esta presente)

Síntoma	Si	No
Fiebre ≥ 38		
Tos seca		
Disnea		
Cefalea		
Odinofagia		
Mialgias		
Artralgias		
Dolor toracico		
Escalofrios		
Rinorrea		
Conjuntivitis		
Anosmia		
Disgeusia		
Nausea		
Vomito		
Diarrea		
Dolor abdominal		

Cuadro atipico:

Escribir la expresion clinica del paciente:

Cuadro inespecifico

Sintoma	Si	No
Delirium		
Caidas		
Abatimiento F		
Dismovilidad		
Incontinencia		

Anote los siguientes laboratorios:

Albumina	DHL	Leucocitos	Neutrofilos	Linfocitos

Tipo de proyeccion: AP PA Portatil**Patron radiografico (marque con una x y en caso de no poder ser clasificado apropiadamente anotar en otros):**

Normal	Consolidacion	Reticular	Vidrio esmerilado	Mixto	Otros:

Grado de severidad de la enfermedad mediante escala RALE: (Tache la correspondiente)

Normal
Leve
Moderada
Grave

Tiempo de inicio de los sintomas al tiempo de toma de radiografia de torax

_____ hrs