



**UNIVERSIDAD NACIONAL AUTÓNOMA DE MÉXICO**

---

**FACULTAD DE MEDICINA  
DIVISIÓN DE ESTUDIOS DE POSTGRADO**

**HOSPITAL CENTRAL SUR DE ALTA ESPECIALIDAD**

**“HALLAZGOS POR RADIOGRAFÍA SIMPLE, TOMOGRAFÍA COMPUTADA Y  
RESONANCIA MAGNÉTICA EN PACIENTES CON DIAGNÓSTICO DE  
ESPONDILODISCITIS POR AGENTE ETIOLÓGICO IDENTIFICADO POR BIOPSIA  
PERCUTÁNEA Y ANÁLISIS MICROBIOLÓGICO, DE JULIO DEL 2015 A JULIO  
2020”**

TESIS

PARA OBTENER EL GRADO DE MÉDICO ESPECIALISTA EN:  
IMAGENOLOGÍA DIAGNÓSTICA Y TERAPÉUTICA

PRESENTA:

**DRA. VIANEY IRASEMA RODRÍGUEZ CRUZ**

PROFESOR TITULAR DEL CURSO:  
DR. MIGUEL ÁNGEL GUTIÉRREZ LU

ASESOR DE TESIS:  
DRA. NADIA RUTH CRUZ CRUZ

CIUDAD DE MÉXICO, OCTUBRE 2021



Universidad Nacional  
Autónoma de México

Dirección General de Bibliotecas de la UNAM

**Biblioteca Central**



**UNAM – Dirección General de Bibliotecas**  
**Tesis Digitales**  
**Restricciones de uso**

**DERECHOS RESERVADOS ©**  
**PROHIBIDA SU REPRODUCCIÓN TOTAL O PARCIAL**

Todo el material contenido en esta tesis esta protegido por la Ley Federal del Derecho de Autor (LFDA) de los Estados Unidos Mexicanos (México).

El uso de imágenes, fragmentos de videos, y demás material que sea objeto de protección de los derechos de autor, será exclusivamente para fines educativos e informativos y deberá citar la fuente donde la obtuvo mencionando el autor o autores. Cualquier uso distinto como el lucro, reproducción, edición o modificación, será perseguido y sancionado por el respectivo titular de los Derechos de Autor.



---

**UNIVERSIDAD NACIONAL AUTÓNOMA DE MÉXICO**  
FACULTAD DE MEDICINA  
DIVISIÓN DE ESTUDIOS DE POSTGRADO

PETROLEOS MEXICANOS  
SUBDIRECCIÓN DE SERVICIO MÉDICOS  
HOSPITAL CENTRAL SUR DE ALTA ESPECIALIDAD

**“HALLAZGOS POR RADIOGRAFÍA SIMPLE, TOMOGRAFÍA COMPUTADA Y  
RESONANCIA MAGNÉTICA EN PACIENTES CON DIAGNÓSTICO DE  
ESPONDILODISCITIS POR AGENTE ETIOLÓGICO IDENTIFICADO POR BIOPSIA  
PERCUTÁNEA Y ANÁLISIS MICROBIOLÓGICO, DE JULIO DEL 2015 A JULIO  
2020”**

TESIS DE POSTGRADO PARA OBTENER EL TÍTULO DE:

**MÉDICO ESPECIALISTA EN IMAGENOLÓGÍA DIAGNÓSTICA Y TERAPÉUTICA**

**PRESENTA:**

DRA. VIANEY IRASEMA RODRÍGUEZ CRUZ

**ASESOR DE TESIS:**

DRA. NADIA RUTH CRUZ CRUZ

CIUDAD DE MÉXICO, OCTUBRE 2021

**HOJA DE AUTORIZACIÓN**

---

**DR. CÉSAR ALEJANDRO ARCE SALINAS**  
**DIRECTOR**  
**HOSPITAL CENTRAL SUR DE ALTA ESPECIALIDAD, PETRÓLEOS**  
**MEXICANOS**

---

**DR. DAVID EDUARDO CERVANTES BARRAGÁN**  
**JEFE DE DEPARTAMENTO DE ENSEÑANZA E INVESTIGACIÓN**  
**HOSPITAL CENTRAL SUR DE ALTA ESPECIALIDAD, PETRÓLEOS**  
**MEXICANOS**

---

**DR. FRANCISCO GUTIÉRREZ RUIZ**  
**JEFE DEL SERVICIO DE IMAGENOLÓGÍA**  
**HOSPITAL CENTRAL SUR DE ALTA ESPECIALIDAD, PETRÓLEOS**  
**MEXICANOS**

---

**DR. MIGUEL ÁNGEL GUTIÉRREZ LU**  
**PROFESOR TITULAR DE POSGRADO**  
**HOSPITAL CENTRAL SUR DE ALTA ESPECIALIDAD, PETRÓLEOS**  
**MEXICANOS**

---

**DRA. NADIA RUTH CRUZ CRUZ**  
**TUTOR Y ASESOR DE TESIS**  
**HOSPITAL CENTRAL SUR DE ALTA ESPECIALIDAD, PETRÓLEOS**  
**MEXICANOS**

## AGRADECIMIENTOS

En primer lugar, agradezco a mis padres Sonia Cruz y Ernesto Rodríguez, ya que sin ellos no hubiera tenido la oportunidad de llegar hasta este punto de mi formación, son mi gran pilar y sobre todo gracias por apoyarme en los desvelos y las ausencias en momentos importantes.

A mi hermana Brenda Rodríguez porque me ayudo en todo lo que estuvo a su alcance para apoyarme y motivar durante estos años.

Igualmente agradezco a los Doctores a cargo del servicio que día a día me llevaron de la mano para mejorar mi aprendizaje y me ayudaron a crecer como profesionalista y muchas otras veces también como ser humano.

A mis compañeras de ciclo, ya que estuvimos juntas en este camino y cuando fue posible apoyarnos y no decaer, ahí estuvieron; en especial a Montserrat Luqueño por acompañarme, brindarme además su amistad y sus consejos desde que comenzamos esta travesía.

## ÍNDICE

TÍTULO .....	6
ANTECEDENTES .....	7
MARCO TEÓRICO .....	11
JUSTIFICACIÓN .....	16
PLANTEAMIENTO DEL PROBLEMA .....	17
OBJETIVOS.....	18
MATERIALES Y MÉTODOS.....	19
CONSIDERACIONES ÉTICAS.....	24
RESULTADOS.....	25
DISCUSIÓN.....	33
CONCLUSIONES.....	35
REFERENCIAS BIBLIOGRÁFICAS.....	36

## **TÍTULO**

**HALLAZGOS POR RADIOGRAFÍA SIMPLE, TOMOGRAFÍA COMPUTADA Y  
RESONANCIA MAGNÉTICA EN PACIENTES CON DIAGNÓSTICO DE  
ESPONDILODISCITIS POR AGENTE ETIOLÓGICO IDENTIFICADO POR BIOPSIA  
PERCUTÁNEA Y ANÁLISIS MICROBIOLÓGICO, DE JULIO DEL 2015 A JULIO  
2020**

## ANTECEDENTES

La espondilodiscitis es una patología inflamatoria secundaria a un proceso infeccioso que afecta el cuerpo y disco intervertebral, el cual puede tener extensión a las estructuras adyacentes, y que dependiendo del agente etiológico puede presentar un patrón radiológico característico.

La espondilodiscitis es una enfermedad rara la cual representa del 0,15% al 5% de todos los casos de osteomielitis, y la incidencia mundial estimada de la enfermedad varía de cuatro a 24 pacientes por millón por año [1], aunque se ha reportado una elevación de la misma debido al aumento de procesos invasivos y a la alta tasa de bacteremia que facilita la diseminación de los patógenos, incluso hay estudios que atribuyen el aumento de casos de espondilodiscitis al uso de drogas intravenosas, aumento de la población inmunosuprimida y envejecida [2]. La mortalidad estimada es del 2-4% en los países desarrollados [3].

En México la incidencia de las infecciones vertebrales oscila entre 0.4 y 2.4 por cada 100 000 habitantes, con mayor afectación en el sexo masculino (2:1), se reportan dos picos de presentación, uno en la niñez y otro en pacientes mayores de 70 años. En cuanto a la localización con mayor frecuencia en la columna lumbar, seguida de la columna torácica y finalmente la columna cervical y sacra [4].

Representa una entidad rara pero conocida desde la época de hierro. El primer registro de osteomielitis vertebral piógena se atribuye al médico francés Lannelongue en 1879 [2] y la primera cirugía espinal para tratar una infección por tuberculosis a este nivel fue en fue realizada en 1911 por Hibbs [6].

De manera importante las etiologías piógenas presentan una alta frecuencia en los hallazgos por biopsia siendo el *Staphylococcus aureus* es el patógeno predominante con un rango del 20-84%, los estreptococos y enterococos de 5-20%



[5]. Siendo los organismos gramnegativos aislados con mayor frecuencia *Escherichia coli*, *Pseudomonas* y especies de *Proteus* [4].

Entre las etiologías más frecuentes encontramos tuberculosis representando solo el 1% de las manifestaciones por la enfermedad, la cual es caracterizada además de lo previamente mencionado, con una localización torácica como sitio con mayor frecuencia, seguido de columna lumbar y toracolumbar, asociados a infección pulmonar no reciente; mayor afectación de los elementos del arco posterior, y preservación del tamaño del disco intervertebral, el cuerpo vertebral con la imagen característica de vértebra del marfil. Se han reportado grandes abscesos cercanos al cuerpo vertebral, peridurales bilobulados debajo del ligamento longitudinal anterior [7].

En cuanto a la etiología fúngica los hallazgos reportados con procesos más insidiosos que consisten en múltiples focos en la misma vértebra u otros niveles, con bordes escleróticos, afectación de otros huesos, fracturas patológicas, y conservación del espacio intervertebral.

Y por último la etiología parasitaria la cual es rara y con pocos casos reportados en la literatura, se encuentran hallazgos como quistes que crecen por lo general dentro del cuerpo vertebral y pueden llegar a tener extensión hacia procesos transversales, salir de la cortical e incluso comprimir el canal medular, con la subsecuente formación de una capa esclerótica, y calcificación progresiva de ligamentos adyacentes y reacción perióstica correspondiente, con escaso involucro del disco intervertebral [8]

En un estudio de Jensen et al, que habla del aumento incidencia de espondilodiscitis piógenas por *Staphylococcus aureus* hace una revisión en un periodo de 1980 a 1990, acerca de los hallazgos que presentaban en común clínicamente, por laboratorio e imagenología, sugiriendo que un patógeno en especial puede tener un patrón de infección e invasión particular.

Así mismo Gouliouris et al, en una revisión de la literatura acerca del diagnóstico y el tratamiento de los pacientes, refiere que las mejoras en las técnicas quirúrgicas y radiológicas así como el descubrimiento de la terapia antimicrobiana, han

transformado las perspectivas de los pacientes con esta afección, pero la morbilidad sigue siendo significativa, describe de manera breve los hallazgos generales de esta patología sin determinar si existen patrones específicos para cada tipo de microorganismo.

En la revisión de Hong en el 2009, hace referencia a los hallazgos por resonancia magnética observados en la etiología piógena, tuberculosa, brucelar y aspergilos; ya que como método de imagen se le considera el más sensible en comparación con su diagnóstico con radiografía y tomografía y nos aporta un mayor acercamiento al diagnóstico previo a la toma de microbiología.

Así mismo el artículo de Leone et al en el 2002, refiere hallazgos generales en radiografía, tomografía y resonancia magnética sin hacer mayor profundidad a las características específicas entre el patógeno y las características propias en relación con cada método de diagnóstico imagenológico [8].

Y aquellos estudios que han comparado los hallazgos entre los patógenos más comunes (piógena vs tuberculosis) en resonancia magnética como Jung et al en el 2004, que propuso determinar la precisión de la resonancia magnética para la discriminación entre las dos etiologías con la revisión retrospectiva de 52 pacientes con diagnóstico confirmado de espondilodiscitis tomando en cuenta el margen de la señal paraespinal anormal, la apariencia de las paredes del absceso, la extensión de la diseminación subligamentosa, la preservación del cuerpo en forma de banda horizontal, la participación de múltiples cuerpos vertebrales, la participación de la columna torácica, la participación de todo el cuerpo y la intensidad de la señal involucrada; confirmando la localización torácica como sitio más común y abscesos son pared más delgada en la etiología tuberculosa, el resto de los parámetros sin diferencia significativa entre ambas etiologías [12].

Shen y col. en 2017, clasificaron por resonancia magnética al patrón de afectación de la Brucelosis por el tejido mayormente afectado los cuales fueron: tejido paravertebral, cambio de señal en cuerpos vertebrales afectados, número de vertebras afectadas, estrechamiento del disco intervertebral, abscesos asociados (paravertebrales, epidurales y en psoas) [9] encontrando como datos

predominantes afectación inflamatoria vertebral y del disco con escasa afectación de los tejidos blandos.

Consideramos que sería importante correlacionar los tres métodos de imagen en relación con los resultados de microbiología ya que no se cuenta con ningún estudio que nos hable de los hallazgos específicos por patógeno.

## MARCO TEÓRICO

La espondilodiscitis es una enfermedad que afecta los cuerpos y discos vertebrales debido a la infección de un patógeno, siendo la vía más común la hematógena ya que cuenta con una amplia vascularización. Generalmente, en el concepto se incluyen los términos de osteomielitis vertebral, discitis y espondilitis, ya que en el momento de diagnóstico es probable que estos elementos ya se encuentren afectados [7].

Los factores predisponentes que se han reportado son extensos, como la existencia de un foco infeccioso o bacteriemia previa, diabetes mellitus, insuficiencia renal crónica, hemo-diálisis, trasplante renal, inmunodepresión, antecedentes de cirugía vertebral o de neoplasias, consumo de drogas por vía parenteral, portadores de catéteres epidurales o vasculares, infección por VIH/sida, edad avanzada, tratamiento crónico con esteroides, alcoholismo, cirrosis hepática, fibrosis pulmonar, enfermedades reumatológicas, obesidad con un índice de masa corporal > 30, infección tuberculosa en otro órgano o reactivación de un foco latente, entre otras [3].

La fisiopatología de la enfermedad tiene que ver en un principio con la vía de diseminación generalmente proveniente de manera hematógena representando alrededor del 65% de todos los casos. La vascularidad juega un papel importante en el aporte arterial vertebral por medio de una red anastomótica y la consiguiente infección de los niveles adyacentes. La zona más vascularizada del cuerpo vertebral (anterior y subcondral), suele ser el sitio primario de infección, ocasionando en un primer momento necrosis óseo posteriormente con diseminación al disco y a la médula ósea de la vértebra adyacente. El plexo de Batson juega un papel importante en la diseminación hematógena venosa, generalmente secundaria a una vía retrógrada de desde infecciones abdominales. El plexo venoso faríngeo

prevertebral en la espondilodiscitis cervical puede ser la vía de diseminación de infecciones localizadas en la cabeza o el cuello.

La inoculación directa por un proceso invasivo representa alrededor de un tercio de los casos dependiendo de la bibliografía. Siendo la vía menos frecuente la infección por un foco infeccioso adyacente.

El segmento afectado presenta cambio de frecuencia dependiendo del agente etiológico. En la piógena, la columna lumbar es la más afectada, seguida de la dorsal, la cervical y el sacro. En la tuberculosa, la columna dorso-lumbar son las más afectadas seguidas de la lumbar, la cervical y el sacro, pudiendo haber afectación de múltiples segmentos en la minoría de los casos. En la brucelósica, la afectación lumbar es la más habitual seguida de la dorsal y cervical [1].

El cuadro clínico suele ser inespecífico y la duración dependiendo del patógeno puede tardar en manifestarse posterior a meses aun cuando ya haya daño demostrable por los estudios de imagenología, manifestado colapso vertebral, cifosis, inestabilidad espinal y compresión neural al momento del diagnóstico. Podemos encontrar igualmente existencia de absceso epidural y en músculo psoas, con manifestaciones clínicas iniciales de dolor y contractura de la pierna y la cadera, seguidas de complicaciones neurológicas por compresión medular o por isquemia espinal [11].

El dolor representa el síntoma más reportado, el cual tiene características de comienzo insidioso, tendencia a la cronicidad, que aumenta con el movimiento y no se alivia con el reposo. La fiebre solo se presenta en alrededor del 20%. Pueden presentarse ataque al estado general con náuseas, vómitos, pérdida de peso y confusión; dependiendo del segmento afectado podríamos encontrar disfagia (nivel cervical), debilidad de las extremidades y disfunción de los esfínteres. Los déficits neurológicos y la deformidad espinal son más frecuentes en la tuberculosa [10].

El diagnóstico se basa en criterios clínicos, de laboratorio, microbiológicos, histopatológicos y radiológicos [12].

Los parámetros de laboratorio más útiles para el diagnóstico y el seguimiento de la respuesta al tratamiento son la velocidad de sedimentación globular (VSG) y la proteína C reactiva (PCR) ambas en más del 90% [7].

En las infecciones por *Brucella* spp. se considera un diagnóstico probable cuando hay anticuerpos antibrucela o seroconversión entre dos muestras obtenidas en 2 o 3 semanas. Se usan técnicas de aglutinación, como el Rosa de Bengala, la aglutinación de Wright (un título de 1/80 se considera positivo en medio urbano y no endémico), el test de Coombs antibrucela y la inmunofluorescencia indirecta.

Antes del inicio del tratamiento antibiótico deben obtenerse muestras para urocultivo y hemocultivo debido a la alta frecuencia de relación con el agente etiológico. Sin embargo, si son negativos, se recomienda realizar biopsia para su estudio microbiológico.

La biopsia percutánea guiada con tomografía computarizada o con fluoroscopia es la técnica de elección en el diagnóstico de las lesiones espinales de origen dudoso, con resultados positivos en más del 90% de los casos. La biopsia abierta se hace cuando la percutánea ofrece un resultado negativo.

El estudio microbiológico se realiza a las muestras obtenidas a partir de la tinción de Gram, cultivo para aerobios, anaerobios, hongos, micobacterias y *Brucella* spp., reacción en cadena de la polimerasa y análisis histopatológico.

## **DIAGNÓSTICO IMAGENOLÓGICO**

### **RADIOGRAFÍA SIMPLE**

Es la prueba inicial en caso de sospecha. Se reporta baja sensibilidad y especificidad (57%) en el diagnóstico precoz y sólo se observan anomalías a partir del 30% de destrucción ósea. La forma tuberculosa suele diagnosticarse en fases más avanzadas y hay anomalías radiológicas en el 90% de los casos.

Los signos tempranos son el borramiento de los platillos epifisarios y la disminución de la altura discal, los cuales aparecen de 2-8 semanas del inicio de la infección. A partir de las 12 semanas se observa erosión del borde anterior vertebral y de las epífisis, y disminución de la altura discal. Posteriormente, según la inmunocompetencia del paciente y la virulencia del patógeno, pueden producirse geodas subcondrales, angulación, colapso y cifosis. Si hay extensión a los tejidos blandos, la radiografía cervical puede mostrar desplazamiento de la vía aérea o digestiva; la dorsal, desplazamiento fusiforme de las líneas paravertebrales; y la dorsolumbar, borramiento o convexidad de los psoas. La brucelosis puede ocasionar erosiones en la superficie anterosuperior de los platillos vertebrales, grandes osteofitos anteriores en forma de «pico de loro», e infección completa de los platillos y cuerpos vertebrales sin deformación vertebral ni gas intradiscal.

### **TOMOGRAFÍA COMPUTADA**

Tiene una mayor sensibilidad para evaluar alteraciones óseas, visibles en las primeras 2 semanas en el 50% de los casos. Permite hacer reconstrucciones multiplanares y sirve de guía para la toma de biopsia percutánea. Valora nítidamente los arcos posteriores, el canal vertebral y los tejidos perivertebrales, y son más evidentes la osteólisis, las erosiones, las geodas, los sequestros, las calcificaciones residuales y el gas dentro de los abscesos. El uso de contraste yodado muestra el realce periférico de los flemones y abscesos. Aunque no valora con nitidez la extensión de los abscesos en el espacio epidural ni forámenes.

### **RESONANCIA MAGNÉTICA**

Se considera la técnica de elección con alta sensibilidad (96%) y especificidad (94%). La capacidad de las imágenes multiplanares y de caracterización tisular proporciona un gran detalle anatómico espinal. Deben realizar secuencias potenciadas en T1, T2 con supresión de la grasa o STIR para ver el edema interóseo y la extensión a las partes blandas adyacentes, y secuencias T1 con administración de gadolinio. La infección suele iniciarse en la superficie anterolateral subcondral del cuerpo vertebral. El hallazgo radiológico más precoz, pero inespecífico, es la

formación de un edema medular en dos vértebras contiguas y del disco adyacente que está disminuido de altura, pero puede haber sólo una vértebra infectada o más de dos. El edema óseo es hipointenso en T1 e hiperintenso en T2, T2 con supresión de la grasa y STIR. Sin embargo, el hallazgo más específico es la destrucción de los platillos epifisarios, visible en T1 como una disrupción focal de la cortical epifisaria, más evidente tras la administración de medio de contraste. También puede haber extensión hacia los tejidos blandos perivertebrales y epidurales. La altura discal también se ve disminuida precozmente excepto en la tuberculosa, en la que se preserva hasta estadios avanzados. La señal discal en T1 es hipointensa con respecto a las vértebras e hiperintensa en T2, T2 con supresión de grasa y STIR, pero en estadios precoces de la infección, el disco puede ser hipointenso en T2 hasta en un 13% de los casos. Al progresar, la infección de la médula ósea vertebral muestra un patrón típico con una señal disminuida en T1, alta en T2 y STIR, y captación de Gd. Sin embargo, puede haber un patrón atípico sin erosión epifisaria o hipointensidad en T2 por esclerosis ósea. El arco posterior también puede infectarse, lo que ocurre con más frecuencia en las formas tuberculosas. La infiltración epidural, paravertebral o subligamentosa es más frecuente en la tuberculosa. En las secuencias T1 con supresión de grasa tras administración de medio de contraste permite diferenciar un flemón de un absceso. El flemón muestra una captación densa y homogénea, mientras que en el absceso es anular y periférica.

### **PRONÓSTICO**

En los países desarrollados, la mortalidad por infección vertebral es menor del 5%. Las secuelas neurológicas permanentes, son infrecuentes. Determinadas situaciones empeoran el pronóstico, como la edad avanzada, la infección cervical o dorsal, la diabetes y las cardiopatías crónicas.



## JUSTIFICACIÓN

La incidencia de espondilodiscitis ha mostrado una tendencia al alza en los últimos años en relación con el aumento de la longevidad de la población y su estrecha relación con las comorbilidades que predisponen a la formación de estos procesos por el propio compromiso de su inmunidad, la exposición a los agentes etiológicos y la relación con las mayores intervenciones terapéuticas. Lo que implica una mayor necesidad de atención en la consulta y posterior tratamiento, el cual es fundamental aplicarlo de manera temprana ya que reduce la posibilidad de complicaciones y secuelas graves.

El diagnóstico final se efectúa se realiza secundario a la toma de una biopsia percutánea dirigida por métodos de imagen en la mayoría de los casos la cual posteriormente será llevada a análisis de microbiología para su análisis. La planeación de la misma, así como el primer acercamiento al diagnóstico se da gracias a los hallazgos imagenológicos, los cuales tienden a describirse de manera general, ya que se trata de una misma entidad con etiologías distintas.

A nivel nacional e institucional no se cuenta con estudios o referencias bibliográficas de la incidencia o prevalencia en nuestra población. El presente estudio pretende ayudar a identificar los hallazgos radiológicos particulares en cada una de las etiologías reportadas en nuestra población desde el comienzo del abordaje del paciente y así al reconocerlo poder aumentar la probabilidad de un tratamiento más temprano y específico, el cual se realizará a partir del registro del expediente clínico de nuestra población por lo que es una manera factible y fidedigna de caracterizar los hallazgos que se plantean.

## PLANTEAMIENTO DEL PROBLEMA

La espondilodiscitis es una entidad con una progresión que puede ser lenta y el tratamiento de los pacientes suele ser según diferentes bibliografías al menos de seis semanas, desde su modalidad conservadora solo con inmovilización y amplias terapias farmacológicas que suelen ser de administración parenteral; hasta requerir intervenciones quirúrgicas que prolongan el tiempo de inmovilización y estancia hospitalaria; los métodos de imagen nos aportan información objetiva importante para el diagnóstico del paciente por medio de la radiografía simple, la tomografía y la resonancia describir estos hallazgos relacionados con el agente etiológico puedan ser de utilidad para un diagnóstico más confiable y útil.

## **OBJETIVO GENERAL**

- Describir los hallazgos radiográficos, tomográficos y por resonancia magnética de los pacientes con espondilodiscitis de acuerdo con el agente etiológico reportado por microbiología del HCSAE entre el 2015-2020.

## **OBJETIVOS ESPECÍFICOS**

- Referir las características demográficas y comorbilidades de los pacientes con espondilodiscitis del HCSAE entre el 2015-2020
- Presentar los principales hallazgos radiográficos, tomográficos y por resonancia de los pacientes con espondilodiscitis del HCSAE durante en 2015-2020.
- Establecer los principales agentes etiológicos de espondilodiscitis confirmado con microbiología en los pacientes del HCSAE entre el 2015-2020.

## **MATERIAL Y MÉTODOS**

### **Diseño del estudio**

El presente estudio es observacional, descriptivo, transversal y retrospectivo.

### **Universo de estudio:**

Pacientes del Hospital Central Sur de Alta Especialidad de PEMEX.

### **Población de estudio:**

Pacientes del Hospital Central Sur de Alta Especialidad de PEMEX con diagnóstico de espondilodiscitis del 2015 al 2020.

### **Tamaño de la muestra:**

Se seleccionó a los pacientes con diagnóstico de espondilodiscitis con los diferentes métodos de imagen (radiografía, tomografía computada y resonancia magnética) y estudio microbiológico, a los cuales se les realizó diagnóstico por biopsia percutánea.

## **CRITERIOS DE SELECCIÓN**

### **Criterios de Inclusión.**

- Pacientes del Hospital Central Sur de Alta Especialidad de PEMEX, hombre o mujer mayores entre 40 y 90 años, con o sin comorbilidades, con diagnóstico de espondilodiscitis que cuenten con radiografía, tomografía computada, resonancia magnética y análisis microbiológico de una muestra obtenida por biopsia institucional.

### **Criterios de exclusión.**

- Pacientes que no cuenten con los tres métodos de diagnóstico imagenológico.
- Pacientes que no tengan diagnóstico microbiológico del agente etiológico obtenido por biopsia percutánea realizada en esta unidad.

## DEFINICIÓN DE VARIABLES

VARIABLE	CLASIFICACIÓN	USO EN ESTUDIO	DEFINICIÓN	INDICADORES	CATEGORIAS	NIVEL DE MEDICIÓN	
DEMOGRÁFICAS	SEXO	CUANTITATIVA	V. EXPLICATIVA	CONDICIÓN ORGNÁNICA QUE DISTINGUE HOMBRE-MUJER	MASCULINO FEMENINO		NOMINAL DICOTÓMICA
	EDAD	CUANTITATIVA	V. ESPLICATIVA	TIEMPO EN AÑOS TRANSCURRIDO DESDE EL NACIMIENTO HASTA EL MOMENTO EL DIAGNÓSTICO	41-50 AÑOS 51-60 AÑOS 61-70 AÑOS 71-80 AÑOS 81-90 AÑOS	# AÑOS CUMPLIDOS	DISCRETA
COMORBILIDADES	DIABETES	CUALITATIVA NOMINAL	V. EXPLICATIVA	NIVELES DE GLUCOSA EN AYUNAS $\geq 126$ mg/dl, O $\geq 200$ mg/dl A CUALQUIER HORA EL DÍA, O EN TRATAMIENTO AL MOMENTO DEL DIAGNÓSTICO	POSITIVA NEGATIVA		NOMINAL DICOTÓMICA
	HIPERTENSIÓN	CUALITATIVA	V. EXPLICATIVA	ELEVACION DE LA PRESIÓN ARTERIAL SISTÓLICA Y/DIASTÓLICA POR ENCIMA DE 140/90 mmHg (EN TRATAMIENTO AL MOMENTO DEL DIAGNÓSTICO)	POSITIVA NEGATIVA		NOMINAL DICOTÓMICA
	TOXICOMANÍAS	CUALITATIVA	V. EXPLICATIVA	CONSUMO DE SUSTANCIAS PSICOTRÓPICAS O PSICOACTIVAS QUE AL SER INTRODUCIDAS AL CUERPO TIENEN EFECTOS SOBRE EL SISTEMA NERVIOSO CENTRAL Y PROVOCAN ADICCIÓN (TABACO, ALCOHOL, MARIGUANA, COCAÍNA, OPIOIDES, DISOLVENTES, SEDANTES, ALUCINOGENOS)	POSITIVA NEGATIVA		NOMINAL DICOTÓMICA

	INTERVENCIÓN QUIRÚRGICA DE COLUMNA RECIENTE	CUALITATIVA	V. EXPLICATIVA	CUALQUIER INTERVENCIÓN DE COLUMNA DENTRO DE UN PERÍODO DE 6 SEMANAS PREVIAS AL DIAGNÓSTICO	POSITIVA NEGATIVA		NOMINAL DICOTÓMICA
	ÍNDICE DE MASA CORPORAL	CUANTITATIVA	V. EXPLICATIVA	MEDID DE RELACIÓN ENTRE LA TALLA Y EL PESO DEL PACIENTE	18-24.9 m/kg <sup>2</sup> 25-29.9 m/kg <sup>2</sup> 30-34.9 m/kg <sup>2</sup> 35-39.9 m/kg <sup>2</sup> +40 m/kg <sup>2</sup>		CONTINUA
MANIFESTACIONES CLÍNICAS	TIEMPO DE EVOLUCIÓN DEL DOLOR	CUALITATIVA	V. EXPLICATIVA	TIEMPO EN NUMERO DE DIAS APROXIMADO DEL CUADRO CLÍNICO AL MOMENTO DEL DIAGNÓSTICO			CONTINUA
	PIEBRE	CUALITATIVA	V. EXPLICATIVA	AUMENTO DE LA TEMPERATURA MAYOR A 37.5°C	POSITIVA NEGATIVA		NOMINAL DICOTOMICA
	PARESTESIAS	CUALITATIVA	V. EXPLICATIVA	SENSACIÓN DE HORMIGUEO O PIQUETES, GENERALMENTE TEMPORAL, QUE SUELE PRODUCIRSE EN EXTREMIDADES.	POSITIVA NEGATIVA		NOMINAL DICOTOMICA
	LIMITACIÓN DE LA MARCHA	CUALITATIVA	V. EXPLICATIVA	DIFICULTAD PARA CAMINAR DEPENDIENTE DEL DOLOR O IMPOSIBILIDAD A REALIZAR EL MOVIMIENTO	POSITIVA NEGATIVA		NOMINAL DICOTOMICA
	DISMINUCIÓN DE FUERZA MUSCULAR	CUALITATIVA	V. EXPLICATIVA	DISMIUCIÓN DE LA CAPACIDAD PARA REALIZAR MOVIMIENTOS	POSITIVA NEGATIVA		NOMINAL DICOTOMICA

VARIABLE	CLASIFICACIÓN DE VARIABLE	UNIDADES DE MEDIDA
PATÓGENO REPORTADO POR MICROBIOLOGÍA	CUALITATIVA NOMINAL	S. AUERUS E. COLI S. PYOGENES

		S. BOVIS KLEIBSELA PNEUMONIAE
DISMINUCION DE LA ALTURA DEL ESPACIO INTERSOMÁTICO	CUALITATIVA NOMINAL	POSITIVO NEGATIVO
MASA PARAVERTEBRAL DE TEJIDOS BLANDOS	CUALITATIVA NOMINAL	POSITIVO NEGATIVO
IRREGULARIDAD DE PLATAFORMAS ARTICULARES	CUALITATIVA NOMINAL	POSITIVO NEGATIVO
AFECTACIÓN DE ELEMENTOS DEL ARCO POSTERIOR	CUALITATIVA NOMINAL	POSITIVO NEGATIVO
AFECTACIÓN EN LA MORFOLOGÍA DE LAS CURVATURAS FISIOLÓGICAS	CUALITATIVA NOMINAL	POSITIVO NEGATIVO
CAMBIOS MODIC 1	CUALITATIVA NOMINAL	POSITIVO NEGATIVO
INTENSIDAD DE SEÑAL DEL DISCO EN T1	CUALITATIVA NOMINAL	HIPERINTENSO HIPOINTENSO
INTENSIDAD DE SEÑAL DEL DISCO EN T2	CUALITATIVA NOMINAL	HIPERINTENSO HIPOINTENSO
PATRÓN DE REALCE DISCAL	CUALITATIVA NOMINAL	HOMOGENEO HETEROGENEO EN ANILLO
NIVELES DE AFECTACIÓN	CUANTITATIVA DISCRETA	NUMERO DE CUERPOS AFECTADOS
COMPRESIÓN MEDULAR	CUANTITATIVA NOMINAL	POSITIVA NEGATIVA

## DESCRIPCIÓN DE PROCEDIMIENTOS

Una vez aprobados por el comité de Investigación En la unidad de Imagenología del Hospital Central Sur de Alta Especialidad de PEMEX, se realizó la búsqueda en el expediente electrónico por diagnóstico de espondilodiscitis en el periodo de julio de 2015 al 2020 en pacientes de 18 a 80 años.

En base a los pacientes encontrados, se analizará de manera intencionada los estudios de radiografía, tomografía computada y resonancia magnética para la búsqueda de patrones o hallazgos comunes por agente etiológico reportado, por medio de un documento en Excel para la organización de los datos y generación de gráficos para la presentación de resultados.



## CONSIDERACIONES ÉTICAS

"Todos los procedimientos estarán de acuerdo con lo estipulado en el Reglamento de la ley General de Salud en Materia de Investigación para la Salud.

Título segundo, capítulo I, Artículo 17, Sección I, investigación sin riesgo, no requiere consentimiento informado

.

Título Segundo, Capítulo II. De la investigación en comunidades Artículos 28-33”

Artículo 21, sección VIII. La seguridad de que no se identificará al sujeto y que se mantendrá la confidencialidad de la información relacionada con su privacidad.

Artículo 120.- El investigador principal podrá publicar informes parciales y finales de los estudios y difundir sus hallazgos por otros medios, cuidando que se respete la confidencialidad a que tienen derechos los sujetos de investigación, así como la que se haya acordado con los patrocinadores del estudio. Además de dar el debido crédito a los investigadores asociados y al personal técnico que hubiera participado en la investigación, deberá entregar una copia de estas publicaciones a la Dirección de la Institución.

Los datos recolectados serán resguardados en un archivo digital en USB por el investigador principal la médica Vianey Irasema Rodríguez Cruz y serán borrados al término del estudio.

## RESULTADOS

Se identificó un total de 23 pacientes con espondilodiscitis en el periodo de julio del 2015 a 2020. Los cuales tenían las siguientes características clínicas.

Tabla 1. Características demográficas y comorbilidades

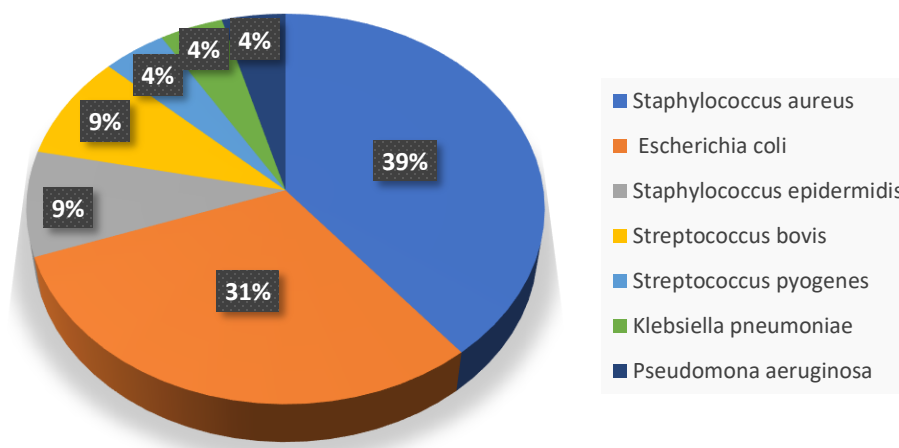
VARIABLE	INDICADOR	TOTAL (23)	PORCENTAJE
SEXO	Femenino	9	39.1
	Masculino	14	60.9
EDAD			
	49-50	1	4.3
	51-60	9	39.1
	61-70	8	34.8
	71-80	3	13.0
	81-90	2	8.7
COMORBILIDADES			
	Diabetes Mellitus tipo 2	8	34.8
	Hipertensión arterial	5	21.7
	Diabetes Mellitus tipo 2 / Hipertensión arterial	5	21.7
	Toxicomanías	0	0.0
	Antecedente Quirúrgico	4	17.4
ÍNDICE DE MASA CORPORAL			
	Bajo	1	4.3
	Normal	7	30.4
	Sobrepeso	9	39.1
	Obesidad grado I	5	21.7
	Obesidad grado II	0	0.0
	Obesidad grado III	1	4.3

Como se detalla en la Tabla 1, de los pacientes incluidos en este estudio 9 de 23 pacientes eran mujeres (39%), 14 de 23 pacientes eran hombres (60 %), el mayor número de pacientes se ubico en una edad entre los 51 y 60 años (39%), con la edad de mayor recurrencia a los 58 años. El 78 % de los pacientes tenían alguna comorbilidad asociada al momento del diagnóstico, de los cuales la enfermedad más prevalente fue Diabetes Mellitus tipo 2 con 8 pacientes (34 %) y la segunda de

ellas fue la Hipertensión Arterial con 5 pacientes (21%) y la combinación de ambas con 5 pacientes igualmente. El sobrepeso se presentó en 9 pacientes, representando el 39% del grupo de estudio.

Se reportaron 7 patógenos en los estudios de microbiología los cuales tienen la siguiente distribución.

**Grafico 1. Agentes etiológicos reportados**



El microorganismo que más se reporto fue Staphylococcus aureus encontrado en 9 pacientes (39%), seguido de Escherichia coli con 7 pacientes (31%), Streptococcus epidermidis y Streptococcus bovis reportado en 2 pacientes (9 %) respectivamente, por último Streptococcus pyogenes, Klebsella pneumoniae y Pseudomona aeruginosa con 1 paciente cada uno (4%).

**Tabla 2. Características clínicas por agente reportado.**

VARIABLE	SA (n=9)	EC (n=7)	SE (n=2)	SB (n=2)	SP (n=1)	KP (n=1)	PA (n=1)
TIEMPO DE EVOLUCIÓN (promedio en días)	125	118	205	30	30	30	180
FIEBRE	5 (55.5)	5 (71.4)	1 (50)	0	1 (100)	1 (100)	1 (100)
PARESTESIAS	8 (88.8)	5 (71.4)	2 (100)	1 (50)	1 (100)	1 (100)	1 (100)
LIMITACIÓN DE LA MARCHA	7 (77.7)	6 (85.7)	1 (50)	1 (50)	1 (100)	1 (100)	1 (100)
DISMINUCIÓN DE LA FUERZA	9 (100)	6 (85.7)	1 (50)	1 (50)	1 (100)	1 (100)	1 (100)

SA = Staphylococcus aureus, EC = Escherichia coli, SE = Streptococcus epidermidis, SB = Streptococcus bovis, SP = Streptococcus pyogenes, KP = Klebsella pneumoniae y PA = Pseudomona aeruginosa. El número entre paréntesis representa el porcentaje de los pacientes totales por agente etiológico.

El tiempo de evolución promedio fue más largo en pacientes con *Pseudomona aeruginosa*, seguido de *Streptococcus epidermidis* y *Staphylococcus aureus*.

Las características clínicas por patógenos muestran que la mitad de los pacientes experimentaron fiebre con un porcentaje del 50% o más, a excepción de *Streptococcus bovis*. Más del 50 % de los pacientes experimentaron parestesias, limitación de la marcha y disminución de la fuerza, independientemente del agente etiológico.

**Tabla 3. Ubicación del segmento de afectación vertebral**

NIVEL AFECTACION		SA	EC	SE (2)	SB (2)	SP (1)	KP (1)	PA (1)
		(n=9)	(n=7)					
	CERVICAL	2	0	0	0	0	0	0
	DORSAL	4	2	0	0	0	0	0
	LUMBAR	2	5	2	2	1	1	1

SA = *Staphylococcus aureus*, EC = *Escherichia coli*, SE = *Streptococcus epidermidis*, SB = *Streptococcus bovis*, SP = *Streptococcus pyogenes*, KP = *Klebsella pneumoniae* y PA = *Pseudomona aeruginosa*. El número entre paréntesis representa el porcentaje de los pacientes totales por agente etiológico.

En la Tabla 3 es característico que solo hubo afección de la columna cervical en los pacientes con *Staphylococcus aureus*. La columna dorsal tuvo afectación con *Staphylococcus aureus* y *Escherichia coli*, el resto de los agentes etiológicos solo se reportaron con infección en columna lumbar.

**Tabla 4. Hallazgos por Radiografía**

HALLAZGO	SA	EC	SE (2)	SB (2)	SP (1)	KP (1)	PA (1)
	(n=9)	(n=7)					
DISMINUCIÓN DE LA ALTURA DEL CUERPO VERTEBRAL	9 (100)	7 (100)	2 (100)	2 (100)	1 (100)	1 (100)	1 (100)
MASA PARAVERTEBRAL DE TEJIDOS BLANDOS	2 (22.2)	1 (0.14)	1 (50)	0	0	0	0
IRREGULARIDAD DE LAS PLATAFORMAS TERMINALES	9 (100)	7 (100)	2 (100)	2 (100)	1 (100)	1 (100)	1 (100)
AFECTACIÓN DE ELEMENTOS DEL ARCO POSTERIOR	4 (44.4)	1 (14.2)	0	0	0	0	1 (100)
AFECTACIÓN DE LA MORFOLOGÍA DE LAS CURVATURAS FISIOLÓGICAS	8(88.8)	7 (100)	2 (100)	2 (100)	1 (100)	1 (100)	1
NIVELES DE AFECTACIÓN (MEDIANA)	3	2	2	2	2	2	3

SA = *Staphylococcus aureus*, EC = *Escherichia coli*, SE = *Streptococcus epidermidis*, SB = *Streptococcus bovis*, SP = *Streptococcus pyogenes*, KP = *Klebsella pneumoniae* y PA = *Pseudomona aeruginosa*. El número entre paréntesis representa el porcentaje de los pacientes totales por agente etiológico.

En las tablas siguientes podemos observar que la mayoría de los pacientes muestran en su totalidad hallazgos típicos como disminución de la altura de los cuerpos vertebrales, irregularidad de las plataformas articulares y la afectación de las curvaturas fisiológicas. La masa de tejidos blandos por este método de imagen solo fue posible verlo en menos del 30% de los estudios, así como la afectación de los elementos del arco posterior visto menos de la mitad de los sujetos. El mayor número de afectación de cuerpos vertebrales fue visto en infección secundaria a *Staphylococcus aureus* y *Pseudomonas aeruginosa*.

**Figura 1. Hallazgos en Radiografía**

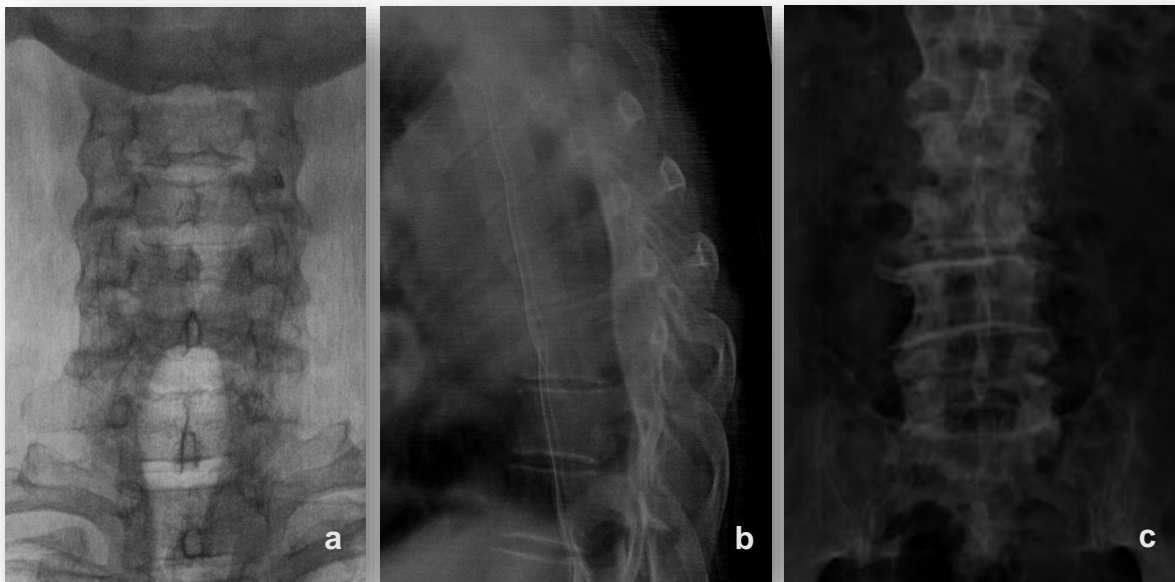


Figura 1. En las imágenes de radiografía de columna cervical en anteroposterior (a) en un paciente con infección reportada por *Staphylococcus aureus*, columna dorsal lateral (b) en un paciente con infección por *Escherichia coli* y lumbar anteroposterior (c) en un paciente con *Klebsiella pneumoniae*, es llamativo la disminución de altura de los cuerpos vertebrales afectados, así como la irregularidad de las plataformas terminales.

**Tabla 5. Hallazgos por Tomografía Computada**

HALLAZGO	SA (n=9)	EC (n=7)	SE (2)	SB (2)	SP (1)	KP (1)	PA (1)
DISMINUCIÓN DE LA ALTURA DEL CUERPO VERTEBRAL	9 (100)	7 (100)	2 (100)	2 (100)	1 (100)	1 (100)	1 (100)
MASA PARAVERTEBRAL DE TEJIDOS BLANDOS	8 (88.8)	6 (71.4)	2(100)	1(50)	1 (100)	1(100)	1 (100)
IRREGULARIDAD DE LAS PLATAFORMAS ARTICULARES	9 (100)	7 (100)	2 (100)	2 (100)	1 (100)	1 (100)	1 (100)
AFECTACIÓN DE ELEMENTOS DEL ARCO POSTERIOR	4 (44.4)	1 (14.2)	0	0	1 (100)	1 (100)	1 (100)
REALCE AL MEDIO DE CONTRASTE	2 (0.22)	1 (14.2)	NA	NA	NA	NA	NA
AFECTACIÓN DE LA MORFOLOGÍA DE LAS CURVATURAS FISIOLÓGICAS	8(88.8)	7 (100)	2 (100)	2 (100)	1 (100)	1 (100)	1
NIVELES DE AFECTACIÓN (MEDIANA)	3	2	2	2	2	2	3

SA = Staphylococcus aureus, EC = Escherichia coli, SE = Streptococcus epidermidis, SB = Streptococcus bovis, SP = Streptococcus pyogenes, KP = Klebsiella pneumoniae y PA = Pseudomona aeruginosa. El número entre paréntesis representa el porcentaje de los pacientes totales por agente etiológico. NA = No aplica.

En los hallazgos por tomografía computada visualizamos que a diferencia de la radiografía es más útil para poder detectar la masa paravertebral y los abscesos, los cuales se evidencian en más del 50% de los pacientes de todas las etiologías reportadas, así mismo ofrece la oportunidad de la aplicación de medio de contraste y mejor caracterización, aunque en el presente estudio no se contaba con las fases contrastadas por lo que este hallazgo no pudo ser evaluado.

**Figura 2. Hallazgos en Tomografía**

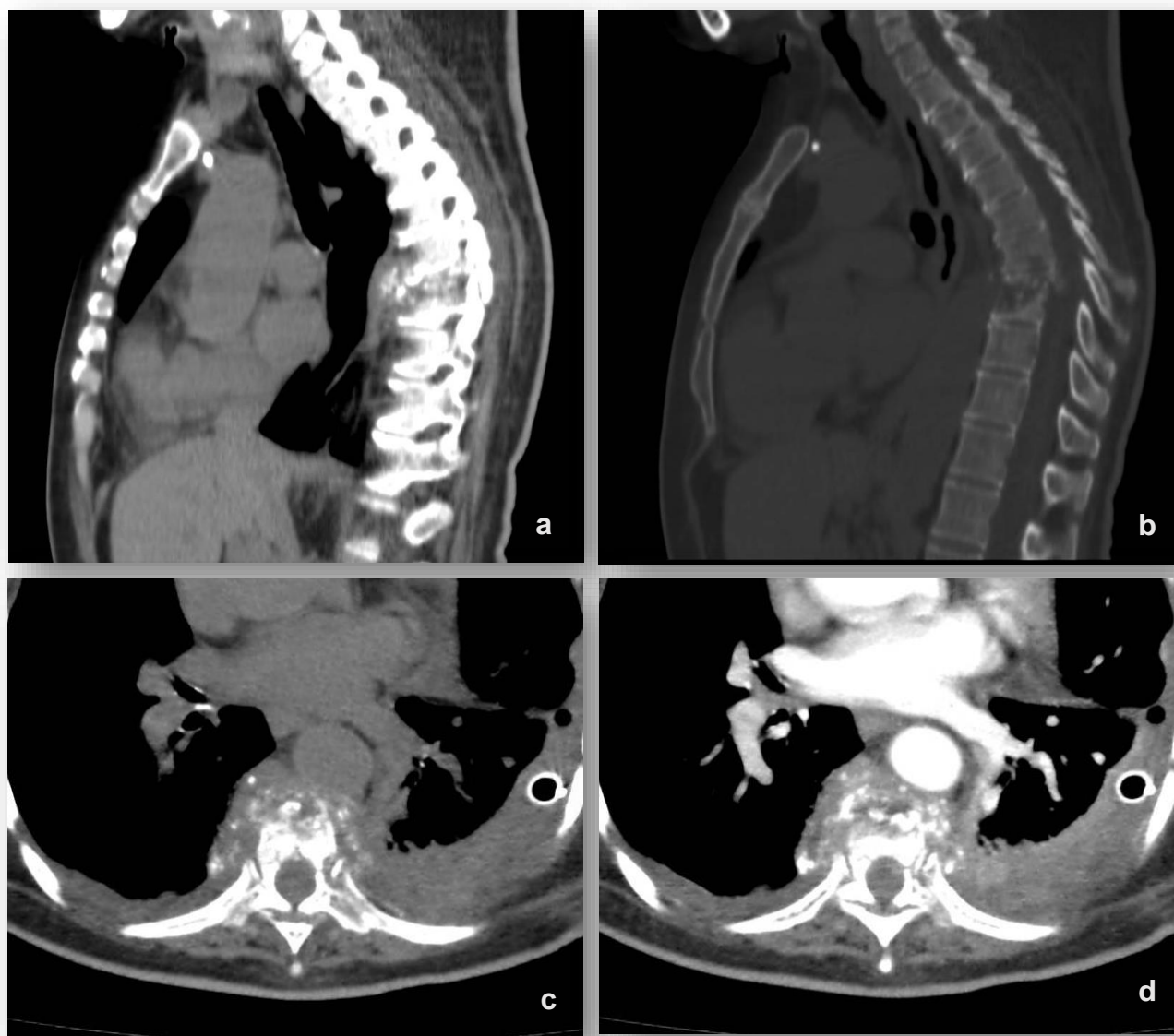


Figura 2. Imágenes de tomografía computada en un paciente masculino de 68 años con espondilodiscitis con reporte microbiológico de *Escherichia coli*. En la reconstrucciones sagitales en fase simple en ventana para tejidos blandos (a) y para hueso podemos observar la masa perivertebral adyacente a T7-T8, la cual ocasiona destrucción de los cuerpos vertebrales y el disco intersomático asociado. En los cortes axiales en fase simple y contrastada (c y d) muestra el realce heterogéneo del componente perivertebral.

**Tabla 6. Hallazgos por Resonancia Magnética**

HALLAZGO	SA (n=9)	EC (n=7)	SE (2)	SB (2)	SP (1)	KP (1)	PA (1)
DISMINUCIÓN DE LA ALTURA DEL CUERPO VERTEBRAL	9 (100)	7 (100)	2 (100)	2 (100)	1 (100)	1 (100)	1 (100)
MASA PARAVERTEBRAL DE TEJIDOS BLANDOS	9 (100)	7 (100)	2 (100)	2 (100)	1 (100)	1 (100)	1 (100)
RAQUIESTENOSIS	8 (88.8)	6 (71.4)	2 (100)	2 (100)	1 (100)	1 (100)	1 (100)
IRREGULARIDAD DE LAS PLATAFORMAS ARTICULARES	9 (100)	7 (100)	2 (100)	2 (100)	1 (100)	1 (100)	1 (100)
AFECCIÓN DE ELEMENTOS DEL ARCO POSTERIOR	7 (77.7)	6 (71.4)	2 (100)	1 (50)	1 (100)	1 (100)	1 (100)
NIVELES DE AFECCIÓN	4	3	2	2	2	2	3
AFECCIÓN DE LA MORFOLOGÍA DE LAS CURVATURAS FISIOLÓGICAS	8(88.8)	7 (100)	2 (100)	2 (100)	1 (100)	1 (100)	1 (100)
CAMBIOS MODIC	9 (100)	7 (100)	2(100)	2 (100)	1 (100)	1 (100)	1 (100)

SA = Staphylococcus aureus, EC = Escherichia coli, SE = Streptococcus epidermidis, SB = Streptococcus bovis, SP = Streptococcus pyogenes, KP = Klebsella pneumoniae y PA = Pseudomona aeruginosa. El número entre paréntesis representa el porcentaje de los pacientes totales por agente etiológico.

**Tabla 7. Características del disco intersomático en Resonancia Magnética**

		SA (n=9)	EC (n=7)	SE (2)	SB (2)	SP (1)	KP (1)	PA (1)
PATRON DE REALCE DISCAL	HOMOGENEO	2 (22.2)	2 (28)	0	0	0	0	0
	HETEROGÉNEO	7 (77.7)	5 (71)	2 (100)	2 (100)	1 (100)	1 (100)	1 (100)
INTENSIDAD DE SEÑAL DEL DISCO	T1 HIPOINTENSA	1 (11.1)	0	0	0	0	0	0
	T1 HIPERINTENSA	8 (88.8)	7 (100)	2 (100)	2 (100)	1 (100)	1 (100)	1 (100)
	T2 HIPOINTENSA	1 (11.1)	0	0	0	0	0	0
	T2 HIPERINTENSA	8 (88.8)	7 (100)	2 (100)	2 (100)	1 (100)	1 (100)	1 (100)

SA = Staphylococcus aureus, EC = Escherichia coli, SE = Streptococcus epidermidis, SB = Streptococcus bovis, SP = Streptococcus pyogenes, KP = Klebsella pneumoniae y PA = Pseudomona aeruginosa. El número entre paréntesis representa el porcentaje de los pacientes totales por agente etiológico.

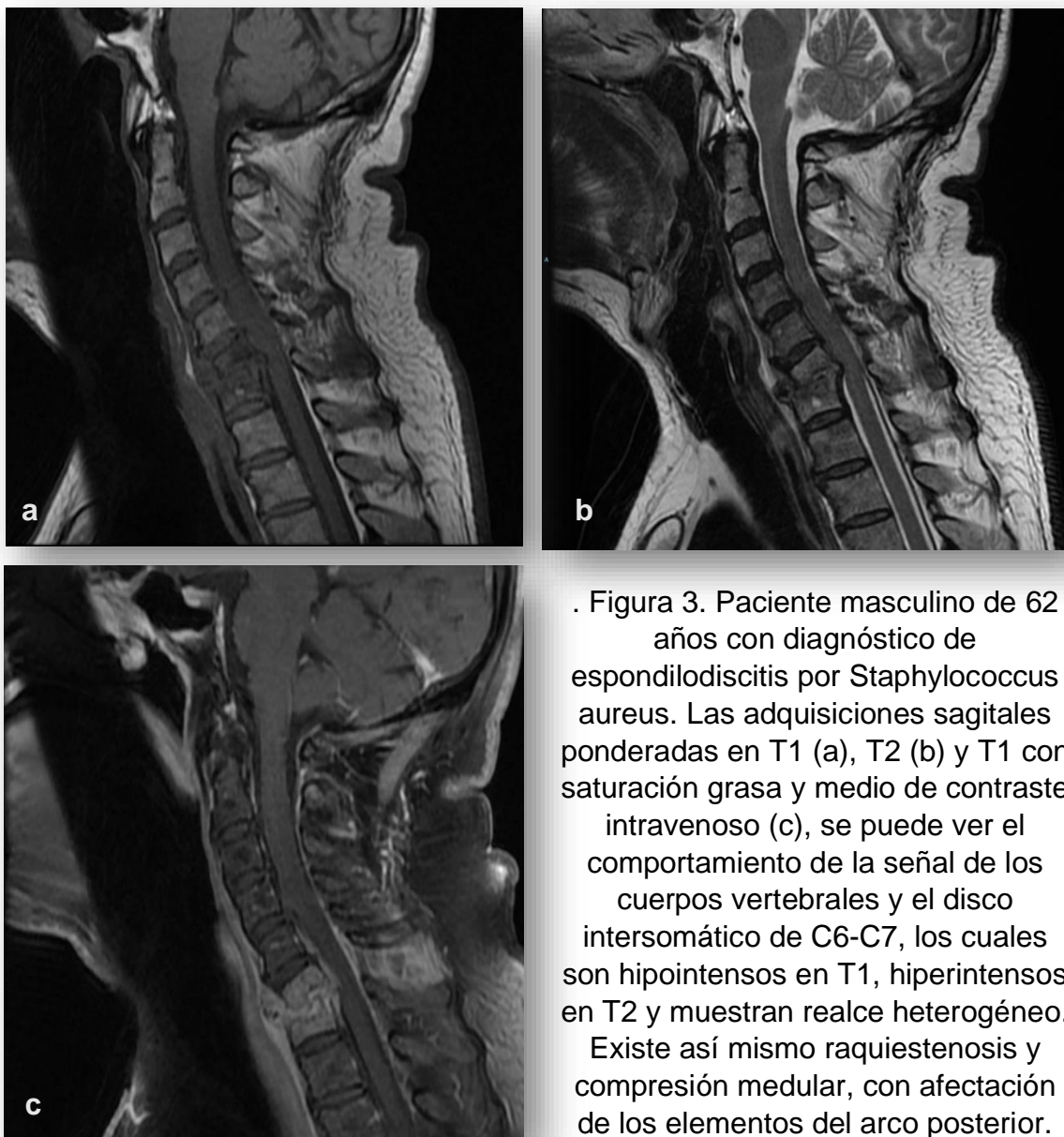
En las características por microorganismo en resonancia magnética encontramos coincidencias en los hallazgos clásicos como la irregularidad de las plataformas terminales, que se asocia con cambios Modic 1 en el 100% de los pacientes. Así mismo la modalidad nos da más información para la caracterización de la afectación de los elementos del arco posterior, los cuales se vieron afectados en más del 70% en todos los microorganismos. Los hallazgos de edema del cuerpo vertebral son



vistas en el 100% de los estudios. Es de resaltar que se da una mejor caracterización de los niveles afectados con ayuda de realce con el medio de contraste, observado en la mayor cantidad de niveles afectados de manera general en comparación con los otros métodos de imagen.

La señal de los discos intersomáticos se observa una preponderancia en todos los agentes etiológicos en un patrón hipointenso en T1 e hiperintenso en T2 en más de 80%; así mismo el realce que se presentó con mayor frecuencia fue heterogéneo.

**Figura 3. Hallazgos en Resonancia Magnética**



. Figura 3. Paciente masculino de 62 años con diagnóstico de espondilodiscitis por *Staphylococcus aureus*. Las adquisiciones sagitales ponderadas en T1 (a), T2 (b) y T1 con saturación grasa y medio de contraste intravenoso (c), se puede ver el comportamiento de la señal de los cuerpos vertebrales y el disco intersomático de C6-C7, los cuales son hipointensos en T1, hiperintensos en T2 y muestran realce heterogéneo. Existe así mismo raquiestenosis y compresión medular, con afectación de los elementos del arco posterior.

## DISCUSIÓN

La población que se estudió en un periodo de 5 años en el Hospital Central Sur de Alta Especialidad muestra un patrón representativo de la población mexicana, donde las comorbilidades que más se asocian como factor de riesgo son Diabetes Mellitus, lo cual concuerda con el presente estudio; cabe mencionar que uno de los mayores factores de riesgo reportado son las intervenciones quirúrgicas de columna, las cuales en nuestra población solo representó el 17% del total de pacientes. El sexo, al igual que varias de las referencias bibliográficas, es de mayor incidencia en el masculino respecto al femenino. Por último, es posible observar que el sobrepeso representó la composición más frecuente entre los pacientes estudiados aunque sin mucha diferencia entre los pacientes que tenían índice de masa corporal normal.

En cuanto a los hallazgos por los diferentes métodos de imagen, se pudo observar que el segmento lumbar fue el más afectado. Por agente etiológico el único que tenía presentación en las tres regiones de la columna vertebral fue el *Staphylococcus aureus*, seguido por dos segmentos (dorsal y lumbar) *Escherichia coli*.

La sintomatología fue variable, desde el tiempo de evolución, siendo el cuadro más largo mayor a medio año. La gran mayoría experimentó pérdida de la fuerza y parestesias. Solo la mitad de ellos tuvo fiebre como manifestación clínica, convirtiendolo en un cuadro inespecífico y fácil de confundir con otros diagnósticos, incluso aquellos sin relación con la columna vertebral. La limitación de la marcha fue un síntoma que mostraron alrededor de la mitad de los pacientes, motivo por el cual se orienta hacia una patología de origen nervioso, pero cabe mencionar que se manifestaba ya que el tiempo de evolución del cuadro era avanzado.

En los estudios de radiografía, tomografía computada y resonancia magnética no presentaron mucha variación debido a que se trataron de etiologías piógenas.

Las imágenes más representativas en radiografía fue la disminución de tamaño de los cuerpos vertebrales, la irregularidad de las plataformas terminales. La afectación de tejidos blandos fue poco perceptible por este método de imagen.

La tomografía computada da la posibilidad de obtener las imágenes multiplanares para el análisis más detallado de las estructuras de la columna y los tejidos circundantes. Se encontró la presencia de una masa de tejidos blandos del 50 % al 100 % de todos los agentes etiológicos. No se realizaron fases contrastadas en todos los pacientes por lo que se pierde la posibilidad de demostrar el realce característico para la detección de abscesos, en el presente estudio menos del 20% los pacientes con infección por *Staphylococcus aureus* y *Escherichia coli* contaban con la fase contrastada donde se demostró el realce heterogéneo de los niveles afectados.

En resonancia magnética cabe mencionar la mayor posibilidad de hallazgos que demuestran edema del hueso y del disco, con la afectación de los tejidos blandos adyacentes, hallazgos que se presentaron en casi la totalidad de los pacientes independientemente del agente reportado. Así mismo, todos ellos se sometieron a fases contrastadas donde el patrón predominante de realce fue heterogéneo y dio oportunidad de delimitar los niveles de afectación reales, siendo de mayor número en infección por *Staphylococcus aureus* y el paciente con *Pseudomonas aeruginosa*.

## CONCLUSIONES

Las características clínicas y demográficas del estudio coinciden con las reportadas en la literatura de los pacientes con espondilodiscitis, las cuales incluyen comorbilidades que comprometan el estado inmunológico del paciente y puedan favorecer las vías de diseminación en especial la hematógena. La sintomatología se presentó de manera inespecífica, mostrando datos de daño nervioso hasta que el cuadro clínico era avanzado, por lo que los pacientes tienen un tiempo de desarrollo largo, en el cual da la oportunidad de retraso en el diagnóstico certero.

Las características mostradas desde los estudios más sencillos como la radiografía muestran hallazgos característicos pero poco específicos para poder llegar al diagnóstico, por lo que se requiere la complementación con tomografía computada con aplicación de medio de contraste para determinar las características de lisis del componente óseo y afectación de los tejidos blandos por el realce de los mismos.

La resonancia magnética es un método útil en la valoración completa de los niveles afectados y la presentación clásica de la espondilodiscitis piógena, como en el presente estudio, como de otras etiologías; así mismo es más sencillo poder observar la afectación del canal medular, la cual se observó en más del 70% de todas las etiologías reportadas.

Los reportes de microbiología arrojaron etiologías piógenas, por lo que no hubo una diferencia significativa en el comportamiento de la infección y la presentación en los distintos métodos de imagen evaluados. Con el aumento reportado de la incidencia de esta patología convendría extender la investigación para incluir pacientes con otros patógenos asociados para hacer una comparación más significativa.

## REFERENCIAS BIBLIOGRÁFICAS

- [1] A. F. Mavrogenis *et al.*, “Spondylodiscitis revisited,” *EFORT Open Rev.*, vol. 2, no. 11, pp. 447–461, 2017, doi: 10.1302/2058-5241.2.160062.
- [2] T. Gouliouris, S. H. Aliyu, and N. M. Brown, “Spondylodiscitis: Update on diagnosis and management,” *J. Antimicrob. Chemother.*, vol. 65, no. SUPPL. 3, pp. 11–24, 2010, doi: 10.1093/jac/dkq303.
- [3] P. Márquez Sánchez, “Espondilodiscitis,” *Radiología*, vol. 58, no. xx, pp. 50–59, 2016, doi: 10.1016/j.rx.2015.12.005.
- [4] D. A. Cordero-Delgado, A. J. Moheno-Gallardo, R. Torres-González, A. Mata-Hernández, E. Elizalde-Martínez, and J. M. Pérez-Atanasio, “[Evidence and recommendation of empirical antimicrobial treatment in pyogenic spondylodiscitis: systematic review].,” *Rev. Med. Inst. Mex. Seguro Soc.*, vol. 55 Suppl 1, pp. S6–S13, 2017, [Online]. Available: <http://www.ncbi.nlm.nih.gov/pubmed/28212469>.
- [5] A. G. Jensen, F. Espersen, P. Skinhøj, V. T. Rosdahl, and N. Frimodt-Møller, “Increasing frequency of vertebral osteomyelitis following *Staphylococcus aureus* bacteraemia in Denmark 1980-1990,” *J. Infect.*, vol. 34, no. 2, pp. 113–118, 1997, doi: 10.1016/S0163-4453(97)92395-1.
- [6] K. Y. Lee, “Comparison of pyogenic spondylitis and tuberculous spondylitis,” *Asian Spine J.*, vol. 8, no. 2, pp. 216–223, 2014, doi: 10.4184/asj.2014.8.2.216.
- [7] N. Sans, M. Faruch, F. Lapègue, A. Ponsot, H. Chiavassa, and J. J. Railhac, “Infections of the spinal column-Spondylodiscitis,” *Diagn. Interv. Imaging*, vol. 93, no. 6, pp. 520–529, 2012, doi: 10.1016/j.diii.2012.04.003.
- [8] M. Raghavan, E. Lazzeri, and C. J. Palestro, “Imaging of Spondylodiscitis,” *Semin. Nucl. Med.*, vol. 48, no. 2, pp. 131–147, 2018, doi: 10.1053/j.semnuclmed.2017.11.001.
- [9] L. Shen *et al.*, “Diagnosis and classification in MRI of brucellar spondylitis,” *Radiol. Infect. Dis.*, vol. 4, no. 3, pp. 102–107, 2017, doi: 10.1016/j.jrid.2017.08.005.

- [10] A. Soto, A. Fica, J. Dabanch, F. Olivares, and L. Porte, “Espondilodiscitis: Experiencia clínica en un hospital general de Chile,” *Rev. Chil. Infectol.*, vol. 33, no. 3, pp. 322–330, 2016, doi: 10.4067/S0716-10182016000300013.
- [11] Urrutia, J., & Fuentealba, F. (2020). “Infecciones piógenas de la columna vertebral”. *Revista Médica Clínica Las Condes*, 31(5-6), 448–455., doi:10.1016/j.rmclc.2020.05.003.
- [12] Urrutia J, Campos M, Zamora T, Canessa V, Garcia P, Briceno J. Does, “Pathogen Identification Influence the Clinical Outcomes in Patients With Pyogenic Spinal Infections?”. *J Spinal Disord Tech.* 2015;28(7):E417-21.
- [13] Hideki Nagashima, Shinji Tanishima, Atsushi Tanida, “Diagnosis and management of spinal infections”, *Journal of Orthopaedic Science*, vol. 23, issue 1, 2018, pp 8-13, doi.org/10.1016/j.jos.2017.09.016.
- [14] E.F. Berbari, S.S. Kanj, T.J. Kowalski, R.O. Darouiche, Infectious Diseases Society of America 2015, “Infectious Diseases Society of America (IDSA) clinical practice guidelines for the diagnosis and treatment of native vertebral osteomyelitis in adults”, *Clin Infect Dis*, , pp. e26-e46, 2015, doi.10.1093/cid/civ482.