



**UNIVERSIDAD NACIONAL AUTÓNOMA DE MÉXICO**  
**POSGRADO EN CIENCIAS BIOLÓGICAS**  
FACULTAD DE ESTUDIOS SUPERIORES IZTACLA  
BIOMEDICINA

**Aplicación de la Ingeniería de tejidos mediante un constructo para mejorar  
la regeneración ósea en un modelo *in vivo***

**TESIS**

QUE PARA OPTAR POR EL GRADO DE:

**MAESTRO EN CIENCIAS BIOLÓGICAS**

PRESENTA:

**Biol. RODRÍGUEZ CORTÉS CÉSAR ANTONIO**

**TUTOR PRINCIPAL DE TESIS: DRA. TREJO IRIARTE CYNTHIA GEORGINA**  
FACULTAD DE ESTUDIOS SUPERIORES IZTACALA, UNAM

**COMITÉ TUTOR: DR. ÁLVAREZ PÉREZ MARCO ANTONIO**  
FACULTAD DE ODONTOLOGÍA, UNAM

**DR. MONTESINOS MONTESINOS JUAN JOSÉ**  
CENTRO MÉDICO SXXI, IMSS

**LOS REYES IZTACALA, TLALNEPANTLA, ESTADO DE MÉXICO, JUNIO, 2021**



Universidad Nacional  
Autónoma de México

Dirección General de Bibliotecas de la UNAM

**Biblioteca Central**



**UNAM – Dirección General de Bibliotecas**  
**Tesis Digitales**  
**Restricciones de uso**

**DERECHOS RESERVADOS ©**  
**PROHIBIDA SU REPRODUCCIÓN TOTAL O PARCIAL**

Todo el material contenido en esta tesis esta protegido por la Ley Federal del Derecho de Autor (LFDA) de los Estados Unidos Mexicanos (México).

El uso de imágenes, fragmentos de videos, y demás material que sea objeto de protección de los derechos de autor, será exclusivamente para fines educativos e informativos y deberá citar la fuente donde la obtuvo mencionando el autor o autores. Cualquier uso distinto como el lucro, reproducción, edición o modificación, será perseguido y sancionado por el respectivo titular de los Derechos de Autor.





**UNIVERSIDAD NACIONAL AUTÓNOMA DE MÉXICO**  
**POSGRADO EN CIENCIAS BIOLÓGICAS**  
FACULTAD DE ESTUDIOS SUPERIORES IZTACLA  
BIOMEDICINA

**Aplicación de la Ingeniería de tejidos mediante un constructo para mejorar  
la regeneración ósea en un modelo *in vivo***

# **TESIS**

QUE PARA OPTAR POR EL GRADO DE:

**MAESTRO EN CIENCIAS BIOLÓGICAS**

PRESENTA:

**Biol. RODRÍGUEZ CORTÉS CÉSAR ANTONIO**

**TUTOR PRINCIPAL DE TESIS: DRA. TREJO IRIARTE CYNTHIA GEORGINA**  
FACULTAD DE ESTUDIOS SUPERIORES IZTACALA, UNAM

**COMITÉ TUTOR: DR. ÁLVAREZ PÉREZ MARCO ANTONIO**  
FACULTAD DE ODONTOLOGÍA, UNAM

**DR. MONTESINOS MONTESINOS JUAN JOSÉ**  
CENTRO MÉDICO SXXI, IMSS

LOS REYES IZTACALA, TLALNEPANTLA, ESTADO DE MÉXICO. 2021

COORDINACIÓN DEL POSGRADO EN CIENCIAS BIOLÓGICAS  
FACULTAD DE ESTUDIOS SUPERIORES IZTACALA

OFICIO CPCB/418/2021  
ASUNTO: Oficio de Jurado

**M. en C. Ivonne Ramírez Wence**  
**Directora General de Administración Escolar, UNAM**  
**Presente**

Me permito informar a usted que en la reunión ordinaria del Subcomité de Ecología, Manejo Integral de Ecosistemas y Biología Evolutiva y Sistemática del Posgrado en Ciencias Biológicas, celebrada el día **22 de marzo de 2021** se aprobó el siguiente jurado para el examen de grado de **MAESTRO EN CIENCIAS BIOLÓGICAS** en el campo de conocimiento de **(Biomedicina)** del estudiante **RODRÍGUEZ CORTÉS CÉSAR ANTONIO** con número de cuenta **306749427** con la tesis titulada **"Aplicación de la ingeniería de tejidos mediante un constructo para mejorar la regeneración ósea en un modelo in vivo"**, realizada bajo la dirección de la **DRA. CYNTHIA GEORGINA TREJO IRIARTE**, quedando integrado de la siguiente manera:

Presidente: DRA. MARÍA CRISTINA PIÑA BARBA  
Vocal: DR. ANDRÉS ELIÚ CASTELL RODRÍGUEZ  
Vocal: DR. PAUL MONDRAGÓN TERÁN  
Vocal: DR. LUIS FELIPE JIMÉNEZ GARCÍA  
Secretario: DR. JUAN JOSÉ MONTESINOS MONTESINOS

Sin otro particular, me es grato enviarle un cordial saludo.

**ATENTAMENTE**  
**"POR MI RAZA HABLARÁ EL ESPÍRITU"**  
Cd. Universitaria, Cd. Mx., a 11 de mayo de 2021

**COORDINADOR DEL PROGRAMA**



**DR. ADOLFO GERARDO NAVARRO SIGÜENZA**



## **Agradecimientos institucionales**

Agradezco al programa de Posgrado en Ciencias Biológicas de la UNAM por la oportunidad de avanzar mis estudios y generar conocimiento en el área de la Biomedicina, también por su excelente plan de estudios, así como su apoyo y organización durante la contingencia sanitaria por el SARS-cov-2.

Agradezco al CONACYT por el apoyo económico del programa de becas nacionales con clave 000289 - MAESTRÍA EN CIENCIAS BIOLÓGICAS ligada al CVU 950117, lo que me permitió dedicarme a tiempo completo a la realización de mis estudios de posgrado.

Deseo agradecer a mi tutora principal, la Doctora Cynthia Georgina Trejo Iriarte, líder del Grupo de Investigación en Células Troncales e Ingeniería de Tejidos (GICTIT), parte del Laboratorio de Investigación en Odontología (LIO) de la FES Iztacala, por brindarme la oportunidad de desarrollar este proyecto bajo su tutela, así como por su apoyo y guía incondicional.

Quiero agradecer a los miembros de mi comité tutorial, al Doctor Juan José Montesinos Montesinos, jefe del laboratorio de Células Troncales Mesenquimales, de la Unidad Médica en Enfermedades Oncológicas, del Centro Médico SXXI del Instituto Mexicano del Seguro Social (IMSS), por facilitarnos el uso del software especializado para el análisis de los estudios tomográficos, así como por su guía.

Agradezco, al Doctor Marco Antonio Álvarez Pérez, del Laboratorio de Bioingeniería de Tejidos de la Facultad de Odontología, Universidad Nacional Autónoma de México (UNAM), por proporcionarnos el biomaterial para el desarrollo del proyecto, así como por su consejo, y su apoyo, durante el desarrollo de este proyecto.

## **Agradecimientos personales**

Agradezco a mis padres César Rodríguez Romero y Laura Cortés Salcedo, por apoyarme en todos mis proyectos y metas, agradezco sus sacrificios y su ejemplo, sin los cuales me sería imposible haber realizado mis estudios.

Agradezco a mi hermana Deyanira Rodríguez Cortés, por su cariño y apoyo.

Agradezco a mi pareja, Ana Karen Del Valle Martínez, por sus consejos, paciencia y apoyo.

## Contenido

Resumen .....	1
Abstract .....	3
Introducción.....	5
Pérdida del proceso alveolar .....	6
Ingeniería de tejidos .....	7
Células.....	7
Biomateriales .....	9
Ácido poliláctico (PLA) .....	10
Bioseñalización.....	11
Justificación.....	12
Antecedentes .....	13
Antecedentes del grupo de trabajo.....	15
Hipótesis.....	20
Objetivo .....	20
Objetivos particulares.....	20
Metodología.....	21
Grupos experimentales.....	21
Cirugía de obtención de tejido adiposo .....	22
Obtención de ADSCs .....	22
Elaboración del constructo .....	23
Cirugía de defecto crítico mandibular .....	23
Adquisición de imágenes .....	24
Análisis de imágenes de $\mu$ CT.....	24
Análisis microtomográfico detallado .....	25
Análisis estadístico .....	25
Resultados .....	26
Obtención quirúrgica de tejido adiposo .....	26



Caracterización celular.....	26
Cirugía de defecto de tamaño crítico .....	28
Anatomía de la mandíbula de la rata.....	28
Valores volumétricos de reconstrucción .....	29
Análisis estadístico .....	34
Análisis microtomográfico detallado .....	38
Reconstrucción 3D .....	45
<b>Análisis y Discusión de resultados .....</b>	<b>52</b>
Obtención de tejido adiposo .....	52
Caracterización de células .....	52
Cirugía de defecto de tamaño crítico .....	53
Valores volumétricos de regeneración tisular .....	53
Análisis estadístico .....	55
Análisis microtomográfico detallado .....	56
Reconstrucciones 3D.....	57
Discusión de resultados .....	59
Perspectivas .....	62
<b>Conclusiones.....</b>	<b>63</b>
<b>Referencias bibliográficas .....</b>	<b>65</b>
<b>Anexo I .....</b>	<b>81</b>

## Lista de Figuras y tablas

Figura 1. Micrografías del corte histológico de los grupos control a) control intacto, b) grupo con cirugía sham, c) grupo control tratado con el biomaterial

Figura 2. Micrografías del corte histológico conteniendo el defecto crítico, a los 30 días de implantado a) defecto tratado con terapia celular ADSCs, b) defecto tratado con MSCost.

Figura 3. Micrografías de los grupos IT, a) defecto implantado con L-PLA + ADSCs b) defecto tratado con L-PLA + MSCost.

Figura 4. a) Herida *post* cirugía, la sutura se reforzó con cianoacrilato, b) Tubo Falcon con tejido adiposo disgregado, c) Micrografía de ADSCs en cultivo.

Figura 5. a) Micrografía donde se observa una unidad formadora de colonias (CFU) en un cultivo de segundo pase de ADSCs, b) Micrografía de adipocitos con tinción Oil red O, en rojo se observan los lípidos intracelulares, c) Micrografía de osteocitos con tinción de Von Kossa, se crea un precipitado de plata en presencia de calcio, en un medio ácido.

Figura 6. a) Proceso quirúrgico para producir el defecto de tamaño crítico, b) Área del defecto expuesta, el musculo alrededor ha sido desplazado no cortado, c) Implantación de un constructo de L-PLA capa triple en el defecto.

Figura 7. Detalle de la hemimandíbula derecha de rata Wistar, con los principales componentes morfológicos señalados, con el fin de ilustrar la posición del defecto.

Figura 8. Se muestra un plano transversal de la mandíbula de una rata, con orientación frontal, empleando el CLUT "magma" a) El lado derecho, presenta una cortical intacta, b) vista transversal del incisivo, c) La base del defecto, es la máxima profundidad del defecto de tamaño crítico, d) L-PLA semi mineralizado, e) Punto control del musculo macetero, se observa el arreglo del tejido muscular estriado.

Figura 9. Ilustración del proceso para reconstruir el volumen del defecto de tamaño crítico, a la izquierda se muestra cada plano que contiene al defecto con su ROI correspondiente, a la derecha la reconstrucción volumétrica creada por el programa.

Figura 10. gráfica de la reducción de volumen del grupo control negativo sin ningún tratamiento.

Figura 11. gráfica de la reducción de volumen del grupo control L-PLA.

Figura 12. gráfica de la reducción de volumen del grupo de terapia celular empleando ADSCs.

Figura 13. gráfica de la reducción de volumen del grupo de terapia celular con células diferenciadas.

Figura 14. gráfica de la reducción de volumen del grupo de IT empleando ADSCs.

Figura 15. gráfica de la reducción de volumen del grupo de IT empleando células OST.

Figura 16. gráfica de la reducción promedio obtenida en cada grupo.

Figura 17 porcentajes de regeneración volumétrica por grupos.

Figura 18. Microtomografía del grupo control, a, a') Parámetros de la rebanada individual, así como de la magnificación y posición dentro de la misma, b) Valores de TDV, mientras más oscuro se representa el tejido, su TDV será más alta c) línea media del defecto, para evaluar el progreso regenerativo, se midió la TDV de la longitud total del defecto, d) Diente incisivo, e) Porción de hueso trabecular.

Figura 19. El perfil de regeneración del grupo SHAM, presenta un perfil de regeneración similar a un proceso de cicatrización.

Figura 20. El grupo L-PLA presentó una mayor regeneración en la base del defecto, el tejido regenerado, carece de altura.

Figura 21. El grupo ADSCs no logró regenerar el punto más profundo del defecto, aunque el tejido regenerado es de muy alta densidad.

Figura 22. Las células osteodiferenciadas, regeneraron el mayor volumen, el tejido presenta una alta densidad.

Figura 23. El primer grupo de IT emplea ADSCs y su perfil de recuperación es marginalmente mayor que el del grupo control PLA.

Figura 24. Las células troncales diferenciadas en el biomaterial resultaron en una mayor regeneración, comparada con el grupo anterior.

Figura 25. En las reconstrucciones del grupo SHAM se observa claramente una pobre regeneración del tejido óseo, ya que cualquier tipo de regeneración tisular dependerá de las capacidades del individuo, además de servir como una línea base para comparar las terapias, también ilustra la validez del defecto de tamaño crítico, ya que no se ha sanado en 30 días.

Figura 26. En el grupo control L-PLA, a los 30 días aún se observa el perímetro del defecto, aunque algo redondeado, ya que el biomaterial provee una barrera física que regula la cantidad de volumen que se puede regenerar.

Figura 27. La presencia de las ADSCs aumentó la velocidad de regeneración, aun se observan huecos en tejido nuevo, sin embargo, estos huecos son poco profundos y están cerrados, no son conductivos a la vascularización. La falta de un andamio, también le impide recuperar la altura total del defecto

Figura 28. Las células osteoinducidas, cubrieron casi la totalidad del defecto, las oquedades, son tejido conectivo no mineralizado, de nueva cuenta, las oquedades no son profundas, y es probable que se recuperen eventualmente, regenerando totalmente el volumen del defecto.

Figura 29. La combinación de ADSCs y el L-PLA provoca una disminución en la densidad del tejido regenerado, ya que le da una estructura interna, consistente con las porosidades propias de la membrana electrohilada, una composición más conductiva a la vascularización. Aunque los bordes aún son visibles están redondeados y se recuperó una buena parte de la altura del defecto.

Figura 30. Las células OST promovieron la osificación del L-PLA, funcionando como una “esponja de hueso” usando la estructura porosa del L-PLA para generar un tejido óseo poroso, con una mayor probabilidad de integración y supervivencia, regeneró más tejido que el grupo con células indiferenciadas, sin embargo, los bordes aún están presentes.

Figura 31. Comparación de los grupos con tratamiento, a los 30 días. Se observa claramente el patrón de regeneración que siguen las células, un relleno casi total del volumen del defecto, un tejido denso, sin mucha estructura interna, en comparación, los grupos de IT poseen una estructura más compleja, incluso se observa una especie de “textura”, esto le brinda una mejor posibilidad de vascularizarse y sobrevivir a largo plazo.

Tabla 1. Distribución de los grupos experimentales	Pág. 19
Tabla 2. Resultados de los ensayos de caracterización de las ADSCs obtenidas.	Pág. 25
Tabla 3 Valores promedio de la regeneración volumétrica promedio de cada grupo.	Pág. 31
Tabla 4. ANOVA de los grupos a los 7 días.	Pág. 32
Tabla 5 ANOVA de los grupos a los 14 días.	Pág. 33
Tabla 6 ANOVA de los grupos a los 30 días.	Pág. 33
Tabla 7 Pruebas <i>post hoc</i> intergrupales a los 7 días.	Pág. 34
Tabla 8. Pruebas <i>post hoc</i> intergrupales a los 14 días.	Pág. 34
Tabla 9 Pruebas <i>post hoc</i> intergrupales a los 30 días.	Pág. 35

## **Índice de abreviaciones**

IMSS (Instituto Mexicano del Seguro Social)

UNAM (Universidad Nacional Autónoma de México)

TI (Ingeniería de tejidos)

μCT (Micro Computerized Tomograph / Micro tomógrafo computarizado)

TE (Tissue Engineering / Ingeniería de tejidos)

BMSCs (Bone Marrow Stem Cells / Células troncales de médula ósea)

ADSCs (Adipose Tissue Stem Cells / Células troncales de tejido adiposo)

PLA (Poly Lactic Acid / Ácido poliláctico)

L-PLA (Levorotatory Poly Lactic Acid / Ácido poliláctico levógiro)

BMP2 (Bone Morphogenic Protein 2 / Proteína morfogénica ósea)

SP7 (Osterix)

PTHrP (Parathormone related Protein / Proteína relacionada a parathormona)

PTH (Parathormone / Parathormona)

DMEM (Dulbecco's Modified Eagle Medium / Medio de Eagle modificado por Dulbecco)

FBS (Fetal Bovine Serum / Suero fetal bovino)

ISCT (International Society Cell & Gene Therapy / Sociedad internacional de terapia celular y génica)

MSCost (Mesenchymal Stem Cells osteodifferentiated / Células troncales mesenquimales osteodiferenciadas)

H & E (Hematoxylin and Eosin / Hematoxilina y Eosina)

RFC (Relative Centrifugal Force / Fuerza centrífuga relativa)

HD (High Definition / Alta definición)

HR (High Radiation / Alta radiación)

HV (High Voltage / Alto voltaje)

FBP (Filtered Back Projection / Retroproyección filtrada)

ROI (Region Of Interest / Region de interés)

TDV (Tissue Density Value / Valor de Densidad Tisular)

ANOVA (ANalysis Of VAriance / Análisis de varianza)

CFU (Colony Formation Unit / Unidad formadora de colonias)

WW (Window Width / Amplitud de ventana)

WL (Window Level / Nivel de ventana)

CLUT (Color Look Up Table / Tabla de búsqueda de color)

EDTA (Ácido etilendiaminotetraacético)

HSCs (Hematopoietic Stem Cells / Células troncales hematopoyéticas)

ITO (ingeniería de Tejidos Óseos / Bone Tissue Engineering)

RUNX2 (Runt-related transcription factor / Factor de transcripción ligado a Runt)

TRAP (Tartrate Resistant Acid Phosphatase / Fosfatasa Ácida Resistente al Tartrato)

VEGF (Vascular Endothelial Growth Factor / Factor de Crecimiento Endotelial Vascular)

## **Resumen**

### **Introducción**

La salud oral tiene un papel muy importante en la vida diaria que la mayoría de la gente no reconoce, la vejez y enfermedades como la periodontitis, traumatismos, cáncer, degeneran las estructuras óseas mandibulares que soportan, nutren y mantienen los dientes, cuya pérdida afecta adversamente la alimentación, fonación y fisonomía del individuo, deteriorando su salud física y emocional. Los tratamientos actuales para tratar la pérdida del tejido óseo mandibular, como la regeneración guiada, o el implante óseo autólogo, poseen limitaciones que la ingeniería de tejidos (IT) podría ayudar a superar, ya que al combinar la regeneración de la terapia celular con una estructura de soporte biocompatible y la bioseñalización adecuada, aumenta la velocidad de regeneración, la supervivencia y la calidad del tejido regenerado.

### **Hipótesis**

Si empleamos células troncales mesenquimales derivadas de tejido adiposo (ADSCs), diferenciadas a linaje óseo, en conjunto con Ácido Polilactico Levógiro (L-PLA) como andamio para tratar un defecto de tamaño crítico en la cortical mandibular, entonces la calidad del tejido óseo regenerado aumentará.

### **Metodología**

Se dividieron y marcaron 60 ratas en 6 grupos de 10 ratas cada uno. Se obtuvo tejido adiposo de rata del área abdominal mediante cirugía, el tejido se purificó empleando tela filtro, una serie de centrifugaciones y lavados, la fracción celular obtenida fue cultivada y después de dos pases, se obtuvieron células troncales derivadas de tejido adiposo (ADSCs), se expandieron los cultivos y algunos se osteo diferenciaron, empleando medio de cultivo osteoinductor. A todas las ratas, se les practicó una cirugía de defecto óseo de tamaño crítico, es decir, no sanara por sí solo, el defecto se realizó en la cortical mandibular entre la línea oblicua y el foramen mentoniano. Se probaron diferentes tratamientos, dos de terapia celular, donde se emplean células vivas para promover la regeneración tisular, (Células troncales y células osteoinducidas), dos de IT, donde las células vivas, son plantadas en un andamio, para acelerar y mejorar la regeneración tisular, (L-PLA + células troncales y L-PLA + células osteodiferenciadas) y dos controles, uno SHAM sin tratamiento experimental, (Del inglés sham: impostor o falso) y uno tratado solo con L-PLA (Biomaterial sin células vivas). Para evaluar la regeneración tisular, se empleó imagenología por micro tomógrafo computarizado ( $\mu$ CT), las imágenes adquiridas fueron estudiadas y analizadas mediante software especializado, obteniendo datos volumétricos y de densidad tisular, estos datos se sometieron a análisis estadístico, usando una prueba T, para determinar si existe una diferencia estadísticamente significativa entre los grupos, una vez determinado esto, se realiza un ANOVA y finalmente una corrección de Bonferroni con método de Holm, la combinación de estos dos últimos métodos estadísticos, nos permite evitar los errores estadísticos tipo 1 y tipo 2, todos los análisis estadísticos se realizaron con un nivel de significancia  $\alpha=0.05$ .

### **Resultados**

Se observó un mayor volumen de regeneración en los grupos en los que se aplicó terapia celular, particularmente en el grupo osteo-inducido, en los grupos tratados con ingeniería de tejidos el andamio fungió como una barrera para la expansión celular, lo que limitó el volumen que las células podían ocupar, sin embargo, esto significa que el tejido regenerado posee el espacio suficiente para que el proceso de angiogénesis vascularice el tejido, mejorando su calidad y supervivencia. La vascularización es un paso clave en la supervivencia del tejido óseo, que no se ha logrado mediante los tratamientos actuales, como la regeneración guiada que emplea una matriz de hueso molido (liofilizado) y una membrana impermeable que aísla el área para promover su regeneración, sin embargo no suele lograr una integración completa, ya que el tejido óseo liofilizado no se vasculariza adecuadamente y es reabsorbido, una terapia que logra una mejor integración y supervivencia es el uso de tejido óseo autólogo, que es imposible de obtener en pacientes de edad avanzada o con patologías óseas, el tratamiento evaluado en este estudio, no posee ninguna de estos defectos.

## **Conclusiones**

La terapia celular regenera el tejido óseo más rápidamente y en mayor volumen, sin embargo, el tejido es compacto, con bajas posibilidades de vascularización. El biomaterial de los constructos ralentiza la regeneración tisular, sin embargo, crea una estructura tisular más conductiva a la vascularización del tejido, un proceso clave para la supervivencia del tejido regenerado.

## **Abstract**

### **Introduction**

Oral health plays a particularly important role in daily life, that most people fail to recognize, health conditions such as periodontitis, old age, trauma, cancer, etcetera, degenerate the mandibular structures that support and nourish teeth, which loss causes a detriment to the feeding, phonation, and physiognomy of the individual, deteriorating his physical and emotional health. The current treatments for mandibular bone loss possess limitations that tissue engineering (TE) could circumvent, by combining cellular therapy regenerating capabilities, with a biocompatible scaffold, and the right bio-signals, regeneration rates speed up and the regenerated tissue's survivability is enhanced.

### **Hypothesis**

If we use osteodifferentiated ADSCs, in conjunction with a Levorotatory-Poly Lactic Acid scaffold, to treat a critical size defect in the mandibular cortex, then the quality of the regenerated bone tissue will be enhanced.

### **Methodology**

We divided sixty rats into six groups of ten individuals each. Rats adipose tissue was obtained via a surgery in the abdominal area, the tissue was purified using filter cloth, and then centrifuged and washed three times, the cellular precipitate was cultured and after two passes, Adipose Derived Stem Cells (ADSCs) were obtained, the cultures were expanded and some groups were osteoinducted, using osteoinductive media. A critical size defect surgery was performed to all of the rats, the defect won't heal by itself, the defect was located between the oblique line and the foramen mentale. Different treatments were tested, two cell therapy ones, where live cells are used to promote tissular regeneration (Undifferentiated, and osteo inducted cells), two TI, where the living cells are planted in a scaffold, to accelerate and enhance tissular regeneration (L-PLA + ADSCs, and L-PLA + osteo inducted cells), and two control groups, a SHAM (impostor or fake) one, that won't be treated, and one treated with only the L-PLA scaffold (without living cells), tissue regeneration was measured by micro computerized tomography ( $\mu$ CT) scanning, the acquired images, were analyzed using specialized software, obtaining volumetric, and tissular density data, which was statistically analyzed, by a t test, once the existence of a statistically significant difference was determined to exit between the groups, a ANOVA test was conducted, and finally a Bon Ferroni correction, with a Holm method adjustment, was used this two statistical analysis methods protect the studies from statistical error type 1 and type 2, all the statistical analysis where made using a significance level of  $\alpha=0.05$ .

### **Results**

The cellular therapy groups regenerated the largest volumes, particularly the osteoinducted group, the biomaterial, worked as a barrier for cellular expansion, which limited the volume that the cells could occupy, nonetheless, this means that the regenerated tissue has enough space to vascularize, a fundamental step in bone tissue survival that current therapies have not been able to produce, therapies like guided regeneration, which employs a pulverized



bone (lyophilized) matrix, and an impermeable membrane, that isolates and promotes regeneration, this does not promote the integration of the tissue, as the lyophilized bone is not properly vascularized and ends being reabsorbed, a therapy that produces better integration of the regenerated tissue is the usage of autologous bone that is impossible to obtain from elder patients or patients with a bone illness, the treatment evaluated in this study does not possess these shortcomings.

## **Conclusions**

Cellular therapy regenerates bone tissue faster and in greater volume, nonetheless, the regenerated tissue is compact, with low possibilities to vascularize. The biomaterial in the constructs, slows tissue regeneration, this results in a tissular structure that is more conducive to vascularization, a key process for the new tissue survival.

## **Introducción**

El tejido óseo sano, se encuentra en un estado de constante renovación tisular, que mantiene su estructura para poder soportar las cargas y tensiones físicas a las que se encuentra sometido (Hall, 1990; Estrada et al., 2006). El proceso de remodelación ósea implica un intercambio de iones, que está involucrado en la homeostasis iónica del cuerpo, la fase catabólica de la remodelación la llevan a cabo los osteoclastos, células especializadas cuya función consiste en degradar la matriz mineral del tejido óseo, por otro lado, la fase anabólica, brinda equilibrio al proceso mediante la aposición de nueva matriz extracelular, de este proceso se encargan los osteoblastos, que segregan componentes de la matriz extracelular que será mineralizada, este proceso se llama osificación y suele durar 3 meses (Clarke, 2008; Florencio-Silva et al., 2015). En las etapas de desarrollo y crecimiento la osificación supera a la resorción, al madurar el proceso se encuentra en equilibrio y al envejecer la resorción del tejido óseo es mayor, este pierde densidad y la homeostasis de los iones en el cuerpo se pierde (Clarke, 2008). Factores como: la edad, la falta de ejercicio, las alteraciones hormonales y patologías como la osteoporosis pueden alterar el equilibrio de estos procesos (van der Linden et al., 2004).

Durante la resorción ósea, los osteoclastos catabolizan el tejido óseo y transportan los minerales (Ca y P) al torrente sanguíneo (Clarke, 2008). Los osteoclastos son células multinucleadas que se ubican, generalmente, en la capa externa del hueso, debajo del periostio, contienen gran cantidad de mitocondrias que proveen a la célula de energía y lisosomas que secretan enzimas para la degradación de la matriz extracelular. Su actividad catabólica se activa cuando comienza a plegar su membrana celular, creando un borde festoneado, donde se encuentran las bombas de protones, cuya actividad depende del consumo de ATP (Florencio-Silva et al., 2015). Los lisosomas secretan colagenasa, catepsina K y metaloproteinasas que degradan la matriz proteica del tejido óseo, este proceso sucede en un área aislada por un sistema de proteínas de vinculación, a esta área, se le denomina laguna de Howship, el proceso de resorción puede suceder durante toda la vida del osteoclasto, que es de 8 a 10 días (Teitelbaum, 2000).

## **Pérdida del proceso alveolar**

La mandíbula es un hueso compacto con una densidad y composición distinta a la mayoría de los huesos, está compuesta de tejido óseo cortical en su superficie y por hueso trabecular en su interior (Bathla & Damle, 2017), a pesar de su composición única, el desarrollo de ambos tipos de tejido óseo se encuentra regulado por los mismos procesos de resorción y osificación.

La cortical mandibular, está compuesta por un hueso muy denso, debido a las fuerzas y presiones que debe soportar, por lo que el tejido estará poco vascularizado, dificultando su regeneración (Nanci & Bosshardt, 2006; Bathla & Damle, 2017). Por el contrario, el hueso trabecular, es altamente poroso y vascularizado, ambos forman una estructura llamada: "Proceso alveolar", que se compone de hueso compacto, junto con el ligamento periodontal, cuya función es amortiguar el impacto al masticar. El hueso forma los huecos donde se encuentran las raíces de las piezas dentales, estos huecos reciben el nombre de alvéolos y poseen conductos de Havers, por donde pasan los capilares que vascularizan el tejido óseo, por esto, su condición y presencia están relacionadas a la salud dental y periodontal (Ryan et al., 2003; Bathla & Damle, 2017).

Cuando hay pérdida dental, el hueso alveolar, será reabsorbido y remodelado (Bodic et al., 2005). Este proceso se ve más pronunciado en pacientes con escasa salud bucal, en los que el proceso inflamatorio provoca un aumento en la actividad de los osteoclastos, causando una pérdida en la altura del hueso (Ryan et al., 2003; Bodic et al., 2005; Nanci & Bosshardt, 2006). Sin embargo, no es la única causa, la presencia de otras patologías como: osteoporosis, neoplasias, traumas, uso de prótesis desajustadas, afectan las funciones que lleva a cabo la mandíbula como la fonación, masticación, deglución y cuestiones estéticas que tienen impacto directo sobre el bienestar físico y emocional del paciente (Saintrain & de Souza, 2012; Gil-Montoya et al., 2015).

Para el tratamiento de la pérdida ósea mandibular, la terapia más utilizada actualmente por cirujanos maxilofaciales, periodoncistas, protesistas y cirujanos dentistas es el injerto óseo

autólogo (Becker et al., 1996), es una técnica que produce buenos resultados, pero no siempre puede ser empleada pues requiere de un sitio donante sano, una doble intervención quirúrgica, alto grado de morbilidad, entre otras, que han llevado a buscar nuevas estrategias como la Ingeniería de Tejidos (IT).

### **Ingeniería de tejidos**

Se trata de una rama de la Medicina regenerativa, que aplica los principios de la Ingeniería y las Ciencias Biológicas en el desarrollo de sustitutos tisulares, que reestablezcan, mantengan o mejoren la función de un tejido u órgano (Estrada et al., 2006; Kneser et al., 2006). Con este fin, se emplean 3 componentes clave: Células, Biomateriales y Señales o moléculas bioactivas (Estrada et al., 2006).

### **Células**

Las técnicas de IT usan células como bloques vivos de construcción y reparación, dependiendo su origen se clasifican en (Condic, 2002; Kuhbier et al., 2010):

- Autólogas: son células obtenidas del mismo paciente al que se le van a injertar, no crean problemas de rechazo, aunque no siempre es posible conseguirlas, por ejemplo, en el caso de las enfermedades genéticas o adultos mayores.
- Alogénicas: son células obtenidas de un individuo de la misma especie, en las cuales existe la posibilidad de rechazo por el sistema inmune del huésped, son más fáciles de conseguir.
- Xenogénicas: en este caso las células se obtienen de individuos de especies diferentes, aunque relacionadas evolutivamente, son aún más fáciles de conseguir y poseen costos menores, la posibilidad de rechazo es aún mayor.
- Células troncales: se trata de células con la capacidad de diferenciarse en diferentes linajes dependiendo de su potencial, esta característica les da una gran ventaja sobre los demás tipos de células, por lo que se han convertido rápidamente en la opción principal en la IT.

**Las células troncales** poseen tres características: la autorrenovación, una alta tasa de proliferación y el potencial de diferenciación o plasticidad celular (Condic, 2002; Kalra & Tomar, 2014). La primera es la capacidad de las células de mantener una población estable de células en estado indiferenciado, la segunda, es la capacidad de dividirse indefinidamente, mientras su microambiente lo permita y la tercera es la potencia o plasticidad que es la habilidad de las células de dividirse en diferentes linajes celulares y se clasifica en (Condic, 2002; Kalra & Tomar, 2014):

- Totipotentes: Pueden formar todos los tejidos embrionarios y extraembrionarios.
- Pluripotentes: Pueden formar todos los tejidos embrionarios.
- Multipotentes: Pueden formar cualquier tipo celular que provenga de su misma capa embrionaria.
- Oligopotentes: Pueden diferenciarse en pocos tipos celulares que provengan de su linaje celular.
- Unipotentes: Estas células troncales se dividen en un solo tipo de células, pero siguen siendo autorrenovables.

En tejidos adultos, cuyas células están completamente diferenciadas, las células troncales son la fuente de reparación y mantenimiento tisular (Goodell & Rando, 2015). Entre las fuentes más estudiadas, se encuentran: la médula ósea, el tejido adiposo y la sangre (Körbling & Estrov, 2003; Callegaro, et al., 2018). Las células troncales sanguíneas son oligopotentes, por lo que su aplicación es limitada, son fáciles de obtener y abundantes; las células mesenquimales de la médula ósea (BMSCs) son naturalmente multipotentes y abundantes en el tejido, sin embargo, su obtención requiere un sitio donante sano y una cirugía de aspirado de médula ósea (Pittenger, 2008).

Las células mesenquimales troncales del tejido adiposo, (ADSCs), se obtienen del tejido adiposo mediante liposucción, el tejido graso es una fuente altamente accesible, abundante, relativamente fácil de extraer y manipular, las ADSCs son multipotentes (Zuk et al., 2002) y estudios han demostrado que son pluripotentes (Yang et al., 2004; Moore & Abrahamse, 2014; Avola et al., 2017); también, han demostrado ser eficientes en la regeneración ósea

(Afizah et al., 2007; Hao et al., 2008; Davies et al., 2015), lo que las convierte en un excelente candidato para la obtención de células troncales para la IT de tejidos óseos.

## **Biomateriales**

Un biomaterial es una sustancia que se ha seleccionado para interactuar con un sistema biológico con un fin terapéutico o de diagnóstico (Athanasίου, 1996). Se pueden construir de materiales sintéticos o naturales y tener una función biológicamente pasiva, como la sustitución de la epífisis capital femoral por una de titanio o una función activa, como vectores de transporte para fármacos o como un andamio para las células troncales (Hubbell, 1995; Kohane & Langer, 2008).

Los andamios, son materiales que emulan las funciones de la matriz extracelular del tejido que se pretende reparar, les permiten a las células recrear el microambiente adecuado para su desarrollo normal, para ello los materiales de los que se componen deben poseer ciertas características (Granados-Hernández et al., 2018a):

- **Biocompatibilidad:** Es la propiedad del material de no causar ningún efecto adverso en los componentes biológicos con los que tendrá contacto, es decir los tejidos deben tolerarlo.
- **Biodegradabilidad:** Es la propiedad del material de ser metabolizado por las células sin producir daño, que sus metabolitos no provoquen reacciones o respuestas dañinas y que al mismo tiempo que se degrada, permita al tejido nuevo integrarse de la forma más natural posible.
- **Porosidad y tamaño del poro:** El biomaterial debe ser diseñado para crear una estructura tridimensional, por la cual, las células pueden migrar y establecer una red de intercambio de nutrientes y desechos que permitan regenerar el tejido y al mismo tiempo ofrecer la resistencia mecánica adecuada al tipo de tejido.
- **Resistencia mecánica:** Dependiendo del tipo de tejido al que se aplicará el andamio deberá resistir ciertas fuerzas mecánicas como tensión, torsión y presión.

En el caso particular del hueso las características ideales de un andamio son: la osteoconducción, la osteoinducción y la osteogénesis (Stevens, 2008; Winkler et al., 2018; Vazquez-Vazquez et al., 2019):

- Osteoinducción: Es la capacidad del biomaterial de proporcionar a la célula los estímulos y/o señales necesarias para que se diferencie en la estirpe celular ósea.
- Osteogénesis: Se define como la característica del andamio de promover la generación de tejido óseo nuevo, así como su integración al tejido sano circundante.
- Osteoconducción: Es la propiedad del material de tener una microestructura adecuada para que los osteoclastos puedan colonizar, secretar matriz extracelular y establecer las redes de comunicación que requieren para su desarrollo de forma eficiente y sin impedimentos, es decir, de recrear su microambiente natural de la forma más adecuada.

### Ácido poliláctico (PLA)

El ácido poliláctico es un poliéster alifático, biodegradable y muy versátil, su molécula presenta isomería y el isómero L (L-PLA) es biodegradable por hidrólisis (Granados-Hernández et al., 2018a) y se ha empleado en múltiples aplicaciones biomédicas desde su aprobación por la Food and Drugs Administration (FDA) en 1970 (Athanasίου, 1996), tales como: suturas reabsorbibles, material de fijación biodegradable, microesferas para la entrega prolongada de medicamentos, etc.

Este material se emplea para crear andamios en la investigación de IT óseos, ya que es osteoconductor y su periodo de biodegradación es de 6 a 12 meses dependiendo de la densidad del material empleado, esta paulatina degradación le da al tejido el tiempo necesario para reintegrarse sin que la carga mecánica se pase de un material al otro de forma repentina (Becker et al., 1996; Anderson & Shive, 2012; Granados-Hernández et al., 2018a).

Al ser un polímero termoplástico, existen diferentes técnicas y procesos para moldearlo. El electrohilado es una de estas técnicas, que produce fibras de un polímero en solución acuosa

o de un polímero fundido. El principio de la técnica se basa en la elongación de una gota del polímero o solución de este, mediante una fuerza de repulsión electrostática, la gota será propulsada creando un cono de Taylor, creando un hilo de polímero que se va recolectando en un recipiente conectado a tierra (Yarin et al., 2001; Lukáš et al., 2009). Esta técnica permite crear hebras uniformes de nanómetros de diámetro, al superponerse unas sobre otras, se crea una micromalla en la que las ADSCs pueden colonizar y diferenciarse (Natarajan et al., 2014).

### **Bioseñalización**

El tercer elemento que la IT emplea, son factores de crecimiento, biomoléculas que estimularán a las células para inducir la regeneración. Todos los procesos biológicos están finamente regulados por señales bioquímicas que les indican a las células lo que deben hacer, por ejemplo, los neurotransmisores y los factores de transcripción (Estrada et al., 2006). En el caso concreto de la osteoinducción algunas de las moléculas más populares son: Proteína morfogénica ósea 2 (BMP2) (Kimura et al., 2010), colágeno 1 (Hao et al., 2008; He et al., 2012), osterix (SP7) (Z.-R. Zhang et al., 2017), proteína relacionada con la parathormona (PTHrP), Parathormona (PTH) (Esbrit & Alcaraz, 2013).

En el presente estudio, hemos decidido emplear el medio osteogénico, ya que permite diferenciar nuestra población de ADSCs *in vitro*, previamente a ser empleadas *in vivo*. (U.T. et al., 2013).

El **medio osteogénico**, consiste en medio de cultivo Dulbecco's Modified Eagle's Medium (DMEM), bajo en glucosa, ya que los niveles altos de glucosa inhiben la osteodiferenciación (Zuk et al., 2002), al que se le agrega dexametasona como promotor de la osteogénesis,  $\beta$  glicerofosfato como fuente de fósforo para la síntesis de hidroxapatita y ácido ascórbico que promueve la síntesis y secreción de proteínas componentes de la matriz extracelular, como el colágeno, se adiciona antibiótico/antimicótico 1% y suero fetal bovino (FBS) 10% (Cheng et al., 1994; Ogawa et al., 2004; de Girolamo et al., 2007; U.T. et al., 2013).



## **Justificación**

Las terapias actuales para la recuperación de tejido óseo, emplean tejido óseo liofilizado, o trasplantes autólogos, para rellenar el volumen perdido, esta técnica recibe el nombre de regeneración guiada y posee deficiencias que pueden comprometer la calidad, supervivencia e integración del tejido regenerado, ya que no siempre se logra integrar al tejido óseo existente, o conseguir un implante autólogo de calidad, estas complicaciones tienen un impacto negativo en la salud y calidad de vida del paciente al reducir la vida útil de un implante (Becker et al., 1996; Zielak et al., 2007; Y.-H. Kang et al., 2015; H.-K. Lim et al., 2017). La importancia de la apropiada regeneración del tejido óseo mandibular, recae en dos puntos principales, la salud oral, afecta, una multitud de aspectos de la vida diaria y la pérdida de la misma, puede tener repercusiones graves, en la salud general de un individuo (Naito et al., 2006; Saintrain & de Souza, 2012); por otro lado, la degradación del hueso alveolar, la pérdida de tejido óseo mandibular así como la pérdida de piezas dentales, son patologías que afectarán prácticamente a la totalidad de la población, en alguna etapa de la vida. Las terapias actuales requieren de tejido donado, el cual resulta escaso, limitando y retrasando aún más el tratamiento y disminuyendo la posibilidad de una regeneración exitosa (Mouradian, 2000; Petersen et al., 2005; Naito et al., 2006; Gil-Montoya et al., 2015); es entonces que surge la necesidad de crear nuevas terapias, más eficientes, con mejores resultados a corto y largo plazo, menos invasivos y con una mayor supervivencia e integración del tejido regenerado, una de estas terapias emergentes es la IT (Estrada et al., 2006), que busca maximizar el potencial regenerativo de los componentes al combinarlos, el constructo que evaluaremos combina un biomaterial seguro, biodegradable, con un tamaño de poro que promueve la angiogénesis (Walthers et al., 2014; Goonoo, 2018; Nazarnezhad et al., 2020), con un tipo de célula troncal multipotente, de fácil obtención y cultivo, que además de su potencial de diferenciación, posee actividad inmunomoduladora, que disminuye la probabilidad de rechazo e inflamación, del tejido a regenerar (Le Blanc et al., 2004; Sotiropoulou et al., 2006; Spaggiari et al., 2008; Kim et al., 2013; Li et al., 2014; J.-Y. Lim et al., 2017); además de un potente osteoinductor, externo, que no es necesario aplicar una vez implantado simplificando el tratamiento (Shimko et al., 2004; U.T. et al., 2013).

Debido a estas características, creemos que el constructo, es una alternativa muy prometedora para lograr regenerar defectos óseos en estructuras orofaciales.

## **Antecedentes**

Para poder evaluar la capacidad regenerativa de una terapia, se requiere un modelo de estudio, aunque los ensayos *in vitro*, son útiles para determinar las capacidades de una línea celular, bajo condiciones controladas, estos resultados no siempre se pueden trasladar a un sistema *in vivo*, se requiere entonces de un modelo animal en el cual experimentar, se suelen utilizar especies pequeñas de mamíferos, debido a su practicidad, facilidad de reproducción y mantenimiento, homogeneidad genética y su similitud bioquímica con los humanos, suelen usarse conejos y/o ratones (Di Bella et al., 2008; Acar et al., 2015; Wen et al., 2016; Z. Wang et al., 2020). Evaluar terapias regenerativas, implica la creación de heridas o defectos en los tejidos blanco, estos defectos deben ser reproducibles, deben ser de un volumen tal que la cicatrización natural no sea capaz de recuperar la condición original del tejido, sin importar cuánto tiempo transcurra, aun así, el volumen del defecto no debe dañar la salud del organismo de forma masiva, este tipo de modelo se denomina defecto crítico de tamaño mínimo y nos permite evaluar el efecto regenerativo aplicado al mismo (X. Wang et al., 2016; Wen et al., 2016; Schemitsch, 2017).

Las primeras fuentes de células troncales que se emplearon en investigación biomédica surgen de los tejidos embrionarios (Solter, 2006), este tipo de células troncales poseen un gran potencial de diferenciación, lo que les da un amplio espectro de aplicación, sin embargo, requieren de una bioseñalización precisa, de lo contrario pueden originar teratomas (Solter, 2006), otra desventaja es la bioética de su obtención, ya que implican la manipulación de las células provenientes del embrión humano (Wilson, 2009), una alternativa reside en el cordón umbilical, del cual se pueden obtener células troncales mesenquimales (MSCs) contenidas en la gelatina de Wharton (H.-S. Wang et al., 2004; Fong et al., 2010), pero estas presentan serias desventajas que limitan su aplicación en terapias regenerativas. Las células troncales de la médula ósea son consideradas el “estándar de oro” actual en medicina regenerativa, han sido ampliamente estudiadas, no requieren una bioseñalización estricta y han probado ser útiles en diversas aplicaciones biomédicas (Bianco et al., 2001; Afizah et al., 2007; Bajada

et al., 2008; Pittenger, 2008); la principal desventaja que poseen reside en su obtención, se requiere de un donador sano, una cirugía de aspirado medular, que se realiza en el hueso ilion, la cirugía agrega morbilidad y tiempo al proceso (Bain, 2003; Smiler & Soltan, 2006; Hernigou et al., 2014). Otra fuente de células troncales es la pulpa dental, estas células, aunque poseen un gran potencial de diferenciación y pueden dividirse al linaje osteogénico, esta fuente requiere de una buena salud oral, de extraer la pulpa a un diente sano y la cantidad de tejido que se puede obtener es limitada, lo cual las descarta para nuestra investigación (Jin et al., 2019).

Las ADSCs son superiores en la regeneración de defectos óseos comparadas a las de pulpa dental (Davies et al., 2015; Jin et al., 2019). Por su parte, las células troncales obtenidas del tejido adiposo son numerosas, la fuente es abundante y se obtienen mediante liposucción, que se hace por motivos estéticos y el tejido adiposo removido se desecha, la cirugía es mucho más sencilla que el aspirado medular (Grazer & de Jong, 2000; Cárdenas-Camarena et al., 2017), aunque su velocidad en regeneración ósea es menor al de las BMSCs (Afizah et al., 2007; Strioga et al., 2012; W. Zhang et al., 2013; Davies et al., 2015), consideramos que las ventajas superan las desventajas, haciendo de las ADSCs un candidato viable a ser evaluado en terapias regenerativas.

Las micro mallas electro hiladas nos permiten determinar el rango de los poros creados que como en la naturaleza, no son todos exactamente iguales, presentando un arreglo estocástico (Natarajan et al., 2014), esta característica crea una microestructura que facilita la colonización celular, también facilita la neovascularización del tejido, un paso sumamente importante que aumenta la supervivencia del tejido regenerado (Goonoo, 2018; Nazarnezhad et al., 2020), efecto que las terapias actuales no han conseguido.

Existen diversas formas de programar a las células hacia el linaje osteogénico, para ello, se puede utilizar un biomaterial con moléculas de señalización incluidas en la estructura del mismo (Barralet et al., 2009; Singh et al., 2011), sin embargo, este efecto es a largo plazo y no acelera la osteogénesis, aunque si la osteoconducción, además de lo complicado que puede ser el control de liberación de la molécula y el ritmo de degradación del biomaterial.

Otra estrategia es la transfección de genes específicos, para que la célula exprese la bioseñalización adecuada (M.-L. Kang et al., 2017), aunque aceleran la osificación y mejoran los tiempos de curación, el costo y tiempo del tratamiento se expanden haciendo esta opción poco práctica, otra estrategia es el medio de cultivo osteogénico, es un método relativamente sencillo, pero efectivo obteniendo resultados en dos semanas (Shimko et al., 2004; U.T. et al., 2013), lo que es un periodo de tiempo bastante corto.

Existen diversos métodos para evaluar las características regenerativas de las terapias, que se deben elegir en función de lo que se pretende conocer, para evaluar la regeneración, se pueden emplear radiografías, sin embargo, la información que proveen es poca, comparada a la información que ofrecen las tomografías computarizadas, al combinarse con el software de reconstrucción y análisis, nos permiten estudiar la condición del tejido con una gran precisión y detalle, capaces de establecer patrones de regeneración y modelar los defectos lo que nos da un mayor entendimiento acerca del proceso regenerativo (Tuan & Hutmacher, 2005; Annibali et al., 2014; Acar et al., 2015).

### **Antecedentes del grupo de trabajo**

El trabajo seminal de esta línea de investigación fue (Iriarte, 2010), este trabajo de investigación estandarizó el procedimiento para la extracción de tejido adiposo inguinal de rata Wistar, la creación de un cultivo primario, las condiciones de cultivo, una vez obtenidas, las células fueron caracterizadas de acuerdo con los parámetros mínimos de la Sociedad Internacional de Terapia Celular (ISCT), que consisten en:

- Ensayo de adhesión al plástico
- Ensayo de proliferación
- Ensayo de diferenciación en
  - Condroblastos, Osteoblastos y adipocitos
- Ensayo inmunológico diferencial
  - + a CD105, CD73 y CD90
  - - a CD45, CD34, CD14 o CD11b, CD79  $\alpha$  o CD19 y HLA-DR

La caracterización, determinó que las células cultivadas poseían las características para considerarse células troncales, adicionalmente, se probó su funcionalidad como terapia celular, se sembraron en un defecto cavitario en un modelo animal, en donde aceleró la regeneración ósea.

El protocolo de defecto crítico, de tamaño mínimo, que se define como un defecto que no sanará por completo de forma natural sin importar cuánto tiempo transcurra (Schemitsch, 2017). El defecto se creó en la cortical de la mandíbula de los especímenes, se evaluaron ambos lados, mediante imágenes radiográficas y con  $\mu$ CT de la mandíbula y en machos y hembras, concluyéndose que estos factores (lado de la mandíbula usado y sexo del individuo) no producen una diferencia estadísticamente significativa, por lo que se decidió utilizar el maxilar derecho de las ratas por motivos ergonómicos. Al practicar una cavidad de 3mm de alto, por 4mm de largo y 1mm de profundidad se crea un defecto crítico, reproducible, que no produce un trauma excesivo en los individuos lo que permite su uso en la evaluación de terapias de regeneración tisular (Gutiérrez Escalona, 2018).

La eficiencia de las ADSCs para regenerar tejido óseo se evaluó utilizando un modelo de defecto crítico donde se aplicó terapia celular de células indiferenciadas, los individuos se dividieron en grupos dependiendo el tiempo de tratamiento antes de su sacrificio, los grupos fueron de 7, 14, 21, 30 y 60 días. Los resultados posteriores al sacrificio revelaron una recuperación más rápida en los grupos de 7, 14 y 21 días, los grupos de 30 y 60 días presentaban un nivel de regeneración muy similar a los grupos sham con el mismo tiempo al mediante un análisis radiográfico (Barrales Uribe, 2018), aunque se observó que el tejido regenerado era de mejor calidad en los grupos tratados de 30 y 60 días, esto se observó al analizar las muestras con  $\mu$ CT (Zúñiga Yudho, 2017).

El Grupo de investigación, realizó un estudio para promover la regeneración ósea empleando un constructo de un constructo compuesto de un andamio de PLA sembrado con Células troncales mesenquimales osteodiferenciadas (MSCost). El experimento se realizó en un modelo de defecto crítico, el constructo se aplicó como relleno, la evaluación de la

regeneración se realizó mediante histología, tinción de Hematoxilina Eosina (H&E) (fig. 1-3)

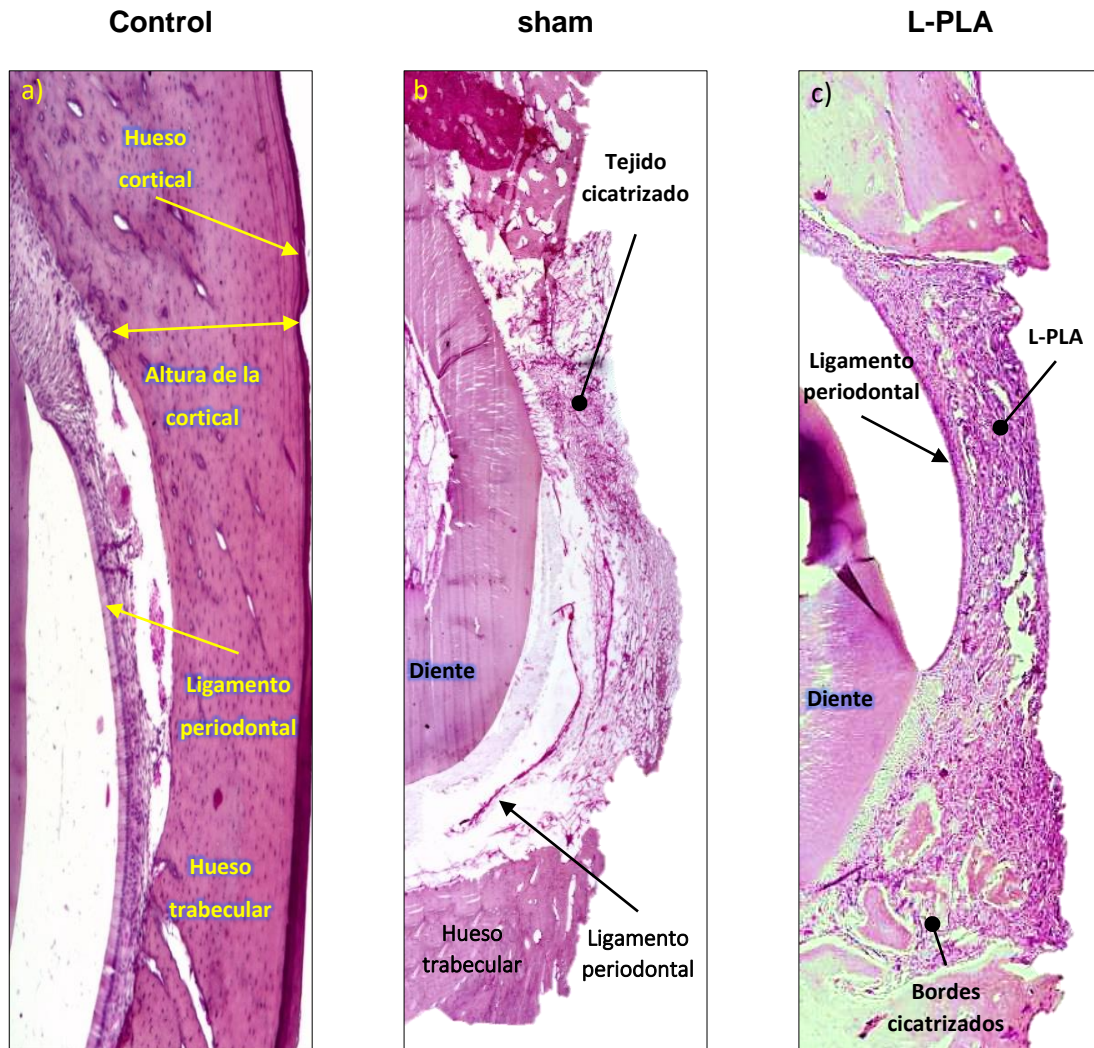


Figura 1. Micrografías del corte histológico de los grupos control a) control intacto, b) grupo con cirugía sham, c) grupo control tratado con el biomaterial

Modificado de Aguilar 2020

a partir de estos resultados, se concluyó que:

El defecto crítico, al dejarse sanar solo, cicatriza, generando un tejido, fibroso y poco ordenado, que nunca logrará recuperar la estructura, altura cortical, ni el volumen original del tejido óseo. Al emplear el biomaterial como relleno, este mantiene la estructura original del tejido, fungiendo como tejido conectivo, manteniendo la altura del tejido, sin embargo, retrasa el avance de las células y la osificación del defecto.

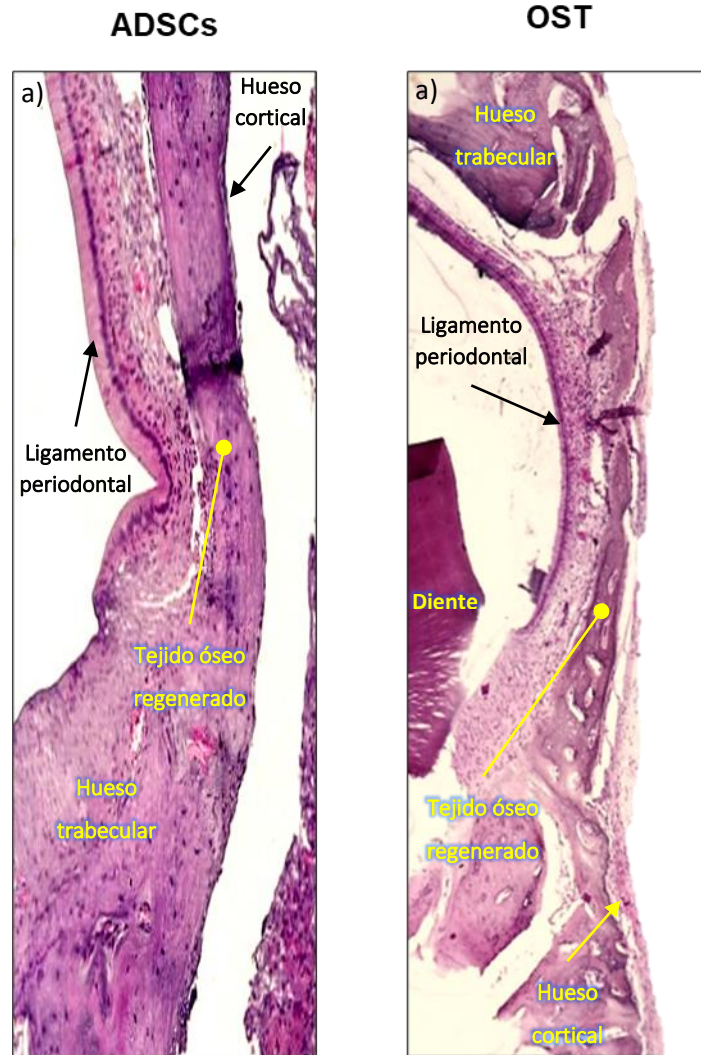


Figura 2. Micrografías del corte histológico conteniendo el defecto crítico, a los 30 días de implantado a) defecto tratado con terapia celular ADSCs, b) defecto tratado con MSCost.

Modificado de Aguilar 2020

La terapia celular con ADSCs, obtuvo la mejor recuperación de altura del defecto óseo, con mínimos cambios en la anatomía del área, la histología muestra un tejido regenerado, muy similar al del control sano, con una altura de la cortical menor y menor porosidad. La evaluación del porcentaje de regeneración es una observación cualitativa, a diferencia de la evaluación con  $\mu$ CT que ofrece datos cuantitativos. El grupo tratado con MSCost produjo una regeneración bien estructurada con una pérdida de la altura cortical menor al grupo tratado con ADSCs, el tejido regenerado se observa más teñido, lo que podría indicar una mayor dureza y poca presencia de trabéculas, esto podría significar una vascularización pobre.



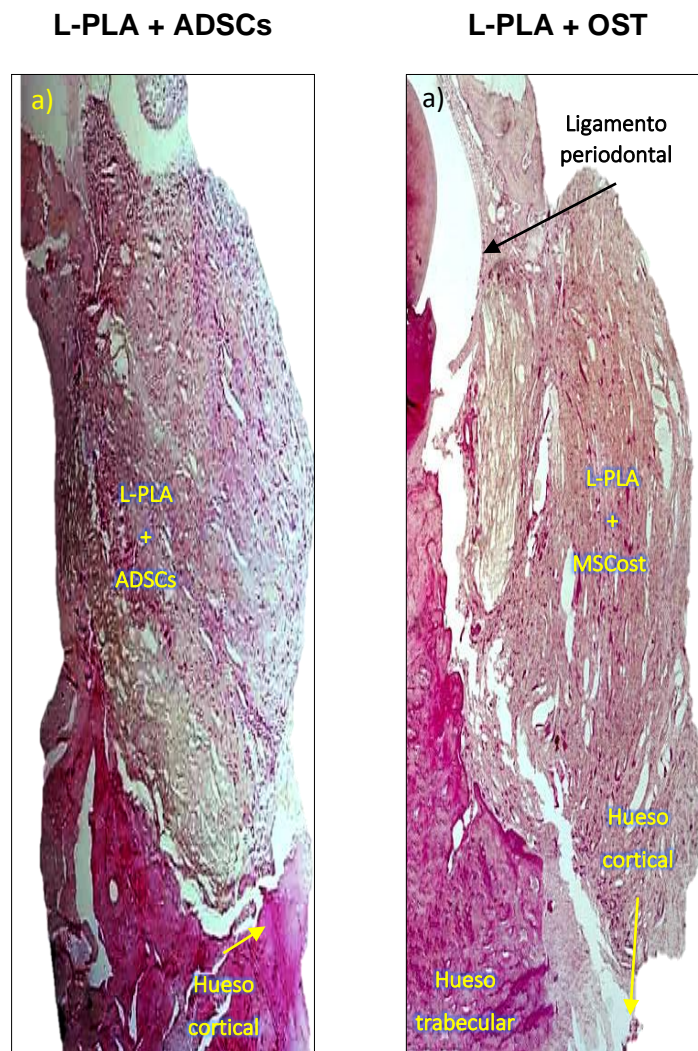


Figura 3. Micrografías de los grupos IT, a) defecto implantado con L-PLA + ADSCs b) defecto tratado con L-PLA + MSCost.

Modificado de Aguilar 2020

El L-PLA como andamio en un constructo sembrado con ADSCs, mejoró la regeneración ósea, comparada con las cirugías sham, el volumen del constructo superó los límites del defecto, provocando inflamación, este efecto puede ser causa de la división celular entre las fibras del L-PLA. En el constructo con células diferenciadas se observó la presencia de “islotos” de tejido óseo, entre las fibras del biomaterial, este tratamiento, también superó la altura normal de la cortical mandibular, efecto que no consiguieron las terapias celulares



## **Hipótesis**

Si empleamos células troncales mesenquimales derivadas de tejido adiposo, diferenciadas a linaje óseo, en conjunto con L-PLA como andamio para tratar un defecto de tamaño crítico en la cortical mandibular, entonces la calidad del tejido óseo regenerado aumentará.

## **Objetivo**

Evaluar la regeneración ósea cuando un constructo hecho con un andamio del L-PLA al 10% y ADSCs diferenciadas a la línea osteogénica es implantado en un modelo *in vivo* de defecto óseo mandibular.

## **Objetivos particulares**

- Calcular el porcentaje de regeneración ósea entre los diferentes grupos.
- Determinar si existe una diferencia significativa entre la regeneración lograda al emplear Ingeniería de Tejidos y la generada por la terapia celular.
- Analizar las diferencias entre el tejido regenerado por los distintos tipos de terapias regenerativas.
- Determinar las características del tejido regenerado.

## Metodología

Durante la ejecución del siguiente protocolo, las ratas tuvieron un cuidado apegado a la NOM-062- ZOO-1999. Los especímenes tuvieron agua y comida *ad libitum* durante todo el tiempo que duró el protocolo experimental con ciclos 12h:12h de luz/obscuridad. Las intervenciones quirúrgicas se realizarán en el Bioterio de la Facultad de Estudios Superiores Cuautitlán, bajo el aval de la comisión de bioseguridad No. 036 y el aval de la comisión de ética No. 1074.

## Grupos experimentales

Las ratas fueron pesadas y marcadas para dividir las en grupos, según su tratamiento experimental definido en la tabla 1, donde el grupo “Sano” no tuvo ningún tratamiento, fungió como grupo control. “SHAM” es el control negativo al cual se le practicó la cirugía de defecto crítico sin aplicar ningún tratamiento. El grupo “L-PLA” solo fue tratado con el biomaterial, para poder comparar la regeneración producida con solo el L-PLA. Las ratas del grupo “ADSCs” recibieron terapia celular con células indiferenciadas en el defecto. Los defectos del grupo “OST” fueron tratados con células troncales diferenciadas a linaje osteogénico. El grupo “ADSCs + L-PLA” evaluó la regeneración de la IT empleando un andamio sembrado con células troncales indiferenciadas. Por último, el grupo denominado “L-PLA + OST” recibió la IT con biomaterial y células osteoinducidas.

Tabla 1. Distribución de los grupos experimentales.

<b>Grupo.</b>	<b>Condición.</b>	<b>n</b>
<b>Sano</b>	Sin defecto.	4
<b>Sham</b>	Defecto sin tratamiento.	10
<b>L-PLA</b>	Defecto tratado con andamio de PLA sin sembrar.	10
<b>ADSCs</b>	Defecto tratado con terapia celular ADSCs.	10
<b>OST</b>	Defecto tratado con terapia celular de MSCost.	10
<b>ADSCs + L-PLA</b>	Defecto tratado con Andamio de PLA sembrado con ADSCs.	10
<b>OST + L-PLA</b>	Defecto tratado con Andamio de PLA sembrado con MSCost.	10

## **Cirugía de obtención de tejido adiposo**

Para este procedimiento los especímenes se pesaron, para aplicar la anestesia general: Pentobarbital 60 (mL/Kg) y Xilacina 7 (ml/Kg) vía intraperitoneal, las orejas de las ratas se marcaron mediante perforaciones y muescas, se rasuró con cuidado la zona ventral y se aplicó cloruro de benzalconio como antiséptico. Utilizando una hoja de bisturí # 12, se practicó una incisión de 2 a 3 cm de longitud, en el área ventral con el fin de exponer el tejido adiposo inguinal. A partir de este punto se utilizaron pinzas curvas mosquito para hacer disecciones romas, lo que evita el daño excesivo a los tejidos y evitar hemorragias, se extrajo la mayor cantidad de tejido adiposo posible, (3 g, promedio aproximado) teniendo cuidado de no dañar los vasos capilares que lo irrigan. La muestra de tejido adiposo se colocó en un tubo Falcon con 3 mL de solución de Hanks adicionada con 2% v/v de antibiótico. La herida se desinfectó y suturó con nylon 3-00, se aplicó una dosis de antibióticos y analgésicos (Enrofloxacin, 5 mg/kg, Tramadol 5 mg/kg), los especímenes estuvieron bajo supervisión estricta en busca de complicaciones.

## **Obtención de ADSCs**

Las muestras de tejido adiposo con solución de Hanks y antibiótico, fueron lavadas tres veces con el mismo medio, para eliminar tejido suelto y contaminantes pegados. Una vez lavados, se colocó el tejido en cajas Petri de vidrio y se disgregó mecánicamente con el uso de bisturíes; una vez disgregados, se digirieron con 3 mL de colagenasa 0.01 g/mL a 37 °C durante 40 min, con agitación cada 5 minutos, se utilizaron 300 µL de FBS como agente neutralizante para la colagenasa, el tejido se filtró y centrifugó a 112 RCF durante 7 minutos para separar la fase lipídica del botón celular, la fase lipídica se retiró con una pipeta y el botón celular se colocó en un tubo con DMEM completo, se centrifugó dos veces más con el objetivo de eliminar la mayor cantidad de lípidos de la muestra, el botón celular se sembró en un frasco de cultivo de 25 cm<sup>2</sup> con 2.5 mL de DMEM completo y 2 % de antibiótico v/v, los frascos se incubaron a condiciones estándar (37 °C 5% CO<sub>2</sub>). El medio se cambió cada tercer día y se subcultivaron al alcanzar confluencia, una vez alcanzado el tercer subcultivo, se realizaron los paneles de prueba de receptores de membrana para determinar células

troncales y los ensayos de diferenciación. Los grupos experimentales que lo requieran se subcultivaron en medio osteogénico.

### **Elaboración del constructo**

La micromalla de L-PLA se seccionó en rectángulos (3 mm de alto x 4 mm de largo), que fueron esterilizados mediante exposición a UV durante tres periodos de 15 minutos cada uno, posteriormente, se colocaron en placas de 96 pocillos con DMEM dentro de la incubadora. Las ADSCs, se contaron usando una cámara de Neubauer y se sembraron  $1 \times 10^3$  células/mm<sup>2</sup> en el rectángulo de PLA, fueron cultivados en medio DMEM en condiciones estándar de cultivo (37 °C, 5% CO<sub>2</sub>) durante 72 h, para asegurar la adhesión celular, en el caso de las MSCost, pasado este período, se cambió el medio de cultivo por medio osteogénico, este medio contiene 0.1 μM de dexametasona como agente osteogénico, 10 mM de sodio β-glicerofosfato como fuente de fósforo y 0.05 mM de ácido ascórbico, que promueve la secreción de matriz extracelular. 24 h antes de la cirugía, se hizo un constructo de tres capas de PLA sembrado.

### **Cirugía de defecto crítico mandibular**

Los especímenes fueron sedados usando Pentobarbital (60 mL/Kg) y Xilacina (7 mL/Kg), una vez anestesiados, se rasuró el área infra-mentoniana y yugal a los especímenes, se colocó sobre un campo estéril y se cubrió con un campo hendido, exponiendo el área de la cirugía, se realizó una incisión de uno a dos centímetros de longitud, delante de la línea muscular del esternocleidomastoideo, se empleó disección roma para evitar daños a los tejidos circundantes, una vez expuesto el hueso mandibular, se realizó el defecto, usando un micromotor de baja velocidad con una fresa tipo bola de ½, la zona se irrigó constantemente para evitar la muerte del tejido por calor, el defecto producido mide, 4 mm de largo por 3mm de ancho y uno de profundidad, se midió usando una sonda milimétrica. Dependiendo del grupo al que pertenezca el espécimen, se aplicó el tratamiento, (PLA+ADSCs, PLA+OST o SHAM). El músculo se suturó usando vicryl 4-00 y la piel con nylon, como medida extra se colocaron gotas de cianoacrilato para sellar la herida y una dosis de antibiótico y analgésico.

## Adquisición de imágenes

Para la toma de las tomografías, las ratas fueron anestesiadas en una cámara de anestesia inhalada, la anestesia empleada fue isoflurano/oxígeno, a una dosis de 20% v/v. Una vez sedados, los especímenes se colocaron en la cama de sujeción, que cuenta con un sistema de anestesia para mantener al individuo relajado y sedado, para evitar su movimiento durante la toma. La adquisición de imágenes se llevó a cabo con los siguientes parámetros, 35 Kv y 0.4 mA con un total de 600 movimientos y 1000 proyecciones sobre 360°, alta definición, alta resolución y alto voltaje (HD, HR y HV). La compilación de las imágenes la realizó el software Albira, mediante un algoritmo de retroproyección filtrada (FBP). El tiempo de adquisición y compilación fue de entre 50 y 60 minutos aproximadamente por cada estudio.

## Análisis de imágenes de $\mu$ CT

Para el procesamiento visual para la reconstrucción y análisis de imágenes tomográficas se usó el programa OsiriX MD software (Pixmeo, SARL, 2016), usando el lado izquierdo como control de cada individuo, se calibró la imagen para mostrar los tejidos con un valor de densidad de hueso sano, manualmente se evalúa cada diapositiva que contiene al defecto en cada individuo, con la herramienta para establecer regiones de interés (Region Of Interest, ROI) se delimitó el perímetro del defecto observado en cada imagen, con esta información, el programa reconstruyó un polígono del volumen no regenerado de cada defecto, cuyo valor puede sustraerse del volumen inicial del defecto para calcular el porcentaje de regeneración de las diferentes terapias regenerativas.

$$\Delta v = V_i - V_f$$

Donde:

- $\Delta v$  = Diferencial de volumen del defecto
- $V_i$  = Volumen inicial del defecto
- $V_f$  = Volumen final del defecto

### **Análisis microtomográfico detallado**

Al crear lo ROI manualmente, se observó un patrón de comportamiento del tejido regenerado, al que denominamos “perfil de regeneración” para ilustrar estos perfiles, se empleó la función de puntos del software Horos para medir la Tissue Density Value (TDV) de las microtomografías que contienen el defecto, a lo largo del área del defecto crítico, estos puntos nos brindan información del tipo de tejido óseo en el área, un valor alto de TDV significa hueso cortical, duro y compacto, mientras, que un TDV medio significa hueso trabecular, poroso y vascularizado y un valor bajo representa el tejido conectivo en proceso de mineralización.

### **Análisis estadístico**

El análisis estadístico de los datos consistió en el cálculo y graficación de los promedios de regeneración volumétrica para observar las tendencias de los grupos, para determinar la presencia o ausencia de una diferencia estadísticamente significativa se realizó un análisis de varianza (ANOVA) con un  $\alpha$  0.05 para todos los grupos, en cada periodo de tiempo (7 d, 14 d y 30 d) al comprobarse la existencia de diferencias significativas inter grupales, se hicieron con pruebas *post hoc* de Bonferroni, con el fin de evitar el error estadístico tipo 1 y con el método de Holm se evitó el error estadístico de tipo 2 el análisis se llevó a cabo en el procesador de datos Excel.

## Resultados

### Obtención quirúrgica de tejido adiposo

Las ratas sometidas a la cirugía para la obtención del tejido adiposo inguinal no presentaron complicaciones de ningún tipo, su recuperación fue inmediata y la leve inflamación en el área de la cirugía no impactó su recuperación y ceso a los 7 días con la total re-epitelización del área de la herida. En todos los casos, el tejido obtenido poseía la cantidad (3 g aprox.) Figura 4 y calidad adecuada para aislar y producir colonias sanas de ADSCs. El proceso de purificación del tejido fue capaz de remover una gran cantidad de contaminantes, permitiéndonos obtener cultivos útiles para la experimentación.

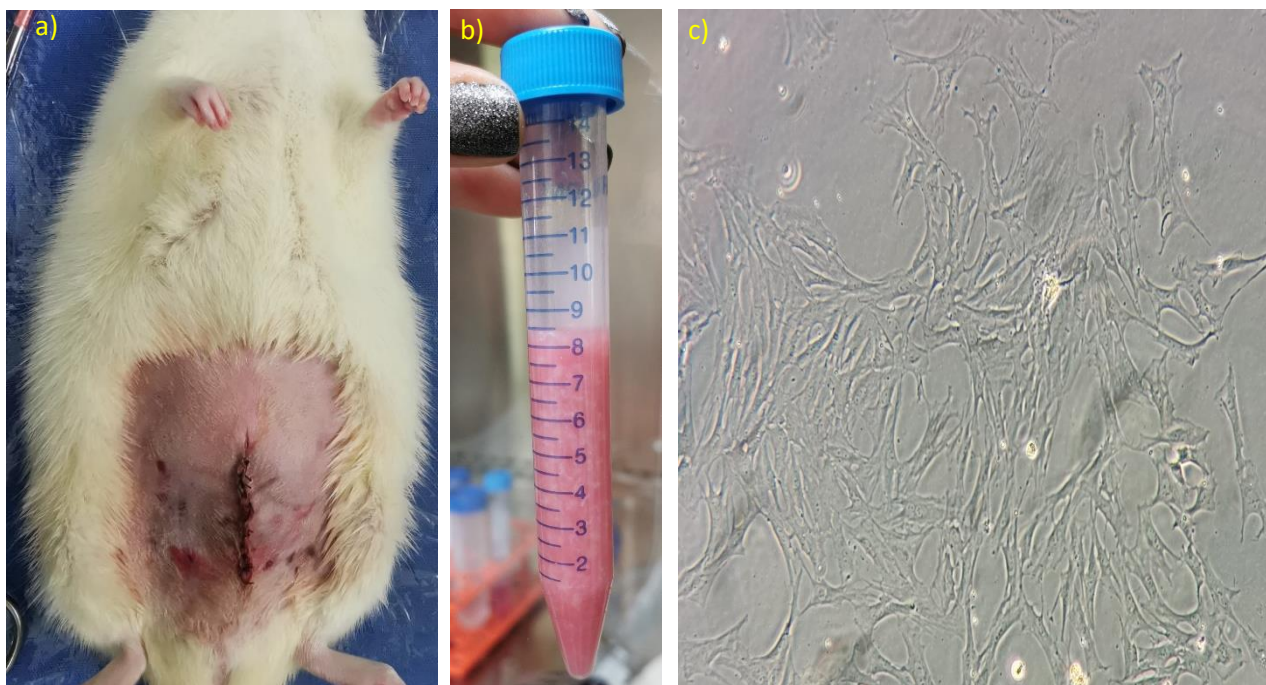


Figura 4. a) Herida *post* cirugía, la sutura se reforzó con cianoacrilato, b) Tubo Falcon con tejido adiposo disgregado, c) Micrografía de ADSCs en cultivo.

### Caracterización celular

Las colonias de ADSCs obtenidas fueron caracterizadas de acuerdo con los requerimientos mínimos de ISCT, los resultados indicaron que nuestra población celular se puede considerar como células troncales mesenquimales, los resultados de las pruebas se recogen en la tabla 2 y se ilustran en la Figura 5.

Tabla 2. Resultados de los ensayos de caracterización de las ADSCs obtenidas.

Ensayo	Resultados
Ensayo de diferenciación	Condroblastos +
	Adipocitos +
	Osteoblastos +
Adhesión al plástico	+
CD105	+
CD73	+
CD90	+
CD45	-
CD34	-
CD14	-
CD19	-
HLA-DR	-

El ensayo de diferenciación probó la Multipotencia de la línea celular, siendo capaz de dar origen a linajes celulares de cartílago, hueso y tejido graso.

Otro factor clave para probar la troncalidad de las células, es la prueba de adhesión a plástico, en la cual las células troncales forman CFUs donde las células se agregan y se adhieren al plástico de la caja de cultivo.

Por último, se empleó un panel de identificación de marcadores de superficie, en esta prueba al menos un 80% de la población debe resultar positivo a CD105, CD73 y CD90, marcadores de células troncales mesenquimales y negativos a CD45, CD34, CD14, CD19 y HLA-DR, que son marcadores típicos de células troncales hematopoyéticas.

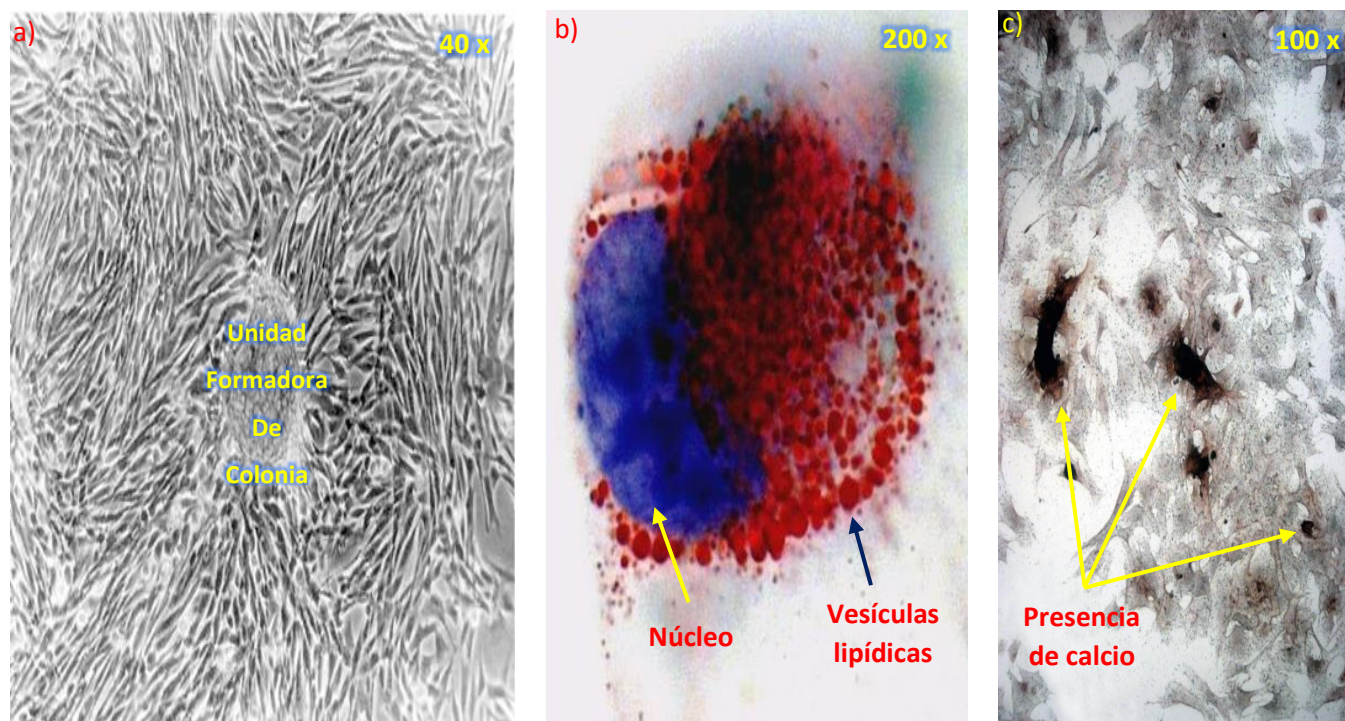


Figura 5. a) Micrografía donde se observa una unidad formadora de colonias (CFU) en un cultivo de segundo pase de ADSCs, b) Micrografía de adipocitos con tinción Oil red O, en rojo se observan los lípidos intracelulares, c) Micrografía de osteocitos con tinción de Von Kossa, se crea un precipitado de plata en presencia de calcio, en un medio ácido.

modificado de Iriarte 2010



### Cirugía de defecto de tamaño crítico

Los especímenes presentaron inflamación moderada postoperatoria en la zona mandibular durante 7 días, sin infecciones o muertes. Los especímenes conservaron la capacidad de alimentarse normalmente después de la cirugía, no presentaron cambios físicos ni conductuales permanentes después de la cirugía. La cicatrización de los especímenes tomó 7 días en promedio, manteniendo los puntos de sutura en su posición original hasta pasados los 10 días. La cicatrización total se observó a los 14 días, los especímenes mantuvieron un buen estado de salud hasta el término del estudio. En la Figura 6 se ilustra el proceso e implantación de una tri-capa de L-PLA.

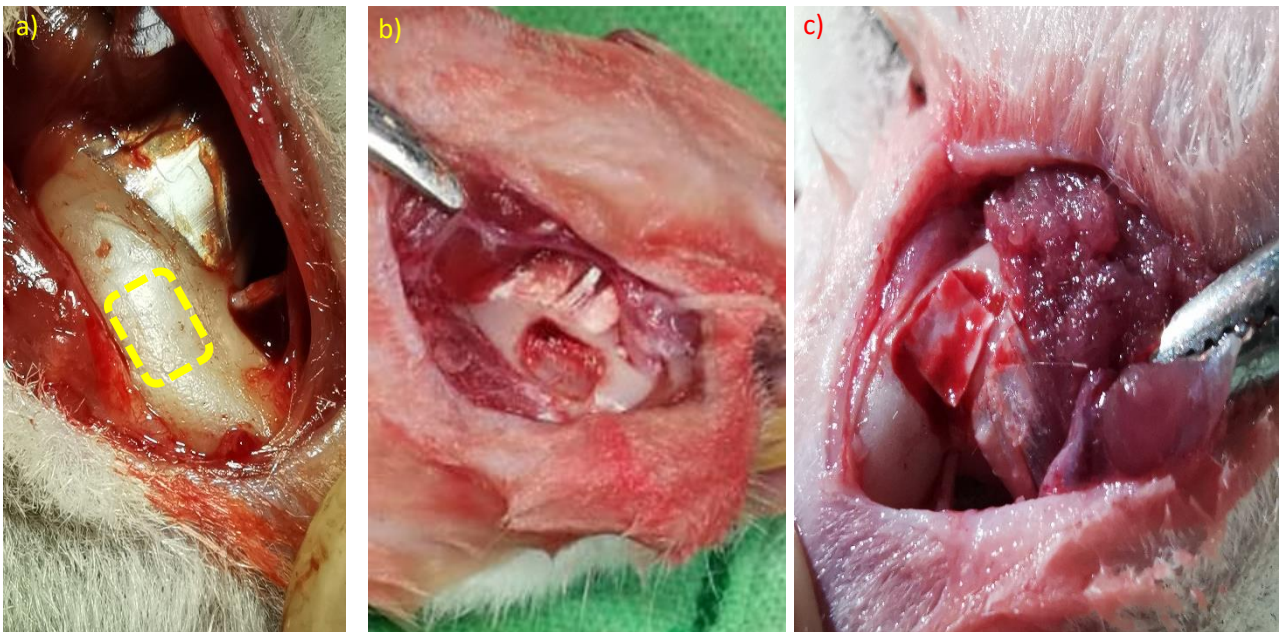


Figura 6. a) Proceso quirúrgico para producir el defecto de tamaño crítico, b) Área del defecto expuesta, el músculo alrededor ha sido desplazado, no cortado, c) Implantación de un constructo de L-PLA capa triple en el defecto.

### Anatomía de la mandíbula de la rata

La morfología de la mandíbula se diferencia de la humana en la posición y tamaño relativo de los incisivos. Esto crea un área plana y extensa en donde es posible realizar el defecto, por debajo de la línea oblicua externa y antes del foramen mentoniano, en la Figura 7 se ilustra la anatomía y el área donde se realizó el defecto.

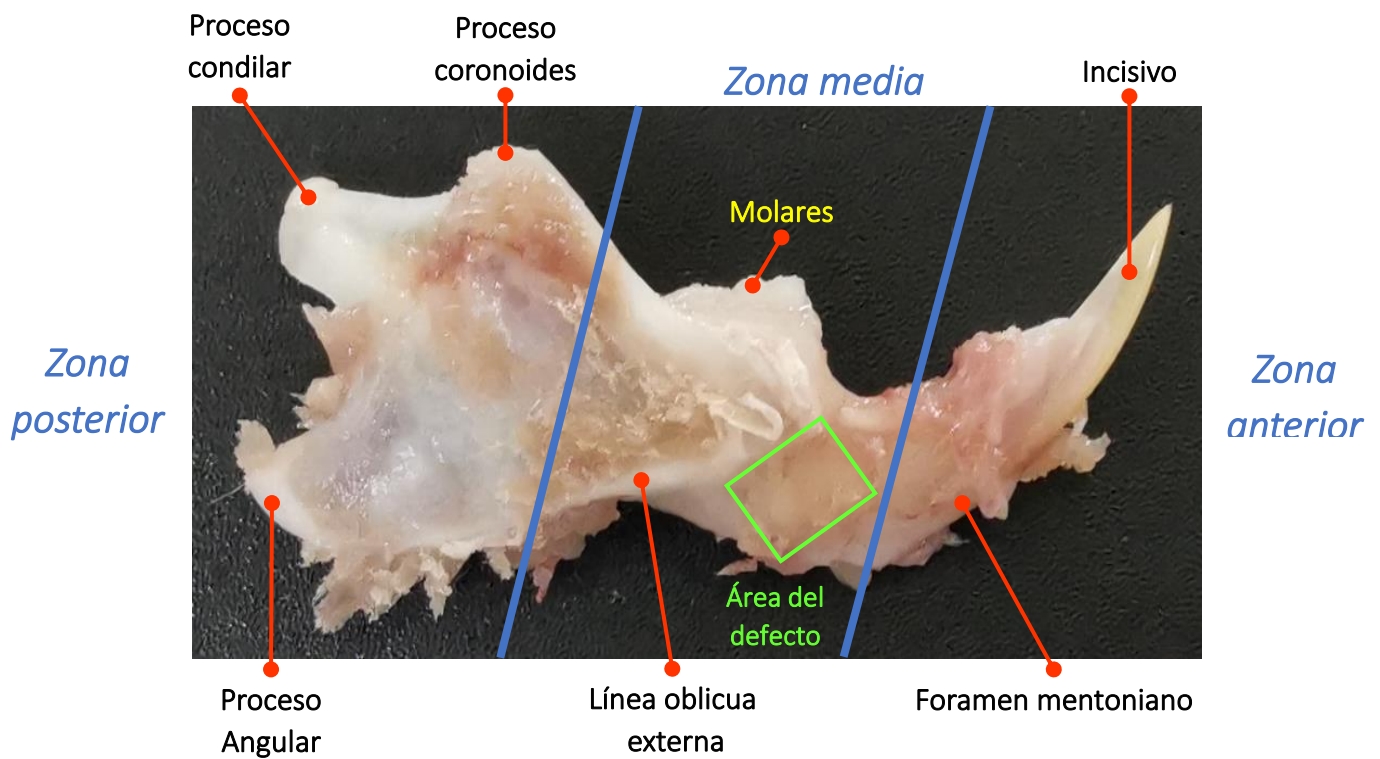


Figura 7. Detalle de la hemimandíbula derecha de rata Wistar, con los principales componentes morfológicos señalados, con el fin de ilustrar la posición del defecto.

### Valores volumétricos de reconstrucción

El volumen de cada defecto se midió, utilizando la función de ROI en cada lámina del escaneo que contenía el defecto (entre 20 y 70 láminas dependiendo el grupo y tiempo evaluado), los parámetros de exclusión utilizados para delimitar el área del defecto fueron: El valor de Window Width (WW) y de nivel de Window Level (WL) del lado derecho sano del individuo evaluado, se tomó en la cortical mandibular, el tipo de hueso más denso posee una: TDV, de 13716 u como se observa en el inciso a) de la Figura 8. Con el propósito de mejorar el contraste y delimitar más claramente el área del defecto, se usó el Color Look-Up Table (CLUT) "Magma", en amarillo brillante, así se observa el tejido con un TDV alto, mientras más morado/oscuró menor será su TDV, en el área del defecto el TDV es claramente distinto al del tejido muscular que lo rodea. Una vez medida cada área de las imágenes que conforman el defecto, como se muestra en la Figura 9, el programa puede integrar y recrear el volumen del defecto en un objeto tridimensional con un valor volumétrico definido, este valor se introdujo a la formula  $\Delta V = V_i - V_f$  el resultado se tabulo (Anexo I) y graficó (Figuras 10-15).

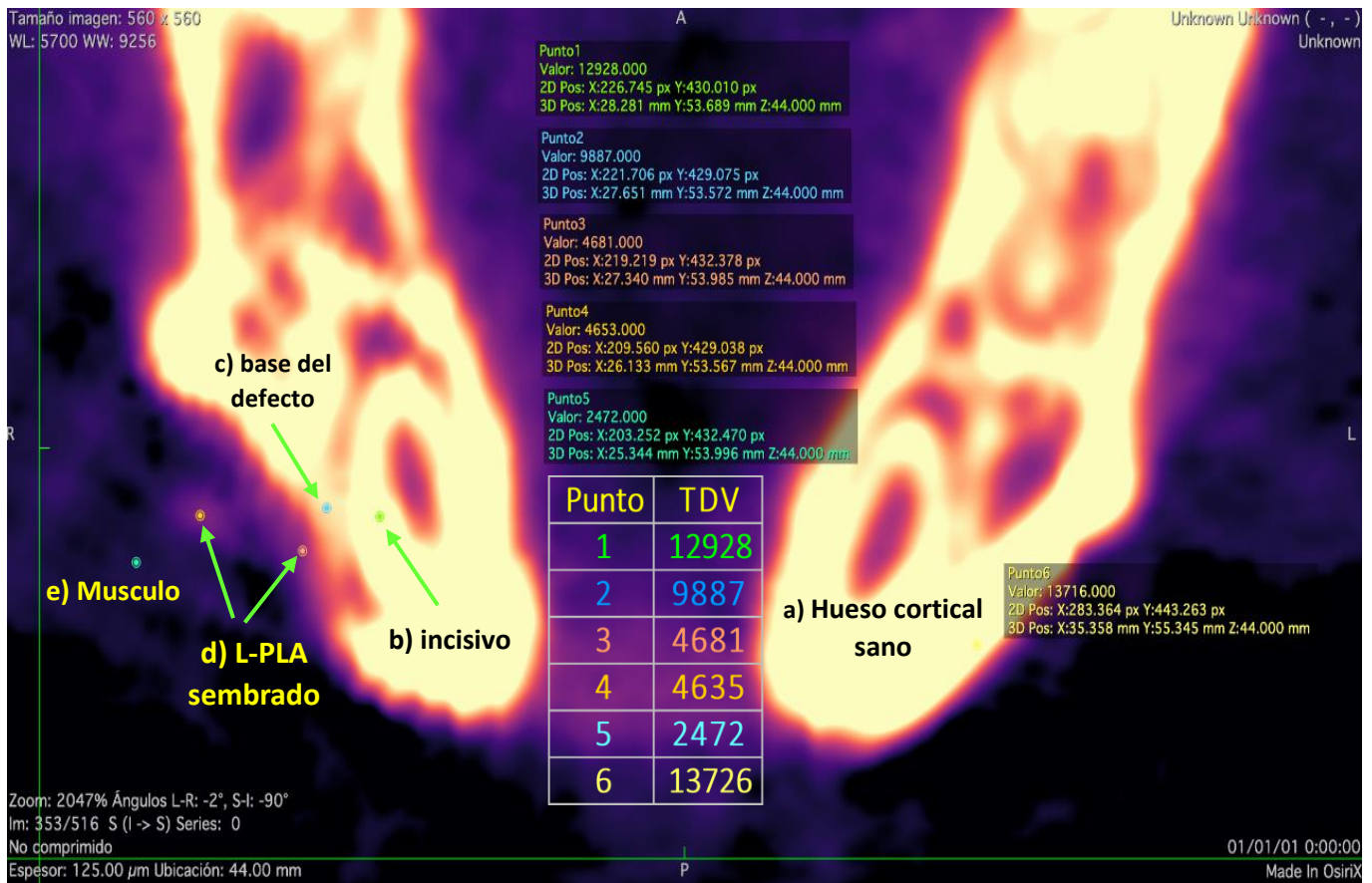


Figura 8. Se muestra un plano transversal de la mandíbula de una rata, con orientación frontal, empleando el CLUT "magma" a) El lado derecho, presenta una cortical intacta, b) vista transversal del incisivo, c) La base del defecto, es la máxima profundidad del defecto de tamaño crítico, d) L-PLA semi mineralizado, e) Punto control del musculo macetero, se observa el arreglo del tejido muscular estriado.

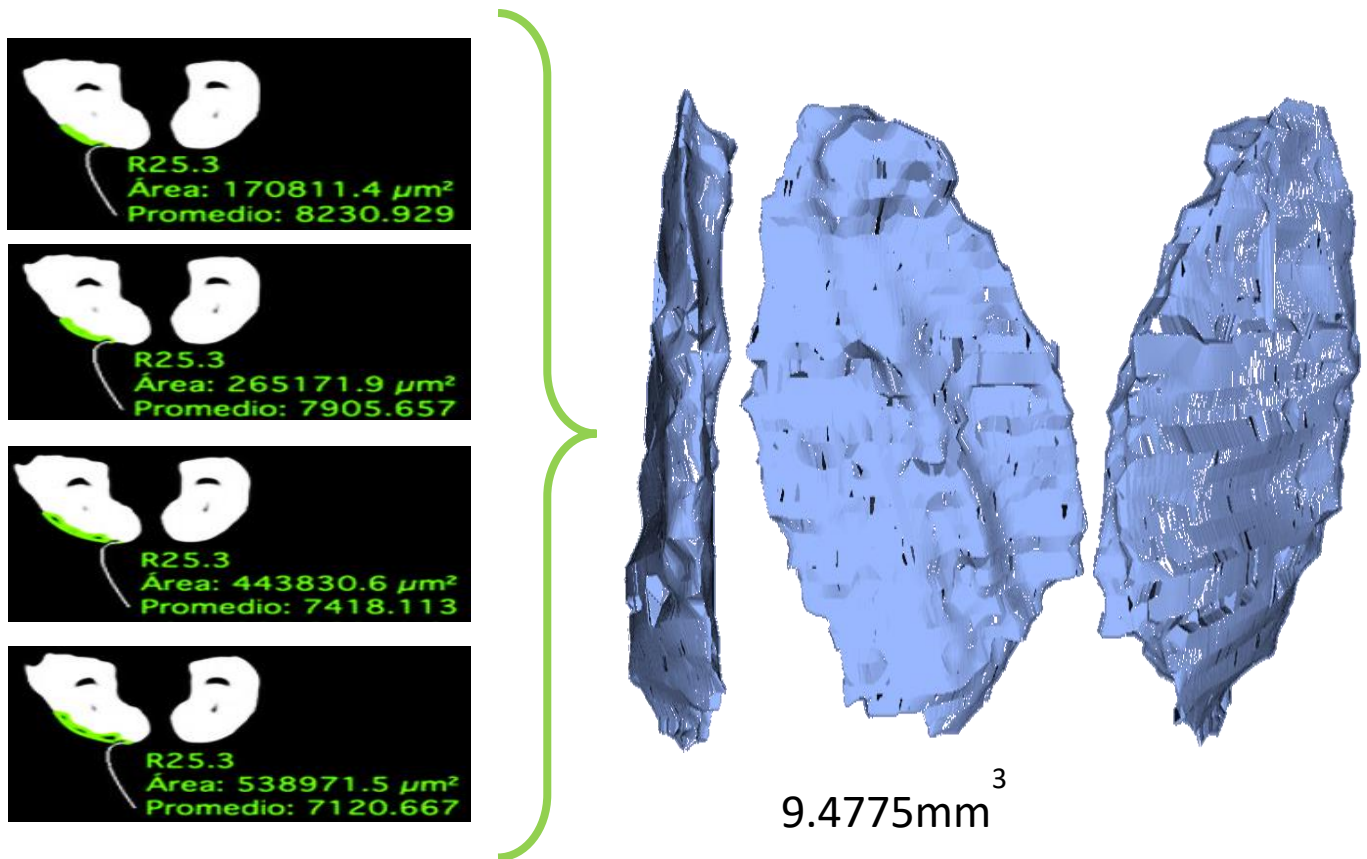


Figura 9. Ilustración del proceso para reconstruir el volumen del defecto de tamaño crítico, a la izquierda se muestra cada plano que contiene al defecto con su ROI correspondiente, a la derecha la reconstrucción volumétrica creada por el programa.



## Grupo SHAM

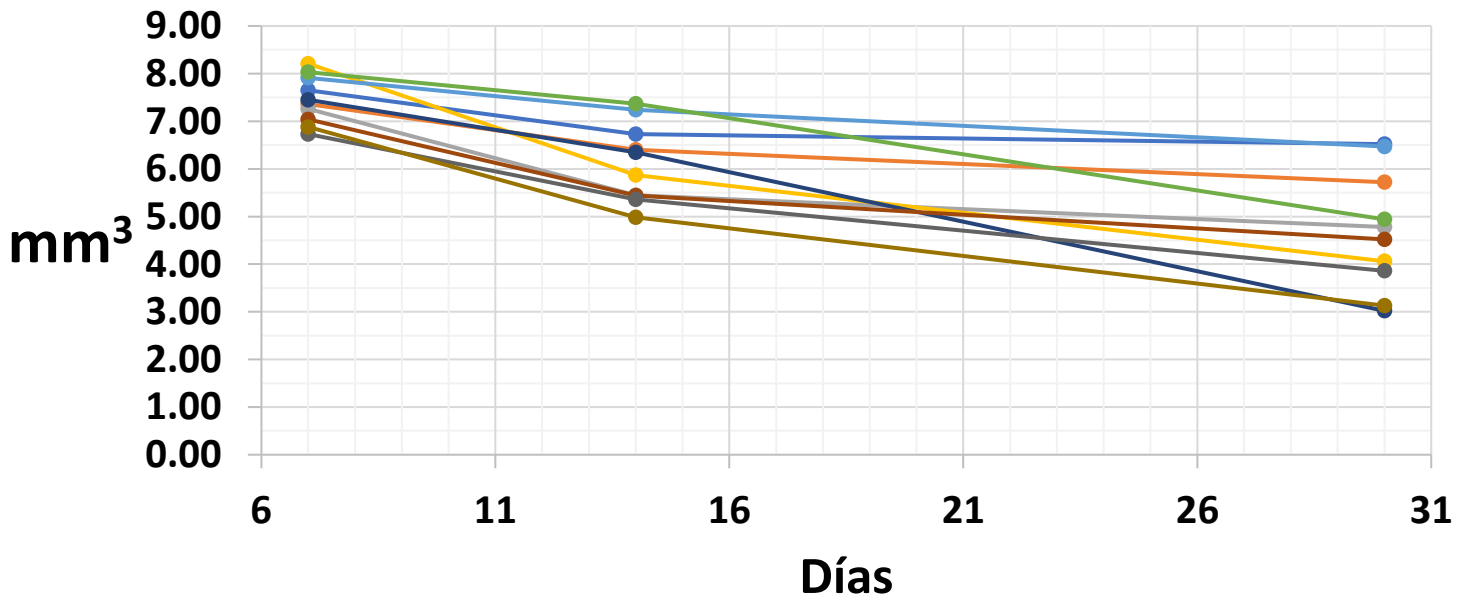


Figura 10. gráfica de la reducción de volumen del grupo control negativo sin ningún tratamiento.

## Grupo L-PLA

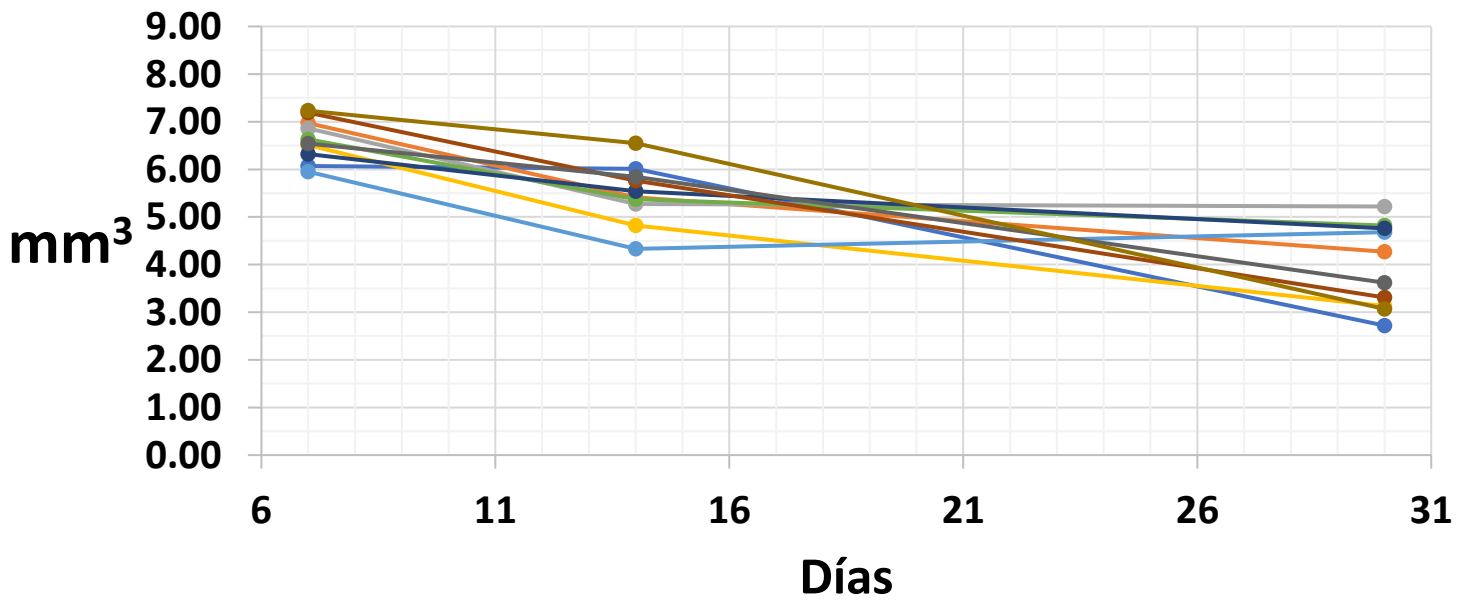


Figura 11. gráfica de la reducción de volumen del grupo control L-PLA.

## Grupo OST

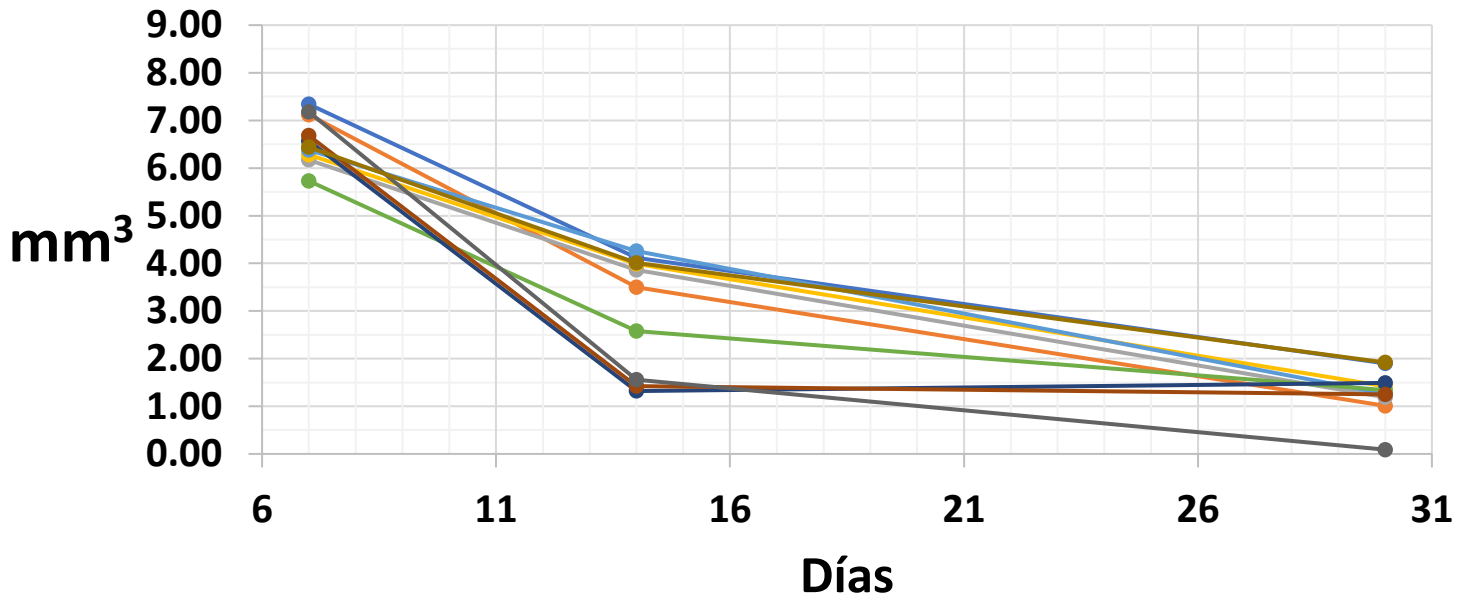


Figura 12. gráfica de la reducción de volumen del grupo de terapia celular empleando ADSCs.

## Grupo ADSCs

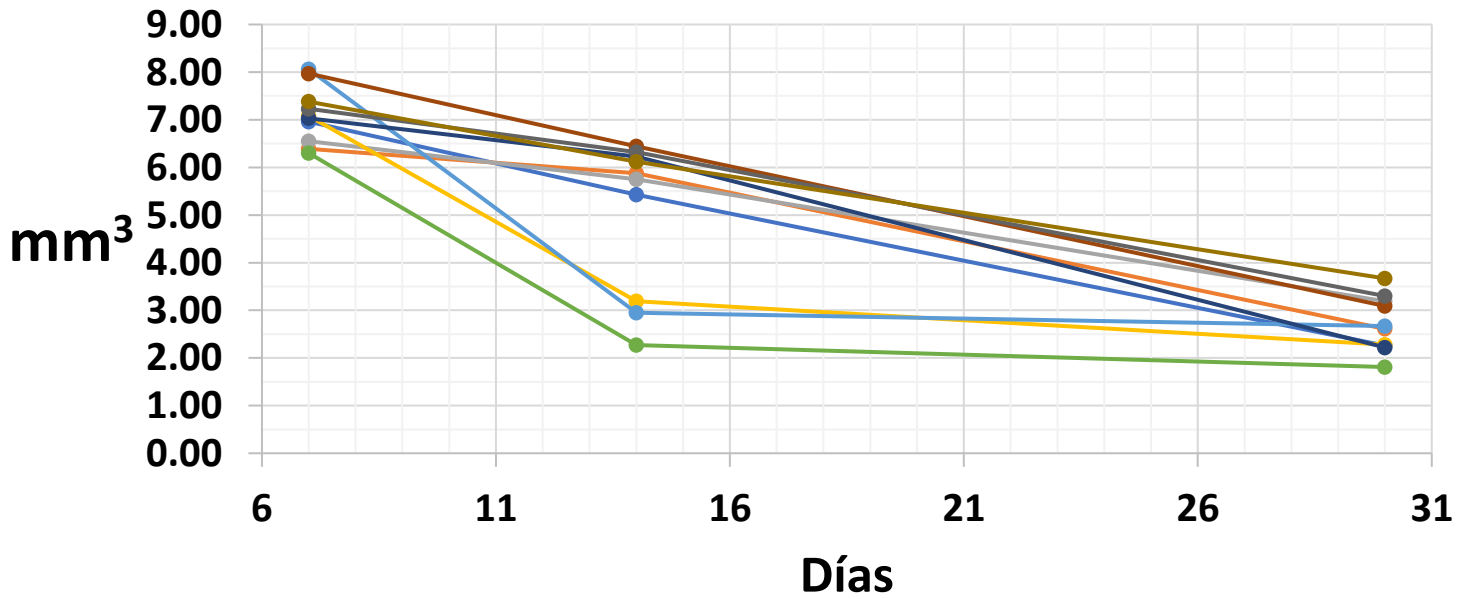


Figura 13. gráfica de la reducción de volumen del grupo de terapia celular con células diferenciadas.

## Grupo L-PLA+ADSCs

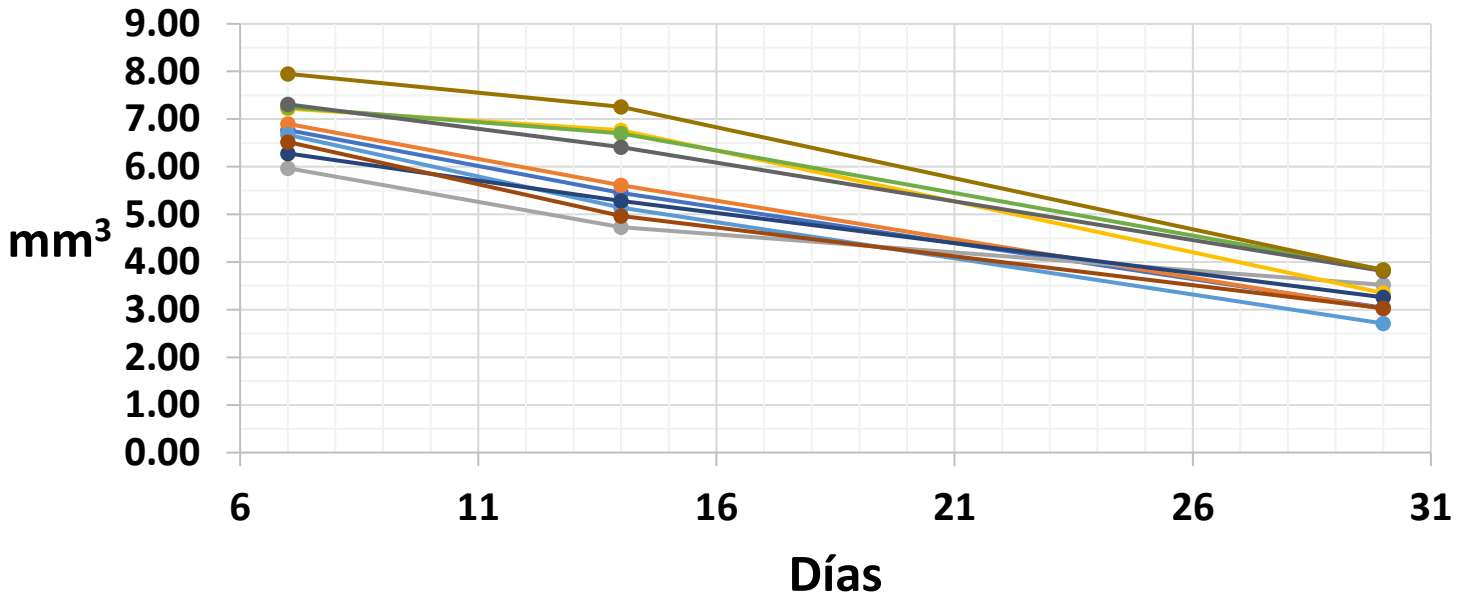


Figura 14. gráfica de la reducción de volumen del grupo de IT empleando ADSCs.

## Grupo L-PLA+OST

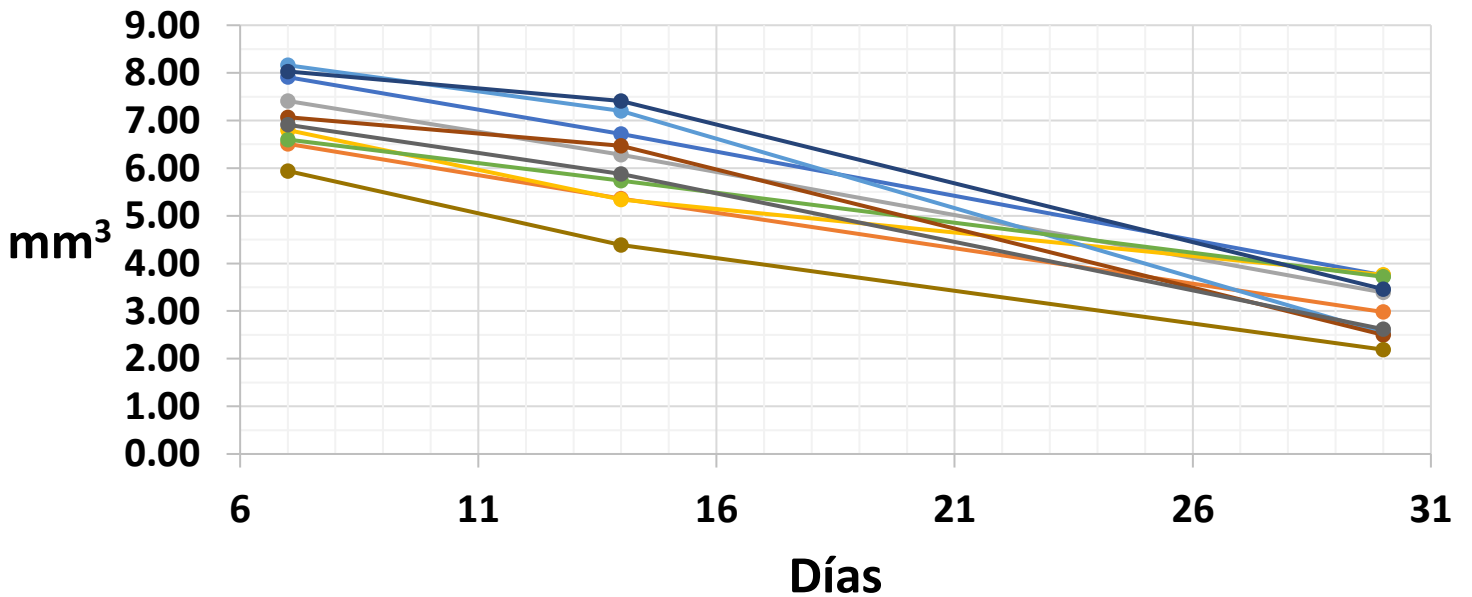


Figura 15. gráfica de la reducción de volumen del grupo de IT empleando células OST.

Análisis estadístico

## Promedio de regeneración volumetrica

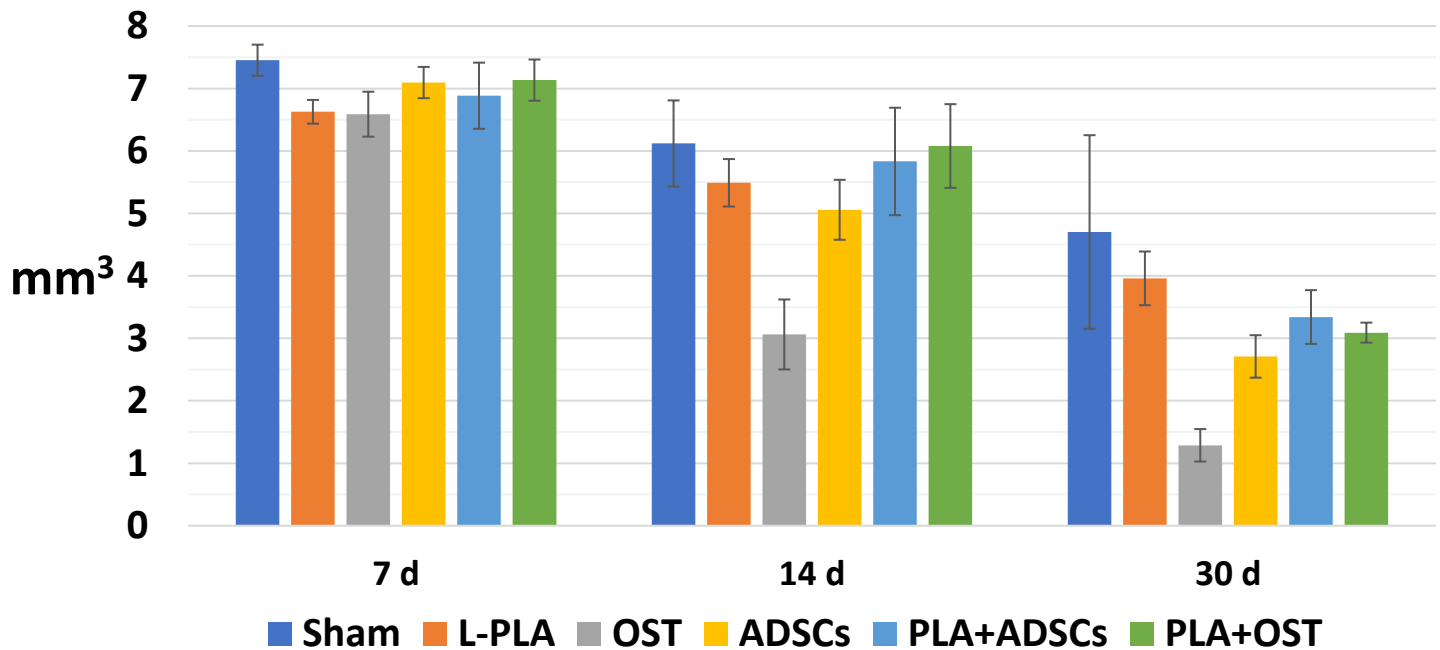


Figura 16. gráfica de la reducción promedio obtenida en cada grupo. Las barras de error muestran la  $\sigma$  del grupo

La Figura 16, es una gráfica del promedio del volumen regenerado, se comienza a observar una tendencia, el grupo SHAM obtuvo la menor regeneración, los grupos que emplearon L-PLA se agruparon levemente con una regeneración media, lo que indica una clara relación entre la presencia del andamio y la regeneración lograda. La terapia celular que se empleó con células troncales diferenciadas al linaje osteogénico obtuvo el mayor promedio de regeneración por volumen.

Empleando la formula  $\% = (\Delta V * 100) / V_i$  se calculó el porcentaje del volumen regenerado en promedio por cada grupo, se elaboró una gráfica que se presenta en la Figura 17.

Tabla 3. Valores promedio de la regeneración volumétrica promedio de cada grupo.

Grupo	7 d	$\sigma$	14 d	$\sigma$	30 d	$\sigma$
SHAM	7.452	0.25	6.119	0.69	4.702	1.55
L-PLA	6.63	0.19	5.49	0.38	3.96	0.43
OST	6.589	0.25	3.062	0.48	1.287	0.34
ADSCs	7.095	0.36	5.058	0.56	2.71	0.26
L-PLA+OST	6.884	0.33	5.832	0.67	3.341	0.16
L-PLA+ADSCs	7.134	0.53	6.079	0.86	3.091	0.43

## Porcentaje de regeneración por grupo

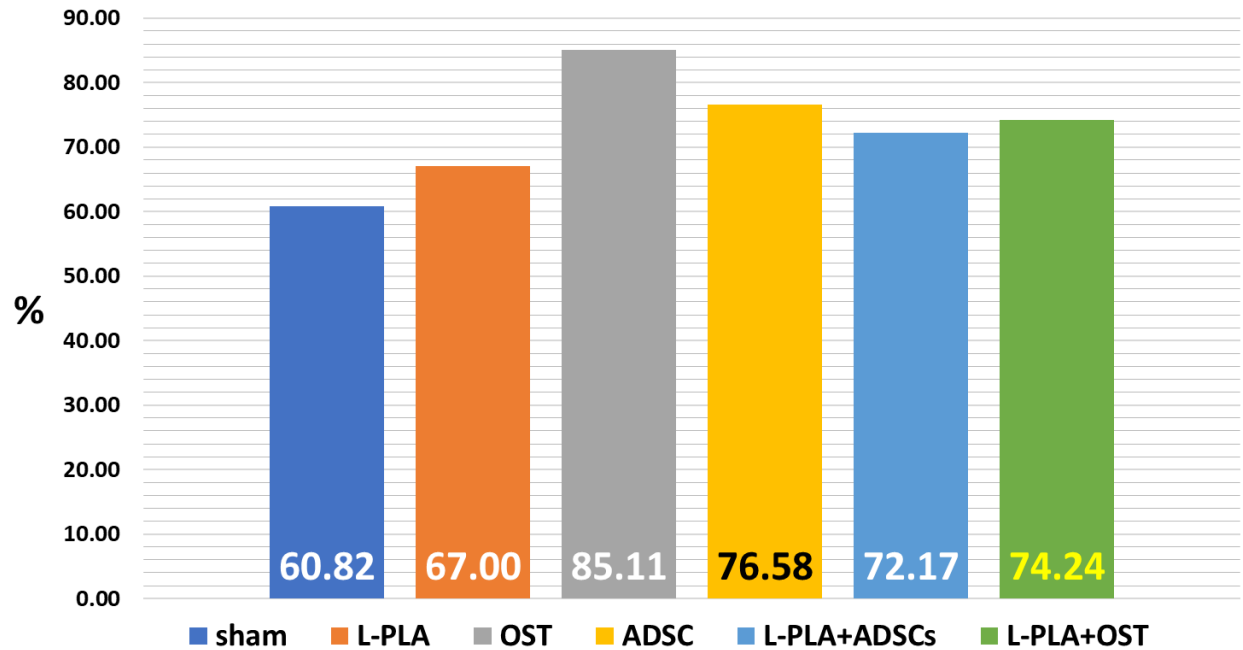


Figura 17 porcentajes de regeneración volumétrica por grupos.

Una vez establecida una diferencia entre los grupos, realizamos una prueba ANOVA para establecer la significancia estadística de estas diferencias los resultados se presentan a continuación.

Tabla 4. ANOVA de los grupos a los 7 días.

ANOVA						
Grupos	Cuenta	Suma	Promedio	Varianza		
SHAM	10	74.520	7.452	0.247		
L-PLA	10	66.270	6.627	0.193		
OST	10	65.890	6.589	0.253		
ADSCs	10	70.950	7.095	0.361		
L-PLA + OST	10	68.840	6.884	0.328		
L-PLA + ADSCs	10	71.340	7.134	0.533		
ANÁLISIS DE VARIANZA						
Origen de las variaciones	Suma de cuadrados	Grados de libertad	Promedio de los cuadrados	F	Probabilidad	Valor crítico para F
Entre grupos	5.448	5	1.090	3.413	0.0094	2.386
Dentro de los grupos	17.238	54	0.319		$\alpha$	
Total	22.686	59			0.05	

Tabla 5. ANOVA de los grupos a los 14 días.

ANOVA						
Grupos	Cuenta	Suma	Promedio	Varianza		
SHAM	10	61.19	6.119	0.686		
L-PLA	10	54.9	5.490	0.384		
OST	10	30.62	3.062	1.485		
ADSCs	10	50.58	5.058	2.556		
L-PLA + OST	10	58.32	5.832	0.771		
L-PLA + ADSCs	10	60.79	6.079	0.856		
ANÁLISIS DE VARIANZA						
Origen de las variaciones	Suma de cuadrados	Grados de libertad	Promedio de los cuadrados	F	Probabilidad	Valor crítico para F
Entre grupos	66.597	5	13.319	11.861	0.00000009	2.386
Dentro de los grupos	60.637	54	1.123		$\alpha$	
Total	127.234	59			0.05	



Tabla 6. ANOVA de los grupos a los 30 días.

ANOVA						
Grupos	n	Suma	Media	Varianza		
SHAM	10	47.020	4.702	1.554		
L-PLA	10	33.600	3.360	1.306		
OST	10	12.870	1.287	1.158		
ADSCs	10	27.100	2.710	0.990		
L-PLA + OST	10	33.410	3.341	1.524		
L-PLA + ADSC	10	34.910	3.491	4.433		
ANÁLISIS DE VARIANZA						
Origen de la varianza	Suma de cuadrados	Grados de libertad	Promedio de los cuadrados	F	Probabilidad	Valor critico para F
Intergrupala	62.699	5	12.540	6.862	0.0000508	2.386
Intragrupala	98.685	54	1.827		$\alpha$	
Total	161.384	59			0.05	

Los resultados de los análisis contenidos en las tablas 4-6 nos permiten rechazar la hipótesis nula, ya que existe diferencia estadísticamente significativa, sin embargo, el ANOVA no nos indica entre qué grupos existe esta diferencia, para ello empleamos la prueba t de student, una prueba *post hoc* que nos permite identificar entre qué grupos se presenta una diferencia significativa, también usamos la corrección de Bonferroni, para evitar el error estadístico tipo 1, que consiste en ver una diferencia donde no la hay, por último usando el ajuste del método de Holm, evitamos el error estadístico tipo 2 este consiste en ignorar una diferencia significativa.

Tabla 7. Pruebas *post hoc* intergrupales a 7 días.

Grupos comparados		Prueba t	Bonferroni	Rango	Holm
SHAM	L-PLA	0.0009967		1	0.0083333
SHAM	OST	0.0011488		2	0.0100000
SHAM	ADSCs	0.1652433		8	-0.0500000
SHAM	L-PLA+OST	0.0295227		3	0.0125000
SHAM	L-PLA+ADSCs	0.2718003		10	-0.0166667
L-PLA	OST	0.8592725		14	-0.0071429
L-PLA	ADSCs	0.0635329		5	0.0250000
L-PLA	L-PLA+OST	0.2761636	0.0083	11	-0.0125000
L-PLA	L-PLA+ADSCs	0.0798070		7	-0.0041667
OST	ADSCs	0.0565005		4	0.0166667
OST	L-PLA+OST	0.2373061		9	-0.0250000
OST	L-PLA+ADSCs	0.0698123		6	0.0500000
ADSCs	L-PLA+OST	0.4320147		13	-0.0083333
ADSCs	L-PLA+ADSCs	0.8977151		15	-0.0062500
L-PLA+OST	L-PLA+ADSCs	0.4062484		12	-0.0100000

Tabla 8. Pruebas *post hoc* intergrupales a 14 días.

Grupos comparados		Prueba t	Bonferroni	Rango	Holm
SHAM	L-PLA	0.0717014	0.0083	6	0.0500000
SHAM	OST	0.0000069		1	0.0083333
SHAM	ADSCs	0.0842746		7	-0.0041667
SHAM	L-PLA+OST	0.4618896		13	-0.0083333
SHAM	L-PLA+ADSCs	0.9199934		15	-0.0062500
L-PLA	OST	0.0000756		4	0.0166667
L-PLA	ADSCs	0.4415392		12	-0.0100000
L-PLA	L-PLA+OST	0.3291517		11	-0.0125000
L-PLA	L-PLA+ADSCs	0.1141487		9	-0.0250000
OST	ADSCs	0.0060300		5	0.0250000
OST	L-PLA+OST	0.0000233		3	0.0125000
OST	L-PLA+ADSCs	0.0000096		2	0.0100000
ADSCs	L-PLA+OST	0.2010441		10	-0.0166667
ADSCs	L-PLA+ADSCs	0.1017173		8	-0.0500000
L-PLA+OST	L-PLA+ADSCs	0.5480151		14	-0.0071429

Tabla 9. Pruebas *post hoc* intergrupales a 30 días.

Grupos comparados 30d		Prueba t	Bonferroni	Rango	Holm
SHAM	L-PLA	0.1448089	0.0083	7	-0.0042
SHAM	OST	0.0000041		1	0.0083
SHAM	ADSCs	0.0010190		4	0.0167
SHAM	L-PLA+OST	0.0348469		8	-0.0500
SHAM	L-PLA+ADSCs	0.1389310		9	-0.0250
L-PLA	OST	0.0000117		2	0.0100
L-PLA	ADSCs	0.0084661		10	-0.0167
L-PLA	L-PLA+OST	0.1985144		15	-0.0063
L-PLA	L-PLA+ADSCs	0.5285830		14	-0.0071
OST	ADSCs	0.0066284		5	0.0250
OST	L-PLA+OST	0.0169292		3	0.0125
OST	L-PLA+ADSCs	0.0110132		6	0.0500
ADSCs	L-PLA+OST	0.5710776		11	-0.0125
ADSCs	L-PLA+ADSCs	0.3084533		12	-0.0100
L-PLA+OST	L-PLA+ADSCs	0.6552099		13	-0.0083

Los resultados de los análisis estadísticos post hoc (tablas 7-9) muestran que desde los 14 días existe una diferencia estadísticamente significativa entre el grupo de terapia celular OST y todos los otros grupos experimentales, esto indica que al menos en cuanto a volumen regenerado, las ADSCs diferenciadas a linaje osteogénico, son el candidato más eficiente, sin embargo, un análisis detallado de las microtomografías revela una posible ventaja al emplear IT, Los Valores de TDV nos permiten evaluar la densidad relativa del tejido e inferir su condición y calidad.

### Análisis microtomográfico detallado

Utilizando Horos, un software basado en Osirix, analizamos diferentes puntos de interés dentro de los defectos y reconstruimos en tres dimensiones los cráneos de las ratas, con el fin de analizar la complejidad estructural del tejido regenerado, así como ilustrar mejor el proceso de recuperación, usaremos los ejemplos más representativos de cada grupo. En la Figura 18, se señalan los puntos que conforman las imágenes reconstruidas.

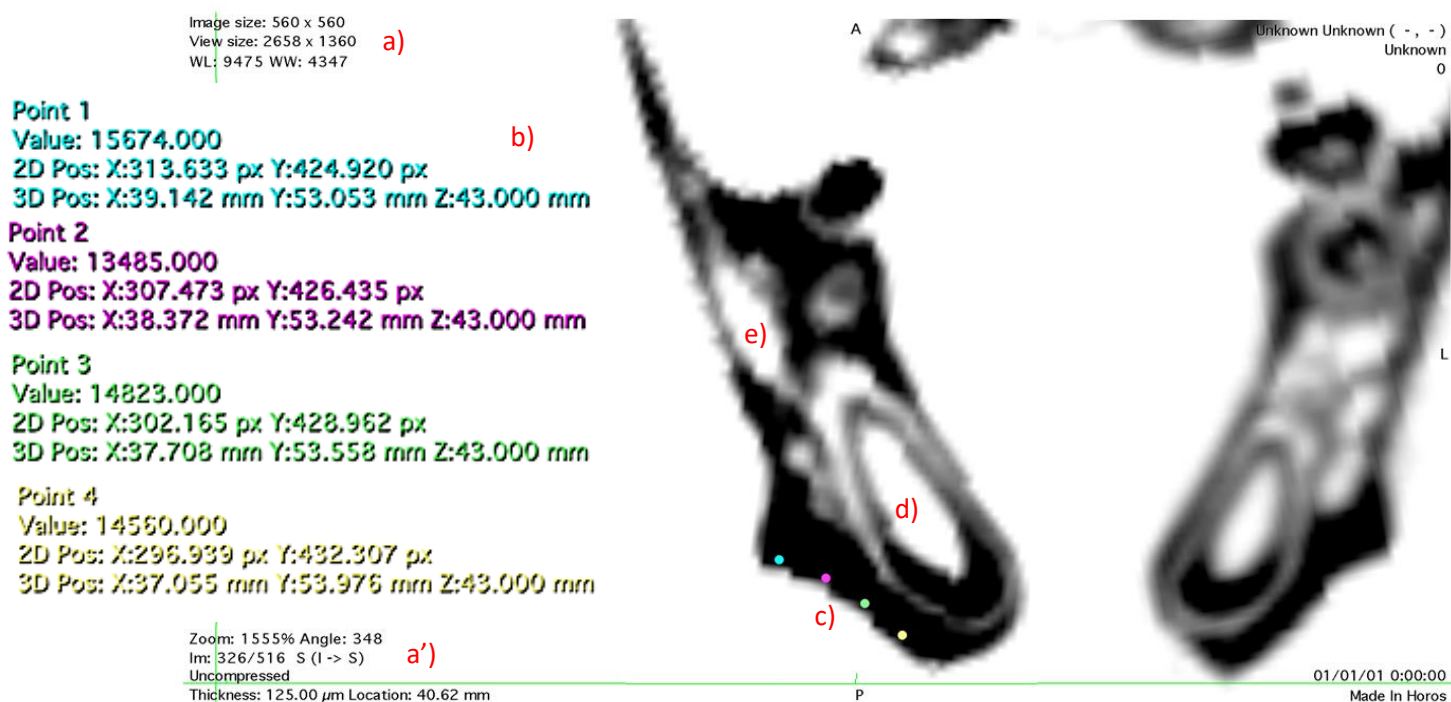


Figura 18. Microtomografía del grupo control, a, a') Parámetros de la rebanada individual, así como de la magnificación y posición dentro de la misma, b) Valores de TDV, mientras más oscuro se representa el tejido, su TDV será más alta c) línea media del defecto, para evaluar el progreso regenerativo, se midió la TDV de la longitud total del defecto, d) Diente incisivo, e) Porción de hueso trabecular.

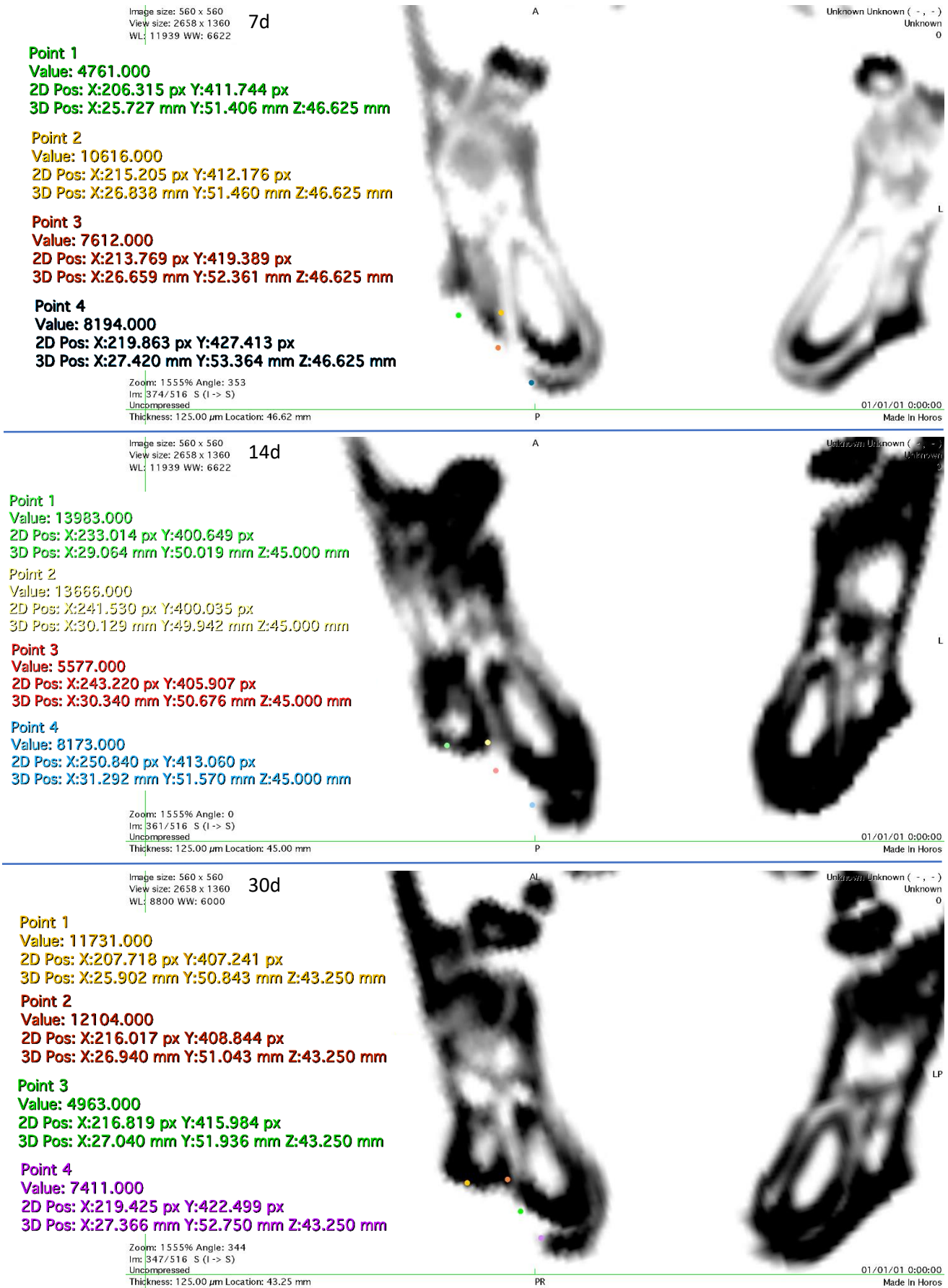


Figura 19. El perfil de regeneración del grupo SHAM, presenta un perfil de regeneración similar a un proceso de cicatrización.

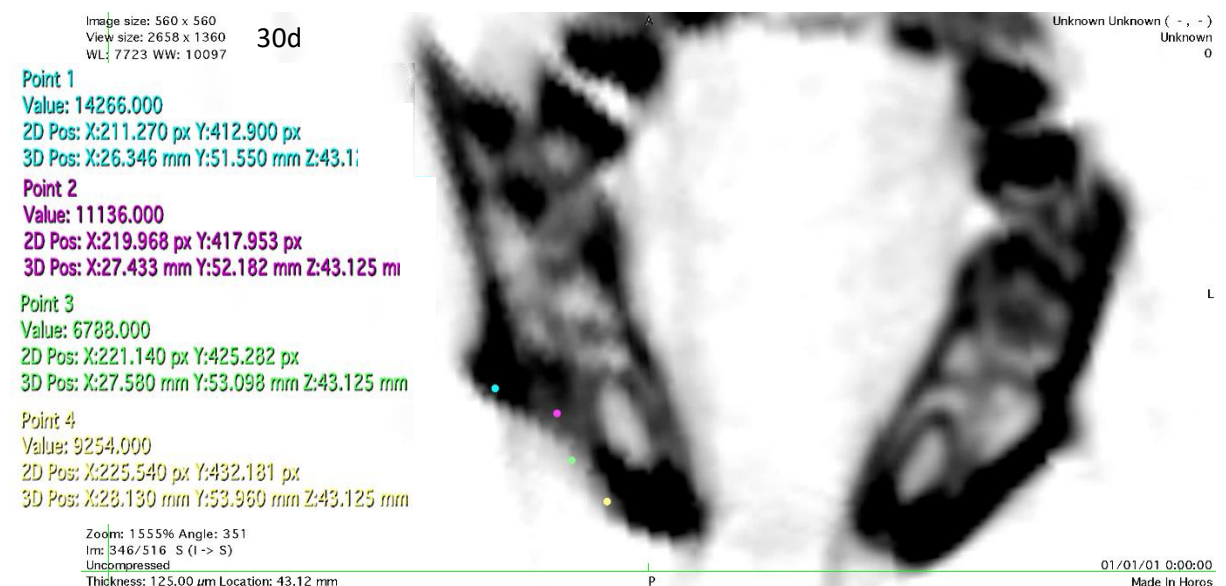
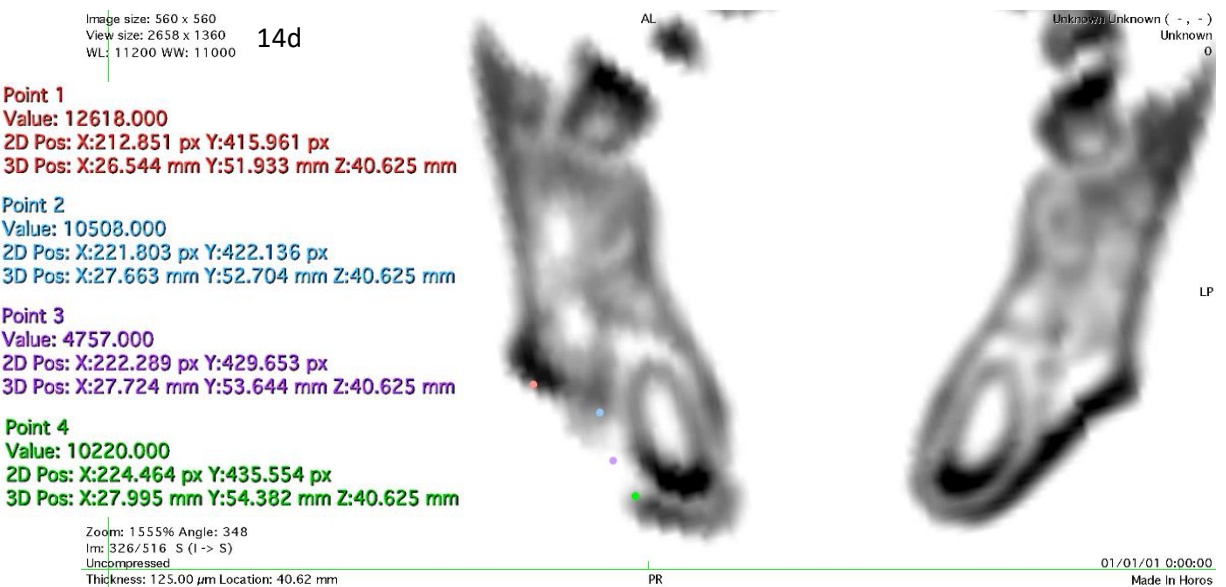
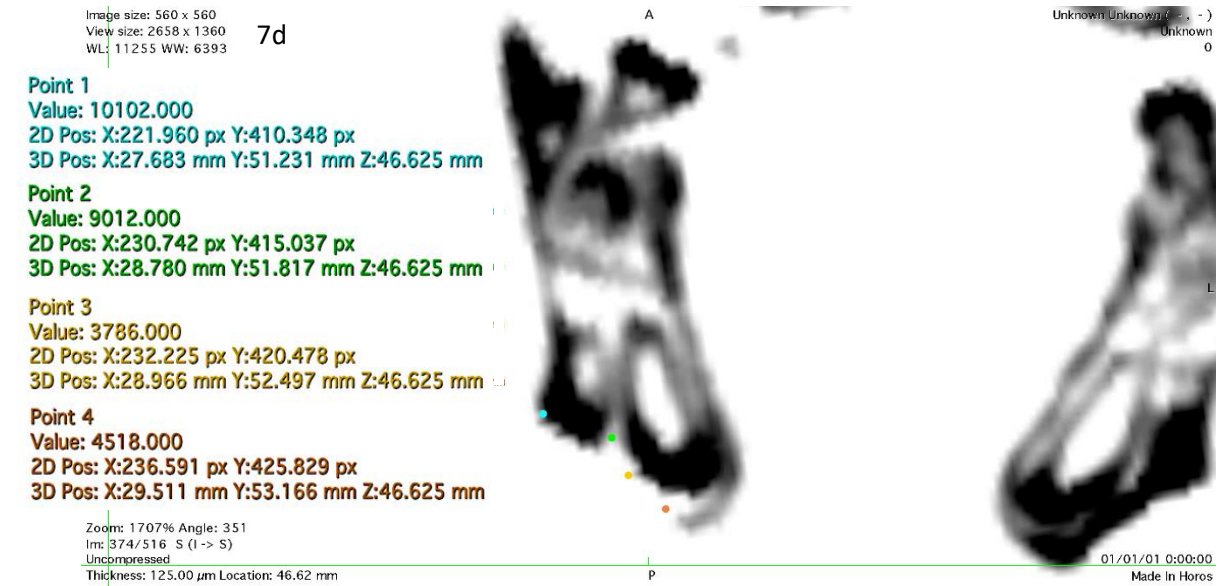


Figura 20. El grupo L-PLA presento regeneración en la base del defecto, sin embargo, el tejido regenerado carece de altura.



Image size: 560 x 560  
View size: 2658 x 1360  
WL: 8491 WW: 6617

7d

**Point 1**  
Value: 11787.000  
2D Pos: X:202.841 px Y:407.548 px  
3D Pos: X:25.293 mm Y:50.881 mm Z:45.625 mm

**Point 2**  
Value: 7196.000  
2D Pos: X:209.697 px Y:412.821 px  
3D Pos: X:26.150 mm Y:51.540 mm Z:45.625 mm

**Point 3**  
Value: 3770.000  
2D Pos: X:216.150 px Y:420.047 px  
3D Pos: X:26.956 mm Y:52.443 mm Z:45.625 mm

**Point 4**  
Value: 4616.000  
2D Pos: X:220.386 px Y:426.654 px  
3D Pos: X:27.486 mm Y:53.269 mm Z:45.625 mm

Zoom: 1555% Angle: 352  
Im: 366/516 S (l -> S)  
Uncompressed  
Thickness: 125.00  $\mu$ m Location: 45.62 mm

01/01/01 0:00:00  
Made In Horos

Image size: 560 x 560  
View size: 2658 x 1360  
WL: 8491 WW: 6617

14d

**Point 1**  
Value: 10647.000  
2D Pos: X:203.081 px Y:410.353 px  
3D Pos: X:25.323 mm Y:51.232 mm Z:45.750 mm

**Point 2**  
Value: 10582.000  
2D Pos: X:210.207 px Y:414.522 px  
3D Pos: X:26.213 mm Y:51.753 mm Z:45.750 mm

**Point 3**  
Value: 7313.000  
2D Pos: X:217.238 px Y:420.397 px  
3D Pos: X:27.092 mm Y:52.487 mm Z:45.750 mm

**Point 4**  
Value: 6680.000  
2D Pos: X:221.148 px Y:426.856 px  
3D Pos: X:27.581 mm Y:53.295 mm Z:45.750 mm

Zoom: 1555% Angle: 352  
Im: 367/516 S (l -> S)  
Uncompressed  
Thickness: 125.00  $\mu$ m Location: 45.75 mm

01/01/01 0:00:00  
Made In Horos

Image size: 560 x 560  
View size: 2658 x 1360  
WL: 9160 WW: 5900

30d

**Point 1**  
Value: 13937.000  
2D Pos: X:209.366 px Y:409.763 px  
3D Pos: X:26.108 mm Y:51.158 mm Z:43.250 mm

**Point 2**  
Value: 12166.000  
2D Pos: X:215.948 px Y:415.475 px  
3D Pos: X:26.931 mm Y:51.872 mm Z:43.250 mm

**Point 3**  
Value: 7704.000  
2D Pos: X:222.504 px Y:422.334 px  
3D Pos: X:27.751 mm Y:52.729 mm Z:43.250 mm

**Point 4**  
Value: 9373.000  
2D Pos: X:225.396 px Y:428.381 px  
3D Pos: X:28.112 mm Y:53.485 mm Z:43.250 mm

Zoom: 1555% Angle: 351  
Im: 347/516 S (l -> S)  
Uncompressed  
Thickness: 125.00  $\mu$ m Location: 43.25 mm

01/01/01 0:00:00  
Made In Horos

Figura 21. El grupo ADSCs no logró regenerar el punto más profundo del defecto, aunque el tejido regenerado es de muy alta densidad.

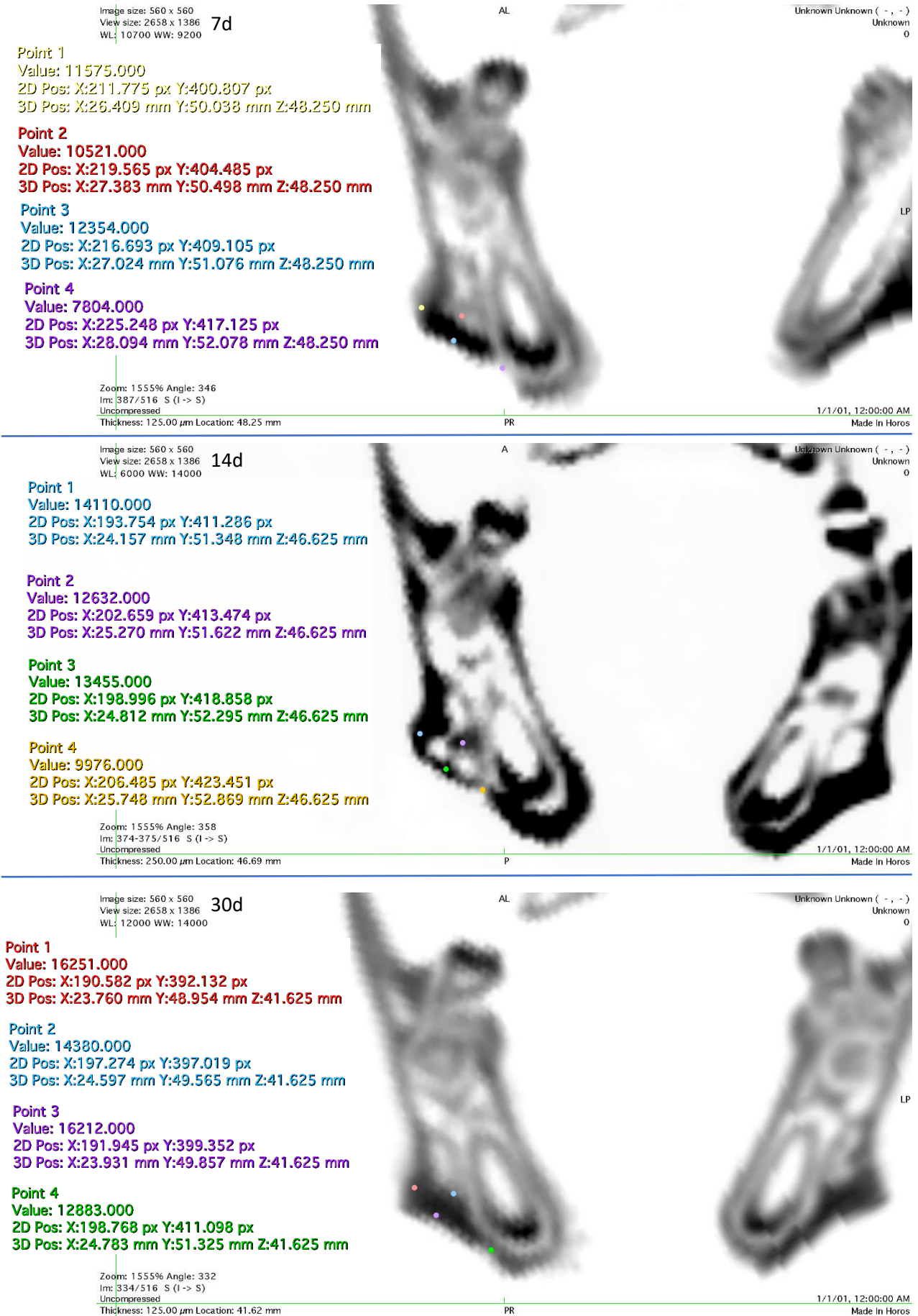


Figura 22. El grupo OST logró regenerar casi la totalidad del defecto, el tejido regenerado es de muy alta densidad y no posee mucho espacio o estructura interna.

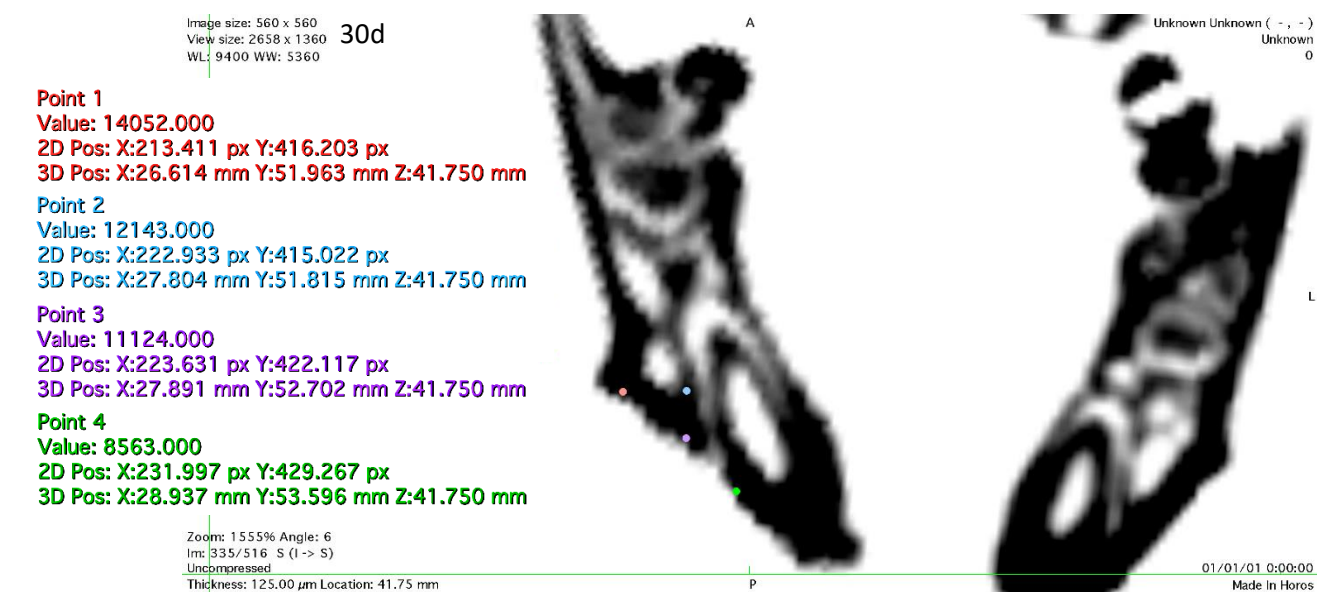
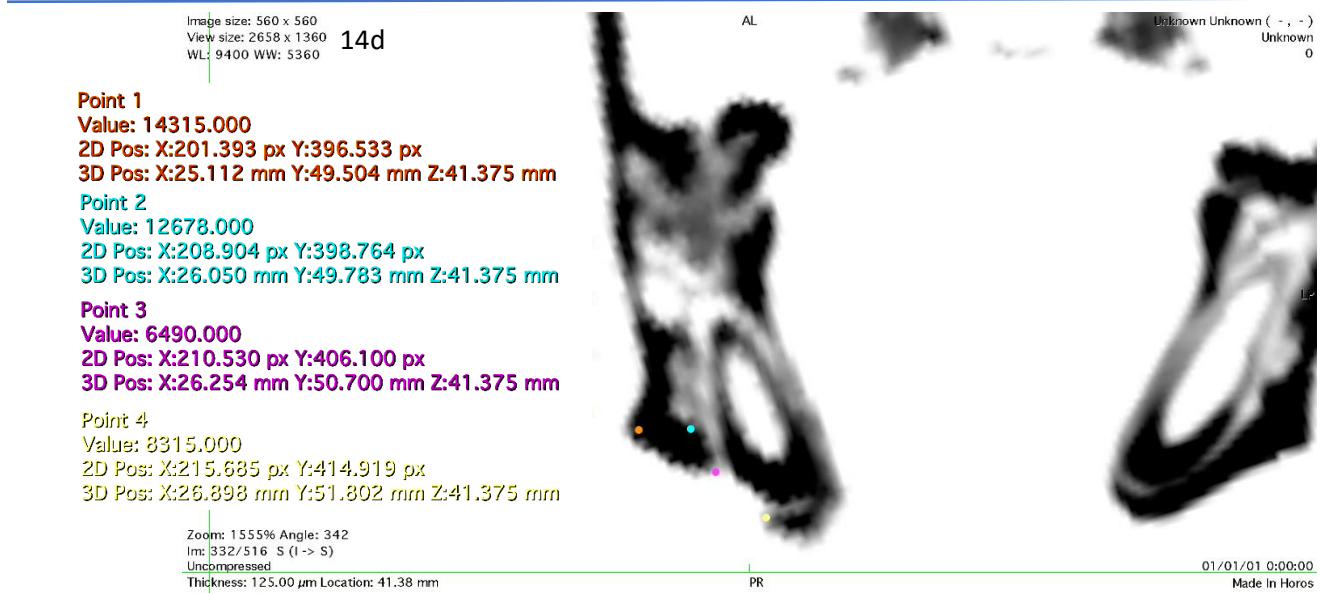
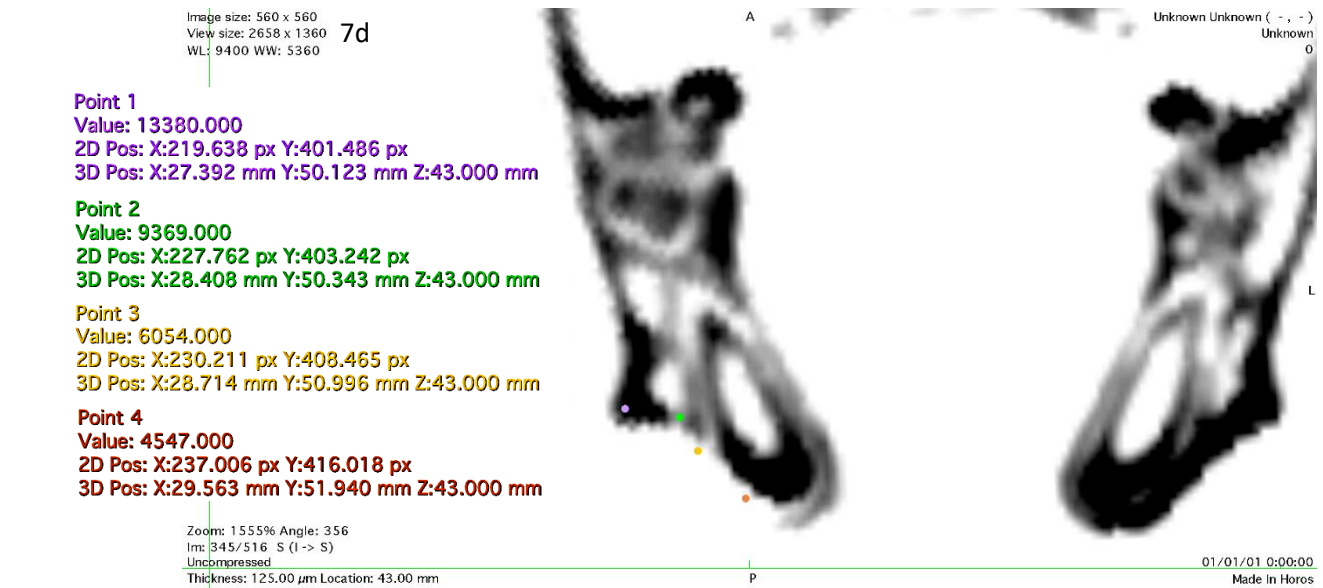


Figura 23. El primer grupo de IT emplea ADSCs y su perfil de recuperación es marginalmente mayor que el del grupo control PLA.




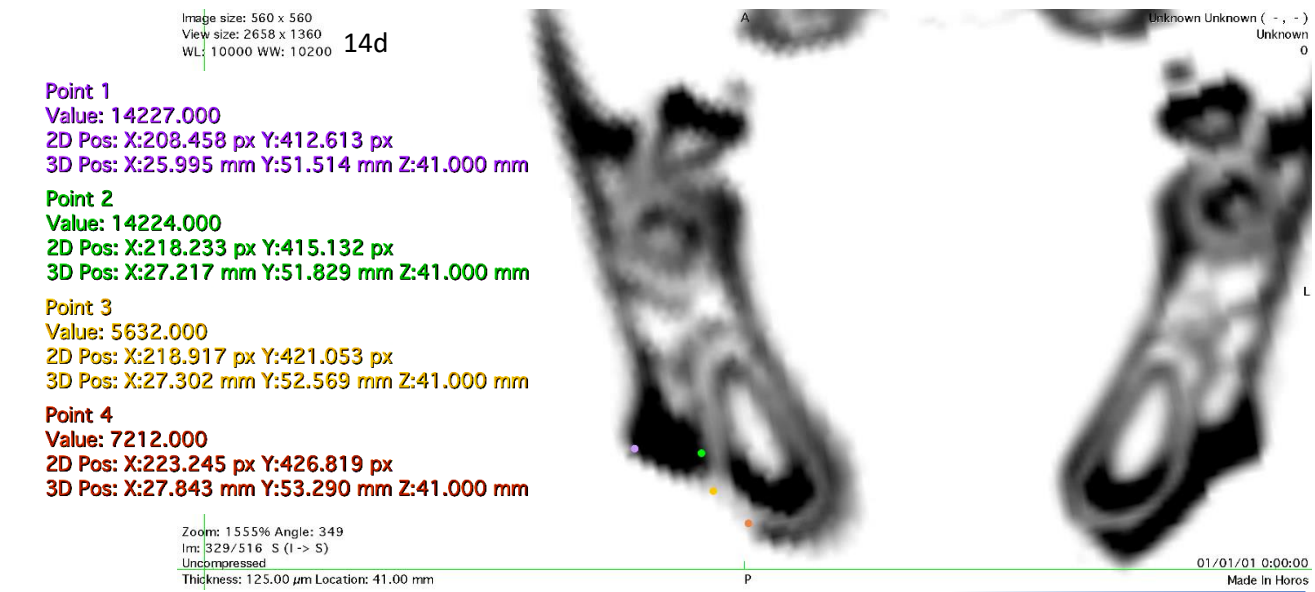
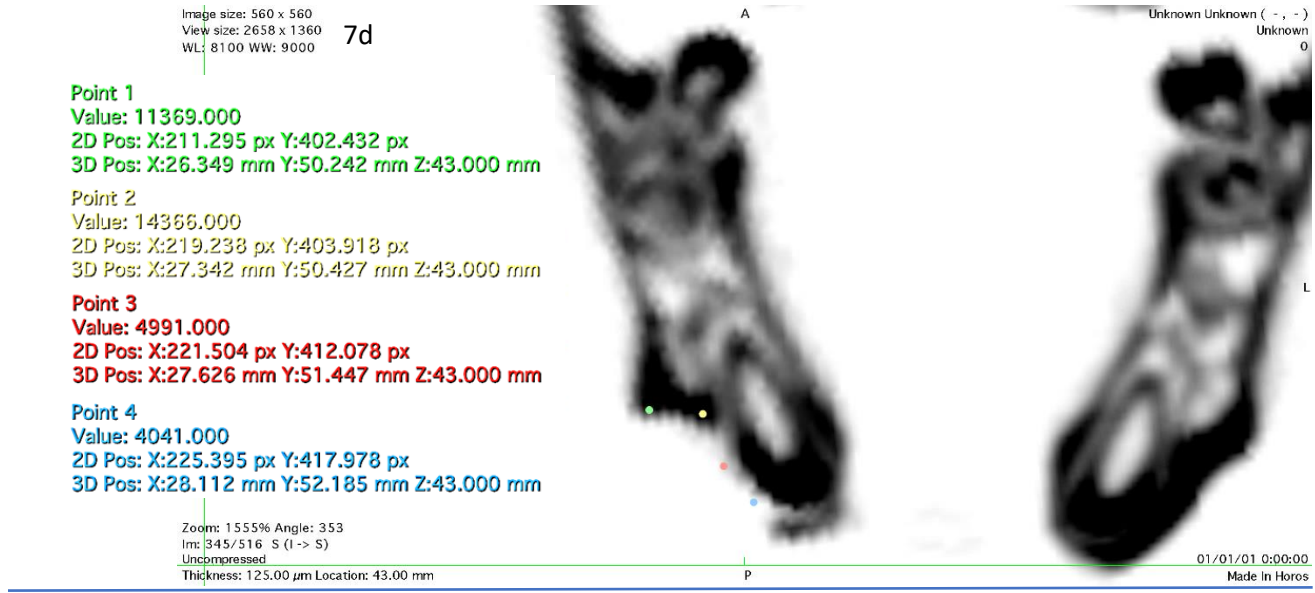


Figura 24. Las células troncales osteo diferenciadas en el biomaterial resultaron en una mayor regeneración, comparada con el grupo anterior.

## Reconstrucción 3D

Otra función del software Osirix/Horos, es la reconstrucción tridimensional del objeto escaneado, esto nos permite observar el resultado macroscópico del proceso de regeneración. Al estar vivo el animal, no siempre se logra escanear en el mismo ángulo exacto, mediante las herramientas del software, se posicionó la reconstrucción para poder alinearlo lo mejor posible, también se incluye un acercamiento y giro para mostrar el defecto con más detalle. Aunque estos resultados no proporcionan información cuantitativa, nos permiten observar cualitativamente la regeneración. Los tonos de amarillo y rojo representan tejido conectivo (Véase las fig. 25-30).

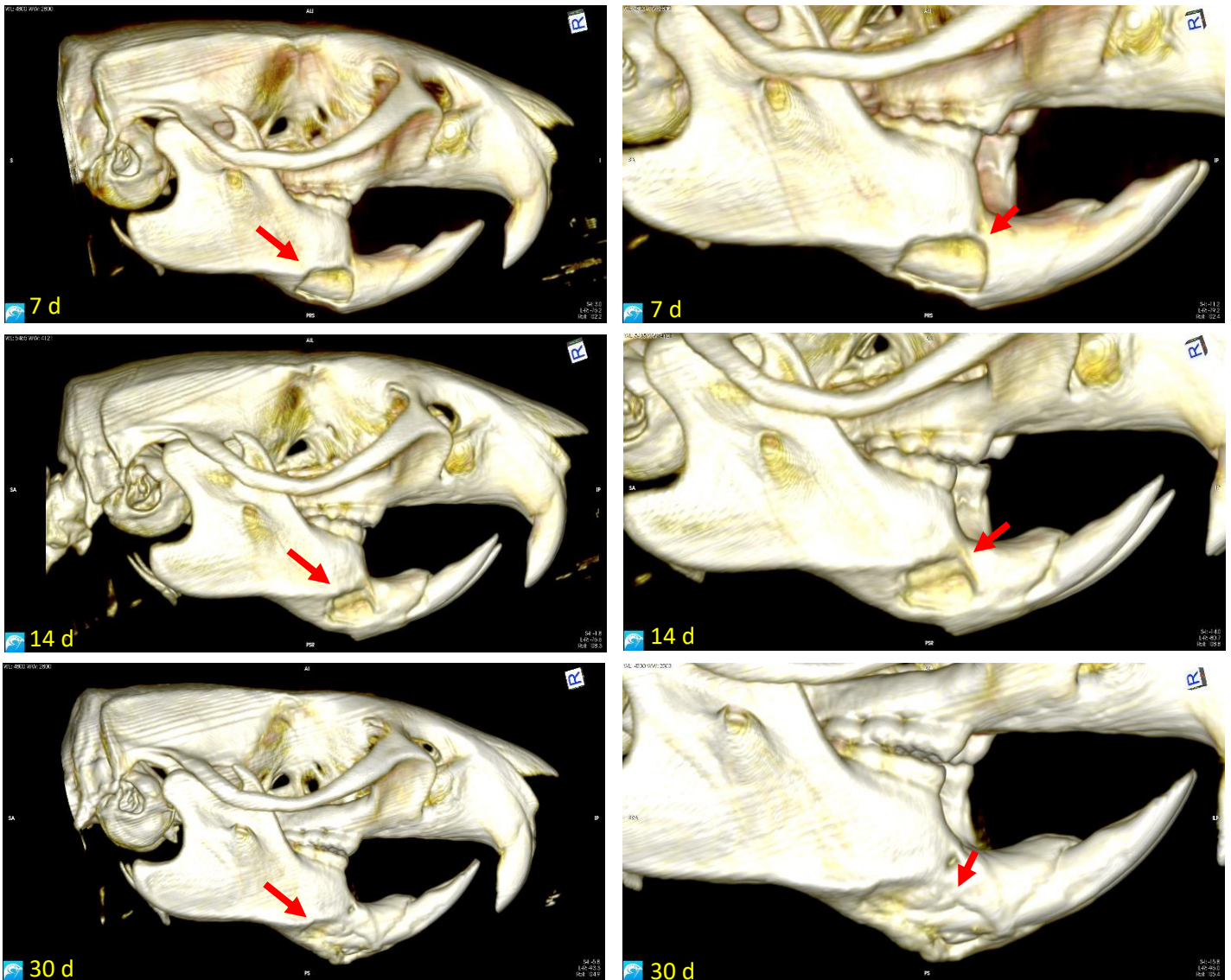


Figura 25. En las reconstrucciones del grupo SHAM se observa claramente una pobre regeneración del tejido óseo, ya que cualquier tipo de regeneración tisular dependerá de las capacidades del individuo, además de servir como una línea base para comparar las terapias, también ilustra la validez del defecto de tamaño crítico, ya que no se ha sanado en 30 días.



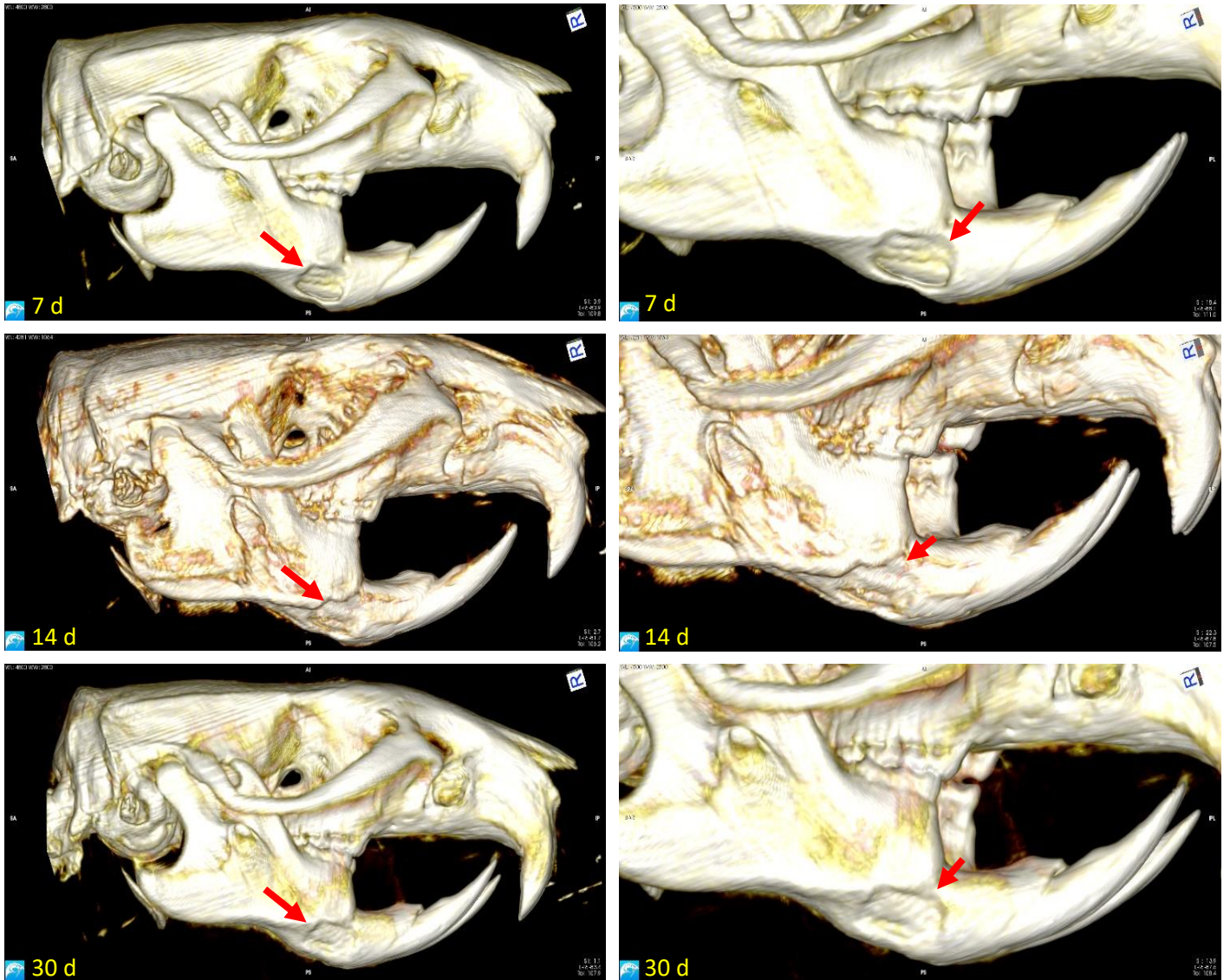


Figura 26. En el grupo control L-PLA, a los 30 días aún se observa el perímetro del defecto, aunque algo redondeado, ya que el biomaterial provee una barrera física que regula la cantidad de volumen que se puede regenerar.

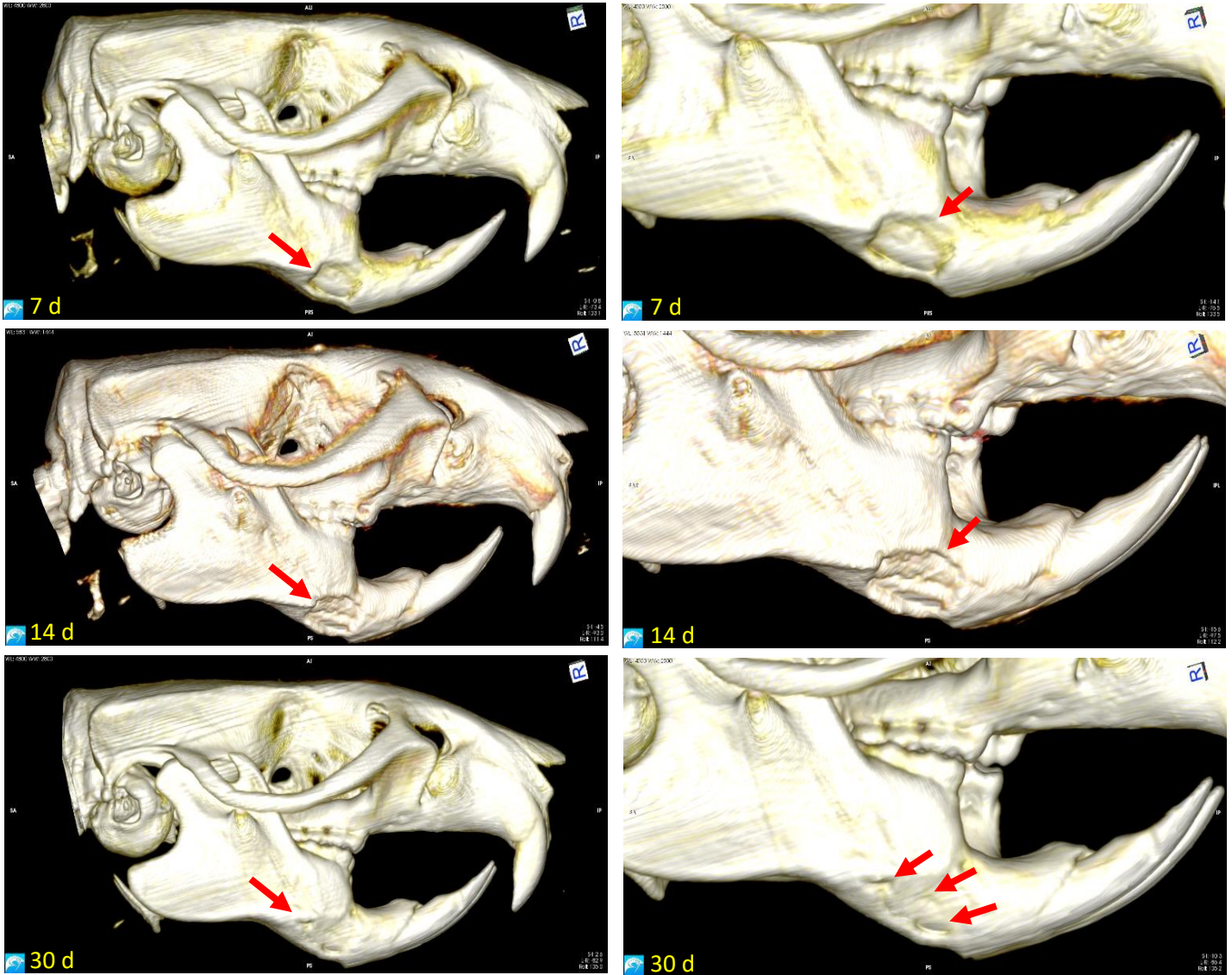


Figura 27. La presencia de las ADSCs aumentó la velocidad de regeneración, aun se observan huecos en tejido nuevo, sin embargo, estos huecos son poco profundos y están cerrados, no son conductivos a la vascularización. La falta de un andamio, también le impide recuperar la altura total del defecto



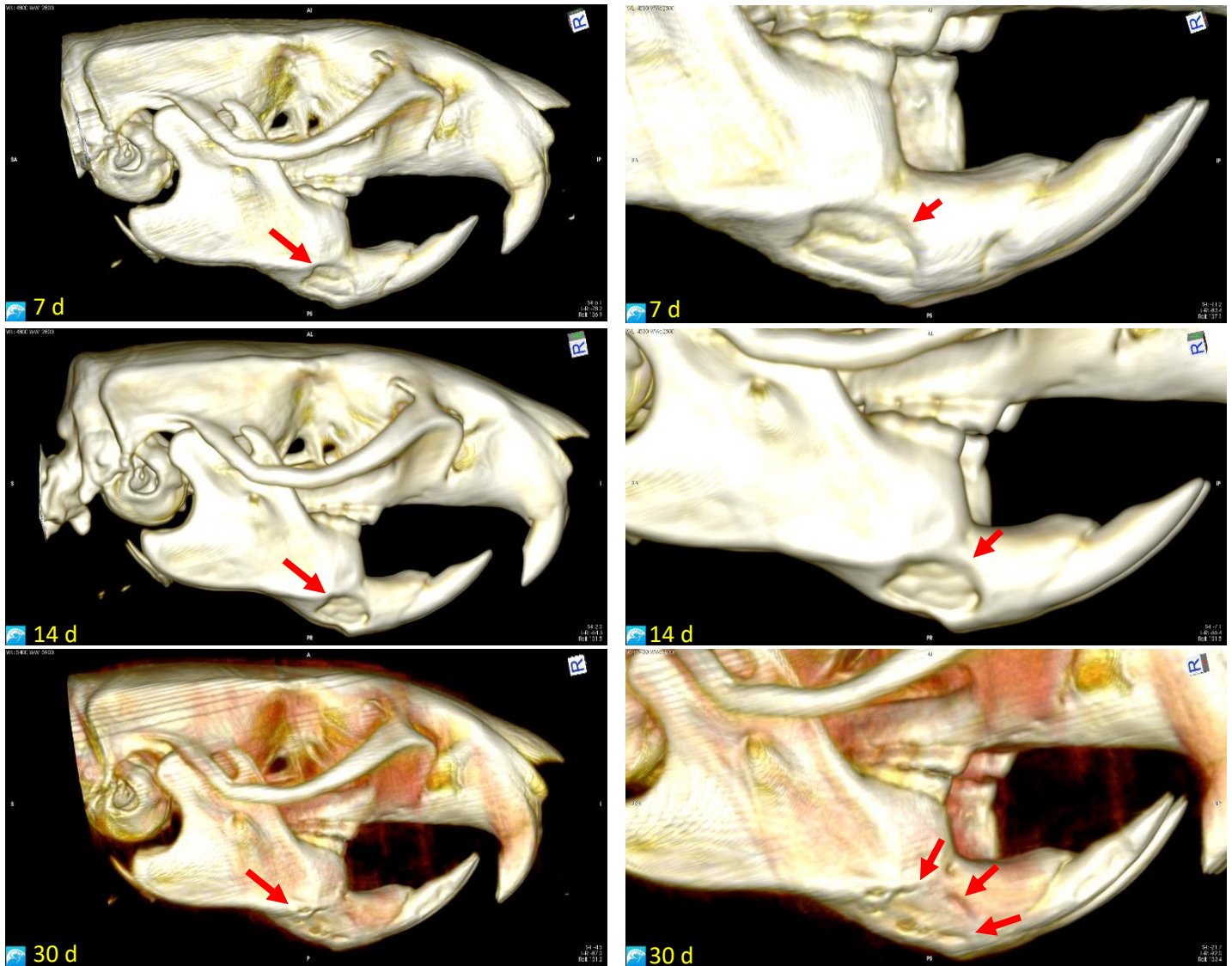


Figura 28. Las células osteoinducidas, cubrieron casi la totalidad del defecto, las oquedades, son tejido conectivo no mineralizado, de nueva cuenta, las oquedades no son profundas, y es probable que se recuperen eventualmente, regenerando totalmente el volumen del defecto.

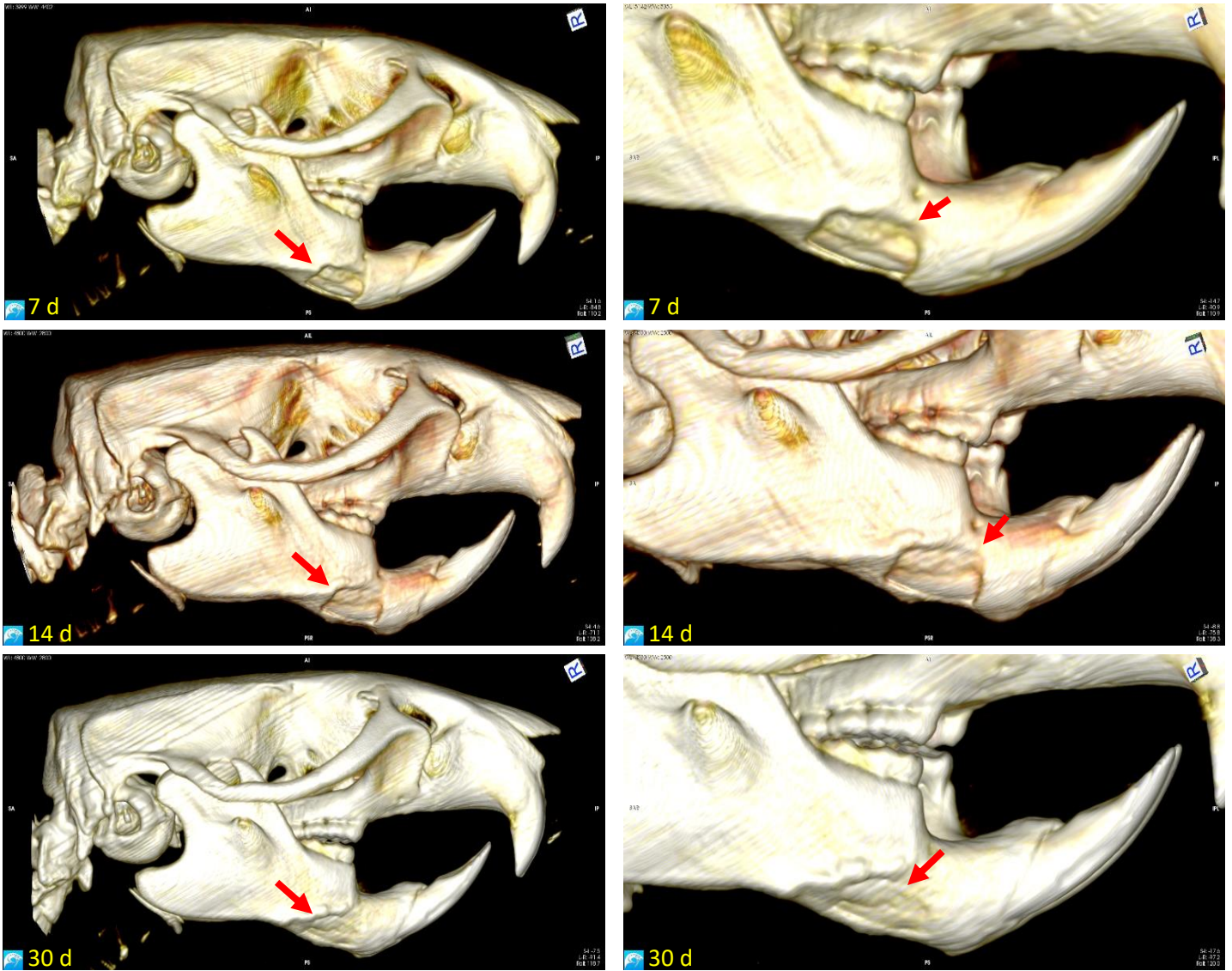


Figura 29. La combinación de ADSCs y el L-PLA provoca una disminución en la densidad del tejido regenerado, ya que le da una estructura interna, consistente con las porosidades propias de la membrana electrohilada, una composición más conductiva a la vascularización. Aunque los bordes aún son visibles están redondeados, y se recuperó una buena parte de la altura del defecto.



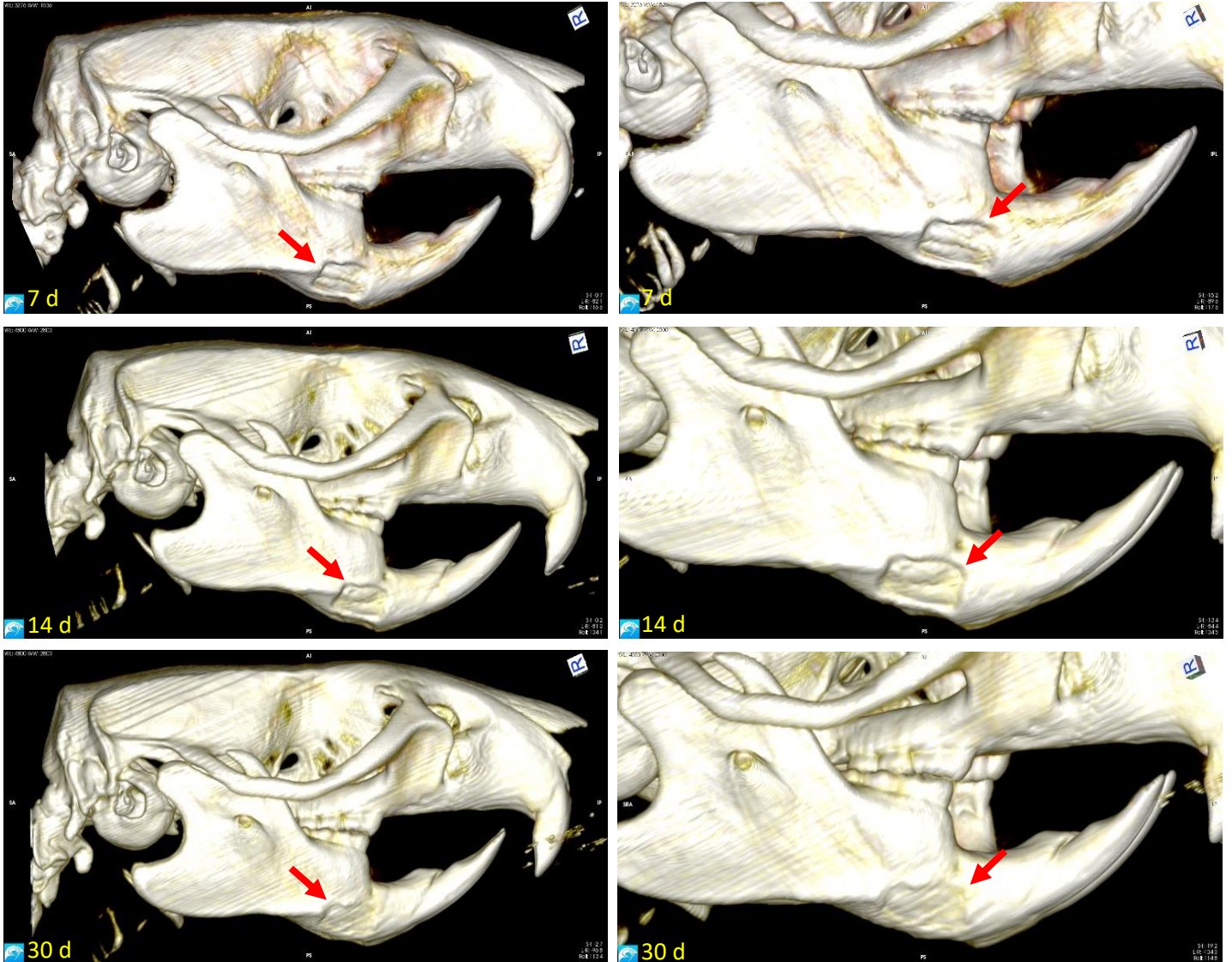


Figura 30. Las células OST promovieron la osificación del L-PLA, funcionando como una “esponja de hueso” usando la estructura porosa del L-PLA para generar un tejido óseo poroso, con una mayor probabilidad de integración y supervivencia, regenero más tejido que el grupo con células indiferenciadas, sin embargo, los bordes aún están presentes.

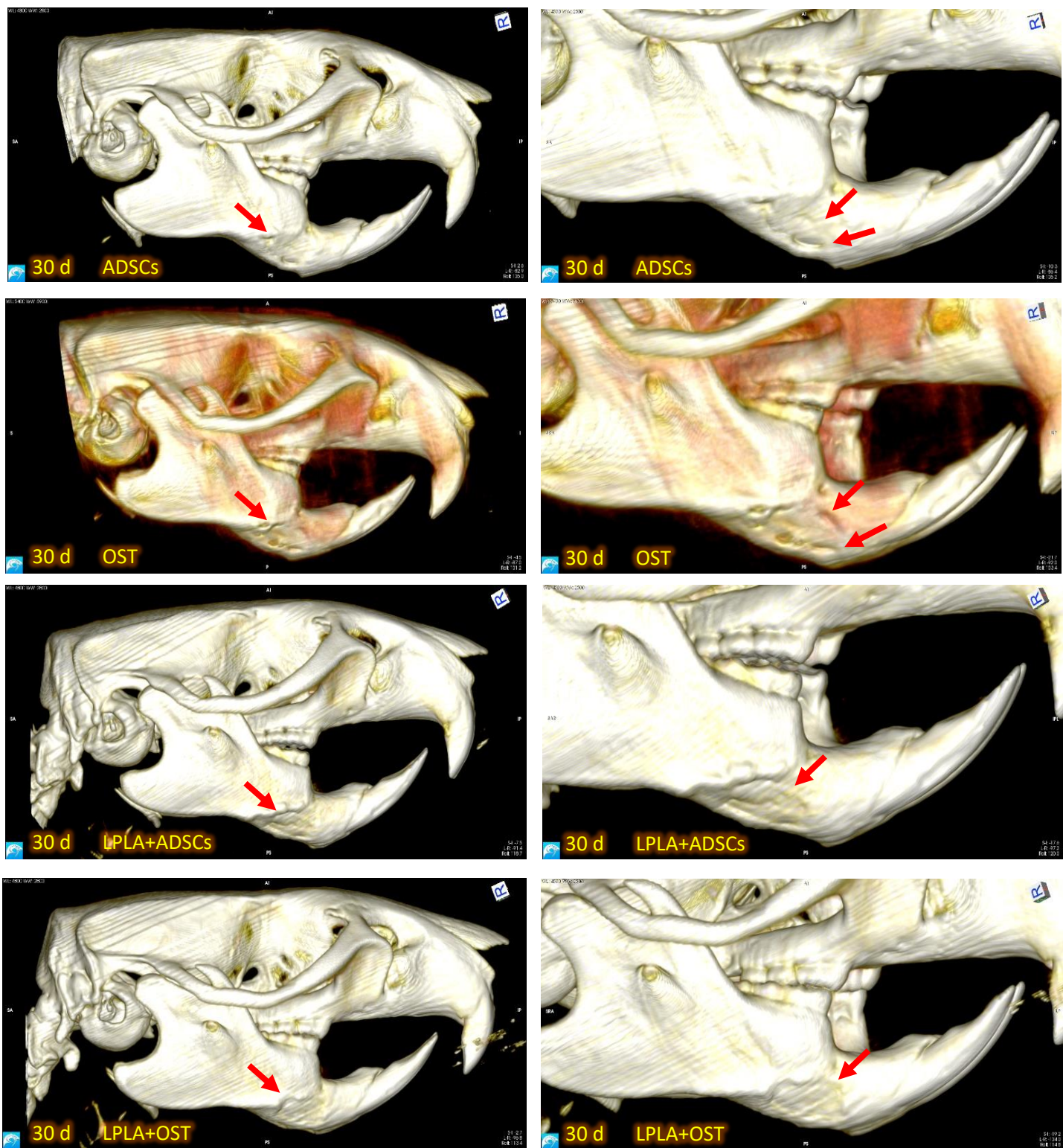


Figura 31. Comparación de los grupos con tratamiento, a los 30 días. Se observa claramente el patrón de regeneración que siguen las células, un relleno casi total del volumen del defecto, un tejido denso, sin mucha estructura interna, en comparación, los grupos de IT poseen una estructura más compleja, incluso se observa una especie de "textura", esto le brinda una mejor posibilidad de vascularizarse y sobrevivir a largo plazo.



## **Análisis y Discusión de resultados**

### **Obtención de tejido adiposo**

Las cirugías de remoción de tejido adiposo inguinal no causaron morbilidad en los individuos, las medidas profilácticas, fueron efectivas, para evitar la infección y disminuir la inflamación. En ratas, para obtener suficiente tejido de médula ósea para su cultivo, sin sacrificar al animal, hasta el 2006 (Ordodi et al., 2006), no existía una técnica capaz de producir resultados, reproducibles; incluso comparado con esta técnica, la extracción de tejido adiposo es más segura y la recuperación más rápida, además de producir muchas más cantidad de MSCs, en el cultivo primario con menor cantidad de tejido. Según algunos autores (Shimko et al., 2004; W. Zhang et al., 2013; Davies et al., 2015) las ADSC son menos eficientes al regenerar tejido óseos, sin embargo, en nuestros resultados se demuestra que poseen la capacidad de regenerar el tejido óseo y su obtención, es más sencilla y reproducible dada alta proliferación y la baja morbilidad asociada a su extracción.

### **Caracterización de células**

Es primordial para la investigación con células troncales, el identificar, definir y demostrar su naturaleza como células troncales, para ello la ISCT llegó al consenso de cuáles son los criterios que deben de cumplir las células para ser consideradas como células MSC. La adherencia al plástico, al microscopio se observa la presencia de CFU, se observan como agregados de múltiples células, que se mantendrán en su lugar, aun cuando se cambie el medio, para los subcultivos se debe disolver esta adhesión mediante el uso de tripsina y EDTA (ácido etilendiaminotetraacético), nuestros cultivos formaron CFU como se observa en la Figura 4 y 5; otra característica observable al microscopio es la morfología, similar a un fibroblasto, en la Figura 5, se observan estas características, células ahusadas con un núcleo agrandado.

El ensayo de diferenciación nos permite observar la multipotencia de las células troncales evaluadas, se debe inducir la diferenciación a: osteoblastos, condrocitos y adipocitos, realizamos tinciones especializadas para reconocer estos tipos celulares, el Oil red O se utiliza para identificar adipocitos, en la Figura 5 se observa claramente una tinción positiva; en esa

misma imagen también se presenta una tinción de Von Kossa, esta tinción identifica el nivel de mineralización de la matriz extracelular, característica propia de los osteocitos; para identificar la diferenciación a condrocitos, se emplea orceína una tinción específica para las fibras elásticas del colágeno.

Una vez evaluado el potencial de diferenciación de nuestras células, se empleó un panel de marcadores de superficie celular, este panel, permite discriminar de forma efectiva entre MSCs y las células troncales hematopoyéticas (HSCs), el panel debe resultar positivo a los marcadores CD105, CD73 y CD90 al mismo tiempo deben ser negativas a CD45, CD34, CD14 o CD11b, CD79 $\alpha$  o CD19 y HLA-DR; los resultados de esta prueba identificaron nuestras células como MSCs, al derivarse de tejido adiposo, se clasifican más específicamente como ADSCs.

### **Cirugía de defecto de tamaño crítico**

Para crear un defecto de tamaño crítico, se decidió hacerlo, debajo de la línea oblicua y en la zona media del maxilar izquierdo, debido a la ergonomía y facilidad de acceso. Los defectos no impactaron negativamente en las actividades normales de las ratas, la dosis de antibiótico, antiinflamatorio y analgésico, mantuvieron la inflamación al mínimo, la incisión roma en el músculo masetero, fue clave en mantener la funcionalidad del músculo. No se presentó ninguna defunción, durante o después de las cirugías.

### **Valores volumétricos de regeneración tisular**

Una herramienta útil al evaluar la regeneración de un tejido duro como el hueso, es el volumen regenerado. Empleando un  $\mu$  tomógrafo computarizado y software especializado (visores de archivos DICOM), se calculó el volumen del defecto en los periodos de tiempo evaluados, al utilizar como control, el TDV de la maxila sana de cada individuo, con este valor, se determinaron los límites del defecto, trazando un ROI en cada rebanada de la tomografía que contiene el defecto; el programa, recreo un polígono equivalente al volumen y forma tridimensional del defecto, junto con un valor volumétrico, en mm<sup>3</sup>, este valor se introduce en una función  $\Delta$  entre el valor volumétrico inicial de 12 mm<sup>3</sup> y el volumen final del estudio, el resultado de la operación será el volumen regenerado. Los datos se ordenaron, para su

análisis en el software Excel, donde se tabularon por grupos y se graficó su comportamiento, el grupo SHAM, sin ningún tipo de tratamiento, presentó un comportamiento sin tendencias observables, como se observa en la Figura 10, la regeneración tisular dependió completamente de las capacidades del organismo, creándose un patrón de regeneración poco predecible con un comportamiento propio de un organismo sin tratamiento.

La presencia del L-PLA en el segundo grupo aumentó el volumen regenerado, debido a la propiedad del biomaterial para funcionar como una matriz extracelular, las células reclutadas para la cicatrización ósea no necesitaron secretarla de *novo* acelerando así la regeneración del tejido, la Figura 11 muestra una tendencia más definida, aunque la regeneración se ve limitada por la tasa de biodegradación del L-PLA.

La terapia celular de las ADSCs tuvo un mayor incremento en el volumen regenerado, a comparación de los grupos control, la ausencia del andamio, permitió a las células expandirse y llenar todos los bordes del defecto, produciendo una regeneración de volumen en toda la extensión de la lesión, se observa una tendencia más clara, en la Figura 12.

Las células OST lograron la mayor tasa de regeneración volumétrica con una tendencia claramente ilustrada en la Figura 13, al carecer de una barrera y al estar predeterminadas las células al linaje óseo, la regeneración se aceleró de manera significativa, lo cual se equilibra con el tiempo usado en su diferenciación, haciéndolas altamente efectivas para regenerar tejido óseo.

En el grupo IT de L-PLA+ADSCs (Figura14), los volúmenes regenerados fueron mayores al grupo con el L-PLA solo, no fueron mucho mayores debido a que la presencia del andamio impide la división celular mediante inhibición por contacto, por tanto, el ritmo de regeneración estará limitado por la velocidad con la que el L-PLA se biodegrade. El aumento de volumen regenerado se debe a la presencia de células troncales indiferenciadas dentro del biomaterial, que aceleran la biodegradación de este y promueven la regeneración tisular.

Al emplear L-PLA+OST la regeneración volumétrica obtenida, fue marginalmente mayor que la obtenida en el grupo L-PLA+ADSCs, de nuevo la presencia del biomaterial, restringió la

actividad de las células troncales diferenciadas, esto se observa en la gráfica de la Figura 15 donde la tendencia es bastante definida.

Una vez hechas estas observaciones, procedimos al análisis estadístico completo de los datos, para poder respaldar nuestras afirmaciones y conclusiones.

### **Análisis estadístico**

Comenzamos el análisis estadístico de los datos, calculando el promedio de cada grupo y graficando el comportamiento promedio de los grupos, en la Figura 16 se encuentra la gráfica donde se muestran las tendencias promedio de los grupos, observamos más claramente que las terapias celulares fueron las mejores regenerando volumen, todos los grupos con L-PLA tuvieron un comportamiento de regeneración muy similar, el grupo SHAM obtuvo la menor cantidad de regeneración, a continuación calculamos el porcentaje de regeneración usando los promedios, los resultados se graficaron en la Figura 17, OST regenero 85.11% del volumen del defecto, la mayor regeneración por volumen de todos los grupos, la otra terapia celular alcanzo el 76.58 % de regeneración volumétrica, una disminución del 8.53% de eficiencia.

El uso de la IT L-PLA+OST consiguió regenerar 74.24%, mientras el grupo L-PLA +ADSCs solo regenero 72.16%, con una disminución del 2.08% entre los grupos, esto muestra la importante influencia del biomaterial en el proceso de regeneración, en este caso limitando la expansión de las células.

El grupo experimental con solo el biomaterial de relleno regeneró el 67% contra el 60.82% del grupo SHAM, hubo un aumento del 6.18% en la regeneración

En porcentaje de regeneración, los mejores resultados los obtuvieron las terapias celulares, la IT, logró resultados similares a la terapia celular empleando ADSCs.

Aunque las diferencias entre los porcentajes, son claras, no son necesariamente estadísticamente significativas, para ello es necesario hacer un ANOVA, haciendo uso de las herramientas de análisis de Excel, realizamos las ANOVA para cada grupo, en todos los casos se rechaza la hipótesis 0, es decir, existe al menos una diferencia estadísticamente significativa entre los grupos de cada segmento temporal (7 d, 14 d y 30 d), para identificar

entre que grupos existen debemos realizar pruebas *post hoc*. Todas las pruebas estadísticas, se realizaron con un intervalo de confianza del 95.5 ( $\alpha$  0.05).

La prueba de Bonferroni nos permite comparar grupos contra grupos, para identificar la presencia de diferencias significativas entre los grupos comparados, al mismo tiempo, esta prueba evita el error estadístico tipo 1, que evita ver una diferencia estadísticamente significativa, donde no la hay, también emplearemos el método de Holm, para proteger el análisis del error estadístico tipo 2, este consiste en ignorar una diferencia donde si hay una.

Entre los grupos a los 7 días, solo hay diferencias entre el grupo SHAM y el L-PLA, también entre SHAM y OST, ambos resultados confirmados por ambas pruebas estadísticas, como se ilustra en la tabla 7.

A los 14 días, las diferencias intergrupales se encontraron entre el grupo OST y todos los otros grupos, también se identificaron en las dos pruebas esta información se encuentra en la tabla 8.

La tabla 9, contiene la comparación de los grupos a los 30 días, se observan los mismos resultados, sin embargo, la diferencia entre L-PLA+OST y L-PLA+ADSCs, solo fue identificada mediante el método de Holm, que es menos estricta que la de Bonferroni, sin perder validez.

### **Análisis microtomográfico detallado**

Al realizar los ROI observamos un aumento paulatino en la TDV del tejido regenerado, decidimos estudiar más el área, para obtener información acerca del proceso de regeneración, utilizando la herramienta de puntos, en el software Horos, pudimos medir la TDV de distintos puntos dentro del área del defecto, se usó el CLUT "Black and White Inverse" para presentar los resultados, debido al gran contraste que posee. La Figura 19, está compuesta por tres microtomografías de la maxila de una rata del grupo SHAM, los puntos de interés marcan la línea media del área del defecto, con la finalidad de medir los cambios en la TDV a través del tiempo, las micrografías, muestran el proceso de cicatrización del defecto, este nunca llego a recuperar su altura o densidad, incluso a los 30 días.

Las tres microtomografías del grupo L-PLA. Se muestran en la Figura 20, el perfil de regeneración muestra que los bordes se regeneraron más que en el grupo SHAM, sin embargo, el tejido no recuperó la altura del defecto, debido a la presencia del L-PLA, que no aparece en la microtomografía, debido a su baja densidad.

El perfil de regeneración del grupo con terapia celular ADSCs, esta ilustrado en la Figura 21, se observa la casi oclusión del defecto a los 30 días, la altura regenerada, es mayor, así como la densidad.

EL grupo OST consiguió regenerar en casi su totalidad la altura del hueso, con tejido denso, esto se observa en la Figura 22 donde el defecto se observa casi desaparecido en su totalidad a los 30 días, el tejido regenerado se observa denso, con altos valores de TDV.

La terapia de IT, L-PLA+ADSCs en la Figura 23, observamos que creo un patrón de regeneración que casi ocluyó la base del tejido, las células troncales, ayuda a la regeneración del tejido óseo con el que tiene contacto, en los bordes del defecto, también posee altura, pero el tejido no es tan denso, como en las terapias celulares.

Por último, el grupo experimental L-PLA+OST (Figura 24), relleno la totalidad del volumen del defecto, con tejido de mediana densidad, debido a la microestructura del andamio, que permite la colonización de las células, sin embargo, limita su capacidad de expansión.

### **Reconstrucciones 3D**

Para visualizar mejor los resultados de las terapias regenerativas, se reconstruyo en tres dimensiones el cráneo de las ratas, se seleccionaron las reconstrucciones más representativas de cada grupo, se seleccionó un CLUT que representara el color más similar al natural, en rojo y amarillo brillante se representa el tejido conectivo, para observar más detalladamente, se hizo un aumento y rotación para alinear el defecto con el plano de vista.

La reconstrucción del grupo SHAM en la Figura 25, muestra claramente la cicatrización del defecto crítico, a los 7 días se ve un poco de regeneración en los bordes del defecto, este tejido nuevo no aumentó significativamente a los 14 días y a los 30 días, el tejido se observa

desordenado, abultado y con oquedades, ilustrando claramente que se trata de una cicatrización y que no se regenerara sin importar cuanto tiempo transcurra.

La Figura 26 corresponde al grupo tratado con el L-PLA, la regeneración es más ordenada, el L-PLA no tiene suficiente densidad para observarse en la reconstrucción tridimensional, sin embargo, su presencia se nota en la forma que conserva el tejido regenerado incluso a los 30 días, aun se nota el perímetro del L-PLA, debido a que este no está sembrado con células, la poca regeneración que tuvo lugar, lo hizo en los bordes del biomaterial.

La reconstrucción del grupo de terapia celular ADSCs, contenida en la Figura 27, muestra la gran habilidad de las células troncales para regenerar tejido óseo, la mayor parte de la actividad sucedió entre los 14 y 30 días, el volumen del defecto se ve casi totalmente rellenado, con algunas oquedades en la superficie.

En la Figura 28 observamos la regeneración del volumen lograda por las células OST, de forma similar a la terapia celular anterior, a los 30 días, el volumen del defecto está casi rellenado, las oquedades superficiales, se deben a tejido conectivo no mineralizado, ilustrado en rojo, al estar osteoinducidas previamente a la implantación, el efecto regenerativo se vio acelerado.

El grupo tratado con IT L-PLA + ADSCs, regenero el defecto de forma más ordenada, debido a la presencia del L-PLA, sin embargo, el tejido nuevo posee una baja TDV y el tejido no alcanzo la altura total del defecto, en la imagen de treinta días de la Figura 29 se observa la textura alineada consecuencia del andamio de L-PLA.

La Figura 30 contiene la reconstrucción del grupo IT L-PLA + OST, las células osteodiferenciadas, aumentaron un poco la altura regenerada, sin embargo, la presencia del biomaterial, freno la proliferación de las células, brindándole una baja densidad al tejido regenerado, ya que las células, no pueden reemplazar el L-PLA hasta que este se degrade, en la imagen de 30 días, se nota la presencia de bandas o líneas, creadas por el arreglo de las fibras del biomaterial.

## Discusión de resultados

La morbilidad de las cirugías para la obtención del tejido adiposo fue nula, este resultado, aunque no del todo comparable a los humanos, si son consistentes con las estadísticas de morbilidad, entre las cirugías de liposucción, que son más comunes y realizadas por razones estéticas, Vieira et al., 2018 concluyo que las liposucciones son seguras y desde el 2002 (Zuk et al., 2002) sabemos que el tejido adiposo es una fuente abundante de células troncales mesenquimales. Estas células demostraron ser mesenquimales y troncales, según la ISCT (Dominici et al., 2006), el panel de anticuerpos para el reconocimiento de receptores de membrana, fue negativo para los marcadores que indican un origen embrionario, las ADSCs, crecieron rápidamente en cultivo y podían diferenciarse en osteocitos, condrocitos y adipocitos, lo que coincide con los resultados de Afizah et al., 2007; Strioga et al., 2012; W. Zhang et al., 2013; Davies et al., 2015; Jin et al., 2019, aunque según estos autores, las BMSCs son más eficientes al reparar defectos óseos, que las ADSCs, sin embargo, la facilidad de su adquisición, su abundancia y la facilidad con la que responden al medio osteogénico (de Girolamo et al., 2007), balancean esta menor eficiencia, haciendo de ellas una herramienta útil en la ingeniería de tejidos óseos (ITO).

Las cirugías para la creación del defecto de tamaño crítico, lograron su cometido, al crear un defecto, de volumen mínimo, que no sanara sin importar cuanto tiempo transcurra (X. Wang et al., 2016; Schemitsch, 2017), ya que a los 30 días, se observa la cicatriz del mismo, sin recuperar la altura de la cortical, además este defecto probó ser repetible y no daño de forma importante o persistente a los individuos, una característica importante, ya que el estrés causa una mayor resorción ósea y causa una mayor apoptosis en los osteoclastos (Domazetovic, 2017), también tiene efectos negativos en la implantación de un injerto (Koerdt et al., 2014) y por lo tanto de un constructo de ITO.

El método del análisis microtomográfico, represento un trabajo arduo, que consumió un tiempo considerable, de la investigación, aunque el uso del  $\mu$ CT para la evaluación de la regeneración de tejidos óseos no es nueva (Verna et al., 2002; Tuan & Hutmacher, 2005; Umoh et al., 2009; Annibali et al., 2014; Kustro et al., 2018), ya que la cantidad de datos y la precisión de los mismos, es incomparable a otras técnicas de imagenología, el método de



trazo manual de ROI para la reconstrucción del volumen del defecto, es novedoso y aunque puede perder precisión, ya que depende del criterio del analista, el software provee las herramientas para minimizar este sesgo y proveer un análisis preciso y confiable, para poder conocer el volumen regenerado de un defecto, al comparar el volumen inicial del defecto contra el volumen final del mismo.

El análisis estadístico, inicial, mostro las tendencias de regeneración volumétrica, estas ilustraron los resultados esperados, el grupo SHAM no presento una tendencia clara, ya que su regeneración depende de las capacidades del organismo y aunque las ratas son genéticamente similares, siguen siendo individuos diferentes, que responderán y evolucionaran de forma diferente a un estímulo, los grupos tratados con células troncales obtuvieron la mayor cantidad de regeneración por volumen, siendo el grupo OST el que obtuvo la mayor regeneración a diferencia de lo observado en la investigación de Aguilar Trujillo, 2020, esta discrepancia puede explicarse debido al hecho de la inespecificidad de la tinción empleada en el análisis histológico, que impide diferenciar el hueso maduro del hueso en mineralización, además de la dificultad para calcular un área sin el uso de software especializado. Aun con esta discrepancia, coincidimos en la alta tasa de regeneración volumétrica de la terapia celular.

En los grupos de IT, los resultados entre el grupo que empleo células indiferenciadas y el grupo osteoinducido, no fue estadísticamente significativo, la característica que comparten, es la presencia del biomaterial, este andamio, funge como material de relleno, para preservar la estructura trabecular del hueso, característica que permite su vascularización (Goonoo, 2018; Shahabipour et al., 2020). También le permite mantener la altura de la cortical mandibular (Aguilar Trujillo, 2020), sin embargo, también frena el ritmo de regeneración de las células troncales, debido al lento ritmo de biodegradación del L-PLA de entre 6 y 9 meses (Granados-Hernández et al., 2018b). El ritmo de regeneración tisular fue acelerado por la presencia de los constructos(Hao et al., 2010; X. Wang et al., 2016; Yao et al., 2017; Han et al., 2018), sin diferencia significativa entre el tipo de células con el que se sembró.

El análisis de los puntos de interés de las microtomografías, reveló los perfiles de regeneración (Verna et al., 2002), de las diferentes terapias, la cicatrización del grupo SHAM, produjo un tejido irregular, de baja altura cortical, incluso a los treinta días. La presencia del L-PLA, produjo en el defecto una regeneración más ordenada, que, a los 30 días, aún se encuentra en proceso, el material mantiene la altura cortical del defecto y paulatinamente transferirá la carga física al tejido regenerado, al ritmo en que se biodegrade (Granados-Hernández et al., 2018), por lo que 30 días, no nos brinda un resultado definitivo en el proceso de regeneración del defecto.

Las células indiferenciadas, produjeron un perfil de regeneración mayor pero similar a los alcanzados por las terapias de IT, al carecer del andamio, el tejido no recuperó la altura de la cortical mandibular y la TDV revela un tejido compacto y denso, características que indican una pobre vascularización, lo que afectaría negativamente la supervivencia de este.

La terapia celular OST, posee un perfil de regeneración, muy denso y compacto, este grupo si regeneró la altura cortical, casi en su totalidad, este tejido presentó un valor aún más alto de TDV, este aumento en la densidad significaría una mayor dificultad para la angiogénesis del tejido, comprometiendo su supervivencia.

Los perfiles de regeneración de las terapias IT, fueron muy similares, el grupo L-PLA + ADSCs, regeneró más que el biomaterial solo y a diferencia de los resultados de Aguilar Trujillo, 2020, no se regeneró la altura de la cortical, los valores de TDV, muestran que el tejido óseo regenerado se encuentra en los bordes laterales e inferior del biomaterial.

El grupo L-PLA + OST, regeneró los bordes del defecto en mayor medida, también se observaron “islas” de tejido óseo (Aguilar Trujillo, 2020), aislado entre las fibras del biomaterial, esto le brinda una estructura más adecuada para la angiogénesis (Nazarnezhad et al., 2020; Walthers et al., 2014), este perfil de regeneración tiene el potencial de crear tejido óseo e integrarlo de forma mecánica y biológica de forma que sobreviva y mantenga la altura cortical. Al combinar las características regenerativas de todos los elementos, se obtiene una terapia, que tarda más en regenerar el mismo volumen que la terapia celular,

sin embargo, crea un tejido de mejor calidad e integración, que tendrá una mejor salud y duración a largo plazo.

## **Perspectivas**

Aunque el presente trabajo incluye suficiente evidencia para sustentar nuestras conclusiones, existen experimentos, que complementarían las evidencias que obtuvimos. Aunque la información obtenida del escaneo por  $\mu$ CT nos permitió evaluar la densidad tisular y medir el volumen regenerado, el nivel de resolución del equipo empleado no es lo suficientemente alto como para determinar la microestructura del tejido regenerado, para alcanzar un nivel de detalle tan pequeño, se requiere un  $\mu$ CT especializado para análisis de materiales, al cual es extremadamente difícil obtener acceso.

Una forma de complementar el análisis del tejido regenerado es, un estudio histológico con tinción diferencial como el tricrómico de Masson, que tiñe de distintos colores las fibras de colágeno, las musculares y los núcleos celulares, nos permitiría evaluar el nivel de madurez del tejido óseo regenerado, ya que el tejido conectivo no mineralizado se teñirá diferente del más maduro, además de permitirnos observar la presencia de tejido vascular en el área regenerada, ofreciendo una evaluación más completa de la calidad del tejido óseo regenerado. Una alternativa o complemento a la histología tradicional, sería un ensayo de inmunofluorescencia, buscando marcadores específicos de diferenciación osteogénica, como RUNX2 (Runt-related transcription factor 2), TRAP (Tartrate-Resistant Acid Phosphatase) y Osteocalcina, todos marcadores específicos de las etapas de maduración ósea, también se puede agregar al panel de anticuerpos el del gen VEGF (Vascular Endothelial Growth Factor), para confirmar o descartar la presencia de tejido vascular en el área regenerada.

Por último, sería importante observar el comportamiento de las terapias a intervalos mayores de tiempo, en especial para observar el comportamiento del constructo, al permitir su biodegradación total, en teoría este evento, permitiría a las células, rellenar el total del volumen del defecto, así como evaluar la calidad del tejido regenerado.

## Conclusiones

- Al emplear un constructo de L-PLA 10 % v/v sembrado con ADSCs osteodiferenciadas mediante el uso de medio osteogénico, la regeneración del tejido óseo se verá mejorada de forma paulatina, produciendo tejido óseo nuevo con una estructura compleja y de mayor calidad que permitirá la vascularización e integración del tejido regenerado aumentando su supervivencia, su salud y su permanencia, además, este efecto no se observa al emplear los componentes de forma separada.
- Se logró calcular el porcentaje regenerado por cada uno de los diferentes tratamientos, al calcular el volumen del tejido regenerado a los 30 días y restándolo del volumen inicial del defecto, al sustituir este valor en una ecuación simple se obtuvo el porcentaje de regeneración de cada terapia
  - El porcentaje de regeneración volumétrica de cada grupo fue:
    - SHAM 60.82 %
    - L-PLA 67 %
    - ADSCs 76.58 %
    - OST 85.11 %
    - L-PLA + ADSCs 72.17 %
    - L-PLA + OST 74.24 %
- A partir de estos datos concluimos que las terapias celulares, son capaces de rellenar el volumen del defecto de manera más eficiente, sin embargo, el tejido regenerado es denso y con una estructura interna pobre, lo cual dificulta la vascularización del tejido, comprometiendo su supervivencia, e integración.
- Se determinó que existe una diferencia estadísticamente significativa entre el volumen regenerado mediante la terapia celular y la ingeniería de tejidos, en esta investigación, el grupo de terapia celular OST, tuvo una diferencia estadísticamente significativa con los valores volumétricos de todos los otros grupos, obteniendo el mayor volumen regenerado a los 30 días, lo que nos permite concluir que cuando se busca una regeneración de tejido óseo compacto, de forma rápida, el tiempo extra

de osteoinducción, vale la pena, ya que dará mejores resultados para este tipo de terapia.

- El tejido producido mediante la IT posee una mejor estructura, más conductiva a la vascularización, un proceso clave en la integración y supervivencia del tejido nuevo, esta estructura se debe a la presencia del andamio de L-PLA, que, aunque evita la rápida expansión y colonización de las células, provee un ritmo más adecuado para regenerar tejido óseo altamente vascularizado, trabecular, que sirve de soporte para el hueso cortical, más duro y denso.
- El tejido regenerado por las células osteodiferenciadas es denso, compacto y con poca estructura, muy similar al hueso cortical, que es más duro y poco vascularizado, en el tejido normal, este tipo de hueso es alimentado por el hueso trabecular, más vascularizado y poroso. El tejido generado por la ITO, L-PLA + OST, presenta un menor volumen de tejido óseo, pero su estructura es más porosa y compleja, el material de andamiaje evita la rápida proliferación celular, pero le brinda el microambiente óptimo para la angiogénesis, aumentando la probabilidad de su supervivencia e integración.
- Al emplear un constructo con características similares al del presente estudio, se promueve una regeneración e integración tisular más orgánica que, aunque más lenta, promueve y acelera los procesos de regeneración natural, del organismo, estos resultados son difíciles de obtener al emplear métodos de regeneración guiada.
- Este tratamiento, también evita las complicaciones y dificultades que conlleva un injerto óseo, alogénico o autólogo, ya que no necesita de un sitio donante de calidad suficiente, la fuente de células madre puede ser autóloga o alogénica, ya que las ADSCs son de naturaleza mesenquimal y poseen características inmunorreguladoras.
- Una última ventaja que posee esta terapia es el uso de ADSCs, que, aunque son más lentas para generar tejido óseo, en comparación con las células troncales mesenquimales de medula ósea, son más fáciles de obtener ya que son más numerosas y el tejido adiposo es más abundante.

## Referencias bibliográficas

- Acar, A. H., Yolcu, Ü., Gül, M., Keleş, A., Erdem, N. F., & Altundag Kahraman, S. (2015). Micro-computed tomography and histomorphometric analysis of the effects of platelet-rich fibrin on bone regeneration in the rabbit calvarium. *Archives of Oral Biology*, *60*(4), 606-614. <https://doi.org/10.1016/j.archoralbio.2014.09.017>
- Afizah, H., Yang, Z., Hui, J. H. P., Ouyang, H.-W., & Lee, E.-H. (2007). A Comparison Between the Chondrogenic Potential of Human Bone Marrow Stem Cells (BMSCs) and Adipose-Derived Stem Cells (ADSCs) Taken from the Same Donors. *Tissue Engineering*, *13*(4), 659-666. <https://doi.org/10.1089/ten.2006.0118>
- Aguilar Trujillo, M. A. (2020). *Regeneración ósea mandibular con constructos elaborados mediante ingeniería de tejidos* (000799881) [Licenciatura en Cirujano Dentista, Universidad Nacional Autónoma de México]. UNAMX spa UNAMX rda. <http://132.248.9.195/ptd2020/enero/0799881/Index.html> Texto completo
- Anderson, J. M., & Shive, M. S. (2012). Biodegradation and biocompatibility of PLA and PLGA microspheres. *Advanced Drug Delivery Reviews*, *64*, 72-82. <https://doi.org/10.1016/j.addr.2012.09.004>
- Annibali, S., Bellavia, D., Ottolenghi, L., Cicconetti, A., Cristalli, M. P., Quaranta, R., & Pilloni, A. (2014). Micro-CT and PET analysis of bone regeneration induced by biodegradable scaffolds as carriers for dental pulp stem cells in a rat model of calvarial “critical size” defect: Preliminary data. *Journal of Biomedical Materials Research Part B: Applied Biomaterials*, *102*(4), 815-825. <https://doi.org/10.1002/jbm.b.33064>
- Athanasiou, K. (1996). Sterilization, toxicity, biocompatibility and clinical applications of polylactic acid/ polyglycolic acid copolymers. *Biomaterials*, *17*(2), 93-102. [https://doi.org/10.1016/0142-9612\(96\)85754-1](https://doi.org/10.1016/0142-9612(96)85754-1)

- Avola, R., Graziano, A. C. E., Pannuzzo, G., & Cardile, V. (2017). Human Mesenchymal Stem Cells from Adipose Tissue Differentiated into Neuronal or Glial Phenotype Express Different Aquaporins. *Molecular Neurobiology*, 54(10), 8308-8320. <https://doi.org/10.1007/s12035-016-0312-6>
- Bain, B. J. (2003). Bone marrow biopsy morbidity and mortality: *Short Report*. *British Journal of Haematology*, 121(6), 949-951. <https://doi.org/10.1046/j.1365-2141.2003.04329.x>
- Bajada, S., Mazakova, I., Richardson, J. B., & Ashammakhi, N. (2008). Updates on stem cells and their applications in regenerative medicine. *Journal of Tissue Engineering and Regenerative Medicine*, 2(4), 169-183. <https://doi.org/10.1002/term.83>
- Barrales Uribe, A. (2018). *Estudio histológico del implante de un biovidrio en un modelo de defecto crítico en mandíbula de rata (000775821)* [Licenciatura en Cirujano Dentista, Universidad Nacional Autónoma de México]. UNAMX spa UNAMX rda. <http://132.248.9.195/ptd2018/junio/0775821/Index.html> Texto completo
- Barralet, J., Gbureck, U., Habibovic, P., Vorndran, E., Gerard, C., & Doillon, C. J. (2009). Angiogenesis in Calcium Phosphate Scaffolds by Inorganic Copper Ion Release. *Tissue Engineering Part A*, 15(7), 1601-1609. <https://doi.org/10.1089/ten.tea.2007.0370>
- Bathla, S., & Damle, S. G. (2017). *Textbook of periodontics / Shalu Bathla ; foreword SG Damle*.
- Becker, W., Urist, M., Becker, B. E., Jackson, W., Party, D. A., Bartold, M., Vincenzi, G., De Georges, D., & Niederwanger, M. (1996). Clinical and Histologic Observations of Sites Implanted With Intraoral Autologous Bone Grafts or Allografts. 15 Human Case Reports. *Journal of Periodontology*, 67(10), 1025-1033. <https://doi.org/10.1902/jop.1996.67.10.1025>



- Bianco, P., Riminucci, M., Gronthos, S., & Robey, P. G. (2001). Bone Marrow Stromal Stem Cells: Nature, Biology, and Potential Applications. *Stem Cells*, 19(3), 180-192.  
<https://doi.org/10.1634/stemcells.19-3-180>
- Bodic, F., Hamel, L., Lerouxel, E., Baslé, M. F., & Chappard, D. (2005). Bone loss and teeth. *Joint Bone Spine*, 72(3), 215-221. <https://doi.org/10.1016/j.jbspin.2004.03.007>
- Callegaro S, G. M., Tadeu LPF, S., Nascimento L, R. do, & Pippi, N. L. (2018). Adult stem cells in the healing of fractures and bone grafts. *Revista MVZ Córdoba*, 6537-6551.  
<https://doi.org/10.21897/rmvz.1248>
- Cárdenas-Camarena, L., Andrés Gerardo, L.-P., Durán, H., & Bayter-Marin, J. E. (2017). Strategies for Reducing Fatal Complications in Liposuction: *Plastic and Reconstructive Surgery - Global Open*, 5(10), e1539. <https://doi.org/10.1097/GOX.0000000000001539>
- Cheng, S. L., Yang, J. W., Rifas, L., Zhang, S. F., & Avioli, L. V. (1994). Differentiation of human bone marrow osteogenic stromal cells in vitro: Induction of the osteoblast phenotype by dexamethasone. *Endocrinology*, 134(1), 277-286.  
<https://doi.org/10.1210/endo.134.1.8275945>
- Clarke, B. (2008). Normal Bone Anatomy and Physiology. *Clinical Journal of the American Society of Nephrology*, 3(Supplement 3), S131-S139. <https://doi.org/10.2215/CJN.04151206>
- Condic, M. L. (2002). The basics about stem cells. *First Things: A Monthly Journal of Religion and Public Life*, 30-35.
- Davies, O. G., Cooper, P. R., Shelton, R. M., Smith, A. J., & Scheven, B. A. (2015). A comparison of the in vitro mineralisation and dentinogenic potential of mesenchymal stem cells derived from adipose tissue, bone marrow and dental pulp. *Journal of Bone and Mineral Metabolism*, 33(4), 371-382. <https://doi.org/10.1007/s00774-014-0601-y>

de Girolamo, L., Sartori, M. F., Albisetti, W., & Brini, A. T. (2007). Osteogenic differentiation of human adipose-derived stem cells: Comparison of two different inductive media. *Journal of Tissue Engineering and Regenerative Medicine*, *1*(2), 154-157.

<https://doi.org/10.1002/term.12>

Department of Biomaterials Science and Technology, University of Twente, P.O. Box 217, 7500 AE

Enschede, The Netherlands, Tirkkonen, L., Haimi, S., Huttunen, S., Wolff, J., Pirhonen, E.,

Sándor, G., & Miettinen, S. (2013). Osteogenic medium is superior to growth factors in differentiation of human adipose stem cells towards bone-forming cells in 3D culture.

*European Cells and Materials*, *25*, 144-158. <https://doi.org/10.22203/eCM.v025a10>

Di Bella, C., Farlie, P., & Penington, A. J. (2008). Bone Regeneration in a Rabbit Critical-Sized Skull

Defect Using Autologous Adipose-Derived Cells. *Tissue Engineering Part A*, *14*(4), 483-490.

<https://doi.org/10.1089/tea.2007.0137>

Domazetovic, V. (2017). Oxidative stress in bone remodeling: Role of antioxidants. *Clinical Cases in*

*Mineral and Bone Metabolism*, *14*(2), 209.

<https://doi.org/10.11138/ccmbm/2017.14.1.209>

Dominici, M., Le Blanc, K., Mueller, I., Slaper-Cortenbach, I., Marini, F. C., Krause, D. S., Deans, R. J.,

Keating, A., Prockop, D. J., & Horwitz, E. M. (2006). Minimal criteria for defining

multipotent mesenchymal stromal cells. The International Society for Cellular Therapy position statement. *Cytotherapy*, *8*(4), 315-317.

<https://doi.org/10.1080/14653240600855905>

Esbrit, P., & Alcaraz, M. J. (2013). Current perspectives on parathyroid hormone (PTH) and PTH-

related protein (PTHrP) as bone anabolic therapies. *Biochemical Pharmacology*, *85*(10),

1417-1423. <https://doi.org/10.1016/j.bcp.2013.03.002>

- Estrada, C., Paz, A. C., & López, L. E. (2006). INGENIERÍA DE TEJIDO ÓSEO: CONSIDERACIONES BÁSICAS. *Revista EIA*, 5, 93-100.
- Florencio-Silva, R., Sasso, G. R. da S., Sasso-Cerri, E., Simões, M. J., & Cerri, P. S. (2015). Biology of Bone Tissue: Structure, Function, and Factors That Influence Bone Cells. *BioMed Research International*, 2015, 1-17. <https://doi.org/10.1155/2015/421746>
- Fong, C.-Y., Subramanian, A., Biswas, A., Gauthaman, K., Srikanth, P., Hande, M. P., & Bongso, A. (2010). Derivation efficiency, cell proliferation, freeze–thaw survival, stem-cell properties and differentiation of human Wharton’s jelly stem cells. *Reproductive BioMedicine Online*, 21(3), 391-401. <https://doi.org/10.1016/j.rbmo.2010.04.010>
- Gil-Montoya, J., Ferreira de Mello, A. L., Barrios, R., Gonzalez-Moles, M. A., & Bravo, M. (2015). Oral health in the elderly patient and its impact on general well-being: A nonsystematic review. *Clinical Interventions in Aging*, 461. <https://doi.org/10.2147/CIA.S54630>
- Goodell, M. A., & Rando, T. A. (2015). Stem cells and healthy aging. *Science*, 350(6265), 1199-1204. <https://doi.org/10.1126/science.aab3388>
- Goonoo, N. (2018). Vascularization and angiogenesis in electrospun tissue engineered constructs: Towards the creation of long-term functional networks. *Biomedical Physics & Engineering Express*, 4(3), 032001. <https://doi.org/10.1088/2057-1976/aaab03>
- Granados-Hernández, M. V., Serrano-Bello, J., Montesinos, J. J., Alvarez-Gayosso, C., Medina-Velázquez, L. A., Alvarez-Fregoso, O., & Alvarez-Perez, M. A. (2018a). *In vitro* and *in vivo* biological characterization of poly(lactic acid) fiber scaffolds synthesized by air jet spinning: *IN VITRO AND IN VIVO* BIOLOGICAL CHARACTERIZATION OF PLA. *Journal of Biomedical Materials Research Part B: Applied Biomaterials*, 106(6), 2435-2446. <https://doi.org/10.1002/jbm.b.34053>

- Granados-Hernández, M. V., Serrano-Bello, J., Montesinos, J. J., Alvarez-Gayosso, C., Medina-Velázquez, L. A., Alvarez-Fregoso, O., & Alvarez-Perez, M. A. (2018b). *In vitro* and *in vivo* biological characterization of poly(lactic acid) fiber scaffolds synthesized by air jet spinning: *IN VITRO AND IN VIVO* BIOLOGICAL CHARACTERIZATION OF PLA. *Journal of Biomedical Materials Research Part B: Applied Biomaterials*, *106*(6), 2435-2446. <https://doi.org/10.1002/jbm.b.34053>
- Grazer, F. M., & de Jong, R. H. (2000). Fatal outcomes from liposuction: Census survey of cosmetic surgeons. *Plastic and Reconstructive Surgery*, *105*(1), 436-446; discussion 447-448. <https://doi.org/10.1097/00006534-200001000-00070>
- Gutiérrez Escalona, R. (2018). *Evaluación de dos modelos de defectos en la cortical mandibular de rata wistar por medio de micro-CT (000770401)* [Licenciatura en Cirujano Dentista, Universidad Nacional Autónoma de México]. UNAMX spa UNAMX rda. <http://132.248.9.195/ptd2018/febrero/0770401/Index.html> Texto completo
- Hall, B. K. (Ed.). (1990). *Bone*. Telford Press.
- Han, H. H., Shim, J.-H., Lee, H., Kim, B. Y., Lee, J.-S., Jung, J. W., Yun, W.-S., Baek, C. H., Rhie, J.-W., & Cho, D.-W. (2018). Reconstruction of Complex Maxillary Defects Using Patient-specific 3D-printed Biodegradable Scaffolds: *Plastic and Reconstructive Surgery - Global Open*, *6*(11), e1975. <https://doi.org/10.1097/GOX.0000000000001975>
- Hao, W., Dong, J., Jiang, M., Wu, J., Cui, F., & Zhou, D. (2010). Enhanced bone formation in large segmental radial defects by combining adipose-derived stem cells expressing bone morphogenetic protein 2 with nHA/RHLC/PLA scaffold. *International Orthopaedics*, *34*(8), 1341-1349. <https://doi.org/10.1007/s00264-009-0946-3>

- Hao, W., Hu, Y.-Y., Wei, Y.-Y., Pang, L., Lv, R., Bai, J.-P., Xiong, Z., & Jiang, M. (2008). Collagen I Gel Can Facilitate Homogenous Bone Formation of Adipose-Derived Stem Cells in PLGA- $\beta$ -TCP Scaffold. *Cells Tissues Organs*, *187*(2), 89-102. <https://doi.org/10.1159/000109946>
- He, J., Huang, T., Gan, L., Zhou, Z., Jiang, B., Wu, Y., Wu, F., & Gu, Z. (2012). Collagen-infiltrated porous hydroxyapatite coating and its osteogenic properties: In vitro and in vivo study. *Journal of Biomedical Materials Research Part A*, *100A*(7), 1706-1715. <https://doi.org/10.1002/jbm.a.34121>
- Hernigou, P., Desroches, A., Queinnec, S., Flouzat Lachaniette, C. H., Pognard, A., Allain, J., Chevallier, N., & Rouard, H. (2014). Morbidity of graft harvesting versus bone marrow aspiration in cell regenerative therapy. *International Orthopaedics*, *38*(9), 1855-1860. <https://doi.org/10.1007/s00264-014-2318-x>
- Hubbell, J. A. (1995). Biomaterials in Tissue Engineering. *Nature Biotechnology*, *13*(6), 565-576. <https://doi.org/10.1038/nbt0695-565>
- Iriarte, C. G. T. (2010). *Terapia celular para la reparación ósea de la cavidad bucal: Modelo experimental de defecto mandibular* [Http://purl.org/dc/dcmitype/Text, Universidad de Alcalá]. <https://dialnet.unirioja.es/servlet/tesis?codigo=114040>
- Jin, Q., Yuan, K., Lin, W., Niu, C., Ma, R., & Huang, Z. (2019). Comparative characterization of mesenchymal stem cells from human dental pulp and adipose tissue for bone regeneration potential. *Artificial Cells, Nanomedicine, and Biotechnology*, *47*(1), 1577-1584. <https://doi.org/10.1080/21691401.2019.1594861>
- Kalra, K., & Tomar, P. C. (2014). Stem Cell: Basics, Classification and Applications. *American Journal of Phytomedicine and Clinical Therapeutics*, *10*. <https://doi.org/10.1.1.676.7574>
- Kang, M.-L., Kim, J.-E., & Im, G.-I. (2017). Vascular endothelial growth factor-transfected adipose-derived stromal cells enhance bone regeneration and neovascularization from bone

- marrow stromal cells. *Journal of Tissue Engineering and Regenerative Medicine*, 11(12), 3337-3348. <https://doi.org/10.1002/term.2247>
- Kang, Y.-H., Kim, H.-M., Byun, J.-H., Kim, U.-K., Sung, I.-Y., Cho, Y.-C., & Park, B.-W. (2015). Stability of simultaneously placed dental implants with autologous bone grafts harvested from the iliac crest or intraoral jaw bone. *BMC Oral Health*, 15(1), 172. <https://doi.org/10.1186/s12903-015-0156-x>
- Kim, N., Im, K.-I., Lim, J.-Y., Jeon, E.-J., Nam, Y.-S., Kim, E.-J., & Cho, S.-G. (2013). Mesenchymal stem cells for the treatment and prevention of graft-versus-host disease: Experiments and practice. *Annals of Hematology*, 92(10), 1295-1308. <https://doi.org/10.1007/s00277-013-1796-z>
- Kimura, Y., Miyazaki, N., Hayashi, N., Otsuru, S., Tamai, K., Kaneda, Y., & Tabata, Y. (2010). Controlled Release of Bone Morphogenetic Protein-2 Enhances Recruitment of Osteogenic Progenitor Cells for *De Novo* Generation of Bone Tissue. *Tissue Engineering Part A*, 16(4), 1263-1270. <https://doi.org/10.1089/ten.tea.2009.0322>
- Kneser, U., Schaefer, D. J., Polykandriotis, E., & Horch, R. E. (2006). Tissue engineering of bone: The reconstructive surgeon's point of view. *Journal of Cellular and Molecular Medicine*, 10(1), 7-19. <https://doi.org/10.1111/j.1582-4934.2006.tb00287.x>
- Koerdt, S., Siebers, J., Bloch, W., Ristow, O., Kuebler, A. C., & Reuther, T. (2014). Role of oxidative and nitrosative stress in autogenous bone grafts to the mandible using Guided Bone Regeneration and a Deproteinized Bovine Bone Material. *Journal of Cranio-Maxillofacial Surgery*, 42(5), 560-567. <https://doi.org/10.1016/j.jcms.2013.07.027>
- Kohane, D. S., & Langer, R. (2008). Polymeric Biomaterials in Tissue Engineering. *Pediatric Research*, 63(5), 487-491. <https://doi.org/10.1203/01.pdr.0000305937.26105.e7>

- Körbling, M., & Estrov, Z. (2003). Adult Stem Cells for Tissue Repair—A New Therapeutic Concept? *New England Journal of Medicine*, 349(6), 570-582.  
<https://doi.org/10.1056/NEJMra022361>
- Kuhbier, J. W., Weyand, B., Radtke, C., Vogt, P. M., Kasper, C., & Reimers, K. (2010). Isolation, Characterization, Differentiation, and Application of Adipose-Derived Stem Cells. En C. Kasper, M. Griensven, & R. Pörtner (Eds.), *Bioreactor Systems for Tissue Engineering II* (pp. 55-105). Springer Berlin Heidelberg. [https://doi.org/10.1007/10\\_2009\\_24](https://doi.org/10.1007/10_2009_24)
- Kustro, T., Kiss, T., Chernohorskyi, D., Chepurnyi, Y., Helyes, Z., & Kopchak, A. (2018). Quantification of the mandibular defect healing by micro-CT morphometric analysis in rats. *Journal of Cranio-Maxillofacial Surgery*, 46(12), 2203-2213.  
<https://doi.org/10.1016/j.jcms.2018.09.022>
- Le Blanc, K., Rasmusson, I., Sundberg, B., Götherström, C., Hassan, M., Uzunel, M., & Ringdén, O. (2004). Treatment of severe acute graft-versus-host disease with third party haploidentical mesenchymal stem cells. *The Lancet*, 363(9419), 1439-1441.  
[https://doi.org/10.1016/S0140-6736\(04\)16104-7](https://doi.org/10.1016/S0140-6736(04)16104-7)
- Li, M., Sun, X., Kuang, X., Liao, Y., Li, H., & Luo, D. (2014). Mesenchymal stem cells suppress CD8<sup>+</sup> T cell-mediated activation by suppressing natural killer group 2, member D protein receptor expression and secretion of prostaglandin E<sub>2</sub>, indoleamine 2, 3-dioxygenase and transforming growth factor- $\beta$ : Mesenchymal stem cells suppress CD8<sup>+</sup> T cells. *Clinical & Experimental Immunology*, 178(3), 516-524. <https://doi.org/10.1111/cei.12423>
- Lim, H.-K., Kim, J.-W., Lee, U.-L., Kim, J.-W., & Lee, H. (2017). Risk Factor Analysis of Graft Failure With Concomitant Cyst Enucleation of the Jaw Bone: A Retrospective Multicenter Study. *Journal of Oral and Maxillofacial Surgery*, 75(8), 1668-1678.  
<https://doi.org/10.1016/j.joms.2017.02.003>



- Lim, J.-Y., Ryu, D.-B., Lee, S.-E., Park, G., & Min, C.-K. (2017). Mesenchymal Stem Cells (MSCs) Attenuate Cutaneous Sclerodermatous Graft-Versus-Host Disease (Scl-GVHD) through Inhibition of Immune Cell Infiltration in a Mouse Model. *Journal of Investigative Dermatology*, 137(9), 1895-1904. <https://doi.org/10.1016/j.jid.2017.02.986>
- Lukáš, D., Sarkar, A., Martinová, L., Vodsed'álková, K., Lubasová, D., Chaloupek, J., Pokorný, P., Mikeš, P., Chvojka, J., & Komárek, M. (2009). Physical principles of electrospinning (Electrospinning as a nano-scale technology of the twenty-first century). *Textile Progress*, 41(2), 59-140. <https://doi.org/10.1080/00405160902904641>
- Moore, T. J., & Abrahamse, H. (2014). Neuronal Differentiation of Adipose Derived Stem Cells: Progress So Far. *International Journal of Photoenergy*, 2014, 1-8. <https://doi.org/10.1155/2014/827540>
- Mouradian, W. E. (2000). Disparities in Children's Oral Health and Access to Dental Care. *JAMA*, 284(20), 2625. <https://doi.org/10.1001/jama.284.20.2625>
- Naito, M., Yuasa, H., Nomura, Y., Nakayama, T., Hamajima, N., & Hanada, N. (2006). Oral health status and health-related quality of life: A systematic review. *Journal of Oral Science*, 48(1), 1-7. <https://doi.org/10.2334/josnusd.48.1>
- Nanci, A., & Bosshardt, D. D. (2006). Structure of periodontal tissues in health and disease\*. *Periodontology 2000*, 40(1), 11-28. <https://doi.org/10.1111/j.1600-0757.2005.00141.x>
- Natarajan, L., New, J., Dasari, A., Yu, S., & Manan, M. A. (2014). Surface morphology of electrospun PLA fibers: Mechanisms of pore formation. *RSC Adv.*, 4(83), 44082-44088. <https://doi.org/10.1039/C4RA06215A>
- Nazarnezhad, S., Bairo, F., Kim, H.-W., Webster, T. J., & Kargozar, S. (2020). Electrospun Nanofibers for Improved Angiogenesis: Promises for Tissue Engineering Applications. *Nanomaterials*, 10(8), 1609. <https://doi.org/10.3390/nano10081609>

- Ogawa, R., Mizuno, H., Watanabe, A., Migita, M., Shimada, T., & Hyakusoku, H. (2004). Osteogenic and chondrogenic differentiation by adipose-derived stem cells harvested from GFP transgenic mice. *Biochemical and Biophysical Research Communications*, 313(4), 871-877. <https://doi.org/10.1016/j.bbrc.2003.12.017>
- Ordodi, V. L., Mic, F. A., Mic, A. A., Tanasie, G., Ionac, M., Sandesc, D., & Paunescu, V. (2006). Bone marrow aspiration from rats: A minimally invasive procedure. *Lab Animal*, 35(5), 41-44. <https://doi.org/10.1038/labon0506-41>
- Petersen, P. E., Bourgeois, D., Ogawa, H., Estupinan-Day, S., & Ndiaye, C. (2005). The global burden of oral diseases and risks to oral health. *Bulletin of the World Health Organization*, 83, 661-669. <https://doi.org/10.1590/S0042-96862005000900011>
- Pittenger, M. F. (2008). Mesenchymal Stem Cells from Adult Bone Marrow. En D. J. Prockop, B. A. Bunnell, & D. G. Phinney (Eds.), *Mesenchymal Stem Cells: Methods and Protocols* (pp. 27-44). Humana Press. [https://doi.org/10.1007/978-1-60327-169-1\\_2](https://doi.org/10.1007/978-1-60327-169-1_2)
- Ryan, M. E., Carnu, O., & Kamer, A. (2003). The influence of diabetes on the periodontal tissues. *The Journal of the American Dental Association*, 134, 34S-40S. <https://doi.org/10.14219/jada.archive.2003.0370>
- Saintrain, M. V. de L., & de Souza, E. H. A. (2012). Impact of tooth loss on the quality of life: Impact of tooth loss on the quality of life. *Gerodontology*, 29(2), e632-e636. <https://doi.org/10.1111/j.1741-2358.2011.00535.x>
- Schemitsch, E. H. (2017). Size Matters: Defining Critical in Bone Defect Size! *Journal of Orthopaedic Trauma*, 31, S20-S22. <https://doi.org/10.1097/BOT.0000000000000978>
- Shahabipour, F., Ashammakhi, N., Oskuee, R. K., Bonakdar, S., Hoffman, T., Shokrgozar, M. A., & Khademhosseini, A. (2020). Key components of engineering vascularized 3-dimensional

bioprinted bone constructs. *Translational Research*, 216, 57-76.

<https://doi.org/10.1016/j.trsl.2019.08.010>

Shimko, D. A., Burks, C. A., Dee, K. C., & Nauman, E. A. (2004). Comparison of *in Vitro* Mineralization by Murine Embryonic and Adult Stem Cells Cultured in an Osteogenic Medium. *Tissue Engineering*, 10(9-10), 1386-1398.

<https://doi.org/10.1089/ten.2004.10.1386>

Singh, S., Wu, B. M., & Dunn, J. C. Y. (2011). The enhancement of VEGF-mediated angiogenesis by polycaprolactone scaffolds with surface cross-linked heparin. *Biomaterials*, 32(8), 2059-2069. <https://doi.org/10.1016/j.biomaterials.2010.11.038>

Smiler, D., & Soltan, M. (2006). Bone marrow aspiration: Technique, grafts, and reports. *Implant Dentistry*, 15(3), 229-235. <https://doi.org/10.1097/01.id.0000236125.70742.86>

Solter, D. (2006). From teratocarcinomas to embryonic stem cells and beyond: A history of embryonic stem cell research. *Nature Reviews Genetics*, 7(4), 319-327.

<https://doi.org/10.1038/nrg1827>

Sotiropoulou, P. A., Perez, S. A., Gritzapis, A. D., Baxevanis, C. N., & Papamichail, M. (2006). Interactions Between Human Mesenchymal Stem Cells and Natural Killer Cells. *Stem Cells*, 24(1), 74-85. <https://doi.org/10.1634/stemcells.2004-0359>

Spaggiari, G. M., Capobianco, A., Abdelrazik, H., Becchetti, F., Mingari, M. C., & Moretta, L. (2008). Mesenchymal stem cells inhibit natural killer–cell proliferation, cytotoxicity, and cytokine production: Role of indoleamine 2,3-dioxygenase and prostaglandin E2. *Blood*, 111(3), 1327-1333. <https://doi.org/10.1182/blood-2007-02-074997>

Stevens, M. M. (2008). Biomaterials for bone tissue engineering. *Materials Today*, 11(5), 18-25.

[https://doi.org/10.1016/S1369-7021\(08\)70086-5](https://doi.org/10.1016/S1369-7021(08)70086-5)

- Strioga, M., Viswanathan, S., Darinskas, A., Slaby, O., & Michalek, J. (2012). Same or Not the Same? Comparison of Adipose Tissue-Derived Versus Bone Marrow-Derived Mesenchymal Stem and Stromal Cells. *Stem Cells and Development*, 21(14), 2724-2752.  
<https://doi.org/10.1089/scd.2011.0722>
- Teitelbaum, S. L. (2000). Bone Resorption by Osteoclasts. *Science*, 289(5484), 1504-1508.  
<https://doi.org/10.1126/science.289.5484.1504>
- Tuan, H. S., & Hutmacher, D. W. (2005). Application of micro CT and computation modeling in bone tissue engineering. *Computer-Aided Design*, 37(11), 1151-1161.  
<https://doi.org/10.1016/j.cad.2005.02.006>
- Umoh, J. U., Sampaio, A. V., Welch, I., Pitelka, V., Goldberg, H. A., Underhill, T. M., & Holdsworth, D. W. (2009). *In vivo* micro-CT analysis of bone remodeling in a rat calvarial defect model. *Physics in Medicine and Biology*, 54(7), 2147-2161. <https://doi.org/10.1088/0031-9155/54/7/020>
- van der Linden, J. C., Day, J. S., Verhaar, J. A. N., & Weinans, H. (2004). Altered tissue properties induce changes in cancellous bone architecture in aging and diseases. *Journal of Biomechanics*, 37(3), 367-374. [https://doi.org/10.1016/S0021-9290\(03\)00266-5](https://doi.org/10.1016/S0021-9290(03)00266-5)
- Vazquez-Vazquez, F. C., Chanes-Cuevas, O. A., Masuoka, D., Alatorre, J. A., Chavarria-Bolaños, D., Vega-Baudrit, J. R., Serrano-Bello, J., & Alvarez-Perez, M. A. (2019). Biocompatibility of Developing 3D-Printed Tubular Scaffold Coated with Nanofibers for Bone Applications. *Journal of Nanomaterials*, 2019, 1-13. <https://doi.org/10.1155/2019/6105818>
- Verna, C., Dalstra, M., Wikesjö, U. M. E., & Trombelli, L. (2002). Healing patterns in calvarial bone defects following guided bone regeneration in rats. *Journal of Clinical Periodontology*, 29(9), 865-870. <https://doi.org/10.1034/j.1600-051X.2002.290912.x>

- Vieira, B. L., Chow, I., Sinno, S., Dorfman, R. G., Hanwright, P., & Gutowski, K. A. (2018). Is There a Limit? A Risk Assessment Model of Liposuction and Lipoaspirate Volume on Complications in Abdominoplasty: *Plastic and Reconstructive Surgery*, *141*(4), 892-901.  
<https://doi.org/10.1097/PRS.00000000000004212>
- Walthers, C. M., Nazemi, A. K., Patel, S. L., Wu, B. M., & Dunn, J. C. Y. (2014). The effect of scaffold macroporosity on angiogenesis and cell survival in tissue-engineered smooth muscle. *Biomaterials*, *35*(19), 5129-5137. <https://doi.org/10.1016/j.biomaterials.2014.03.025>
- Wang, H.-S., Hung, S.-C., Peng, S.-T., Huang, C.-C., Wei, H.-M., Guo, Y.-J., Fu, Y.-S., Lai, M.-C., & Chen, C.-C. (2004). Mesenchymal Stem Cells in the Wharton's Jelly of the Human Umbilical Cord. *Stem Cells*, *22*(7), 1330-1337. <https://doi.org/10.1634/stemcells.2004-0013>
- Wang, X., Xing, H., Zhang, G., Wu, X., Zou, X., Feng, L., Wang, D., Li, M., Zhao, J., Du, J., Lv, Y., E, L., & Liu, H. (2016). Restoration of a Critical Mandibular Bone Defect Using Human Alveolar Bone-Derived Stem Cells and Porous Nano-HA/Collagen/PLA Scaffold. *Stem Cells International*, *2016*, 1-13. <https://doi.org/10.1155/2016/8741641>
- Wang, Z., Han, L., Sun, T., Wang, W., Li, X., & Wu, B. (2020). Osteogenic and angiogenic lineage differentiated adipose-derived stem cells for bone regeneration of calvarial defects in rabbits. *Journal of Biomedical Materials Research Part A*, *jbm.a.37036*.  
<https://doi.org/10.1002/jbm.a.37036>
- Wen, C., Yan, H., Fu, S., Qian, Y., Wang, D., & Wang, C. (2016). Allogeneic adipose-derived stem cells regenerate bone in a critical-sized ulna segmental defect. *Experimental Biology and Medicine*, *241*(13), 1401-1409. <https://doi.org/10.1177/1535370215576298>
- Wilson, J. M. (2009). A History Lesson for Stem Cells. *Science*, *324*(5928), 727-728.  
<https://doi.org/10.1126/science.1174935>

- Winkler, T., Sass, F. A., Duda, G. N., & Schmidt-Bleek, K. (2018). A review of biomaterials in bone defect healing, remaining shortcomings and future opportunities for bone tissue engineering: The unsolved challenge. *Bone & Joint Research*, 7(3), 232-243.  
<https://doi.org/10.1302/2046-3758.73.BJR-2017-0270.R1>
- Yang, L., Liu, X., Sun, B., Hui, G., Fei, J., & Guo, L. (2004). Adipose tissue-derived stromal cells express neuronal phenotypes. *Chinese Medical Journal*, 117(3), 425-429.
- Yao, Q., Cosme, J. G. L., Xu, T., Miszuk, J. M., Picciani, P. H. S., Fong, H., & Sun, H. (2017). Three dimensional electrospun PCL/PLA blend nanofibrous scaffolds with significantly improved stem cells osteogenic differentiation and cranial bone formation. *Biomaterials*, 115, 115-127. <https://doi.org/10.1016/j.biomaterials.2016.11.018>
- Yarin, A. L., Koombhongse, S., & Reneker, D. H. (2001). Taylor cone and jetting from liquid droplets in electrospinning of nanofibers. *Journal of Applied Physics*, 90(9), 4836-4846.  
<https://doi.org/10.1063/1.1408260>
- Zhang, W., Zhang, X., Wang, S., Xu, L., Zhang, M., Wang, G., Jin, Y., Zhang, X., & Jiang, X. (2013). Comparison of the Use of Adipose Tissue–Derived and Bone Marrow–Derived Stem Cells for Rapid Bone Regeneration. *Journal of Dental Research*, 92(12), 1136-1141.  
<https://doi.org/10.1177/0022034513507581>
- Zhang, Z.-R., Leung, W., Li, G., Kong, S., Lu, X., Wong, Y., & Chan, C. (2017). Osthole Enhances Osteogenesis in Osteoblasts by Elevating Transcription Factor Osterix via cAMP/CREB Signaling In Vitro and In Vivo. *Nutrients*, 9(6), 588. <https://doi.org/10.3390/nu9060588>
- Zielak, J. C., Lopes, D. K., Giovanini, A. F., Filho, F. B., & Mathias, Á. L. (2007). Histological evaluation of experimental bone grafting in vivo of lyophilized deproteinated bovine bone  
Avaliação histológica do enxerto ósseo experimental in vivo de osso bovino liofilizado desproteinado. *Revista Sul Brasileira de Odontologia*, 8.

Zuk, P. A., Zhu, M., Ashjian, P., De Ugarte, D. A., Huang, J. I., Mizuno, H., Alfonso, Z. C., Fraser, J. K.,

Benhaim, P., & Hedrick, M. H. (2002). Human Adipose Tissue Is a Source of Multipotent Stem Cells. *Molecular Biology of the Cell*, 13(12), 4279-4295.

<https://doi.org/10.1091/mbc.e02-02-0105>

Zúñiga Yudho, R. (2017). *Terapia con células troncales mesenquimales autólogas de tejido adiposo*

*en un defecto mandibular de rata Wistar (000755787)* [Licenciatura en Biología,

Universidad Nacional Autónoma de México]. UNAMX spa UNAMX rda.

<http://132.248.9.195/ptd2017/febrero/0755787/Index.html> Texto completo.

## Anexo I

Datos volumétricos de los individuos del grupo Sham.

SHAM	7d	14d	30d
1	7.65	6.73	6.52
2	7.36	6.40	5.72
3	7.26	5.45	4.78
4	8.21	5.87	4.06
5	7.91	7.24	6.47
6	8.03	7.37	4.94
7	7.45	6.35	3.02
8	7.04	5.44	4.52
9	6.73	5.36	3.86
10	6.88	4.98	3.13

Datos volumétricos de los individuos del grupo L-PLA.

L-PLA	7d	14d	30d
1	6.07	6.01	3.72
2	6.97	5.41	4.27
3	6.86	5.27	3.22
4	6.51	4.82	3.13
5	5.95	4.33	4.68
6	6.63	5.37	4.82
7	6.32	5.54	4.76
8	7.19	5.76	3.31
9	6.54	5.84	3.62
10	7.23	6.55	4.07

Datos volumétricos de los individuos del grupo ADSCs.

ADSCs	7d	14d	30d
1	6.96	5.43	2.26
2	6.39	5.88	2.61
3	6.55	5.75	3.19
4	7.08	3.19	2.28
5	8.06	2.95	2.67
6	6.30	2.27	1.81
7	7.03	6.23	2.22
8	7.97	6.44	3.09
9	7.23	6.32	3.30
10	7.38	6.12	3.67

Datos volumétricos de los individuos del grupo OST.

OST	7d	14d	30d
1	7.34	4.12	1.90
2	7.12	3.50	1.01
3	6.17	3.86	1.19
4	6.28	3.99	1.42
5	6.38	4.26	1.26
6	5.73	2.58	1.34
7	6.57	1.32	1.49
8	6.68	1.42	1.25
9	7.18	1.56	0.09
10	6.44	4.01	1.92



Datos volumétricos de los individuos del grupo L-PLA + ADSCs.

<b>L-PLA+ADSCs</b>	<b>7d</b>	<b>14d</b>	<b>30d</b>
<b>1</b>	<b>7.91</b>	<b>6.72</b>	<b>3.75</b>
<b>2</b>	<b>6.51</b>	<b>5.36</b>	<b>2.98</b>
<b>3</b>	<b>7.41</b>	<b>6.28</b>	<b>3.39</b>
<b>4</b>	<b>6.80</b>	<b>5.34</b>	<b>3.76</b>
<b>5</b>	<b>8.16</b>	<b>7.20</b>	<b>2.54</b>
<b>6</b>	<b>6.60</b>	<b>5.74</b>	<b>3.72</b>
<b>7</b>	<b>8.03</b>	<b>7.41</b>	<b>3.46</b>
<b>8</b>	<b>7.07</b>	<b>6.47</b>	<b>2.50</b>
<b>9</b>	<b>6.91</b>	<b>5.88</b>	<b>2.62</b>
<b>10</b>	<b>5.94</b>	<b>4.39</b>	<b>2.19</b>

Datos volumétricos de los individuos del grupo L-PLA + OST.

<b>L-PLA+OST</b>	<b>7d</b>	<b>14d</b>	<b>30d</b>
<b>1</b>	<b>6.77</b>	<b>5.45</b>	<b>3.04</b>
<b>2</b>	<b>6.90</b>	<b>5.61</b>	<b>3.02</b>
<b>3</b>	<b>5.97</b>	<b>4.73</b>	<b>3.52</b>
<b>4</b>	<b>7.22</b>	<b>6.77</b>	<b>3.35</b>
<b>5</b>	<b>6.67</b>	<b>5.14</b>	<b>2.71</b>
<b>6</b>	<b>7.25</b>	<b>6.70</b>	<b>3.84</b>
<b>7</b>	<b>6.28</b>	<b>5.28</b>	<b>3.26</b>
<b>8</b>	<b>6.52</b>	<b>4.97</b>	<b>3.03</b>
<b>9</b>	<b>7.31</b>	<b>6.41</b>	<b>3.81</b>
<b>10</b>	<b>7.95</b>	<b>7.26</b>	<b>3.83</b>