



**UNIVERSIDAD NACIONAL AUTÓNOMA
DE MÉXICO**

**ESCUELA NACIONAL DE ESTUDIOS SUPERIORES
UNIDAD LEÓN**

**TÍTULO:
FACTORES QUE CONTRIBUYEN AL ÉXITO EN EL
TRANSPLANTE DENTAL, A PROPÓSITO DE UNA
SERIE DE CASOS.**

T E S I S

**QUE PARA OBTENER EL TÍTULO DE:
LICENCIADA EN ODONTOLOGÍA**

P R E S E N T A :

LESLIE YUKARY ARAUJO CAMPOS

**DIRECTORA:
Mtra. Paola Campos Ibarra**

**ASESOR:
ESP. Alberto Flores Longoria
Mtro. Fernando Tenorio Rocha**

León, Gto., 2021



Universidad Nacional
Autónoma de México



UNAM – Dirección General de Bibliotecas
Tesis Digitales
Restricciones de uso

DERECHOS RESERVADOS ©
PROHIBIDA SU REPRODUCCIÓN TOTAL O PARCIAL

Todo el material contenido en esta tesis esta protegido por la Ley Federal del Derecho de Autor (LFDA) de los Estados Unidos Mexicanos (México).

El uso de imágenes, fragmentos de videos, y demás material que sea objeto de protección de los derechos de autor, será exclusivamente para fines educativos e informativos y deberá citar la fuente donde la obtuvo mencionando el autor o autores. Cualquier uso distinto como el lucro, reproducción, edición o modificación, será perseguido y sancionado por el respectivo titular de los Derechos de Autor.

Índice.

- **Dedicatoria** _____ **1**
- **Agradecimientos** _____ **2**
- **Introducción** _____ **5**
- **Biología del desarrollo dental y periodontal** _____ **6**
 - I. I. Etapas de la odontogénesis.
 - I. II. Anatomía del diente y de los tejidos periodontales.

- **Cicatrización en trasplante y reimplante** _____ **14**
 - II. I. Cicatrización del ligamento periodontal.
 - II. II. Mecanismo de resorción de la raíz.
 - II. III. Cicatrización del tejido gingival.
 - II. IV. Cicatrización del hueso alveolar.
 - II. V. Cicatrización de la pulpa dental y continuación del desarrollo radicular.

- **Autotrasplante dental** _____ **36**
 - III. I. Definición.
 - III. II. Clasificación e indicaciones clínicas.
 - III. III. Indicaciones clínicas basadas en la superioridad sobre otros tratamientos.
 - III. IV. Trasplante intra-alveolar.
 - III. V. Indicaciones para reimplante intencional.
 - III. VI. Autotrasplante en relación con varias especialidades.

- **Protocolo de tratamiento** _____ **46**
 - IV. I. Secuencia y procedimiento del trasplante convencional.
 - IV. II. Protocolo quirúrgico.
 - IV. III. Protocolo de terapia de conductos para dientes a trasplantar.
 - IV. IV. Acontecimientos posteriores al trasplante.
 - IV. V. Secuencia y procedimiento del trasplante intraalveolar y reimplantación intencional.

- **Trasplante de dientes inmaduros** _____ **70**
 - V. I. Trasplante de premolares a sitios con agenesia.
 - V. II. Trasplante de premolares a la región anterior (en casos de pérdida accidental de dientes).
 - V. III. Reposicionamiento quirúrgico de dientes posicionados ectópicamente.
 - V. IV. Trasplante de terceros molares para reemplazar los primeros molares (en casos de caries o fracturas corona-raíz).
 - V. V. Trasplante de terceros molares a sitios de agenesia en la región del primer y/o segundo premolar.

V. VI. Comparación de dientes autotransplantados e implantes.

- **Pronóstico** _____ **83**
 - VI. I. Criterios para el éxito en el autotrasplante.
 - VI. II. Evidencia radiográfica de éxito.
 - VI. III. Evidencia clínica de éxito.
 - VI. IV. Evidencia histológica de éxito.
 - VI. V. Evidencia de falla.
 - VI. VI. Factores influyentes para el pronóstico del autotrasplante.
 - VI. VII. Criterios para elegir casos para realizar un autotrasplante exitoso.

- **Perspectivas del futuro** _____ **99**
 - VII. I. Comparación entre el tratamiento de implante dental y el autotrasplante.
 - VII. II. Criterios de elección.
 - VII. III. Rol de autotrasplante como tratamiento preservador.

- **Metodología** _____ **111**
 - Planteamiento del problema.
 - Justificación.
 - Pregunta de investigación.
 - Objetivos.
 - Hipótesis.
 - Tipo de estudio.
 - Población de estudio.
 - Selección y tamaño de la muestra.
 - Abordaje clínico.
 - Trasplantes de tercer molar a alvéolo de primer molar.
 - Trasplantes de tercer molar a alvéolo de segundo molar.
 - Trasplantes de tercer molar superior a alvéolo de molar inferior.
 - Otros.

- **Discusión** _____ **130**
- **Conclusión** _____ **133**
- **Referencias bibliográficas**

Dedicatoria

Dedico este trabajo principalmente a mi familia, que son mi vida entera, mi mayor inspiración y motor para cumplir todas mis metas.

A mi mamá, Virginia Campos, mi más grande ejemplo de amor verdadero, apoyo incondicional y entero compromiso al siempre dar todo de sí para que yo sea la persona que soy ahora.

A mi papá, Manuel Araujo, mi mayor ejemplo de profesionalismo, perseverancia, compromiso y responsabilidad.

A mi hermano, J. Manuel Araujo, mi compañero de vida y mi cómplice.

Sin ustedes, sin todo su amor y apoyo, no lo habría logrado. Esto es por y para ustedes. ¡Los amo!

Agradecimientos

Quiero agradecer principalmente a mis padres. Por convertir mí sueño, mi meta en algo suyo. Este trabajo es enteramente de ustedes. Soy la más orgullosa de ser su hija y poder escribirles que juntos, lo logramos. Mi eterna gratitud y cariño, para ustedes.

Mamá: Gracias por haber estado siempre ahí, al pie del cañón, durante toda mi carrera, por siempre ser mi paciente cuando los demás me cancelaban, por viajar horas y horas para llevarme pacientes a la clínica. Por empeñarte a que siempre, sin importar nada, yo sacara las clínicas adelante. Gracias por nunca desistir y perseguir este sueño tomada de mi mano. Por convertir mi carrera, en tu prioridad. Jamás podré pagarte y nunca me será suficiente el agradecimiento que siento por todo lo que has hecho por mí. Siempre estaré en deuda contigo. Te amo.

Gracias también a ti, Papá, porque sin ti, tampoco hubiera sido posible cumplir este sueño. Gracias por siempre echarle el extra de ganas en tu trabajo para que a mí nunca me faltaran recursos para sacar adelante esta carrera y todo lo que conlleva. Gracias por nunca limitarme y por procurar que nunca me faltara nada, ni en mi carrera ni en mi vida entera. Por siempre darme ánimos y todo el apoyo faltando a tu trabajo para también ser mi paciente si era necesario. Pero, sobre todo, gracias por presumirme y sentirte orgulloso de mí con tus amigos y compañeros del trabajo y lograr así motivarlos a convertirse también en mis pacientes, sin importar la distancia. Gracias por ofrecerme materializar mi sueño más allá de la escuela y por entender mis planes a futuro. Gracias por ser ese pilar que no todos tienen y que yo valoro profundamente. Contigo también estaré siempre en deuda, papi. Gracias por todo. Te amo.

Gracias a ti carnalito, por también poner tu parte, por haber sido mi paciente desde muy chiquito, aunque odiaras a los dentistas y a las agujas, por echarle ganas a tus cepillados dentales para que yo completara los controles de placa. Discúlpame por haberte robado a mis papás durante los años que duró mi carrera, sé que estuvieron algo ausentes y demasiado preocupados por mí, pero también sé que ahora que

llegó tu turno de ser universitario lo entenderás mejor. Gracias por poner tu parte buscando siempre lo mejor para mí. Toda mi vida estaré ahí para apoyarte. Te amo.

Gracias a mis abuelos, tíos, primos y amigos que se ofrecieron a ser mis pacientes, aunque tuvieran que recorrer largas distancias para llegar a la clínica, aun sin tener la experiencia que alguien requiere para confiarle tu salud bucal. Gracias a todos ustedes por confiar en mí.

Gracias a mis amigos y compañeros de la universidad: Queta, Mich, Emilia, Javi y el resto de mis endoperios, por acompañarme en los momentos más difíciles y estresantes de la carrera y ayudarme a salir de ellos, prestándome su instrumental, su unidad, por las tareas, por estudiar conmigo para pasar juntos nuestros exámenes, por pasarme pacientes, por todo lo que conlleva la vida universitaria. Sin ustedes tampoco lo hubiera logrado.

Gracias a ti, Gerardo, por también haber sido parte de este proceso y de mi vida. Por las conversaciones compartidas, llenas de esperanza, al futuro que nos aguarda. Gracias, por motivarme, apoyarme, impulsarme y por estar en los malos y peores momentos de este largo proceso, pero, sobre todo, por ser siempre mi rayito de luz en las tardes nubladas. Gracias por ser, estar y amar. Te amo.

Gracias a mi tutora, la Mtra. Paola Campos Ibarra por el tiempo compartido, por brindarme su conocimiento, paciencia y amabilidad durante este proceso.

Gracias a la UNAM por ser una institución que me lo brindó todo, las instalaciones, los maestros, el conocimiento y mucho más. Agradezco y valoro mucho todas las herramientas que se me dieron para salir al mundo odontológico real y poder enfrentarme a él. Gracias por ser gratuita y estar al alcance de grandes sueños y aspiraciones.

Gracias a Dios por poner a todas estas personas en mi camino y por nunca dejarme sola. Gracias a Dios por toda la experiencia que conlleva estudiar la carrera de odontología en la UNAM, ojalá me permita regresar pronto a ella.

Introducción.

Las opciones actuales para el reemplazo de un solo diente debido a la pérdida dental incluyen la implantación dental, una prótesis parcial fija y el autotrasplante dental. De estas opciones, la mayoría de los odontólogos consideran de primera instancia las primeras dos, siendo la tercera la opción realizada con menor frecuencia. Sin embargo, el autotrasplante dental es una opción de tratamiento útil para la mayoría de los pacientes, sobre todo, los pacientes jóvenes que todavía están en crecimiento.

Los autotrasplantes no solo conservan el hueso alveolar, sino que también triunfan sobre los implantes porque permiten la propiocepción durante la función. Si se comprenden los principios biológicos para el éxito y existen las indicaciones correctas; es una forma de tratamiento muy exitosa con ahorros significativos en tiempo y costo en comparación con los implantes, además de mejorar el mantenimiento de la encía adherida de forma natural, lo que conduce a buenos resultados estéticos.

Las tasas de éxito para el trasplante de dientes inmaduros no funcionales han aumentado y la evidencia disponible respalda esta técnica como la opción de reemplazo dental más conservadora y fisiológica. Recientemente, varios autores también han reportado altas tasas de éxito para casos con dientes maduros, y el autotrasplante se está convirtiendo en una opción predecible en la odontología restauradora contemporánea. El odontólogo definitivamente debe tener los conocimientos necesarios para seleccionar adecuadamente, recomendar y realizar este procedimiento al paciente.

El propósito de este estudio retrospectivo fue reportar 11 casos de autotrasplantes exitosos a largo plazo (clínica y radiográficamente) para reemplazar dientes perdidos en su mayoría, realizados en la ENES unidad León. Todos los casos fueron realizados mediante el mismo procedimiento y siempre con ayuda del área de endodoncia y cirugía maxilofacial.

I. Biología del desarrollo dental y periodontal.

El ectomesénquima, es considerado como derivado de la inducción de las células de la cresta neural sobre el mesénquima, interviniendo en la formación consecuente de las estructuras de la región de cabeza y cuello. Durante la sexta semana de desarrollo, el ectodermo oral prolifera como una banda gruesa de epitelio llamada banda epitelial primaria, la cual adopta una forma en herradura, a partir de ella se desarrollarán los procesos alveolares tanto de mandíbula como de maxilar. A partir de la banda epitelial primaria se desarrolla la lámina vestibular y la lámina dental; en este sentido, la lámina vestibular forma el vestíbulo entre el carrillo y el proceso alveolar; por su parte la lámina dental, que es un engrosamiento del epitelio oral que recubre los procesos alveolares, formará la base del desarrollo de la dentición, dando por consecuencia, el proceso de desarrollo embrionario dental, denominado odontogénesis. (1)

La formación del germen dental ocurre cuando las células de la cresta neural migran a la ubicación del futuro arco dental produciendo un engrosamiento del epitelio y formando el mesénquima dental. Bajo la influencia del mesénquima dental, se desarrolla un brote ectodérmico, llevando a cabo los procesos de morfodiferenciación e histodiferenciación. (2)

Se reconoce como lámina dental o listón dentario a la primera estructura que se diferencia durante el desarrollo de los dientes y aparece durante la 6ta semana de vida intrauterina. El listón está formado por células epiteliales altas en la superficie y poliédricas en la zona central. (7)

I.I. Etapas de la odontogénesis.

Para comprender el proceso de formación del esmalte dentario es preciso tener en cuenta algunas consideraciones generales sobre la organogénesis dentaria.

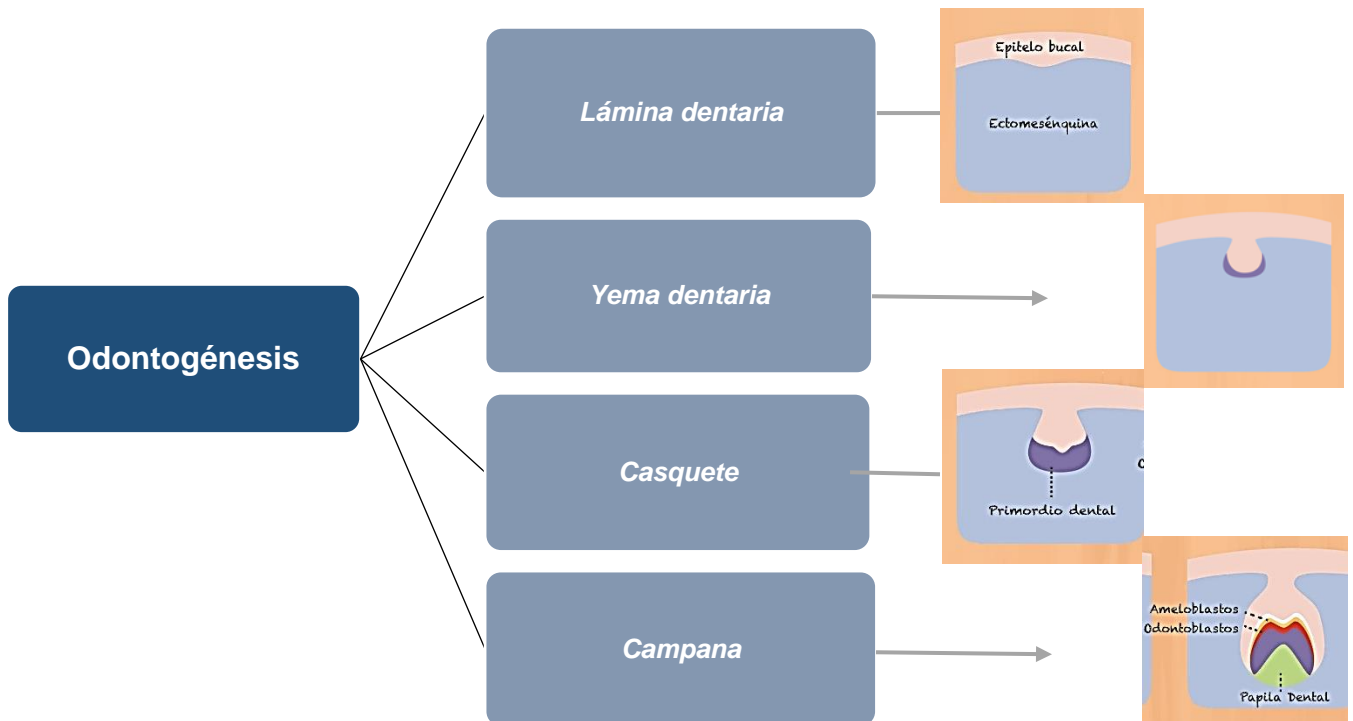


Fig 1.1: Organigrama de las etapas de formación del diente. [Zohrabian VM, Poon CS, Abrahams JJ. *Embryology and Anatomy of the Jaw and Dentition*. Elsevier Inc. 2015 Oct; 36(5): 397-406.]

Clásicamente se describe este fenómeno según un esquema de cuatro etapas sucesivas que comienza con la diferenciación de las yemas epiteliales que se forman por la profundización y proliferación del epitelio de la lámina dental en el mesénquima subyacente y en el lugar que ocuparán los futuros órganos dentales. Luego pasa por la constitución de los órganos en casquete y campana, concluye con la morfogénesis de los folículos en el seno de los cuales se elaboran los tejidos dentarios. (7)

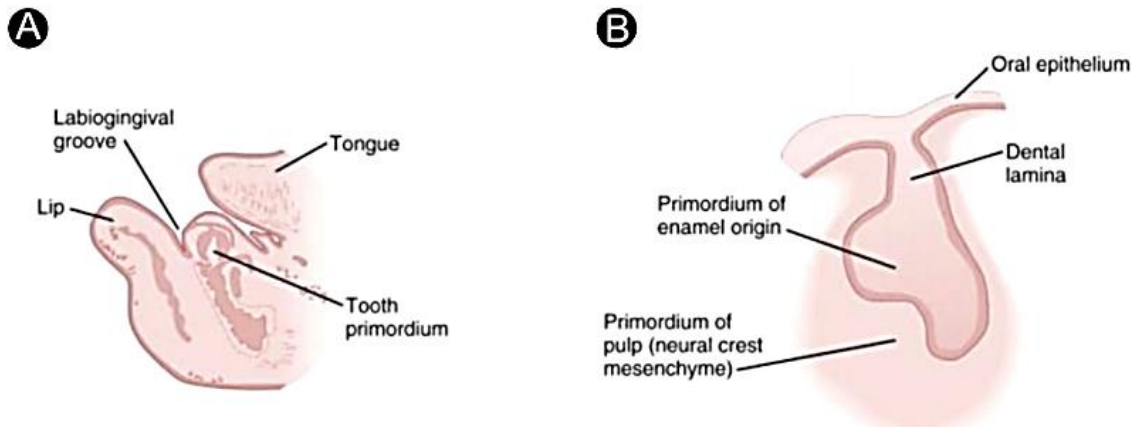


Fig 1.2: El desarrollo de un diente caducifolio. (A) Una sección parasagital a través de la mandíbula de un embrión de 14 semanas que muestra la ubicación relativa del primordio dental. (B) Primordio dental en un embrión de 9 semanas. (1)

- Yema.

Es una etapa fugaz que se aprecia en la zona de la lámina dental correspondiente a cada diente, un abultamiento en forma de disco que constituirá las yemas epiteliales. El mesénquima subyacente en contacto con la yema presenta una condensación esférica de células mesenquimatosas que evolucionará para constituir la papila dental. (7)

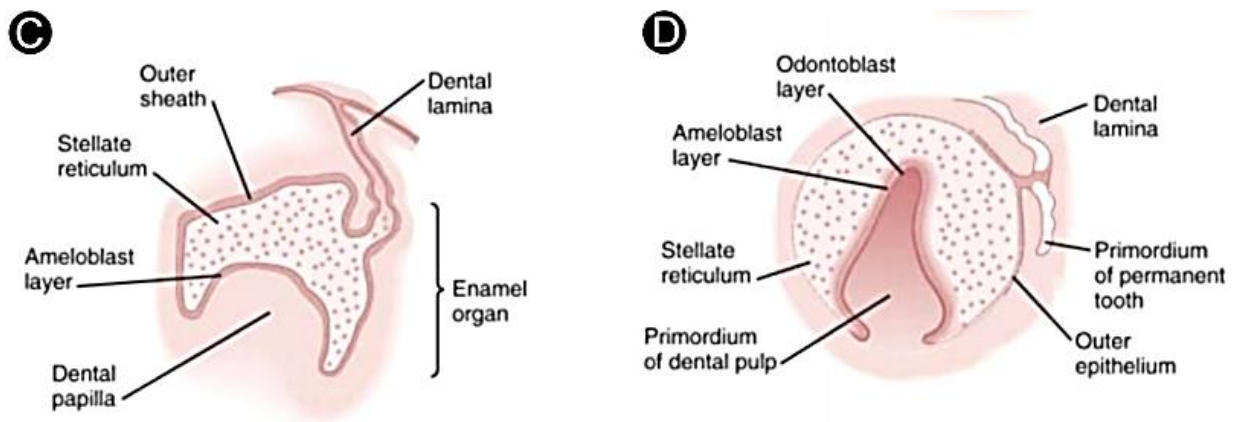


Fig 1.3: (C) Primordio dental en la etapa de casquete en un embrión de 11 semanas donde se muestra el órgano del esmalte. (D) Primordio incisivo central en la etapa de campana en un embrión de 14 semanas antes del depósito de esmalte o dentina. (1)

- *Casquete.*

Aquí quedan diferenciadas estructuras como el órgano dental epitelial, la papila dental y el saco dental, responsables de la formación de todos los tejidos del diente y del tejido periodontal. Comienza la histodiferenciación del órgano dental. En su parte cóncava se forma el epitelio adamantino interno en el cual las células cuboideas se transforman en cilíndricas y en la porción convexa del casquete, se forma el epitelio adamantino externo, en el cual las células cuboideas no cambian su forma y el retículo estrellado, a consecuencia de la segregación de glicosaminoglicanos por las células poliédricas centrales del órgano dental. (7)

- *Campana.*

En esta etapa se establecen los patrones coronarios de cúspides bordes y fisuras. Se desarrolla el estrato intermedio entre el retículo estrellado y el epitelio adamantino interno el cual es esencial en la formación del esmalte al producirse los materiales que pasan a los ameloblastos y a la matriz del esmalte durante la amelogénesis. El retículo estrellado se expande por aumento de la sustancia intercelular. Al final de esta etapa, el epitelio adamantino externo se dispone en pliegues en los que penetran proyecciones del saco dental, que proporcionan vasos capilares al órgano del esmalte durante la amelogénesis. Se produce la diferenciación de los ameloblastos y de los odontoblastos. (7)

Por la influencia organizadora de las células del epitelio adamantino interno, las células de la papila dentaria se diferencian en odontoblastos, mientras que las células cilíndricas de este epitelio originarán a los ameloblastos. La papila dental en su evolución posterior formará la dentina y la pulpa. El saco dental adopta forma circular y formará al cemento, al ligamento periodontal y al hueso alveolar propio. En el último estadio se pierde la continuación del órgano dental donde la lámina y el saco dental rodearán completamente al germen dentario. Cuando la diferenciación de los tejidos del germen alcanza su nivel máximo se inicia la formación de los tejidos mineralizados. (7)

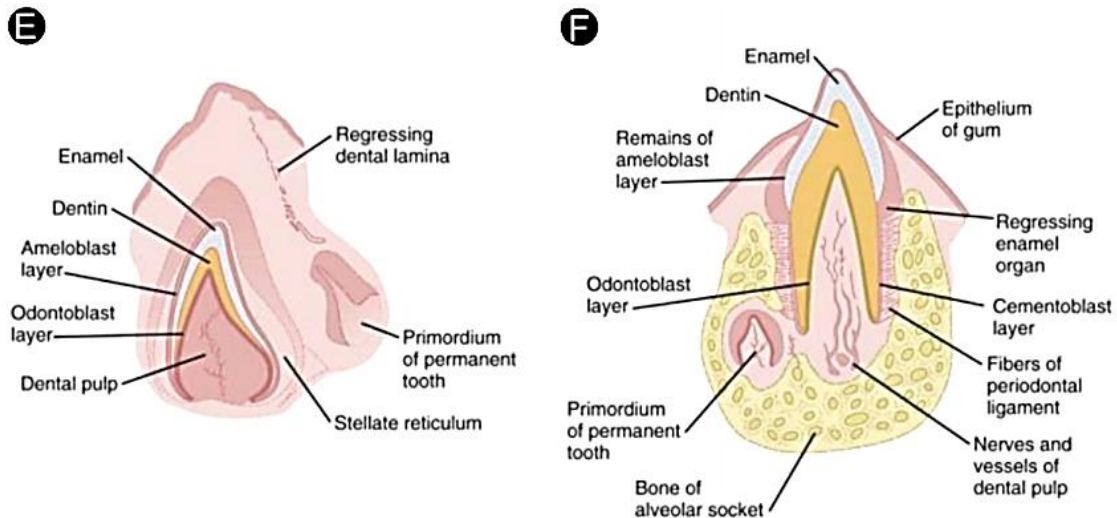


Fig 1.4: (E) Diente incisivo no erupcionado de un feto. (F) Diente incisivo parcialmente erupcionado que muestra el primordio de un diente permanente cerca de la raíz del diente deciduo. (1)

El desarrollo de tejidos dentales duros comienza con el desarrollo de la dentina, a partir de la diferenciación de odontoblastos, originados de las células periféricas de la papila dental. Por su parte el preameloblasto, surge de las células del epitelio interno del esmalte, quien sufre diferenciación en ameloblastos maduros con la consecuente síntesis de la matriz del esmalte. (2)

El desarrollo de las raíces comienza después de la formación del esmalte, cuando la dentina ha alcanzado la futura unión cemento-esmalte. Los epitelios interno y externo del esmalte se unen para formar la vaina o banda epitelial de Hertwig, que moldea la forma de las raíces e inicia la formación de dentina. Cuando se establece la primera capa de dentina, la vaina de la raíz epitelial pierde su continuidad y migra apicalmente. Sus restos persisten como restos epiteliales de Serres en el ligamento periodontal. (2)

El tejido periodontal se deriva del saco dental propiamente dicho. Recientemente se ha sugerido que la proteína de la matriz del esmalte (principalmente amelogenina) secretada por las células internas de la vaina epitelial de Hertwig juegan un papel importante. Estas células, derivadas del saco dental, se diferencian en cementoblastos y/o fibroblastos, inducidos por la proteína de la matriz del esmalte, el cemento se deposita en la superficie de la raíz y las fibras de Sharpey se incrustan en este nuevo cemento. Mientras tanto, los osteoblastos, que se diferenciaron del

saco dental propiamente dicho, forman el hueso alveolar en la superficie interna del proceso alveolar. Las fibras de Sharpey también están incrustadas en el hueso alveolar. Por lo tanto, las fibras de Sharpey sirven como fijación para el diente al hueso circundante. (2)

I.II. Anatomía del diente y de los tejidos periodontales.

Un diente se divide en una corona anatómica cubierta de esmalte que se proyecta en la cavidad oral y una raíz que se incluya en el proceso alveolar y cubierta de cemento denso. La unión del esmalte de cemento, o constricción cervical o cuello, delimita el límite entre la corona anatómica y la raíz. Con la edad, a medida que la encía se retrae, exponiendo la raíz, la porción de diente expuesta en la cavidad oral se conoce como la corona funcional en lugar de la corona anatómica. (1)

La unión cemento esmalte se encuentra aproximadamente a 1 mm coronal a la cresta del hueso alveolar. El epitelio de unión existe 1 mm coronal a la unión cemento esmalte, que se une firmemente al diente (fijación epitelial) por los hemidesmosomas. La raíz apical de la unión cemento esmalte está unida al tejido conectivo gingival o al hueso alveolar a través del cemento y las fibras de Sharpey. A esto se le llama adhesión de tejido conectivo. Una banda de fijación de tejido blando entre la base del surco gingival y la cresta alveolar, que se compone de aproximadamente 1 mm de epitelio de fijación y 1 mm de fijación de tejido conectivo (3 mm, incluyendo 1 mm de surco), se conoce como espesor biológico. (2)

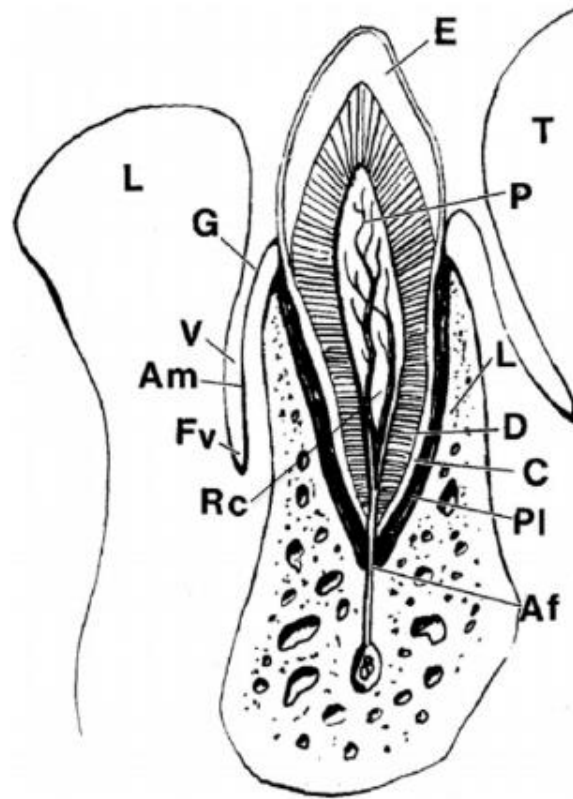


Fig 1.5: La anatomía dental y la mucosa. Am, mucosa alveolar; Af, agujero apical; C, cemento; D, dentina; E, esmalte; Fv, fornix vestibular; G, encía; Ld, lámina dura; L, labio; Pl, ligamento periodontal; P, pulpa; Rc, conducto radicular; T, lengua; y V, vestibulo. (1)

Se debe tener en cuenta el espesor biológico ya que juega un papel importante en el mantenimiento de la salud de los tejidos periodontales. El hueso alveolar se compone embriológicamente de dos partes: el proceso y el hueso alveolares. (2)

El proceso alveolar se deriva del hueso basal y el hueso alveolar es un hueso compacto que se deposita en la superficie interna del proceso alveolar por osteoblastos derivados del ligamento periodontal. El hueso alveolar es el hueso cortical que forma la superficie interna de la cavidad alveolar y se observa como lámina dura en las radiografías. La encía y la mucosa alveolar cubren los dientes y el hueso alveolar. La mucosa alveolar es epitelio no queratinizado que ingresa a los músculos y al hueso alveolar. El tejido gingival está queratinizado y consiste en una encía adherida, que está unida a los dientes o al hueso alveolar, y una encía libre, que cubre el surco que rodea los dientes. (2)

Radiográficamente, el esmalte aparece como una cubierta opaca extremadamente densa sobre la corona, mientras que el cemento que rodea la raíz es indistinguible de la dentina subyacente y no se visualiza en las radiografías. El hueso cortical denso que recubre el alvéolo dental se conoce como lámina dura y, en las radiografías, aparece como un borde delgado de hueso cortical esclerótico que recubre el alvéolo. El espacio periodontal, que contiene el ligamento periodontal, aparece como una línea delgada y radiotransparente entre la lámina dura y la raíz.

(1)

El ligamento, que une tanto al cemento de la raíz como a la lámina dura, funciona para mantener el diente en la cavidad ósea. El núcleo del diente está compuesto de dentina, una modificación del hueso que parece un poco menos densa que el esmalte suprayacente. En lo profundo de la dentina hay un compartimento central radiolúcido conocido como pulpa. La pulpa está compuesta de tejido conectivo, que aloja nervios y vasos sanguíneos. El haz neurovascular ingresa en el vértice de la raíz a través del agujero apical y sube por la raíz a través de los canales de la raíz para ingresar a la cámara pulpar más expandida en la corona del diente. (1)

II. Cicatrización en trasplante y reimplante

En los últimos 20 años, el aumento en la comprensión de la cicatrización después del trasplante y la reimplantación ha mejorado significativamente el éxito de estos procedimientos, y hace que la elección de estos procedimientos sea muy razonable en casos debidamente seleccionados. El mecanismo de cicatrización del autotrasplante se analizará en las siguientes cinco categorías: la cicatrización del ligamento periodontal, el mecanismo de resorción de la raíz, la cicatrización del tejido gingival, del hueso alveolar, de la pulpa y la continuación del desarrollo de la raíz. (2)

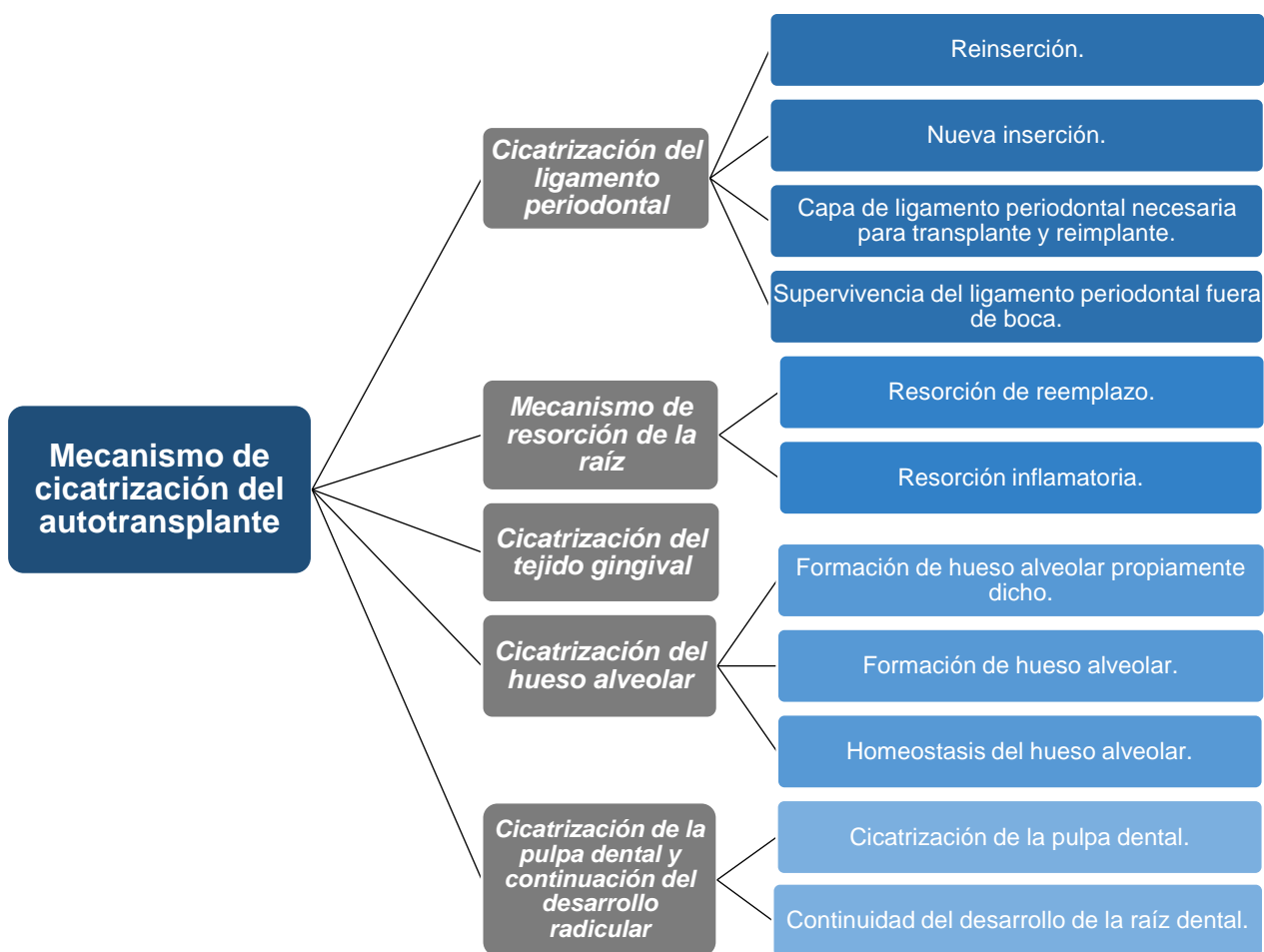

Fig 1.6: Mecanismo de cicatrización del autotrasplante. [Mitsuhiro- Tsukiboshi. (June, 2001)]

II.I. Cicatrización del ligamento periodontal.

- *Reinserción.*

La cicatrización ideal del ligamento periodontal ocurre cuando el diente extraído se reimplanta en el alvéolo en un corto período de tiempo. Este tipo de reparación se describe como una reinserción del ligamento periodontal. La reinserción se define como "la unión del tejido conectivo y una superficie de la raíz que se ha separado por incisión o lesión". En el trasplante y la reimplantación, la reinserción puede definirse además como la reunión del tejido conectivo (fibroso) con la superficie de la raíz, en la que el ligamento periodontal vital está unido y rodea la raíz después de la reimplantación. (2) (26)

Una favorable cicatrización del ligamento periodontal depende del número de células viables que se conservan en la raíz, las cuales pueden ser mecánicamente dañadas durante la extracción, o dañadas bioquímicamente debido a diversas condiciones extraorales. Las células del ligamento periodontal son fácilmente dañadas bajo condiciones de estrés tales como un pH variable, presión osmótica alterada, deshidratación, etc. Si los dientes se extraen con un mínimo daño mecánico al ligamento periodontal y se conservan en condiciones óptimas hasta el final de la intervención quirúrgica, se debe esperar una curación exitosa. En esta situación, la "reinserción" se produce en 2 semanas entre los tejidos conectivos del ligamento periodontal de la superficie radicular y la pared del alvéolo. (3)

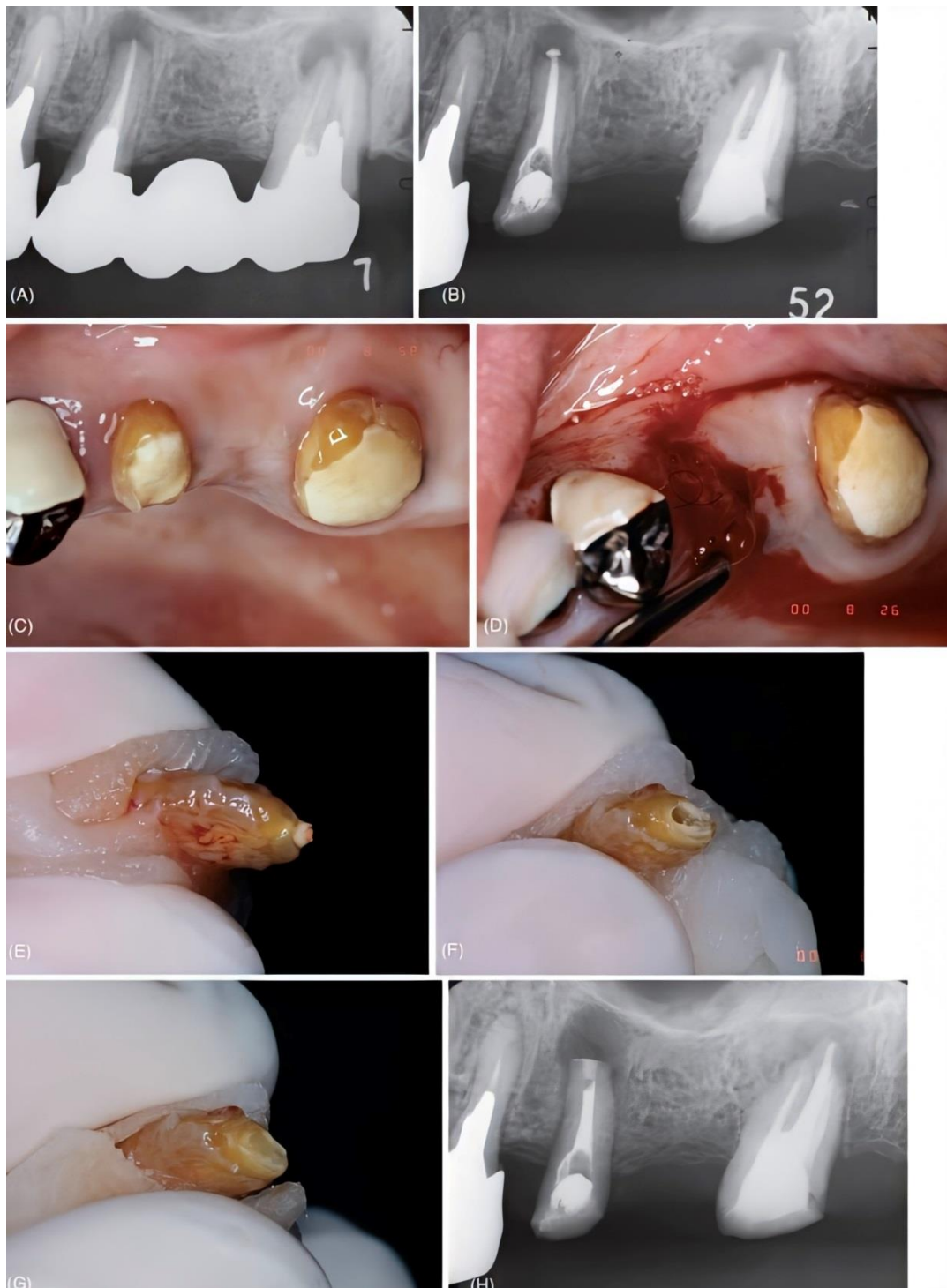

Fig 1.7: Reimplantación intencional. A) Se observa periodontitis apical crónica alrededor de los ápices del segundo premolar y segundo molar en una mujer de 40 años. B) A pesar del retratamiento endodóntico del segundo premolar, la lesión no disminuye. C) Aspecto clínico de los dientes. D) Se extrajo el premolar para tratamiento endodóntico extraoral y al mismo tiempo se retiró el tejido de granulación del alvéolo. E) La apariencia del ápice antes del tratamiento. F) Se cortaron tres milímetros del ápice y se prepararon 2-3 mm del canal apical. G) El ápice se selló con cemento de ionómero de vidrio fotopolimerizable. H) Radiografía del premolar reimplantado en el alvéolo original. (5)

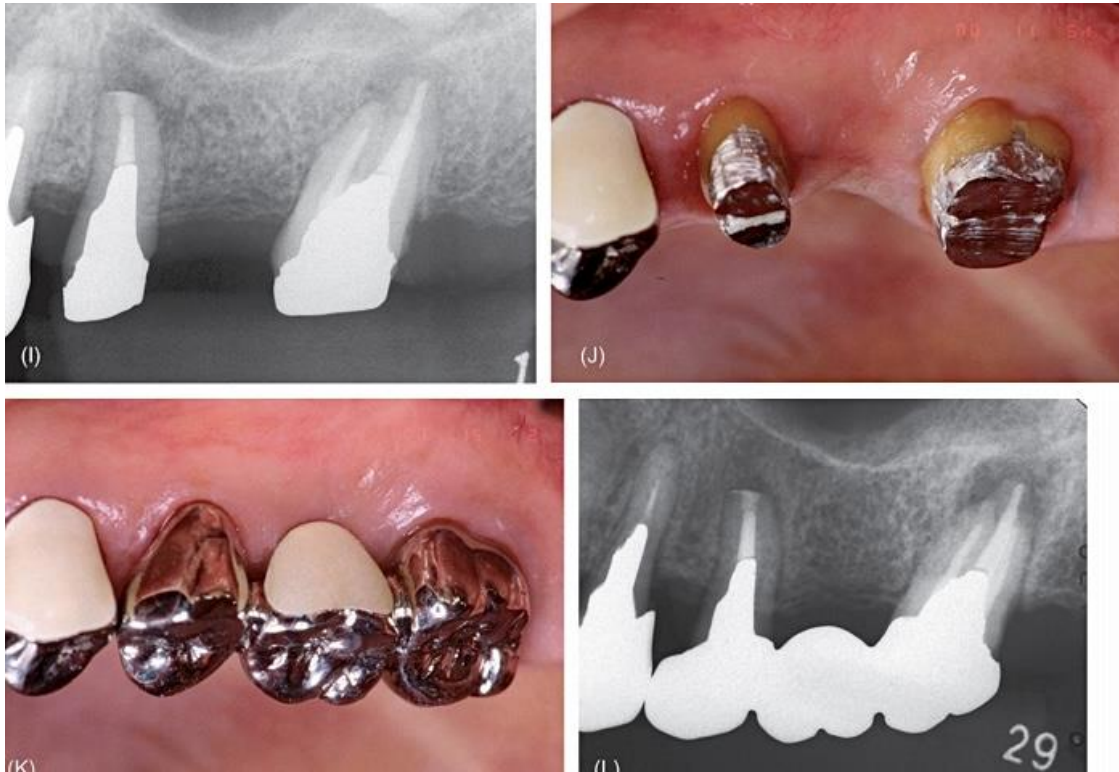

Fig 1.7.1: Continuación: I) Radiografía 3 meses después, la lesión apical ya ha disminuido. J) Vista clínica con el poste y el muñón en su lugar y antes de la restauración con un puente fijo. K) Vista clínica después de la restauración. L) Radiografía 1 año después. El diente reimplantado intencionalmente ha sanado, mientras que el molar que fue retratado endodónticamente ha desarrollado periodontitis nuevamente. (5)

Varios estudios han demostrado que la cicatrización por re inserción se produce si un diente extraído con una fijación adecuada del ligamento periodontal se reimplanta en el alvéolo en un corto período de tiempo. El ligamento periodontal suele estar separado en el medio, la capa interna se une al diente y el resto se deja en el alvéolo. El proceso de cicatrización del diente reimplantado es el siguiente (2):

- 3 días después de la reimplantación: la fibrina y los eritrocitos se dispersan entre el ligamento periodontal unido a la raíz y el que queda en el alvéolo. Se observa hemorragia en algunas áreas.
- 1 a 2 semanas después de la reimplantación: los fibroblastos y las fibras de colágeno son visibles en el área desgarrada, lo que indica el comienzo de la reparación del ligamento periodontal.

- 3 a 4 semanas después de la reimplantación: se observa proliferación de fibroblastos y haces de fibras de colágeno regularmente alineados, lo que indica que la alineación funcional del tejido del ligamento periodontal está en progreso.
- 8 semanas después de la reimplantación: se observa el ligamento periodontal casi normal y una alineación de los haces de fibras de colágeno. (2)

La reparación del ligamento periodontal tarda más de 1 mes en alcanzar la etapa inicial (disposición funcional de las fibras), pero en el área gingival y las áreas cervicales de la raíz, la reinsertión se produce en solo 1 a 3 semanas. (5)

La reparación del ligamento periodontal en el trasplante con alvéolos con preparación quirúrgica es diferente a la observada en los trasplantes ya existentes. La diferencia en la cicatrización está relacionada con la ausencia de fibras de ligamento periodontal en las paredes de los receptáculos preparados. (2)

La reinsertión de las fibras gingivales a las fibras de la raíz cervical es similar a la de las reimplantaciones y los trasplantes en términos de tiempo. Debajo de la cresta ósea, emerge una imagen diferente. Durante la primera semana después del trasplante, el ligamento periodontal de la superficie de la raíz se mantiene vital en presencia del coágulo de sangre circundante. Durante las siguientes 2 semanas, el coágulo de sangre se reemplaza por tejido de granulación que proporciona un ambiente favorable para que el ligamento periodontal multiplique nutrientes y establezca el escenario para la reinsertión del tejido conectivo en los próximos 2 a 6 meses, el tejido de granulación y el hueso inmaduro se reemplazan por hueso maduro y se produce la reinsertión de hueso al diente. (5)

El ligamento periodontal se alinea paralelo, en lugar de perpendicular, a la superficie de la raíz en estos trasplantes. Se encontró que la anchura del espacio del ligamento periodontal disminuyó después de la cicatrización, lo que plantea la cuestión del papel que puede desempeñar una disminución en los restos de células epiteliales de Malassez en los trasplantes con preparación quirúrgica. Clínicamente, parece que la cicatrización satisfactoria (es decir, sin reabsorción radicular, con mantenimiento de un espacio del ligamento periodontal y aparente movilidad normal de los dientes) tiene lugar en el autotrasplante de dientes en las cavidades

alveolares preparadas quirúrgicamente, sin embargo, debe reconocerse que la presencia de unión del ligamento periodontal a las paredes óseas de las cuencas receptoras juega un papel importante en la cicatrización. (2) (5)

Un estudio comparativo de trasplante y reimplante realizado por Andreasen demostró que el pronóstico en el trasplante depende de la presencia de ligamento periodontal vital en el alveolo. El último tejido del ligamento periodontal carece de capacidad de proteger la superficie de la raíz contra la reabsorción e induce el crecimiento de un nuevo ligamento periodontal en la superficie de ésta. (2)

El factor decisivo del pronóstico es la cicatrización de las células del ligamento periodontal, la cual depende de la vitalidad de sus células unidas a la superficie de la raíz del diente donante. Por lo tanto, la extracción sin dañar la superficie de la raíz del diente donante y el trasplante rápido en el sitio del receptor son los puntos clave para el autotrasplante exitoso. (8)

Dientes con curvaturas radiculares acentuadas y otras anomalías de la forma o posición generalmente están contraindicadas para el trasplante porque hay un mayor riesgo de daño al ligamento periodontal durante la extracción. (9)

- *Nueva inserción.*

Los estudios de reimplantación han demostrado que los déficits del ligamento periodontal en la superficie de la raíz se reparan mediante una nueva inserción. La nueva inserción se define como "la unión del tejido conectivo con una superficie radicular que ha sido privada de su ligamento periodontal". También podría definirse como "la regeneración y fijación del tejido del ligamento periodontal a una superficie radicular que perdió el ligamento periodontal patológica o mecánicamente". El mecanismo de una nueva inserción es la formación de tejido conectivo entre la superficie de la raíz expuesta y el tejido circundante (hueso o tejido conectivo gingival) mediante la proliferación de las células derivadas del ligamento periodontal alrededor de la superficie de la raíz expuesta con la adición de cemento en la raíz y la inclusión de las fibras de Sharpey en el cemento. (26)

El tamaño del déficit del ligamento periodontal en la superficie de la raíz y la distancia desde la pared del zócalo del sitio receptor a la raíz afectan la probabilidad de cicatrización por nueva inserción. Cuanto mayor sea la distancia entre el hueso y la raíz, más tiempo puede ser necesario para que el tejido óseo llegue a la raíz, lo que permite un rango más amplio de reparación del ligamento periodontal por nueva inserción. (2)

Andreasen y Kristerson encontraron que hasta 2 mm de ancho desde la pérdida periodontal en la superficie de la raíz puede repararse mediante la nueva inserción. Nunca se puede estar seguro de que todo el ligamento periodontal está vital o no está dañado después de la extracción del diente donante en el trasplante o reimplante. Por lo tanto, a menos que ocurra cicatrización por nueva inserción, muchos dientes trasplantados y reimplantados sufrirán resorción radicular. Como se discutirá más adelante, la terapia del conducto radicular de los dientes con resorción inflamatoria permite reparar la resorción de la cavidad mediante una nueva inserción y el cese de la resorción de la raíz. Por lo tanto, la cicatrización se logra mediante la reinsertión y el desarrollo de nueva inserción en el trasplante y la reimplantación. (2)

- *Capa de ligamento periodontal necesaria para trasplante y reimplante.*

El éxito del autotrasplante de dientes depende principalmente de la vitalidad del ligamento periodontal unido al diente donante. El ligamento periodontal se corta en el centro cuando se extrae el diente donante, dejando una capa de ligamento periodontal en la superficie de la raíz que contiene células (cementoblastos, fibroblastos, pericitos, células epiteliales de Malassez) que juegan un papel importante en la prevención de la resorción de la raíz. Es deseable extraer un diente con la mayor cantidad posible de ligamento periodontal unido a él, a pesar de que la capa de cementoblastos por sí sola parece ser efectiva para prevenir la resorción de la raíz. (2) (27)

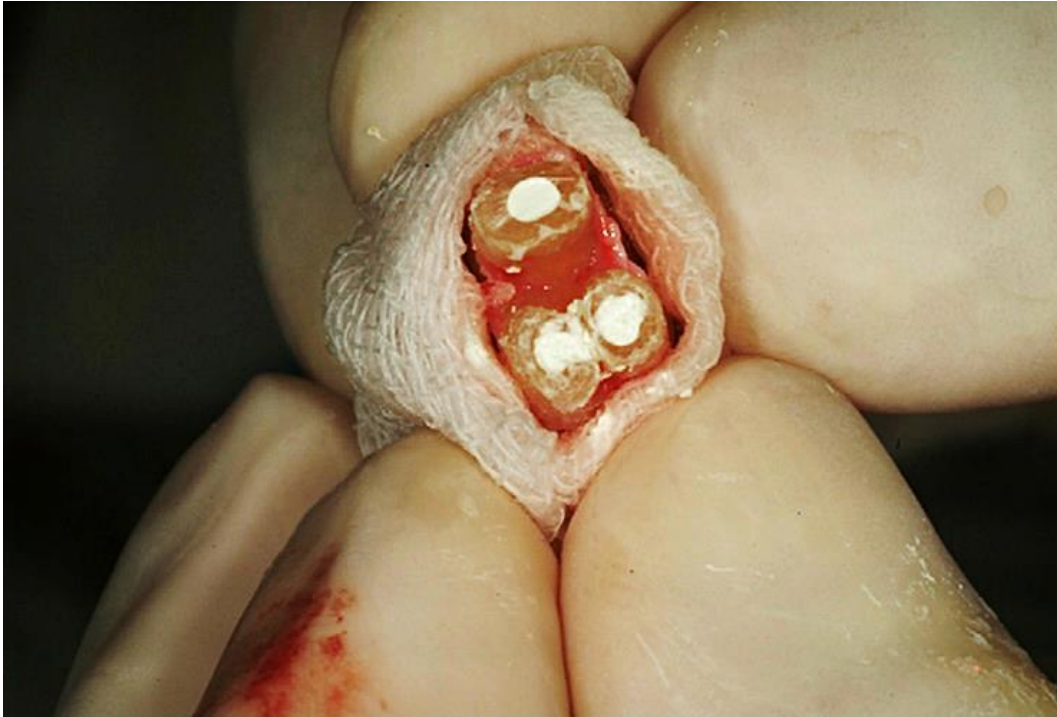


Fig 1.8: Una fotografía de la obturación retrógrada con MTA. Para reducir la lesión de la membrana periodontal, el diente se envolvió en una gasa humedecida con solución salina. Utilizando una punta de diamante, se realizó una apicectomía y se realizó la obturación retrógrada. (32)

- *Supervivencia del ligamento periodontal fuera de boca.*

La preservación del ligamento periodontal vital de los dientes donantes fuera de la boca es esencial para un resultado exitoso. Se ha estudiado la tasa de supervivencia del ligamento periodontal bajo diversas condiciones conservantes. El ligamento periodontal es susceptible a cambios en el pH y la presión osmótica. En condiciones secas, la mayor parte del ligamento periodontal sigue siendo vital después de 18 minutos, pero después de 30 minutos más de la mitad no es vital y, después de 120 minutos, la mayor parte se ha vuelto necrótica. La mayor parte del tejido del ligamento periodontal es vital hasta después de 120 minutos en suero fisiológico, pero después de 120 minutos en agua corriente, las células no sobreviven. Se pueden mantener vitales durante horas (de 1 a 24 horas) en leche o en líquidos de conservación desarrollados recientemente. (3) (37)

II.II. Mecanismo de resorción de la raíz.

La resorción de la raíz ocurre cuando un diente donado con falta parcial o total de ligamento periodontal vital es trasplantado o reimplantado. Se clasifica en tres grupos: resorción de reemplazo, resorción inflamatoria y resorción de superficie. Se ha demostrado que la extensión del ligamento periodontal faltante y la existencia de infección pulpar determinarán qué tipo de resorción ocurrirá. (2)

- *Resorción de reemplazo.*

La resorción de reemplazo ocurre cuando un diente con pérdida extensa de ligamento periodontal vital es trasplantado o reimplantado. La resorción de reemplazo es el fenómeno por el cual la raíz es reabsorbida y reemplazada por hueso. Resulta en anquilosis, en la cual el hueso y la raíz se fusionan. (3)

La remodelación siempre se produce en el tejido óseo como parte de la homeostasis. La resorción ósea es una función de los osteoclastos y la aposición ósea de los osteoblastos. Estas células siempre trabajan juntas y gobiernan el sistema de reabsorción - aposición (el llamado "fenómeno de acoplamiento"). Los monocitos derivados de las células madre de la médula emigran de los vasos mediante quimiotaxis y se convierten en osteoclastos multinucleados después de la fusión, diferenciación y madurez. Los osteoclastos se proporcionan constantemente al tejido óseo mediante este mecanismo embrionario. Cuando las raíces con ligamento periodontal necrótico o perdido entran en contacto con el hueso y sus osteoclastos, los tejidos duros de la raíz (cemento y dentina) se ven involucrados en el proceso de remodelación durante la resorción ósea y radicular. (23)

Un estudio realizado por Ichinokawa (1999) en monos ha demostrado la aposición de tejido duro en la superficie de la raíz 1 semana después de la reimplantación. Un hallazgo interesante de este estudio es que la aposición de tejido duro por osteoblastos derivados del tejido del ligamento periodontal que queda en el alvéolo precede a la resorción de la raíz. La fusión parcial de la aposición ósea del lado de la raíz y el lado del hueso alveolar se observó 4 semanas después del procedimiento, lo que indica que la anquilosis había comenzado en esta área. Clínicamente, la anquilosis suele ser difícil de detectar porque estos dientes

muestran cierta movilidad y responden normalmente a las pruebas de percusión. La evaluación radiográfica a largo plazo es la única forma de determinar si la anquilosis parcial progresará a una resorción de reemplazo continua con pérdida completa de las raíces, o si será reparada por una nueva inserción. (2)

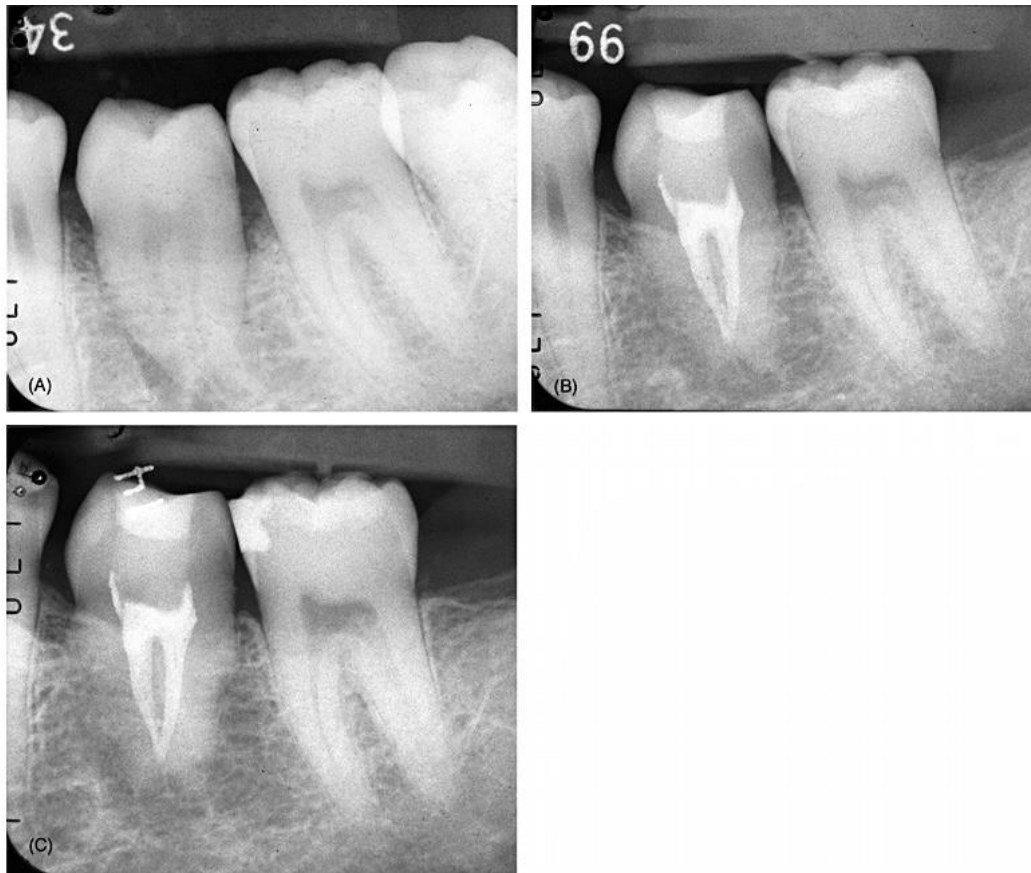

Fig 1.9: Reabsorción de reemplazo después del trasplante. A) Se trasplantó un tercer molar superior de un hombre de 46 años en el sitio del primer molar. B) Seguimiento radiográfico de dos años. No se observa espacio del ligamento periodontal y la anquilosis es evidente. C) Seguimiento radiográfico de cuatro años. Evidencia de progresión de la reabsorción radicular a un ritmo muy lento. (5)

Una característica de la resorción de reemplazo es que la velocidad de la resorción de la raíz depende de la edad del huésped. La velocidad de la resorción de reemplazo es proporcional a la velocidad de remodelación del huésped (más rápido en niños: 50% / año y más lento en adultos: 2% / año). Por lo tanto, incluso cuando se produce anquilosis después del trasplante o la reimplantación, el diente puede funcionar normalmente durante un largo período de tiempo. (5)

- *Resorción inflamatoria.*

La reabsorción inflamatoria se observa cuando un diente con infección pulpar y pérdida parcial del ligamento periodontal es trasplantado o reimplantado. El proceso comienza donde la reabsorción de la superficie por osteoclastos de cemento ha expuesto la dentina radicular en áreas donde falta el ligamento periodontal o está necrótico. Las áreas de dentina expuestas dejan túbulos que se comunican con el espacio pulpar en el que está presente el tejido pulpar infectado. Las bacterias y sus subproductos migran a través de los túbulos hacia la superficie de la raíz e inducen una respuesta inflamatoria en el tejido del huésped. Los osteoclastos emergen de la sangre circulante en respuesta al mecanismo de defensa del huésped y estos osteoclastos se involucran en la resorción progresiva de la dentina. (2) (23)

Una característica de la resorción inflamatoria es la existencia de tejido granulomatoso, que contiene muchos vasos capilares en la fosa de resorción, lo que hace que el área sea radiolúcida. Clínicamente, la radiolucidez se puede observar en radiografías 1 a 2 meses después del trasplante de la reimplantación. A veces, se observa una reabsorción inflamatoria tardía en el área cervical varios años después del trasplante. La edad de los huéspedes afecta la velocidad de la resorción inflamatoria de la raíz, que es rápida en general. (23)

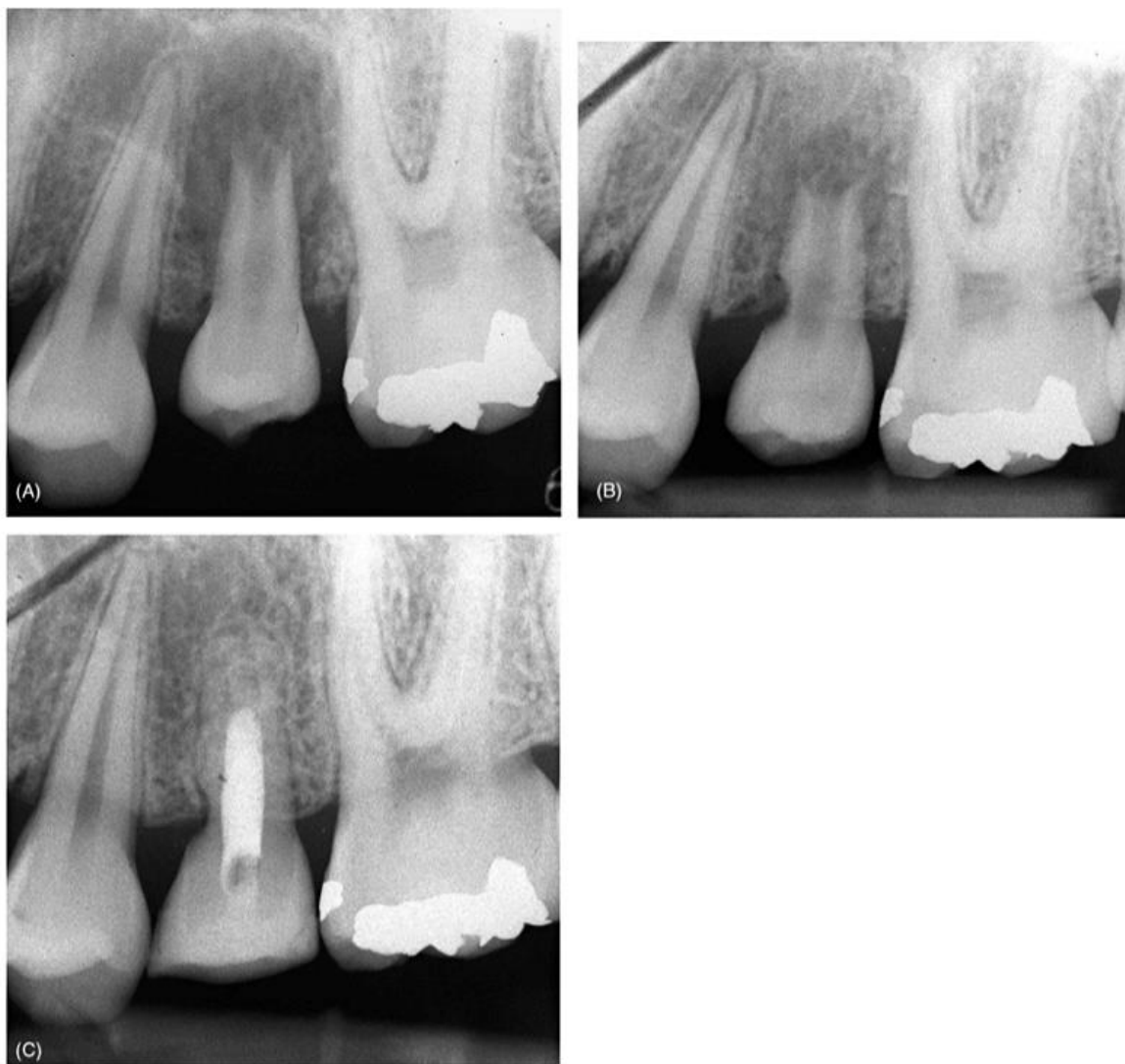


Fig. 1.10: Reabsorción inflamatoria externa después del trasplante. A) Un segundo premolar impactado de una joven de 15 años fue trasplantado en el sitio del segundo molar primario. B) El diente trasplantado no logró revascularizar y 2 meses después del trasplante se observó periodontitis apical y reabsorción inflamatoria mesial. El conducto se trató el mismo día y se realizaron recambios con preparaciones de Ca (OH) 2. C) Seguimiento radiográfico a dos años. Tanto la periodontitis apical como la reabsorción radicular se han resuelto. (5)

A diferencia de la resorción de reemplazo, la resorción inflamatoria puede ser detenida si se realiza pronto. Después de la terapia de conducto radicular, el tejido de granulación se reemplaza por tejido de ligamento periodontal que invade la cicatrización por nueva inserción. Si la reabsorción es grande, existe el riesgo de que se produzca actividad osteoclástica antes del cemento y se produzca la unión de la fibra del ligamento periodontal, lo que resulta en la reabsorción de reemplazo (anquilosis). (2) (23) (29)

La resorción de la superficie se limita a la superficie del cemento o la dentina. Es parte del mecanismo de reparación en el que se deposita cemento nuevo en las áreas recientemente reabsorbidas y las fibras del ligamento periodontal se incrustan en el cemento nuevo. La resorción de la superficie es el resultado de una lesión parcial limitada del ligamento periodontal y es transitoria cuando se realiza la reparación. (5)

II.III. Cicatrización del tejido gingival.

Un trasplante en el que el ligamento periodontal adherido al diente donante está presente en un nivel de 1 mm evitando la cresta ósea, permite una consideración adecuada para lograr el espesor biológico ideal en el área cervical. Si el diente donante se coloca más profundamente en la cavidad receptora y hay menos de 1 mm de fibras ligamentosas periodontales unidas en la raíz sobre la cresta alveolar, se produce una migración apical del epitelio. El restablecimiento del espesor biológico adecuado ocurrirá a expensas del hueso de la cresta alveolar. Si el diente se coloca demasiado poco profundo, se producirá un largo accesorio de tejido conectivo, siempre que exista tejido gingival adecuado. Sin embargo, no se puede predecir el mantenimiento de una conexión de tejido conectivo tan larga. (24)

La cicatrización del tejido gingival se mejora colocando el diente donante de modo que una banda de 1 mm de fibras del ligamento periodontal radicular esté por encima de la cresta del hueso, como se describió anteriormente. Para lograr este resultado óptimo, el tejido conectivo gingival debe suturarse firmemente en contacto con la banda de 1 mm de fibras del ligamento periodontal radicular. Parece estar establecido naturalmente que un milímetro de unión epitelial de la parte inferior del surco es la cantidad mínima que se requiere para mejorar esta cicatrización. (24)

II.IV. Cicatrización del hueso alveolar.

La cicatrización o el ancho del hueso alveolar se reduce después de la extracción, pero el hueso alveolar crece junto con la erupción de los dientes. Parece que el ligamento periodontal unido a los dientes tiene un rol importante en la formación del hueso alveolar. Por lo tanto, es importante considerar el papel del ligamento

periodontal unido a un diente donante en la formación del hueso alveolar como parte de la obtención de una cicatrización óptima. (2)

Los sitios receptores ideales deberían tener suficiente soporte óseo alveolar en todas las dimensiones, una cantidad apropiada de tejido queratinizado unido y ninguna inflamación. (8)

El hueso alveolar consta del hueso alveolar propiamente dicho y el proceso alveolar. El hueso alveolar propiamente dicho es el hueso compacto agregado en la superficie interna de la cavidad alveolar por osteoblastos derivados del ligamento periodontal. El proceso alveolar es el tejido óseo derivado del hueso basal. Por lo tanto, el hueso alveolar propiamente dicho y el proceso alveolar deben considerarse por separado para determinar la capacidad del ligamento periodontal para formar hueso alveolar. (2)

- *Formación de hueso alveolar propiamente dicho.*

El hueso alveolar propiamente dicho aparece como lámina dura. La lámina dura se puede observar en la mayoría de los casos dentro de varios meses después del trasplante. Este hecho indica que el ligamento periodontal del diente donante tiene la capacidad de formar hueso alveolar propiamente dicho. (3)

- *Formación de hueso alveolar.*

Algunas células son capaces de diferenciarse en osteoblastos en el ligamento periodontal. Por lo tanto, se puede esperar la regeneración del hueso alveolar por el ligamento periodontal de los dientes donados. Para decirlo de manera más concreta, puede ser posible regenerar el hueso (osteogénesis) alrededor de un diente donante que se ha trasplantado a un área sin soporte óseo. Los estudios han demostrado que el ligamento periodontal de un diente donante forma tejido óseo alrededor de la raíz, incluso cuando está incrustado en el tejido blando. Sin embargo, no está claro si este tejido óseo es un "hueso funcional" que participa en la formación ósea del huésped. El papel principal del hueso alveolar es formar la cresta y mantener la función de los dientes. El papel lo cumple el hueso alveolar derivado del hueso basal, no el delgado tejido calcificado agregado por los

osteoblastos derivados del ligamento periodontal. Por lo tanto, no es razonable esperar la regeneración del hueso alveolar funcional. (2) (25)

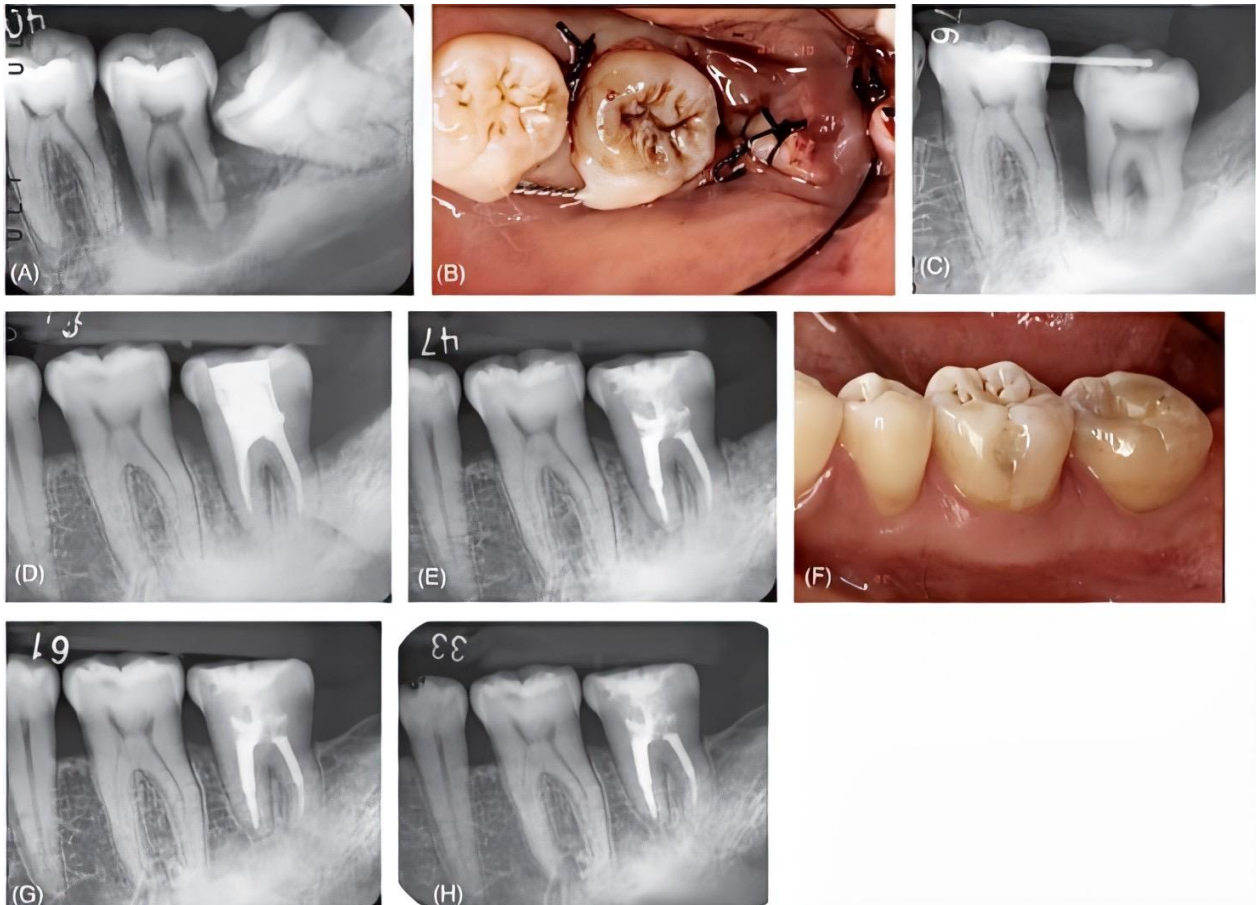

Fig 1.11: Regeneración ósea alrededor de un trasplante. A) Varón de 39 años con periodontitis avanzada en el segundo molar. Se consideró que el tercer molar adyacente era un buen candidato para reemplazar el diente Próximo a extraerse. B) Cuadro clínico inmediato posterior al trasplante. C) Aspecto radiográfico inmediato después del trasplante. El diente transplantado se colocó por debajo del plano oclusal. D) Seguimiento a los siete meses. El trasplante tiene movilidad natural en una dirección mesio-coronal y se observa regeneración ósea alrededor del trasplante. E) Imagen radiográfica 14 meses después. F) Cuadro clínico a 2 años y 7 meses después. La corona del trasplante se ha reconfigurado con composite. G) Seguimiento radiográfico de cinco años que muestra un contorno óseo normal alrededor del diente. H) Seguimiento radiográfico a siete años. (5)

Por otro lado, la regeneración ósea por osteoinducción de un diente donante a veces se observa clínicamente. La osteoinducción se observa como el proceso de regeneración del hueso circundante (hueso funcional) hacia el ligamento periodontal. Sin embargo, no se puede esperar la regeneración ósea vertical u horizontalmente a menos que exista tejido óseo alrededor de los dientes del donante. Una razón es que el tejido conectivo gingival inhibe la regeneración ósea,

y las células derivadas del ligamento periodontal no se diferencian de las derivadas del tejido gingival una vez que se establece la reinscripción entre el ligamento periodontal y el tejido gingival. De hecho, se ha demostrado que la nueva unión (regeneración del ligamento periodontal) no necesariamente acompaña a la regeneración ósea. (25)

Los procedimientos de injerto óseo y el trasplante hacen posible la regeneración ósea horizontal o la osteoinducción en áreas alrededor de los dientes donantes donde hay una falta de masa ósea (preservando el espacio entre el ligamento periodontal y el tejido conectivo gingival). También es posible lograr la osteoinducción y la regeneración por erupción forzada después de colocar el diente donante profundamente en el sitio del receptor. (2)

- *Homeostasis del hueso alveolar.*

El ligamento periodontal del diente trasplantado toma una parte importante en la homeostasis del hueso alveolar (altura, anchura) o en el espacio del ligamento periodontal. En otras palabras, se espera la preservación de la cresta en el proceso de trasplantación. (2)

II.V. Cicatrización de la pulpa dental y continuación del desarrollo radicular.

- *Cicatrización de la pulpa dental: Obliteración del conducto.*

La vaina de la raíz epitelial de Hertwig está presente en los dientes en desarrollo y la regeneración de los vasos capilares progresa a través de este agujero apical, mientras que el tejido periodontal dentro de la vaina de la raíz epitelial prolifera en los conductos. La velocidad de esta proliferación es de aproximadamente 0,5 mm/día y el conducto se llena de tejido vital en unos pocos meses. La calcificación rápida ocurre en este momento y el conducto pronto se oblitera. La obliteración total se puede distinguir de la obliteración parcial. (28)

En la obliteración total, el conducto radicular no puede observarse radiográficamente y solo con aumento clínico. Por otro lado, parte del conducto radicular puede observarse en la obliteración parcial. Incluso después de la obliteración del conducto, los dientes trasplantados responden positivamente a las pruebas eléctricas de sensibilidad pulpar; sin embargo, los dientes totalmente obliterados tienden a perder esta respuesta positiva con el tiempo. Los dientes parcialmente obliterados deben continuar respondiendo positivamente a las pruebas pulpares a menos que ocurra una necrosis. Clínicamente, se puede esperar cicatrización de la pulpa dental cuando se preserva la vaina de la raíz epitelial de Hertwig, incluso en una pequeña cantidad. (2) (5) (28)

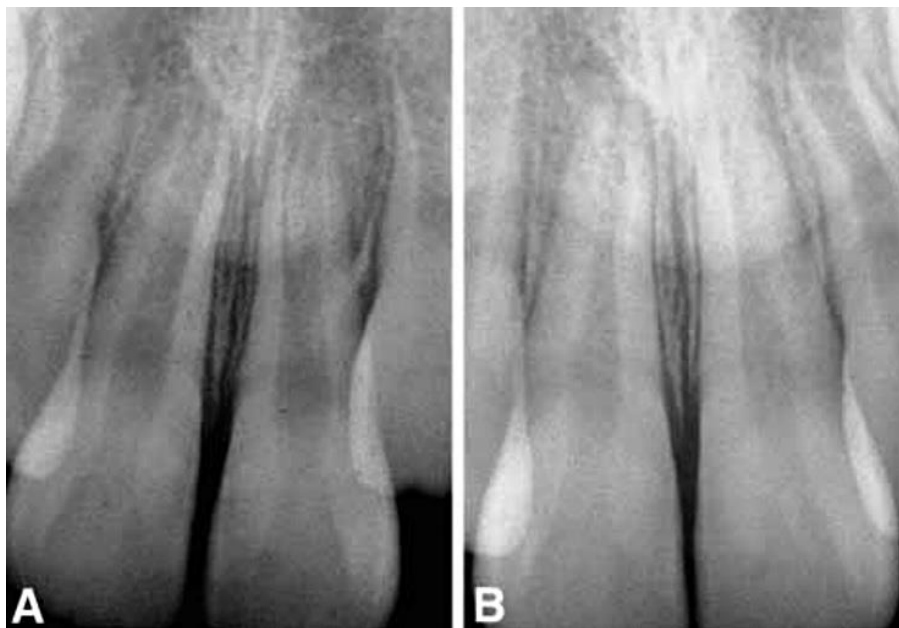


Fig 1.12: Revascularización de un diente inmaduro. A) La etapa de desarrollo de la raíz poco después del reposicionamiento. B) Un año después se observa que la raíz ha seguido desarrollándose y engrosándose. (23)

El tejido duro (dentina similar a los osteolitos) que se forma en el espacio pulpar atrapa los vasos debido a la rápida obliteración. Incluso cuando las radiografías muestran la obliteración completa del canal, todavía hay tejido pulpar presente. Si este tejido se infecta, el diente puede desarrollar una lesión apical, que puede ser difícil de tratar debido a problemas para encontrar y limpiar los conductos minúsculos. Se debe tener mucho cuidado para proteger estos dientes donantes de las caries, que pueden provocar necrosis pulpar. (11)

- Ligamento periodontal interno: Se puede desarrollar un ligamento periodontal interno en la cicatrización después del trasplante o reimplante de un diente en desarrollo. Esta cicatrización ocurre debido a la invasión y regeneración del ligamento periodontal y el tejido óseo en el canal de la pulpa dental, posiblemente debido a la necrosis o la extracción mecánica de la vaina epitelial de Hertwig, que actúa como una barrera, permitiendo la proliferación ósea en el conducto. Debido a que los dientes con ligamentos periodontales internos funcionan normalmente después de la cicatrización, no es necesario ningún tratamiento, pero se debe tener en cuenta la posibilidad de que, en algunos casos, se produzca una resorción de reemplazo (anquilosis) en lugar del ligamento periodontal interno. (2)

- Terapia de conductos en dientes en desarrollo: Cuando la pulpa dental no cicatriza después del trasplante de dientes en desarrollo, es necesaria la terapia del conducto radicular. La infección del tejido de la pulpa dental es la razón principal del fracaso de la cicatrización. La apexificación está indicada cuando la infección se extiende al ápice y la vaina de la raíz epitelial de Hertwig esta necrótica. La apicogénesis está indicada cuando la infección se limita al tejido pulpar coronal y la capa de la vaina se encuentra sana. El hidróxido de calcio se aplica en los conductos después de la extracción del tejido necrótico en ambos procedimientos. (2) (5)

- *Continuidad del desarrollo de la raíz dental.*

Se espera que el desarrollo continuo de las raíces acompañe a la cicatrización de la pulpa en el trasplante de los dientes en desarrollo. (5)

El desarrollo completo no se logrará en todos los dientes trasplantados. El desarrollo de las raíces se puede clasificar para incluir el paro total, lo que indica que no hay desarrollo después del trasplante; arresto parcial, que indica cierto desarrollo; y no arresto, lo que indica el desarrollo completo de las raíces. (8)

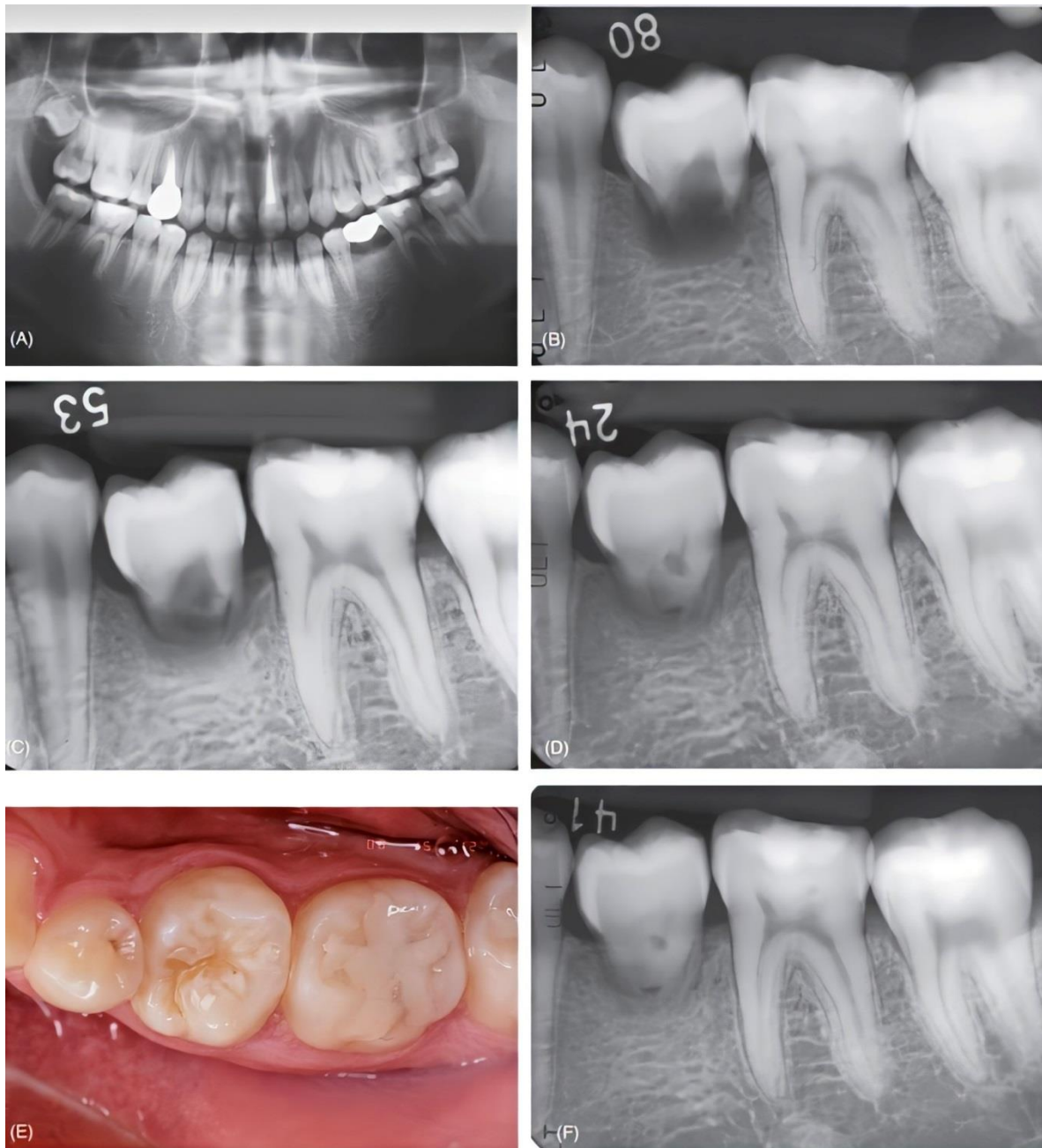


Fig 1.13: Detención del desarrollo de las raíces. A) Se planeó trasplantar un tercer molar en este joven de 16 años en un sitio aplásico. B) Radiografía inmediatamente después del trasplante. La etapa de desarrollo radicular del diente donante era demasiado temprana para el trasplante, pero se consideró que el diente temporal ya no podía conservarse. C) Seguimiento radiográfico a los cuatro meses. D) Seguimiento radiográfico 1 año después. E) Seguimiento clínico a los 18 meses. El aspecto y la función de los dientes son normales. F) Imagen radiográfica a los 18 meses. No se puede esperar que continúe el desarrollo de la raíz. Sin embargo, el trasplante es estable y el paciente quedó satisfecho con el resultado. (5)

Un estudio clínico realizado con 370 premolares mostró tasas de desarrollo de la raíz del 14% de detención total, 21% sin arresto y 65% de detención parcial, independientemente de la etapa de desarrollo de las raíces o el método de

plantación. Teniendo en cuenta tanto la cicatrización de la pulpa dental como el desarrollo continuo de las raíces, el momento ideal del trasplante de los dientes en desarrollo es cuando las raíces del diente donante se completan entre tres cuartos y cuatro quintos. (2) (11)

Un diente donante con formación de raíz completa o casi completa generalmente requiere tratamiento endodóntico. Se prefiere la terapia preoperatoria del conducto radicular. De lo contrario, se debe realizar una terapia de conducto radicular después de 2 semanas de cirugía. Dado que el tratamiento endodóntico extraalveolar aumenta el riesgo de reabsorción radicular posterior, debe hacerse con cuidado. (8)

La Asociación Americana de Endodoncia recomienda que a los dientes con ápices cerrados se les debe realizar la extirpación pulpar entre 7 y 14 días después del trasplante (9) para evitar que la pulpa necrótica infectada induzca la resorción inflamatoria y la pérdida temprana. Esto parece estar justificado por el hecho de que solo el 15% de los dientes con desarrollo completo de la raíz se revitalizan después del trasplante, en contraste con el 96% de los dientes con formación radicular incompleta. (9)

En los casos informados, los tejidos pulpares se extirparon 1 semana después del trasplante, con la posterior colocación de un apósito de hidróxido de calcio. Se espera que los medicamentos de hidróxido favorezcan la reparación ósea e inhiban la reabsorción radicular (16) debido a su alto pH, que proporciona un efecto antimicrobiano y estimulante durante el proceso de cicatrización. (12)

La literatura sugiere que el trasplante de dientes con raíces completas es altamente exitoso (15), en un estudio de seguimiento de 278 dientes autotrasplantados, concluyeron que éste era un método confiable con un buen pronóstico para los dientes donantes con ápices abiertos y cerrados. Sin embargo, se observaron porcentajes más altos de pérdida en dientes trasplantados con desarrollo completo de la raíz. (9)

III. Autotrasplante dental.

III.I. Definición.

El trasplante dental autógeno o autotrasplante es un tratamiento que consiste en un movimiento quirúrgico de un diente desde su ubicación original a otro sitio dentro de la boca de la misma persona. Es un tratamiento alternativo que reemplaza un diente faltante cuando se dispone de un diente donante adecuado. También es una opción de tratamiento exitosa para ahorrar una cantidad significativa de tiempo y costos comparándolo con los implantes dentales o prótesis convencionales. (8)

III.II. Clasificación e indicaciones clínicas.

El autotransplante se clasificará en tres grupos:

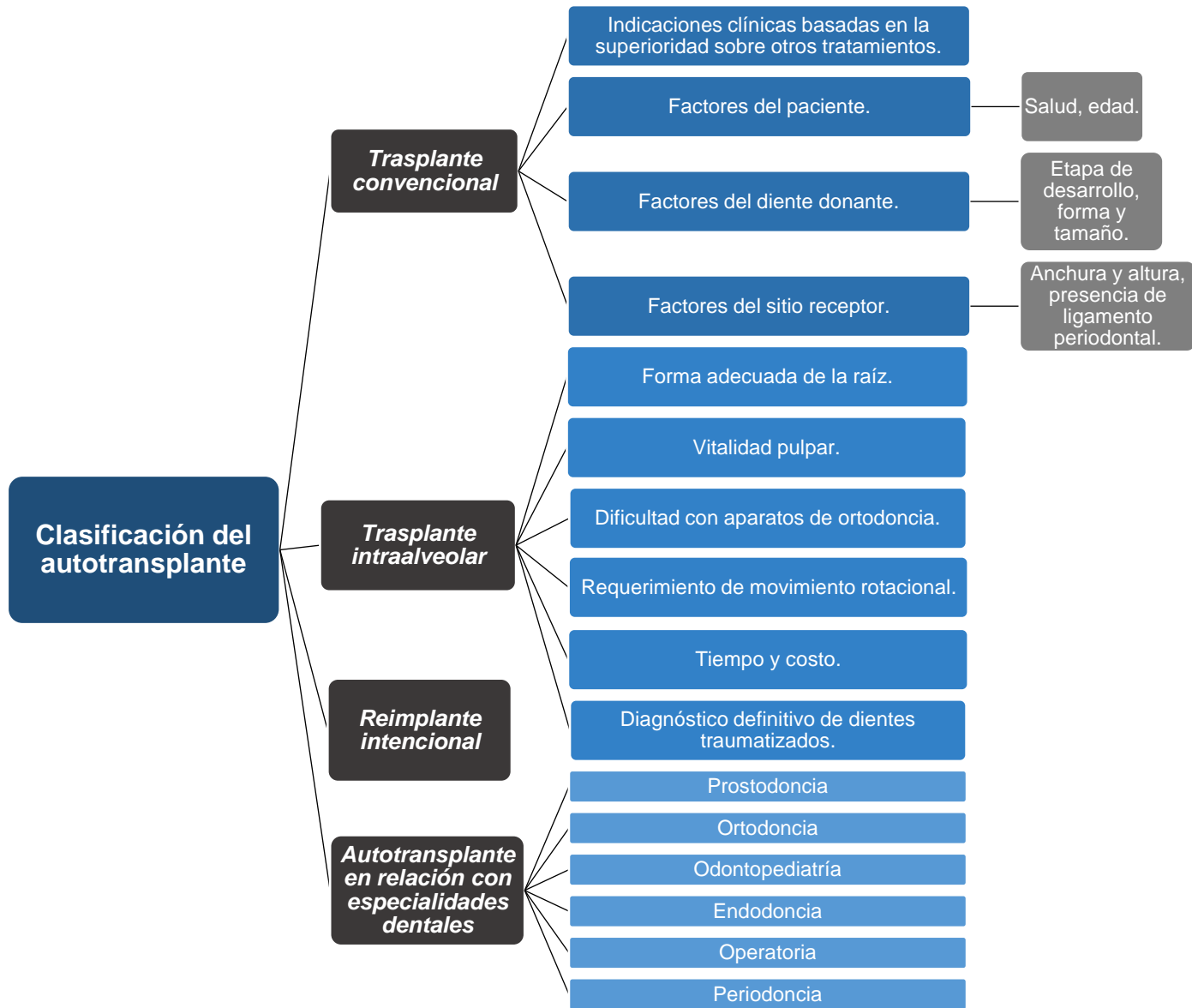


Fig 1.14: Clasificación del autotransplante. (2)

III.III. Indicaciones clínicas basadas en la superioridad sobre otros tratamientos.

El trasplante autógeno de dientes es un tratamiento alternativo que reemplaza un diente faltante cuando hay un donante adecuado disponible. También es una opción

de tratamiento exitosa para ahorrar una cantidad significativa de tiempo y costos comparando implantes o prótesis convencionales. Estos casos, que requirieron extracción de un solo diente debido a caries profunda y enfermedad periodontal severa, podrían tener buenos resultados al trasplantar un diente donador no funcional pero sano al sitio de extracción. (8)

Generalmente, el trasplante convencional está indicado cuando un diente no se puede restaurar y un diente como un tercer molar o un diente en mal posición no están en funcionamiento. A menudo, la indicación es el trasplante de terceros molares al sitio de extracción de los primeros o segundos molares no restaurables. (17)

Si el tamaño del diente donante es apropiado, el trasplante también es posible en el área premolar o anterior. Los dientes donantes no se limitan a los terceros molares. Los premolares o caninos mal posicionados o impactados también pueden servir como dientes donantes. (17)

A diferencia de los implantes dentales, los dientes autotrasplantados se comportan con éxito de manera idéntica a los dientes naturales. La presencia de ligamento periodontal permite tanto la formación continua de hueso y tejido blando en el sitio del receptor como el movimiento ortodóntico del diente. De hecho, las fuerzas de ortodoncia tempranas mejoran el pronóstico de los dientes autotrasplantados. Los principales beneficios de esta técnica incluyen estética mejorada, desarrollo dentofacial, propiocepción e integridad del arco dental. (6)

- *Factores del paciente.*

Debido a que el trasplante es un procedimiento quirúrgico, los pacientes no deberán tener problemas sistémicos importantes, deberán aceptar el procedimiento y ser cooperativos. Los pacientes más jóvenes y aquellos sin enfermedades metabólicas tienen mejores pronósticos. (2) (29)

- *Factores del diente donante: etapa de desarrollo, forma y tamaño.*

Los dientes donantes no deben ser funcionales, pero deben tener una raíz adecuada. Varios estudios han indicado que los dientes en desarrollo tienen

mejores pronósticos que los dientes completamente desarrollados porque, en general, los dientes en desarrollo son más fáciles de extraer y tienen un buen potencial de cicatrización. (27)

Estudios previos sobre autotransplantes han mostrado que el mejor momento para el autotransplante es cuando la raíz presenta $\frac{2}{3}$ y $\frac{3}{4}$ de su longitud formada. Esto proporciona la mayor probabilidad de obtener una longitud final de raíz satisfactoria, así como una recuperación normal de la pulpa y los tejidos periodontales. (18)

Cuando un diente en desarrollo va a ser el diente donante, la raíz en desarrollo debe estar en la etapa 4 o 5. Si la etapa de desarrollo es inferior a 4, puede producirse un subdesarrollo de la raíz; si la etapa de desarrollo es mayor a 5, puede que no exista cicatrización pulpar. (2)

La forma ideal de la raíz para el trasplante es una raíz simple, cónica, relativamente suave. Los dientes con raíces muy grandes, raíces muy extendidas o raíces curvas tienden a sufrir traumatismos mecánicos en el ligamento periodontal durante la extracción o el trasplante, lo que dificulta el procedimiento. Los dientes con troncos cortos de raíz tienden a desarrollar bolsas periodontales en el área de la furca después del trasplante. Los dientes multirradiculares con proyección de esmalte o dientes periodontalmente comprometidos con pérdida de inserción de más de un tercio de las raíces están contraindicados. (9)

Si hay más de dos dientes disponibles para trasplante, la elección del diente donante depende de la forma de las coronas dentales. Por lo tanto, los terceros molares mandibulares son más similares a otros molares mandibulares que los molares maxilares y son más adecuados para el reemplazo. (2) (27)

- *Factores del sitio receptor: ancho y alto, presencia de ligamento periodontal.*

El receptáculo ideal debe tener suficiente anchura y altura para recibir al diente donante por completo. Se puede esperar una mejor cicatrización si las paredes óseas de la cavidad receptora aún tienen tejido del ligamento periodontal unido después de la extracción del diente sin posibilidades de ser restaurado. El sitio receptor se puede mejorar si es necesario agrandando la cavidad quirúrgicamente,

y en el caso de los alvéolos maxilares, se pueden necesitar elevaciones sinusales. (5) El trasplante debe ocurrir dentro de 1 día a 1 mes después de la extracción. (2)

En muchos casos, los terceros molares impactados horizontalmente pueden trasplantarse al área adyacente del segundo molar. El pronóstico depende de la posición de los terceros molares. Cuanto más apicalmente se localiza el tercer molar con respecto al segundo molar, más difícil es lograr la fijación en el área distal del diente autotrasplantado. Esto conduce al desarrollo de una bolsa periodontal distal. Es deseable que la parte más baja de las coronas de los dientes impactados horizontalmente se ubique coronal a la mitad de la raíz del segundo molar. (2)

Un diente donante con formación de raíz completa o casi completa generalmente requiere tratamiento endodóntico. Se prefiere la terapia preoperatoria del conducto radicular. De lo contrario, se debe realizar una terapia de conducto radicular 2 semanas posteriores a la cirugía. Dado que el tratamiento endodóntico extraalveolar aumenta el riesgo de reabsorción radicular posterior, debe hacerse con cuidado. (8)

III.IV. Trasplante intra-alveolar.

Si la restauración o la preservación de un diente es difícil debido a caries profunda o fractura de corona, puede ser una opción cambiar la posición del diente o la extrusión mediante reimplantación, elevación quirúrgica o extrusión sin una extracción completa. (3)

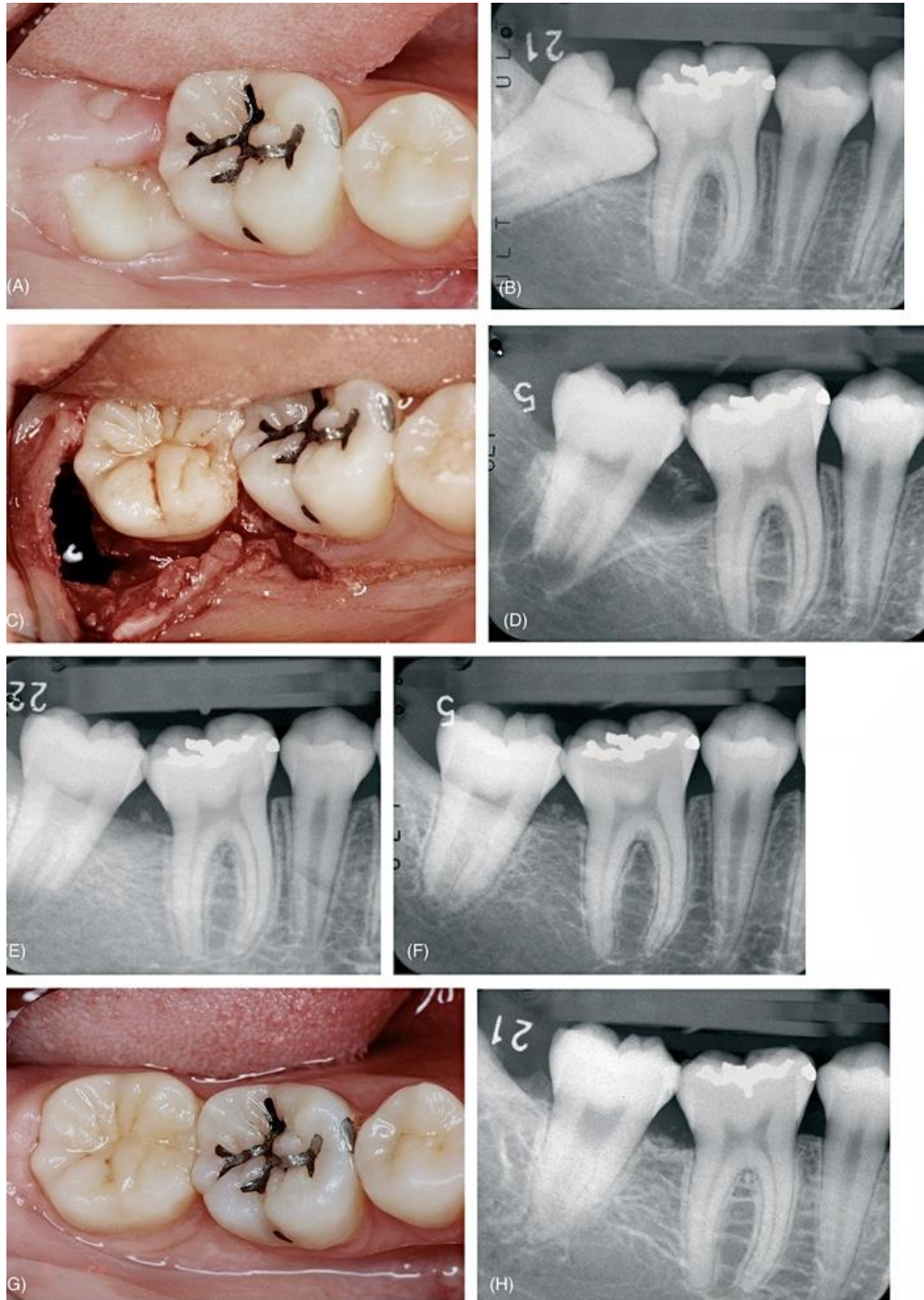


Fig 1.15: Trasplante intra-alveolar. A) Paciente de 12 años con erupción anormal del segundo molar. B) El segundo molar se inclina y se bloquea en su lugar. Se ofreció tratamiento de ortodoncia, pero se eligió el enderezado quirúrgico debido a consideraciones de costo, tiempo, etc. C) Vista clínica de la intervención quirúrgica. Al mismo tiempo se extrajo el tercer molar adyacente. D) Radiografía inmediatamente después de la cirugía. E) Radiografía 3 meses después. F) Radiografía 13 meses después. No hay respuesta al EPT pero sí alguna evidencia de cierre del ápice. Por tanto, el tratamiento de conductos no está indicado. G) Vista clínica a 3 años y 1 mes después. La corona y la encía circundante tienen un aspecto normal. H) Radiografía a 3 años y 1 mes después. Se observan conductos y cámara pulpar normales. El diente responde positivamente al EPT. (5)

La indicación para el trasplante intra-alveolar debe investigarse y compararse con el movimiento menor de los dientes. Aunque ambos procedimientos son generalmente predecibles, el movimiento menor de los dientes tiene una mejor previsibilidad. La extrusión o elevación quirúrgica se indicaría si el caso involucra más de dos de los siguientes factores (2):

- *Forma adecuada de la raíz.*

La previsibilidad de la extrusión quirúrgica de dientes cónicos de raíz única es comparable a la extrusión ortodóntica. Por otro lado, se debe evitar la extrusión quirúrgica en dientes con raíces cóncavas, troncos de raíz cortos, raíces curvas o ápices engrosados, debido a la dificultad en la extracción y a la menor previsibilidad en la obtención de inserción. (4)

- *Vitalidad pulpar.*

La extrusión quirúrgica o la elevación de los dientes con pulpas vitales requieren terapia de conductos antes o inmediatamente después de la reimplantación. Aunque puede esperarse cicatrización pulpar al reposicionar los dientes en desarrollo, la obliteración pulpar es un resultado indeseable común. El movimiento ortodóntico es preferible si el diente está vital. (2) (3) (30)

- *Dificultad con aparatos de ortodoncia.*

La extrusión quirúrgica está indicada si el paciente no puede utilizar aparatos ortodónticos debido al espacio insuficiente en el arco interoclusal o si un diente aislado necesita ser reposicionado. (3)

- *Requerimiento de movimiento rotacional.*

La extrusión quirúrgica es más benéfica si la caries profunda o la línea de fractura causada por un traumatismo se ubica mesiodistal o palatinamente. La cantidad máxima de superficie de la raíz se puede colocar en el hueso ubicando la parte más frágil bucalmente, mientras se mantiene la estructura dental sana por encima de la cresta ósea. Debido a que se puede realizar cualquier movimiento de rotación con la extrusión quirúrgica, este procedimiento es benéfico cuando es importante maximizar el contacto entre la raíz y el hueso. (2) (30)

- *Tiempo y costo.*

La extrusión quirúrgica toma menos tiempo que un tratamiento ortodóntico completo. El tratamiento restaurador es posible en 3 o 5 meses después de la extrusión quirúrgica. La recaída tiende a ocurrir después del movimiento ortodóntico si la duración o la retención son inadecuadas. Este tratamiento puede ser menos costoso porque no requiere ningún aparato especial para su realización. (3)

- *Requiere diagnóstico definitivo de dientes traumatizados.*

Dientes con fracturas inducidas por trauma suelen requerir la extrusión. Líneas de fractura inadvertidas en la raíz pueden ser detectadas algunas veces mediante la extrusión quirúrgica. (20)

III.V. Indicaciones para reimplante intencional.

La reimplantación intencional debe ser la última opción de tratamiento para las lesiones de origen endodóntico. En caso de que el tratamiento de conductos convencional o la apicectomía no sean factibles, puede considerarse la reimplantación intencional. Dientes con lesiones de origen endodóntico con poste y corona que no pueden ser removidos, ápices calcificados, conductos accesorios, etc., podrían ser indicados para este procedimiento. Aunque la apicectomía debería ser la primera opción, la reimplantación intencional sería la elección del tratamiento con el propósito de accesibilidad o diagnóstico definitivo en casos de sospecha de fracturas de raíz. El reimplante intencional tiene una ventaja sobre la cirugía apical cuando se está frente a perforaciones radicales en la pared lingual, mesial o distal de la pieza dentaria. Incluso está indicado cuando la cirugía apical podría eliminar suficiente hueso como para causar una bolsa periodontal. (3)

Otra indicación incluye pacientes que presenten trismus, es decir que no puedan realizar una apertura bucal adecuada para realizar un tratamiento endodóntico o quirúrgico. (4)

Cuando hay un instrumento separado que no puede ser removido, tratamientos de conductos previos sobre obturados o si accidentalmente hubo una avulsión del diente durante la extracción de una corona protésica la indicación más conveniente será optar por un reimplante intencional. (19)

Este procedimiento también está reportado como una alternativa terapéutica de las fracturas radiculares verticales y fracturas corono-radiculares complicadas. Otra situación mucho menos frecuente para la indicación del reimplante intencional es cuando se extrajo un diente que no estaba indicado para exodoncia dentaria. (20)

III.VI. Autotrasplante en relación con varias especialidades dentales.

- *Prostodoncia.*

La primera y más importante indicación para el trasplante dental está en el tratamiento de áreas edéntulas. Todavía no está claro si un primer molar faltante sería la indicación ideal para un implante dental. Si hay dientes no funcionales disponibles, el trasplante, así como las prótesis removibles, fijas o implantes, debe considerarse como el tratamiento de elección. En algunos casos, el autotrasplante hace posible la colocación de una dentadura postiza parcial fija (en lugar de una removible). (2)

- *Ortodoncia.*

Cuando el tratamiento de ortodoncia no está indicado debido a una razón técnica o una limitación del tiempo, el reposicionamiento quirúrgico o el trasplante es una opción. Podrían ser considerados los trasplantes dentales para pacientes de ortodoncia con pérdida dental congénita o para aquellos con pérdida dental inducida por trauma mediante el uso de dientes extraídos estratégicamente para el tratamiento de ortodoncia como dientes donantes. (18)

- *Odontopediatría.*

El autotrasplante es benéfico en casos donde los dientes anteriores están fracturados/rotos debido a accidentes o trauma y la reimplantación no está indicada.

La extrusión quirúrgica es efectiva si la fractura o la caries están por debajo de la cresta ósea. Los implantes están usualmente contraindicados en niños debido a que ellos se encuentran en una etapa de crecimiento constante. (2)

- *Endodoncia.*

Cuando el tratamiento de conductos convencional o el abordaje quirúrgico no son factibles, los dientes pueden ser salvados mediante la reimplantación intencional mediante la cual, las obturaciones apicales deben realizarse extraoralmente. (3)

- *Operatoria dental.*

Si el espesor biológico no puede mantenerse debido a caries profunda, la extrusión quirúrgica puede ser una opción. El autotrasplante también es una posibilidad en los casos en que los dientes no se pueden restaurar debido a la caries extensa. (5)

- *Periodoncia.*

La pérdida de dientes y de hueso alveolar causada por periodontitis puede tratarse mediante el autotrasplante dental. La pérdida de soporte óseo para los dientes causada por periodontitis a menudo es difícil de recuperar con el tratamiento convencional; el trasplante de dientes donantes disponibles con tejido adecuado de ligamento periodontal unido puede promover la formación de hueso alveolar. (21)

IV. Protocolo de tratamiento.

Se describirá la secuencia y procedimiento del tratamiento de autotrasplante convencional, trasplante intraalveolar y reimplante intencional de la siguiente manera:

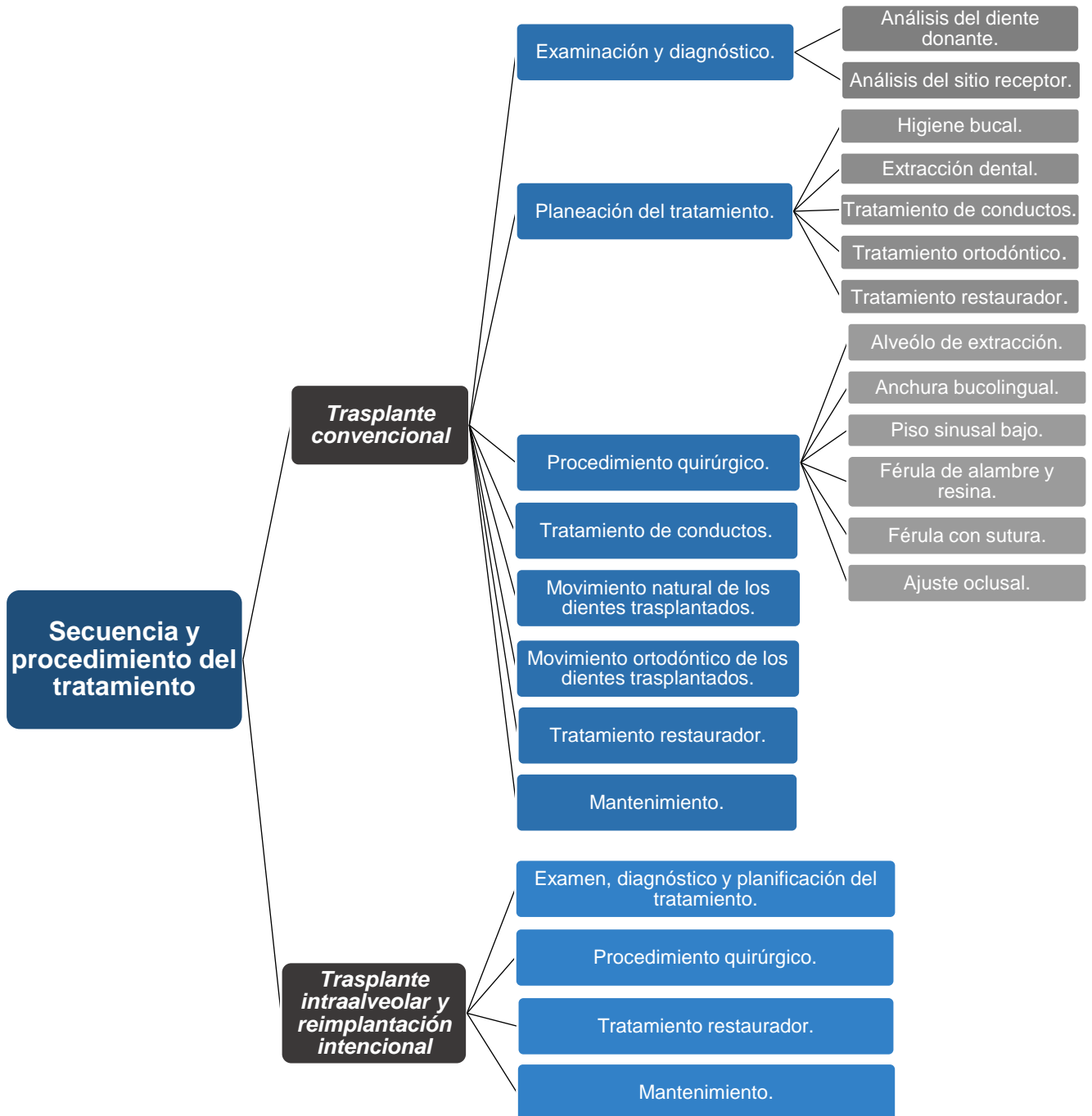


Fig 1. 16: Organigrama de la secuencia y procedimiento del tratamiento de autotrasplante convencional, trasplante intraalveolar y reimplante intencional. (2)

IV.I. Secuencia y procedimiento del trasplante convencional.

- *Examinación y diagnóstico.*

El examen de pacientes potenciales para la realización de un trasplante incluye la obtención de radiografías y fotografías clínicas necesarias, la realización de evaluaciones periodontales y de tejidos blandos y una evaluación de cariología. También pueden ser necesarias consultas médicas y de especialidad dental. El análisis de los dientes de los donantes y los sitios receptores se incluye como parte del examen. (29)

- Análisis del diente donante: Los dientes donadores potenciales deben analizarse para determinar la idoneidad de la forma y la idoneidad para la extracción. Si los dientes del donante aún se están desarrollando, la etapa de desarrollo de las raíces debe ser 4 o 5. (2)
- Análisis de los sitios receptores: Se deben evaluar los anchos mesiodistal y bucolingual de la cresta alveolar de los sitios receptores y la posición del canal mandibular o del seno maxilar. (2) (29)

- *Planeación del tratamiento.*

- Instrucciones de higiene bucal: A menos que se controle la caries o la enfermedad periodontal que causa la no restauración de los dientes extraídos, los dientes trasplantados seguirán el mismo destino. Por lo tanto, la instrucción de higiene bucal, el raspado y el alisado de la raíz deben realizarse antes de los procedimientos quirúrgicos o concurrentes con ellos, y los pacientes deben demostrar su capacidad para realizar la higiene bucal. (3) (4)
- Extracción dental del sitio receptor: El momento de la extracción del diente del sitio receptor debe determinarse cuidadosamente. Si el diente se extrae antes de la fecha del trasplante, el trasplante debe realizarse de 2 semanas a 1 mes después de la extracción. La indicación para la extracción del diente el mismo día con trasplante está determinada por la disponibilidad del tejido gingival para

el cierre primario alrededor del diente trasplantado. Si el diámetro de la cavidad de extracción y el área cervical del diente trasplantado son similares, se indica un trasplante inmediato, evitando así al paciente el inconveniente de someterse a una cirugía dos veces. Otra ventaja del trasplante inmediato es que el tejido del ligamento periodontal en la cavidad de extracción puede participar en el proceso de cicatrización. (5)

La indicación para la extracción del diente del sitio receptor antes del trasplante es cuando se espera una discrepancia entre el tamaño del alveolo y el del diente trasplantado, lo que resulta en la falta de tejido gingival del cierre primario. Dos semanas después de la extracción, la cavidad de extracción se cubrirá con suficiente tejido blando para lograr el cierre primario. El trasplante debe realizarse dentro de los 2 meses posteriores a la extracción porque se producirá una resorción ósea extensa después de ese período. Por lo tanto, el momento ideal para el trasplante es de 2 a 4 semanas después de la extracción, considerando la posibilidad de preservación del ligamento periodontal, así como la capacidad de preparación de los sitios receptores. Por lo tanto, si el trasplante es una posibilidad, el momento de la extracción del diente del sitio receptor debe considerarse cuando se realiza el plan de tratamiento. (2)

- Momento del tratamiento de conductos: La terapia de conductos debe ser completada antes de la trasplantación o debe realizarse 2 semanas después de ésta con dientes donantes completamente desarrollados para prevenir la resorción inflamatoria del hueso. (5)
- Tratamiento ortodóntico: Si el trasplante se incluye como parte del tratamiento de ortodoncia, la posición o dirección de los dientes trasplantados puede ser flexible. Un tamaño indeseable del sitio receptor puede mejorarse mediante el movimiento de ortodoncia antes del trasplante. El tratamiento de ortodoncia es necesario para corregir los dientes trasplantados mal posicionados o los problemas de defectos óseos (verticales) alrededor de los dientes trasplantados. (31)

- Tratamiento restaurador: La reducción innecesaria de los dientes se puede evitar mediante una cuidadosa planificación del tratamiento restaurador. (5)

IV.II. Protocolo quirúrgico.

1. Cabe mencionar que el protocolo inicia con la adquisición y aseguramiento de contar con todo el equipo quirúrgico y endodóncico que se requiere. (2)

2. Administración previa de antibióticos.

Para tener un nivel deseable de antibióticos en la sangre durante y después de la cirugía, los antibióticos deben tomarse vía oral unas horas antes del procedimiento. Se recomienda la penicilina para lograr un rápido aumento de los niveles de antibióticos en la sangre; la tetraciclina se recomienda para mantener altos niveles de antibióticos en el exudado del surco. (2) (29)

3. Desinfección y anestesia de los sitios quirúrgicos.

Se debe realizar una limpieza dental profesional antes de la cirugía y se deben desinfectar los sitios quirúrgicos a trabajar. El diente donante y el sitio receptor se anestesian al mismo tiempo. Aunque en general, la anestesia local es adecuada tanto para la extracción como para el trasplante. (2) (5)

4. Extracción del diente en el sitio receptor.

Si la extracción del diente en el sitio receptor se realiza el día del trasplante, esa extracción debe realizarse antes de la extracción del diente donante. El ligamento periodontal del alvéolo de extracción no debe extraerse innecesariamente; cualquier lesión endodóntica, sin embargo, debe ser cureteada tanto como sea posible. (19)

5. Extracción del diente donante.

Al momento de utilizar los fórceps, estos deben ajustarse en la corona, sin llegar a la unión cemento-adamantina. Si se coloca una goma elástica (liga) alrededor del mango del fórceps se ayudará a mantener una presión constante sobre la corona y prevendrá al clínico de una caída del diente después de la extracción. Debe evitarse la manipulación del alvéolo después de la extracción, sólo la porción apical del mismo puede ser cureteada o aspirada suavemente. Asimismo, se debe evitar tocar o desecar la superficie radicular. (3)

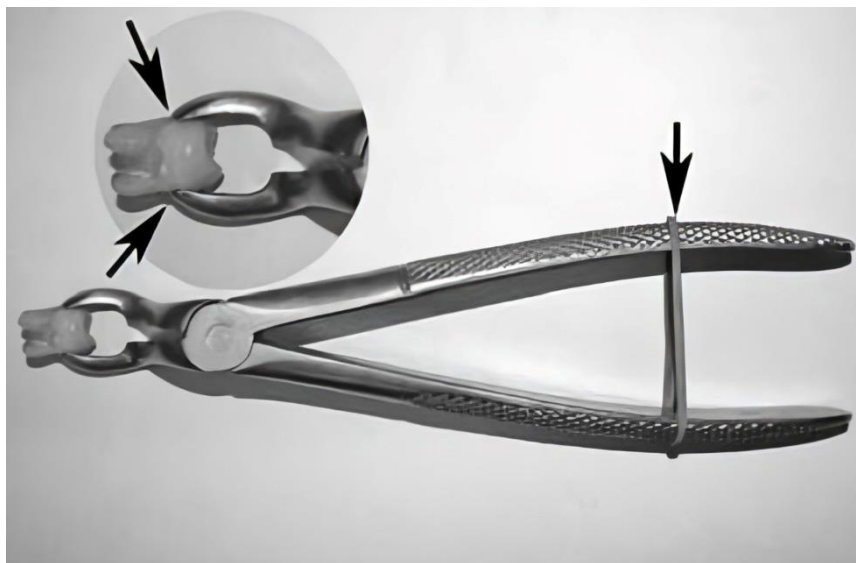


Fig 1. 17: Coloque una banda de goma alrededor del mango (flecha) para mantener una presión constante sobre la corona. Entrada: el médico debe tener cuidado de no tocar la unión cemento-esmalte (dos flechas) con los picos de las pinzas. (4)

6. Medición del diente donante.

El tamaño y la forma del diente donante se determinan extraoralmente para la previa preparación del sitio receptor. Esta información es difícil de obtener con precisión únicamente con radiografías preoperatorias. Un calibrador o una sonda es útil para medir el ancho mesiodistal o bucolingual de la corona y la longitud de la raíz. La forma evaluada de la raíz, la longitud del tronco de la raíz, el desarrollo de la raíz (presencia de la vaina epitelial de Hertwig) y la cantidad de ligamento periodontal preservado deben evaluarse y registrarse. Por estas razones, se debe tomar una imagen extraoral del diente donante mesiodistal y bucolingualmente. (2)

7. Evaluación de la anchura de la corona del diente donante y prueba de ésta en el sitio receptor.

La distancia entre los dientes adyacentes al sitio receptor (si ambos están presentes) debe medirse y compararse con el ancho mesiodistal del diente donante antes de la preparación final del sitio receptor. Si el diente donante es demasiado ancho, se puede quitar una pequeña cantidad de esmalte de las superficies proximales de los dientes adyacentes y del diente donante. En total, no se deben quitar más de 2 mm de esmalte al realizar estos ajustes. El tratamiento de ortodoncia a veces está indicado para controlar el espacio. (2)

8. Preparación del sitio receptor.

- Si el alvéolo de extracción existe: Si la extracción del diente en el sitio del receptor se realizó dentro de algunas semanas antes de la cirugía, se realiza una incisión en el borde alveolar del sitio del receptor y en el surco de los dientes adyacentes con un colgajo de espesor completo para exponer 3 o 5 mm de hueso alveolar. La incisión en el surco de los dientes adyacentes debe ser mínima para evitar la pérdida innecesaria de inserción. El diseño del colgajo debe ser el mismo incluso cuando la extracción del diente en el sitio receptor y el trasplante se realizan al mismo tiempo para permitir una mejor visión directa. Se realiza una incisión vertical en el área distobucal del diente adyacente para exponer más hueso alveolar. Después de retirar cualquier tejido de granulación del alvéolo de extracción, el septum alveolar se elimina con una gubia o fresa redonda. Si la profundidad o el ancho del alvéolo de extracción no son suficientes, la pared lateral o basal se vuelve a revestir para que el diente donante pueda ajustarse pasivamente. (2) (5) (29)

- Si el alvéolo de extracción no existe: Cuando el alvéolo de extracción no existe y el sitio receptor debe prepararse quirúrgicamente, la posición exacta y el tamaño del sitio receptor y la dirección del trasplante deben planificarse bien marcando los datos medidos del diente donante en la superficie ósea alveolar. Es decir, se realiza un corte de referencia correspondiente al tamaño mesiodistal

y el ancho bucolingual del diente donante en el hueso cortical. La dirección y la profundidad se transfieren utilizando un implante o fresa de trefina. Es factible usar la fresa de implante cuando el diente donante es un premolar, pero se debe usar una fresa quirúrgica redonda al prepararse para un molar o hacer pequeños ajustes en el sitio receptor. La preparación del sitio receptor debe hacerse con un motor de baja velocidad (2,000 rpm) mientras se irriga con suero fisiológico. (2)

- Anchura ósea bucolingual insuficiente: Si el espacio mesiodistal del receptor es insuficiente para el diente donante (incluso después de la máxima remoción del esmalte), es necesario planificar la generación de espacio ortodóntico necesario antes del trasplante. Cuando el ancho del hueso no es suficiente bucolingualmente, se indica uno de los dos métodos siguientes: si el ancho del hueso está lejos de ser ideal debido a la resorción ósea, se extrae el hueso cortical con fresa de baja velocidad y el cincel para hueso, luego, éste se vuelve a colocar cerca de las raíces del diente trasplantado, en espera de osteoinducción y regeneración ósea. Si la insuficiencia es mínima, el ancho del hueso se incrementa mecánicamente usando osteotomo después de que se haya preparado el sitio del receptor. (2)

- Piso sinusal bajo: Altura ósea insuficiente: Cuando el piso del seno es bajo y la altura del hueso es más corta que la longitud del diente donante, se indica un procedimiento de elevación del seno.

El sitio receptor se prepara hasta el hueso cortical subyacente al piso sinusal.

La línea de incisión se realiza con una fresa redonda en el hueso cortical en el área del piso sinusal, con cuidado de no dañar la membrana de Schneider (mucosa sinusal).

El hueso cortical se eleva ligeramente hacia el seno utilizando un osteotomo.

La membrana de Schneider se afloja gradualmente del suelo sinusal y se levanta suavemente del espacio creado a lo largo de la línea de incisión del hueso cortical. (2)

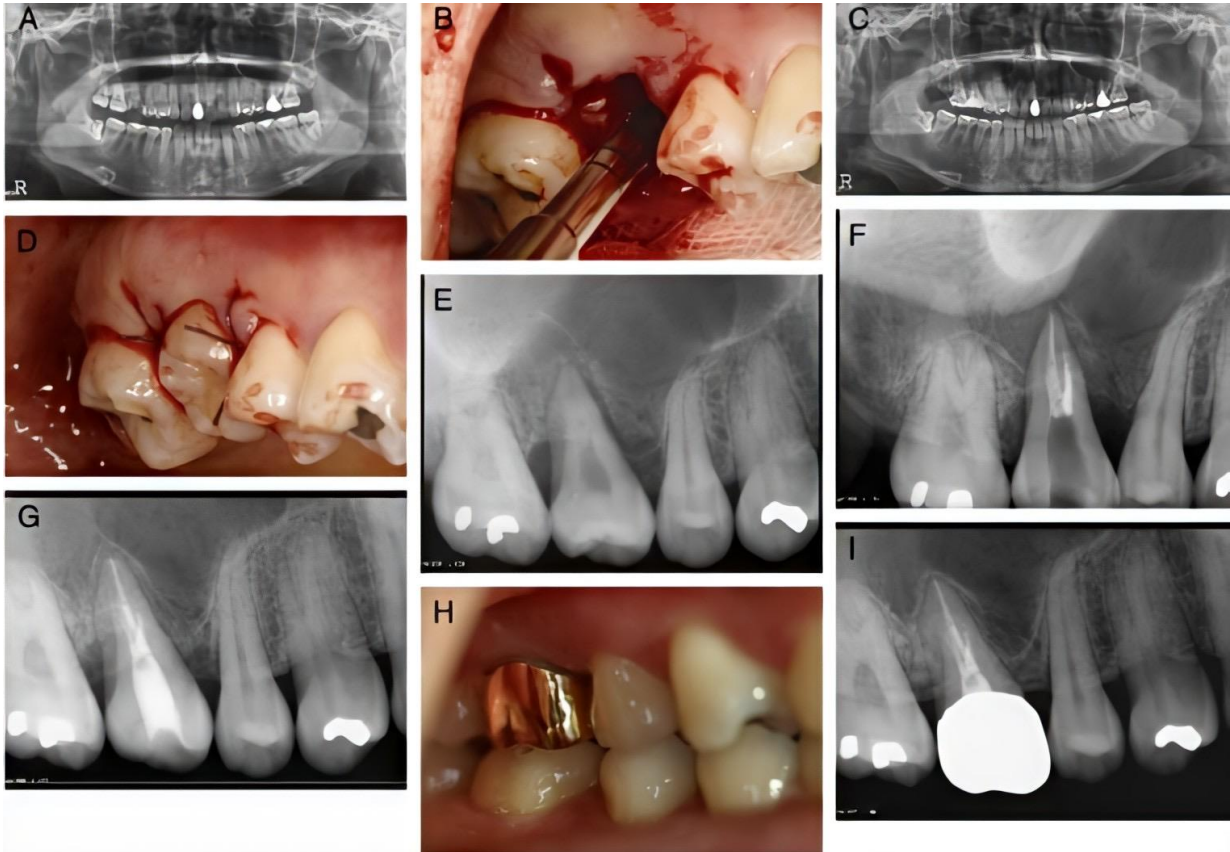


Fig 1. 18: Cuando el sitio receptor del trasplante está cerca del seno maxilar, se eleva el hueso septal en el alvéolo de extracción. A) Radiografía panorámica de paciente femenino de 25 años con caries severa del primer molar superior derecho (#3). El diente no pudo ser restaurado y se decidió trasplantar el tercer molar (#1). B) El hueso septal se elevó a la cavidad sinusal utilizando un osteotomo de Summers. C) Una radiografía panorámica inmediata después del trasplante. Debido a que el sitio receptor estaba cerca del seno maxilar, el hueso del tabique se elevó del piso del seno maxilar y el diente se trasplantó. D) Una fotografía tomada inmediatamente después del trasplante. El diente n° 1 se trasplantó a la posición n° 3. E) Una radiografía intraoral 1 semana después del trasplante. El hueso del tabique se eleva en la cavidad de extracción del receptor. F) Una radiografía intraoral inmediatamente después del tratamiento endodóntico (1 mes después del trasplante). Se muestran las características del ápice radicular del diente trasplantado y la regeneración ósea distal. G) Radiografía intraoral a los 6 meses del trasplante. H) Fotografía posterior al tratamiento protésico. I) Radiografía intraoral a los 19 meses del trasplante. No se detectó inflamación ni reabsorción. El soporte óseo marginal parecía similar al de los dientes vecinos. Un espacio del ligamento periodontal continuo estaba presente radiográficamente alrededor de los dientes trasplantados. (32)

9. Trasplantación del diente donante.

El diente donante debe probarse en el sitio receptor preparado. Cambiar la dirección del diente donante girándolo 90 grados ayuda a encontrar un mejor ajuste si la dirección inicial no es posible. Si la profundidad o longitud del sitio receptor preparado no es la adecuada, el ajuste debe realizarse retirando hueso con fresas quirúrgicas redondas. Se debe prestar atención durante la trasplantación para no

dañar mecánicamente el ligamento periodontal del diente donante empujándolo hacia el sitio receptor. (2) (9)

10. Reposición y sutura del colgajo.

Después de probar el diente donante en el sitio receptor, se verifica el ajuste de los tejidos gingivales alrededor de los dientes. El éxito del trasplante depende del cierre primario de la encía alrededor del diente donante. Si hay exceso de tejido blando, se recorta el exceso y se ajusta el tejido blando restante alrededor del diente donante, asegurándose de que haya disponibilidad de tejido gingival queratinizado adecuado. Si hay un mínimo de tejido queratinizado en el sitio, el ajuste de éste debe realizarse mediante una incisión biselada para preservarlo lo más posible. Cuando se trasplanta un tercer molar al área de un segundo molar adyacente, puede ser difícil obtener un ajuste apretado del tejido gingival en la cara distal del diente donante. Al hacer una incisión de liberación, el colgajo puede ajustarse más firmemente al diente. (5)

Es más fácil suturar el área de incisión vertical o el área proximal sin el diente donante en su lugar (el diente donante puede conservarse en solución fisiológica). La trasplantación de los dientes donantes después de colocar los puntos de sutura no es difícil, debido a la elasticidad del colgajo; de hecho, se puede obtener un mejor ajuste de esta manera. Si la sutura se va a utilizar para la fijación, debe usarse una longitud extra de la estimada. (2)

11. Fijación y ajuste oclusal del diente donante.

El tipo de fijación y su duración dependen de varios factores. Clínicamente, la estabilidad es importante para recuperar la inserción. Aunque se ha sugerido que un largo período de fijación después del trasplante puede inducir anquilosis, es cuestionable si esto se aplica al trasplante. La decisión de utilizar alambre y resina o una sutura para la fijación de los dientes trasplantados debe tomarse en función de las necesidades de cada caso. (3) (4)

- Férula de alambre y resina: La ferulización con alambre y resina está indicada cuando es difícil estabilizar el diente trasplantado debido a sus raíces cortas o cuando se ajustan libremente en el sitio del receptor. Después de la sutura, el diente trasplantado se fija al diente de anclaje adyacente (un diente es suficiente) con resina compuesta grabada con ácido y alambre flexible en el lado bucal o lingual. La ferulización con alambre y resina también ayuda a retener el apósito quirúrgico, que es el siguiente paso y estabiliza al diente trasplantado durante el tratamiento endodóntico, que debe iniciarse 2 semanas después del trasplante. La ferulización debe eliminarse en 1 a 2 meses posteriores. (5)
- Férula con sutura: La ferulización con sutura es una estabilización fácil y efectiva cuando el diente trasplantado es estable en el sitio receptor. El tejido gingival es el ancla en este caso y no se debe utilizar un colgajo de espesor total para este propósito. Se debe utilizar el periostio debajo de la encía o la encía alrededor de los dientes adyacentes. La sutura del tejido y el uso de suturas para la estabilización requieren especial atención a los detalles y deben planificarse cuidadosamente antes del procedimiento quirúrgico. Cuando la ferulización se realiza con sutura, el ajuste oclusal debe completarse antes de colocar la férula. La sutura debe retirarse en 5 días. (2)
- Ajuste oclusal: Se debe verificar la oclusión para asegurarse de que no haya contacto oclusal. Si se utiliza una sutura para la estabilización, el contacto oclusal debe reducirse antes de atar la sutura; Si se utiliza una ferulización con resina, el ajuste se realiza después de colocar la férula. La superficie oclusal de los dientes donados debe ser remodelada, a menos que se espere una discrepancia oclusal excesiva o se utilice sutura para la ferulización. El ligamento periodontal debe protegerse con una gasa empapada en solución fisiológica durante el ajuste. Si el diente antagonista está extruido, debe ser ajustado antes del procedimiento quirúrgico. (2) (5)

12. Evaluación radiográfica.

La reimplantación y ferulización deben ser evaluadas con radiografías. (3)

13. Vendaje quirúrgico e indicaciones postoperatorias (incluyendo la prescripción de antibióticos)

La reinsertión del ligamento periodontal desde la raíz del diente donante (y la cresta ósea) hasta los tejidos gingivales es el primer paso en la cicatrización. La prevención de la infección por bacterias salivales es importante para que la reinsertión en esta área sea predecible. El diente trasplantado debe protegerse con apósito quirúrgico durante 4 a 6 días después del procedimiento para mejorar la cicatrización alrededor del área cervical. Tres días de administración de tetraciclina después del procedimiento parece ser clínicamente efectivo. Después de 4 a 6 días, el apósito y las suturas deben retirarse y el diente y los tejidos blandos circundantes deben limpiarse con un cotonete de algodón. Se debe indicar al paciente que cepille el área suavemente. (5)

14. Profilaxis y retiro de los puntos de sutura.

Se recomienda colocar un apósito periodontal en el área, para proteger al trasplante de cualquier infección y facilitar la rápida cicatrización del tejido gingival. Este apósito se puede retirar a los 3 días, o bien, a los 8 días, que es cuando se retirarán también los puntos de sutura para facilitarle al paciente la limpieza del área. (5)

15. Retiro de la férula.

La férula o fijación se retira 1 o 2 meses después del procedimiento en casos de fijación con alambre y resina. En el momento del retiro de la férula, el diente trasplantado debe estar estable. El tratamiento de conductos del diente trasplantado debe iniciarse antes de retirar la férula. (32)

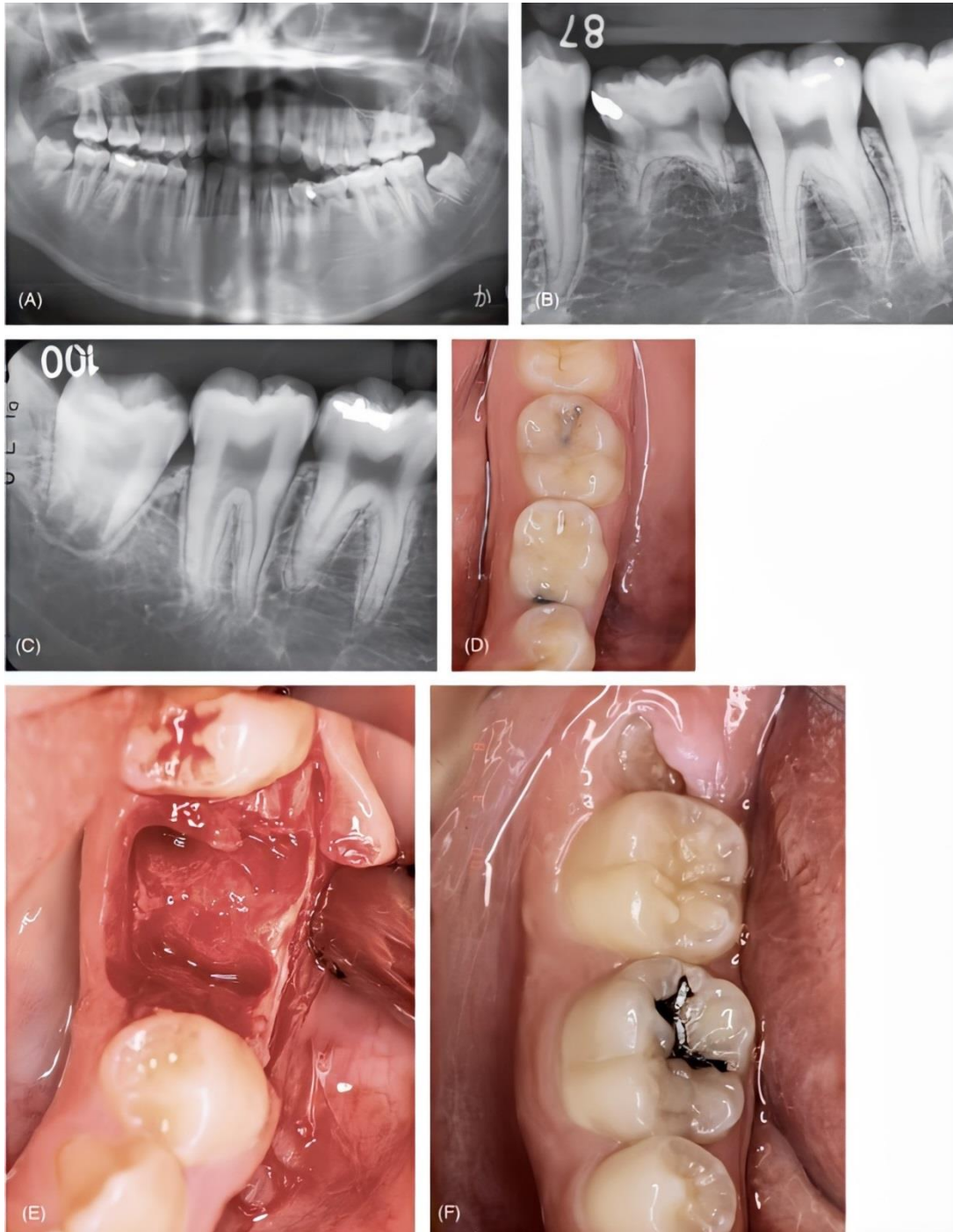


Fig 1. 19: Procedimiento quirúrgicos del trasplante. A) Paciente femenino de 17 años. Tiene un diente temporal retenido en el lado izquierdo de la mandíbula y el tercer molar inferior derecho fue considerado el mejor candidato para trasplante. B) Radiografía del diente temporal retenido. C) Radiografía del diente donante. D) El sitio receptor antes del tratamiento. E) El sitio receptor después de la extracción. F) El sitio donante antes del tratamiento. (5)

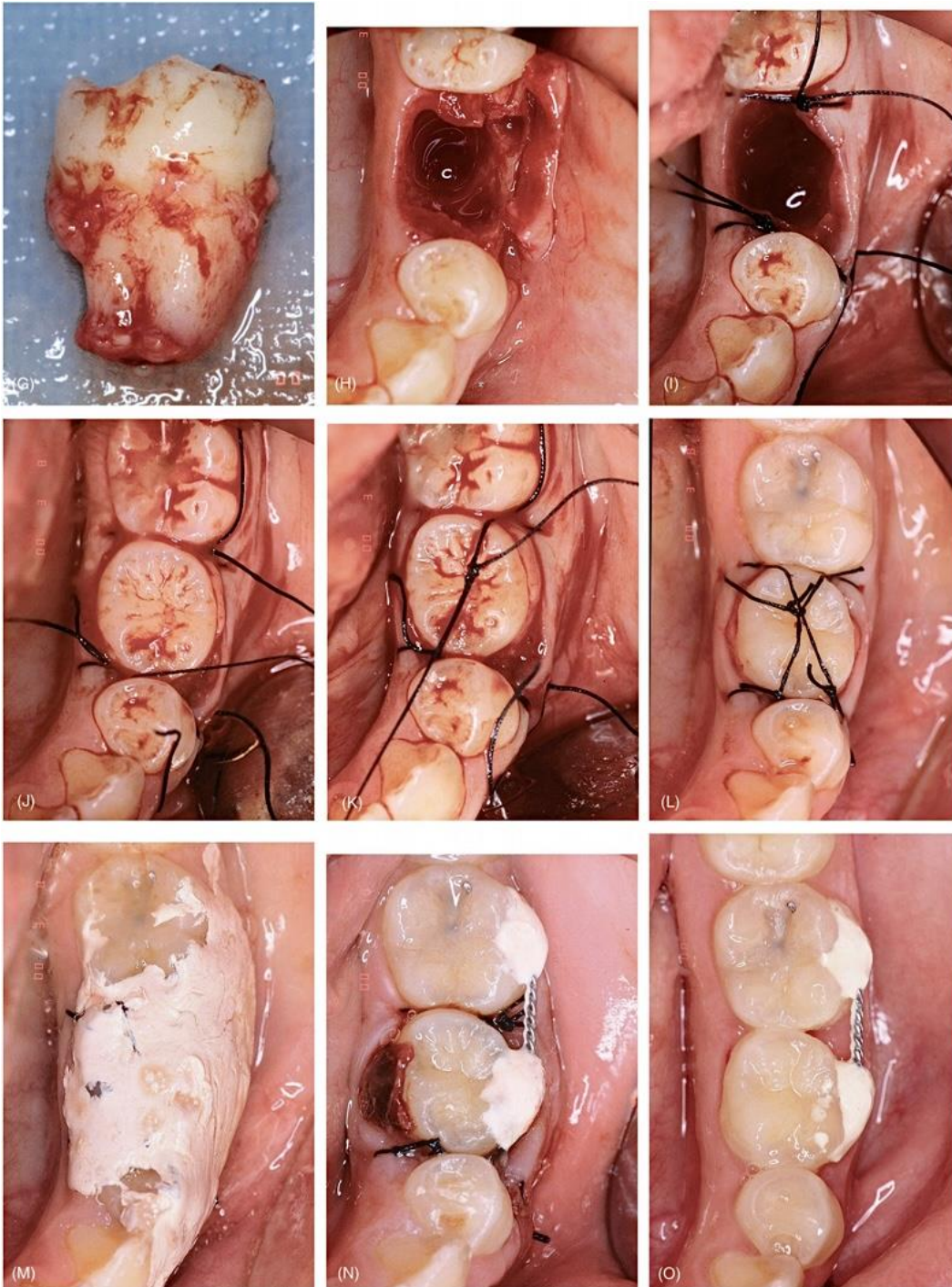


Fig. 1. 19.1: (continuación): G) El diente donante extraído. H) La cavidad receptora se ha preparado con una fresa redonda quirúrgica con abundante agua refrigerante y se ha probado suavemente el diente donante. I) Sutura de los colgajos. La sutura debe terminarse antes de colocar el trasplante porque esto proporciona un mejor ajuste entre el trasplante y el colgajo gingival en el cuello del diente. El colgajo mesial no se sutura con fuerza, en este caso porque el diente donante era demasiado grande para acomodarlo después de completar la sutura. Se deja suficiente longitud de material de sutura para permitir la ferulización con la misma sutura. J) El diente donante en posición. K) Ferulización con suturas como primer paso. L) La finalización de la ferulización con suturas. M) Apósito quirúrgico colocado. N) Ferulización con alambre y resina. Dos días después del trasplante, se reemplazó la férula de sutura por una más rígida para estabilizar el trasplante. O) La condición clínica 1 mes postoperatorio. (5)

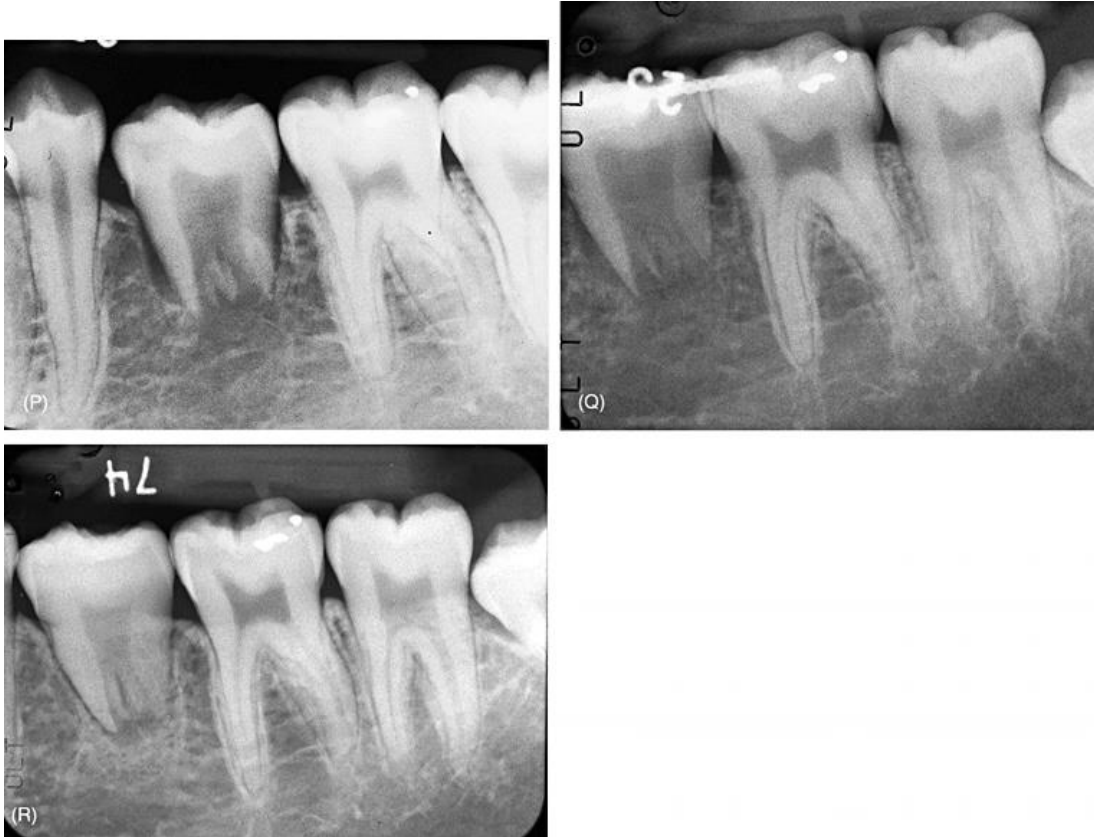


Fig. 1. 19. 2: (continuación): P) Radiografía inmediatamente después del trasplante. Q) Radiografía 1 mes después antes de retirar la férula. R) Seguimiento radiográfico a los ocho meses. Se está produciendo el desarrollo de las raíces y la obliteración del canal pulpar.

IV.III. Protocolo de terapia de conductos para dientes a trasplantar.

El tratamiento de conductos es necesario en el diente donante completamente desarrollado. En el caso de un diente donante impactado, el tratamiento de conductos se realizará 2 semanas después del trasplante. (2)

Durante la primera cita del tratamiento de conductos se realiza el acceso cameral y radicular, utilizando fresas de bola de carburo y Gates Glidden, se irriga con suficiente hipoclorito de sodio al 2.5% y se realiza la instrumentación para preparar los conductos radiculares. Para finalizar la primera cita, se coloca con un léntulo, una pasta cremosa de hidróxido de calcio con agua estéril en el sistema de conductos radiculares, posteriormente, se coloca un algodón y cavit como restauración provisional. Dos semanas después, se completa la instrumentación y se obturan los conductos radiculares con conos de gutapercha y cemento sellador.

En este momento (4 semanas después de la cirugía), la férula se deja en su lugar. En pacientes más jóvenes, donde la regeneración de la pulpa ha fallado, o cuyos dientes trasplantados tienen sus ápices demasiado cerrados para la regeneración de la pulpa, pero todavía están lo suficientemente abiertos para dificultar el tratamiento endodóntico correcto, se deberá realizar un procedimiento de apexificación a largo plazo con recambios de hidróxido de calcio. Con esta técnica se puede esperar un cierre natural de los ápices y posteriormente, obturar con gutapercha y cemento sellador. La férula con alambre y resina se retira aproximadamente 6 semanas después del trasplante. Se deja que el trasplante se mueva de forma natural durante 2 a 6 meses con ajuste de la interferencia oclusal hasta que se asiente en una nueva posición. En dientes inmaduros, la obturación final del conducto radicular con gutapercha y cemento sellador se realiza al final del desarrollo natural del diente. El tratamiento de ortodoncia, si es necesario, puede iniciarse 1 mes después en el trasplante de dientes maduros. (2) (5)

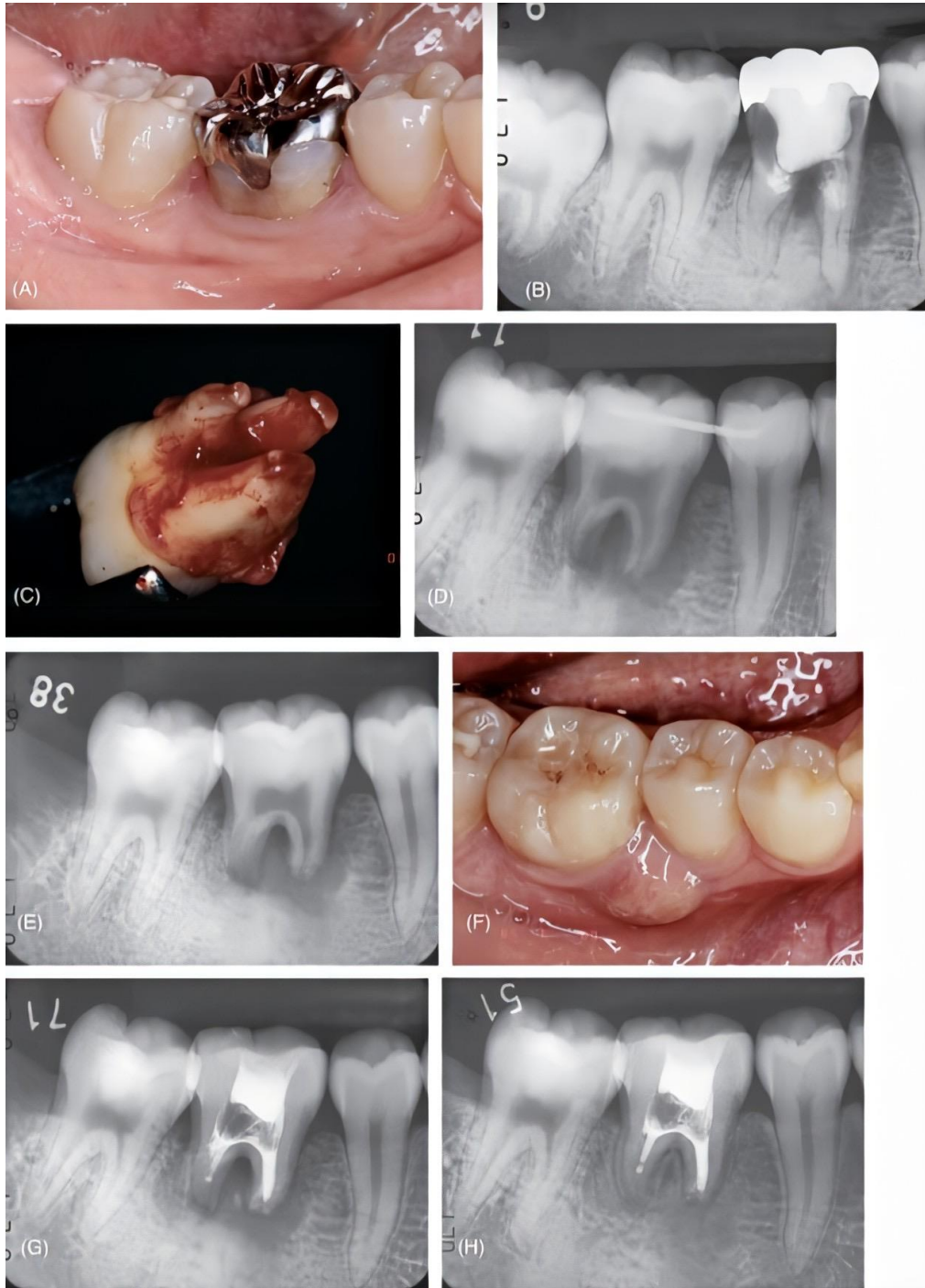


Fig. 1. 20: Apexificación en el trasplante con ápices abiertos sin cicatrización pulpar. A) Vista clínica del primer molar inferior derecho irrecuperable de paciente femenino de 18 años. B) Radiografía que muestra rotura extensa del diente y hueso adyacente. Se planificó el trasplante del tercer molar. C) El diente donante extraído. Nótese que se observa la vaina epitelial de Hertwig en cada vértice. D) Inmediata después del trasplante. E) Radiografía 2 meses después. La curación tardía del hueso alrededor del diente trasplantado sugiere necrosis pulpar. F) Cuadro clínico 2 meses después. El absceso gingival es una evidencia definitiva de necrosis pulpar del trasplante. G) Radiografía posterior al tratamiento endodóntico. Los conductos se llenan con Ca (OH) 2 radiopaco para desinfección y apexificación. H) Radiografía 11 meses después. Es evidente la cicatrización ósea y el cierre apical con tejido duro. I) Cuadro clínico en este momento (h) que muestra encía sana sin evidencia de absceso gingival. (5)

La razón por la cual el tratamiento de conductos se inicia 2 semanas después del trasplante es indicado ya que, puede afectar la inserción alrededor del diente trasplantado y el material de obturación puede dañar el ligamento periodontal. El beneficio de usar hidróxido de calcio antes de la obturación final es doble: 1. Si el diente no está completamente formado, el hidróxido de calcio promoverá el cierre apical y 2. El hidróxido de calcio es un excelente antiséptico que mantendrá el sistema de conductos radiculares libre de contaminación bacteriana durante la importante fase de cicatrización. (2)

El tratamiento de conductos realizado extraoralmente en el momento del trasplante es económico. Sin embargo, existe el riesgo de daño al ligamento periodontal durante el procedimiento, por lo que no se recomienda este tratamiento extraoral a menos que el ligamento periodontal pueda mantenerse intacto durante el procedimiento, lo cual es muy incierto. (8) (32)

Se espera la cicatrización de la pulpa con dientes en desarrollo trasplantados. Así como el cierre apical y una respuesta positiva a las pruebas de sensibilidad eléctricas. Las raíces deben continuar desarrollándose. La pulpa debe ser revisada constantemente durante la fase de cicatrización de los dientes trasplantados en la etapa de desarrollo. El tratamiento de los conductos debe iniciarse de inmediato si se sospecha una reabsorción radicular inflamatoria, o si se diagnostica pulpitis irreversible. Una vez que se confirma el cierre del ápice con tejido duro después de que se confirma la apexificación, se realiza la obturación con cemento sellador y gutapercha. (5)

IV.IV. Acontecimientos posteriores al trasplante.

- *Movimiento natural de los dientes trasplantados.*

Después de retirar la férula, se debe permitir que el diente trasplantado se asiente naturalmente en su nueva posición; sin embargo, es aconsejable verificar y ajustar continuamente cualquier interferencia oclusal en desarrollo. Esto asegurará que la unión del ligamento periodontal y la reparación ósea se realicen correctamente. Durante el movimiento natural y el asentamiento del diente trasplantado, todo el

arco se alineará funcionalmente, proporcionando contactos proximales normales en la mayoría de los casos. (2)

- *Movimiento ortodóntico de los dientes trasplantados.*

Cuando la posición o angulación del diente trasplantado en el arco dental no es la ideal, o cuando el tratamiento de ortodoncia había sido planificado antes de la cirugía, el tratamiento de ortodoncia se inicia en el momento apropiado. No solo la posición del diente trasplantado sino también la altura del hueso alveolar se pueden cambiar por los movimientos de ortodoncia. Es mejor comenzar los movimientos de ortodoncia después de la cicatrización completa del ligamento periodontal alrededor del diente trasplantado (generalmente alrededor de 8 semanas) pero antes de la cicatrización completa del hueso alveolar. El movimiento de ortodoncia extrusivo puede iniciarse 1 mes después del procedimiento. El movimiento de las raíces fuera del hueso alveolar puede prevenir la anquilosis temprana. (2) (5)

- *Tratamiento restaurador de los dientes trasplantados.*

En una situación ideal, cuando un tercer molar en desarrollo se trasplanta a otro sitio en el arco dental, el tratamiento restaurador no es necesario, siempre que la pulpa sane y no se necesite tratamiento de conductos. Pero en situaciones menos ideales, se necesitará algún aspecto de la odontología restauradora, como restaurar una cavidad de acceso después del tratamiento de conductos, establecer un mejor contacto interproximal o volver a colocar la corona (por ejemplo, cuando se usa un premolar como diente anterior). (5)

Los dientes trasplantados son dientes naturales y, básicamente, se pueden aplicar todo tipo de tratamientos restauradores. Sin embargo, las restauraciones de resina compuesta son la primera opción de material considerando el costo del tratamiento y la preservación de la estética del esmalte. El blanqueamiento se puede realizar antes del tratamiento restaurador en un diente trasplantado anterior tratado con endodoncia. Si requiere una restauración extensa, se puede realizar una restauración totalmente cerámica. (5)

En el caso de los dientes en desarrollo, cualquier preparación debe terminarse en esmalte, o los dientes preparados deben restaurarse lo antes posible si la preparación termina en dentina, porque si la infección bacteriana progresa profundamente en la dentina, tienden a desarrollarse lesiones de origen endodóntico alrededor de dientes trasplantados con pulpas cerradas, una condición que es difícil de tratar. (5)

- *Mantenimiento.*

Los dientes trasplantados deben monitorearse según un cronograma: a 1, 2, 3, 6 y 12 meses, luego anualmente. La evidencia de cicatrización pulpar en los dientes en desarrollo es la formación continua de raíces y la obliteración del espacio pulpar. La falta de cicatrización pulpar se manifiesta como lesiones perirradiculares y resorción radicular. La cicatrización gingival puede mejorarse mediante una minuciosa higiene en el hogar por parte del paciente. (2)

IV.V. Secuencia y procedimiento del trasplante intraalveolar y reimplantación intencional.

Los procedimientos clínicos del trasplante intraalveolar y el reimplante intencional son básicamente los mismos, excepto por una ligera diferencia en la posición y dirección del diente trasplantado en el sitio receptor. (2)

- *Examen, diagnóstico y planificación del tratamiento.*

Se deben realizar exámenes radiográficos, fotográficos, periodontales y se debe obtener un historial médico como se describió anteriormente. La forma de la raíz debe evaluarse cuidadosamente. Una única raíz cónica tiene mejor pronóstico que una raíz que no permite una extracción simple. Los dientes con troncos de raíz cortos generalmente están contraindicados. Una longitud mínima de raíces es necesaria para una mejor función. Dado que el trasplante intraalveolar y el reimplante intencional a menudo se consideraron las últimas opciones de tratamiento para preservar los dientes con caries profunda o lesiones endodónticas, la planificación del tratamiento debe incluir la posibilidad de un tratamiento de ortodoncia o de endodoncia convencionales. (4)

- *Procedimiento quirúrgico.*

Antes de la cirugía, deben establecerse el control de la caries y el tratamiento periodontal agudo. Una vez que se han tomado estos pasos, el procedimiento general de trasplante alveolar y reimplante intencional es el siguiente (4):

1. Anestesia local.

2. Seccionamiento del epitelio gingival e incisión del tejido gingival.

Después de la anestesia local, el colgajo se refleja para revelar un área alrededor de la raíz. Se hace una incisión intracrevicular alrededor de los dientes adyacentes y se hace una incisión a bisel interno alrededor del diente extruido. La incisión intracrevicular minimizará la pérdida de inserción en los dientes adyacentes sanos; La incisión a bisel interno eliminará el epitelio interno del diente extruido y conservará la encía queratinizada tanto como sea posible. La eliminación del epitelio interno mejorará la cicatrización (reinserción) entre los tejidos conectivos gingivales y el ligamento periodontal del diente reimplantado. (2)

3. Reflexión del colgajo gingival.

Se refleja el colgajo gingival y se exponen 2 mm de hueso alrededor de la raíz. (2)

4. Extracción por elevación.

El diente se eleva después de la incisión en el ligamento periodontal alrededor de la raíz. El elevador se coloca de 45 a 70 grados contra el eje longitudinal del diente. Es inevitable cierto daño al ligamento periodontal, pero en el caso de extrusión, el ligamento periodontal en esta área no es importante porque esa parte de la raíz se colocará supracrestalmente. (19)

5. Apicectomía y retroobturbación.

Uno de los beneficios asociados con la reimplantación intencional es que después de la extracción del diente, se puede observar la presencia de líneas de fractura y resorción radicular. La apicectomía y retroobturbación se realiza en dientes en los que el tratamiento de conductos convencional no ha sido posible antes de la cirugía,

o cuando la configuración apical de la raíz hizo imposible la endodoncia convencional en esa parte de la raíz. (30)

Diversos materiales se han sugerido como materiales de obturación retroapical, incluyendo óxido de zinc - eugenol reforzado (Cavit®), gutapercha, óxido de zinc-eugenol, resina compuesta y oro. Está demostrado que el Mineral Trióxido Agregado (MTA) sella todas las vías de comunicación entre el sistema de conductos radiculares y la superficie externa del diente, por lo tanto, es el más recomendado. Los materiales biocerámicos, como el Endosequence Root Repair Material®, son otra alternativa. Presentan excelentes propiedades físicas y biológicas, además son fáciles de manipular pues vienen en una pasta premezclada. (3) Durante cualquier procedimiento que involucre el ápice de la raíz, ésta debe protegerse con una gasa empapada con solución salina. (5) (19)

6. Reimplantación.

En los casos en que el propósito es elevar quirúrgicamente un molar inclinado, el lado mesial de la cavidad se reconstituye después de la extracción para permitir la alineación vertical. El diente se vuelve a implantar de modo que al menos 4 mm de estructura dental intacta esté por encima de la cresta alveolar. (2)

El lado del diente con la longitud vertical más corta debe colocarse de modo que esté situado cerca del nivel más bajo del hueso para permitir la dimensión deseada del diente supracrestal. Por ejemplo, si se va a extraer quirúrgicamente un diente roto distalmente, se debe rotar el diente para que la superficie distal quede alineada con el lado lingual del alvéolo, y se reimplante en la posición extruida y entablillada. En casos de reimplantación intencional donde el diente se va a reemplazar en la posición original, el diente se debe volver a implantar suavemente sin una fuerza excesiva. (2) (19)

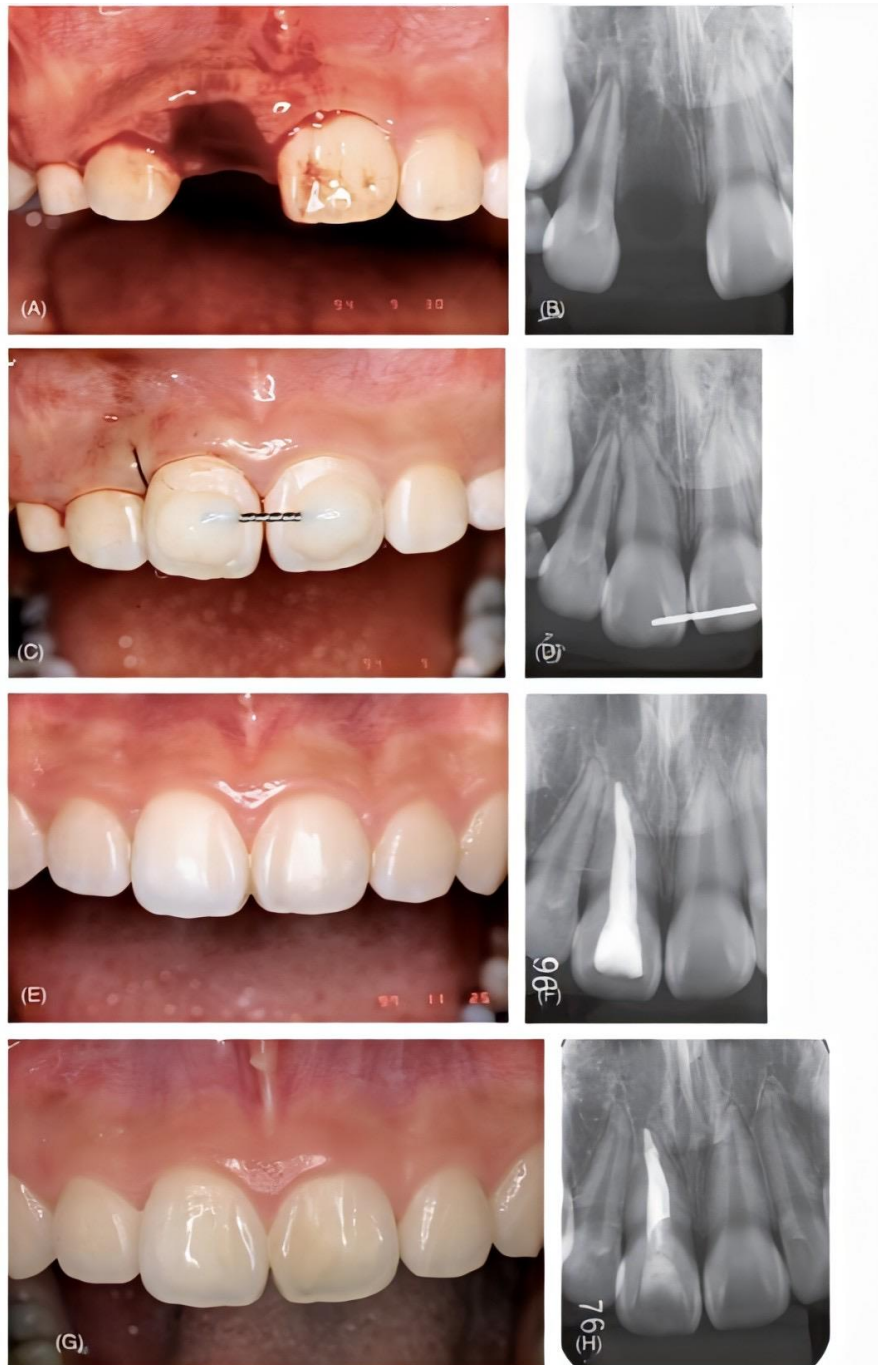


Fig 1. 21: Reimplantación de un diente maduro avulsionado en condiciones ideales. A) Presentación clínica de paciente femenino de 10 años a los 15 min de la avulsión. B) Una radiografía en el primer examen de emergencia. C) El diente fue reimplantado y ferulizado al central adyacente con férula de resina-alambre. D) Imagen radiográfica del diente reimplantado. E) Presentación clínica a los 3 años de seguimiento. El diente parece normal sin ningún signo de patología. F) Imagen radiográfica a los 3 años de seguimiento. No se observan signos de reabsorción de raíces. G) Siete años después, clínicamente se observa sano el diente. H) Siete años después la radiografía no muestra signos de patología. (5)

7. Sutura

La sutura del colgajo y la férula de los dientes a menudo se pueden realizar simultáneamente con la extrusión quirúrgica porque la forma del alvéolo y las raíces son similares y la cicatrización es más rápida que en el trasplante convencional. (5)

Primero, la parte mesial (o distal) del colgajo se sutura con una sutura interrumpida. El nudo se coloca en el lado lingual (o bucal). Una parte de la sutura se deja a aproximadamente 30 mm (1 pulgada). A continuación, se sutura la parte distal (o mesial) del colgajo. El nudo se coloca opuesto al primer nudo (ya sea bucal o lingual). La sutura se anuda después de dar vueltas alrededor de la raíz dos veces. Mediante este procedimiento se aplica una ligera fuerza coronal al diente. Se aplica una fuerza dirigida hacia apical atando la sutura a través de la parte coronal del diente, estabilizando así el diente y evitando el movimiento en cualquier dirección. Esta técnica es muy útil porque la raíz se puede retener verticalmente en cualquier posición. (19)

En casos de reimplantación intencional, simplemente atar una sutura firmemente sobre la superficie incisal / oclusal mantendrá el diente en posición, y forzar el diente apicalmente no es una preocupación porque encaja en una cavidad normal. Si es difícil lograr la estabilidad de los dientes reimplantados en casos de colocación quirúrgica o extrusión, puede ser necesaria una férula colocada en los dientes adyacentes con alambre y resina. (20)

8. Apósito quirúrgico.

Para mejorar la cicatrización (reinserción), se utilizan una lámina de aluminio y un apósito quirúrgico para proteger el área quirúrgica, previniendo la infección y preservando el coágulo sanguíneo. (2)

9. Mantenimiento.

El apósito quirúrgico se retira de 3 a 5 días después de la cirugía, y la sutura se retira de 5 a 7 días después de la cirugía. En este punto, se logra la reinserción inicial en el área cervical y hay pocas posibilidades de que los dientes reimplantados

se salgan de su posición en el alvéolo. Puede ser necesario un ajuste oclusal para minimizar la fuerza oclusal durante los primeros 2 meses. (20)

- Tratamiento restaurador: El tratamiento restaurador del diente trasplantado intraalveolar o reimplantado puede iniciarse 2 a 3 meses después de la cirugía. Después de colocar el poste, los dientes deben temporizarse durante 1 a 2 meses, antes de colocar la restauración definitiva. La restauración de resina compuesta está indicada si hay suficiente estructura dental disponible. Debido a que la relación corona-raíz es menos favorable para los dientes que se han reimplantado quirúrgicamente (trasplante intraalveolar) que para aquellos que se han sometido a un trasplante convencional o reimplante intencional, la oclusión debe ajustarse cuidadosamente para minimizar la fuerza oclusal, especialmente la fuerza lateral. (2)
- Mantenimiento: Los pacientes deben estar en un programa de citas de mantenimiento para prevenir caries y enfermedad periodontal. Si los dientes trasplantados (o reimplantados) demuestran una movilidad excesiva, se debe realizar un ajuste oclusal para promover la cicatrización periodontal. (19)

Las limitaciones de las radiografías intraorales convencionales impiden proporcionar una información suficiente para detectar la presencia de reabsorción radicular y anquilosis; o incluso evidenciar la regeneración ósea. La Tomografía Computarizada Cone Beam (TCCB) ha sido ampliamente utilizada en varios campos de la odontología, pues es capaz de producir detalles en alta resolución e imágenes en tres dimensiones de las estructuras orales. Kabashima y col. reportaron dos casos de reimplante intencional en dientes afectados por fractura vertical y perforación, el seguimiento con TCCB no demostró evidencia de anquilosis, más aún reveló regeneración del hueso alveolar, lo que indicó un buen pronóstico a largo plazo. (3)

V. **Trasplante de dientes inmaduros**

Hay cinco indicaciones principales para el trasplante de dientes inmaduros:

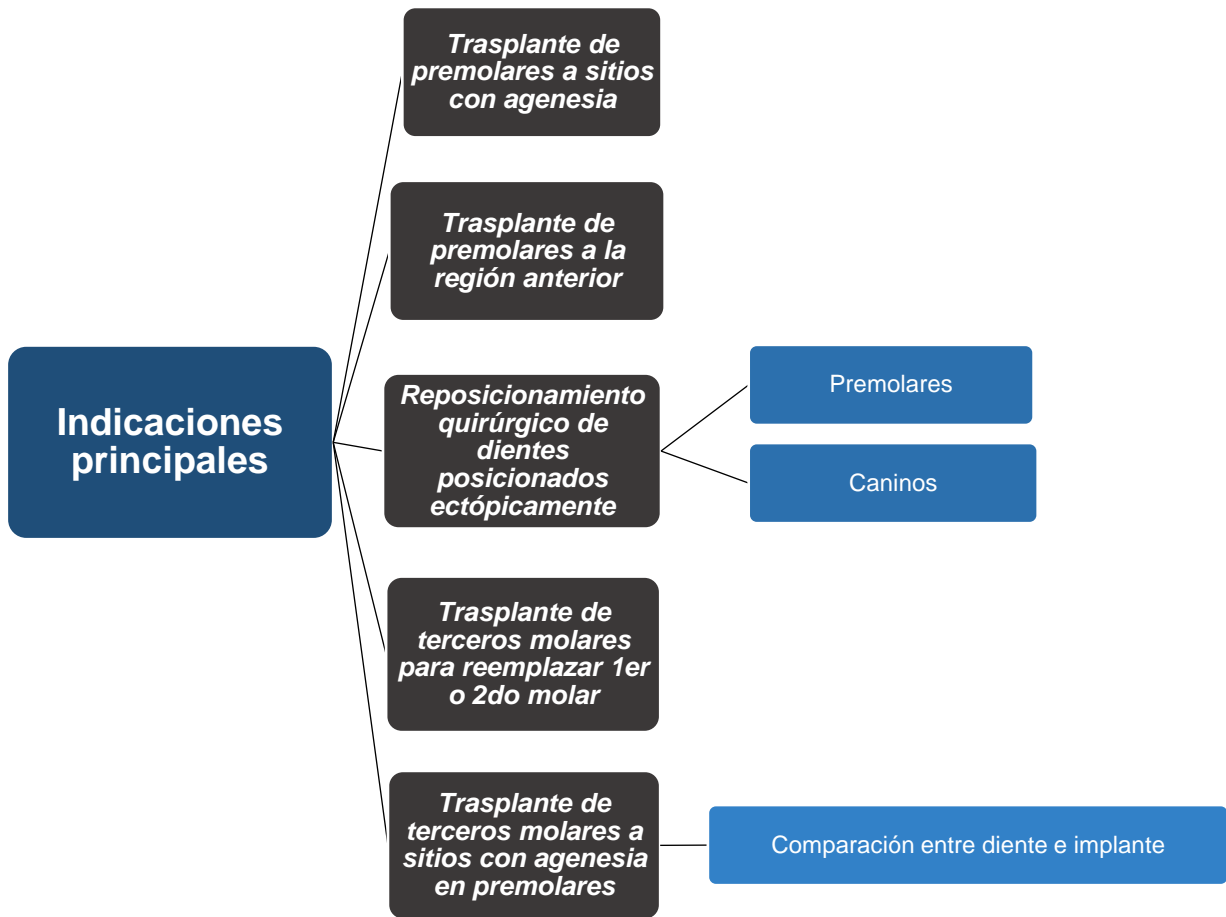


Fig 1. 22: Indicaciones principales para el trasplante de dientes inmaduros. (2)

V.I. **Trasplante de premolares a sitios con agenesia.**

Los sitios de agenesia más comunes son las regiones mandibulares del tercer molar y el segundo premolar. Si se planifica la extracción en el maxilar para la corrección de apiñamiento o la reducción de una sobrecarga maxilar, se puede trasplantar un premolar maxilar al sitio del segundo premolar en la mandíbula. (18)

Según los resultados de un estudio a largo plazo de 370 premolares trasplantados, el estado de desarrollo de la raíz que es óptimo para este procedimiento es la formación de tres cuartos de raíz en la que el ápice está completamente abierto y el folículo que cubre la superficie de la raíz es grueso y resistente al trauma. Cuando el trasplante se ha llevado a cabo, es muy importante controlar la erupción y la cicatrización pulpar y periodontal. Debido al estado inmaduro del desarrollo de la raíz, el diente generalmente debe colocarse en infraposición. Después de varios meses, tendrá lugar la erupción; la cicatrización del ligamento periodontal se puede verificar después de 8 semanas. La respuesta positiva a las pruebas de sensibilidad generalmente se puede establecer después de 6 meses. (2)

El crecimiento adicional de la raíz se puede verificar en la mayoría de los casos; sin embargo, un tercio de los premolares trasplantados mostrará una detención en la formación de la raíz. Si el diente se trasplanta después de que se haya establecido un 75% del proceso de formación y desarrollo radicular, la detención esta formación radicular, al realizar la extracción dental, generalmente no tendrá implicaciones prácticas para la supervivencia a largo plazo del trasplante. La alta previsibilidad de este procedimiento y su dependencia del estado de formación de la raíz se ha confirmado en varios estudios a largo plazo. (2)

V.II. Trasplante de premolares a la región anterior (en casos de pérdida accidental de dientes).

El trasplante de premolares debe considerarse en niños con pérdida dental accidental. La ventaja de este procedimiento es que puede ofrecerse en pacientes jóvenes cuando el uso de implantes no está indicado debido al continuo crecimiento alveolar. (18)

El trauma en la región anterior de la boca puede provocar la pérdida de los incisivos, que pueden reemplazarse con premolares trasplantados. Los primeros y segundos premolares mandibulares son particularmente adecuados debido a su anatomía de la raíz, pero si no están disponibles se puede usar el segundo premolar maxilar. El

primer premolar maxilar no es óptimo debido a su anatomía divergente de la raíz.
(17) (18)

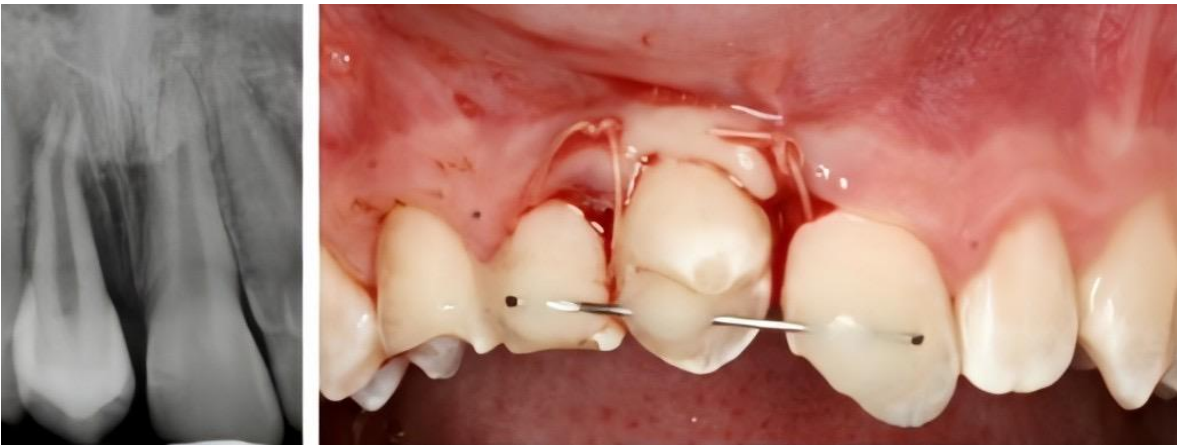

Fig 1. 23: El autotrasplante de un premolar maxilar a un incisivo (ausencia debido a un traumatismo dental) en un paciente masculino de 13 años. Vista clínica y radiológica postoperatoria inmediata. (42)

La recolección del germen dental para ser utilizado como diente donante es la misma para el trasplante a regiones anteriores que para el trasplante a sitios con agenesia. La preparación quirúrgica del sitio receptor puede ser un procedimiento abierto con la extracción temporal de la placa ósea vestibular con el posterior reposicionamiento del hueso después del trasplante dental, o puede realizarse también mediante un procedimiento cerrado. El diente trasplantado se debe colocar en infraposición, se colocará una férula de alambre de acero 0.2 sobre la corona del diente trasplantado, sujetándose también alrededor del cuello de los dientes adyacentes. (2)

Esto evitará que el diente trasplantado sufra una erupción prematura. Cuatro semanas después, el diente debe estabilizarse en su nueva posición; por lo tanto, la férula se puede retirar. Después de aproximadamente 4 meses, el diente puede ser restaurado. Es esencial eliminar el esmalte lingual para permitir una oclusión adecuada. Idealmente, la dentina no debe exponerse; sin embargo, si tal exposición es inevitable, se debe usar un procedimiento de unión dental. (2)

Se ha demostrado que es probable que los dientes trasplantados desarrollen necrosis pulpar si se les permite acceder a la dentina formada después del

trasplante debido a las muchas inclusiones vasculares que se encuentran en la dentina secundaria. (9)

V.III. Reposicionamiento quirúrgico de dientes posicionados ectópicamente.

- *Premolares.*

Un análisis del patrón de erupción de los premolares ha demostrado que el segundo premolar mandibular en particular muestra una tendencia a la erupción ectópica, generalmente en dirección distal. Antes de intentar el reposicionamiento quirúrgico, es esencial analizar el grado de posición ectópica, es decir, el grado de inclinación en relación con el eje vertical de los dientes adyacentes. Si la inclinación es inferior a 90 grados, generalmente se producirá una elevación espontánea del diente si se extrae el molar primario. (17)

Para facilitar aún más la erupción del premolar colocado ectópicamente, puede estar indicada la extracción del hueso que recubre el folículo. Si la inclinación es de 90 grados o más, se indica el reposicionamiento quirúrgico. Es necesario un examen radiográfico, que incluya una exposición axial, antes del procedimiento quirúrgico. (37)

Un enfoque bucal debe ser el procedimiento estándar a menos que la corona del diente inclinado esté colocada lingualmente cerca de la placa cortical. La secuencia de los procedimientos quirúrgicos es la siguiente (2):

- Como paso preparatorio, se debe extraer el molar primario y elevar un colgajo bucal desde la región del primer molar a la primera región premolar.
- Se debe realizar una osteotomía en el área de la corona en un intento por preservar el soporte óseo marginal.
- El hueso que cubre la corona y una parte de la raíz debe retirarse desde un enfoque axial, por lo que un elevador colocado debajo de la corona desde un enfoque bucal podrá inclinar el diente a la posición correcta.
- El colgajo bucal debe reposicionarse y suturarse.

- La erupción debe ser seguida por controles radiográficos. Por lo general, después de 4 a 6 meses, la erupción se completa. (17)

Un estudio preliminar de 11 segundos premolares maxilares reposicionados mostró un riesgo del 27% de necrosis pulpar y un riesgo del 9% de anquilosis. Para 25 segundos premolares mandibulares reposicionados, se encontró un 8% de riesgo de necrosis pulpar y un 16% de riesgo de anquilosis. (2)

- *Caninos.*

El tratamiento óptimo para los caninos posicionados ectópicamente es la exposición quirúrgica y la realineación ortodóntica. Sin embargo, hay casos de posición ectópica severa de los caninos maxilares y mandibulares en los que el trasplante es el único método aceptable. Antes de realizar un trasplante, un estudio radiográfico cuidadoso debe ilustrar exactamente dónde se encuentra el diente y, más específicamente, su relación con los dientes adyacentes. Esto determinará el tratamiento quirúrgico desde un enfoque vestibular o lingual. (38)

Antes de considerar el trasplante, se debe evaluar la dimensión espacial, en particular la dimensión mesiodistal. Si un canino ya ha erupcionado, la dimensión mesiodistal de la corona del diente erupcionado puede usarse para evaluar si la región potencial del trasplante es del tamaño adecuado debido a la marcada simetría entre los dientes homólogos. (2)

La mayoría de los caninos posicionados ectópicamente se encuentran en el maxilar, en una posición ectópica palatina en la que la corona se dirige contra la línea media. (39)

En estos casos, el procedimiento quirúrgico es el siguiente:

- Un colgajo palatino debe elevarse de una región canina a la otra, evitando las papilas interdientales.
- La corona y un tercio de la raíz deben exponerse con fresas o cinceles, con un elevador recto, el diente debe extraerse en dirección palatina. Es muy importante que la superficie de la raíz no se dañe durante este procedimiento.

- El canino primario restante debe retirarse y prepararse un zócalo utilizando fresas quirúrgicas. Si hay atrofia del hueso labial, el alvéolo puede expandirse colocando un instrumento en éste, provocando una fractura en la placa del hueso labial. Los cortes verticales internos con una fresa delgada pueden facilitar este procedimiento. El receptáculo para el trasplante debe ser ligeramente más grande que el trasplante (idealmente 1 mm más ancho).
- El diente debe colocarse y estabilizarse con una férula semirrígida durante aproximadamente 4 semanas. (2)

En el caso de la posición vestibular del canino, la cúspide normalmente se encuentra cerca del área del surco donde ha penetrado el hueso bucal. El diente deberá extraerse mediante una incisión semilunar en el pliegue mucobucal. Después de la extracción del canino primario, se debe preparar al alvéolo. (38)

En la mandíbula, casi todos los caninos posicionados ectópicamente han migrado mesialmente, a menudo cruzando la línea media. En tales casos, el procedimiento quirúrgico es el siguiente:

- Se debe hacer una incisión en el pliegue mucobucal, luego se debe retirar el hueso que cubre la corona y parte de la raíz con cinceles o fresas.
- Se extraerá el canino permanente utilizando un elevador.
- Se extraerá el canino primario.
- Por lo general, es necesario extraer la placa de hueso vestibular para acomodar el trasplante, después de lo cual se puede reemplazar la placa. Para facilitar la revascularización del hueso, puede ser ventajoso seccionar la placa ósea vestibular extraída en tiras de 1 a 2 mm de ancho con unas tijeras pesadas. (39)

El resultado de los trasplantes de caninos parece estar relacionado con la etapa de desarrollo de la raíz. Si el trasplante puede realizarse antes del desarrollo completo de la raíz, el pronóstico parece ser tan bueno como el trasplante de premolares en etapas similares del desarrollo de la raíz. (2) (38)

V.IV. Trasplante de terceros molares para reemplazar los primeros molares (en casos de caries o fracturas corona-raíz).

La indicación habitual es caries o problemas endodónticos, aunque también se pueden encontrar problemas periodontales marginales en esta región (por ejemplo, periodontitis agresiva). Para el trasplante, se pueden usar los terceros molares maxilares o mandibulares. Si se elige un tercer molar mandibular, la extracción extensiva del hueso vestibular y distal se debe realizar con cinceles y/o fresas para que el diente pueda ser extraído de su alvéolo de forma atraumática. Luego, el molar a ser reemplazado debe ser removido lo más atraumáticamente posible. Sin levantar un colgajo, el zócalo se debe agrandar usando fresas quirúrgicas. Finalmente, se colocará el trasplante, preferiblemente unos pocos milímetros por debajo del nivel oclusal, y se realizaran 2 o 3 puntos de sutura sobre la corona para estabilizar el trasplante. (34)

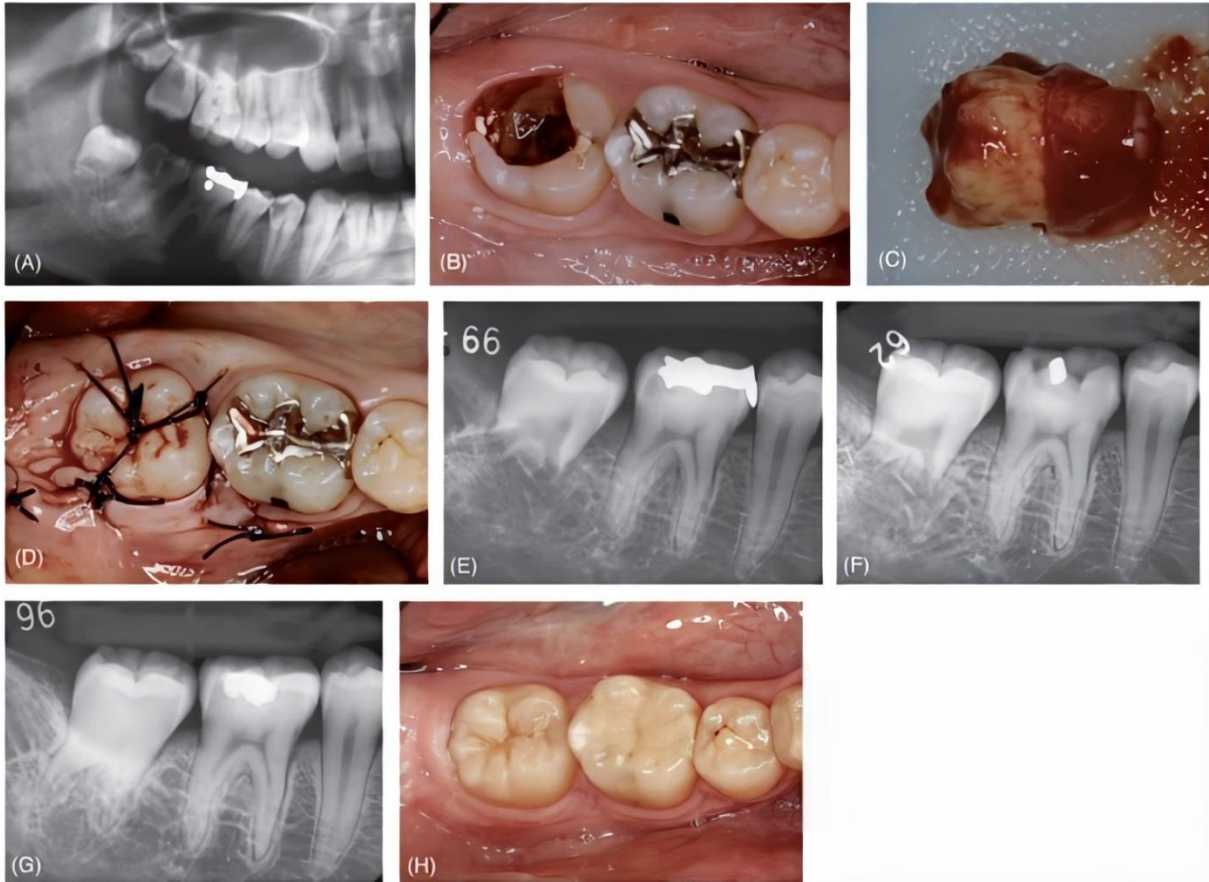


Fig 1. 24: Autotrasplante de tercer molar inmaduro. A) Radiografía panorámica de paciente femenino de 17 años con caries profunda del segundo molar. El diente no se puede restaurar y se decidió trasplantar el tercer molar adyacente para reemplazarlo. B) Aspecto clínico antes del tratamiento. C) Se extrae cuidadosamente el diente donante. D) El diente se trasplanta y se feruliza con suturas. La encía circundante se sutura con fuerza. E) Radiografía inmediatamente después del trasplante. F) Seguimiento radiográfico a los cuatro meses. Se observa el desarrollo de las raíces. G) Seguimiento radiográfico a 2 años y 2 meses. La raíz se ha desarrollado aún más. Se observa obliteración del canal pulpar. H) Aspecto clínico 2 años y 2 meses después. El trasplante es armonioso con la dentición natural. (5)

V.V. Trasplante de terceros molares a sitios de agenesia en la región del primer y/o segundo premolar.

El trasplante de molares mandibulares generalmente se indica en la segunda región premolar. En consecuencia, es importante hacer una evaluación precisa de la dimensión mesiodistal del sitio del trasplante. Si se elige un tercer molar maxilar, debe tenerse en cuenta que se requerirá un espacio mesiodistal de aproximadamente 12 mm, que es 2 mm más que la dimensión mesiodistal habitual de un molar primario restante. Debido a la raíz palatina divergente de los terceros

molares superiores, el procedimiento generalmente requiere una rotación de 90 grados de este diente para que la raíz se ajuste perfectamente dentro del alvéolo.
(29)

Debido a que el área del zócalo es normalmente más ancha mesiodistalmente que labiolingualmente, se indica una exposición axial de la región del tercer molar maxilar. Para lograr esto, se debe colocar una película oclusal en la región del tercer molar con un ángulo de proyección desde la esquina del ojo en el lado opuesto. De esta forma, se puede evaluar la dimensión labiolingual del trasplante. Esta dimensión dictará la distancia mesiodistal real necesaria en la región de trasplante.
(2)

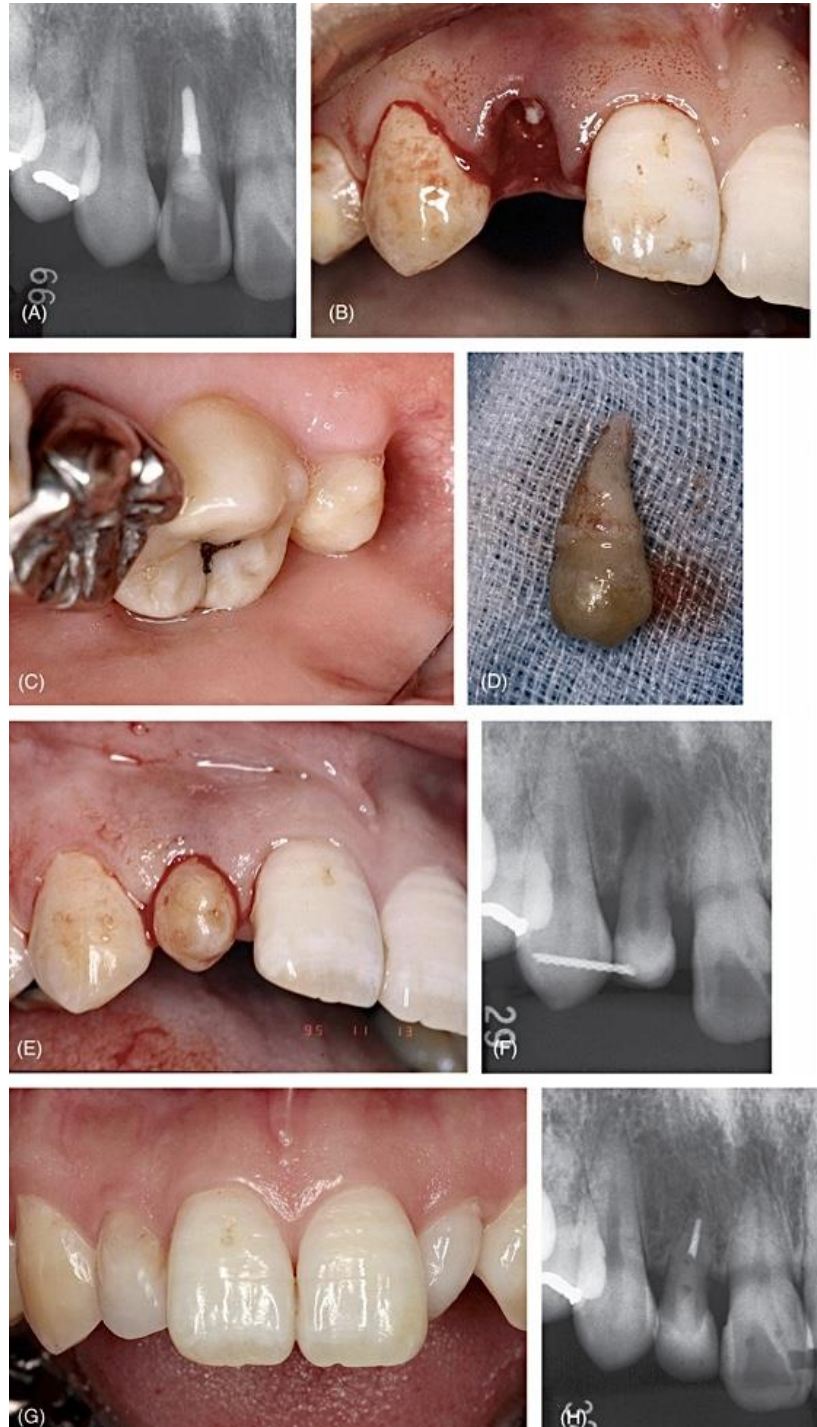


Fig 1. 25: Autotrasplante dental en la región anterior. A) Paciente femenino de 34 años. Radiografía en el primer examen. El incisivo lateral sufrió fractura radicular cerca del nivel de la cresta. B) Vista clínica después de la extracción del fragmento coronal. C) El tercer molar pequeño es un buen candidato para reemplazar el diente por trasplante. D) El diente donante extraído. E) Vista clínica inmediata después del trasplante. F) Radiografía inmediata después del trasplante. G) Vista clínica 5 años después. El diente se restauró con composite después de la obturación del conducto radicular y se realizó un blanqueamiento ambulante hace 4 años y 8 meses. El paciente está satisfecho con el resultado estético. H) Radiografía 5 años después. Se observa un espacio del ligamento periodontal normal. (5)

En el maxilar, los terceros molares deben extraerse después de levantar un colgajo bucal. El hueso delgado vestibular y alveolar se deben extraer con un elevador perióstico, y el diente se deberá extraer en dirección distal con un elevador o un osteotomo perióstico colocado entre el germen dental y el segundo molar. El diente debe ser trasplantado por debajo del nivel oclusal y estabilizado con una o dos suturas. (3) (5)

El resultado del trasplante del tercer molar parece ser menos favorable que el asociado con los trasplantes premolares con desarrollo de raíz idéntico, sin embargo, el 75% de los trasplantes serán exitosos durante un largo período de tiempo. (2)

V.VI. Comparación de dientes autotransplantados e implantes.

Después del éxito que los implantes han ido cosechando en la literatura, y el entusiasmo de algunos profesionales (unido algunas veces al potente marketing de algunas casas comerciales), la tendencia actual hace que el paciente y muchas veces el profesional odontólogo vea en el implante un sustituto ideal del diente, y esto no es correcto, teniendo en cuenta las grandes diferencias que presentan uno y otro, diferencias que hacen que el implante presente un comportamiento biomecánico que no puede compararse al regulado equilibrio funcional que ostenta un diente integrado en el sistema estomatognático, y condicionan que las estructuras protésicas que adaptamos a uno deban ser diferentes a las del otro. (22)

Dientes autotransplantados	Implantes
Existe inducción ósea	No existe inducción ósea
Induce la formación de la papila gingival	La papila gingival debe ser creada (si es posible)
No requiere soporte óseo	Requiere soporte óseo tridimensional
Posible erupción	La erupción no es posible
Pueden moverse mediante fuerzas ortodónticas	No puede moverse mediante fuerzas ortodónticas
Sin requisitos relacionados con la edad	Únicamente pueden ser colocados en adultos
Buena relación costo-beneficio	Relación costo-beneficio discutible

Tabla 1. Comparación de dientes autotransplantados vs implantes. [Mitsuhiro Tsukiboshi. (June, 2001)]

Capacidad Osteoinductora	Se ha demostrado repetidamente que un diente autotransplantado tiene capacidad osteoinductora, un hallazgo que es bastante diferente de los implantes, la cual es muy útil si el hueso se ha perdido debido a una infección o atrofia.
Anclaje PDL versus osteointegración.	Un diente trasplantado se reajustará a las demandas oclusales de la misma manera que lo hace un diente no trasplantado. Un implante, en cambio, no se mueve, lo que puede ser una desventaja grave en individuos en crecimiento.
Condición gingival.	Debido a su capacidad osteoinductora, generalmente no es un problema crear un contorno gingival normal en los dientes trasplantados. Esto puede ser un problema en los implantes, especialmente cuando dos implantes están adyacentes entre sí.
Resultados a largo plazo.	Con respecto a la supervivencia de los implantes, solo hay una cantidad limitada de observación a largo plazo. Según un metaanálisis reciente, se puede esperar aproximadamente un 97% de supervivencia a largo plazo para los implantes; sin embargo, la mayoría de los informes tuvieron períodos de observación limitados a 5 años. Varios estudios a largo plazo en los que se observaron dientes

	trasplantados durante hasta 20 años han revelado tasas de cicatrización similares entre sí.
Economía.	Debido a que no se requieren materiales caros, el trasplante puede realizarse por un costo muy limitado.

Tabla 2. Ventajas de los autotransplantes sobre los implantes dentales. [Mitsuhiro Tsukiboshi. (June, 2001)]

VI. Pronóstico.

VI.I. Criterios para el éxito en el autotrasplante.

El éxito en el autotrasplante puede determinarse sobre la base de la cicatrización completa, la función continua y el mantenimiento de un complejo dento-alveolar sano. Por ejemplo, en el caso de los dientes trasplantados con desarrollo incompleto de la raíz, los criterios para el éxito serían cicatrización del ligamento periodontal sin resorción progresiva de la raíz, cicatrización gingival sin formación de bolsas periodontales, revascularización y cicatrización de la pulpa dental, formación continua de la raíz y hueso alveolar normal y anormal. En el caso de dientes maduros desarrollados, los criterios serían: cicatrización gingival, ósea y del ligamento periodontal. No se espera que la pulpa se revascularice y el tratamiento de conductos siempre está indicado. (2)

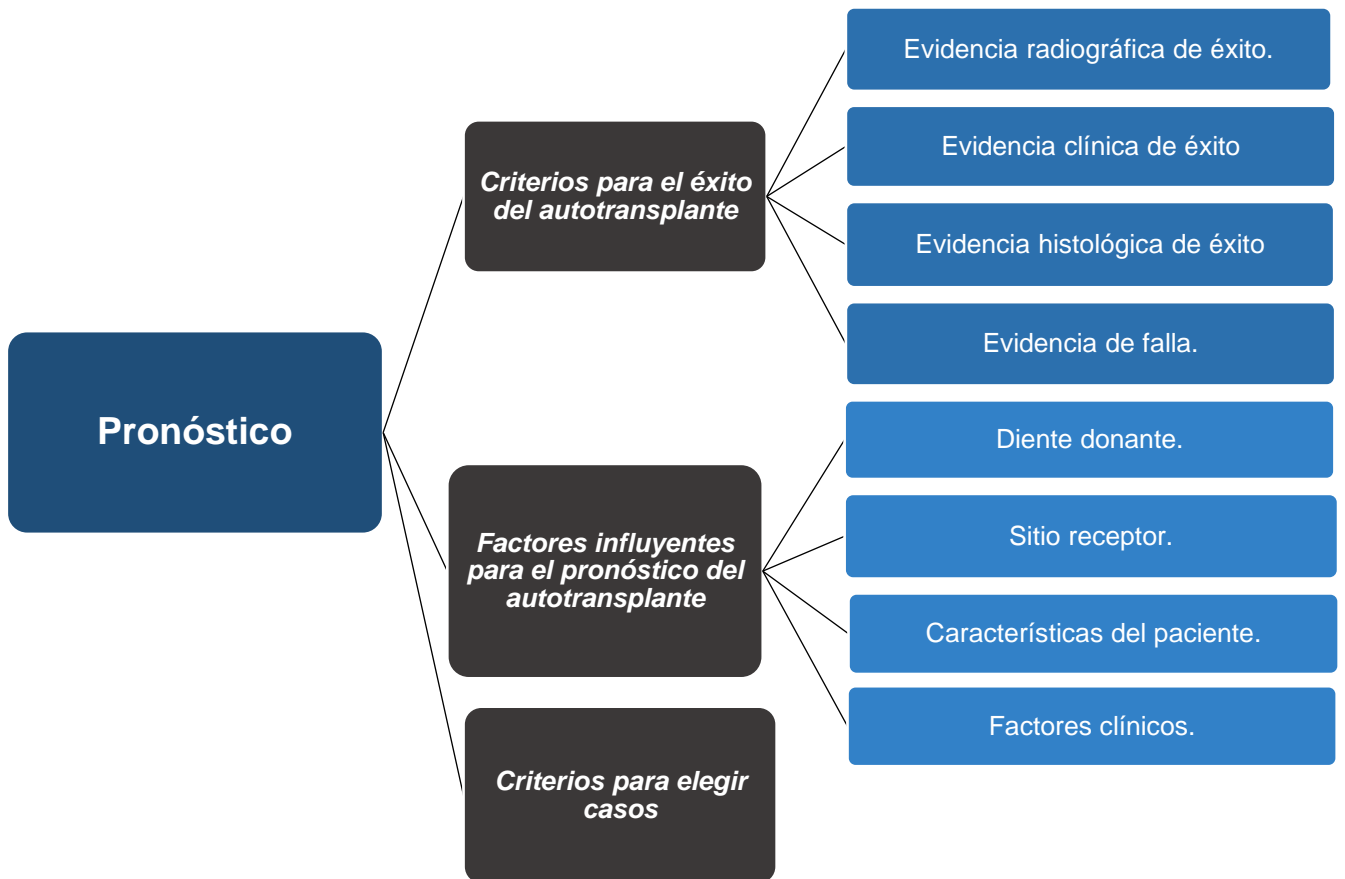


Fig 1. 26: Factores que influyen en el pronóstico al realizar un tratamiento de autotransplante. (2)

VI.II. Evidencia radiográfica de éxito.

1. Ancho normal del espacio del ligamento periodontal alrededor del diente autotransplantado.
2. No hay evidencia de resorción radicular progresiva.
3. Se observa una línea radiopaca en el costado del hueso alveolar (lámina dura).

(5)

VI.III. Evidencia clínica de éxito.

1. Movilidad dental dentro de los límites normales.
2. Sonido normal a la percusión
3. No hay evidencia de pérdida de inserción (no hay formación de bolsas periodontales).
4. No hay evidencia de inflamación.
5. El paciente no refiere molestias.
6. Función dental normal. (32)

VI.IV. Evidencia histológica de éxito.

La evidencia histológica de autotrasplante exitoso se relaciona principalmente con mostrar que las fibras restauradas del ligamento periodontal están alineadas perpendicularmente a la raíz y al hueso alveolar. Si las fibras están alineadas paralelamente a la raíz y al hueso, el caso no puede considerarse exitoso incluso si la evidencia clínica y radiográfica indica una buena cicatrización. Sin embargo, es imposible evaluar los casos clínicos histológicamente (excepto si se extrae un diente debido a alguna falla). Otra situación controversial es cuando la evidencia clínica y radiográfica es incierta (por ejemplo, se observa un espacio claro en el ligamento periodontal, posible reabsorción progresiva, ligera pérdida de inserción). (2)

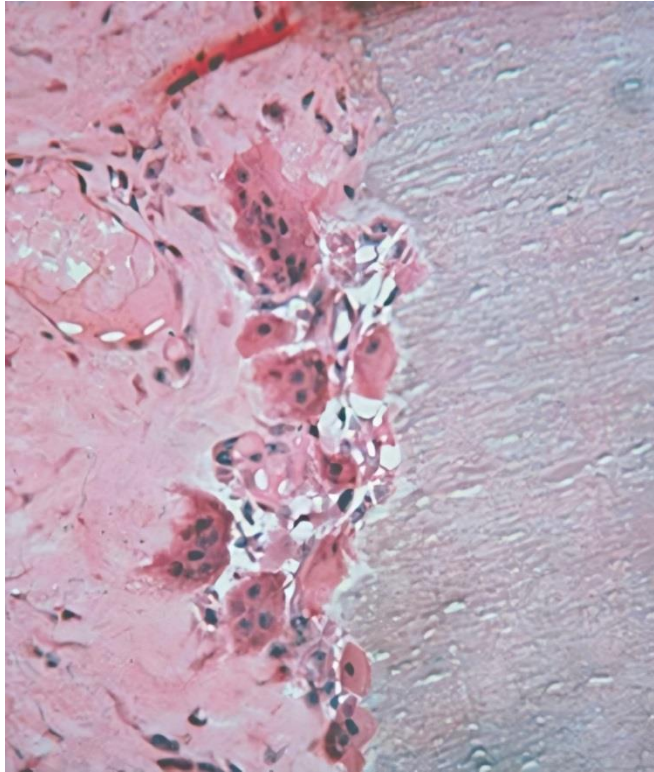


Fig 1. 27: Aspecto histológico de células gigantes multinucleadas reabsorbiendo la raíz. (23)

VI.V. Evidencia de falla.

1. Evidencia de resorción progresiva de la raíz.
2. Evidencia de ausencia de ganancia de inserción o pérdida progresiva de inserción.
3. Infección crónica con o sin tracto sinusal.
4. Existencia de dolor crónico.
5. Movilidad dental excesiva. (4)

VI.VI. Factores influyentes para el pronóstico del autotransplante.

Los factores influyentes deben discutirse enfocándose en lo siguiente: diente donante, sitio receptor, características del paciente y factores clínicos. (37)

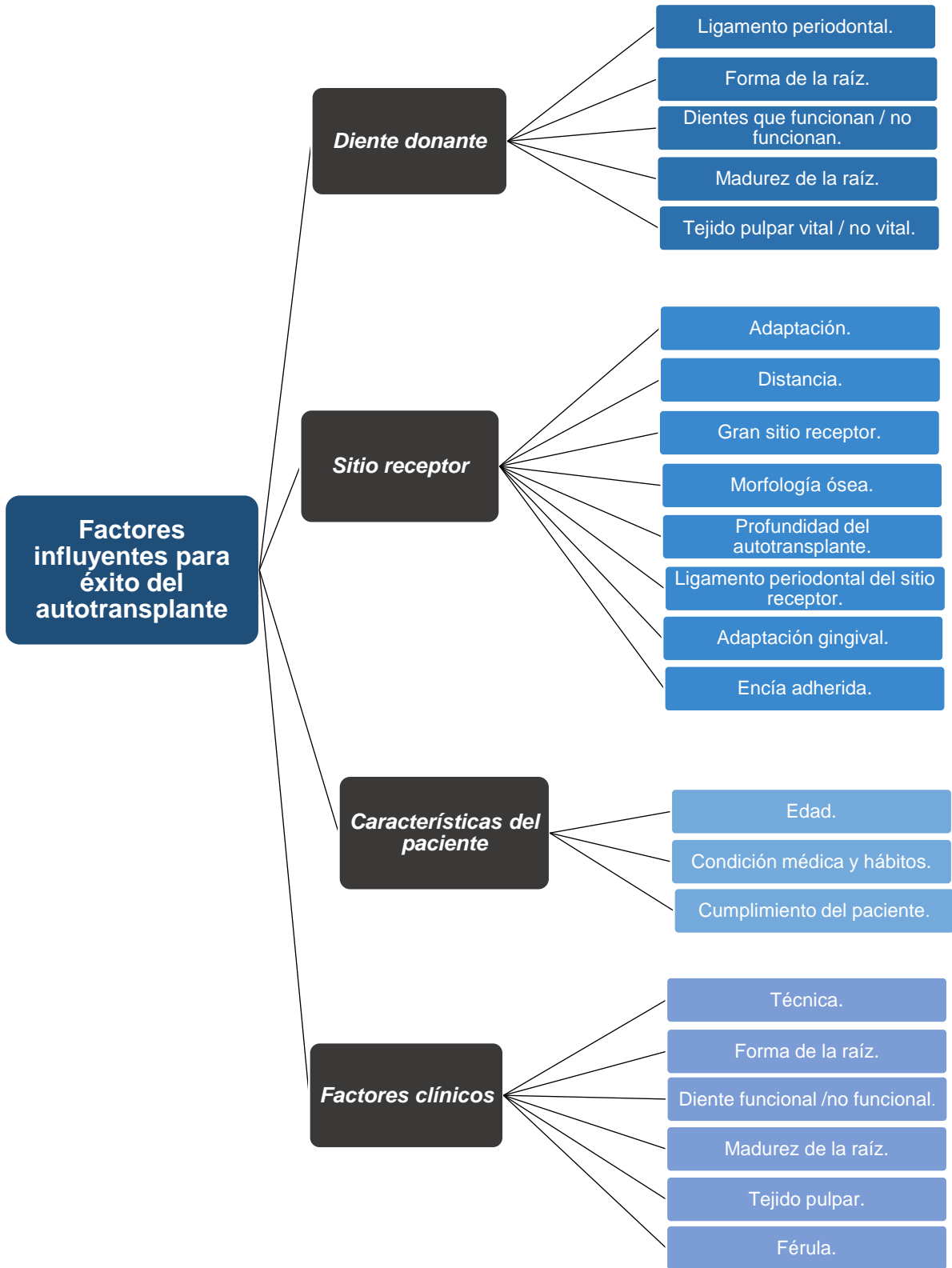


Fig 1. 28: Factores que influyen en el éxito al realizar un tratamiento de autotransplante. (2)

- *Diente donante.*
- Ligamento periodontal: El determinante más importante para el éxito es que el ligamento periodontal vital está unido al diente autotrasplantado y continúa siendo funcional. La necrosis o pérdida mecánica del ligamento periodontal conduce a la reabsorción de la raíz (anquilosis o reabsorción inflamatoria) o al crecimiento epitelial. Estos conducen finalmente al fracaso. (37)
- Forma de la raíz: Ésta afecta el éxito de dos maneras: el grado de dificultad de extracción y coincidencia de forma entre el diente trasplantado y el sitio donante. Los dientes con múltiples raíces, raíces con cemento excesivo o raíces curvas que podrían involucrar lesión del ligamento periodontal o fractura parcial de la raíz durante la extracción son problemas potenciales. A veces es simplemente imposible extraer estos dientes sin dañarlos hasta el punto de que no se puedan usar. Un diente con raíces múltiples, con un tronco de raíz corto o un diente unirradicular con concavidad alrededor del área cervical es difícil de adaptar al sitio receptor. Como resultado, la cicatrización primaria alrededor del área cervical puede ser muy difícil. (9)
- Dientes que funcionan / no funcionan: Un diente funcional tendrá un accesorio de ligamento periodontal normal y funcional que rodee a la raíz. Por lo tanto, si un diente que no funciona, como un diente impactado, ha sido elegido diente donante, el pronóstico se considera menos que ideal debido a la posibilidad de que el ligamento periodontal sea inadecuado para desarrollar un accesorio funcional en su nueva posición. (38)
- Madurez de la estructura de la raíz: El Dr. Andreasen y el Dr. Schwartz han observado que la madurez de la estructura de la raíz influye en las tasas de éxito del autotrasplante. Las tasas de éxito tienden a reducirse en los casos en que el autotrasplante se realiza a sitios de no extracción en pacientes mayores. Por lo tanto, el pronóstico del autotrasplante de dientes maduros sería menos ideal que el de los dientes en desarrollo. Por otro lado, se observó una alta tasa de éxito en dientes maduros autotrasplantados a sitios de extracción. Como resultado,

la tasa de éxito no puede determinarse solo por la madurez de las raíces, y la forma o longitud de la raíz de los dientes maduros podría ser un factor influyente para el éxito (es decir, cuanto más larga y complicada sea la raíz, mayor será la posibilidad de que el ligamento periodontal se lesione durante la extracción). (2)

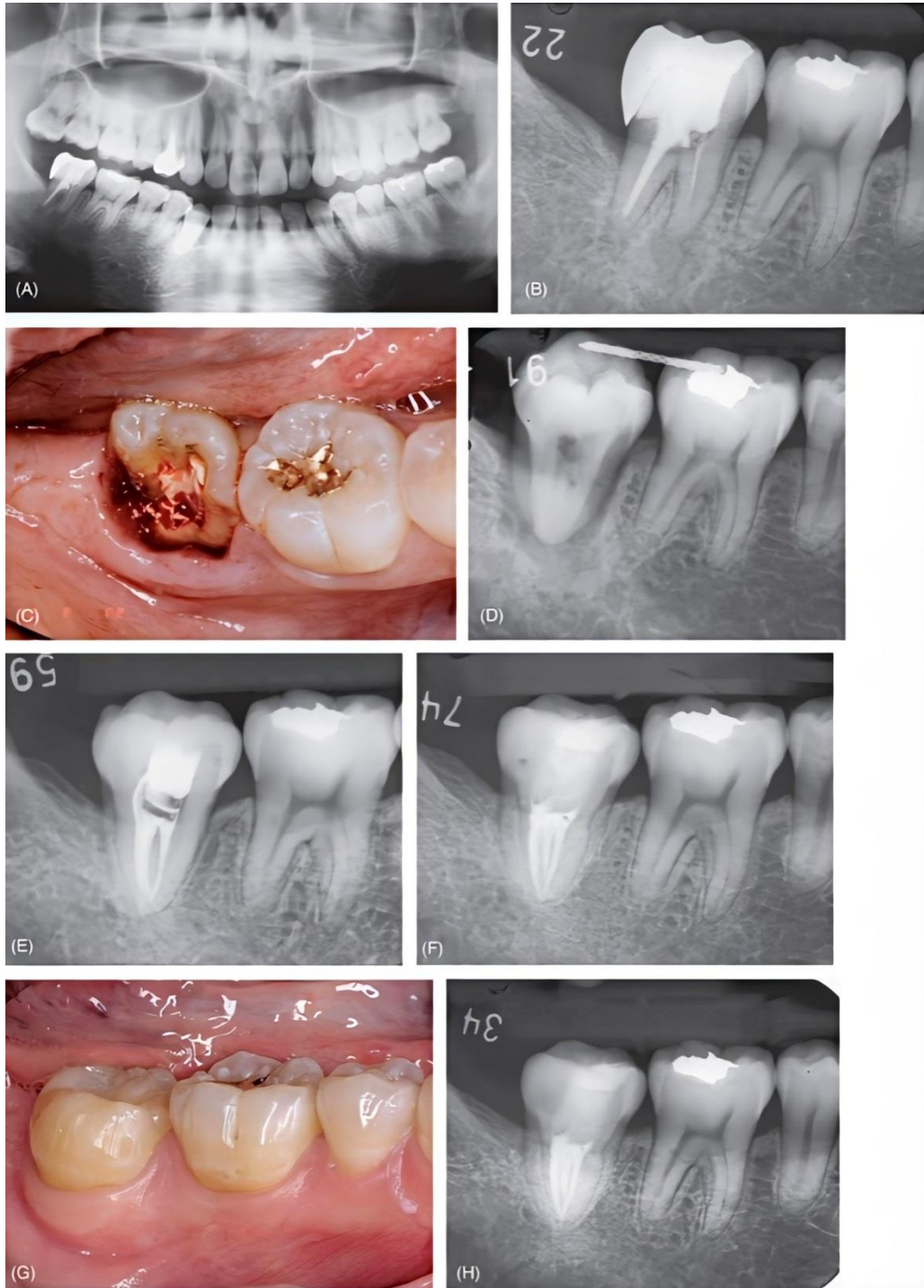


Fig 1. 29: Autotrasplante de un diente con formación radicular completa. A) Radiografía panorámica de una mujer de 33 años. Su principal síntoma fue un dolor alrededor del segundo molar inferior derecho. Se encontró una fractura corona-raíz vertical y se planeó reemplazar el diente por el tercer molar superior. B) El sitio receptor antes del tratamiento. C) La línea de fractura se localizó subósea. D) Radiografía inmediata después del trasplante. E) Seguimiento a los diez meses. Se dejó que el diente trasplantado tuviera movilidad natural y el conducto radicular se rellenó con Ca (OH) 2 durante este período. Se realizó la obturación de los conductos radiculares y la restauración con composite. F) Seguimiento a los 3 años y 5 meses. G) Seguimiento a los 3 años y 5 meses. H) Seguimiento a los 4 años y 5 meses. (5)

- Tejido pulpar vital o no vital: No está claro si el tratamiento de conductos tiene alguna influencia en el éxito del autotrasplante. No hay mucha diferencia en la cicatrización del ligamento periodontal entre los dientes autotransplantados a los que se les ha realizado tratamiento de conductos y los que no. Sin embargo, en el caso de los dientes en desarrollo, los pacientes son jóvenes y la extracción es fácil. Por lo tanto, la cicatrización es previsiblemente mejor y más rápida. Una preocupación sobre el autotrasplante de dientes vitales es que la presencia de infección pulpar puede afectar el pronóstico. (Esta puede ser la causa de la reabsorción inflamatoria o de la lesión apical). (34)
- *Sitio receptor.*
- Adaptación entre el diente donante y el sitio receptor: Si el ligamento periodontal permanece unido a toda la superficie de la raíz, se puede esperar que se produzca cicatrización entre el diente autotransplantado y el sitio receptor, independientemente del tamaño del alvéolo en relación con el tamaño del diente donante. Sin embargo, si un diente autotransplantado es forzado a un espacio receptor estrecho, el ligamento periodontal puede dañarse. Además, durante la extracción siempre hay algún grado de daño en el ligamento periodontal, por lo que se deben considerar las siguientes situaciones clínicas (2):
- Distancia cercana entre la pared del sitio receptor y la superficie de la raíz del diente donante: Si la distancia es cercana, el tejido óseo tardará poco en llegar a la superficie de la raíz; por lo tanto, es probable la anquilosis en el sitio del ligamento periodontal lesionado. Si la distancia es mayor, la reparación extensiva de la unión de la superficie de la raíz puede tener lugar antes de que el tejido óseo llegue a la raíz. (29)
- Gran sitio receptor: Si el sitio receptor es demasiado grande, el tejido conectivo gingival puede tener la oportunidad de invadir el espacio entre la pared del hueso y la superficie de la raíz. Esto puede causar un retraso en la cicatrización ósea. (9)

- **Morfología ósea:** Es seguro asumir que el ligamento periodontal de un diente autotransplantado no inicia la osteogénesis donde no hay hueso adyacente. Dado que no se puede esperar la formación de hueso donde la altura y el ancho del alvéolo no son adecuados, la capacidad de un diente autotransplantado con fuerza funcional de soporte puede reducirse. La posición de los dientes impactados horizontalmente, trasplantados a los sitios del segundo molar adyacentes influye en la cicatrización después del autotransplante. (34)
- **Profundidad del autotransplante:** Al trasplantar dientes sanos en desarrollo, la profundidad de la colocación del diente donante no parece afectar el pronóstico. Por otro lado, en el caso de usar un diente donante periodontalmente involucrado con alguna pérdida de inserción, existe la posibilidad de crear un defecto óseo vertical alrededor del área cervical después de la cicatrización. (25)
- **Ligamento periodontal del sitio receptor:** Es bien sabido que la unión del ligamento periodontal a los dientes donantes juega un papel importante en los resultados exitosos, mientras que se cree que el ligamento periodontal en el sitio receptor tiene poca influencia. Sin embargo, los resultados del seguimiento clínico han sugerido que la presencia de ligamento periodontal en el sitio receptor puede desempeñar un papel importante y positivo en la cicatrización asociada con el autotrasplante. (2)

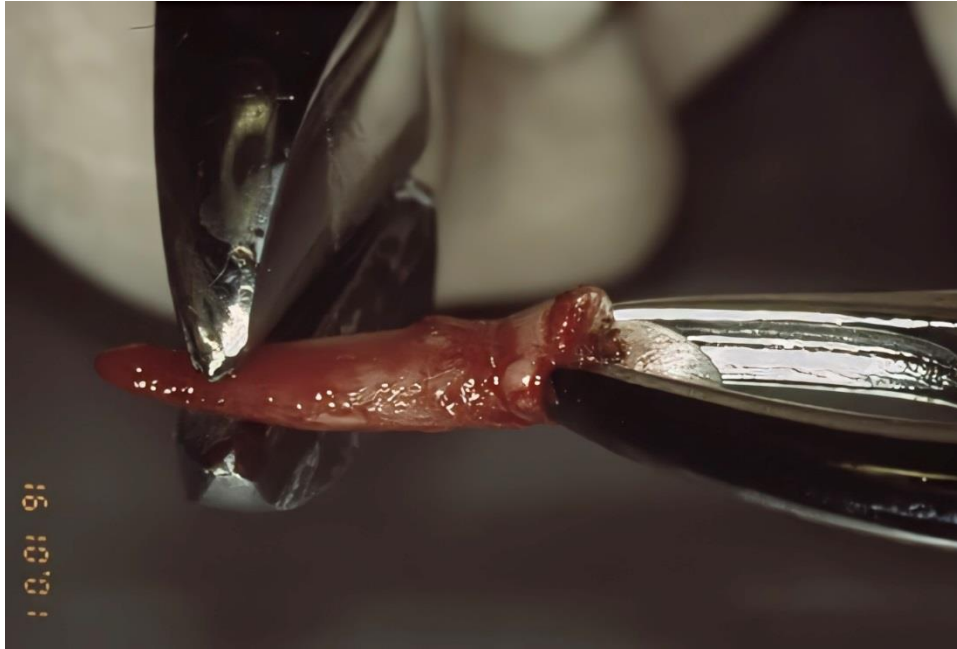


Fig 1. 30: Apicectomía del diente mediante pinzas corta alambres. (36)

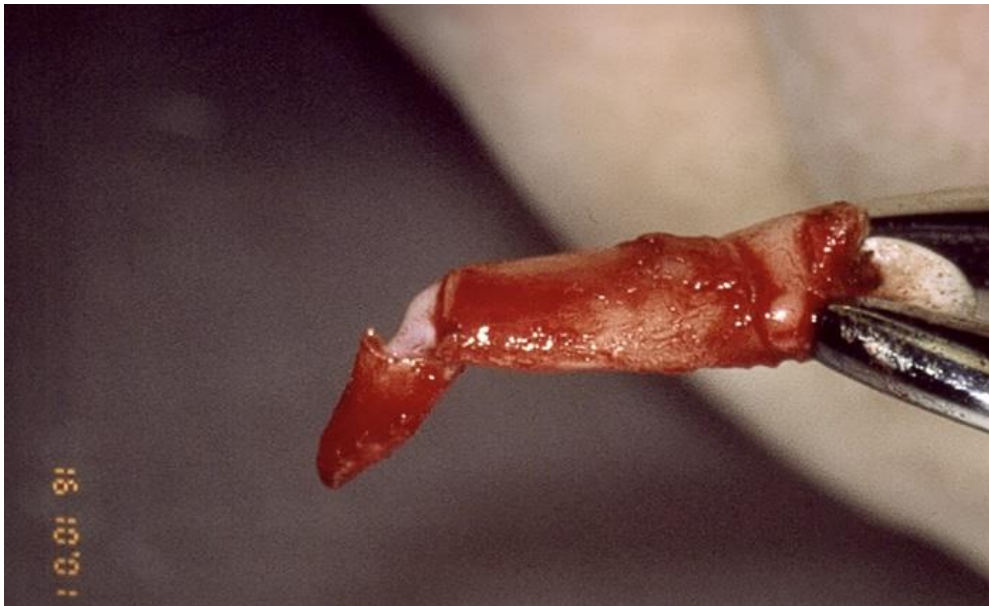

Fig 1. 31: Apicectomía sujetando el diente por la corona para prevenir daño al ligamento periodontal. (36)

El trasplante inmediato, la extrusión quirúrgica y la reimplantación intencional tienen mayores tasas de éxito cuando el diente se coloca en una cavidad con ligamento periodontal restante. Además, la cicatrización del ligamento periodontal es más suave y rápida en casos de reimplantación, mientras que la alineación normal y funcional del ligamento periodontal no siempre se puede

esperar cuando el diente se reimplanta en una cavidad recién formada sin el ligamento periodontal restante. Con base en estos datos, se puede concluir que el pronóstico mejora cuando los dientes se trasplantan a un sitio receptor con el ligamento periodontal restante. (5)

- Adaptación gingival: El primer punto crítico para una cicatrización exitosa es el cierre primario de la herida mediante la adaptación de un colgajo gingival alrededor del diente trasplantado. La adaptación del colgajo recto promueve la reinsertión entre el ligamento periodontal en el diente trasplantado y el tejido conectivo gingival, lo que evita la invasión bacteriana en el alvéolo receptor. La infección desvitaliza el ligamento periodontal y causa pérdida de inserción. Por lo tanto, cuando el alvéolo receptor es demasiado grande en relación con el tamaño del diente donante, lo que dificulta el cierre primario, no se indica el trasplante inmediato. El suficiente tejido del colgajo se regenerará de 2 a 4 semanas después de la extracción en el sitio receptor, momento en el cual se puede realizar el trasplante. (24) (5)

- Encía adherida: Aunque todavía no se ha determinado definitivamente si la presencia de encía adherida es necesaria para un trasplante exitoso, es prudente suponer que cierta encía adherida alrededor de un diente trasplantado es favorable tanto para la cicatrización de la herida en la etapa inicial del trasplante como para el mantenimiento a largo plazo del cierre gingival. (2)

- *Características del paciente.*

- Edad: La observación clínica indica mejores resultados en pacientes más jóvenes. Esto puede estar relacionado con una mejor capacidad de cicatrización. Incluso los autotrasplantes en pacientes de 40 años o menos tienen un pronóstico relativamente bueno. Los dos problemas específicos relacionados con la edad son la mayor incidencia de resorción de raíces en pacientes más jóvenes y la mayor tasa de pérdida de inserción en pacientes mayores. (2)

- Condición médica del paciente y hábitos: La diabetes y el tabaquismo parecen agravar las afecciones periodontales. Las condiciones metabólicas anormales o los hábitos particulares que suprimen la inmunidad en la cicatrización retardada pueden reducir el pronóstico para el autotrasplante. (2)
- Cumplimiento del paciente: Es uno de los factores más importantes para todos los tratamientos dentales exitosos. Las visitas periódicas de mantenimiento y la higiene oral concienzuda desempeñan papeles muy importantes para lograr los resultados deseados. (2)
- *Factores clínicos.*
 - Técnica: El dentista que desee realizar un autotrasplante debe desarrollar y tener experiencia en áreas como: cirugía oral y maxilofacial, endodoncia y periodoncia. (2)
 - Forma de la raíz: La forma de la raíz afecta el éxito de dos maneras: el grado de dificultad de extracción y coincidencia de forma entre el diente trasplantado y el alvéolo receptor. Los dientes multirradiculares, con raíces con cemento excesivo o raíces curvas que podrían involucrar lesión del ligamento periodontal o fractura parcial de la raíz durante la extracción son problemas potenciales. A veces es simplemente imposible extraer estos dientes sin dañarlos hasta el punto de que no se puedan reimplantar. Un diente multirradicular con un tronco de raíz corto o un diente unirradicular con concavidad alrededor del área cervical es difícil de adaptar al sitio del donante. Como resultado, la cicatrización primaria alrededor del área cervical puede ser muy difícil. (9)
 - Diente funcional / no funcional: Un diente funcional tendrá un accesorio de ligamento periodontal normal y funcional que cubrirá su raíz. Por lo tanto, si un diente que no funciona, como un diente impactado, ha sido elegido como un diente donante, el pronóstico se considera menor debido a la posibilidad de que el ligamento periodontal sea inadecuado para desarrollar un accesorio funcional en su nueva posición. (38)

- Madurez de la estructura de la raíz: El pronóstico del autotrasplante de dientes maduros es menos ideal que el de los dientes en desarrollo. Se observó una alta tasa de éxito en dientes maduros autotransplantados a sitios con extracción previa. Como resultado, la tasa de éxito no puede determinarse solo por la madurez de las raíces, y la forma de la raíz o la longitud de la raíz de los dientes maduros podría ser un factor influyente para el éxito (es decir, cuanto más larga y complicada sea la forma de la raíz, mayor será la posibilidad de que el ligamento periodontal se lesionará duran. (2)
- Tejido pulpar vital o no vital: No está claro si el tratamiento de conductos tiene alguna influencia en el éxito del autotrasplante. No hay mucha diferencia en la cicatrización de ligamentos periodontales entre los dientes autotransplantados que han recibido tratamiento de conductos y los que no. Sin embargo, en caso de autotransplantar dientes en desarrollo, los pacientes son jóvenes y la extracción es fácil. Por lo tanto, la cicatrización es previsiblemente mejor y más rápida. Una preocupación sobre el autotrasplante de dientes vitales es que la presencia de infección pulpar puede afectar el pronóstico. (Ésta puede ser la causa de la reabsorción inflamatoria o lesión apical). (34)
- Método y duración de la férula: Existe alguna evidencia de que los dientes autotransplantados o reimplantados tienen más probabilidades de desarrollar resorción si se han estabilizado rígidamente durante largos períodos de tiempo. Esta es una consideración importante; sin embargo, también se debe considerar la necesidad de estabilizar los dientes trasplantados hasta que la fijación sea adecuada, lo que dependerá del ajuste entre el diente donante y el sitio receptor. El objetivo es lograr el apego funcional. (32)

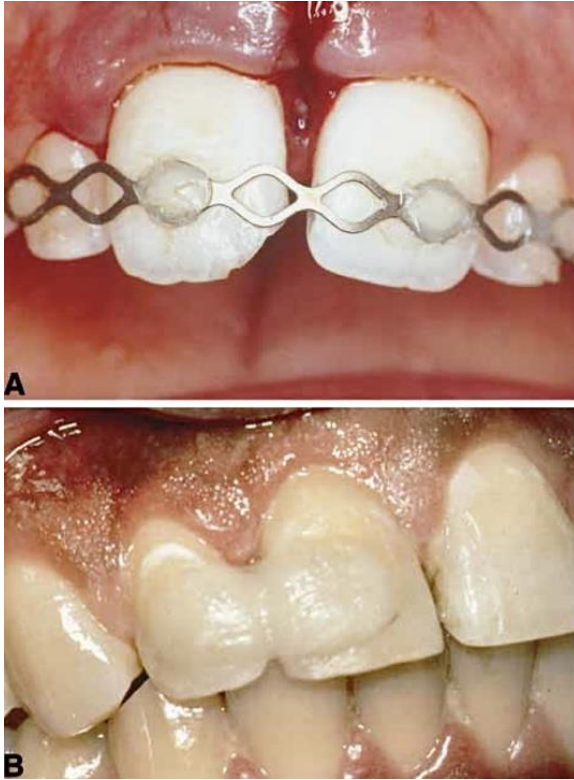


Fig 1. 32: Ejemplos de férulas funcionales. A) Férula TTS. Esta férula deja espacio para una limpieza adecuada, minimizando así la infección debido a la placa y los restos de comida. Es flexible en dirección horizontal y vertical. B) Férula de resina que, si bien permite el movimiento funcional, es demasiado gruesa, lo que imposibilita que el paciente la mantenga limpia. (23)

VI.VII. Criterios para elegir casos para realizar un autotransplante exitoso.

Basado en la evaluación de muchos factores considerados, uno puede resumir los criterios para la selección de casos de la siguiente manera:

1. No importa cuál sea la situación, un ligamento periodontal sano unido al diente trasplantado es una condición esencial para el éxito.
2. Si hay ligamento periodontal en el sitio receptor, la tasa de éxito será alta independientemente de la edad del paciente.
3. Si el paciente tiene 40 años o menos, la tasa de supervivencia del diente trasplantado es relativamente alta, incluso sin la existencia de ligamento periodontal en el sitio receptor.
4. Cuanto menos complicada sea la forma de la raíz, mejor será el pronóstico.
5. En pacientes mayores de 40 años, el autotrasplante a sitios sin extracción previa no tiene un buen pronóstico a largo plazo. (5)

La mala selección de casos invita a un mal pronóstico, y una buena selección de casos conduce a resultados exitosos predecibles. Sin embargo, no se debe descartar rápidamente algún posible caso de autotrasplante. Incluso si el resultado es difícil de predecir; en algunos casos, el autotrasplante puede ser la mejor respuesta a las complejas necesidades de tratamiento de un paciente. (2)

VII. Perspectivas del futuro.

En el pasado, la odontología estaba principalmente preocupada por la extracción de dientes y el suministro de prótesis para áreas edéntulas. Los dientes de animales, la hiedra, los huesos y los dientes humanos extraídos de personas fallecidas se usaron como material para dentaduras postizas, pero ninguno de estos fue aceptable debido a decoloración, mal olor y debilidad estructural. (2)

Hasta finales del siglo XVIII, el trasplante de dientes se realizaba exclusivamente en las clases altas, que podían permitirse un tratamiento costoso en lugar de las dentaduras postizas. Ambrose Pare introdujo su técnica en 1561, afirmando que los dientes cariados podrían ser reemplazados por dientes extraídos de otro individuo. John Hunter en Inglaterra describió en su publicación, "*The Natural History of Human Teeth*", que después de que los dientes de animales o humanos fueron trasplantados en un peine de gallo, se observó la regeneración de los vasos sanguíneos en la pulpa dental del diente trasplantado y el ligamento periodontal. Los pobres donaron dientes por dinero. Los dientes se conservaron en el peine del gallo para mantenerlos vivos en ausencia de métodos de refrigeración y conservación. John Hunter introdujo una técnica de reimplantación de dientes en la que se extraía un diente, luego se hervía y se reimplantaba. La historia de trasplante y reimplante es larga y también hay muchos informes sobre el alotrasplante. (2)

El alotrasplante (un procedimiento en el que se toma un diente de una persona y se trasplanta a otra) tiene muchos problemas asociados. En los trasplantes de órganos, un requisito esencial para el éxito es igualar los antígenos de histocompatibilidad entre el donante y el receptor para evitar el rechazo. Si se ignora ese requisito, el pronóstico es malo. Los trasplantes de dientes realizados entre individuos que no tienen antígenos de histocompatibilidad coincidentes pueden dar como resultado una resorción ósea inflamatoria, lo que lleva a la pérdida del diente trasplantado. Además, existe la posibilidad de que el receptor contraiga hepatitis o VIH. De hecho, el alotrasplante, que fue muy popular en el siglo XVIII, se hizo infame en la historia

dental debido a su papel en la transmisión de enfermedades infecciosas como la sífilis. (40) (2)

La literatura dental sobre el autotrasplante comenzó a aparecer en la década de 1950. El concepto era que después de extraer un primer molar irrecuperable severamente cariado, se podría trasplantar un tercer molar en desarrollo en lugar del diente afectado. La tasa de éxito en ese momento era de aproximadamente el 50%. La razón del fracaso fue que el diente trasplantado no continuó su desarrollo o comenzó a exhibir resorción de raíz. Después de esto, el autotrasplante desapareció como tratamiento. El trasplante alogénico y el autotrasplante parecían ser tratamientos temporales lejos de la odontología basada en la ciencia. (2) (40)

Recientemente, el autotrasplante ha comenzado a llamar la atención nuevamente, muy probablemente porque la investigación sobre la cicatrización del ligamento periodontal después del autotrasplante ha proporcionado información que se puede aplicar al procedimiento. Como resultado de esta nueva información, la tasa de éxito ha aumentado. Aunque el concepto de implantes dentales se ha extendido por todo el mundo, el autotrasplante dental, que mantiene el ligamento periodontal, seguirá siendo una opción atractiva en muchos casos. (2)

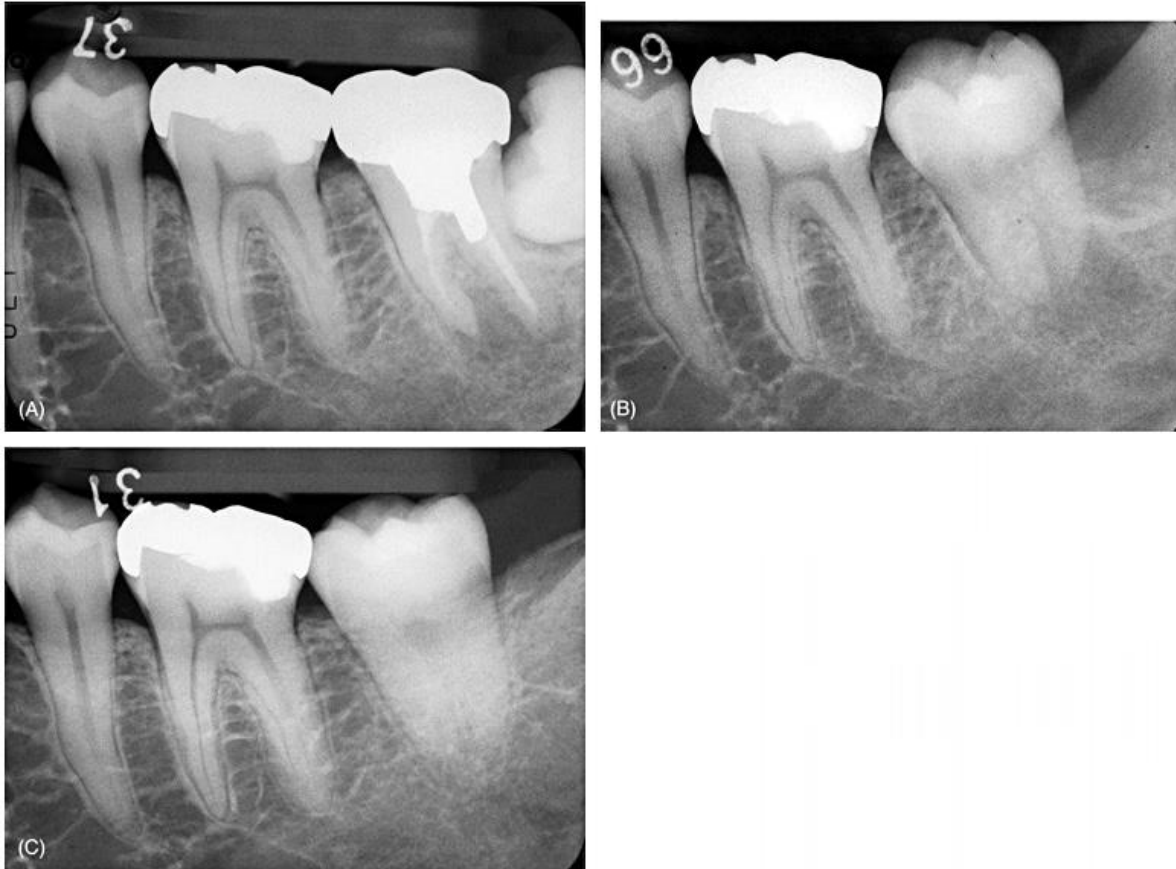


Fig 1. 33: Cicatrización pulpar del diente con ápice casi cerrado. A) Radiografía que muestra el segundo molar de paciente femenino de 23 años que tiene un pronóstico desfavorable. El tercer molar impactado se trasplantará a la cavidad después de la extracción. B) Radiografía inmediata después del trasplante. Los ápices del trasplante parecen cerrarse en la radiografía, pero no se planificó un tratamiento endodóntico ya que se observó una (pequeña) vaina epitelial de Hertwig sobre los ápices en la cirugía. C) A los 2 años de seguimiento, las pruebas dentales son vitales y se observa radiográficamente la obliteración del canal pulpar.
(5)

VII.I. Comparación entre el tratamiento de implante dental y el autotrasplante.

En la actualidad, los implantes se colocan con más frecuencia que los autotrasplantes. Esto es cierto por varias razones. Uno es el énfasis en los implantes visto en la literatura dental en los últimos 20 años. Se han publicado miles de artículos sobre el tema e incluso se han impartido bastantes conferencias. Esto ha sido impulsado por compañías interesadas en los implantes y por el hecho de que la mayoría de las escuelas de odontología han incorporado el tema de los implantes dentales en su plan de estudios. Este énfasis también está relacionado con la forma en que se introdujeron los implantes. Primero se sugirió su uso en pacientes totalmente edéntulos, donde la posibilidad de autotrasplante se elimina

naturalmente. Una vez que los implantes resultaron exitosos en pacientes edéntulos, la elección de los implantes sobre el autotrasplante a menudo se convirtió en situación de conveniencia y capacitación. (24)

Dado su énfasis en la mayoría de las escuelas, cursos de educación continua y porque los médicos habían comprado el equipo necesario para su colocación, los implantes a menudo ganaron por defecto. El éxito limitado del autotrasplante en las décadas de 1950 y 1960 y la pequeña cantidad de información disponible sobre los nuevos enfoques del procedimiento también ayudaron a muchos dentistas a recurrir a los implantes. (2)

Históricamente, el autotrasplante y los implantes tienen antecedentes similares. Ambos se han realizado durante siglos, ambos tuvieron un momento de popularidad (la década de 1950 para el autotrasplante y las décadas de 1960 y 1970 para los implantes fibrosos y de cuchilla) y ambos cayeron en desgracia debido a sus altas tasas de fracaso asociadas. Sin embargo, ambos también han aumentado a favor del desarrollo de técnicas y materiales modernos. (40)

Los implantes se beneficiaron del uso del titanio y del descubrimiento de que este metal podía formar rutinariamente una fuerte unión con el hueso y los tejidos blandos, lo que permitió desarrollar accesorios con forma de raíz más pequeños. La popularidad del autotrasplante aumentó cuando la información sobre la cicatrización permitió el desarrollo de nuevas técnicas que mejoraron drásticamente sus tasas de éxito. Debería esperarse que estos resultados continúen mejorando cuando las técnicas más avanzadas, como el uso de proteínas de matriz del esmalte, se usen ampliamente. La siguiente es una comparación de los implantes dentales y el autotrasplante. (2)

VII.II. Criterios de elección.

El paciente totalmente edéntulo es un candidato obvio para los implantes, al igual que los pacientes dentados en los que no hay un diente apropiado para trasplante. En aquellos casos en los que la extracción podría limitar el espacio o dañar la estructura contigua, se deben colocar implantes. Después del consentimiento informado, algunos pacientes pueden elegir implantes, al igual que algunos cirujanos o dentistas restauradores más familiarizados con este enfoque. En los casos en que el diente se avulsiona y no se puede reemplazar dentro de un lapso apropiado, a menudo se sugieren implantes. (42)

El autotrasplante debe considerarse cuando hay un diente de la anatomía apropiada disponible o cuando la anatomía se puede modificar con éxito. El éxito del autotrasplante aumenta cuando se trasplantan dientes unirradiculares en individuos jóvenes. (5)

La decisión final debe dejarse al paciente informado y al clínico con experiencia en ambas modalidades quirúrgicas. Los factores para elegir el tratamiento con implantes dentales o el autotrasplante incluyen la edad del paciente, la disponibilidad de un diente donante, la condición del sitio del receptor, la capacidad de restauración de los dientes cariados, la función, la estética, el tiempo y el costo. Cada factor será discutido individualmente (2):

- *Edad del paciente.*

Los implantes no están indicados en pacientes jóvenes que han no han llegado a la pubertad. La cicatrización de los implantes osteointegrados se basa en la integración de la estructura ósea y las superficies de los implantes. Dado que el hueso y el implante se fusionan, el implante no se "descompone" junto con los dientes adyacentes; de hecho, se comportan como dientes anquilosados y gradualmente se ubican en una posición infraoclusal. La edad más temprana a la que un paciente puede evitar o minimizar tales problemas con los implantes dentales y el crecimiento óseo es después de la pubertad, cuando el crecimiento

óseo está cerca de completarse (18 años para los hombres, 16 años para las mujeres). Idealmente, es mejor esperar a que el paciente se convierta en un adulto. A diferencia de los implantes dentales, los dientes autotransplantados retienen la unión del ligamento periodontal, lo que facilita el crecimiento óseo. (42)

- *Diente donante y sitio receptor.*

Debido a que el autotrasplante requiere la presencia de un diente donante disponible, los implantes dentales podrían ser la primera opción para pacientes completamente edéntulos. Sin embargo, si el sitio receptor tiene un diente no restaurable (que requiere extracción) y hay un diente donante ideal en la boca, el autotrasplante podría ser la primera opción. Reemplazar un molar no restaurable es una buena indicación para el autotrasplante. (40)

- *Restaurabilidad de dientes con caries severa.*

En la práctica clínica, generalmente tiene sentido mantener en boca los dientes naturales durante el mayor tiempo posible. La extracción de éstos es una opción, pero a menudo hay otras opciones disponibles (en contraste con situaciones de dientes congénitos perdidos), las cuales incluyen los autotrasplantes, la reimplantación intencional y la extrusión quirúrgica, en casos como cuando solo queda la raíz de un diente. Con tales procedimientos disponibles, las extracciones a menudo pueden estar disponibles o al menos retrasarse. (3)

- *Función y estética.*

Al elegir entre un implante y un autotrasplante, se debe solicitar un tratamiento que proporcione el mejor resultado funcional y estético. Tanto un implante como un diente trasplantado pueden proporcionar una función de masticación adecuada, un diente trasplantado tendrá un accesorio de ligamento periodontal normal, que sirve como un amortiguador y proporciona propiocepción y adaptación al movimiento del diente y puede promover la formación de hueso. Estas pueden ser ventajas que pesarían a favor del autotrasplante en determinadas situaciones. Desde el punto de vista estético, el autotrasplante puede ofrecer buenos beneficios. Se han realizado esfuerzos para superar los problemas estéticos en torno a la transición del implante a la corona. En contraste, un diente trasplantado es un diente natural y, por lo tanto,

está libre de tales problemas. En algunos casos, no se requiere un tratamiento estético en los dientes trasplantados y se puede mantener la estética natural. (2)

- *Tiempo y costo.*

El tiempo y el costo son a menudo los factores más importantes cuando se trata de un plan de tratamiento. En términos generales, el tratamiento con implantes es aproximadamente 10 veces más costoso que el trasplante. Cuando el presupuesto de un paciente es limitado, el autotrasplante puede ser la primera opción si hay un diente donante disponible, incluso en las circunstancias menos ideales. El tiempo desde el inicio del tratamiento quirúrgico hasta el uso funcional también difiere para ambos procedimientos y podría ser un factor en la elección del tratamiento. Por ejemplo, el autotrasplante en el área de un defecto óseo grande requiere un período de tratamiento más corto que el tratamiento con implantes. Se discutieron cinco factores en términos de elegir el mejor tratamiento entre los implantes y el autotrasplante, los cuales se deben considerar antes de tomar la decisión final del tratamiento. Todos los factores relacionados con la situación son los siguientes (2):

VII.III. Rol del autotrasplante como tratamiento preservador

En un mundo perfecto, la prevención de la caries dental y la enfermedad periodontal daría como resultado una salud dental óptima. La realidad es, por supuesto, que esto no ocurre constantemente, y los pacientes terminan con dientes cariados y problemas de salud periodontal. Al elegir las opciones de tratamiento en una situación dada, se debe buscar una combinación de tratamiento y un buen pronóstico a largo plazo. También debe incluirse un esfuerzo para preservar tejidos sanos, función normal, estética, tiempo y recursos disponibles. (2)

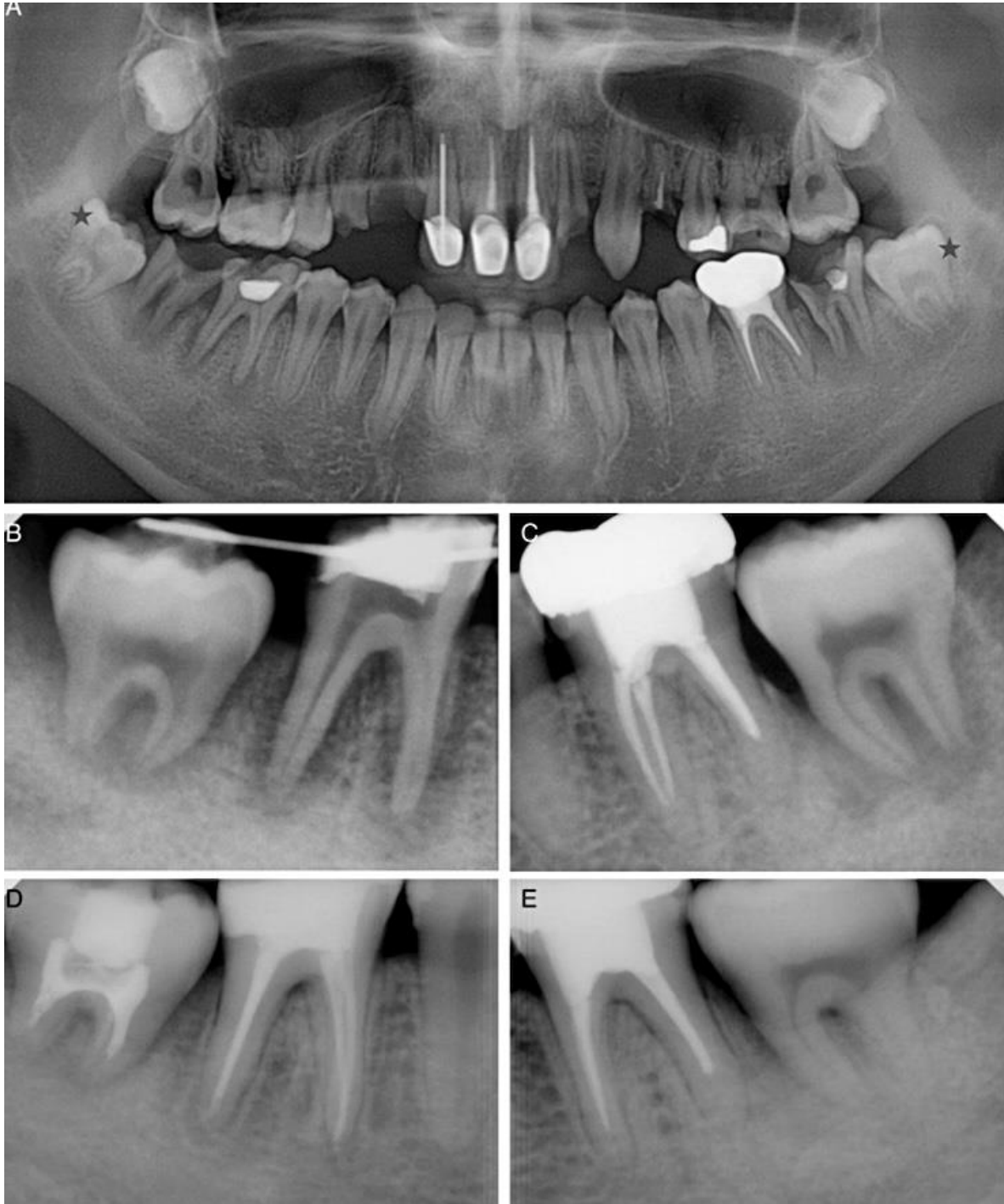


Fig 1. 34: A) Radiografía panorámica preoperatoria; # 18 y # 31 (flecha) mostraron caries extensas alrededor del área de furca. Se planificó el trasplante de los dientes inmaduros impactados # 17 y # 32 (estrella). (B y C) Radiografías periapicales posoperatorias. Las etapas de desarrollo de las raíces fueron la etapa 4 y 5, respectivamente. (D y E) Dos años después del autotrasplante. Se realizó tratamiento de conductos en el n.º 32 porque el tamaño del ápice era inferior a 1 mm en la línea de base n.º 17, que tenía un ápice abierto de más de 1 mm y mostraba un cierre continuo del ápice y un estrechamiento del espacio pulpar. Ambos trasplantes fueron funcionales sin síntomas. (21)

- *Autotrasplante como tratamiento preservador.*

Para que el autotrasplante desempeñe un papel como tratamiento conservador, es esencial que se elija un diente no funcional como donante. Por ejemplo, el tercer molar se autotransplanta al sitio de un segundo molar no restaurable con caries profunda y una lesión de raíz apical. El aspecto conservador de este plan de tratamiento incluiría el control de caries, tratamiento de conductos y una corona. Si no hubiera un diente donante disponible, la parte conservadora del tratamiento aún tendría que llevarse a cabo a pesar de que el pronóstico a largo plazo no sería tan bueno. Sin embargo, con la disponibilidad de un tercer molar, el autotrasplante se convirtió en una excelente opción. Otra opción para este caso podría haber sido mover ortodóncicamente el tercer molar hacia el sitio donde se extrajo el segundo molar, pero dicho tratamiento es costoso y requiere mucho tiempo. (31) (34)

Por lo tanto, el autotrasplante fue el mejor plan de tratamiento. Los pacientes que se someten a un autotrasplante ahorran tiempo, dinero y también recuperan la función y la estética. En comparación con la ortodoncia, implantes, puentes y prótesis parciales removibles de un solo diente, es la opción más conservadora. (2)

- Predictabilidad y preservación: No hay criterios definitivos para predecir el resultado del tratamiento. Debido a esta dificultad, muchos profesionales tienden a compensar en exceso, en algunos casos por sobretratamiento, como la extracción prematura o el tratamiento quirúrgico excesivo. Sin embargo, cuando la selección de casos se realiza con cuidado, según las indicaciones, el autotrasplante puede ser un tratamiento bastante predecible, con tasas de éxito del 70% al 95% en 5 años. La habilidad del clínico juega un papel importante en los resultados finales. Para que el autotrasplante sea aún más predecible, el clínico debe combinar experiencia, habilidad y buen juicio en la selección de casos. Todos estos factores contribuyen a hacer del autotrasplante un tratamiento más predecible. (5)

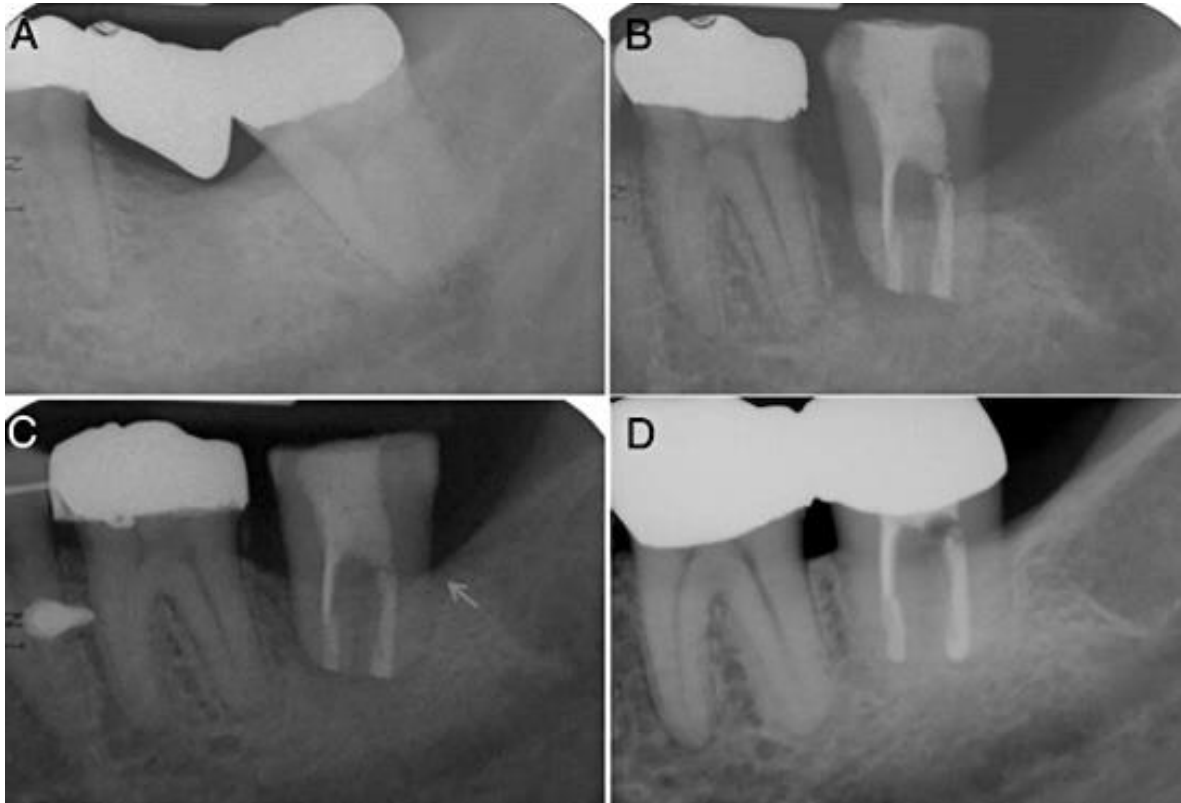


Fig 1.35: A) La radiografía periapical preoperatoria. B) La radiografía periapical posoperatoria. C) Cuatro meses después del autotrasplante. El hueso creció hasta el área cervical (flecha). D) Diez años después del autotrasplante. El trasplante fue asintomático y mantuvo un nivel óseo normal. (25)

- *Ventajas y desventajas del tercer molar.*

Los terceros molares a menudo pueden servir como dientes donantes en el autotrasplante. Sin embargo, con frecuencia, los terceros molares se consideran problemas potenciales y se extraen de forma rutinaria a una edad adulta temprana. Esto elimina la posibilidad de tener un diente donante en caso de que sea necesario más adelante. Es prudente examinar varias situaciones para tratar de determinar qué curso de acción es preferible: extracción o preservación de un posible donante de diente. Puede ser difícil decidir si se debe extraer o preservar un tercer molar, pero a continuación se incluyen algunas pautas posibles (2) (21):

1. Los terceros molares deben conservarse hasta que presenten problemas.
2. Antes de extraer un tercer molar que tenga pericoronitis o caries, se debe examinar la dentición existente en busca de dientes que puedan ser

irrecuperables. Si hay alguna duda, el pronóstico para cualquier diente cuestionable debe determinarse antes de la extracción del tercer molar.

3. En pacientes que practican una excelente higiene bucal y un buen mantenimiento, la extracción del tercer molar no debe tener complicaciones.
4. En pacientes con dientes congénitos faltantes, el dentista debe considerar el autotrasplante del tercer molar durante la etapa de desarrollo como un plan de tratamiento.
5. Se recomienda la extracción temprana en casos de un tercer molar impactado horizontalmente ubicado muy cerca del ápice de la raíz del segundo molar. (21)
(41)

- *Reflexiones sobre el futuro del autotrasplante de dientes criopreservados.*

El autotrasplante de dientes criopreservados ha sido reportado. Este procedimiento requiere una instalación especial y experiencia para evitar daños en el ligamento periodontal y la pulpa dental. Un caso sugiere que el autotrasplante de dientes criopreservados es tan efectivo como el autotrasplante regular. Existe la esperanza de que al preservar los dientes extraídos (aquellos extraídos para fines de ortodoncia, terceros molares y dientes impactados) con este método, se pueda utilizar para el autotrasplante futuro. Sin embargo, considerando la etapa de desarrollo del método y el costo para el paciente en este momento, quedan muchos factores por superar antes de que este método sea visto como un tratamiento clínico general. (2)

- *Perspectiva del autotrasplante dental.*

Es seguro decir que el autotrasplante a menudo no se considera como una opción de tratamiento. Eso no significa que no sea una opción válida. En este texto, el autotrasplante se ha presentado, por ejemplo, de caso y por resultados de tratamiento, como una alternativa viable y práctica a los implantes y prótesis en casos de pérdida de dientes. Se indica más investigación clínica y básica para mejorar aún más la previsibilidad de esta modalidad de tratamiento. (21)

Sin lugar a duda, la prevención es siempre el mejor tratamiento, pero hasta que la caries dental, la enfermedad periodontal, el trauma y los problemas congénitos puedan eliminarse, seguirá existiendo la necesidad de reemplazar los dientes perdidos. El autotrasplante ofrece un enfoque atractivo, económico y amplio para una serie de situaciones. Nuestros pacientes merecen nuestra consideración de todas las posibilidades cuando nos enfrentamos a una pérdida dental potencial y real. (2)

Metodología.

Planteamiento del problema.

En la actualidad, los avances tecnológicos han evolucionado a pasos agigantados, la tecnología en odontología ha superado innumerables tratamientos convencionales, por lo que las opciones terapéuticas cambian constantemente, sin embargo, el trabajo multidisciplinario fortalece los pronósticos y planes de tratamiento de los pacientes. A pesar de que hace varias décadas que se realizan los trasplantes dentales, la mayoría de los odontólogos desconocen dicho tratamiento o simplemente no lo practican, por lo que es imperante que se retome, se dé a conocer y se garanticen planes de tratamientos para que existan más opciones terapéuticas, funcionales y conservadoras de esta manera el paciente tendrá posibilidad de elegir.

Justificación.

Si guiamos a las nuevas generaciones en tratamientos multidisciplinarios mostrando la eficacia de los trasplantes dentales, no solo se podría optar por tratar a los pacientes parcialmente edéntulos con implantes de titanio, o con prótesis dentales con costos elevados. Si demostramos que su biocompatibilidad es superior y que los tratamientos son correctamente realizados y supervisados, los estudiantes tendrán conocimientos firmes de las indicaciones y contra indicaciones de los trasplantes dentales, llevando a cabo tratamientos exitosos a largo plazo clínica y radiográficamente.

Pregunta de investigación.

¿Cuáles son los beneficios de realizar un trasplante dental?

Objetivo General.

Evaluar los trasplantes realizados en la ENES Unidad León de la UNAM, mediante observación clínica y radiográfica; en los últimos 3 años.

Objetivos Específicos.

- Clasificar los trasplantes dentales.
- Definir cada uno de los trasplantes realizados en los últimos 2.5 años.
- Comparar la permanencia y funcionalidad de los terceros molares trasplantados.
- Demostrar que el autotrasplante es una excelente opción terapéutica con costos accesibles a cualquier estrato poblacional.

Hipótesis.

Los trasplantes dentales son tratamientos funcionales y de bajo costo.

Tipo de estudio.

Observacional, transversal.

Población de estudio.

Pacientes previamente seleccionados, que requieran por motivos protésicos y/o periodontales la extracción de un molar, además de tener terceros molares sanos programados para cirugía.

Selección y tamaño de la muestra.

Pacientes que estén dispuestos a someterse a un trasplante dental, que deseen tener control periódico y así observar su evolución clínica y radiográfica.

El presente trabajo tiene la finalidad de mostrar diversos casos clínicos agrupados de la siguiente manera:

- Trasplante de tercer molar a alvéolo de primer molar.
- Trasplante de tercer molar a alvéolo de segundo molar.
- Trasplante de tercer molar superior a alvéolo de molar inferior.
- Otros.

Abordaje Clínico

Para la realización del éste y todos los demás casos se contó con dos equipos de trabajo. Uno de cirugía, conformado por un cirujano maxilofacial, es decir el Dr. Alberto Flores Longoria y un estudiante y el equipo de endodoncia, la Dra. Paola Campos I. y un alumno. En todos los casos se anestesió y se verificó que el paciente en cuestión no presentara dolor, se realiza la extracción atraumática del diente a trasplantar para poder entregarlo al equipo de endodoncia. Se accede a cámara pulpar localizando los conductos, se realiza la instrumentación biomecánica, utilizando limas primera serie flexofile de Dentsply®, se irriga con clorhexidina al 2%, se obturan los conductos utilizando técnica lateral en frío, cono maestro y conos accesorios (Hygienic) y cemento sellador. Se coloca restauración de ionómero de vidrio (Ketac – Molar 3M) y se entrega el diente al equipo de cirugía.

El equipo de cirugía es el encargado de colocar el diente donante en sitio receptor previamente preparado mediante fresas de carburo de baja velocidad e irrigación con suero fisiológico, una vez ahí, se deja el diente fuera de oclusión y se feruliza con sutura. Se da antibioticoterapia e indicaciones postoperatorias y citas de control radiográfico a la semana, al mes, 3, 6, 12, 18 y 24 meses.

- **Trasplantes de tercer molar a alvéolo de primer molar**

Caso clínico 1.

Datos generales del paciente.

- Sexo: Femenino
- Motivo de consulta: caries en diente 36.
- Plan de tratamiento: odontectomía quirúrgica de diente 36 y 38.
Autotrasplante dental convencional de diente 38 en alvéolo de diente 36.

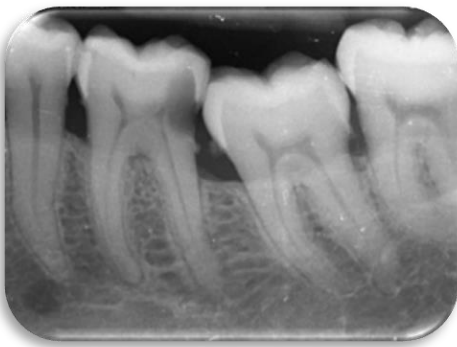

Fig 1: Radiografía periapical preoperatoria.

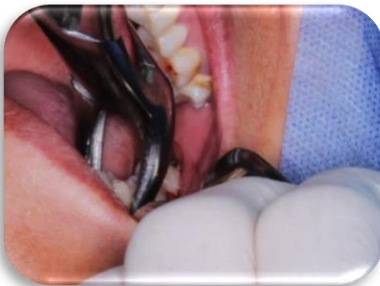

Fig 2. Extracción atraumática de O.D. 36 y 38.

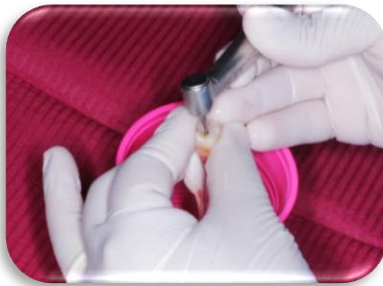

Fig 3. Acceso cameral.

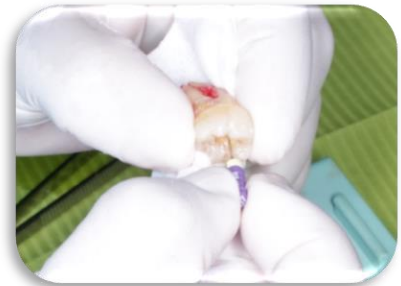

Fig 4. Instrumentación mecánica.

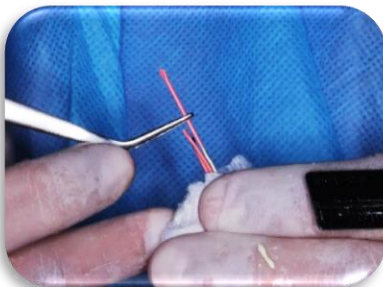


Fig 5. Obturación, utilizando técnica lateral en frío.

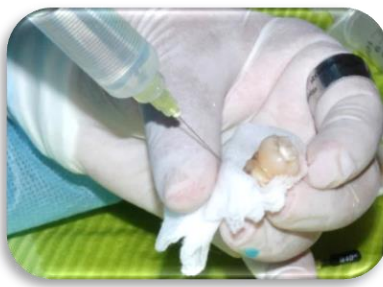

Fig 6. Empapando la gasa con solución fisiológica para minimizar el daño al ligamento periodontal.

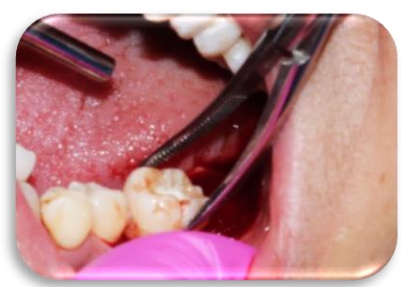

Fig 7. Colocación del autotrasplante en el alvéolo preparado quirúrgicamente.

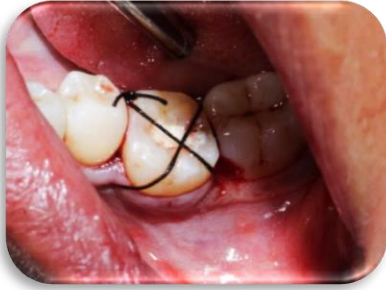

Fig 8. Fijación del diente, utilizando punto de sutura en x.

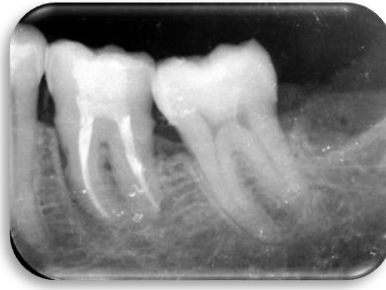

Fig 9. Radiografía periapical postoperatoria: 1 mes.

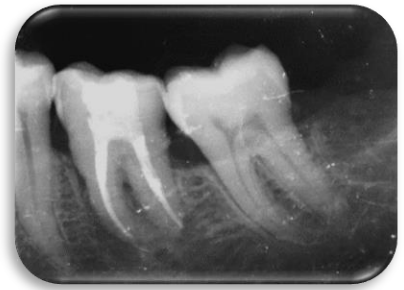


Fig 10. Radiografía periapical postoperatoria: 4 meses.

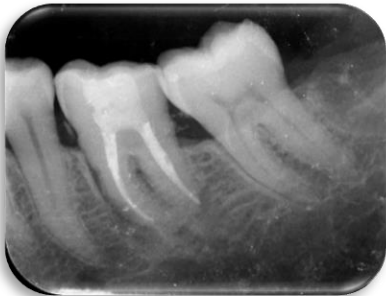

Fig 11. Radiografía periapical postoperatoria: 12 meses.

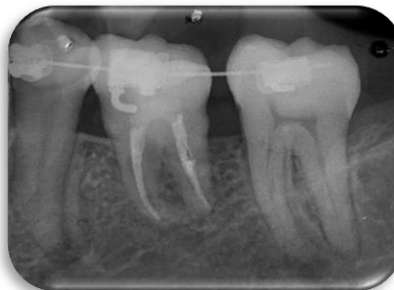

Fig 12. Radiografía periapical postoperatoria: 24 meses.

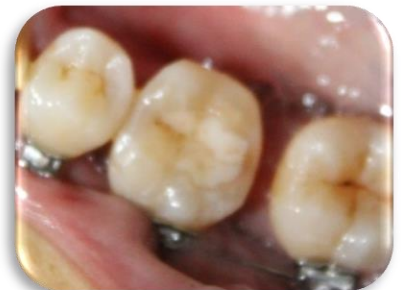

Fig 12. Fotografía clínica postoperatoria: 24 meses.

Caso clínico 2.

Datos generales del paciente.

- Sexo: femenino.
- Motivo de consulta: caries en diente 46.
- Plan de tratamiento: odontectomía quirúrgica de diente 46 y 48.
Autotransplante dental convencional de diente 48 en alvéolo de diente 46.

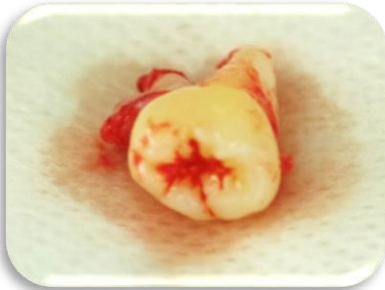

Fig 14. Diente donante O.D. 48.

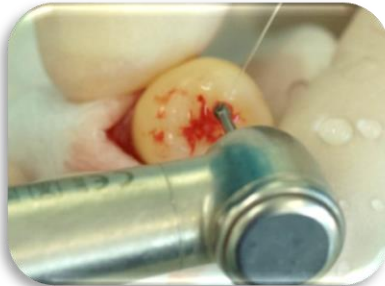

Fig 15. Acceso cameral.

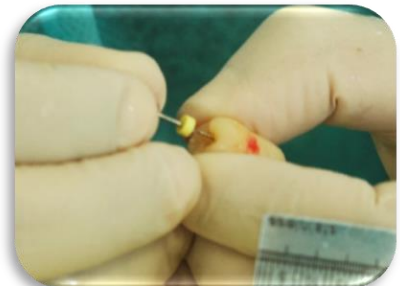


Fig 16. Instrumentación biomecánica.

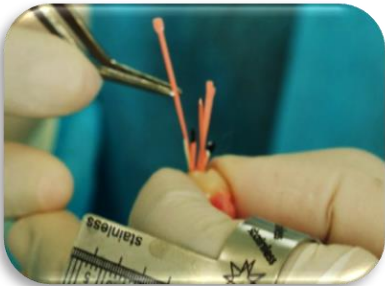


Fig 17. Obturación, utilizando técnica lateral en frío.



Fig 18. Conductos mesiales y conducto distal obturados en O.D. 48.

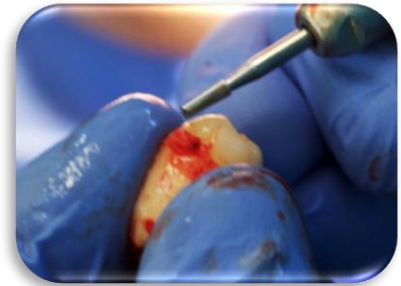


Fig 19. Ajuste extraoral antes de la reimplantación.

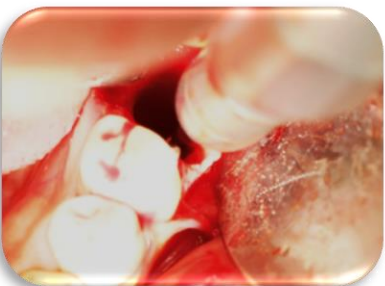

Fig 20. Alvéolo / sitio receptor preparado quirúrgicamente.

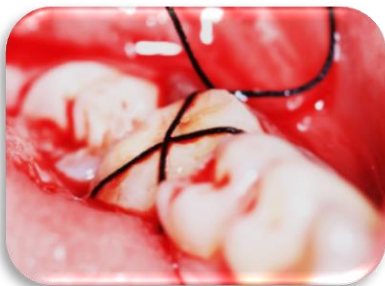

Fig 21. Fijación del diente, utilizando punto de sutura en x.

- **Trasplantes de tercer molar a alvéolo de segundo molar**

Caso clínico 3.

Datos generales del paciente.

- Sexo: masculino.
- Motivo de consulta: caries en diente 17.
- Plan de tratamiento: odontectomía quirúrgica de diente 17 y 18.
Autotransplante dental convencional de diente 18 en alvéolo de diente 17.

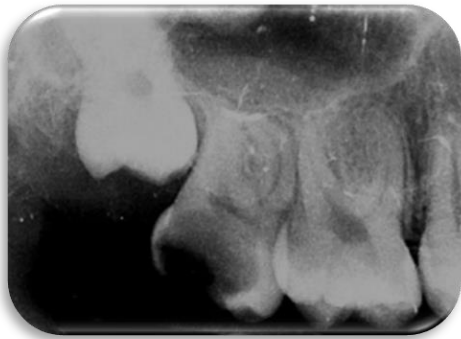


Fig 22: Radiografía periapical preoperatoria.

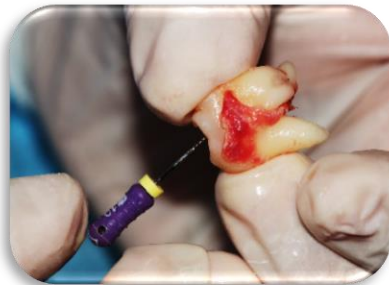

Fig 23. Instrumentación biomecánica, se observan las células del ligamento periodontal.

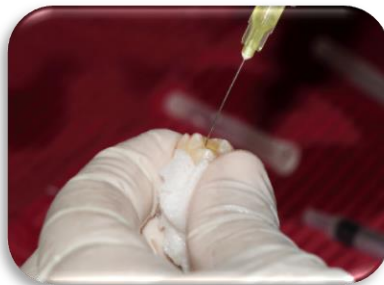

Fig 24. Irrigación con clorhexidina.

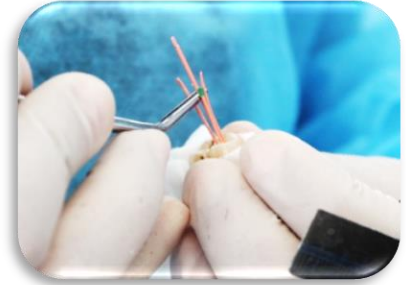

Fig 25. Obturación, utilizando técnica lateral en frío.

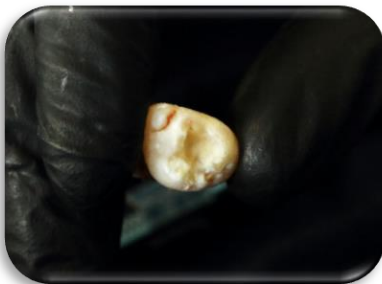

Fig 26. Restauración con ionómero de vidrio.

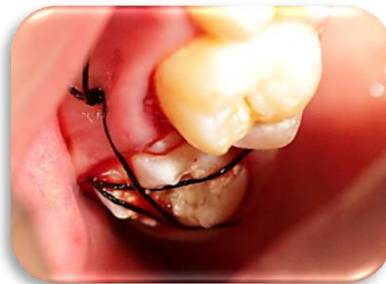

Fig 27. Fijación del diente, utilizando punto de sutura en x.

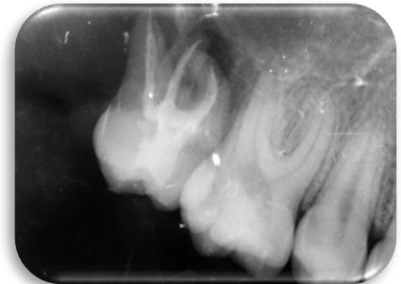

Fig 28. Radiografía periapical postoperatoria: 1 mes.

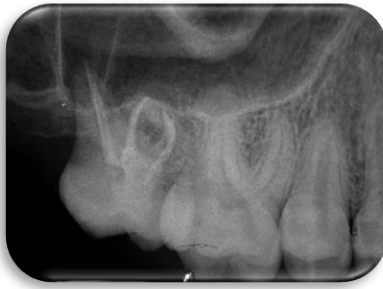

Fig 29. Radiografía periapical postoperatoria: 24 meses.

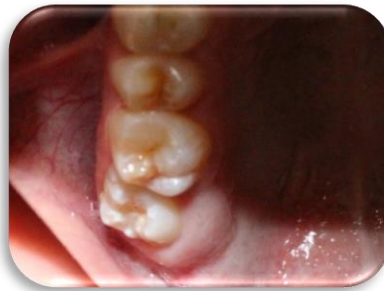

Fig 30. Fotografía clínica postoperatoria: 24 meses.

Caso clínico 4.

Datos generales del paciente.

- Sexo: femenino
- Motivo de consulta: caries en diente 37.
- Plan de tratamiento: odontectomía quirúrgica de diente 37 y 38.
Autotransplante dental convencional de diente 38 en alvéolo de diente 37.

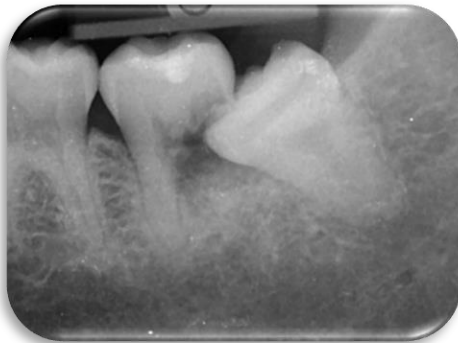

Fig 31: Radiografía periapical preoperatoria.

Éste es el único caso donde el diente donante presentaba 1 solo conducto radicular.

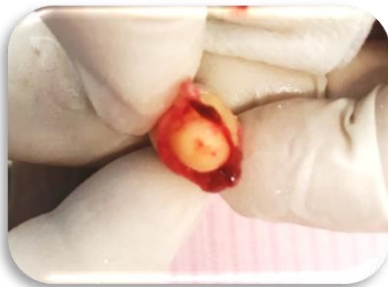

Fig 32. Diente donante O.D. 38.

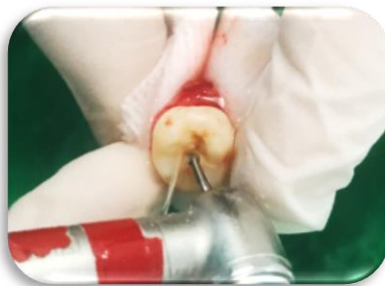


Fig 33. Acceso cameral.

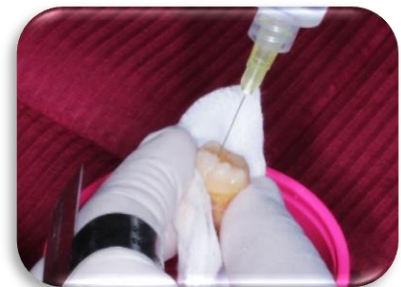

Fig 34. Irrigación con clorhexidina.

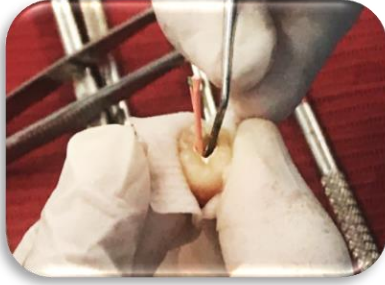

Fig 35. Recorte de conos de gutapercha.

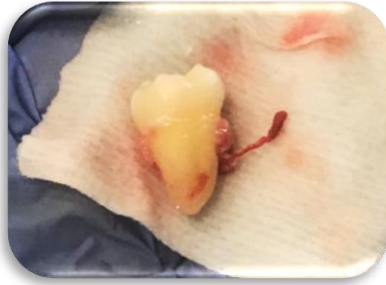

Fig 36. Diente 48 listo para ser colocado en el sitio receptor, preservando las células del LP.

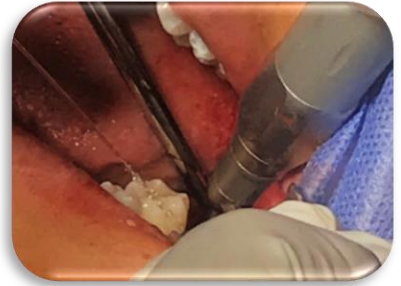

Fig 37. Alvéolo / sitio receptor preparado quirúrgicamente.

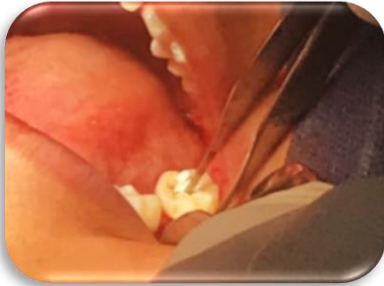

Fig 38. Colocación del autotrasplante en el alvéolo preparado quirúrgicamente.

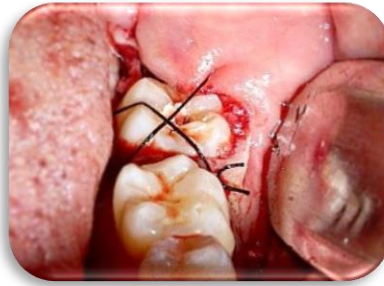

Fig 39. Fijación del diente, utilizando punto de sutura en x.

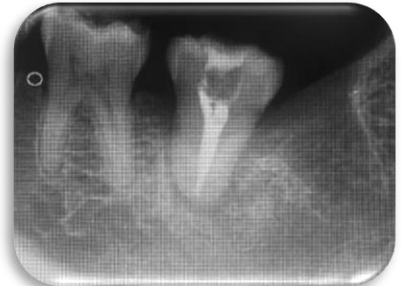


Fig 40. Radiografía periapical postoperatoria: 1 semana.

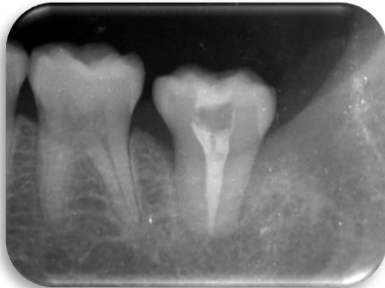

Fig 41. Radiografía periapical postoperatoria: 1 mes.

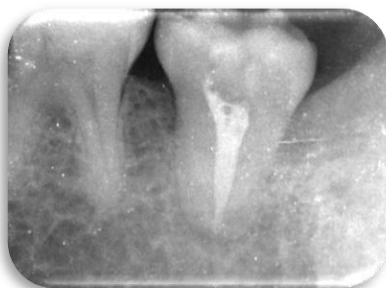


Fig 42. Radiografía periapical postoperatoria: 6 meses.

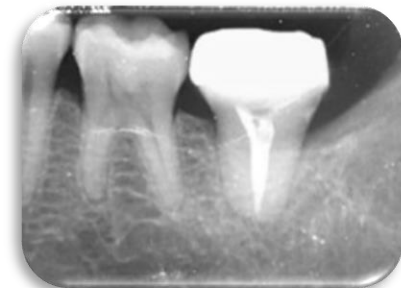

Fig 43. Radiografía periapical postoperatoria: 1 año, ya con restauración final.

Caso clínico 5.

Datos generales de la paciente.

- Sexo: femenino.
- Motivo de consulta: caries en diente 37.
- Plan de tratamiento: odontectomía quirúrgica de diente 37 y 38.
Autotransplante dental convencional de diente 38 en alvéolo de diente 37.

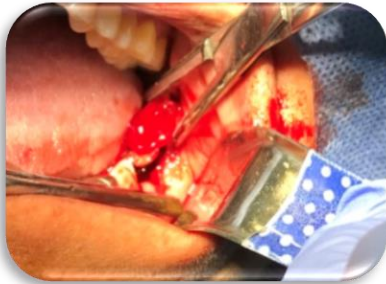


Fig 45. Extracción atraumática de diente 37 y 38.

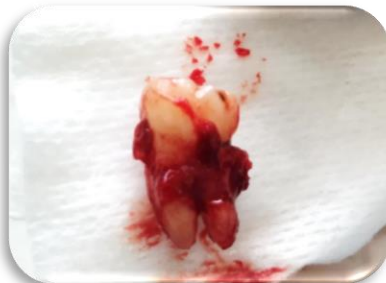

Fig 46. Diente 38, donante.

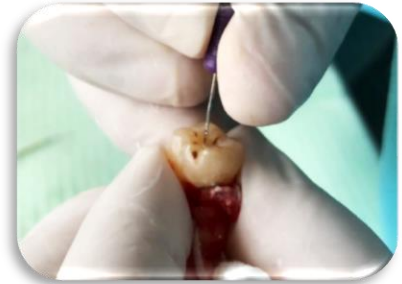

Fig 47. Instrumentación biomecánica.

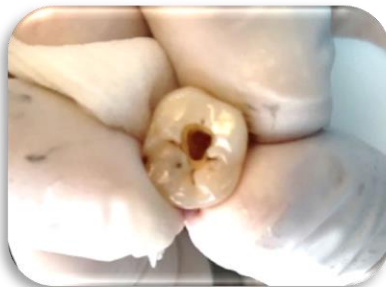

Fig 48. Conductos mesiales y conducto distal obturados en diente 48.

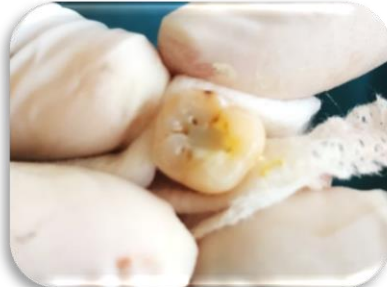

Fig 49. Restauración con ionómero de vidrio.

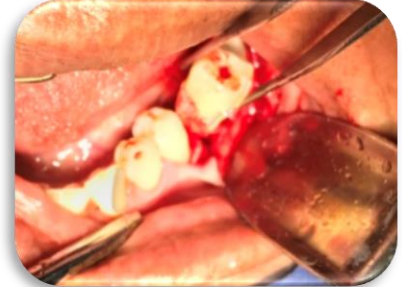


Fig 50. Colocación del autotrasplante en el alveólo preparado quirúrgicamente.

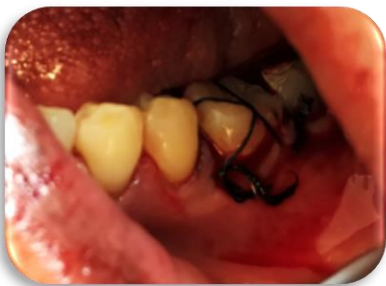

Fig 51. Fijación del diente, utilizando punto de sutura en x.

Caso clínico 6.

Datos generales de la paciente.

- Sexo: femenino.
- Motivo de consulta: caries en diente 47.
- Plan de tratamiento: odontectomía quirúrgica de diente 47 y 48.
Autotransplante dental convencional de diente 48 en alvéolo de diente 47.

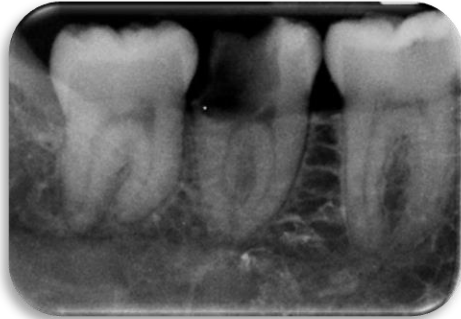


Fig 52. Radiografía periapical preoperatoria.

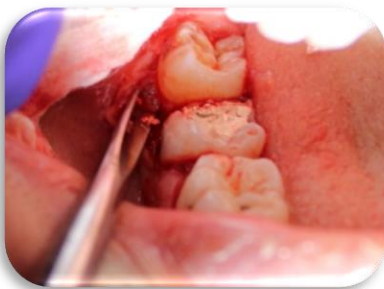

Fig 53. Extracción atraumática de dientes 47 y 48

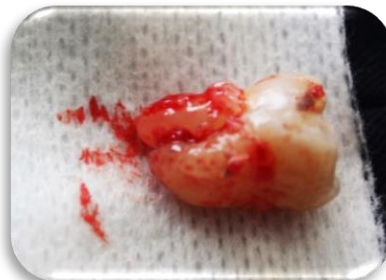

Fig 54. Diente 48, donante.

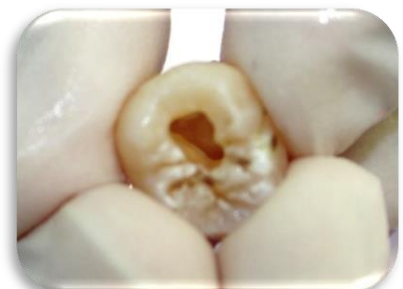

Fig 55. Acceso cameral.

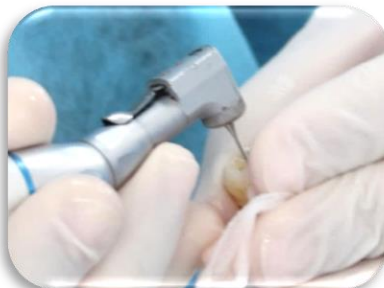

Fig 56. Acceso radicular utilizando gates glidden.

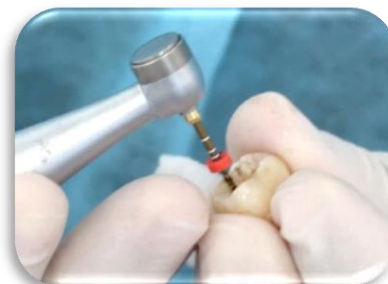

Fig 57. Instrumentación utilizando rotatorios Protaper.

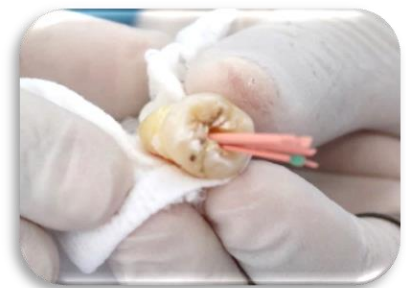

Fig 58. Obturación, utilizando técnica lateral en frío.

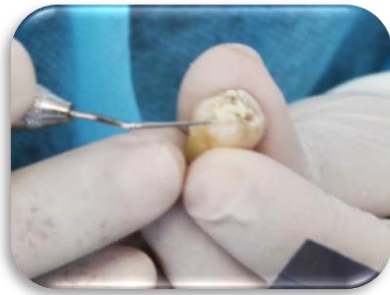


Fig 59. Restauración de ionómero de vidrio.

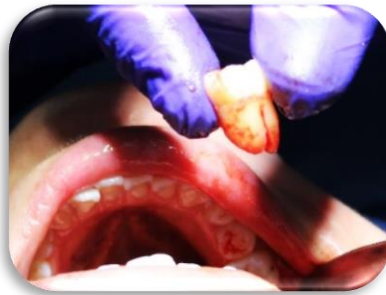

Fig 60. Diente 48 listo para ser colocado en el sitio receptor.

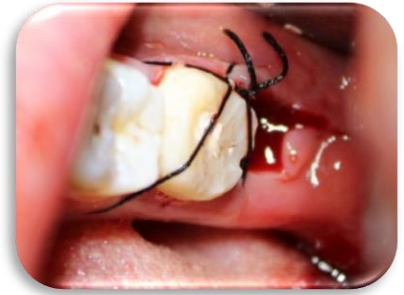

Fig 61. Fijación del diente, utilizando punto de sutura en x.

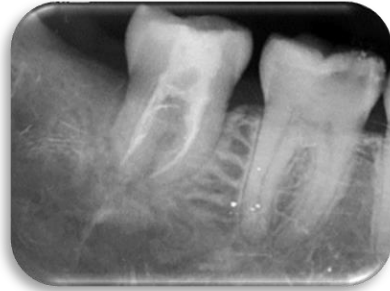

Fig 62. Radiografía periapical postoperatoria: 1 semana.

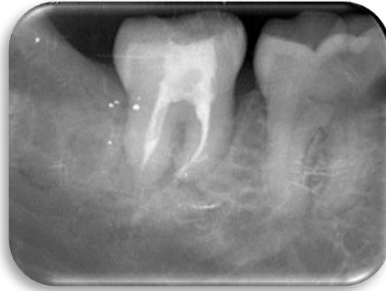

Fig 63. Radiografía periapical postoperatoria: 4 meses.

Caso clínico 7.

Datos generales de la paciente.

- Sexo: femenino
- Motivo de consulta: caries en diente 37.
- Plan de tratamiento: odontectomía quirúrgica de diente 37 y 38.
Autotransplante dental convencional de diente 38 en alvéolo de diente 37.

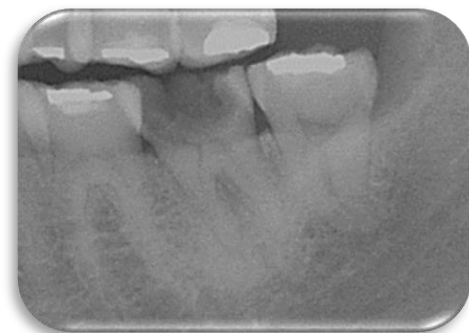

Fig 64. Radiografía periapical preoperatoria.

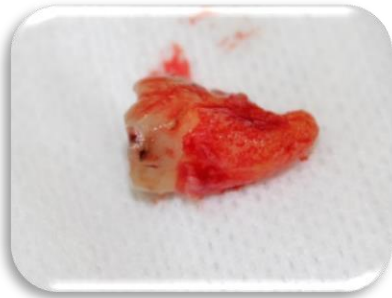

Fig 65. Diente 48, donante.

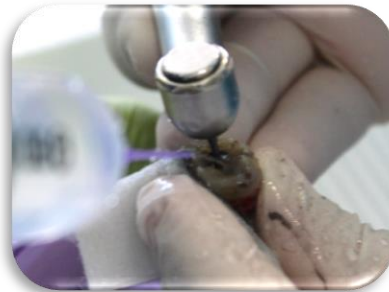

Fig 66. Irrigación en el proceso de acceso cameral.

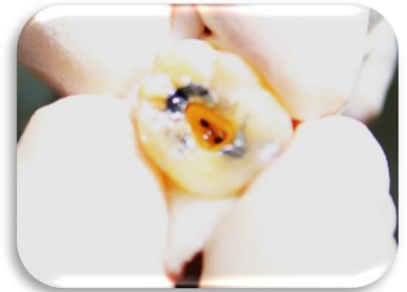

Fig 67. Acceso cameral.

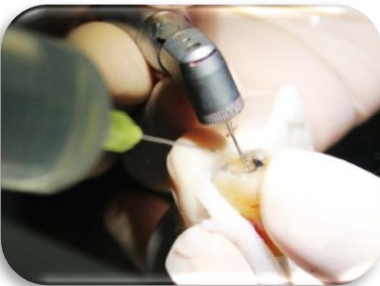

Fig 68. Acceso radicular utilizando gates glidden e irrigante.

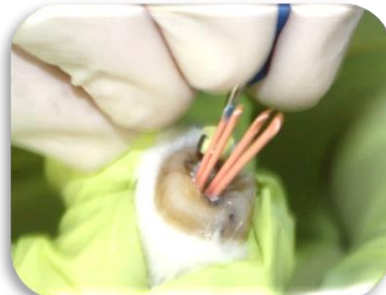

Fig 69. Obturación, utilizando técnica lateral en frío.

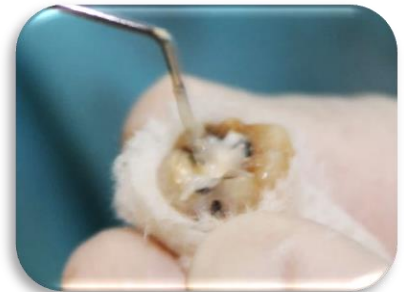

Fig 70. Restauración con ionómero de vidrio.

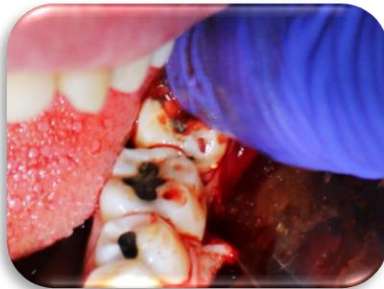


Fig 71. Colocación del autotrasplante en el alvéolo preparado quirúrgicamente.

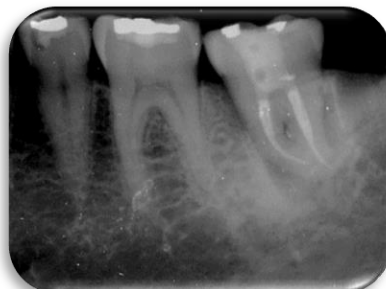

Fig 72. Radiografía periapical postoperatoria: 1 mes.

Caso clínico 8.

Datos generales de la paciente.

- Sexo: femenino.
- Motivo de consulta: caries en diente 27.
- Plan de tratamiento: odontectomía quirúrgica de diente 27 y 28.
Autotransplante dental convencional de diente 28 en alvéolo de diente 27.

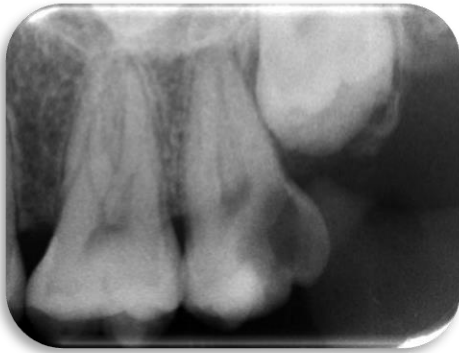

Fig 73. Radiografía periapical preoperatoria.

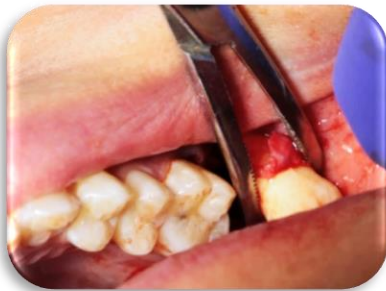

Fig 74. Extracción atraumática de dientes 27 y 28

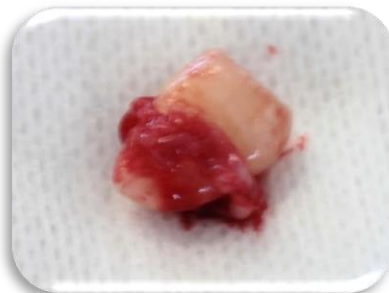

Fig 75. Diente 28, donante.

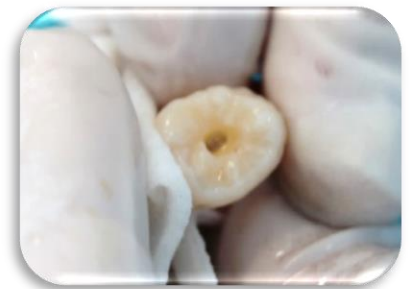

Fig 76. Acceso cameral.

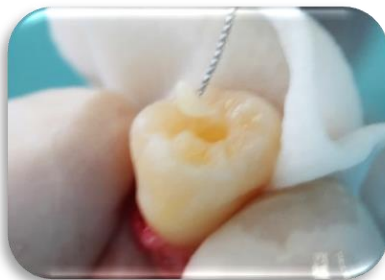

Fig. 77. Extirpación de pulpa dental.

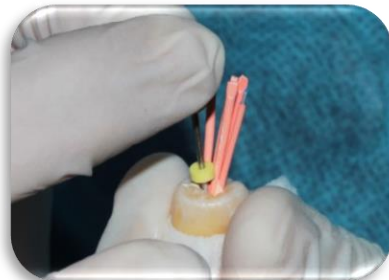


Fig. 78. Obturación, utilizando técnica lateral en frío.

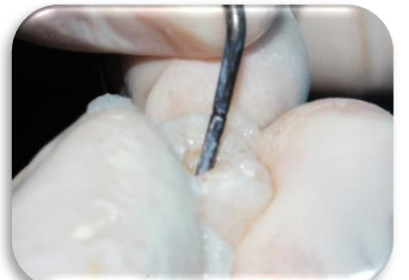


Fig. 79. Recorte de gutapercha.

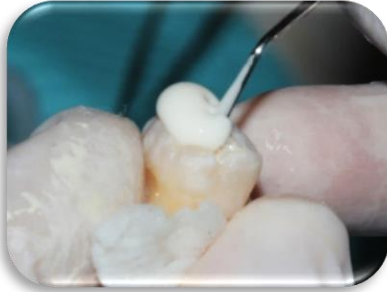

Fig. 80. Restauración con ionómero de vidrio

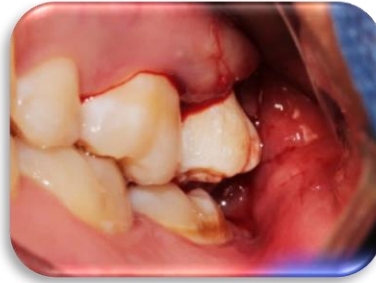

Fig. 81. Colocación del autotrasplante en el alvéolo preparado quirúrgicamente.

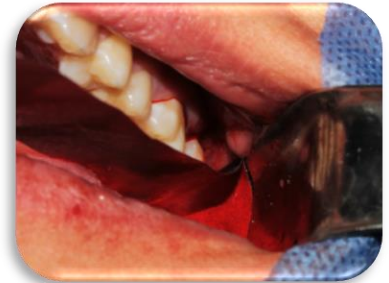

Fig. 82. Prueba de oclusión utilizando papel de articular.

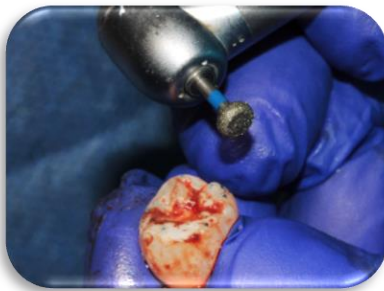


Fig. 83. Pulido con pieza de alta velocidad para asegurarnos de que el diente donante este fuera de oclusión.

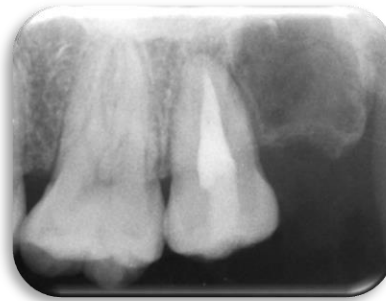

Fig. 84. Radiografía periapical postoperatoria: 1 mes.

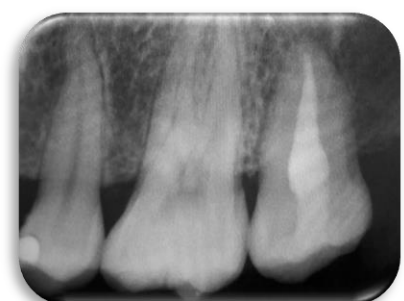


Fig. 85. Radiografía periapical postoperatoria: 4 meses.

- **Trasplantes de tercer molar superior a alvéolo de molar inferior**

Caso clínico 9

Datos generales del paciente.

- Sexo: masculino.
- Motivo de consulta: caries en diente 47.
- Plan de tratamiento: odontectomía quirúrgica de diente 47 y 18.
Autotrasplante dental convencional de diente 18 en alvéolo de diente 47.

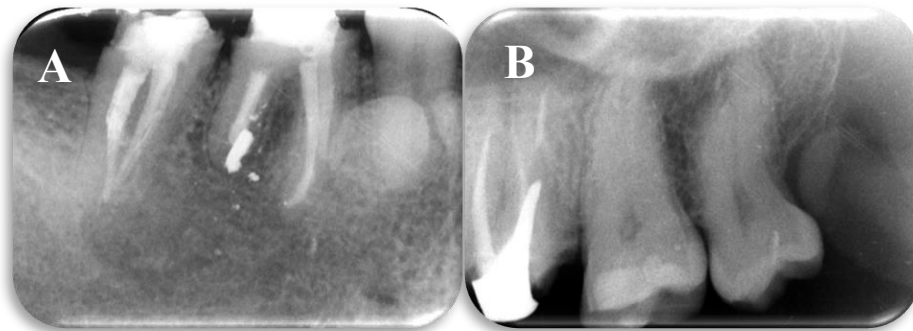


Fig 85. a) y b): Radiografía periapical preoperatoria.

En este caso en particular, el autotrasplante se obtuvo de un cuadrante opuesto al que normalmente se utiliza, debido a que la paciente únicamente presentaba terceros molares en la arcada superior, al no haber un diente donante en el cuarto cuadrante, que es donde se necesitaba, se analizó la compatibilidad de ambos terceros molares superiores mediante una radiografía y una tomografía previa y se optó por utilizar el diente 18.

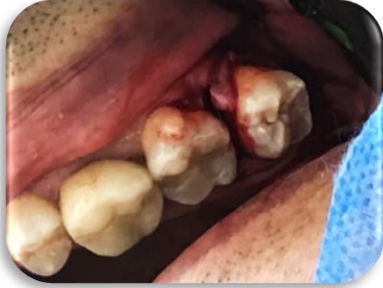

Fig 86. Extracción atraumática de diente 28.

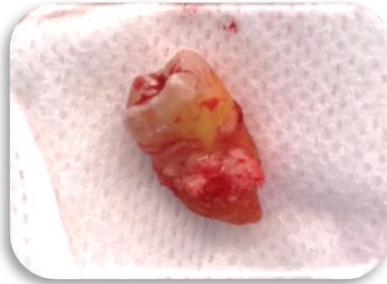

Fig 87. Diente 28, donante.

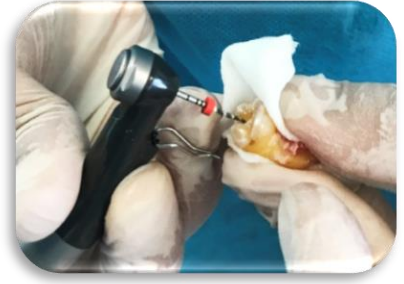

Fig 88. Instrumentación utilizando rotatorios Protaper.

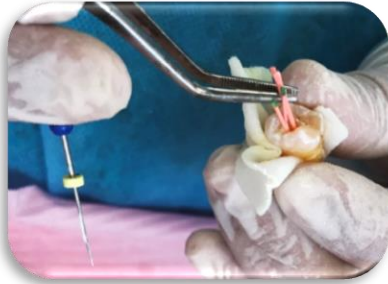

Fig 89. Obturación, utilizando técnica lateral en frío.

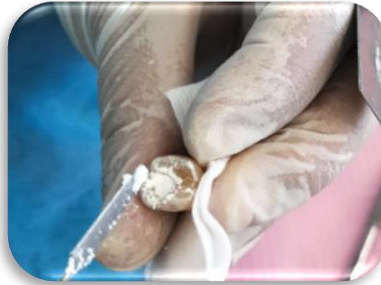

Fig 90. Restauración con

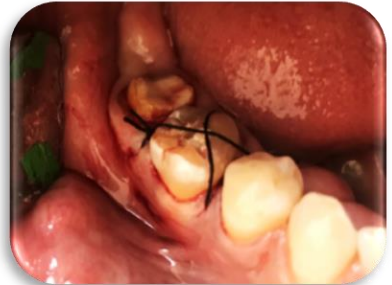

Fig 91. Fijación del diente, utilizando punto de sutura en x.

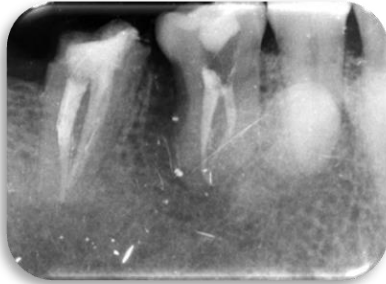

Fig 92. Radiografía periapical postoperatoria: 1 mes.

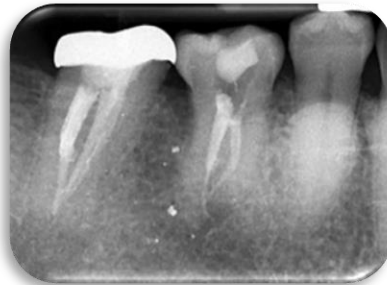


Fig 93. Radiografía periapical postoperatoria: 4 meses.

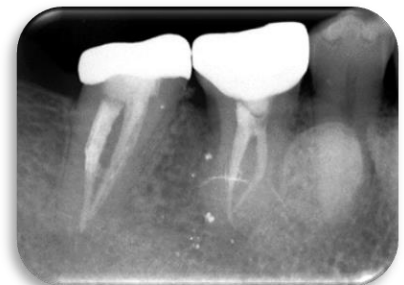

Fig 94. Radiografía periapical postoperatoria: 24 meses.

- **Otros**

Caso clínico 10

Datos generales del paciente.

- Motivo de consulta: tratamientos de conductos fallidos en diente 26, 46 y 47.

Plan de tratamiento: odontectomía quirúrgica de diente 18, 26, 28, 38, 46, 47 y 48.

Autotransplante dental convencional de diente 28 en alvéolo de diente 47, diente 38 y 48 en alvéolo de diente 46 y 47.

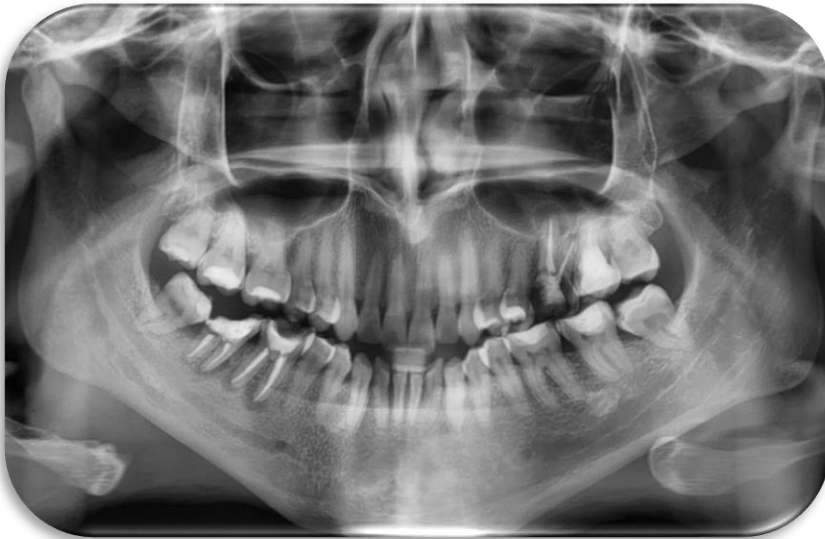

Fig 95. Radiografía panorámica preoperatoria.

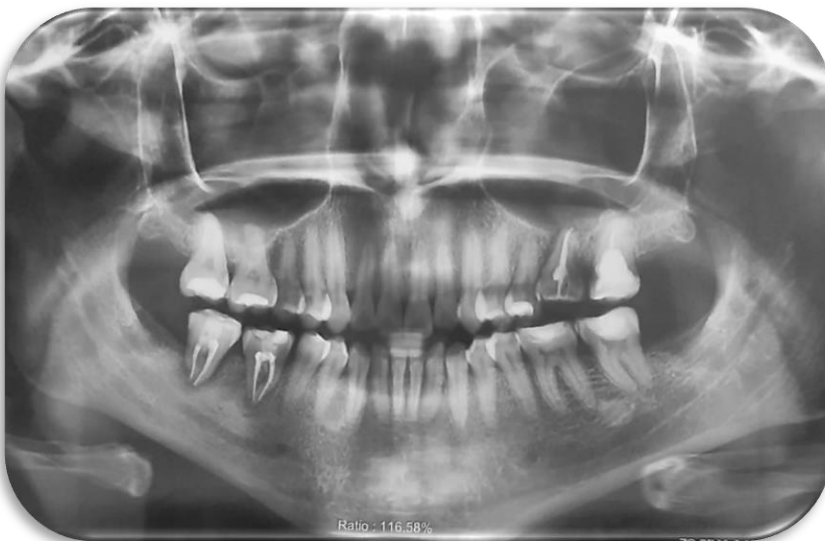

Fig 96. Radiografía panorámica postoperatoria.

Caso clínico 11

Datos generales del paciente.

- Motivo de consulta: erupción ectópica de diente 37.

Plan de tratamiento: Odontectomía quirúrgica de diente 37 y 38. Autotransplante dental convencional de diente 38 en alvéolo de diente 37.

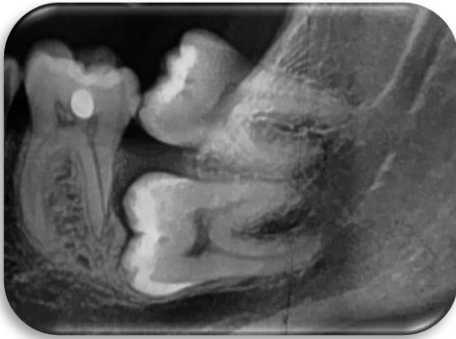

Fig 97. Radiografía periapical preoperatoria.

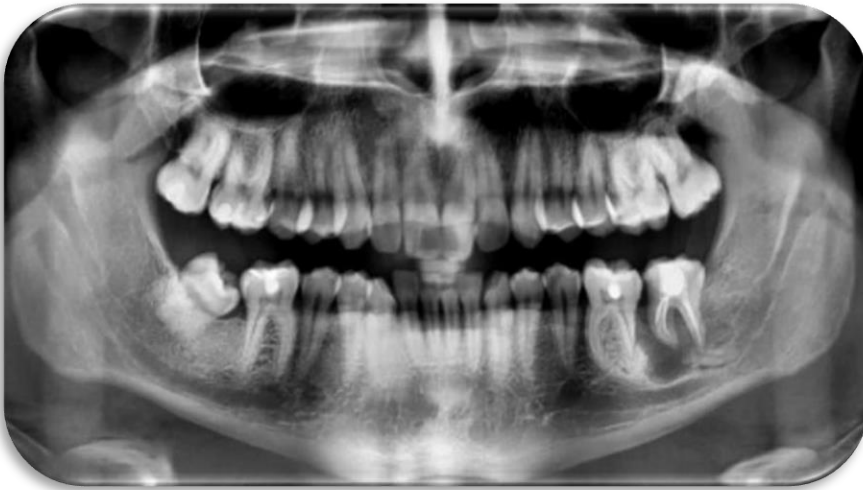

Fig 98. Radiografía panorámica postoperatoria, 4 meses después.

Discusión

El trasplante de dientes autógenos es un tratamiento alternativo que reemplaza un diente faltante cuando se dispone de un diente donante adecuado. También es una opción de tratamiento exitosa para ahorrar una cantidad significativa de tiempo y costos, comparado con los implantes o prótesis convencionales. Estos casos, que requirieron la extracción de algún diente debido a caries profunda (en su mayoría) tuvieron buenos resultados clínicos y radiográficos al trasplantar un diente donante no funcional pero sano al sitio de extracción.

Una planificación cuidadosa es esencial para un autotrasplante exitoso. El diente donante y el sitio receptor deben examinarse con cuidado para asegurar un ajuste adecuado y que el tratamiento de conductos sea posible. (9) Los factores que afectan el pronóstico del autotrasplante son: el diente donante, el sitio receptor, la duración y el método de fijación del diente después de la cirugía y la rapidez del tratamiento endodóntico del diente trasplantado. (43) (8) Según Tsukiboshi (2002), los trasplantes exitosos deben mostrar una profundidad de bolsa normal, movilidad fisiológica, ausencia de molestias clínicas y un espacio de PDL y una lámina dura normales. A juzgar por tales criterios, todos los casos presentados en este estudio mostraron resultados exitosos en su seguimiento clínico y radiográfico a corto y largo plazo, cumpliendo así nuestro objetivo general.

El factor decisivo del pronóstico es la cicatrización de las células del ligamento periodontal, las cuales dependen de la vitalidad de las células adheridas a la superficie radicular del diente donante. Por tanto, la extracción atraumática, sin dañar la superficie radicular del diente donante y el trasplante rápido en el sitio receptor son los puntos clave para el éxito del autotrasplante. (5)

En particular, el control del tiempo extraoral ha sido la principal preocupación relacionada con la vitalidad de las células del ligamento periodontal, debido a que el almacenamiento en seco de estas células en un periodo de más de 30 minutos suele provocar un daño celular irreversible. (21) En el estudio retrospectivo que

realizamos en la ENES, nuestro tiempo extraoral aproximado fue de entre 6 a 10 minutos, Andreasen (44) confirma que el tiempo extra-alveolar superior a 18 minutos de un diente donante afectó significativamente la tasa de supervivencia de las células del ligamento periodontal, debido a la muerte de éstas mismas. Por lo tanto, con base a lo que menciona Andreasen en 1981, el tiempo extraoral de 10 a 11 minutos en nuestros casos realizados parecen estar dentro del margen seguro.

Sin embargo, Kim en el 2005 al analizar el pronóstico y las causas de falla en 182 casos de trasplante de dientes autógenos, reportó 4.5% de fallas, pero no encontró correlación estadística entre períodos extra alveolares de hasta 25 min y ocurrencia de reabsorción inflamatoria externa o anquilosis. (9)

Trope (2002) nos menciona que los medios de almacenamiento dental extraoral sugeridos en orden de preferencia son; leche, saliva (ya sea en el vestíbulo de la boca o en un recipiente en el que el paciente escupe), solución salina fisiológica o agua. El agua es el medio de almacenamiento menos deseable porque el entorno hipotónico provoca una rápida lisis celular y un aumento de la inflamación en la reimplantación. Los medios de almacenamiento celular en contenedores de transporte especializados, como la solución salina equilibrada de Hank (HBSS) o ViaSpanA, han demostrado una capacidad superior para mantener la viabilidad de las fibras del ligamento periodontal durante períodos prolongados. Sin embargo, en la actualidad se considera que no son prácticos ya que generalmente no están disponibles al alcance de todos fácilmente. (45) (5)

Mejare (2004) comenta que otro factor importante para un autotrasplante exitoso es la adaptación adecuada entre la superficie de la raíz del diente trasplantado y las paredes óseas del sitio receptor. (9) En todos los casos presentados en este estudio retrospectivo, la cavidad receptora se remodeló con fresas quirúrgicas bajo irrigación con solución salina estéril para obtener la profundidad y el ancho adecuados, lo que se ha informado que mejora el pronóstico del caso.

Tsukiboshi (2002) considera que una adecuada sutura es un factor importante, debido a que facilitará la formación de un aparato de inserción, y sobre todo impedirá la invasión bacteriana a través del coágulo y el alvéolo. Si el trasplante no

es estable después de la ferulización con sutura o si se considera que es necesario un ajuste oclusal mucho mayor, la ferulización se cambia a una de alambre y resina adhesiva. Si el trasplante no es estable pero no es necesario realizar un ajuste oclusal, la ferulización con alambre y resina se puede colocar 2 o 3 días después de la ferulización con sutura porque la primera requiere mucho tiempo y el sangrado durante el procedimiento quirúrgico dificulta los resultados óptimos. (2) (5) En los presentes casos clínicos, comprobamos esto, debido a que en todos se siguió el mismo procedimiento, cuidando en todo momento la preservación de las células del ligamento periodontal y utilizando el mismo método de fijación del diente mediante puntos de sutura en forma de cruz. Sin embargo, Peer (2004) considera que la ferulización no está indicada y debe hacerse solo cuando existan raíces cortas o falta de hueso interproximal, o cuando haya un compromiso oclusal grande, en cuyo caso se utilizará alambre o resina (durante 1-2 semanas) que permitan una movilidad fisiológica del diente. Esto debido a que una ferulización prolongada puede ocasionar reabsorción o anquilosis de la raíz (4)

Thomas en 1998 menciona que, en pacientes muy jóvenes, el autotrasplante puede permitir que continúe el desarrollo óseo al evitar la resorción del hueso alveolar y proporcionar estimulación propioceptiva. Sin embargo, Lundberg & Isaksson (1996) y Mejare (2004) nos dicen que el trasplante de dientes maduros goza de altos niveles de éxito y puede ser una opción de tratamiento viable en ausencia de otros dientes donantes adecuados. La mayoría de los casos de trasplantes de dientes autógenos reportados en la literatura han involucrado a individuos jóvenes (Pogrel 1987, Andreasen 1990, Lundberg & Isaksson 1996, Bauss 2002). Sin embargo, esto aparentemente no tiene ningún impacto en el resultado final y éxito de este. (Nethander 1994). (9)

Conclusión

El autotrasplante es una opción de tratamiento de reemplazo dental con mayor biocompatibilidad, además de ser mínimamente invasivo, sin embargo, el éxito de éste tratamiento dependerá de la correcta selección del caso, la planeación de éste, así como de las habilidades y el trabajo multidisciplinario, y aunado a esto, también del compromiso de los pacientes antes, durante y después del tratamiento, ya que es preciso concientizarlos para que conozcan los riesgos y beneficios de éste procedimiento, acudan a sus citas de revaloración, control clínico y radiográfico y posteriormente, llevar a cabo su correcta restauración final, que será indispensable para preservar el diente la mayor cantidad de tiempo posible.

Con este estudio retrospectivo nosotros buscamos analizar una técnica de innovación para poder proponerla como opción de tratamiento viable en futuros casos, primero siendo estudiado en la ENES unidad León y posteriormente difundido y llevado a cabo en la práctica odontológica privada, pudiendo así brindar más opciones de tratamiento, sobre todo a los pacientes de bajos recursos.

REFERENCIAS BIBLIOGRÁFICAS

1. [Zohrabian VM, Poon CS, Abrahams JJ. *Embryology and Anatomy of the Jaw and Dentition*. Elsevier Inc. 2015 Oct; 36(5): 397-406.]
2. [Mitsuhiro Tsukiboshi. *Autotransplantation of teeth*. Tokyo: Quintessence Publishing Co, Inc. (June, 2001).]
3. [Coaguila-Llerena, H; Zubiarte-Meza, J; Mendiola-Aquino, C. A view of intentional replantation as alternative to tooth extraction. *Rev Estomatol Herediana*, 2015; 25(3), 224-231.]
4. [Peer M. Intentional replantation - a 'last resort' treatment or a conventional treatment procedure? Nine case reports. *Dent Traumatol*. 2004; 20(1):48-55.]
5. [Tsukiboshi M. Autotransplantation of teeth: requirements for predictable success. *DentTraumatol* 2002; 18:157-180.]
6. [Abella, F; Roig, M. (Tooth Autotransplantation: A Proven Therapeutic Option. *American Association of Endodontists*, February 2020 communiqué; uncategorized.]
7. [Albertí Vázquez, L; Más Sarabia, M; Martínez Padilla, S; & Méndez Martínez, M.J. *Histogénesis Del Esmalte Dentario. Consideraciones Generales*. *Revista Archivo Médico de Camagüey*, 2007; 11(3)]
8. [Kang, J.-Y., Chang, H.-S., Hwang, Y.-C., Hwang, I.-N., Oh, W.-M., & Lee, B.-N. Autogenous tooth transplantation for replacing a lost tooth: case reports. *Restorative Dentistry & Endodontics*, 2013; 38(1)]
9. [Teixeira, C. S., Pasternak, B., Vansan, L. P., & Sousa-Neto, M. D. Autogenous transplantation of teeth with complete root formation: two case reports. *International Endodontic Journal*, 2006; 39(12), 977-985.]
10. [Cohen AS, Shen TC, Pogrel MA. Transplanting teeth successfully: autografts and allografts that work. *Journal of the American Dental Association*, 1995; 126, 481-5, quiz 500.]
11. [Andreasen, JO, Paulsen, HU, Yu, Z., Bayer, T. y Schwartz, O. A long-term study of 370 autotransplanted premolars. Part II. Tooth survival and pulp healing subsequent to transplantation. *The European Journal of Orthodontics*, 1990; 12 (1), 14-24.]
12. [Tronstad L, Andreasen JO, Hasselgren G, Kristerson L, Riis I. pH changes in dental tissues after root canal filling with calcium hydroxide. *Journal of Endodontics*, 1980; 7, 17-21.]
13. [Estrela C, Sydney GB, Bammann LL, Felipe Junior O. Mechanism of action of calcium and hydroxyl ions of calcium hydroxide on tissue and bacteria. *Brazilian Dental Journal*, 1995; 6, 85-90.]
14. [Felippe MC, Felipe WT, Marques MM, Antoniazzi JH. The effect of the renewal of calcium hydroxide paste on the apexification and periapical healing of teeth with incomplete root formation. *International Endodontic Journal*, 2005; 38, 436-42]
15. [Lundberg T, Isaksson S. A clinical follow-up study of 278 autotransplanted teeth. *British Journal of Oral and Maxillofacial Surgery*, 1996; 34, 181-5.]
16. [Gregoriou AP, Jeansonne BG, Musselman RJ. Timing of calcium hydroxide therapy in the treatment of root resorption in replanted teeth in dogs. *Endodontics and Dental Traumatology*, 1994; 10, 268-75.]

17. [Young-Seok Park, Min-Ho Jung, Won-Jun Shon. Autotransplantation of a displaced mandibular second premolar to its normal position. *American Journal of Orthodontics and Dentofacial Orthopedics*, 2013; 143 (2), 274-280.]
18. [Ib Leth Nielsen. Autotransplante de un bicúspide como sustitución de un incisivo perdido. *Rev Esp Ortod*, 2000; 30, 341-350.]
19. [Bender IB, Rossman LE. Intentional replantation of endodontically treated teeth. *Oral Surg Oral Med Oral Pathol*. 1993; 76(5): 623-30.]
20. [Wang Z, Heffernan M, Vann WF Jr. Management of a complicated crown-root fracture in a young permanent incisor using intentional replantation. *Dent Traumatol*. 2008; 24(1):100-3]
21. [Ji-Hyun, J; Seung-Jong, L and Euseong, K. Autotransplantation of Immature Third Molars Using a Computer-aided Rapid Prototyping Model: A Report of 4 Cases. *JOE*, 2013; 39 (11), 1461- 1465.]
22. [Hernández G, Ferrús J, Bascones A. Ferulizaciones diente implante. *Av Periodon Implantol*. 2005; 17, 3: 165-174.]
23. [Trope M. Root resorption due to dental trauma. *Endod Topics* 2002; 1:79–100.]
24. [Sculean A, Gruber R, Bosshardt DD. Soft tissue wound healing around teeth and dental implants. *J Clin Periodontol* 2014; 41]
25. [Sunil, K; Seung-Jong, L; Yooseok, S; Euseong, K. Vertical Bone Growth after Autotransplantation of Mature Third Molars: 2 Case Reports with Long-term Follow-up. *JOE*, 2015; 41, 1371-1374.]
26. [Alpiste-Illueca FM, Buitrago-Vera P, de Grado-Cabanilles P, Fuenmayor-Fernandez V, Gil-Loscos FJ. Periodontal regeneration in clinical practice. *Med Oral Patol Oral Cir Bucal* 2006; 11:E382-92.]
27. [Lee S-J, Jung I-Y, Lee C-Y, Choi SY, Kum K-Y. Clinical application of computer-aided rapid prototyping for tooth transplantation. *Dent Traumatol* 2001; 17: 114–119.]
28. [Paulsen, HU, Andreasen, JO y Schwartz, O. Pulp and periodontal healing, root development and root resorption subsequent to transplantation and orthodontic rotation: A long-term study of autotransplanted premolars. *American Journal of Orthodontics and Dentofacial Orthopedics*, 1995; 108 (6), 630–640.]
29. [Youngjune, J; Yoon, J.C; Seung-Jong, L; Byoung-Duck R; Sang H, P; Euseong, K. Prognostic Factors for Clinical Outcomes in Autotransplantation of Teeth with Complete Root Formation: Survival Analysis for up to 12 Years. *JOE*, 2016; 42 (2), 198 - 205.]
30. [Garrido, I., Abella, F., Ordinola-Zapata, R., Duran-Sindreu, F., & Roig, M. Combined Endodontic Therapy and Intentional Replantation for the Treatment of Palatogingival Groove. *Journal of Endodontics*, 2016; 42(2), 324–328.]
31. [Bauss, O., Schwestka-Polly, R., & Kiliaridis, S. Influence of orthodontic derotation and extrusion on pulpal and periodontal condition of autotransplanted immature third molars. *American Journal of Orthodontics and Dentofacial Orthopedics*, 2004; 125(4), 488–496.]
32. [Bae, J.-H., Choi, Y.-H., Cho, B.-H., Kim, Y.-K., & Kim, S.-G. Autotransplantation of Teeth with Complete Root Formation: A Case Series. *Journal of Endodontics*, 2010; 36(8), 1422–1426.]
33. [Lim, J.-H., Huh, J.-K., Park, K.-H., & Shin, S.-J. Autotransplantation of an Impacted Premolar Using Collagen Sponge after Cyst Enucleation. *Journal of Endodontics*, 2015; 41(3), 417–419.]

34. [Zufía, J., Abella, F., Trebol, I., & Gómez-Meda, R. Autotransplantation of Mandibular Third Molar with Buccal Cortical Plate to Replace Vertically Fractured Mandibular Second Molar: A Novel Technique. *Journal of Endodontics*, 2017; 43(9), 1574–1578.]
35. [Strbac, G. D., Schnappauf, A., Giannis, K., Bertl, M. H., Moritz, A., & Ulm, C. Guided Autotransplantation of Teeth: A Novel Method Using Virtually Planned 3-dimensional Templates. *Journal of Endodontics*, 2016; 42(12), 1844–1850.]
36. [Laureys, W. G. M., Cuvelier, C. A., Dermaut, L. R., & De Pauw, G. A. M. The Critical Apical Diameter to Obtain Regeneration of the Pulp Tissue after Tooth Transplantation, Replantation, or Regenerative Endodontic Treatment. *Journal of Endodontics*, 2013; 39(6), 759–763.]
37. [Kim, S., Shin, S.-J., Park, J.-W., Kim, S., Hwang, S., Kim, K.-H., & Chung, C. J. Long-term Stability of Autotransplanted Premolars as a Substitute for Molars in Adults. *Journal of Endodontics*, 2016; 42(8), 1286–1290.]
38. [Grisar, K., Chaabouni, D., Romero, L. P. G., Vandendriessche, T., Politis, C., & Jacobs, R. Autogenous transalveolar transplantation of maxillary canines: a systematic review and meta-analysis. *European Journal of Orthodontics*. 2018.]
39. [Patel, S., Fanshawe, T., Bister, D., & Cobourne, M. T. Survival and success of maxillary canine autotransplantation: a retrospective investigation. *The European Journal of Orthodontics*, 2010; 33(3), 298–304.]
40. [Cross, D., El-Angbawi, A., McLaughlin, P., Keightley, A., Brocklebank, L., Whitters, J., Welbury, R. Developments in autotransplantation of teeth. *The Surgeon*, 2013; 11(1), 49–55.]
41. [Torabinejad, M., & White, S. N. Endodontic treatment options after unsuccessful initial root canal treatment. *The Journal of the American Dental Association*, 2016; 147(3), 214–220.]
42. [Clark, D., & Levin, L. *In the Dental Implant Era – Why We Still Bother Saving Teeth?* *Dental Traumatology*. 2019.]
43. [Thomas S, Turner SR, Sandy JR. Autotransplantation of teeth: is there a role? *Br J Orthod* 1998; 25:275-282.]
44. [Andreasen JO. The effect of pulp extirpation or root canal treatment on periodontal healing after replantation of permanent incisors in monkeys. *J Endod* 1981; 7:245-252.]
45. [Trope, M. Clinical management of the avulsed tooth: present strategies and future directions. *Dental Traumatology*, 2002; 18(1), 1–11.]