

# **FACULTAD DE ODONTOLOGÍA**

ABORDAJES LOCALES PARA LA RECONSTRUCCIÓN DE  
FRACTURAS FRONTALES Y NASO-ORBITO-ETMOIDALES  
(NOE). PRESENTACIÓN DE UN CASO CLÍNICO Y REVISIÓN  
DE LA LITERATURA.

## **CASO CLÍNICO**

QUE PARA OBTENER EL GRADO DE

**ESPECIALISTA EN CIRUGÍA ORAL Y MAXILOFACIAL**

P R E S E N T A:

CHRISTIAN ADOLFO SAN JUAN GONZÁLEZ

TUTOR: Esp. MAURICIO GONZÁLEZ REBATTÚ Y GONZÁLEZ

Cd. Mx.	2021
---------	------



Universidad Nacional  
Autónoma de México



**UNAM – Dirección General de Bibliotecas**  
**Tesis Digitales**  
**Restricciones de uso**

**DERECHOS RESERVADOS ©**  
**PROHIBIDA SU REPRODUCCIÓN TOTAL O PARCIAL**

Todo el material contenido en esta tesis esta protegido por la Ley Federal del Derecho de Autor (LFDA) de los Estados Unidos Mexicanos (México).

El uso de imágenes, fragmentos de videos, y demás material que sea objeto de protección de los derechos de autor, será exclusivamente para fines educativos e informativos y deberá citar la fuente donde la obtuvo mencionando el autor o autores. Cualquier uso distinto como el lucro, reproducción, edición o modificación, será perseguido y sancionado por el respectivo titular de los Derechos de Autor.

# Abordajes locales para la reconstrucción de fracturas frontales y naso-orbito-etmoidales (NOE). Presentación de un caso clínico y revisión de la literatura.

San Juan González Christian A.\* González Rebattú y González Mauricio\*\*

## Resumen

Las fracturas de la región naso-orbito-etmoidal (NOE) se consideran un reto en la reconstrucción, debido a las estructuras anatómicas involucradas, como el ligamento cantal medial y el aparato lagrimal. <sup>(1)</sup> Lo que conlleva a un compromiso funcional y estético complejo. Para el acceso quirúrgico de la zona, se describe el uso del abordaje coronal, Lynch-Howarth, glabellar, “cielo abierto”, “alas de gaviota” y combinación de los dos últimos. No obstante, la severidad del traumatismo y principalmente el compromiso neurológico del paciente, será lo que dicte la elección del abordaje que permita la reparación funcional e integral de la región afectada.

En los casos donde no exista un compromiso neurológico y no sea necesario llevar a cabo un abordaje subcraneal, el uso de abordajes locales está justificado otorgando una visibilidad adecuada y un acceso directo a la región fracturada; permitiendo una correcta reducción y colocación de material de fijación.

Se presenta un caso clínico de fractura de pared anterior de seno frontal y fractura NOE, realizando la combinación del abordaje alas de gaviota y cielo abierto, descrito como “alas de mariposa”, logrando adecuada visibilidad y reconstrucción.

**Palabras clave:** Lynch-Howarth, cielo abierto, alas de gaviota, glabellar, NOE, reconstrucción.

## Abstract

Naso-orbito-ethmoidal (NOE) fractures are considered a challenge in reconstruction, due to the anatomical structures involved, such as the medial canthal ligament and the lacrimal apparatus. <sup>(1)</sup> Which leads to a complex functional and aesthetic compromise.

For surgical access to the area, the use of the coronal, Lynch-Howarth, glabellar “open sky”, “gull wings” and a combination of the last two are described. However, the severity of the trauma and mainly the neurological compromise of the patient will dictate the choice of the approach that allows functional and comprehensive repair of the affected region.

In cases where there is no neurological compromise and it is not necessary to carry out a subcranial approach, the use of local approaches is justified, providing adequate visibility and direct access to the fractured region; allowing an adequate reduction and placement of fixing material.

A clinical case of anterior frontal sinus wall fracture and NOE fracture are presented, performing the combination of the gull-wing and open-sky approach, described as butterfly wings, achieving adequate visibility and reconstruction.

**Key words:** Lynch-Howarth, open sky, gull wings, glabellar, NOE, reconstruction.

\*Alumno de la especialidad de Cirugía Oral y Maxilofacial H.R. 1º de Octubre ISSSTE

\*\*Médico Adscrito del servicio de Cirugía Oral y Maxilofacial H.R. 1º de Octubre ISSSTE

## Introducción.

El hueso frontal rara vez se ve afectado en comparación con otros huesos faciales. La etiología de las fracturas del seno frontal, usualmente involucra accidentes con trauma de alta energía y puede estar asociado con otras fracturas del tercio medio facial, incluyendo fracturas NOE y fracturas cigomáticas.<sup>(2)</sup> Ellis reporta hasta un 65% de fracturas concomitantes (Le Fort y frontales) en pacientes con fracturas NOE.<sup>(1)</sup>

Las fracturas NOE son consideradas de difícil manejo por el compromiso de diferentes estructuras anatómicas con repercusión funcional y estética importante.

La elección del abordaje quirúrgico radica en la presencia de lesión encefálica y la extensión de la fractura.

En el caso donde se presente necesidad de tratamiento neuro-quirúrgico, es ideal realizar la reconstrucción de la zona fronto-nasal y orbitaria en el mismo tiempo quirúrgico.

Es de suma importancia realizar un examen físico minucioso en todos los pacientes que acudan por traumatismo craneoencefálico, se deberá realizar estudio tomográfico con cortes finos y analizar diferentes planos para corroborar la presencia de fracturas y determinar el grado de lesión encefálica.<sup>(3)</sup>

Al formular un plan de tratamiento, la selección del abordaje quirúrgico es fundamental y puede influir en la dificultad de reducción y fijación de segmentos fracturados, la duración del tiempo operatorio y estancia hospitalaria.<sup>(4)</sup>

Durante la elección de la técnica quirúrgica se debe considerar la visualización, el posicionamiento de la cicatriz, la apariencia final y desde luego la protección de las estructuras vitales.

El abordaje coronal nos ofrece adecuada visibilidad y extensión para la correcta colocación de material de reconstrucción. No obstante, existen fracturas cuya extensión es limitada y sin compromiso neurológico, para las cuales se describen abordajes mínimamente invasivos que permiten acceder a la región naso orbito frontal.

En los casos donde el mecanismo del trauma haya ocasionado lesión a tejido blando que permitan el acceso al trazo de fractura, se podrá realizar la reconstrucción por la herida presente; en el caso donde se presente un trauma cerrado deberemos pensar en otras alternativas.

Para el acceso a la región frontal, nasal y orbitaria el abordaje glabelar tiene una visibilidad limitada, este abordaje se restringe a solución de continuidad que involucre la sutura fronto-nasal.

Se ha descrito también el abordaje Lynch-Howarth, siendo este un abordaje diseñado de manera unilateral para el acceso al seno frontal y etmoidal para la eliminación de mucoceles.

Otros abordajes descritos para la reparación de la región fronto-nasal son abordajes supraciliares, como el abordaje en "cielo abierto", "alas de gaviota" o la combinación de los anteriores.



La reparación temprana beneficia el resultado cosmético además de reducir secuelas comunes en este tipo de lesiones, como retrusión del tercio medio facial, fisuras palpebrales, telecanto, distopia, epífora, deformidad nasal y fistulas cerebroespinales. <sup>(1)</sup>

## **Caso clínico.**

Masculino de 40 años el cual sufre accidente automovilístico, impactándose contra el volante de conducir en región fronto-nasal, ocasionando deformidad facial. (FIG 1,2,3)

Es valorado por parte del servicio de neurocirugía, quienes diagnostican traumatismo craneoencefálico leve, con fractura de la pared anterior de seno frontal, sin necesidad de tratamiento neuro-quirúrgico y sin contraindicación para la reconstrucción maxilofacial.

Posterior a la evaluación clínica y radiográfica se diagnostica una fractura de pared anterior de seno frontal y fractura naso orbito etmoidal Tipo II de Markowitz. (FIG 4,5)

Se decide realizar abordaje supraciliar descrito como “alas de mariposa”, el cual se realiza con incisión supraciliar con una extensión lateral aproximada de 2cm. Las incisiones anteriores se aproximan hacia medial descendiendo en la región del reborde orbitario hasta acercarse a la sutura fronto-nasal, donde se conectan de manera perpendicular por una línea paralela a la sutura fronto-nasal. Se realiza incisión en piel con hoja de bisturí no.15, se continua disección roma por planos hasta identificar defecto óseo. Se realiza reducción anatómica reposicionando los fragmentos de mayor tamaño, mismos que se fijan con placas y tornillos sistema 1.5.

Se identifican fragmentos de la región medial de la orbita donde no existe desprendimiento de ligamento cantal medial, por lo que se reposicionan fragmentos con inserción del ligamento y se fija con placas rectas en la posición anatómica ideal. Se realiza prueba bowstring y se procede a realizar cierre de la herida por planos utilizando monocryl 4-0 en tejidos profundos y nylon 6-0 en piel. Se coloca férula nasal rígida. (FIG 6, 7, 8 y 9)

Se observa postoperatorio inmediato y reconstrucción volumétrica donde se aprecia adecuada reconstrucción y posición de material de osteosíntesis. (FIG 10 a 16)

## **Revisión de la literatura**

El seno frontal es el último de los senos paranasales en completar su desarrollo, por lo general no alcanza su tamaño final hasta finales de la adolescencia o principios de la edad adulta. Las fracturas del hueso frontal y los senos paranasales representan aproximadamente del 5 al 15% de todo el esqueleto facial. El hueso frontal es de los huesos más fuertes del esqueleto facial, requiere más de 400 a 1000 kilogramos de fuerza para conseguir una fractura.<sup>(5)</sup>

El manejo del seno frontal difiere en función de si la tabla anterior, posterior o ambas están involucradas. Pudiendo realizar un tratamiento conservador, endoscópico o cirugía abierta.<sup>(5)</sup>

El examen físico inicia con la evaluación del trazo de fractura con apoyo tomográfico, identificar presencia de hipoestesia o anosmia, así como evaluar la fuga de líquido cefalorraquídeo (LCR).

Dentro de los tratamientos para reparar las fracturas del seno frontal se mencionan la obliteración del seno, la cranealización y la reconstrucción de la pared anterior por indicación cosmética.

Dalla Torre y colaboradores sugieren que las fracturas con un desplazamiento óseo mínimo (0-2 mm) deben mantenerse en observación inicialmente, mientras que las fracturas desplazadas de más de 5 mm requieren cirugía. Fracturas moderadamente desplazadas (2 a 5 mm) son variables de caso a caso, pero algunos se tratan mejor con observación y seguimiento.<sup>(6)</sup>

La obliteración del seno frontal tiene como objetivo mantener o restaurar una barrera entre el contenido sinusal e intracraneal. Esto incluye el manejo de cualquier fuga de LCR y fracturas de la tabla posterior.<sup>(5)(7)</sup> La cranealización por el contrario pretende eliminar la tabla posterior del seno frontal; en ambos tratamientos es de suma importancia eliminar por completo la mucosa del seno frontal.

La región naso-frontal compromete diferentes estructuras anatómicas tales como la región medial orbitaria para el acceso se describen diferentes abordajes. El abordaje Howarth Lynch, permite un acceso al piso del seno frontal con visualización de la rama ascendente del maxilar y porción orbitaria etmoidal. Se realiza una incisión curvilínea justo debajo del extremo medial de la ceja siguiendo hasta la esquina medial.<sup>(8)</sup>

Se describe también el abordaje en “alas de gaviota”, siendo dos líneas curvas supraciliares unidas en nasion con adecuada visibilidad de la región frontal. La modificación en “alas de mariposa” es una combinación del abordaje de “alas de gaviota” con una prolongación inferior hasta un centímetro inferior a la piel de glabella unida por una línea horizontal.

La reparación eficaz del telecanto traumático, ha desafiado a los cirujanos durante décadas. Lograr un resultado óptimo es difícil porque, en la región intercantal de la cara, incluso las deficiencias menores son fácilmente percibidas. El canto medial comúnmente tiene dos vientres principales anterior y posterior y un vientre superior menor. La extremidad anterior tiene un amplio apego a la cresta lagrimal anterior y al hueso nasal, el vientre posterior se adhiere a lo largo de la cresta lagrimal posterior y pared orbitaria medial.<sup>(9)</sup>

## **Discusión**

La reconstrucción del tercio facial superior y medio debe contemplar funcionalidad y estética paralelamente.

El abordaje coronal presenta ventajas como: exposición óptima para la toma de injertos óseos, musculares y de fascia temporal. Dentro de sus desventajas se describen: cicatriz grande, parestesias densas, dolor de cabeza, lesión nervio facial (rama temporal) alopecia.<sup>(10)</sup>

Establecer lesión encefálica deberá ser nuestra prioridad en la terapéutica a seguir. Tanto en la elección de intervención simultánea neuro-quirúrgica como reconstrucción maxilofacial, así como la decisión de que abordaje realizar ajustándose a las necesidades terapéuticas.

En fracturas con desplazamiento menor a 2mm se sugiere mantener con tratamiento conservador por el mínimo riesgo existente de deformidad visible. <sup>(11)</sup> En desplazamientos mayores deberá considerarse la extensión y grado de conminución tanto para la elección de abordaje como para la necesidad de toma de autoinjerto. <sup>(5)</sup>

Existen múltiples clasificaciones para las fracturas NOE, la clasificación de Markowitz<sup>(12)</sup> ha sido ampliamente aceptada. Agrupa las fracturas en 3 tipos según el grado de conminución del fragmento central y el estado de inserción del tendón cantal medial. Tipo I las fracturas tienen un solo fragmento central con el ligamento cantal medio insertado. Las fracturas de tipo II tienen un segmento central conminuto con el tendón que permanece unido a una pieza sólida de hueso. Las fracturas de tipo III tienen un segmento central conminuto y un tendón desprendido.

El tendón cantal es imprescindible para el éxito de la operación, debido al aumento en la distancia intercantal creado por un tendón desprendido conocido como telecanto traumático. <sup>(13)</sup> La distancia intercantal promedio es de 30 a 35mm en adultos. <sup>(13)</sup>

La reparación del telecanto traumático es un reto en la reconstrucción de las fracturas NOE, la desinserción del ligamento cantal medio es evidente clínicamente.

Las metas de la cantopexia incluyen reestablecer la posición normal del ligamento cantal medio, restaurar a hendidura palpebral y preservar una oclusión palpebral. <sup>(9)</sup>

El vientre posterior del ligamento cantal medio solo (sin la extremidad anterior) es lo suficientemente fuerte para mantener la posición de el canto medial después de la reducción. <sup>(9)</sup>

## **Conclusión**

La elección del abordaje quirúrgico será determinado por el estado neurológico del paciente y la extensión de la fractura.

El abordaje coronal es una excelente opción con la mayor visibilidad tanto del tercio facial superior y medio. Cuando existan las condiciones se deberá optar por realizar tratamiento de reconstrucción en conjunto con el tratamiento neurológico.

En el caso de pacientes que no requieren tratamiento neuro-quirúrgico, los abordajes supraciliares son una opción conveniente, con la visibilidad necesaria, menor riesgo de sangrado, menor tiempo quirúrgico, así como menor tiempo de recuperación y hospitalización para el paciente; el compromiso estético siendo su mayor desventaja es mínimo realizando un adecuado cierre de la herida.

## **Bibliografía.**

- 1.- CHUANG, S. K.; DODSON, B. T. In: FONSECA, R. J. Oral and maxillofacial surgery. Philadelphia: Ed. W. B. Saunders, 2000
- 2.- FIAMONCINI, E. S.; CAPELARI, M. M.; MARZOLA, C. et al., Surgical approaches for fractures of the anterior wall of the frontal sinus – A review of the literature and five case reports. Rev. Odontologia (ATO), Bauru, SP., v. 15, n. 9, p. 594-642, set., 2015.
- 3.- STRONG, E. B. Frontal Sinus Fractures: Current Concepts. Craniomaxillofac. Trauma Reconstruc. New York, n. 2, p. 161–76, aug, 2009.
- 4.- ABUBAKER, A. O.; SOTEREANOS, G.; PATTERSON, G. T. Use of the coronal surgical incision for reconstruction of severe craniomaxillofacial injuries. J. oral and Maxillofac. Surg., Philadelphia, v. 48, n. 6, p. 579-86, jun., 1990.
- 5.- Vincent et al. Management of Frontal Sinus Fractures Facial Plastic Surgery Vol. 35 No. 6/2019 35(06), 645-650.
- 6.- Dalla Torre D, Burtscher D, Kloss-Brandstätter A, Rasse M, Kloss F. Management of frontal sinus fractures—treatment decision based on metric dislocation extent. J Craniomaxillofac Surg 2014;42 (07):1515–1519
- 7.- Morrison AD, Gregoire CE. Management of fractures of the nasofrontal complex. Oral Maxillofac Surg Clin North Am 2013; 25(04):637–648
- 8.- HOWARTH, W. G. Operations on the frontal sinus. J. Laryngol., v. 36, p. 417,1921.
- 9.- M. E. Engelstad, P. Bastodkar, M. R. Markiewicz: Medial canthopexy using transcaruncular barb and miniplate: technique and cadaver study. Int. J. Oral Maxillofac. Surg. 2012; 41: 1176–1185.
- 10.- Kim IA, Boahene KD, Byrne PJ. Trauma in facial plastic surgery: frontal sinus fractures. Facial Plast Surg Clin North Am 2017;25 (04):503–511
- 11.- Delaney SW. Treatment strategies for frontal sinus anterior table fractures and contour deformities. J Plast Reconstr Aesthet Surg 2016;69:1037–45.
12. Markowitz BL, Manson PN. Panfacial fractures : organization of treatment. Clin Plast Surg 1989;16:105.
13. Pisano & Tiwana, Management of Panfacial, Naso-Orbital-Ethmoid and Frontal Sinus Fractures, Atlas Oral Maxillofac Surg Clin North Am. 2019 Sep;27(2):83-92.

FIG 1

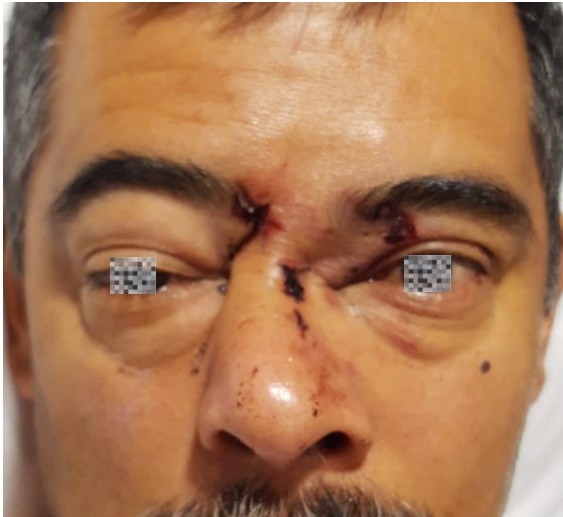

FIG 2

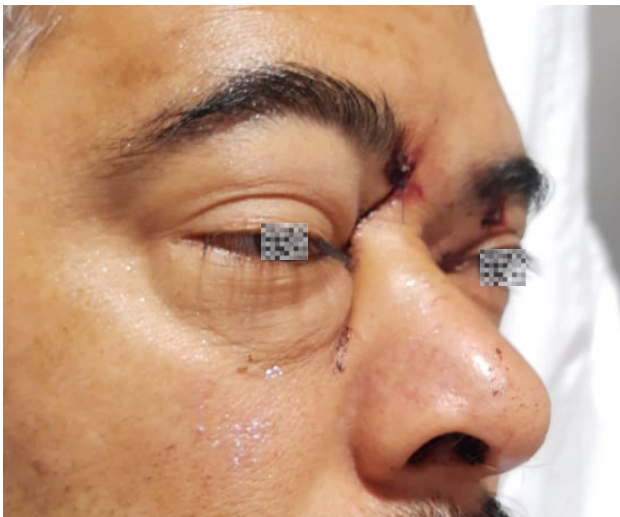

FIG 3

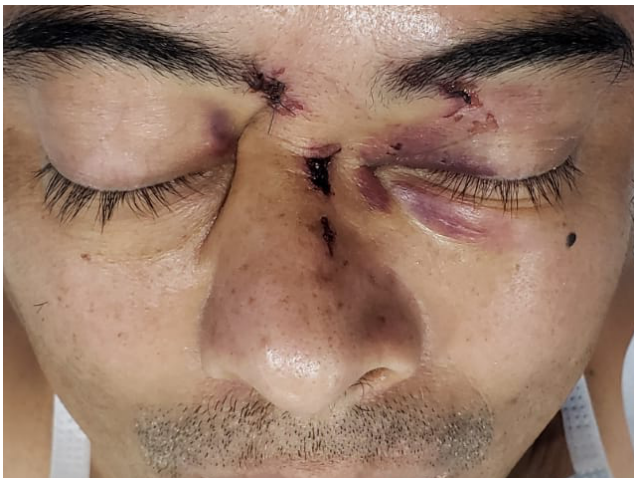

FIG 4

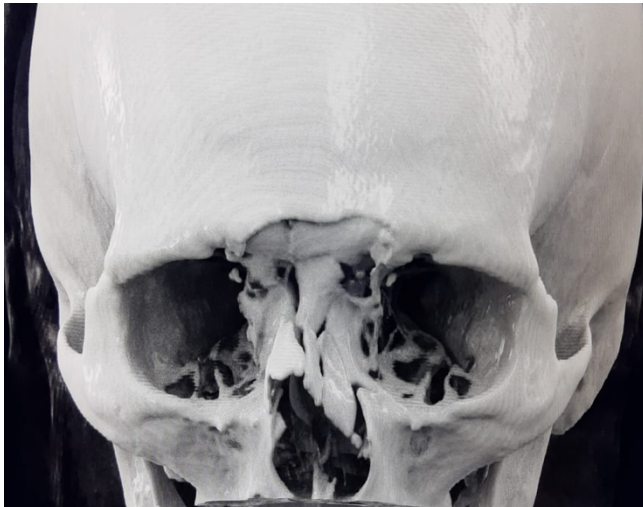


FIG 5

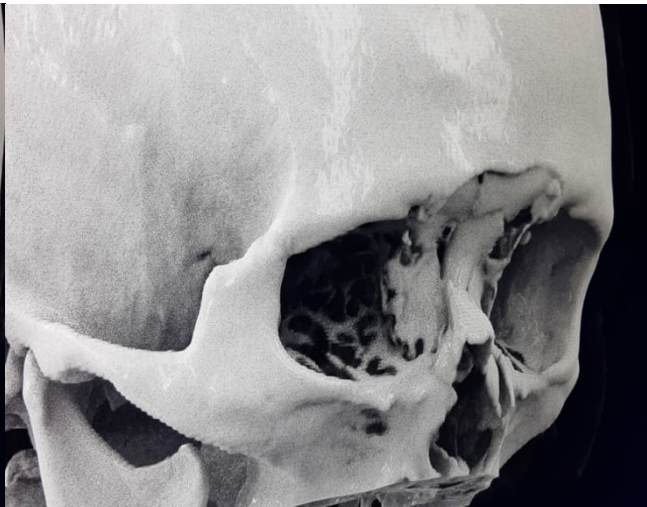




FIG 6 Y 7

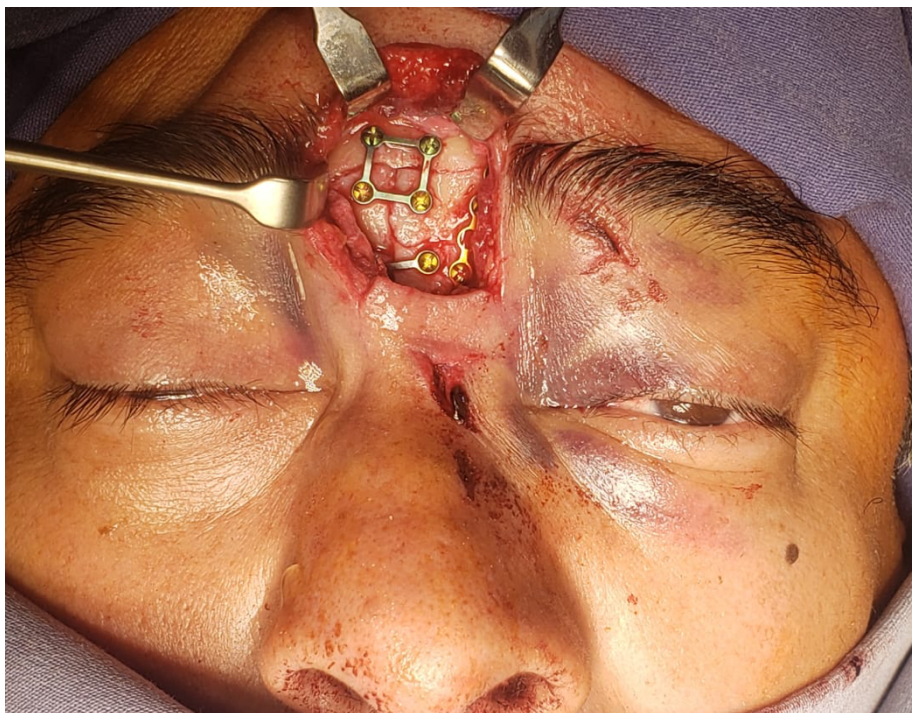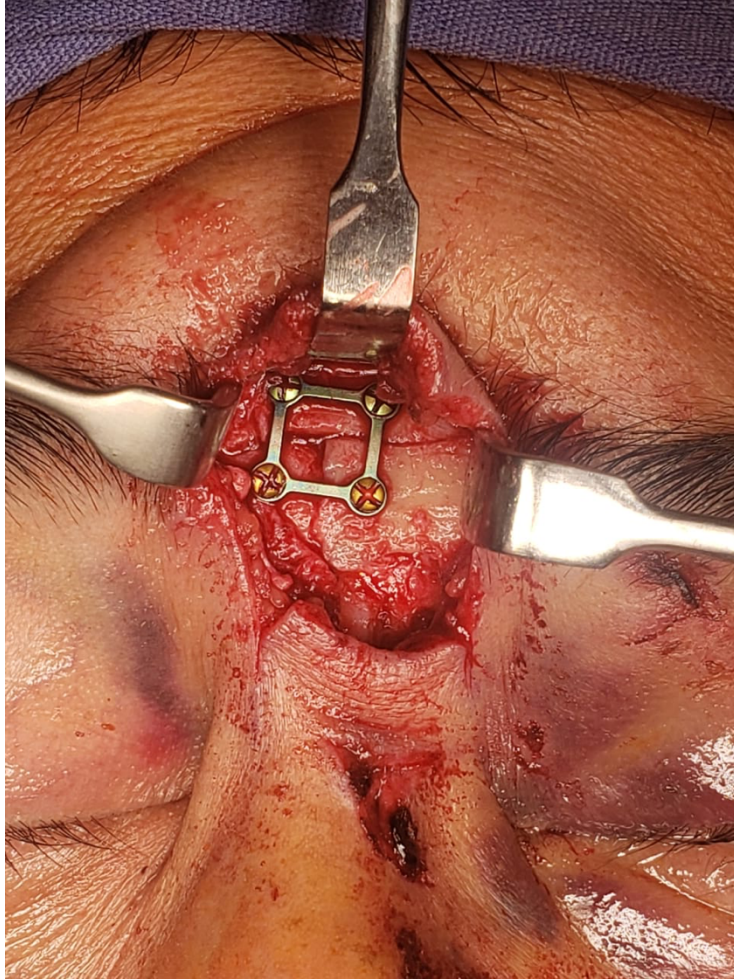




FIG 8

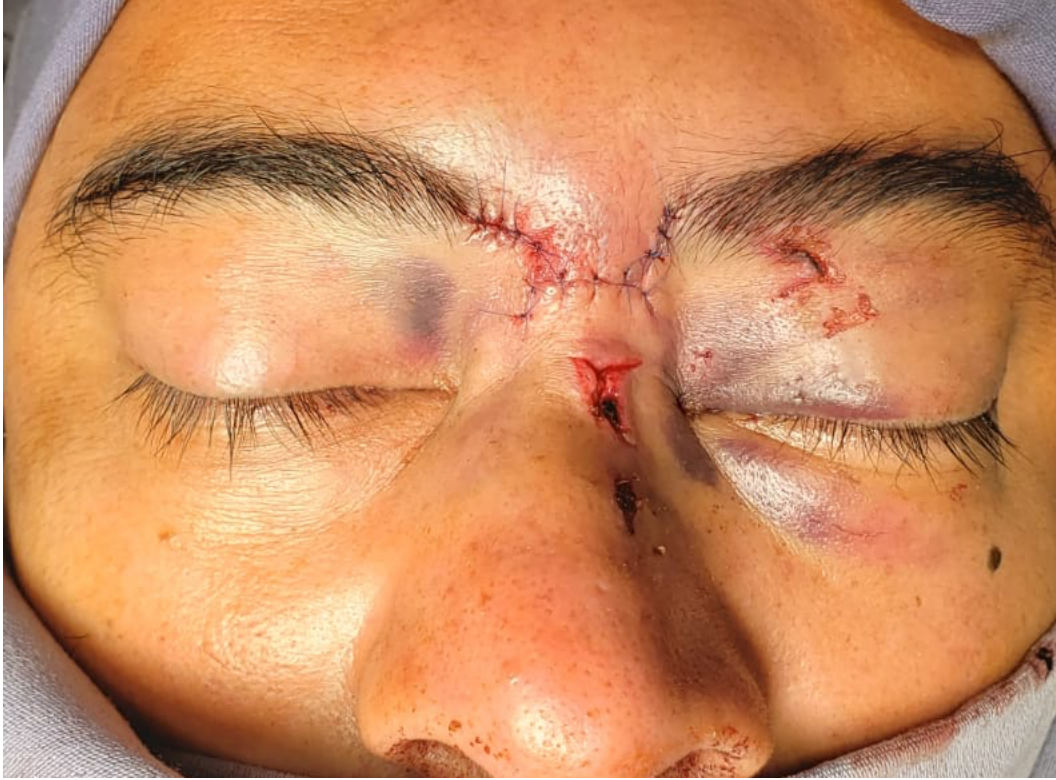

FIG 9

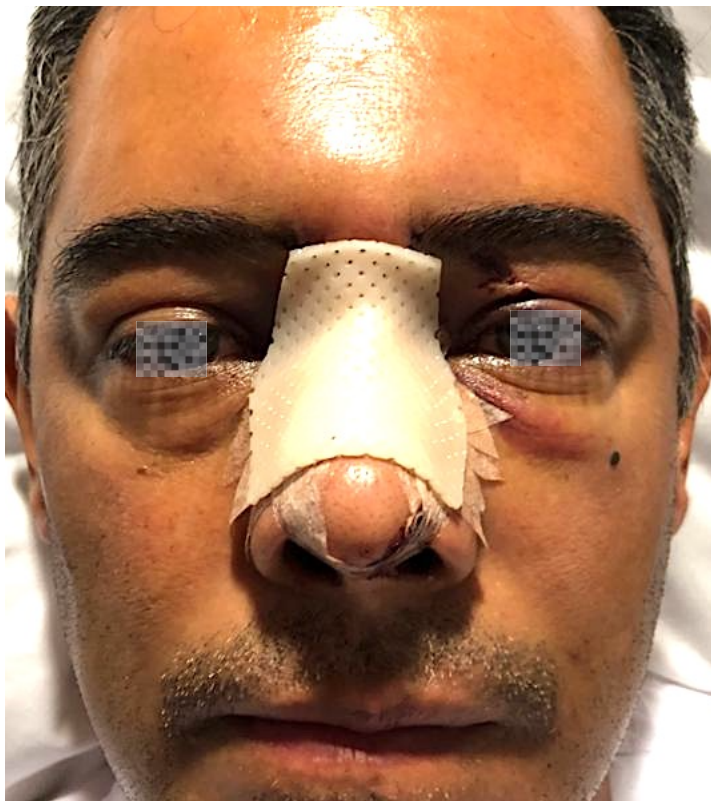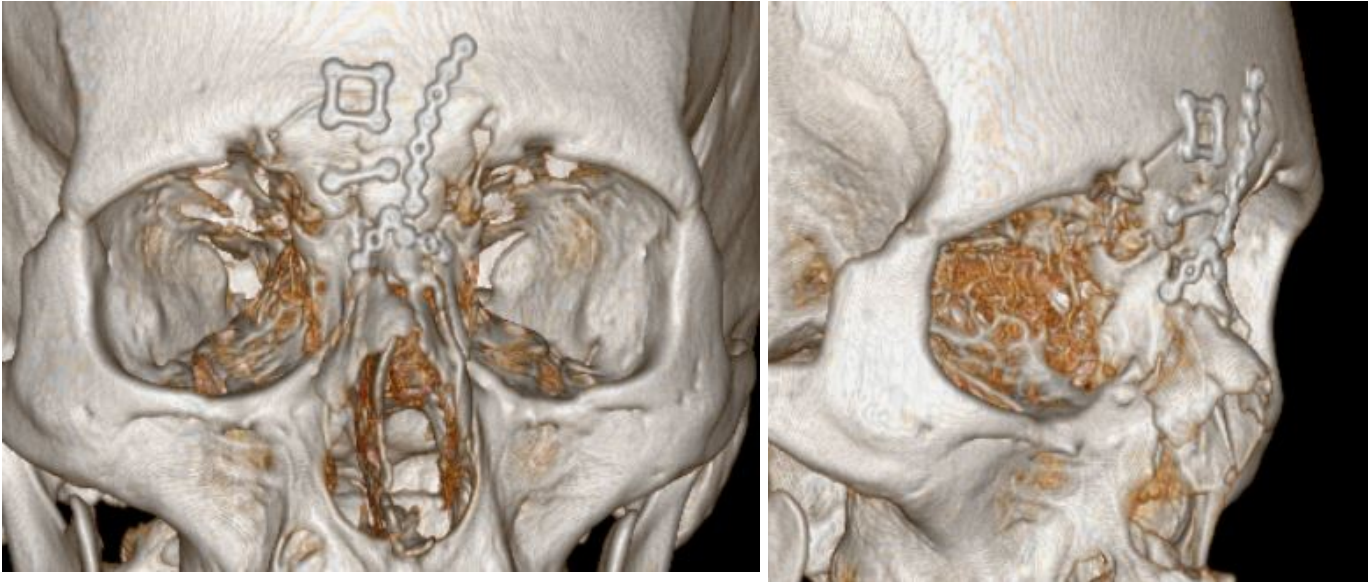


FIG 10, 11 Y 12

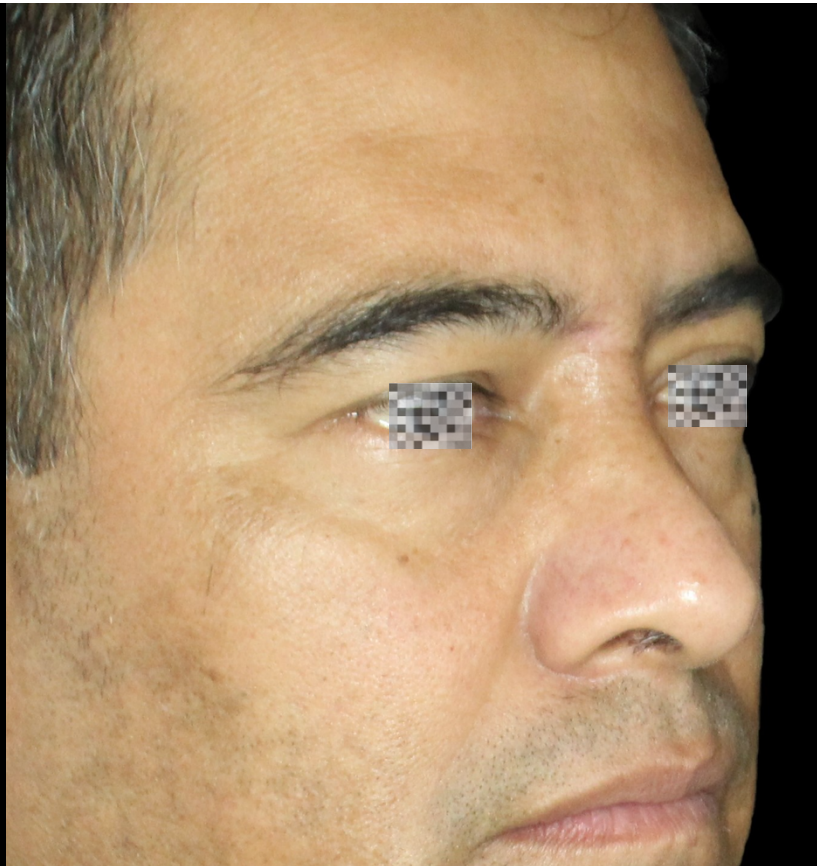
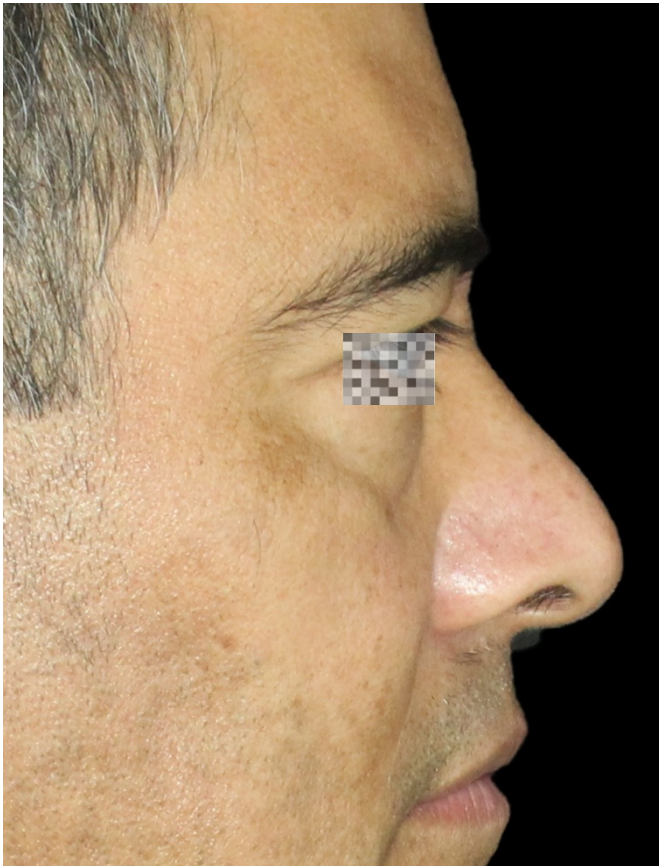
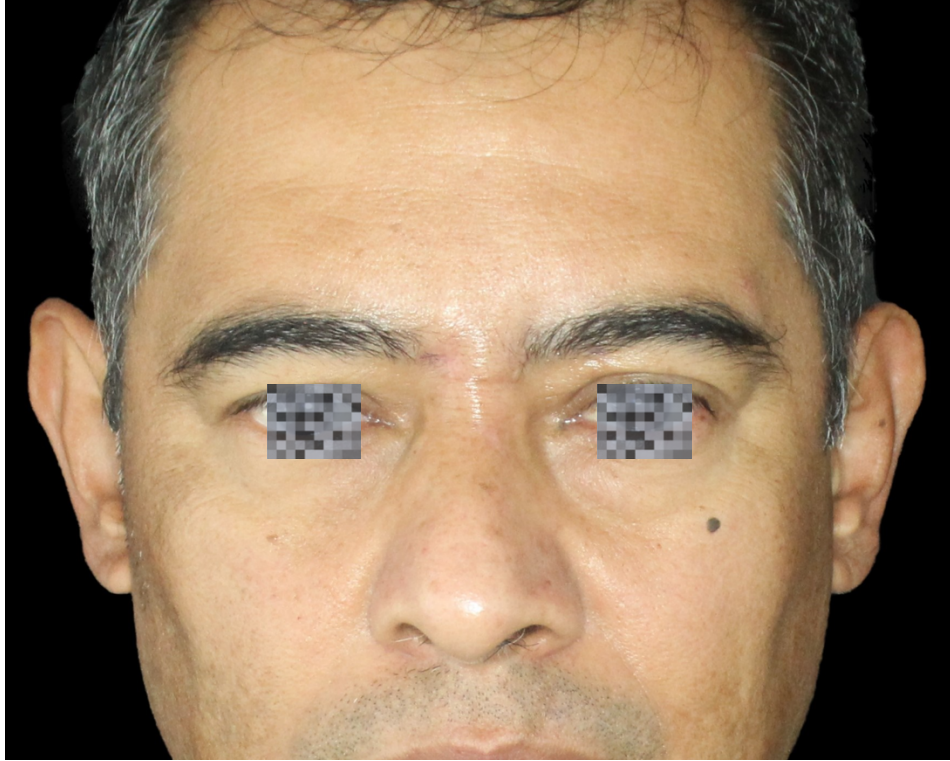

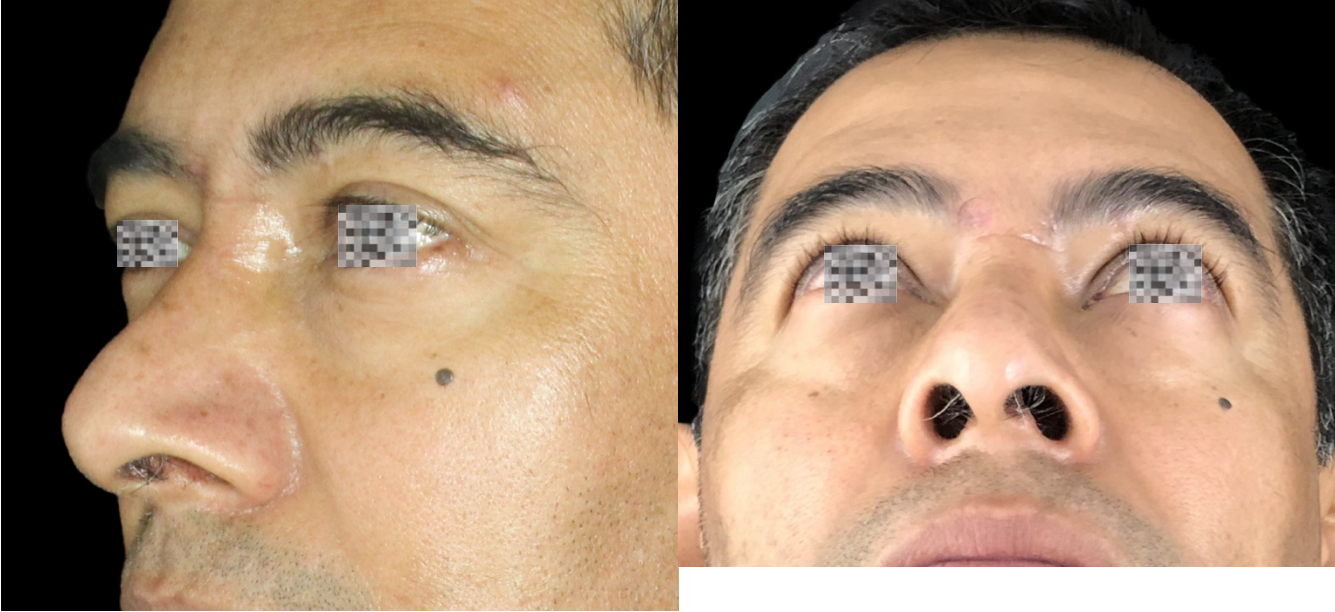FIG 13, 14 15 Y 16



NOMBRE DEL ALUMNO: CHRISTIAN ADOLFO SAN JUAN GONZÁLEZ  
ESPECIALIDAD: CIRUGIA ORAL Y MAXILOFACIAL  
TELEFONO DE CONTACTO: 55 3119 9831  
CORREO ELECTRÓNICO: [sanjuan.cmf@gmail.com](mailto:sanjuan.cmf@gmail.com)  
FORMA DE TITULACIÓN: CASO CLÍNICO  
NÚMERO DE CVU:1133128  
GENERACIÓN: 2018-2021